Duale Reihe

Maximilian Reiser, Fritz-Peter Kuhn, Jürgen Debus

Radiologie

3. Auflage

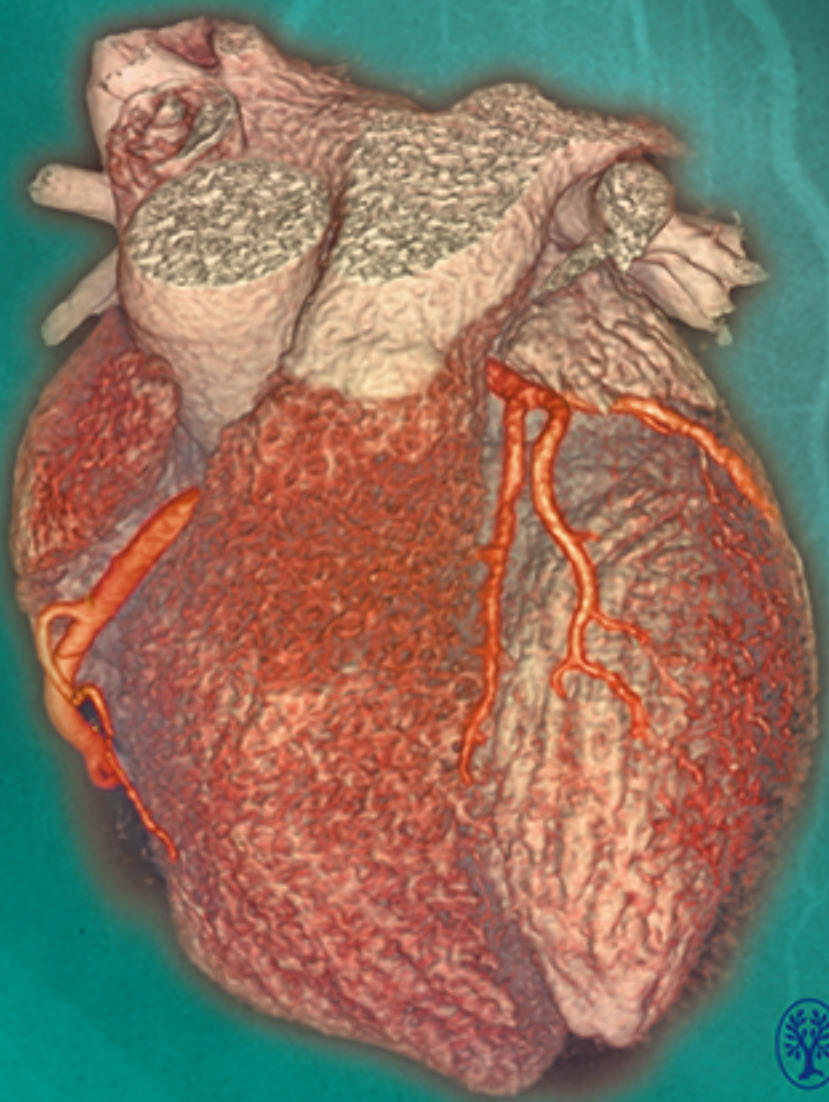

Thieme

Allgemeine Radiologie

A

Physikalische Grundlagen · 4

Strahlenbiologie · 26


Grundlagen des Strahlenschutzes · 52

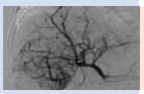
Radiologische Verfahren · 63

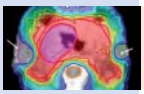
Strahlentherapie · 95

Nuklearmedizin · 138

Spezielle Radiologie

B

Thorax · 152

Herz · 227

Urogenitaltrakt und Retroperitoneum · 254

Skelett · 302

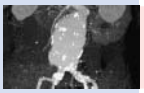
Gefäßsystem und interventionelle Radiologie · 385

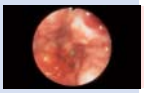
Ösophagus, Magen, Dünn- und Dickdarm · 434

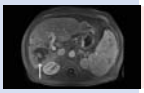
Leber, biliäres System, Pankreas, Milz · 473

Mamma · 540

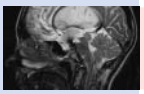
ZNS · 555

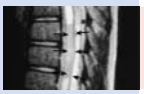
Wirbelsäule und Spinalkanal · 612

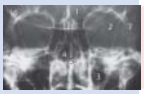
Schädelbasis, Gesichtsschädel und Orbita · 647

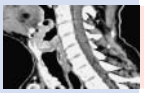
Hals · 665

Bildgebende Diagnostik im Kindesalter · 678

Duale Reihe

Radiologie

Maximilian Reiser, Fritz-Peter Kuhn, Jürgen Debus

unter Mitarbeit von:

Peter Bartenstein
Kirsten Beitzel
Christine Born
Roland Brüning
Volkher Engelbrecht
Sylvaine Fritzsche
Gotthard Grützner
Alexander Haug
Andreas Dietrich Helck
Karin Hellerhoff
Thomas Helmberger
Karin Herrmann
Ralph Hünerbein
Oliver Jäkel
Christian Karger
Dorothea Klütsch*
Inga Körte
Ingrid Krüger-Stollfuß
Renate Kursawe*
Jürgen Malms
Jörg Detlev Moritz
Ullrich Müller-Lisse
Marc Münter
Jörg Reinartz
Peter Reuter
Jürgen Scheidler
Thomas Schloßbauer
Christine Schmid-Tannwald
Karl Schneider
Daniela Schulz-Ertner
Wieland Sommer
Florian Sterzing
Detlev Uhlenbrock
Thomas J. Vogl
Claus-Peter Wallner*
Christoph Zech

* Mitarbeiter früherer Auflagen

3. vollständig überarbeitete und erweiterte Auflage

1580 Abbildungen, 110 Tabellen

Thieme

Bibliografische Information Der Deutschen Nationalbibliothek

Die Deutsche Nationalbibliothek verzeichnet diese Publikation in der Deutschen Nationalbibliografie; detaillierte bibliografische Daten sind im Internet über http://dnb.d-nb.de abrufbar.

Ihre Meinung ist uns wichtig! Bitte schreiben Sie uns unter

www.thieme.de/service/feedback.html

Begründer der Dualen Reihe und Gründungsherausgeber:

Dr. med. Alexander Bob
Dr. med. Konstantin Bob

Zeichnungen: Helmut Holtermann, Dannenberg
Layout: Arne Holzwarth, Stuttgart
Umschlaggestaltung: Thieme Verlagsgruppe

Wichtiger Hinweis:

Wie jede Wissenschaft ist die Medizin ständigen Entwicklungen unterworfen. Forschung und klinische Erfahrung erweitern unsere Erkenntnisse, insbesondere was Behandlung und medikamentöse Therapie anbelangt. Soweit in diesem Werk eine Dosierung oder eine Applikation erwähnt wird, darf der Leser zwar darauf vertrauen, dass Autoren, Herausgeber und Verlag große Sorgfalt darauf verwandt haben, dass diese Angabe *dem Wissensstand bei Fertigstellung des Werkes* entspricht.
Für Angaben über Dosierungsanweisungen und Applikationsformen kann vom Verlag jedoch keine Gewähr übernommen werden. *Jeder Benutzer ist angehalten*, durch sorgfältige Prüfung der Beipackzettel der verwendeten Präparate und gegebenenfalls nach Konsultation eines Spezialisten festzustellen, ob die dort gegebene Empfehlung für Dosierungen oder die Beachtung von Kontraindikationen gegenüber der Angabe in diesem Buch abweicht. Eine solche Prüfung ist besonders wichtig bei selten verwendeten Präparaten oder solchen, die neu auf den Markt gebracht worden sind. *Jede Dosierung oder Applikation erfolgt auf eigene Gefahr des Benutzers.* Autoren und Verlag appellieren an jeden Benutzer, ihm etwa auffallende Ungenauigkeiten dem Verlag mitzuteilen.
Geschützte Warennamen (Warenzeichen) werden **nicht** besonders kenntlich gemacht. Aus dem Fehlen eines solchen Hinweises kann also nicht geschlossen werden, dass es sich um einen freien Warennamen handelt.

Das Werk, einschließlich aller seiner Teile, ist urheberrechtlich geschützt. Jede Verwertung außerhalb der engen Grenzen des Urheberrechtsgesetzes ist ohne Zustimmung des Verlags unzulässig und strafbar. Das gilt insbesondere für Vervielfältigungen, Übersetzungen, Mikroverfilmungen und die Einspeicherung und Verarbeitung in elektronischen Systemen.

© 2004, 2011 Georg Thieme Verlag KG
Rüdigerstraße 14, D-70469 Stuttgart
Unsere Homepage: www.thieme.de

Printed in Germany 2011

Satz: Hagedorn Kommunikation, Viernheim
Druck: Stürtz GmbH, Würzburg

ISBN 978-3-13-125323-1 1 2 3 4 5

Vorwort der Herausgeber zur 3. Auflage

Die Duale Reihe Radiologie ist erstmals im Jahr 2004 erschienen. Bereits die zweite korrigierte Auflage von 2006 bestätigte die hohe Akzeptanz des Konzepts. Auch die 3. vollständig überarbeitete und aktualisierte Auflage belegt das breite Interesse der Studierenden und Weiterbildungsassistenten an der Radiologie im Allgemeinen sowie an den „Strahlenfächern" diagnostische und interventionelle Radiologie, Nuklearmedizin, Strahlentherapie und Radioonkologie. Die neue Auflage war unter anderem auch deshalb erforderlich, weil diese Fächer eine ungebrochene Innovationsdynamik zeigen, die nachhaltigen Einfluss auf die Lehrinhalte hat. In der 3. Auflage werden neue diagnostische und therapeutische Verfahren, insbesondere auch auf dem Gebiet der interventionellen Radiologie berücksichtigt. Moderne radiologische und nuklearmedizinische Bildgebungen, z. B. mit Hybridsystemen wie der PET-CT, werden auch zunehmend für die Optimierung der Strahlentherapie genutzt.

Die Konzepte der Medizindidaktik haben sich gerade in den letzten Jahren deutlich weiterentwickelt. Im Studium der Humanmedizin haben der Unterricht in kleinen Gruppen, Interaktivität und problemorientiertes Lernen einen wichtigen Stellenwert eingenommen. Darüber hinaus stehen zahlreiche elektronische Lehrprogramme zur Verfügung. Der Erfolg der Dualen Reihe beweist aber eindrucksvoll die fortbestehende Bedeutung von didaktisch und inhaltlich konsolidierten Lehrbüchern.

Die zunehmende Verbesserung der Bildgebung mit den Möglichkeiten der dreidimensionalen Darstellung normaler und pathologischer anatomischer Situationen hat nicht nur die Genauigkeit der Bildgebung verbessert, sondern vermag die Inhalte der Medizin insgesamt, nicht nur der radiologischen Fächer, in besonders anschaulicher und intuitiver Weise zu vermitteln.

Die Medizin steht weltweit unter einem enormen Kostendruck. Durch schnelle und zielgerichtete Diagnostik und effektive und schonende Therapieverfahren vermögen die radiologischen Fächer einen wertvollen Beitrag dafür zu leisten, dass die Ressourcen zielführend und nutzbringend eingesetzt werden. Dazu ist es erforderlich, dass Ärzte aller Fachdisziplinen über die Leistungsfähigkeit, aber auch über die Grenzen der radiologischen Methoden informiert sind - ein Schlagwort, das in diesem Zusammenhang zu Recht Anwendung finden kann, ist das der „evidenzbasierten Radiologie".

Wie bei den ersten beiden Auflagen war die Zusammenarbeit zwischen den Herausgebern des Werks, den Mitarbeitern des Thieme-Verlags (Kathrin Feyl, Bettina Horn-Zölch) und den Autoren der Beiträge exzellent.

Herzlich danken möchten wir den Autoren der Beiträge für dieses Buch. Neben bewährten Autoren, die bereits an den beiden ersten Auflagen beteiligt waren, haben wir einige neue Autoren gewinnen können, die sich hervorragend in das Team integriert haben.

Wir hoffen, dass Sie, unsere geschätzten Leser, Gewinn und Erfolg für Ihr Studium und Ihre Arbeit aus diesem Buch ziehen werden. Durch die regelmäßige Rückkopplung mit unseren Lesern möchten wir sicherstellen, dass wir deren Bedürfnisse und Wünsche auch tatsächlich erfüllen. Auch in Zukunft freuen wir uns daher über Ihre Kritik und Ihre Vorschläge.

März 2011

Prof. Dr. Dr. M. Reiser

Prof. Dr. F.-P. Kuhn

Prof. Dr. Dr. J. Debus

Anschriften

Prof. Dr. med. Peter Bartenstein
Klinikum der Ludwig-Maximilians Universität München
Klinik und Poliklinik für Nuklearmedizin
Marchioninistr. 15
81377 München

Dr. med. Kirsten Beitzel
Klinikum der Ludwig-Maximilians
Universität München
Institut für Klinische Radiologie
Marchioninistr. 15
81377 München

Dr. med. Christine Born
Radiologie München Ost
Wasserburger Landstr. 274 b
81827 München

Prof. Dr. med. Roland Brüning
Asklepius Klinikum Barmbek
Rübenkamp 220
22307 Hamburg

Prof. Dr. med. Dr. rer. nat. Jürgen Debus
Radiologische Universitätsklinik
Abt. Radioonkologie und
Strahlentherapie
Im Neuenheimer Feld 400
69120 Heidelberg

Prof. Dr. med. Volkher Engelbrecht
Chefarzt Institut für
Diagnostische und Interventionelle Radiologie
Klinikum Amberg
Mariahilfbergweg 7
92224 Amberg

Dr. med. Sylvaine Fritzsche
Klinik für Radiologie,
bildgebende Verfahren,
Interventionsradiologie und
Nuklearmedizin
Diakonissenkrankenhaus
Diakonissenstr. 28
76199 Karlsruhe-Rüppurr

Dr. med. Gotthard Grützner
Praxis für diagnostische und interventionelle Radiologie
Bismarckstr. 99-101
40210 Düsseldorf

Dr. med. Alexander Haug
Ludwig-Maximilians Universität München
Klinik und Poliklinik für Nuklearmedizin
Marchioninistr. 15
81377 München

Dr. med. Andreas Dietrich Helck
Klinikum der Ludwig-Maximilians
Universität München
Institut für Klinische Radiologie
Marchioninistr. 15
81377 München

Dr. med. Karin Hellerhoff
Klinikum der Ludwig-Maximilians
Universität München
Institut für Klinische Radiologie
Marchioninistr. 15
81377 München

Prof. Dr. med. Thomas Helmberger
Klinikum Bogenhausen
Institut für Diagnostische und interventionelle Radiologie
und Nuklearmedizin
Englschalkinger Str. 77
81925 München

PD Dr. med. Karin A. Herrmann
Klinikum der Ludwig-Maximilians
Universität München
Institut für Klinische Radiologie
Marchioninistr. 15
81377 München

Dr. med. Ralph Hünerbein
Hufeland Klinikum
Abteilung für diagnostische und interventionelle Radiologie
Langensalzaer Landstr. 1
99974 Mühlhausen

Prof. Dr. rer. nat. Oliver Jäkel
Universitätsklinik Heidelberg
Abteilung Radioonkologie
Im Neuenheimer Feld 280
69120 Heidelberg

Prof. Dr. rer. nat. Christian Karger
Deutsches Krebsforschungszentrum
Abteilung Medizinische Physik in der Strahlentherapie
Im Neuenheimer Feld 280
69120 Heidelberg

Dr. med. Dorothea Klütsch
Radiologie München Süd West
Fürstenrieder Str. 62
Laimer Platz
80686 München

Dr. med. Inga Katharina Körte
Klinikum der Ludwig-Maximilians
Universität München
Institut für Klinische Radiologie
Marchioninistr. 15
81377 München

Dr. med. Ingrid Krüger-Stollfuß
Dr. von Haunersches Kinderspital
Klinikum der Universität München
Pädiatrische Radiologie
Lindwurmstr. 4
80337 München

Prof. Dr. med. Fritz-Peter Kuhn
Klinikum Kassel
Institut für Diagnostische und
Interventionelle Radiologie
Mönchebergstr. 41-43
34125 Kassel

Prof. Dr. med. Renate Kursawe
Radiologische und Kinderradiologische Gemeinschaftspraxis
Bahnhofstr. 41
12555 Berlin

Dr. med. Jürgen Malms
Allgemeines Krankenhaus Viersen GmbH
Institut für Diagnostische Radiologie
Hoserkirchweg 63
41747 Viersen

Dr. med. Jörg Detlev Moritz
Universitätsklinikum Schleswig-Holstein
Campus Kiel
Klinik für diagnostische Radiologie,
Pädiatrische Radiologie und Sonographie
Arnold Heller Str. 3
24105 Kiel

Prof. Dr. med. Ullrich Müller-Lisse
Klinikum der Ludwig-Maximilians
Universität München
Institut für Klinische Radiologie
Ziemssenstr. 1
80336 München

PD Dr. med. Marc Münter
Klinikum Stuttgart – Katharinenhospital
MVZ für Strahlentherapie
Kriegsbergstr. 60
70174 Stuttgart

Dr. med. Jörg Reinartz
St. Josefs-Hospital
Medizinisches Versorgungszentrum
Radiologie – Nuklearmedizin – Strahlentherapie
Wilhelm-Schmidt-Str. 4
44263 Dortmund

Prof. Dr. med. Dr. h. c. Maximilian Reiser
Klinikum der Ludwig-Maximilians
Universität München
Institut für Klinische Radiologie
Marchioninistr. 15
81377 München

Dr. med. Peter Reuter
Praxis für Radiologie und Nuklearmedizin
Kurfürstenstr. 10–12
34117 Kassel

PD Dr. med. Jürgen Scheidler
Radiologisches Zentrum
Pippingerstr. 25
81245 München

Dr. med. Thomas Schloßbauer
Radiologie am Herkomerplatz & Romanplatz
Oberföhringer Str. 2
81679 München

Dr. med. Christine Schmid-Tannwald
Klinikum der Ludwig-Maximilians
Universität München
Institut für Klinische Radiologie
Marchioninistr. 15
81377 München

Prof. Dr. med. Karl Otto Schneider
Dr. von Haunersches Kinderspital
Pädiatrische Radiologie
Lindwurmstr. 4
80337 München

Prof. Dr. med. Daniela Schulz-Ertner
Markus Krankenhaus
Radiologisches Institut
Wilhelm-Epstein-Str. 4
60431 Frankfurt

Dr. med. Wieland Sommer
Klinikum der Ludwig-Maximilians
Universität München
Institut für Klinische Radiologie
Marchioninistr. 15
81377 München

Dr. med. Florian Sterzing
Universitätsklinik Heidelberg
Abteilung Radioonkologie
Im Neuenheimer Feld 400
69120 Heidelberg

Prof. Dr. med. Detlev Uhlenbrock
St. Josefs-Hospital
Medizinisches Versorgungszentrum
Radiologie – Nuklearmedizin – Strahlentherapie
Wilhelm-Schmidt-Str. 4
44263 Dortmund

Prof. Dr. med. Thomas J. Vogl
Universitätsklinikum Frankfurt
Institut für Diagnostische
und Interventionelle Radiologie
Theodor-Stern-Kai 7
60590 Frankfurt

Dr. med. Claus-Peter Wallner
Klinikum der Ludwig-Maximilians
Universität München
Institut für Klinische Radiologie
Marchioninistr. 15
81377 München

PD Dr. med. Christoph Johannes Zech
Klinikum der Ludwig-Maximilians
Universität München
Institut für Klinische Radiologie
Marchioninistr. 15
81377 München

Inhalt

Vorwort 3. Auflage III
Anschriften IV

Allgemeine Radiologie

Teil A

1 Physikalische Grundlagen 4
O. Jäkel; C. Karger

1.1 Strahlungsarten 4
1.1.1 Einführung 4
1.1.2 Teilchenstrahlung (Korpuskularstrahlung) ... 4
1.1.3 Wellenstrahlung (elektromagnetische Strahlung) 4
1.2 Die Struktur von Materie 5
1.2.1 Aufbau von Atomen 5
1.2.2 Das Schalenmodell 7
1.2.3 Der radioaktive Zerfall 8
Formen des radioaktiven Zerfalls 8
Das Zerfallsgesetz 10
1.3 Wechselwirkung von Strahlung mit Materie .. 11
1.3.1 Wechselwirkung indirekt ionisierender Strahlung mit Materie 11
Wechselwirkung von Photonen mit Materie .. 11
Wechselwirkung von Neutronen mit Materie . 15
1.3.2 Wechselwirkung direkt ionisierender Strahlung mit Materie 15
1.3.3 Folgen der Wechselwirkung ionisierender Strahlung mit Materie 17
1.4 Messung von Strahlung 17
1.4.1 Dosimetrische Messgrößen 17
Ionendosis 17
Energiedosis 17
Kerma 18
Dosisleistung 18
1.4.2 Messgrößen in der Nuklearmedizin 18
Aktivität 18
Spezifische Aktivität 18
Effektive Halbwertszeit 18
1.4.3 Nachweis von Strahlung 19
Ionisationskammer 19
Stabdosimeter 20
Geiger-Müller-Zählrohr 20
Röntgenfilm (Filmdosimeter) 20
Thermolumineszenzdetektor 20
Szintillationsdetektor 21
Eisensulfatdosimeter 21
Wasserkalorimeter 22
1.5 Erzeugung von Strahlung 22
1.5.1 Erzeugung von Radionukliden 22
1.5.2 Erzeugung von Röntgenstrahlen 22
Strahlenerzeugung mittels Röntgenröhre 22
Strahlenerzeugung mittels Elektronenlinearbeschleuniger 23
Strahlenerzeugung mittels Elektronenkreisbeschleuniger 24
1.5.3 Erzeugung von Korpuskularstrahlen 24

2 Strahlenbiologie 26
M. Münter

2.1 Einleitung 26
2.2 Wirkung ionisierender Strahlung auf biologische Systeme 26
2.2.1 Primärprozesse 26
2.2.2 Sekundärprozesse 26
Radiolyse des Wassers 26
Biochemische Reaktionen an Biomolekülen .. 27
2.2.3 Direkte und indirekte Strahlenwirkung 27
2.2.4 Phasen der Wirkung ionisierender Strahlung . 27
Physikalisch-chemische Phase 27
Biochemisch-biologische Phase 28
2.2.5 Linearer Energietransfer und relative biologische Wirksamkeit 28
2.3 Wirkung ionisierender Strahlung auf Zellen .. 29
2.3.1 Abhängigkeit vom Zellzyklus 29
2.3.2 Wirkung auf Zellbestandteile 30
Nukleinsäuren 30
Proteine 31
Zellorganellen 31
2.3.3 Zelluläre Reparaturmechanismen als Reaktion auf Strahlenschäden 31
2.3.4 Folgen von Strahlenschäden und fehlerhafter Reparatur für Zellen 32
Mutationen 32
Potenziell letale und subletale Zellschädigung . 33
Letale Zellschädigung (Zelltod) 34
2.3.5 Die Strahlenwirkung modifizierende Faktoren 35
Zeitliche Dosisverteilung 35
Sauerstoffgehalt 36
Pharmaka 37
Temperatur 37
2.3.6 Quantifizierung der Strahlenwirkung 37
2.4 Wirkung ionisierender Strahlung auf den menschlichen Körper 38
2.4.1 Akute Strahlenfolgen 38
2.4.2 Chronische Strahlenfolgen 39
2.4.3 Systemische Strahlenfolgen: Akutes Strahlensyndrom 39
2.4.4 Lokale Strahlenfolgen 40
Hämatopoetisches System 40
Verdauungstrakt 41
Lunge 41
Herz-Kreislauf-System 42
Leber 42
Niere 42
Nervensystem 43
Haut 44
Auge 44
Knochen 44
Keimdrüsen 44

Modifizierende Faktoren lokaler Strahlenfolgen . . . 45
Schätzung des Risikos lokaler Strahlenfolgen . 46
Dokumentation lokaler Strahlenfolgen 46
2.4.5 Strahlenwirkung auf die Leibesfrucht 49
2.4.6 Krebsinduktion (Kanzerogenese) 49
2.5 Wirkung ionisierender Strahlung auf Tumoren 49
2.5.1 Grundlagen: Tumorwachstum 49
Wachstumsverhalten von Tumoren 49
Methoden zur Untersuchung des Tumorwachstums 50
2.5.2 Endpunkte der Strahlentherapie von Tumoren 50
2.5.3 Modifizierende Faktoren der Strahlenwirkung 50
Strahlensensibilität des Tumors 50
Tumorvolumen 50
Sauerstoffgehalt des Tumors 51
Bestrahlungszeitraum und Bestrahlungsintervall 51

3 Grundlagen des Strahlenschutzes 52
O. Jäkel; C. Karger
3.1 Dosisbegriffe im Strahlenschutz 52
3.1.1 Äquivalentdosis 52
3.1.2 Effektive Äquivalentdosis 53
3.1.3 Ortsdosis 53
3.1.4 Personen- und Körperdosis 53
3.2 Formen der Strahlenexposition 54
3.2.1 Expositionspfade 54
3.2.2 Natürlich bedingte Strahlenexposition 54
3.2.3 Zivilisatorisch bedingte Strahlenexposition . . . 55
Strahlenexposition durch medizinische Untersuchungen 55
Strahlenexposition durch andere Quellen ionisierender Strahlung 57
3.3 Risiken durch Strahlenexposition 57
3.4 Schutz vor Strahlenexposition 57
3.4.1 Strahlenschutz-Grundregeln 57
3.4.2 Gesetzliche Regelungen 58
3.4.3 Schutz der Bevölkerung 59
3.4.4 Schutz beruflich strahlenexponierter Personen 60
3.4.5 Schutz der Patienten 60
Strahlenschutz in der Röntgendiagnostik 61
Strahlenschutz in der Nuklearmedizin 61
Strahlenschutz in der Strahlentherapie 61
3.4.6 Qualitätssicherung 62

4 Radiologische Verfahren 63
R. Hünerbein
4.1 Konventionelle Röntgenuntersuchung 63
4.1.1 Gerätetechnik 63
Generator 63
Röntgenstrahler 63
Zubehör 64
4.1.2 Bildauffangsystem: Röntgenfilm und Verstärkerfolien 65
4.1.3 Bilderzeugung 67
Bildentstehung 67
Bildqualität 67
4.1.4 Konventionelle Röntgenaufnahme 69
Allgemeine Bildkriterien 69
Strahlenbelastung 69
4.1.5 Stellenwert im Vergleich zu konkurrierenden Verfahren 69
Konventionelle Röntgendiagnostik 69
Konventionelle Tomografie 70
4.1.6 Digitale Radiografie 70
4.2 Durchleuchtung 72
4.2.1 Gerätetechnik 72
4.2.2 Stellenwert im Vergleich zu konkurrierenden Verfahren 73
4.3 Computertomografie (CT) 73
4.3.1 Gerätetechnik 73
Computertomografen der 1.–4. Generation . . 73
Multidetektor-Computertomograf (MDCT) . . . 75
Elektronenstrahl-Computertomograf 76
4.3.2 Bildrekonstruktion 77
4.3.3 Strahlenexposition 78
4.3.4 Stellenwert im Vergleich zu konkurrierenden Verfahren 79
4.4 Magnetresonanztomografie (MRT) 79
4.4.1 Physikalische Grundlagen 80
4.4.2 Gerätetechnik 80
4.4.3 Bilderzeugung 81
Bildkontrast 81
Sequenztypen 82
Artefakte 82
4.4.4 Risiken 83
4.4.5 Stellenwert im Vergleich zu konkurrierenden Verfahren 83
4.5 Sonografie 84
4.5.1 Physikalische Grundlagen 84
Charakteristika von Schallwellen 84
Schwächung von Schallwellen in Materie . . . 84
Auflösungsvermögen 86
4.5.2 Bilderzeugung 86
4.5.3 Gerätetechnik 87
Linearscanner 87
Sektorscanner 87
Konvexscanner 87
4.5.4 Ultraschallverfahren 87
A-Mode-Verfahren 87
B-Mode-Verfahren 88
M-Mode-Verfahren 88
Dopplerverfahren 88
4.5.5 Befundbausteine 88
4.5.6 Stellenwert gegenüber konkurrierenden Verfahren 89
4.6 Kontrastmittel 89
4.6.1 Röntgenkontrastmittel 90
Röntgenpositive Kontrastmittel 90
Röntgennegative Kontrastmittel 91
4.6.2 MR-Kontrastmittel 91
4.6.3 Ultraschallkontrastmittel 92
4.7 Interventionelle Radiologie 92
4.7.1 Vaskuläre Eingriffe 92
4.7.2 Nichtvaskulärer Eingriffe 93

5 Strahlentherapie ... 95
C. Karger; D. Schulz-Ertner; F. Sterzing

5.1 Einführung ... 95
D. Schulz-Ertner; F. Sterzing

5.2 Prinzipien und Abläufe der Radioonkologie ... 95
D. Schulz-Ertner; F. Sterzing

5.2.1 Diagnosestellung ... 95
5.2.2 Interdisziplinäre Therapieentscheidung ... 95
5.2.3 Aufklärung und Beratung des Patienten ... 96
5.2.4 Strahlentherapieverfahren ... 96
Alleinige Radiotherapie ... 96
Radiochemotherapie ... 97
Präoperative Radiotherapie ... 97
Intraoperative Radiotherapie (IORT) ... 97
Postoperative Radiotherapie ... 97
Interstitielle Radiotherapie ... 97
Radioimmuntherapie ... 98
Radio- plus Hormontherapie ... 98
Radiotherapie plus Hyperthermie ... 98
Radiotherapie mit Radiosensitizern ... 98
5.2.5 Nachsorge ... 98

5.3 Spezielle Strahlentherapieformen ... 98
5.3.1 Klassifikation nach Strahlungsart ... 98
C. Karger
Photonentherapie ... 98
Neutronentherapie ... 100
Therapie mit geladenen Teilchen ... 100
5.3.2 Klassifikation nach Distanz der Strahlungsquelle ... 101
D. Schulz-Ertner; F. Sterzing
Teletherapie (perkutane Strahlentherapie) ... 101
Kurzdistanztherapie mit umschlossenen Radionukliden (Brachytherapie) ... 102

5.4 Durchführung der Radiotherapie und spezielle Techniken ... 104
D. Schulz-Ertner; F. Sterzing
5.4.1 Immobilisierung ... 104
5.4.2 Bildgebung ... 105
5.4.3 Bestrahlungsplanung ... 105
Festlegung der Zielvolumina und der Dosis ... 105
Festlegung der zeitlichen Dosisverteilung ... 107
Festlegung der räumlichen Dosisverteilung ... 108
5.4.4 Therapieeinstellung ... 109
Klinische Einstellung ... 109
Konventionelle Simulation ... 109
Virtuelle Simulation ... 110
Planung mit Referenzpunkt ... 110
Stereotaxie ... 110
Bildgesteuerte Radiotherapie (image guided radiotherapy, IGRT) ... 110
5.4.5 Spezielle Bestrahlungstechniken ... 113
Einzelstehfeldbestrahlung ... 113
Gegenfeldbestrahlung ... 113
Mehrfelderbestrahlung ... 113
Bewegungsbestrahlung ... 114
Dynamische Bestrahlung (dynamic treatment) 115
5.4.6 Modifikation des Strahlenfeldes ... 115
Absorber ... 115
Multi-leaf-Kollimatoren (MLC) ... 115
Keilfilter ... 115
Kompensatoren und Bolusmaterial ... 116
Intensitätsmodulierte Radiotherapie (IMRT) ... 116
5.4.7 Bestrahlungsplan und Bestrahlungsprotokoll ... 117
5.4.8 Verifikation des Bestrahlungsplans, Feldkontrolle und Dokumentation ... 117

5.5 Ausgewählte Indikationen zur Strahlentherapie 118
D. Schulz-Ertner; F. Sterzing
5.5.1 Hirntumoren ... 118
Primäre Hirntumoren ... 118
Sekundäre Hirntumoren ... 121
5.5.2 HNO-Tumoren ... 121
Nasopharynxkarzinom ... 121
Larynxkarzinom ... 122
Schilddrüsenkarzinom ... 122
5.5.3 Hodgkin-Lymphom ... 123
Allgemeine Therapierichtlinien ... 123
Radiotherapie ... 124
5.5.4 Non-Hodgkin-Lymphom (NHL) ... 124
Allgemeine Therapierichtlinien ... 124
Radiotherapie ... 125
5.5.5 Bronchialkarzinom ... 125
Allgemeine Therapierichtlinien ... 125
5.5.6 Mammakarzinom ... 126
Allgemeine Therapierichtlinien ... 126
Radiotherapie ... 126
5.5.7 Ösophaguskarzinom ... 127
Allgemeine Therapierichtlinien ... 127
Radiotherapie ... 127
5.5.8 Pankreaskarzinom ... 127
Allgemeine Therapierichtlinien ... 127
Radiotherapie ... 128
5.5.9 Vaginalkarzinom ... 128
Allgemeine Therapierichtlinien ... 128
Radiotherapie ... 128
5.5.10 Endometriumkarzinom ... 128
Allgemeine Therapierichtlinien ... 128
Radiotherapie ... 128
5.5.11 Zervixkarzinom ... 129
Allgemeine Therapierichtlinien ... 129
Radiotherapie ... 130
5.5.12 Seminom ... 130
Allgemeine Therapierichtlinien ... 130
5.5.13 Prostatakarzinom ... 131
Allgemeine Therapierichtlinien ... 131
Radiotherapie ... 132
5.5.14 Kolorektale Karzinome ... 133
Allgemeine Therapierichtlinien ... 133
Radiotherapie ... 133
5.5.15 Analkarzinom ... 133
Allgemeine Therapierichtlinien ... 133
Radiotherapie ... 134
5.5.16 Harnblasenkarzinom ... 134
Allgemeine Therapierichtlinien ... 134
5.5.17 Weichteilsarkome ... 134
Allgemeine Therapierichtlinien ... 134
Radiotherapie ... 134
5.5.18 Ewing-Sarkom ... 135
Allgemeine Therapierichtlinien ... 135
Radiotherapie ... 135
5.5.19 Strahlentherapie bei benignen Erkrankungen ... 135

5.5.20 Notfallindikationen 136
Akute Querschnittsymptomatik 136
Obere Einflussstauung 136
Tumorblutung 137
5.6 Nebenwirkungen 137
D. Schulz-Ertner; F. Sterzing

6 Nuklearmedizin 138
P. Bartenstein; A. Haug; R. Hünerbein
6.1 Herstellung von Radionukliden 138
P. Bartenstein; A. Haug
6.1.1 Isotopenherstellung im Kernreaktor 138
6.1.2 Isotopenherstellung im Nuklidgenerator 139
6.1.3 Isotopenherstellung im Zyklotron 139
6.2 Nuklearmedizinische Diagnostik 139
6.2.1 Grundprinzip 139
P. Bartenstein; A. Haug
6.2.2 Radiopharmazie 140
P. Bartenstein; A. Haug; R. Hünerbein
6.2.3 Geräte- und Messtechnik 141
P. Bartenstein; A. Haug; R. Hünerbein
Gamma-Kamera 141
SPECT (Single Photon Emission Computed Tomography) 142
PET (Positronen-Emissions-Tomografie) 143
6.2.4 In-vitro-Diagnostik 144
P. Bartenstein; A. Haug; R. Hünerbein
6.2.5 Stellenwert im Vergleich zu anderen diagnostischen Verfahren 145
P. Bartenstein; A. Haug
6.3 Nuklearmedizinische Therapie 145
P. Bartenstein; A. Haug
6.3.1 Radiojodtherapie 146
6.3.2 Selektive interne Radiotherapie (SIRT) 146
6.3.3 Radioligandentherapie mit Somatostatinanaloga 147

Spezielle Radiologie

Teil B

1 Thorax 152
S. Fritzsche
1.1 Radiologische Methoden 152
1.1.1 Konventionelle Röntgendiagnostik 152
Dorsoventrale Thoraxübersichtsaufnahme . . . 152
Seitaufnahme 153
Übersichtsaufnahme im Liegen 153
Röntgenaufnahmen bei speziellen Fragestellungen 154
Thoraxdurchleuchtung 154
1.1.2 Sonografie 154
1.1.3 Computertomografie (CT) 155
1.1.4 Magnetresonanztomografie (MRT) 158
1.1.5 Gefäßdarstellende Verfahren 160
1.1.6 Nuklearmedizinische Verfahren 160
Perfusionsszintigrafie 160
Inhalationsszintigrafie 160
1.1.7 Perkutane Interventionen 160
Perkutane Nadelbiopsie 161
Perkutane CT-gesteuerte Abszessdrainage . . . 162
1.2 Die normale Thoraxübersichtsaufnahme 162
1.2.1 Allgemeines 162
1.2.2 Thoraxwand 164
1.2.3 Zwerchfell 165
1.2.4 Pleura 167
1.2.5 Lunge und Lungengefäße 167
1.2.6 Tracheobronchialsystem 168
1.2.7 Bronchopulmonale Segmente 168
1.2.8 Lungenhili 170
1.2.9 Mediastinum 170
1.3 Leitbefunde – vom radiologischen Befund zur Diagnose thorakaler Erkrankungen 172
1.3.1 Lokalisation 172
1.3.2 Verschattungsmuster 173
Azinäres Verschattungsmuster 173
Interstitielles Verschattungsmuster 173
1.3.3 Lungenrundherd 175
1.3.4 Ringschatten 176
1.3.5 Verkalkungen 177
1.3.6 Atelektase 178
1.3.7 Totalverschattung einer Thoraxhälfte 179
1.3.8 Hypertransparenz einer Thoraxhälfte 180
1.3.9 Hilusvergrößerung 180
1.3.10 Veränderungen des Standes und der Beweglichkeit des Zwerchfells 181
1.3.11 Thoraxwand 182
1.4 Wichtige Krankheitsbilder – von der Diagnose zum Befund 185
1.4.1 Fehlbildungen 185
1.4.2 Erkrankungen der Pleura 185
Pleuraerguss 185
Pneumothorax 188
Pleuraschwiele 190
Pleuramesotheliom 191
1.4.3 Lungenemphysem 192
1.4.4 Bronchiektasen 194
1.4.5 Pneumonien 195
Allgemeines 195
Pilzpneumonien 197
1.4.6 Tuberkulose 199
1.4.7 Echinokokkose 203
1.4.8 Askaridose 203
1.4.9 Interstitielle Lungenerkrankungen 204
Pneumokoniosen 204
1.4.10 Durch Arzneimittel verursachte Lungenveränderungen 207
1.4.11 Durch Strahlen verursachte Lungenveränderungen 208
1.4.12 Maligne interstitielle Lungeninfiltration 209
1.4.13 ARDS 210
1.4.14 Sarkoidose 211
1.4.15 Tumoren der Lunge 213
Benigne Tumoren 213
Bronchialkarzinom 213
Lungenmetastasen 216
Malignes Lymphom 218

1.4.16 Erkrankungen des Lungenkreislaufs 219
Pulmonale Hypertonie und Cor pulmonale ... 219
Lungenembolie 220
1.4.17 Erkrankungen des Mediastinums 223
Allgemeines 223
Intrathorakale Struma 224
Intrathorakale Epithelkörperchenadenome .. 224
Neurogene Tumoren 224
1.4.18 Zwerchfellhernien 225

2 Herz 227
J. Malms
2.1 Radiologische Methoden 227
2.1.1 Konventionelle Röntgendiagnostik 227
Verfahren 227
2.1.2 Echokardiografie 229
2.1.3 Computertomografie 231
2.1.4 Magnetresonanztomografie 232
2.1.5 Angiokardiografie 234
2.1.6 Nuklearmedizinische Verfahren 236
2.2 Leitbefunde – vom radiologischen Befund zur Diagnose kardialer Erkrankungen 237
2.3 Wichtige Krankheitsbilder – von der Diagnose zum Befund 238
2.3.1 Herzinsuffizienz 238
2.3.2 Arterielle Hypertonie 240
2.3.3 Koronare Herzerkrankung (KHK) 240
2.3.4 Häufige erworbene Herzklappenfehler 243
Aortenklappenstenose 243
Aortenklappeninsuffizienz 244
Mitralklappenstenose 245
Mitralklappeninsuffizienz 246
2.3.5 Häufige angeborene Herzfehler 247
Vorhofseptumdefekt (ASD) 247
Ventrikelseptumdefekt (VSD) 248
Persistierender Ductus arteriosus (PDA) 249
Fallot-Tetralogie 250
Aortenisthmusstenose 251
2.3.6 Perikarditis und Perikarderguss 252

3 Urogenitaltrakt und Retroperitoneum 254
V. Engelbrecht
3.1 Niere und ableitende Harnwege 254
3.1.1 Radiologische Methoden 254
Abdomenübersichtsaufnahme 254
Ausscheidungsurografie 254
Retrograde Ureteropyelografie 256
Miktionszystourethrografie 257
Sonografie 257
Computertomografie 258
Magnetresonanztomografie 258
Angiografie 259
Kavografie 259
Lymphografie 259
Nuklearmedizinische Untersuchungsverfahren 259
3.1.2 Leitbefunde – vom radiologischen Befund zur Diagnose 260
3.1.3 Wichtige Krankheitsbilder – von der Diagnose zum Befund 263
Angeborene Fehlbildungen 263
Pyelonephritis 263
Nierenabszess 264
Urogenitaltuberkulose 264
Obstruktive Uropathie 264
Urolithiasis 266
Zystische Nierenerkrankungen 268
Tumoren der Niere und ableitenden Harnwege 272
Vaskuläre Erkrankungen 275
Niereninsuffizienz 278
Verletzungen der Nieren 279
3.2 Männliche Geschlechtsorgane 281
3.2.1 Radiologische Methoden 281
Sonografie 281
CT und MRT 282
3.2.2 Leitbefunde – vom radiologischen Befund zur Diagnose 282
3.2.3 Wichtige Krankheitsbilder – von der Diagnose zum Befund 283
Benigne Prostatahyperplasie 283
Prostatakarzinom 284
Prostatitis 285
Hodentorsion 286
Entzündungen von Hoden und Nebenhoden . 287
Hydrozele 287
Varikozele 288
Hodenretention 288
Maligne Hodentumoren 289
3.3 Weibliche Geschlechtsorgane 290
3.3.1 Radiologische Methoden 290
Sonografie 290
CT und MRT 290
Hysterosalpingografie 291
3.3.2 Wichtige Krankheitsbilder – von der Diagnose zum Befund 291
Adnexitis 291
Uterusmyom 292
Zervixkarzinom 293
Korpuskarzinom 293
Ovarialtumoren 294
3.4 Nebenniere 295
3.4.1 Radiologische Methoden 295
Nebennierenszintigrafie 296
3.4.2 Wichtige Krankheitsbilder – von der Diagnose zum Befund 296
Nebennierenadenom 296
Nebennierenkarzinom und Nebennierenmetastasen 297
Phäochromozytom 298
Neuroblastom 299
3.5 Erkrankungen des Retroperitonealraums 300
3.5.1 Radiologische Methoden 300
3.5.2 Wichtige Krankheitsbilder – von der Diagnose zum Befund 300
Retroperitoneale Fibrose 300
Retroperitoneales Hämatom 301

4 Skelett ... 302

J. D. Moritz; K. Beitzel

4.1 Radiologische Methoden ... 302
4.1.1 Spezielle Anatomie ... 302
Knochenentwicklung ... 302
Akzessorische Knochen ... 304
4.1.2 Konventionelle Röntgendiagnostik ... 304
Konventionelle Projektionsradiografie ... 304
Gehaltene Aufnahmen ... 305
4.1.3 Sonografie ... 306
4.1.4 Computertomografie ... 307
4.1.5 Magnetresonanztomografie ... 308
4.1.6 Arthrografie ... 308
4.1.7 Nuklearmedizinische Verfahren ... 309
Skelettszintigrafie/Knochenszintigrafie ... 309
Positronenemissionstomografie (PET) ... 310
4.2 Leitbefunde – vom radiologischen Befund zur Diagnose ... 310
4.2.1 Periostale Reaktionen ... 310
4.2.2 Veränderungen der Knochendichte ... 311
Zunahme der Knochendichte – Transparenzverminderung ... 311
Herabsetzung der Knochendichte – Transparenzvermehrung ... 312
4.2.3 Weichteile ... 312
Veränderungen mit erniedrigter Röntgendichte 313
Veränderungen mit hoher Röntgendichte ... 313
4.3 Wichtige Krankheitsbilder – von der Diagnose zum Befund ... 315
4.3.1 Entwicklungsstörungen ... 315
Achondroplasie ... 315
Osteogenesis imperfecta ... 316
Angeborene Hüftgelenksdysplasie ... 317
4.3.2 Systemische erworbene Knochenerkrankungen 319
Osteoporose ... 319
Osteomalazie und Rachitis ... 321
Primärer Hyperparathyreoidismus (pHPT) ... 322
Renale Osteopathie ... 323
4.3.3 Vaskulär bedingte Knochenerkrankungen 324
Knocheninfarkt ... 324
Aseptische Knochennekrosen ... 325
4.3.4 Epiphyseolysis capitis femoris ... 329
4.3.5 Osteochondrosis dissecans (OD) ... 330
4.3.6 Entzündliche Knochenerkrankungen ... 331
Osteomyelitis ... 331
Weitere Osteomyelitis-Formen ... 333
4.3.7 Knochentumoren und tumorähnliche Veränderungen ... 334
Allgemeines ... 334
Benigne und semimaligne Knochentumoren . 336
Tumorähnliche Läsionen („Tumor-like lesions“) 343
Maligne primäre Knochentumoren ... 345
Knochenmetastasen ... 351
4.3.8 Ostitis deformans Paget ... 353
4.3.9 Fibröse Dysplasie (Jaffé-Lichtenstein) ... 354
4.3.10 Gelenkerkrankungen ... 355
Degenerative Gelenkerkrankung ... 355
Arthritis urica ... 357
Chondrokalzinose ... 358
Rheumatoide Arthritis ... 359
Arthritis psoriatica ... 360
Reiter-Syndrom ... 362
Spondylitis ankylosans ... 362
4.3.11 Allgemeine Traumatologie ... 362
Frakturen ... 362
Besonderheiten im Kindesalter ... 364
4.3.12 Spezielle Traumatologie ... 372
Klavikulafraktur ... 372
Akromioklavikularluxation ... 372
Schultergelenkluxation ... 373
Humerusfrakturen ... 374
Unterarmfrakturen ... 375
Kahnbeinfraktur ... 376
Karpometakarpale Verletzungen ... 377
Becken und Hüftgelenk ... 378
Femurfrakturen ... 379
Verletzungen des Kniegelenks ... 381
Unterschenkelfrakturen ... 382
Frakturen von Sprunggelenk und Fuß ... 382

5 Gefäßsystem und interventionelle Radiologie ... 385

H.-P. Reuter

5.1 Arterien ... 385
5.1.1 Radiologische Methoden ... 385
Konventionelle Röntgendiagnostik ... 385
Sonografie ... 385
Computertomografie und Magnetresonanztomografie ... 387
Angiografie ... 390
5.1.2 Leitbefunde – vom radiologischen Befund zur Diagnose ... 395
5.1.3 Wichtige Krankheitsbilder – von der Diagnose zum Befund ... 395
Anatomische Varianten und Anomalien ... 395
Angiomatöse Malformationen ... 396
Aneurysmen ... 398
Aortendissektion ... 401
Akuter arterieller Gefäßverschluss ... 403
Chronische arterielle Verschlusskrankheit ... 405
Tumordiagnostik ... 410
5.2 Venen ... 411
5.2.1 Radiologische Methoden ... 411
Phlebografie ... 411
Farbkodierte Duplexsonografie (FKDS) ... 415
5.2.2 Wichtige Krankheitsbilder – von der Diagnose zum Befund ... 415
Primäre Varikose ... 415
Phlebothrombose ... 418
Postthrombotisches Syndrom ... 420
Kavathrombose ... 421
5.2.3 Lymphsystem ... 422
Radiologische Methoden und Befunde ... 422
5.3 Interventionelle Radiologie ... 423
5.3.1 Gefäßrekanalisation ... 423
Perkutane transluminale Angioplastie (PTA) .. 423
Lokale intraarterielle Fibrinolyse ... 426
Perkutane Aspirations-Thromboembolektomie (PAT) ... 427
Gefäßendoprothesen (Stents) ... 429

5.3.2 Arterielle Katheterembolisation ... 430
5.3.3 Intraarterielle Chemotherapie ... 431
5.3.4 Kava-Filter ... 432

6 Ösophagus, Magen, Dünn- und Dickdarm ... 434
G. Grützner; C. Schmid-Tannwald

6.1 Radiologische Methoden ... 434
6.1.1 Konventionelle Röntgendiagnostik ... 434
Abdomenübersichtsaufnahme ... 434
6.1.2 Sonografie ... 434
6.1.3 CT und MRT ... 435
6.1.4 Spezielle Untersuchungen ... 435
Ösophagus-Breischluck ... 435
Magen-Darm-Passage (MDP) ... 436
Fraktionierte Dünndarmpassage und Kontrastmitteluntersuchung nach Sellink ... 437
Kontrastmitteldarstellung des Kolons ... 438
CT und MRT des Dünn- und Dickdarms ... 439
Virtuelle CT- und MR-Kolografie ... 440
MR-Defäkografie ... 441
6.2 Leitbefunde – vom radiologischen Befund zur Diagnose ... 442
6.2.1 Freie Luft im Abdomen ... 442
6.2.2 Spiegelbildung ... 442
6.2.3 Verkalkungen ... 442
6.3 Wichtige Krankheitsbilder – von der Diagnose zum Befund ... 443
6.3.1 Ösophagus ... 443
Achalasie ... 443
Ösophagusdivertikel ... 444
Ösophagusvarizen ... 445
Hiatushernien ... 446
Ösophaguskarzinom ... 448
6.3.2 Magen ... 449
Ulcus ventriculi ... 449
Magenkarzinom ... 451
Der operierte Magen ... 453
6.3.3 Dünn- und Dickdarm ... 454
Dünndarmdivertikel ... 454
Ulcus duodeni ... 455
Einheimische Sprue (Zöliakie) ... 456
Maligne Dünndarmtumoren ... 457
Morbus Crohn ... 459
Colitis ulcerosa ... 462
Ischämische Darmerkrankungen ... 464
Kolondivertikel ... 465
Kolonpolypen ... 467
Kolorektales Karzinom ... 468
Ileus ... 470

7 Leber, biliäres System, Pankreas, Milz ... 473

7.1 Leber ... 473
T. Helmberger; W. Sommer; C. Zech
7.1.1 Radiologische Methoden ... 473
Abdomenübersichtsaufnahme ... 473
Sonografie ... 473
Computertomografie ... 474
Magnetresonanztomografie ... 475
7.1.2 Leitbefunde – vom radiologischen Befund zur Diagnose ... 475
7.1.3 Wichtige Krankheitsbilder – von der Diagnose zum Befund ... 475
Lage- und Formanomalien ... 475
Diffuse Lebererkrankungen ... 476
Benigne Tumoren ... 479
Maligne Tumoren ... 483
Sonstige Lebererkrankungen ... 486
7.2 Biliäres System ... 489
*A. D. Helck; C.-P. Wallner**
7.2.1 Radiologische Methoden ... 490
Konventionelle Röntgendiagnostik ... 490
Orale Cholezystografie ... 490
Intravenöse Cholezystografie ... 490
Sonografie ... 491
Endoskopisch retrograde Cholangiografie (ERC) ... 492
Perkutane transluminale Cholangiografie (PTC) 492
Computertomografie ... 493
Magnetresonanztomografie ... 494
7.2.2 Leitbefunde – vom radiologischen Befund zur Diagnose ... 495
Größen- und Formveränderungen der Gallenblase ... 495
Gallengangsveränderungen ... 496
7.2.3 Wichtige Krankheitsbilder – von der Diagnose zum Befund ... 496
Cholezystolithiasis ... 496
Choledocholithiasis ... 499
Cholezystitis ... 500
Cholangitis ... 502
Primär sklerosierende Cholangitis (PSC) ... 503
Gallenwegstumoren ... 503
Gallenblasentumoren ... 504
7.3 Pankreas ... 505
U. Müller-Lisse; C. Schmid-Tannwald
7.3.1 Radiologische Methoden ... 506
Konventionelle Röntgendiagnostik ... 506
Sonografie ... 506
Computertomografie ... 507
Magnetresonanztomografie ... 508
Angiografie ... 511
Nuklearmedizinische Verfahren ... 511
Endoskopische retrograde Cholangio-Pankreatografie (ERCP) ... 512
7.3.2 Leitbefunde – vom radiologischen Befund zur Diagnose ... 513
Physiologische Befunde ... 513
Altersbedingte Veränderungen ... 513
Wichtige pathologische Veränderungen des Pankreas ... 513
7.3.3 Wichtige Krankheitsbilder – von der Diagnose zum Befund ... 515
Wichtige Entwicklungsstörungen ... 515
Akute Pankreatitis ... 516
Chronische Pankreatitis ... 518
Pankreastumoren ... 520

* Mitarbeiter früherer Auflagen

Mukoviszidose 525
Hämochromatose 525
Pankreasverletzungen 525
Pankreastransplantation 525
7.4 Milz 526
C. Born; K. Herrmann
7.4.1 Radiologische Methoden 526
Konventionelle Röntgendiagnostik 526
Sonografie 527
Computertomografie 528
Magnetresonanztomografie 528
Angiografie 529
Nuklearmedizinische Verfahren 529
7.4.2 Leitbefunde – vom radiologischen Befund zur Diagnose 530
Umschriebene Milzveränderungen 530
Diffuse Milzveränderungen 532
Entzündliche und infektiöse Erkrankungen der Milz 534
7.4.3 Wichtige Krankheitsbilder – von der Diagnose zum Befund 534
Anomalien, Lage- und Normvarianten 534
Vaskuläre Milzerkrankungen 534
Milzverletzungen 536
Portale Hypertension 538

8 Mamma 540
*K. Hellerhoff; T. Schloßbauer; D. Klütsch**
8.1 Radiologische Methoden 540
8.1.1 Mammografie 540
8.1.2 Galaktografie 545
8.1.3 Sonografie 545
8.1.4 Magnetresonanztomografie 546
8.1.5 Interventionelle Mammadiagnostik 547
Gewebeentnahmen (Biopsien) 547
Präoperative Markierung 548
8.2 Leitbefunde – vom radiologischen Befund zur Diagnose 548
8.3 Wichtige Krankheitsbilder – von der Diagnose zum Befund 548
8.3.1 Akute Mastitis puerperalis und nonpuerperalis 548
8.3.2 Mastopathie 549
8.3.3 Fibroadenom 550
8.3.4 Zysten 551
8.3.5 Mammakarzinom 551

9 ZNS 555
D. Uhlenbrock; J. Reinartz
9.1 Radiologische Methoden 555
9.1.1 Konventionelle Röntgendiagnostik 555
9.1.2 Sonografie 555
9.1.3 Computertomografie 555
9.1.4 Magnetresonanztomografie 556
9.1.5 Angiografie 557
9.1.6 Nuklearmedizinische Diagnostik 557
9.2 Leitbefunde – vom CT-Befund zur Diagnose . . 558
9.3 Wichtige Krankheitsbilder – von der Diagnose zum Befund 559
9.3.1 Intrakranielle Tumoren 559
Allgemeines 559
Radiologische Diagnostik 561
9.3.2 Demenzielle Erkrankungen 569
9.3.3 Zerebrovaskuläre Erkrankungen 575
Akute zerebrale Ischämie 575
Sinus- und Hirnvenenthrombose 581
Gefäßfehlbildungen 584
Intrazerebrale Blutungen 587
9.3.4 Traumatische Schäden des Gehirns 593
Commotio cerebri 593
Contusio cerebri 593
Posttraumatisches Subduralhygrom 594
Epiduralhämatom 595
Subduralhämatom 596
9.3.5 Entzündliche Erkrankungen 598
Meningitis 598
Enzephalitis 599
Toxoplasmose 601
Hirnabszess 602
9.3.6 Entmarkungs- und Speicherkrankheiten 603
Multiple Sklerose 603
Morbus Wilson 606
9.3.7 Hydrozephalus 607
9.3.8 Neuropädiatrische Erkrankungen 609
Perinatale Blutungen 609
Hypoxisch-ischämisch bedingte Hirnschädigung 610

10 Wirbelsäule und Spinalkanal 612
J. Scheidler, I. Körte
10.1 Wirbelsäule 612
10.1.1 Radiologische Methoden 612
Konventionelle Röntgendiagnostik 612
Computertomografie 613
Magnetresonanztomografie 614
Nuklearmedizinische Verfahren 614
10.1.2 Leitbefunde – vom radiologischen Befund zur Diagnose 614
Übergangswirbel 614
Blockwirbel 615
Form- und Größenänderungen 615
Kyphose 617
10.1.3 Wichtige Krankheitsbilder – von der Diagnose zum Befund 617
Skoliose 617
Enger Spinalkanal 618
Basiläre Impression 619
Morbus Scheuermann 620
Spondylolisthesis und Spondylolyse 621
Rheumatoide Arthritis 622
Degenerative Erkrankungen der Wirbelsäule . 623
Bandscheibenvorfall 624
Spondylitis ankylosans 626
Arthritis psoriatica 628
Arthritis bei Morbus Reiter 628
Spondylitis und Spondylodiszitis 628
Frakturen der Wirbelsäule 629
(Disko)ligamentäre Verletzungen 634

* Mitarbeiter früherer Auflagen

10.2 Spinalkanal ... 635
10.2.1 Radiologische Methoden ... 635
10.2.2 Leitbefunde – vom radiologischen Befund zur Diagnose ... 635
Raumforderungen ... 635
10.2.3 Wichtige Krankheitsbilder – von der Diagnose zum Befund ... 640
Hydro- und Syringomyelie ... 640
Arnold-Chiari-Malformation ... 641
Commotio und Contusio spinalis ... 642
Myelitis transversa ... 642
10.3 Interventionell-radiologische Verfahren an der Wirbelsäule ... 643
10.3.1 Perkutane Biopsien und Knochenstanzen ... 643
10.3.2 Bildgesteuerte Interventionen bei degenerativen Erkrankungen der Wirbelsäule und der Bandscheibe ... 643
Facetteninfiltration/Facettenblockade ... 643
Periradikuläre Therapie (PRT) ... 644
Intradiskale elektrothermale Therapie (IDET) ... 645
10.3.3 Perkutane Vertebroplastie und Kyphoplastie ... 645

11 Schädelbasis, Gesichtsschädel und Orbita ... 647
T. J. Vogl
11.1 Radiologische Methoden ... 647
11.1.1 Konventionelle Röntgendiagnostik ... 647
11.1.2 Sonografie ... 651
11.1.3 Computertomografie ... 651
11.1.4 Magnetresonanztomografie ... 652
11.1.5 Angiografie ... 653
11.1.6 Sialografie ... 653
11.1.7 Nuklearmedizinische Verfahren ... 653
11.2 Leitbefunde – vom radiologischen Befund zur Diagnose ... 654
11.3 Wichtige Krankheitsbilder – von der Diagnose zum Befund ... 655
11.3.1 Sinusitis ... 655
11.3.2 Mukozele ... 656
11.3.3 Nasopharynxtumoren ... 657
11.3.4 Orbitatumoren ... 659
11.3.5 Frakturen ... 660
Schädelbasisfrakturen ... 660
Jochbeinfraktur ... 661
Mittelgesichtsfrakturen ... 662
Orbitabodenfraktur ... 662
11.3.6 Speicheldrüsentumoren ... 663

12 Hals ... 665
R. Brüning
12.1 Larynx, Trachea und Hypopharynx ... 665
12.1.1 Radiologische Methoden ... 665
Larynx ... 665
Trachea ... 666
Hypopharynx ... 666
12.1.2 Wichtige Krankheitsbilder – von der Diagnose zum Befund ... 667
Laryngozele ... 667
Larynxkarzinom ... 668
Trachealstenose ... 669
Halszysten ... 669
12.2 Halslymphknoten ... 670
12.2.1 Radiologische Methoden und Beurteilung ... 670
Metastatisch befallene Lymphknoten ... 670
Maligne Lymphome ... 671
Entzündlich veränderte Lymphknoten ... 671
12.3 Schilddrüse ... 672
12.3.1 Allgemeines ... 672
12.3.2 Diagnostik ... 672
Anamnese und klinischer Befund ... 672
Radiologische Methoden ... 673
Serum-Diagnostik (in vitro) der Schilddrüsenfunktion ... 674
12.3.3 Leitbefunde – vom radiologischen Befund zur Diagnose ... 674
12.3.4 Wichtige Krankheitsbilder – von der Diagnose zum Befund ... 675
Blande Struma ... 675
Funktionelle Autonomie ... 675
Morbus Basedow ... 676
Malignome der Schilddrüse ... 676
12.4 Nebenschilddrüse ... 677
12.4.1 Radiologische Methoden ... 677

13 Bildgebende Diagnostik im Kindesalter ... 678
*K. Schneider; I. Krüger-Stollfuß; R. Kursawe**
13.1 Allgemeines ... 678
13.2 Thoraxdiagnostik in der Neonatologie ... 678
13.2.1 Radiologische Methoden ... 678
13.2.2 Wichtige Krankheitsbilder ... 679
Surfactantmangelsyndrom ... 679
„Nasse Lunge" ... 681
Mekoniumaspirationssyndrom (MAS) ... 682
Pneumonien des Neugeborenen ... 683
Bronchopulmonale Dysplasie (BPD) ... 684
Lungen- und Trachealfehlbildungen ... 685
Kongenitale Zwerchfellhernien ... 689
Zwerchfelllähmung und Relaxatio diaphragmatica ... 690
13.2.3 Differenzialdiagnostische Übersicht ... 691
13.3 Urogenitaltrakt ... 692
13.3.1 Radiologische Methoden ... 692
Sonografie ... 692
Miktionszysturethrografie (MCU) ... 693
Ausscheidungsurografie (AUG) ... 694
13.3.2 Wichtige Krankheitsbilder ... 694
Harnabflussstörung durch kongenitale Obstruktionen der ableitenden Harnwege ... 694
Harnabflussstörung durch Konkremente ... 700
Harnabflussstörung durch Raumforderungen ... 700
13.4 Gastrointestinaltrakt ... 701
13.4.1 Radiologische Methoden ... 701
Sonografie ... 701
Übersichtsaufnahmen des Abdomens ... 701
Kontrastmitteluntersuchung des Magen-Darm-Traktes ... 702
Weitere bildgebende Verfahren ... 703

* Mitarbeiter früherer Auflagen

Allgemeine Radiologie

1 Physikalische Grundlagen . 4

1.1 Strahlungsarten 4
1.2 Die Struktur von Materie . 5
1.3 Wechselwirkung von Strahlung mit Materie 11
1.4 Messung von Strahlung .. 17
1.5 Erzeugung von Strahlung . 22

2 Strahlenbiologie 26

2.1 Einleitung 26
2.2 Wirkung ionisierender Strahlung auf biologische Systeme 26
2.3 Wirkung ionisierender Strahlung auf Zellen 29
2.4 Wirkung ionisierender Strahlung auf den menschlichen Körper 38
2.5 Wirkung ionisierender Strahlung auf Tumoren ... 49

3 Grundlagen des Strahlenschutzes 52

3.1 Dosisbegriffe im Strahlenschutz 52
3.2 Formen der Strahlenexposition 54
3.3 Risiken durch Strahlenexposition 57
3.4 Schutz vor Strahlenexposition 57

4 Radiologische Verfahren .. 63

4.1 Konventionelle Röntgenuntersuchung 63
4.2 Durchleuchtung 72
4.3 Computertomografie (CT) 73
4.4 Magnetresonanztomografie (MRT) 79
4.5 Sonografie 84
4.6 Kontrastmittel 89
4.7 Interventionelle Radiologie 92

5 Strahlentherapie 95

5.1 Einführung 95
5.2 Prinzipien und Abläufe der Radioonkologie 95
5.3 Spezielle Strahlentherapieformen .. 98
5.4 Durchführung der Radiotherapie und spezielle Techniken 104
5.5 Ausgewählte Indikationen zur Strahlentherapie 118
5.6 Nebenwirkungen 137

6 Nuklearmedizin 138

6.1 Herstellung von Radionukliden 138
6.2 Nuklearmedizinische Diagnostik 139
6.3 Nuklearmedizinische Therapie 145

A

1 Physikalische Grundlagen

1.1 Strahlungsarten

1.1.1 Einführung

1 Physikalische Grundlagen

1.1 Strahlungsarten

1.1.1 Einführung

Strahlung bezeichnet die freie Ausbreitung von Energie im Raum. **Teilchen- (Korpuskular-)strahlung** transportiert Masse und evtl. Ladung, (elektromagnetische) **Wellenstrahlung** weder Masse noch Ladung.

Da elektromagnetische Wellenstrahlung Teilcheneigenschaften besitzt (Quantentheorie), heißt sie auch **Photonen-(Quanten-)strahlung**.

Mit Strahlung bezeichnet man die freie Ausbreitung von Energie im Raum. Man unterscheidet **Teilchenstrahlung** (Korpuskularstrahlung) und **Wellenstrahlung** (elektromagnetische Strahlung). Während Teilchenstrahlung Masse transportiert, ist dies bei Wellenstrahlung nicht der Fall. Die Bestandteile der Teilchenstrahlung, die Korpuskeln, können elektrisch geladen oder ungeladen sein. Wellenstrahlung ist stets ungeladen.
In der Quantentheorie werden der Wellenstrahlung Teilcheneigenschaften zugesprochen. Daher wird elektromagnetische Wellenstrahlung auch als **Photonen**- oder **Quantenstrahlung** bezeichnet.
Eine wichtige Eigenschaft jeder Strahlung ist ihre Energie, die in **Joule (J)** gemessen wird.

► **Merke.**

► **Merke.** 1 Joule ist die Energie, die man aufwenden muss, um eine Masse von ca. 100 g um 1 Meter anzuheben.

Strahlungsenergie wird in **Elektronenvolt (eV)** oder in **Joule (J)** angegeben.

Die durch Strahlung transportierte Energie ist sehr viel kleiner als 1 Joule. Man verwendet daher eine spezielle Energieeinheit: das **Elektronenvolt (eV)**.

► **Merke.**

► **Merke.** Ein Elektronenvolt ist die Energie, die ein Elektron beim Durchlaufen einer Spannungsdifferenz von 1 Volt aufnimmt.

Eine Ladung Q wird durch elektrische Felder beschleunigt. Beim Durchlaufen einer Spannungsdifferenz U gewinnt sie die **kinetische Energie (E_{kin})**: $E_{kin} = Q \cdot U$.
Für die Umrechnung gilt: $1\ eV = 1{,}602 \cdot 10^{-19}\ J$. Häufig werden folgende Vielfache eines Elektronenvolts verwendet:

Millielektronenvolt: 1 meV = 0,001 eV	$= 10^{-3}$ eV
Kiloelektronenvolt: 1 keV = 1 000 eV	$= 10^{3}$ eV
Megaelektronenvolt: 1 MeV = 1 000 000 eV	$= 10^{6}$ eV
Gigaelektronenvolt: 1 GeV = 1 000 000 000 eV	$= 10^{9}$ eV

1.1.2 Teilchenstrahlung (Korpuskularstrahlung)

Korpuskeln besitzen eine **Ruhemasse** und können eine **Ladung** tragen.
Ihre Geschwindigkeit ist geringer als die Lichtgeschwindigkeit.

Ihre Ruheenergie ergibt sich aus der Ruhemasse.

Es gibt stabile und instabile **Elementarteilchen** (subatomare Korpuskeln). Zu jedem dieser Teilchen existiert ein Antiteilchen. Die wichtigsten Korpuskeln und ihre Eigenschaften zeigt **Tab. A-1.1**.

Die Bestandteile der Teilchenstrahlung, die Korpuskeln, besitzen eine **Ruhemasse** (m_o) und können eine **Ladung** tragen. Ihre Geschwindigkeit ist immer kleiner als die Lichtgeschwindigkeit und ergibt sich aus ihrer Energie. Die Energie setzt sich aus der sog. Ruheenergie E_o und der Bewegungsenergie E_{kin} zusammen:

$$E = E_o + E_{kin}$$

Die Ruheenergie ergibt sich aus der Ruhemasse und der Lichtgeschwindigkeit (c) (Äquivalenz von Masse und Energie):

$$E_o = m_o \cdot c^2$$

Häufig wird daher statt der Masse eines Korpuskels seine Ruheenergie angegeben.
Als **Elementarteilchen** bezeichnet man subatomare Korpuskeln. Es gibt stabile (Elektron [e], Proton [p]) und instabile Elementarteilchen (z. B. Pionen, freie Neutronen [n]). Zu jedem dieser Teilchen existiert ein Antiteilchen. Das Antiteilchen des negativ geladenen Elektrons ist das positiv geladene Positron. In **Tab. A-1.1** sind die wichtigsten Korpuskeln und ihre Eigenschaften aufgeführt. Die Bezeichnung „α-Teilchen" für den Heliumkern bzw. „β-Teilchen" für Elektron und Positron stammt aus der Zeit ihrer Entdeckung, als sie nicht genauer charakterisiert werden konnten.

1.1.3 Wellenstrahlung (elektromagnetische Strahlung)

Elektromagnetische Wellen bestehen aus einem elektrischen und einem magnetischen Feld, die periodisch veränderlich sind.

Elektromagnetische Wellen bestehen aus einem elektrischen und einem magnetischen Feld. Diese Felder sind periodisch veränderlich und schwingen senkrecht zueinander und senkrecht zur Ausbreitungsrichtung.

A-1.1 Die wichtigsten Korpuskeln und ihre Eigenschaften

Korpuskel	Ladung	Masse im Vergleich zum Elektron	Energie bei einer Reichweite von 10 cm
Elektron (β^-)	–1	1	20 MeV
Positron (β^+)	+1	1	20 MeV
Proton	+1	1836	100 MeV
Neutron	0	1839	–*
α-Teilchen (Heliumkern)	+2	7294	600 MeV

* Die Reichweite von Neutronen ist wie bei Photonen nicht begrenzt, es findet nur eine exponentielle Schwächung der Intensität statt.

A-1.1

In der Quantentheorie werden elektromagnetischen Wellen Teilcheneigenschaften zugesprochen. Diese Teilchen, **Photonen**, tragen weder Masse noch Ladung, sondern nur die Energie der Strahlung.

Nach der Quantentheorie können sie auch durch masse- und ladungsfreie **Photonen** beschrieben werden.

Wellen werden durch ihre Wellenlänge λ, ihre Frequenz f und ihre Amplitude A beschrieben.

Wellen sind durch ihre Wellenlänge, Frequenz und Amplitude charakterisiert.

Als **Wellenlänge** bezeichnet man den Abstand zwischen zwei Wellenbergen einer Welle. Er wird in Metern gemessen.

Die **Wellenlänge** ist der Abstand zwischen zwei Wellenbergen.

Als **Frequenz** f bezeichnet man die Zahl der Schwingungen pro Sekunde. Die Einheit ist $1/s$ = 1 Hertz (Hz). Auch die Vielfachen kHz, MHz und GHz werden verwendet.

Die **Frequenz** ist die Zahl der Schwingungen pro Sekunde.

Als **Amplitude** A einer Welle bezeichnet man die Schwingungsweite (den maximal erreichten Abstand von der Mittellage). Die Amplitude bestimmt die Intensität einer Welle.

Als **Amplitude** einer Welle bezeichnet man ihre Schwingungsweite.

Wellenlänge λ und Frequenz f sind über die **Ausbreitungsgeschwindigkeit** c der Welle verknüpft: $c = \lambda \cdot f$. Elektromagnetische Strahlung breitet sich stets mit Lichtgeschwindigkeit aus. Die Lichtgeschwindigkeit (c) beträgt im Vakuum ca. 300 000 km/s.

Die **Ausbreitungsgeschwindigkeit** einer elektromagnetischen Welle entspricht der Lichtgeschwindigkeit.

Die Energie E der elektromagnetischen Strahlung ist ihrer Frequenz f proportional: $E = h \cdot f$. Die Naturkonstante h ist das Planck'sche Wirkungsquantum: $h = 6.626 \cdot 10^{-34}$ *Js*.

Die Energie elektromagnetischer Wellen wächst proportional mit ihrer Frequenz.

Zu den elektromagnetischen Wellen gehören u. a. sichtbares Licht, Infrarotstrahlung, UV-Strahlung, Radiowellen, Röntgenstrahlung, γ-Strahlung und Mikrowellen. Diese Strahlungsarten unterscheiden sich nur durch die Frequenz der Strahlung und damit durch ihre Energie. **Abb. A-1.1** gibt einen Überblick über das gesamte elektromagnetische Spektrum.

Zu den elektromagnetischen Wellen gehören u. a. sichtbares Licht, Infrarot-, UV-Strahlung, Röntgen- und γ-Strahlung. Das gesamte Spektrum zeigt **Abb. A-1.1**.

1.2 Die Struktur von Materie

1.2.1 Aufbau von Atomen

Der Begriff des Atoms (griech.: das Unteilbare) wurde erstmals von den antiken Philosophen Leukipp (um 450 v. Chr.) und Demokrit (460–370 v. Chr.) verwendet, um den Aufbau der Materie zu erklären. Die Denker dieser Zeit hatten keine Möglichkeit, ihre Vorstellungen von den Atomen experimentell zu überprüfen. Dies änderte sich erst zu Beginn des 19. Jahrhunderts, als Dalton (1766–1844) mit der Atomhypothese die stöchiometrischen Verhältnisse bei chemischen Verbindungen erklärte. Wenig später stellte man fest, dass Atome keineswegs unteilbar, sondern aus positiven und negativen Ladungen zusammengesetzt sind.

1.2 Die Struktur von Materie

1.2.1 Aufbau von Atomen

Der Atombegriff wurde zuerst von den Philosophen Leukipp und Demokrit verwendet. Erst zu Beginn des 19. Jahrhunderts schuf u. a. Dalton eine experimentelle Grundlage für diese Theorien.

1911 beobachtete Rutherford (1871–1937) die Streuung von α-Teilchen an einer dünnen Goldfolie und leitete daraus die Verteilung der Ladungen im Atom ab. Nach dem Atommodell von Rutherford bestehen die Atome aus einer **Hülle** aus negativ geladenen **Elektronen** und einem positiv geladenen **Kern**, der etwa 10 000-mal kleiner ist als das Atom. Die Bindung der Elektronen an den Kern erfolgt durch die **elektromagnetische Wechselwirkung**: Teilchen gleicher elektrischer Ladung stoßen sich ab, Teilchen entgegengesetzter Ladung ziehen sich an.

Nach dem Atommodell von Rutherford bestehen Atome aus einer **Hülle** aus negativ geladenen **Elektronen** und einem positiv geladenen **Kern**. Die Elektronen werden durch die **elektromagnetische Wechselwirkung** an den Kern gebunden.

A-1.1

A-1.1 Das Spektrum der elektromagnetischen Strahlung

Frequenz (Hz)	Energie (eV)	
$3 \cdot 10^{24}$	$1{,}24 \cdot 10^{10}$	ionisierende Strahlung
$3 \cdot 10^{23}$	$1{,}24 \cdot 10^{9}$	
$3 \cdot 10^{22}$	$1{,}24 \cdot 10^{8}$	
$3 \cdot 10^{21}$	$1{,}24 \cdot 10^{7}$	
$3 \cdot 10^{20}$	$1{,}24 \cdot 10^{6}$	
$3 \cdot 10^{19}$	$1{,}24 \cdot 10^{5}$	
$3 \cdot 10^{18}$	$1{,}24 \cdot 10^{4}$	
$3 \cdot 10^{17}$	$1{,}24 \cdot 10^{3}$	
$3 \cdot 10^{16}$	$1{,}24 \cdot 10^{2}$	
$3 \cdot 10^{15}$	$1{,}24 \cdot 10^{1}$	
$3 \cdot 10^{14}$	$1{,}24 \cdot 10^{-0}$	nichtionisierende Strahlung
$3 \cdot 10^{13}$	$1{,}24 \cdot 10^{-1}$	
$3 \cdot 10^{12}$	$1{,}24 \cdot 10^{-2}$	
$3 \cdot 10^{11}$	$1{,}24 \cdot 10^{-3}$	
$3 \cdot 10^{10}$	$1{,}24 \cdot 10^{-4}$	
$3 \cdot 10^{9}$	$1{,}24 \cdot 10^{-5}$	
$3 \cdot 10^{8}$	$1{,}24 \cdot 10^{-6}$	
$3 \cdot 10^{7}$	$1{,}24 \cdot 10^{-7}$	
$3 \cdot 10^{6}$	$1{,}24 \cdot 10^{-8}$	
$3 \cdot 10^{5}$	$1{,}24 \cdot 10^{-9}$	
$3 \cdot 10^{4}$	$1{,}24 \cdot 10^{-10}$	
$3 \cdot 10^{3}$	$1{,}24 \cdot 10^{-11}$	
$3 \cdot 10^{2}$	$1{,}24 \cdot 10^{-12}$	
$3 \cdot 10^{1}$	$1{,}24 \cdot 10^{-13}$	
$3 \cdot 10^{0}$	$1{,}24 \cdot 10^{-14}$	

kosmische Strahlung

γ-Strahlung

Röntgenstrahlung

UV-Strahlung

sichtbares Licht

Infrarotstrahlung

Radar

Mobilfunk

Radiowellen

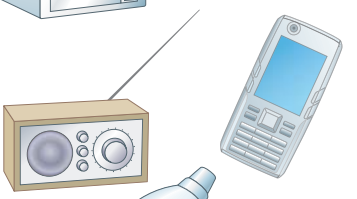

Niederfrequenz

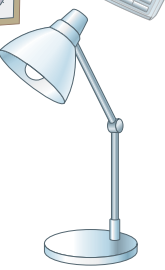

Frequenz (Hz)

Energie (eV)

A-1.2

A-1.2 Das Atom

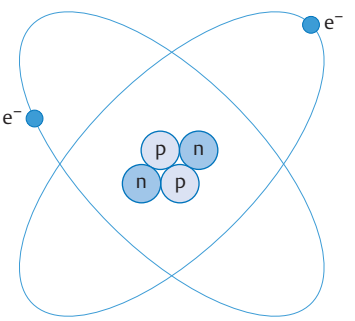

Das Atom (hier am Beispiel des ^{4}He) ist aus Protonen (p), Neutronen (n) und einer Hülle aus Elektronen (e^-) aufgebaut.

A-1.3 Darstellung eines chemischen Elements A-1.3

„Element“ steht für das Symbol des chemischen Elements, „A“ und „Z“ stehen für die Massen- bzw. Ordnungszahl, „N“ steht für die Neutronenzahl.

Der Atomkern ist ebenfalls nicht unteilbar, sondern aus **Nukleonen** aufgebaut: den positiv geladenen **Protonen** und den ungeladenen **Neutronen** (**Abb. A-1.2**). Die Nukleonen werden durch die sog. **starke Wechselwirkung** (die Kernkraft) aneinander gebunden. Diese anziehende Kraft ist im Bereich der kurzen Distanzen des Atomkerns sehr viel stärker als die abstoßende elektromagnetische Kraft, die zwischen den positiv geladenen Protonen wirkt.

Der Atomkern besteht aus **Nukleonen** (**Protonen** und **Neutronen**, **Abb. A-1.2**), die durch die sog. **starke Wechselwirkung** zusammengehalten werden.

► **Merke.** Die Atome eines chemischen Elements werden durch die Zahl der Protonen, die als **Ordnungszahl** Z bezeichnet wird, charakterisiert. Atome mit gleicher Protonenzahl, aber verschiedener Neutronenzahl N werden als **Isotope** eines Elements bezeichnet. Eine durch eine bestimmte Protonen- und Neutronenzahl charakterisierte „Atomsorte“ wird als **Nuklid** bezeichnet. Die Summe aus Protonen- und Neutronenzahl wird als **Massenzahl** A bezeichnet. ► **Merke.**

Zur vollständigen Charakterisierung eines chemischen Elements verwendet man die in **Abb. A-1.3** dargestellte Symbolschreibweise. Da das Elementsymbol die Zahl der Protonen bereits eindeutig festlegt und die Neutronenzahl sich aus der Differenz von Massen- und Ordnungszahl ergibt, wird häufig nur seine Massenzahl angegeben, um das Isotop eines Elements zu charakterisieren (z. B. ^{60}Co oder Co-60).
Das Atom ist nach außen hin elektrisch neutral, da die Anzahl der Elektronen in der Hülle der Anzahl der Protonen im Kern entspricht. Ist die Zahl der Hüllenelektronen verschieden von der Protonenzahl, so ist das Atom elektrisch geladen. Dann spricht man nicht von einem Atom, sondern von einem **Ion**. Symbolisch wird dieser Zustand durch Angabe des Ladungszustandes dargestellt (z. B. Na^+, Cl^-, Fe^{2+}).

Abb. A-1.3 zeigt die Darstellung eines chemischen Elements. Zur Kennzeichnung eines Isotops dieses Elements genügt die Massenzahl.

Ein Atom ist elektrisch neutral, da es genauso viele Elektronen wie Protonen besitzt. Stimmt deren Anzahl nicht überein, ist das Atom elektrisch geladen und man spricht von einem **Ion**.

1.2.2 Das Schalenmodell

1.2.2 Das Schalenmodell

Aus der zu Beginn des 20. Jahrhunderts entwickelten Theorie der **Quantenmechanik** ergibt sich, dass sich die Elektronen in der Atomhülle nur auf Schalen mit bestimmter Energie **(Energieniveaus)** bewegen können. Jede Schale kann nur eine bestimmte Anzahl von Elektronen aufnehmen. Die energieärmste Schale heißt **K-Schale**, die folgenden, zunehmend energiereichen Schalen werden als **L-, M-, N-Schalen** etc. bezeichnet. Ihr Energiewert entspricht der Energie, die notwendig ist, um das jeweilige Elektron vollständig vom Atom zu trennen, d. h. das Atom zu ionisieren. Die Energien liegen je nach Element zwischen 10 eV und 100 keV.
Statt das Atom zu verlassen, was zur **Ionisation** führt, kann das Elektron auch auf eine Schale höherer Energie übergehen **(Anregung)**, sofern diese noch nicht vollständig besetzt ist. Damit der Übergang möglich ist, muss dem Elektron die Energiedifferenz zwischen den Energieniveaus zugeführt werden (**Abb. A-1.4**). Dies kann durch Photonen- oder Korpuskularstrahlung geschehen, wobei sich wegen des Energieerhaltungsgesetzes die Energie des Photons oder Korpuskels genau um die übertragene Energie verringert.
Nach einer Anregung geht ein angeregtes Atom wieder in den Grundzustand über, indem das Elektron auf eine Schale geringerer Energie, d. h. eine weiter innen liegende Schale, zurückkehrt. Die Energiedifferenz gibt das Elektron in Form von Photonenstrahlung, der sog. **charakteristischen (Röntgen-) Strahlung** (**Abb. A-1.4**), oder – bei leichtatomigem Material – durch Emission eines Elektrons aus einer äußeren Schale (sog. **Auger-Elektron**) ab. Charakteristische Strahlung heißt so, weil die Lage der Energieniveaus für jedes Element anders und die Energie der Strahlung somit für das Element charakteristisch ist. Handelt es sich bei der Photonenstrahlung um Licht, spricht man von **Lumineszenz**.

Aus der **Quantenmechanik** folgt, dass sich Elektronen nur auf Schalen bestimmter Energie **(Energieniveaus)** bewegen können. Die Zahl der Elektronen pro Schale ist begrenzt. Die Schalen werden – in der Reihenfolge zunehmender Energie angeordnet – als **K-, L-, M-, N-Schalen** etc. bezeichnet.

Statt das Atom zu verlassen **(Ionisation)**, kann ein Elektron auf eine Schale höherer Energie übergehen **(Anregung)**. Die Energiedifferenz muss dem Elektron z. B. durch Strahlung zugeführt werden (**Abb. A-1.4**).

Geht ein angeregtes Elektron wieder auf eine Schale geringerer Energie über, wird die Energiedifferenz in **charakteristische (Röntgen-) Strahlung** (**Abb. A-1.4**) oder – bei leichten Atomen – in die Emission eines **Auger-Elektrons** umgesetzt. Die Emission von Licht heißt **Lumineszenz**.

► **Merke.** Durch Messung der Energie der charakteristischen Strahlung (Spektroskopie) kann das chemische Element identifiziert werden. Dies kann zur Elementanalyse unbekannter Substanzen verwendet werden. ► **Merke.**

A-1.4

A-1.4 Das Schalenmodell

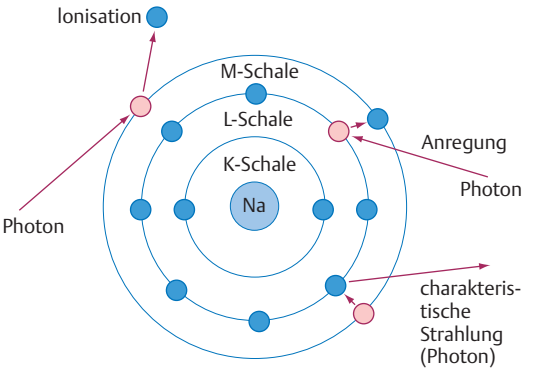

Das Schalenmodell am Beispiel des Natriums. Die Prozesse Anregung, Ionisation und Erzeugung der charakteristischen Strahlung sind schematisch dargestellt. Bei der Ionisation wird so viel Energie auf das Elektron übertragen, dass dieses das Atom verlassen kann. Bei der Anregung reicht die Energie dagegen nur für einen Übergang auf ein höheres Energieniveau. Beim umgekehrten Prozess geht ein Elektron unter Abgabe charakteristischer Strahlung auf ein niedrigeres Energieniveau über.

Die Elektronenhülle bestimmt die chemischen Eigenschaften eines Atoms. Bei der Bildung von Molekülen entstehen immer volle Schalen.

Die Elektronenhülle legt die chemischen Eigenschaften eines Atoms fest. Die Bildung von Molekülen erfolgt immer so, dass durch Elektronenübergänge zwischen den beteiligten Atomen abgeschlossene (volle) Schalen erreicht werden. Daher sind Atome mit abgeschlossenen Schalen (z. B. die Edelgase Helium und Neon) chemisch besonders reaktionsträge.

Auch der Atomkern zeigt eine Schalenstruktur. Schalenübergänge von Nukleonen sind nur unter Energieaufnahme **(Kernanregung)** oder -abgabe **(Kernzerfall)** in Form von (hochenergetischer) Strahlung möglich.

Wie die Elektronenhülle hat auch der Atomkern eine Schalenstruktur. Übergänge von Protonen oder Neutronen zwischen verschiedenen Energieniveaus können ebenfalls nur durch Energieaufnahme bzw. -abgabe **(Kernanregung** bzw. **Kernzerfall)** in Form von Strahlung erfolgen. Im Gegensatz zu Elektronenübergängen liegt die Energie dieser Strahlung im Bereich von einigen MeV. Kernzerfälle stellen einen wichtigen Ursprung der radioaktiven Strahlung dar.

1.2.3 Der radioaktive Zerfall

1.2.3 Der radioaktive Zerfall

1896 stellte Becquerel (1852–1908) fest, dass eine photografische Platte durch Urankristalle geschwärzt wird. Dies führte zur Entdeckung des radioaktiven Zerfalls.

► Definition.

► **Definition.** Beim **radioaktiven Zerfall** wandelt sich der Atomkern eines chemischen Elements spontan und unter Aussendung von Strahlung in den Atomkern eines anderen chemischen Elements um. Diese Eigenschaft bezeichnet man als **Radioaktivität**, Nuklide mit dieser Eigenschaft als radioaktive Nuklide **(Radionuklide)**.

Bei den meisten Elementen existieren **stabile** und **instabile Isotope**.

Bei den meisten Elementen lassen sich **stabile** und **instabile (radioaktive) Isotope** unterscheiden. Eine systematische Anordnung (nach Ordnungszahl und Massenzahl) aller bekannten stabilen und instabilen Isotope findet sich z. B. in der Karlsruher Nuklidkarte.

Die Tochternuklide instabiler Isotope können wiederum instabil sein (**Zerfallskette**, **Abb. A-1.5**).

Der durch einen radioaktiven Zerfall neu entstehende Kern kann seinerseits instabil sein, so dass eine **Zerfallskette** entsteht (**Abb. A-1.5**).

Der radioaktive Zerfall wird nach der dabei emittierten Strahlung eingeteilt. Reine Strahler emittieren immer dieselbe Strahlungsart.

Anhand der Art der emittierten Strahlung unterscheidet man mehrere Formen des radioaktiven Zerfalls. Wird beim radioaktiven Zerfall eines instabilen Kerns immer dieselbe Strahlungsart frei, spricht man von einem reinen Strahler. Bei manchen radioaktiven Nukliden treten verschiedene Zerfallsarten auf (z. B. bei ^{64}Cu).

Formen des radioaktiven Zerfalls

Die wichtigsten Zerfallsarten sind:

Im Folgenden sind die wichtigsten Zerfallsarten aufgeführt.

α-Zerfall

Hierbei wird **α-Strahlung** in Form eines **Heliumkerns** (α-Teilchen) emittiert. Dadurch verringert sich die Massenzahl um 4, die Ordnungszahl um 2. Zusätzlich erhält der Heliumkern Bewegungsenergie.

Beim α-Zerfall wird **α-Strahlung** emittiert. Das Element X wandelt sich unter Aussendung eines **Heliumkerns** (α-Teilchen, bestehend aus 2 Protonen und 2 Neutronen) in das Element Y um. Dadurch verringert sich seine Massenzahl um 4, die Ordnungszahl

A-1.5 Die radioaktive Zerfallskette von ^{222}Rn

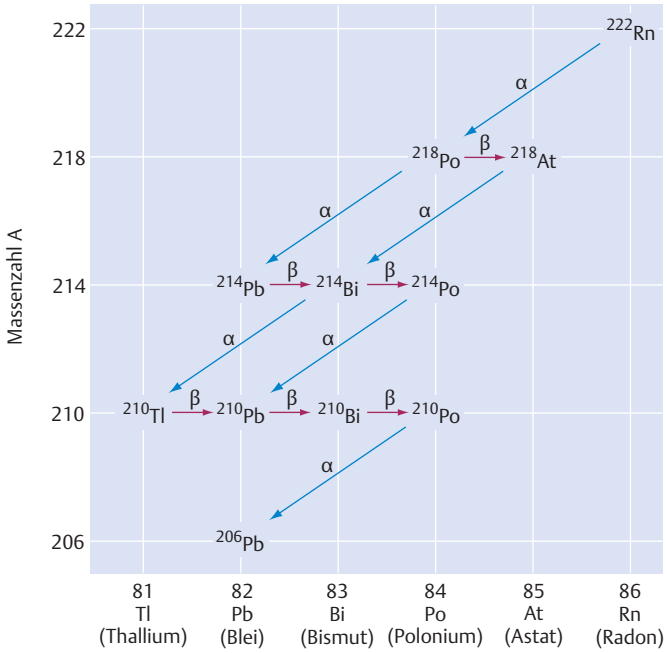

Gezeigt sind das Mutter- und die Tochternuklide mit Massen- und Ordnungszahl sowie die beim Zerfall eines Nuklids emittierte Strahlungsart.

um 2. Die frei werdende Energie (im MeV-Bereich) wird in Bewegungsenergie des Heliumkerns umgesetzt.

$^{A}_{Z}X \rightarrow {}^{A-4}_{Z-2}Y + {}^{4}_{2}He + Energie$, z.B. $^{222}_{86}Rn \rightarrow {}^{218}_{84}Po + \alpha + Energie$

β-Zerfall

Beim β-Zerfall wird **β-Strahlung** in Form eines β-Teilchens (Elektron oder Positron) emittiert. Daher unterscheidet man zwischen β^-- und β^+-Zerfall.

Beim **β^--Zerfall** wandelt sich ein Neutron unter Aussendung eines **Elektrons** und eines Antineutrinos in ein Proton um. Dadurch erhöht sich die Ordnungszahl des Elements um 1. Das Antineutrino besitzt keine Ladung und nur eine verschwindend geringe Masse, teilt sich jedoch mit dem Elektron die frei werdende Bewegungsenergie.

$^{A}_{Z}X \rightarrow {}^{A}_{Z+1}Y + e^- + \bar{\nu} + Energie$, z.B. $^{90}_{38}Sr \rightarrow {}^{90}_{39}Y + e^- + \bar{\nu} + Energie$

Beim **β^+-Zerfall** wandelt sich ein Proton unter Aussendung eines **Positrons** und eines Neutrinos in ein Neutron um. Im Gegensatz zum β^--Zerfall verringert sich dadurch die Ordnungszahl des Elements um 1. Positron und Neutrino teilen sich die frei werdende in Bewegungsenergie umgesetzte Energie.

$^{A}_{Z}X \rightarrow {}^{A}_{Z-1}Y + e^+ + \nu + Energie$, z.B. $^{11}_{6}C \rightarrow {}^{11}_{5}B + e^+ + \nu + Energie$

Kurz nach seiner Entstehung vereinigt sich das Positron mit einem Hüllenelektron. Dabei entstehen 2 Photonen (sog. **Vernichtungsstrahlung**), die sich in einem Winkel von 180° voneinander entfernen. Die Energie jedes Photons entspricht der Ruhemasse des Elektrons bzw. Positrons, nämlich 0,511 MeV.

Mit dem β^+-Zerfall (der Aussendung eines Positrons und Neutrinos) konkurriert der **Elektroneneinfang** (**K-Einfang**): Bei der Umwandlung eines Protons in ein Neutron wird ein Elektron aus der K-Schale in den Atomkern integriert. Die Lücke in der K-Schale wird durch ein Elektron aus einer energiereicheren Schale aufgefüllt. Die dabei frei werdende Energie wird in charakteristische Strahlung (s. o.) umgesetzt.

Beim β-Zerfall und beim Elektroneneinfang bleibt die Massenzahl gleich. Ein Beispiel eines reinen β-Strahlers ist ^{32}P.

β-Zerfall

Hierbei wird **β-Strahlung** in Form eines β^-- oder β^+-Teilchens emittiert.

Beim **β^--Zerfall** wandelt sich ein Neutron unter Aussendung eines **Elektrons** und eines Antineutrinos in ein Proton um.
Die Ordnungszahl des Elements steigt um 1.

Beim **β^+-Zerfall** wandelt sich ein Proton unter Aussendung eines **Positrons** und eines Neutrinos in ein Neutron um. Die Ordnungszahl des Elements sinkt um 1.

Das Positron vereinigt sich mit einem Hüllenelektron. Es entstehen 2 Photonen (**Vernichtungsstrahlung**) mit einer Energie von jeweils 0,511 MeV.

Statt Aussendung eines Positrons und Neutrinos kann ein Elektron aus der K-Schale in den Atomkern integriert werden (**Elektroneneinfang, K-Einfang**). Dabei wird charakteristische Strahlung frei.

Die Massenzahl bleibt in jedem Fall gleich. Ein reiner β-Strahler ist ^{32}P.

γ-Zerfall

Beim γ-Zerfall ändert sich weder Ordnungs- noch Massenzahl. Es findet nur ein Übergang eines Nukleons von einem höheren auf ein geringeres Energieniveau statt. Dabei wird hochenergetische Photonenstrahlung **(γ-Strahlung)** emittiert.

Nuklide, deren Kerne längere Zeit im angeregten Zustand verweilen, bezeichnet man als **metastabil** (z. B. ^{99m}Tc). Sie sind reine γ-Strahler.

Induzierte Zerfälle

Induzierte Zerfälle finden nur bei künstlich hergestellten Isotopen statt. Es werden z. B. Protonen oder Neutronen emittiert.

Das Zerfallsgesetz

Der radioaktive Zerfall ist ein stochastischer Prozess. Für einen Atomkern ist nur die **Zerfallswahrscheinlichkeit** pro Zeitintervall **(Zerfallskonstante)** oder die **mittlere Lebensdauer** zu ermitteln. Die Zahl der radioaktiven Kerne folgt einem exponentiellen **Zerfallsgesetz** (**Abb. A-1.6**).

Die Zerfälle pro Sekunde ergeben die **Aktivität** des radioaktiven Isotops (Einheit: Bq).

Die **Halbwertszeit** ist die Zeitspanne, nach der die Hälfte der ursprünglich vorhandenen Kerne und damit der ursprünglichen Radioaktivität vorliegt.

γ-Zerfall

Der γ-Zerfall ist keine echte Kernumwandlung, da sich weder die Massen- noch die Ordnungszahl verändert. Bei diesem Zerfall geht ein angeregter Kern X^*, wie er z. B. nach einem α- oder β-Zerfall entsteht, unter Aussendung eines **Photons** (γ-Quant, daher **γ-Strahlung**) in einen Zustand geringerer Energie über. Im Kernschalenmodell wird dies durch den Übergang eines Nukleons von einer Schale höherer auf eine Schale geringerer Energie erklärt.

$$^{A}_{Z}X^* \rightarrow {}^{A}_{Z}X + \gamma,\ z.B.\ {}^{99m}_{43}Tc \rightarrow {}^{99}_{43}Tc + \gamma$$

Ein Kern kann zwischen Bruchteilen von Sekunden und Tagen im angeregten Zustand verweilen. Nuklide, deren Kerne längere Zeit im angeregten Zustand verweilen, bezeichnet man als **metastabil**. Sie werden durch ein „m“ neben der Massenzahl gekennzeichnet (z. B. ^{99m}Tc). Sie sind reine γ-Strahler.

Induzierte Zerfälle

Beim induzierten Zerfall eines Kerns werden z. B. Neutronen oder Protonen emittiert. Induzierte Zerfälle finden nur bei künstlich hergestellten Isotopen statt.

$$n + {}^{A}_{Z}X \rightarrow {}^{A+1}_{Z}X^* \rightarrow {}^{A}_{Z-1}Y + p + Energie,$$
$$z.B.\ n + {}^{14}_{7}N \rightarrow {}^{15}_{7}N^* \rightarrow {}^{14}_{6}C + p + Energie$$

$$p + {}^{A}_{Z}X \rightarrow {}^{A+1}_{Z+1}Y \rightarrow {}^{A}_{Z+1}Y + n + Energie,$$
$$z.B.\ p + {}^{9}_{4}Be \rightarrow {}^{10}_{5}B^* \rightarrow {}^{9}_{5}B + n + Energie$$

Das Zerfallsgesetz

Der radioaktive Zerfall ist ein stochastischer Prozess. Für einen einzelnen Atomkern kann nur die **Zerfallswahrscheinlichkeit** pro Zeitintervall (**Zerfallskonstante** λ, Einheit 1/s) oder die **mittlere Lebensdauer** $\tau = 1/\lambda$ angegeben werden. Daraus ergibt sich das **Zerfallsgesetz**

$$N(t) = N_0 e^{-\lambda t} = N_0 e^{-t/\tau}$$

Es gibt an, wie viele von den anfänglich vorhandenen Kernen (N_0) nach Ablauf der Zeit t im Mittel noch vorhanden sind (**Abb. A-1.6**).
Die Anzahl der pro Sekunde zerfallenden Kerne wird als **Aktivität** eines radioaktiven Isotops bezeichnet; sie ist der Anzahl der noch nicht zerfallenen Kerne proportional und hat daher den gleichen zeitlichen Verlauf (**Abb. A-1.6**). Die Einheit der Aktivität ist das Becquerel (Bq): 1 Bq = 1 Zerfall/s (s. auch S. 18).
Aus der mittleren Lebensdauer eines radioaktiven Isotops lässt sich nach $T_{½} = \tau \cdot \ln 2$ seine **Halbwertszeit** berechnen. Dies ist die Zeitspanne, nach der die Hälfte der ursprünglich vorhandenen Kerne zerfallen und damit nur noch die Hälfte der ursprüng-

A-1.6 **Das Zerfallsgesetz am Beispiel von ^{99m}Tc**

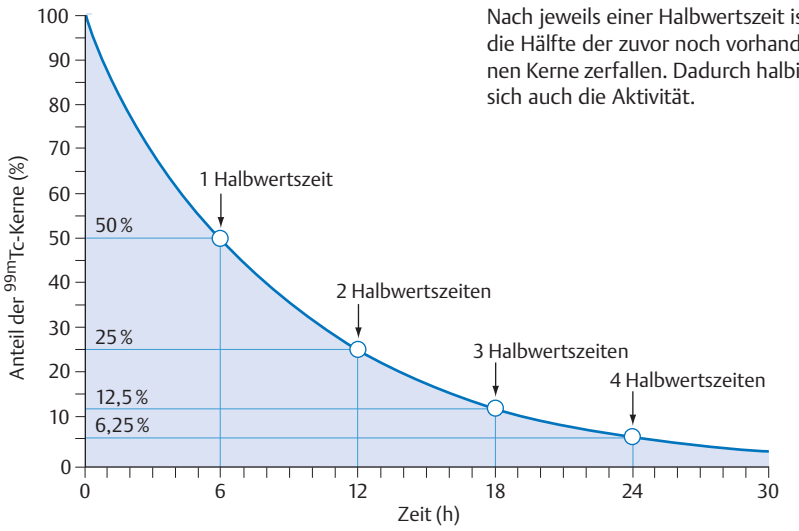

lichen Radioaktivität vorhanden ist. Nach 10 Halbwertszeiten ist nur noch $(½)^{10}$, d. h. etwa 1/1000 der ursprünglichen Aktivität vorhanden.
Typische Radionuklide, die in der Medizin verwendet werden, und ihre Halbwertszeiten sind: ^{99m}Tc (6 Stunden), ^{60}Co (5,3 Jahre), ^{131}J (8 Tage) und ^{67}Ga (78 Stunden).
Werden nach dem Zerfallsgesetz in einem bestimmten Zeitintervall N Zerfälle erwartet, so führt die stochastische Natur des radioaktiven Zerfalls dazu, dass bei Messungen die tatsächliche Zählrate um diesen Wert schwankt. Der Mittelwert dieser Messungen wird durch das Zerfallsgesetz beschrieben. Als Maß für die Schwankungen der Zählrate kann die **Standardabweichung** angegeben werden. Diese beträgt für den Nachweis von N Zerfällen $\sqrt{N}$.

Die Halbwertszeit von ^{99m}Tc beträgt 6 Stunden, die von ^{60}Co 5,3 Jahre.

Die an einer radioaktiven Probe gemessene Zählrate schwankt um den vom Zerfallsgesetz angegebenen Mittelwert. Diese Schwankung wird durch die **Standardabweichung** beschrieben.

1.3 Wechselwirkung von Strahlung mit Materie

Bei der Wechselwirkung von Strahlung mit Materie wird Energie übertragen. Je nachdem, wie viel Energie auf Atome übertragen wird, kommt es zu einer **Anregung** (Übergang eines Elektrons auf eine Schale höherer Energie) oder zu einer **Ionisation**. Die Wechselwirkungen von Strahlung mit Materie, die zu Anregung oder Ionisation führen, bezeichnet man auch als **Primärprozesse**.
Reicht die übertragene Energie aus, um Atome zu ionisieren, spricht man von ionisierender Strahlung, reicht sie nicht dazu aus, spricht man von nichtionisierender Strahlung. Beispiele für ionisierende Strahlung sind praktisch alle Arten von Korpuskularstrahlung sowie Röntgen-, γ- und UV-Strahlung. Beispiele für nichtionisierende Strahlung sind sichtbares Licht und Wärmestrahlung.
In der Radiologie und der Nuklearmedizin wird **ionisierende Strahlung** eingesetzt. Sie lässt sich in direkt und indirekt ionisierende Strahlung unterteilen.
Direkt ionisierend sind elektrisch geladene Korpuskeln. Aufgrund ihres elektrischen Feldes können sie unmittelbar zu Anregung und Ionisation führen.

Indirekt ionisierend sind ungeladene Korpuskeln (Neutronen) sowie Röntgen- und γ-Strahlung. Sie werden von Atomen in Materie absorbiert oder gestreut (s. u). Dabei wird Energie übertragen. Es werden geladene Korpuskeln erzeugt, die durch Zusammenstöße mit Hüllenelektronen zu Anregung und Ionisation führen.

► Merke. Nur geladene Teilchen sind direkt ionisierend. Indirekt ionisierend sind z. B. Neutronen, Röntgen- und γ-Strahlung.

Welche Atome ionisiert werden, hängt von der Energie der ionisierenden Strahlung ab. So kann Röntgenstrahlung nahezu alle Atome, UV-Strahlung dagegen nur leichte Atome ionisieren. Die Häufigkeit der Wechselwirkung ionisierender Strahlung mit Materie hängt vor allem von der Art der Materie ab: Je größer die Dichte der Materie (d. h. die Ordnungszahl der Atome der Materie), desto häufiger finden Wechselwirkungen statt.

1.3 Wechselwirkung von Strahlung mit Materie

Bei der Wechselwirkung von Strahlung mit Materie wird Energie auf Atome übertragen, was zu **Anregung** oder **Ionisation** führt. Die Wechselwirkungen, die hierzu führen, heißen auch **Primärprozesse**.

Je nachdem, ob die übertragene Energie zur Ionisation ausreicht, spricht man von ionisierender oder von nichtionisierender Strahlung.

Radiologie und Nuklearmedizin verwenden **ionisierende Strahlung**.

Direkt ionisierende Strahlung führt durch Zusammenstoß mit Elektronen zu Anregung und Ionisation.

Indirekt ionisierende Strahlung wird durch Atome absorbiert oder gestreut, wobei geladene Korpuskeln entstehen, die zu Anregung und Ionisation führen.

► Merke.

Welche Atome ionisiert werden, hängt von der Energie der ionisierenden Strahlung ab. Die Wechselwirkungshäufigkeit hängt vor allem von der Dichte der Materie ab.

1.3.1 Wechselwirkung indirekt ionisierender Strahlung mit Materie

Trifft indirekt ionisierende Strahlung auf Atome, kann sie durch diese **absorbiert** (eingefangen) oder **gestreut** (aus ihrer ursprünglichen Richtung abgelenkt) werden, wodurch sie geschwächt wird.

Wechselwirkung von Photonen mit Materie

Arten der Wechselwirkung

Zwischen Photonen und Materie gibt es fünf **Formen** der Wechselwirkung:
- Photoeffekt
- Compton-Effekt
- Paarbildung
- klassische Streuung
- Kernreaktionen.

1.3.1 Wechselwirkung indirekt ionisierender Strahlung mit Materie

Indirekt ionisierende Strahlung wird in Materie durch **Absorption** oder **Streuung** geschwächt.

Wechselwirkung von Photonen mit Materie

Arten der Wechselwirkung

Auftreten können Photoeffekt, Compton-Effekt, Paarbildung, klassische Streuung oder Kernreaktionen.

A-1.7 Wechselwirkungen von Photonen mit Materie: Photoeffekt (a), Compton-Streuung (b), Paarbildung (c), klassische Streuung (d) und Kernreaktionen (e)

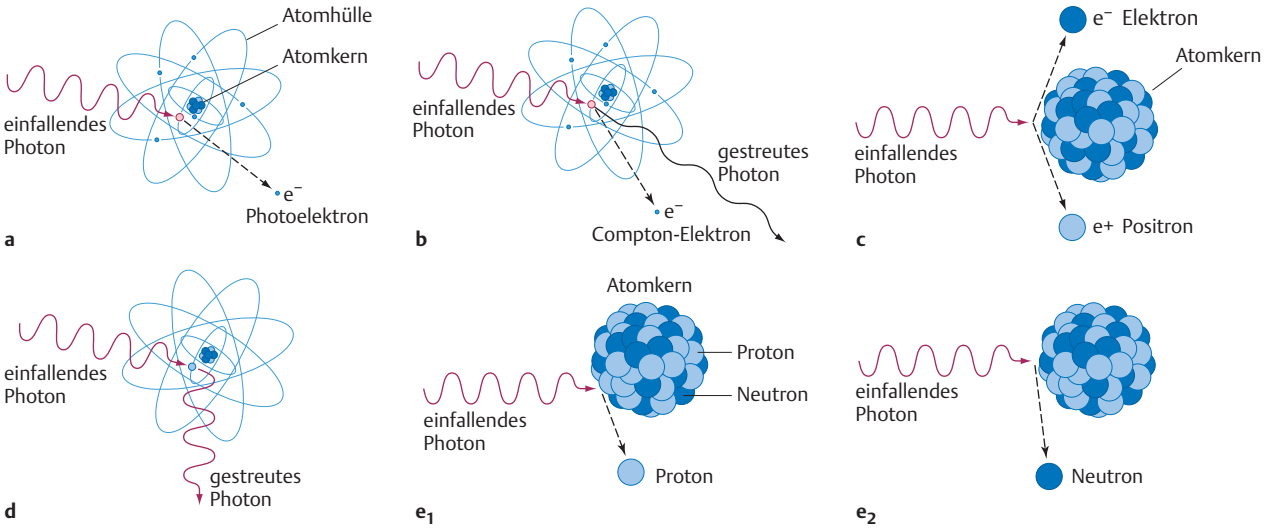

Beim **Photoeffekt (Photoabsorption, Photoionisation)** wird ein Photon absorbiert und ein Elektron aus der Atomhülle (meist aus einer inneren Schale) gelöst (**Abb. A-1.7a**). Bei Auffüllen der Schale wird charakteristische Strahlung oder (seltener) ein Auger-Elektron emittiert.

Unterschreitet die Strahlungsenergie absorbierter Photonen die Energie einer Schale, tritt eine **Absorptionskante** auf (s. **Abb. A-1.10**).

Beim **Compton-Effekt (Compton-Streuung)** gibt ein Photon einen Teil seiner Energie an ein Hüllenelektron ab, das sich aus der Atomhülle löst. Das Photon wird gestreut (**Abb. A-1.7b**).

Absorbiert ein Atom ein Photon mit einer Energie > 1,022 MeV, kann sich das Photon im Feld des Atomkerns in ein Elektron-Positron-Paar umwandeln (**Paarbildung**, **Abb. A-1.7c**).

Die bei diesen Wechselwirkungen gebildeten Elektronen erzeugen durch weitere Ionisationen **Sekundärelektronen**.

Bei der **klassischen (kohärenten** oder **Rayleigh-) Streuung** wird ein Photon an einem Hüllenelektron ohne Energieverlust gestreut (**Abb. A-1.7d**).

Absorbiert ein Atom ein Photon einer Energie > 2 MeV, sind **Kernreaktionen** wie die Emission eines Protons oder Neutrons möglich (**Abb. A-1.7e**).

Photoeffekt, Paarbildung und Kernreaktionen beruhen auf der Absorption eines Photons durch ein Atom.

Beim **Photoeffekt (Photoabsorption**, **Photoionisation)** trifft ein Photon auf ein Hüllenelektron und wird absorbiert. Die gesamte Energie des Photons wird auf das Hüllenelektron übertragen. Das Elektron, auch als Photoelektron bezeichnet, löst sich aus der Atomhülle (Ionisation) (**Abb. A-1.7a**). Beim Photoeffekt ist die Energie des Photons also größer als die Bindungsenergie des Elektrons. Der Photoeffekt findet vorwiegend an den inneren Schalen der Atomhülle statt. Die Schale wird durch ein Elektron aus einer äußeren Schale wieder aufgefüllt. Dabei wird charakteristische Strahlung oder (seltener) ein Auger-Elektron emittiert (s. S. 7).

Bei Zusammenstößen mit Hüllenelektronen werden Photonen absorbiert. Unterschreitet deren Energie die Bindungsenergie einer Schale, so nimmt die Absorption sprunghaft ab, da die Energie für eine Ionisation nicht mehr ausreicht. Man spricht von einer **Absorptionskante** (s. **Abb. A-1.10**).

Beim **Compton-Effekt (Compton-Streuung)** trifft ein Photon auf ein Hüllenelektron und gibt einen Teil seiner Energie an dieses ab (vorwiegend an Elektronen äußerer Schalen). Das Elektron, auch als Compton-Elektron bezeichnet, verlässt das Atom (Ionisation). Durch den Zusammenstoß wird das Photon aus seiner ursprünglichen Richtung abgelenkt (gestreut) und fliegt mit geringerer Energie bzw. Frequenz weiter (**Abb. A-1.7b**).

Bei hohen Strahlungsenergien tritt die sog. **Paarbildung** auf: Ein Photon wird von einem Atom absorbiert und wandelt sich im Feld des Atomkerns in ein Elektron-Positron-Paar um (**Abb. A-1.7c**). Da jedes der Korpuskeln eine Ruhemasse von 0,511 MeV besitzt, findet dieser Prozess erst oberhalb einer Energieschwelle von 1,022 MeV statt. Das Positron vereinigt sich in unmittelbarer Nähe seines Entstehungsortes mit einem Hüllenelektron und es entsteht Vernichtungsstrahlung (s. S. 9).

Durch Photo-, Compton-Effekt und Paarbildung erzeugte energiereiche Elektronen geben ihre Energie durch viele Zusammenstöße mit weiteren Atomen ab und erzeugen dabei sog. **Sekundärelektronen**.

Bei der **klassischen Streuung (kohärente** oder **Rayleigh-Streuung)** trifft ein Photon auf ein Hüllenelektron und verändert dadurch seine Richtung, ohne Energie an das Elektron abzugeben (**Abb. A-1.7d**). Es findet also keine Ionisation statt, das Photon wird lediglich gestreut.

Absorbiert ein Atom ein Photon mit genügend hoher Strahlungsenergie (ca. 2 MeV), können verschiedene **Kernreaktionen** auftreten, von denen die Emission eines Protons oder eines Neutrons die größte Bedeutung hat (**Abb. A-1.7e**).

Folgen der Wechselwirkung

Folgen der Wechselwirkungen sind:

- Schwächung der Strahlung, an der die verschiedenen Wechselwirkungen je nach Strahlungsenergie und Material unterschiedlichen Anteil haben
- Streustrahlung.

Schwächung der Strahlung: Photonenstrahlung wird durch die beschriebenen Wechselwirkungen **exponentiell geschwächt**: Eine Materieschicht der Dicke x reduziert die Anfangsintensität I_o der Strahlung auf den Wert I(x):

$$I(x) = I_o \cdot e^{-\mu \cdot x}$$

Der **lineare Schwächungskoeffizient** μ hängt von der Dichte und der atomaren Zusammensetzung der durchstrahlten Materie (Ordnungszahl der enthaltenen Atome) und der Strahlungsenergie ab. Je geringer die Dichte und die Ordnungszahl der Atome der durchstrahlten Materie und je größer die Strahlungsenergie, desto kleiner ist μ und desto geringer ist die Schwächung der Strahlung. Bildet man den Quotienten aus linearem Schwächungskoeffizient und der Dichte, erhält man den **Massenschwächungskoeffizienten** (Einheit: cm^2/g).

Das exponentielle Schwächungsgesetz führt zu einer starken Abnahme der Strahlungsintensität mit der Schichtdicke. Die Intensität erreicht aber nie Null. Dieser Zusammenhang ist in **Abb. A-1.8** dargestellt.

Häufig wird statt des linearen Schwächungskoeffizienten die **Halbwertsschichtdicke** angegeben. Sie gibt an, welche Schichtdicke des durchstrahlten Materials die Strahlungsintensität auf die Hälfte reduziert.

Die Wahrscheinlichkeit des Auftretens der auf S. 11 f. beschriebenen Wechselwirkungen hängt von der Energie der Strahlung und dem durchstrahlten Material ab. Daher tragen die Wechselwirkungen je nach Strahlungsenergie und Material in unterschiedlichem Ausmaß zur Schwächung der Strahlung bei.

Bei **Strahlungsenergien bis ca. 60 keV** ist in Wasser – also auch in Körpergewebe – vor allem der **Photoeffekt** für die Schwächung der Strahlung verantwortlich. Darüber nimmt sein Beitrag zur Schwächung schnell ab. Bei Strahlungsenergien **zwischen 60 keV und 20 MeV** ist vor allem der **Compton-Effekt**, im Energiebereich **über 20 MeV** die **Paarbildung für die Schwächung** der Strahlung **verantwortlich** (**Abb. A-1.9**). Die **klassische Streuung** trägt in Wasser bei Strahlungsenergien **bis 10 keV** zur Schwächung bei; der Beitrag ist im Vergleich zum Photoeffekt jedoch gering. **Kernreaktionen** schwächen Strahlung erst **ab einer Energie von ca. 2 MeV**. In der Röntgendiagnostik spielen daher vor allem Photo- und Compton-Effekt und in geringem Maße die klassische Streuung eine Rolle.

Materialeigenschaften wirken sich wie folgt auf die Wechselwirkungshäufigkeit und damit auf die Schwächung der Strahlung aus: Der Photoeffekt hängt in hohem Maße von der Ordnungszahl der Atome ab; er nimmt mit steigender Ordnungszahl stark zu. Der Compton-Effekt dagegen hängt kaum von der Ordnungszahl, aber stark von der Materialdichte ab; er nimmt mit steigender Dichte zu. Der Paarbildungseffekt zeigt eine quadratische Abhängigkeit von der Ordnungszahl. Klassische Streuung nimmt mit steigender Ordnungszahl zu.

Folgen der Wechselwirkung

Dies sind:

- Schwächung der Strahlung
- Streustrahlung.

Schwächung der Strahlung: Photonenstrahlung wird durch Wechselwirkungen **exponentiell geschwächt**.

Der **lineare Schwächungskoeffizient** μ hängt vom durchstrahlten Material und der Strahlungsenergie ab. Den Quotienten aus linearem Schwächungskoeffizient und Dichte bezeichnet man als **Massenschwächungskoeffizienten**.

Die Strahlungsintensität nimmt mit wachsender Schichtdicke exponentiell ab (**Abb. A-1.8**).

Die **Halbwertsschichtdicke** gibt an, welche Schichtdicke die Strahlungsintensität halbiert.

Der Beitrag der Wechselwirkungen zur Schwächung von Strahlung variiert mit der Strahlungsenergie und dem durchstrahlten Material.

Bei **Strahlungsenergien** bis 60 keV ist der Photoeffekt, von 60 keV bis ca. 20 MeV der Compton-Effekt und darüber die Paarbildung für die Schwächung der Strahlung ausschlaggebend (**Abb. A-1.9**). Klassische Streuung trägt bei Strahlungsenergien bis 10 keV, Kernreaktionen tragen erst im MeV-Bereich zur Schwächung von Strahlung bei.

Der Photoeffekt hängt vor allem von der Ordnungszahl der Atome des **Materials**, der Compton-Effekt vor allem von dessen Dichte ab. Paarbildung und klassische Streuung hängen nur von der Ordnungszahl ab.

A-1.8 **Relative Strahlungsintensität in einem Absorber in Abhängigkeit von der Eindringtiefe bei unterschiedlichem linearem Schwächungskoeffizient**

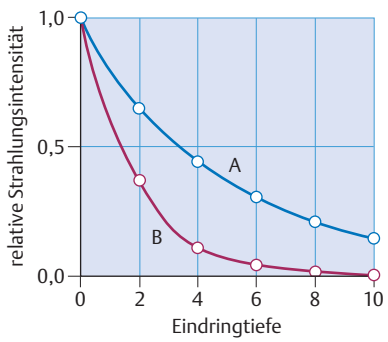

Bei Kurve A ist der lineare Schwächungskoeffizient kleiner als bei Kurve B.

A-1.8

A-1.9

A-1.9 Relativer Beitrag der Wechselwirkungen zwischen Photonen und Materie zur Schwächung von Strahlung in Wasser bei unterschiedlichen Strahlungsenergien

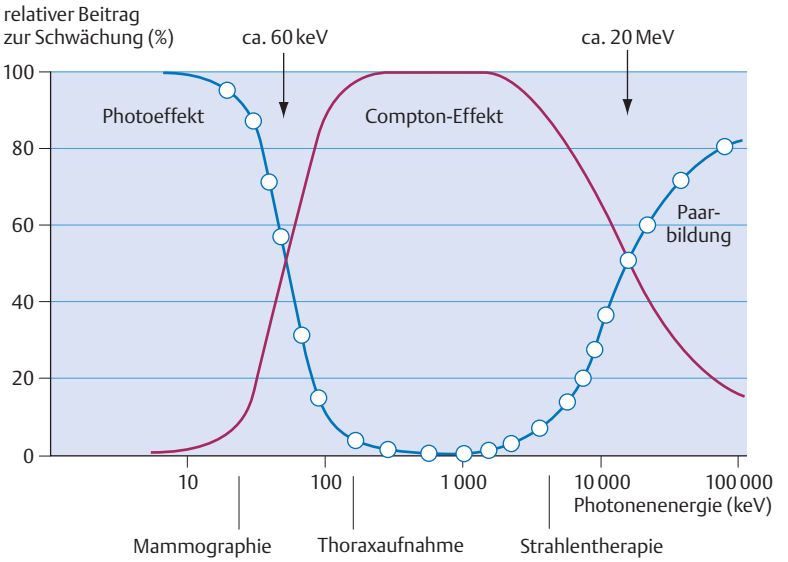

Der Photoeffekt führt zu hohem **Bildkontrast**. Mittels Compton-Effekt lassen sich nur Dichteunterschiede darstellen.

Dies hat Auswirkungen auf den **Bildkontrast** in der Röntgendiagnostik: Die Absorption von Photonen durch den Photoeffekt führt zu hohem Bildkontrast. Durch den Compton-Effekt dagegen lassen sich nur Dichteunterschiede darstellen.

► Merke.

► Merke. Zur Unterscheidung von Geweben mit **ähnlicher** Dichte (z. B. Muskel, Fett) wählt man daher eine geringe, für Gewebe mit stark **unterschiedlicher** Dichte (z. B. Ödeme oder pathologische Prozesse in der Lunge) eine hohe Strahlungsenergie.

In Materialien mit großer Ordnungszahl wird Strahlung auch bei Energien > 60 keV vor allem durch den Photoeffekt geschwächt.

Bei Materialien mit großer Ordnungszahl leistet der Photoeffekt auch bei Strahlungsenergien > 60 keV den Hauptbeitrag zur Schwächung von Photonenstrahlung. Daher wird Strahlung aller Energien von Knochen und Kontrastmittel in hohem Maße geschwächt.

Streustrahlung: Gestreute Photonen mindern die Qualität von Röntgenaufnahmen.

Streustrahlung: Die Ablenkung von Photonen aus ihrer ursprünglichen Richtung bei der Compton- und der klassischen Streuung mindert die Qualität von Röntgenaufnahmen.

Bei Energien um 100 keV benutzt man zur Reduktion der Compton-Streustrahlung **Streustrahlenraster** (s. S. 68).

Bei Energien um 100 keV wird Strahlung in Weichteilen fast ausschließlich durch den Compton-Effekt absorbiert (**Abb. A-1.9**). Um den negativen Effekt der Compton-Streustrahlung auf die Qualität der Röntgenaufnahme zu verringern, werden in diesem Energiebereich sog. **Streustrahlenraster** (s. S. 68) vor der Filmkassette platziert.

Niederenergetische Strahlung führt wegen des großen Massenschwächungskoeffizienten (**Abb. A-1.10**) zu einer **hohen Strahlenexposition**.

Niederenergetische Strahlung geht mit einem großen Massenschwächungskoeffizienten einher (**Abb. A-1.10**) und wird somit fast vollständig im Patienten absorbiert. Aufgrund der **hohen Strahlenexposition** ist sie – mit Ausnahme der Mammografie – für die Röntgendiagnostik nicht geeignet.

► Merke.

► Merke. Niederenergetische Strahlung führt zu einer hohen Strahlenexposition.

Bei der **Mammografie** kommen Strahlungsenergien bis ca. 30 keV zum Einsatz. Dadurch erreicht man einen guten Weichteilkontrast. Nachteil ist die relativ hohe Strahlenexposition.

Die **Mammografie** ist die einzige radiologische Untersuchung, bei der geringe Strahlungsenergien – bis ca. 30 keV – zum Einsatz kommen. Bei diesen Strahlungsenergien ist der Anteil des Photoeffektes an der Schwächung der Strahlung hoch, so dass man einen guten Kontrast zwischen den unterschiedlichen Weichteilgeweben erhält. Dadurch können kleinste Verkalkungen sichtbar gemacht werden. Streustrahlung entsteht durch klassische Streuung, kaum durch den Compton-Effekt. Um den negativen Einfluss von Streustrahlung auf die Bildqualität zu reduzieren werden Streustrahlenraster verwendet.

A-1.10 Abhängigkeit des Massenschwächungskoeffizienten von Wasser bzw. Blei von der Strahlungsenergie

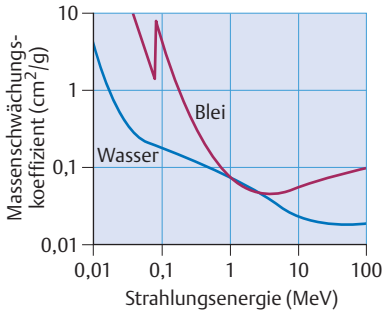

Die bei Blei unterhalb von 0,1 MeV sichtbare Absorptionskante ist durch den Photoeffekt bedingt.

A-1.10

Wechselwirkung von Neutronen mit Materie

Neutronen treten durch Stöße mit Atomkernen in Wechselwirkung. Wird dabei der Aufbau des Kerns verändert, spricht man von inelastischer Wechselwirkung, sonst von elastischer Wechselwirkung.

Bei **inelastischer Wechselwirkung** absorbiert der Atomkern das auf ihn treffende Neutron und gibt die dabei aufgenommene Energie anschließend in Form von Strahlung wieder ab. Diese Strahlung kann aus Protonen, Neutronen, α-Teilen oder schwereren Kernbausteinen bestehen. Wird nur γ-Strahlung emittiert, spricht man von einem Neutroneneinfang. Die inelastische Streuung an Cadmium oder Bor ist besonders wahrscheinlich, wobei anschließend α-Teilchen emittiert werden. Einige schwere Kerne (z. B. ^{235}U) können infolge inelastischer Streuung in zwei nahezu gleich große Anteile gespalten werden.

Bei **elastischer Wechselwirkung** von Neutronen an schweren Kernen findet eine starke Ablenkung, aber kein nennenswerter Energietransfer auf den Kern statt. Bei Streuung an leichteren Kernen wird mehr Energie übertragen. Bei Streuung an Wasserstoffkernen kann die gesamte Energie des Neutrons auf ein Proton übertragen werden, weshalb zum Abbremsen von Neutronen leichte, wasserstoffhaltige Materialien geeignet sind (Paraffin, Wasser, Gewebe). Bei diesem vollständigen Energietransfer werden vorwiegend Protonen (sog. **Rückstoßprotonen**) emittiert.

Wechselwirkung von Neutronen mit Materie

Neutronen treten durch Stöße mit Atomkernen in Wechselwirkung.

Bei **inelastischer Wechselwirkung** absorbiert der Atomkern das auf ihn treffende Neutron und emittiert die aufgenommene Energie als Strahlung.

Bei **elastischer Wechselwirkung** kommt es je nach Bau des Atomkerns zu Ablenkung des Neutrons und/oder Energietransfer auf den Kern. Bei Wechselwirkung mit Protonen können Neutronen ihre gesamte Energie verlieren und setzen **Rückstoßprotonen** frei.

1.3.2 Wechselwirkung direkt ionisierender Strahlung mit Materie

Direkt ionisierende Strahlung tritt über ihre Ladung mit den Elektronen der Atomhülle und mit dem Atomkern in Wechselwirkung. Dabei werden die Korpuskeln **abgebremst** und **gestreut**. Das Abbremsen führt dazu, dass direkt ionisierende Strahlung im Gegensatz zu Photonenstrahlung eine **begrenzte Reichweite** hat (**Abb. A-1.11**).

1.3.2 Wechselwirkung direkt ionisierender Strahlung mit Materie

Direkt ionisierende Strahlung wird durch Wechselwirkung mit Atomen **abgebremst** und **gestreut**. Ihre **Reichweite** ist daher **begrenzt** (**Abb. A-1.11**).

A-1.11 Abhängigkeit der relativen Dosis unterschiedlicher Strahlungsarten von der Eindringtiefe in Gewebe

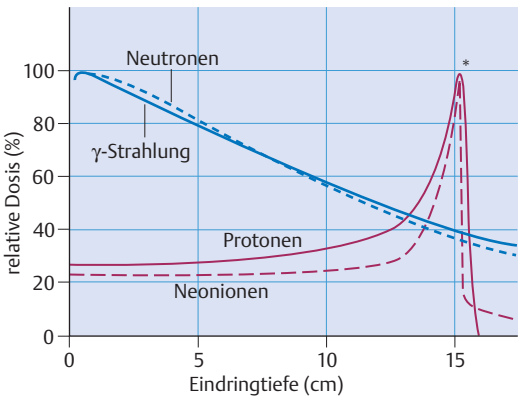

Erkennbar ist die begrenzte Eindringtiefe von Protonen und Ionen, mit deutlichem Anstieg der Dosis kurz vor Ende der Reichweite (Bragg-Peak*).

A-1.11

A-1.12

A-1.12 Stoßbremsung am Beispiel eines α-Teilchens

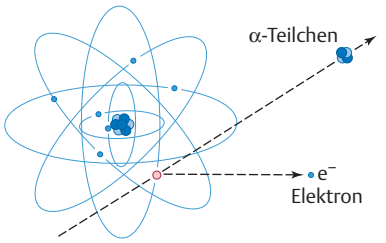

Das α-Teilchen stößt mit einem Hüllenelektron eines Kohlenstoffatoms zusammen, überträgt einen Teil seiner Energie auf das Elektron und ionisiert so das Atom.

► Merke.

► Merke. Direkt ionisierende Strahlung hat eine endliche Reichweite; das exponentielle Schwächungsgesetz gilt für sie nicht.

Die Wechselwirkungen geladener Korpuskeln mit Materie werden durch das **Bremsvermögen** charakterisiert. Es besteht aus 2 Komponenten: Stoßbremsung und Strahlenbremsung.

Zusammenstöße mit Hüllenelektronen führen zur **Stoß- oder Ionisationsbremsung** (**Abb. A-1.12**).

Gegen Ende der Reichweite der Korpuskeln nimmt das Stoßbremsvermögen stark zu (**Bragg-Peak,** s. **Abb. A-1.11**).

Bei der **Strahlungsbremsung** wird die Bewegungsenergie von Elektronen oder Positronen teilweise in **Röntgenbremsstrahlung** umgesetzt (**Abb. A-1.13**).

Der LET schwerer Korpuskeln (z. B. α-Teilchen) ist wesentlich größer als der von Elektronen.

Zur Charakterisierung der Wechselwirkung geladener Korpuskeln mit Materie verwendet man das sog. **Bremsvermögen**. Das Bremsvermögen setzt sich aus dem Stoßbremsvermögen (auch linearer Energietransfer oder LET) und dem Strahlungsbremsvermögen zusammen. Es gibt an, wie viel Energie das Korpuskel auf seiner Flugstrecke abgibt (s. auch S. 28).

Stoßbremsung (**Abb. A-1.12**) wird durch Zusammenstöße der Korpuskeln mit den Hüllenelektronen verursacht. Da hierbei die Atome ionisiert werden, spricht man auch von **Ionisationsbremsung**. Hierbei wird eine Vielzahl von Sekundärelektronen erzeugt.

Je geringer die Geschwindigkeit der geladenen Korpuskeln ist, desto größer ist die Wahrscheinlichkeit solcher Zusammenstöße. Daher steigt der LET – und mit ihm die Tiefendosis – gegen Ende der Reichweite stark an (sog. **Bragg-Peak**, s. **Abb. A-1.11**). Daher kann man in der Strahlentherapie mit schweren geladenen Teilchen die Dosis in der Tiefe auf einen Tumor konzentrieren.

Strahlungsbremsung (**Abb. A-1.13**) wird verursacht durch das Abbremsen der Ladungen im Feld des Atomkerns. Dabei wird die kinetische Energie des Korpuskels in **Röntgenbremsstrahlung** (kurz Bremsstrahlung) umgewandelt. Die Strahlungsbremsung spielt jedoch nur für leichte Korpuskeln (Elektronen und Positronen) eine Rolle. Für alle schwereren Korpuskeln ist sie unbedeutend.

Elektronen können darüber hinaus am Kern gestreut werden, ohne Energie zu verlieren. Dies führt zu einer starken Streuung von Elektronenstrahlung in Materie. Schwere Teilchen können ebenfalls am Atomkern gestreut werden und dessen Aufbau verändern.

Wegen ihrer größeren Ladung ist der LET schwerer Korpuskeln (z. B. α-Teilchen) ca. 100- bis 1000-mal größer als der von Elektronen. Entlang der Bahn schwerer Korpuskeln findet sich folglich eine erheblich größere Anzahl von Sekundärelektronen.

Wegen des im Vergleich zu Elektronen größeren LETs gilt:

► Merke.

► Merke. Bei gleicher Energie ist die Reichweite schwerer Korpuskeln viel geringer als die von Elektronen.

A-1.13

A-1.13 Strahlungsbremsung am Beispiel eines Elektrons

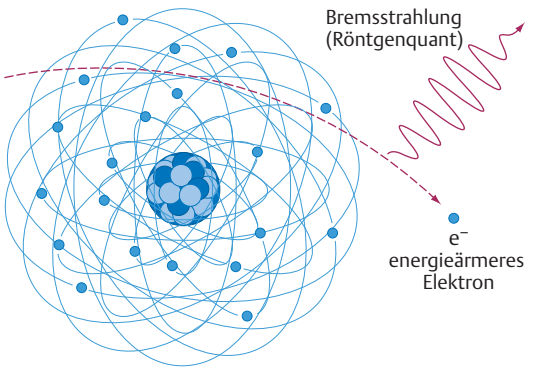

Das Elektron wird im Feld des Atomkerns abgebremst. Die kinetische Energiedifferenz wird in Form eines Photons (Röntgenstrahlung) emittiert.

Die Reichweite von α-Teilchen in Luft beträgt nur wenige Zentimeter, in Wasser sind es nur Bruchteile von Millimetern.

α-Teilchen fliegen in Luft nur wenige Zentimeter weit.

1.3.3 Folgen der Wechselwirkung ionisierender Strahlung mit Materie

Die Wirkung ionisierender Strahlung auf Zellen wird vor allem durch Sekundärelektronen hervorgerufen, die durch Wechselwirkungen (sog. Primärprozesse, s. S. 11) eine Vielzahl von Molekülen anregen oder ionisieren. Die Anregung oder Ionisation von Biomolekülen wie DNA oder von Wassermolekülen setzt chemische und biochemische Prozesse (sog. **Sekundärprozesse**) in Gang, die zu zellulären Veränderungen bzw. Schäden führen. Die Sekundärprozesse und ihre Auswirkungen auf Zellen sind auf S. 26 beschrieben.

1.3.3 Folgen der Wechselwirkung ionisierender Strahlung mit Materie

Die Anregung oder Ionisation von Biomolekülen oder Wasser (vor allem durch Sekundärelektronen) leitet **Sekundärprozesse** chemischer und biochemischer Art ein, die zu zellulären Veränderungen bzw. Schäden führen (s. S. 26).

1.4 Messung von Strahlung

1.4 Messung von Strahlung

1.4.1 Dosimetrische Messgrößen

1.4.1 Dosimetrische Messgrößen

Um die Wirkung von Strahlung auf ein biologisches System beschreiben zu können, benötigt man ein Maß für die absorbierte Strahlungsmenge. Die **Dosis** ist ein solches Maß. Sie gibt Auskunft über die bei Bestrahlung vom Gewebe **absorbierte** Energie. Strahlung, die den Körper ohne Energieübertrag wieder verlässt, trägt nicht zur Dosis bei. Die wichtigste Dosisgröße ist die **Energiedosis.** Sie bestimmt die biologische Wirkung. Früher wurde hierfür auch die Ionendosis verwendet. Im Strahlenschutz werden darüber hinaus für die Bewertung von Strahlenrisiken noch andere dosimetrische Messgrößen wie die Äquivalentdosis oder die effektive Äquivalentdosis verwendet (s. S. 52 und **Tab. A-1.2**).

Die **Energiedosis** ist ein Maß für die **absorbierte** Strahlungsmenge. Sie gibt Auskunft über die von der Strahlung im Gewebe deponierte Energie. Die Energiedosis bestimmt die biologische Wirkung (**Tab. A-1.2**).

A-1.2 Die wichtigsten dosimetrischen Größen

dosimetrische Messgröße	SI-Einheit
Ionendosis (I)	Coulomb/Kilogramm (C/kg)
Energiedosis (D)	Gray (Gy)
Kerma (K)	Gray (Gy)
Äquivalentdosis (H)	Sievert (Sv)
effektive Äquivalentdosis (H_{eff})	Sievert (Sv)

A-1.2

Ionendosis

Ionendosis

► Definition. Die Ionendosis ist der Quotient aus der in einem Luftvolumen durch die Strahlung freigesetzten Ladungsmenge (Q) und der Masse des Luftvolumens (M) (Einheit s. **Tab. A-1.2**).

► Definition.

$$\text{Ionendosis } I = \frac{Q}{M}$$

Da zur Bildung eines Ions in Luft eine bestimmte Energie erforderlich ist, kann aus der Ionendosis mittels eines Umrechnungsfaktors die Energiedosis berechnet werden.

Die Ionendosis ist der Energiedosis proportional.

Energiedosis

Energiedosis

► Definition. Die Energiedosis ist die zentrale Größe der Dosimetrie. Sie ist der Quotient aus der in einem Volumen absorbierten Energie (E) und der Masse dieses Volumens (M) (Einheit s. **Tab. A-1.2**).

► Definition.

$$\text{Energiedosis } D = \frac{E}{M}$$

Hierbei ist die Angabe des Bezugsmediums wichtig. So spricht man z. B. von der Energiedosis in Wasser oder in Luft. Die für die Dosismessung verwendeten Ionisations-

Als Bezugsmedium für die Energiedosis wird international Wasser verwendet.

kammern sind meist luftgefüllt. Mittels eines Umrechnungsfaktors kann die Luft-Energiedosis in Wasser-Energiedosis umgerechnet werden. In Deutschland und auch international wird die Wasser-Energiedosis verwendet.

Kerma

Kerma

Kerma steht für **k**inetic **e**nergy **r**eleased in **ma**tter.

► Definition.

► **Definition.** Die Kerma ist der Quotient aus der kinetischen Energie der in einem Volumen erzeugten Sekundärelektronen (E_{kin}) und der Masse dieses Volumens (M) (Einheit s. **Tab. A-1.2**).

$$K = \frac{E_{kin}}{M}$$

Sie ist ein Maß für die kinetische Energie, die bei Primärprozessen (s. S. 11) indirekt ionisierender Strahlung auf Sekundärelektronen übertragen wird.

Als Bezugsmedium für die Kerma wird Luft verwendet.

Bezugsmedium für die Messung der Kerma ist Luft, die Messgröße heißt Luft-Kerma.

Dosisleistung

Dosisleistung

► Definition.

► **Definition.** Die Dosisleistung ist der Quotient aus der Dosis (Ionen-, Energie- oder Äquivalentdosis oder Kerma) und der Expositionsdauer. Sie beschreibt die pro Zeiteinheit eingestrahlte Dosis. Ihre Einheit ist je nach Dosisbegriff C/kg s (Ionendosisleistung), Gy/s (Energiedosisleistung oder Kermaleistung) oder Sv/s (Äquivalentdosisleistung).

1.4.2 Messgrößen in der Nuklearmedizin

1.4.2 Messgrößen in der Nuklearmedizin

Wesentliche Parameter einer radioaktiven Substanz sind ihre Aktivität und effektive Halbwertszeit.

In der Nuklearmedizin muss die Menge der radioaktiven Substanz bestimmt werden, die dem Patienten verabreicht wird. Hierfür gibt es die Messgrößen Aktivität und spezifische Aktivität. Die effektive Halbwertszeit wird für die Bestimmung der Strahlenexposition benötigt.

Aktivität

Aktivität

► Definition.

► **Definition.** Die Aktivität gibt die Zahl der Zerfälle pro Sekunde an. Ihre Einheit ist das Becquerel (1 Bq = 1 Zerfall/s).

Die Aktivität einer radioaktiven Substanz folgt dem exponentiellen Zerfallsgesetz. Aus der Aktivität einer radioaktiven Substanz lässt sich nicht ohne weiteres auf die Strahlenexposition des Patienten schließen.

Die Aktivität einer radioaktiven Substanz folgt dem exponentiellen Zerfallsgesetz. Die Dosierung radioaktiver Substanzen erfolgt nach dem Gewicht des Patienten (d. h. in Bq/kg), so dass für die Untersuchung eines Patienten eine festgelegte Menge Aktivität vorbereitet werden muss. Aus der Aktivität einer radioaktiven Substanz lässt sich nicht ohne Weiteres auf die Strahlenexposition des Patienten schließen.

Spezifische Aktivität

Spezifische Aktivität

► Definition.

► **Definition.** Die spezifische Aktivität ist die Zahl der Zerfälle pro Masse der applizierten Substanz. Ihre Einheit ist Bq/kg.

Aus der spezifischen Aktivität lässt sich die im Patienten gewünschte Aktivität errechnen.

Die gewünschte Aktivität kann durch Abmessen einer entsprechenden Menge Lösungsmittel erreicht werden. Die Zählvorrichtung zur Aktivitätsbestimmung einer Substanz umgibt die Probe vollständig, so dass alle Zerfälle gezählt werden.

Effektive Halbwertszeit

Effektive Halbwertszeit

Die physikalische Halbwertszeit des verwendeten Isotops, seine Applikationsart und Biokinetik sind ausschlaggebend für die Strahlenexposition.

Im Gegensatz zur Röntgendiagnostik befinden sich in der Nuklearmedizin die Strahler im Körper des Patienten. Dies erschwert die Berechnung der Strahlenexposition, da diese von der physikalischen Halbwertszeit des verwendeten Isotops, von dessen Verteilung im Körper des Patienten und der Geschwindigkeit seiner Ausscheidung abhängt. Um die Biokinetik des Isotops berücksichtigen zu können, bedient man sich der biologischen Halbwertszeit T_{biol}.

► Definition. Die **biologische Halbwertszeit T_{biol}** ist die Zeitspanne, nach der die Hälfte der Aktivität des verabreichten Isotops ausgeschieden ist. Sie charakterisiert die Verweildauer des Isotops im Patienten. Aus der physikalischen und der biologischen Halbwertszeit lässt sich die **effektive Halbwertszeit T_{eff}** berechnen:

► Definition.

$$\frac{1}{T_{eff}} = \frac{1}{T_{phys}} + \frac{1}{T_{biol}}$$

► Merke. Die effektive Halbwertszeit ist maßgeblich für die Strahlenexposition des Patienten und gibt an, nach welcher Zeitspanne die Aktivität im Patienten auf die Hälfte abgeklungen ist.

► Merke.

1.4.3 Nachweis von Strahlung

Im Gegensatz zu Licht ist radioaktive Strahlung für die Sinne nicht unmittelbar wahrnehmbar. Der Nachweis erfolgt daher indirekt durch **Detektoren** (**Tab. A-1.3**), die reproduzierbar auf Bestrahlung reagieren.

1.4.3 Nachweis von Strahlung

Der Nachweis von Radioaktivität erfolgt indirekt über **Detektoren** (**Tab. A-1.3**).

A-1.3 Übersicht über Strahlungsdetektoren und ihre Anwendungsbereiche

Detektor	Messprinzip	bevorzugter Anwendungsbereich
Ionisationskammer	Ionisation von Gasen oder Flüssigkeiten	Strahlentherapie (Dosismessung)
Stabdosimeter	Ionisation von Gas	Strahlenschutz
Geiger-Müller-Zählrohr	Nachweis durch Auslösung von Ladungslawinen	Nuklearmedizin (Aktivitätsmessung)
Röntgenfilm (Filmdosimeter)	Filmschwärzung	Strahlentherapie, Strahlenschutz (Dosismessung)
Thermolumineszenzdetektor (TLD)	Anregung und Speicherung von Elektronen in Kristallen	Strahlentherapie, Strahlenschutz (Dosismessung)
Szintillationsdetektor	Erzeugung von Photonen durch Stöße in Kristallen	Nuklearmedizin (Nachweis der Kernzerfälle im Patienten)
Eisensulfatdosimeter	Umwandlung von Fe^{2+} in Fe^{3+}	Strahlentherapie (Bestimmung der Absolutdosis)
Wasserkalorimeter	Erwärmung von Wasser	Strahlentherapie (Bestimmung der Absolutdosis)

Ionisationskammer

Eine Ionisationskammer besteht aus einem mit Gas (meist Luft) gefüllten Hohlraum, in dem sich 2 Elektroden befinden, zwischen denen eine Spannung angelegt ist (**Abb. A-1.14**). Die einfallende Strahlung führt zur **Ionisation der Gasmoleküle**. Die entstehenden Ladungen bewegen sich zur jeweils entgegengesetzt geladenen Elektrode. Dadurch **fließt** zwischen den Elektroden eine messbare **Ladung**, die der Ionendosis proportional ist. Durch Multiplikation mit einem sog. Kalibrierfaktor

Ionisationskammer

Eine Ionisationskammer (**Abb. A-1.14**) ist mit **Gas** gefüllt, das durch Strahlung **ionisiert** wird. Aus der freigesetzten Ladung lässt sich die Energiedosis berechnen.

A-1.14 Schematische Darstellung einer Ionisationskammer (Fingerhutkammer)

A-1.14

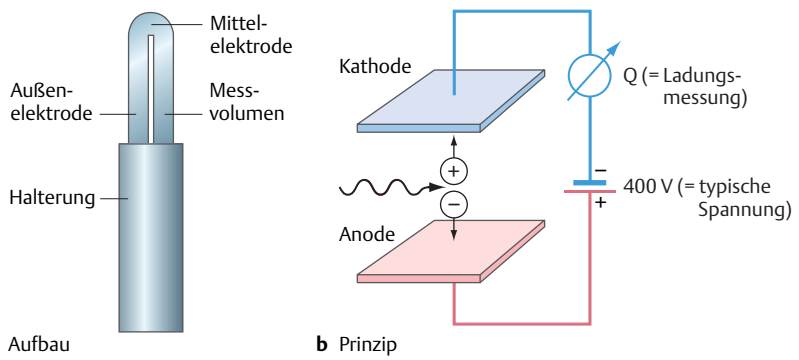

a Aufbau **b** Prinzip

(Einheit Gy/C) lässt sich aus der Ladung die Energiedosis berechnen. Die Dosismessung mit Ionisationskammern ist sehr genau und findet in allen Bereichen der Strahlungsmessung Anwendung.

▶ Merke.

▶ Merke. Mit der Ionisationskammer lässt sich die Energiedosis messen.

Stabdosimeter

Im Stabdosimeter wird die Dosis über die Entladung von Elektroden gemessen. Das Maß der Entladung ist der Dosis proportional. Stabdosimeter werden im Strahlenschutz zur Überwachung von Personen eingesetzt.

Stabdosimeter

Ein Stabdosimeter besteht aus 2 Elektroden, die einen gasgefüllten Hohlraum umschließen. Vor dem Gebrauch werden die Elektroden mittels einer Spannungsquelle aufgeladen und danach wieder von der Spannungsquelle getrennt. Die einfallende Strahlung ionisiert die Gasmoleküle im Messvolumen und die dadurch erzeugten Ladungen führen zu einer Entladung der Elektroden. Das Maß der Entladung kann abgelesen werden und ist der Dosis proportional. Stabdosimeter werden im Strahlenschutz zur Überwachung von Personen eingesetzt.

Geiger-Müller-Zählrohr

Die im Vergleich zur Ionisationskammer höhere Spannung im Geiger-Müller-Zählrohr führt über eine **Elektronenlawine** zur **Verstärkung des Messimpulses**, so dass Teilchen gezählt werden.

Geiger-Müller-Zählrohr

Das Geiger-Müller-Zählrohr ist wie eine Ionisationskammer aufgebaut. Die angelegte Spannung ist allerdings höher. Dies führt dazu, dass die durch die Strahlung freigesetzten Elektronen auf ihrem Weg zur Elektrode weitere Luftmoleküle ionisieren. So bildet sich eine **Elektronenlawine**, die zu einer **Verstärkung des Messimpulses** führt. Im Gegensatz zur Ionisationskammer ist der Messimpuls für alle nachgewiesenen Teilchen gleich groß, so dass sich aus der Anzahl der Impulse die Aktivität bestimmen lässt.

▶ Merke.

▶ Merke. Mit dem Geiger-Müller-Zählrohr lässt sich die Aktivität messen.

Durch Einbringen von Material zwischen die Strahlenquelle und das Zählrohr kann man die Reichweite der Strahlung abschätzen und so mit einfachen Mitteln die **Strahlungsart ermitteln**.

Durch Einbringen von Material zwischen die Strahlenquelle und das Zählrohr kann man die Reichweite der Strahlung abschätzen und so mit einfachen Mitteln die **Strahlungsart ermitteln**. So werden α-Teilchen wegen ihrer geringen Reichweite (s. S. 16) durch ein Blatt Papier bereits vollständig absorbiert. Für β-Strahlung ist bereits wesentlich mehr Material erforderlich (z. B. 5 mm Aluminium). γ-Strahlung wird wegen des exponentiellen Schwächungsgesetzes durch die gleiche Menge Material nur unwesentlich geschwächt. Die hohe Durchdringungsfähigkeit von γ-Strahlung wird in der Nuklearmedizin ausgenutzt, um die im Patienten stattfindenden Kernzerfälle außerhalb des Patienten nachzuweisen.

▶ Merke.

▶ Merke. Bei Bestimmung der Zählrate für einen Strahler muss die durch die Umgebungsstrahlung bedingte Zählrate **(Nulleffekt)** abgezogen werden.

Röntgenfilm (Filmdosimeter)

Durch Bestimmung der **Filmschwärzung** lässt sich mittels einer Dosis-Schwärzungskurve die Dosis ablesen.

Röntgenfilm (Filmdosimeter)

Photografische Emulsionen und somit auch Röntgenfilme werden durch Bestrahlung geschwärzt. Durch Bestimmung der **Filmschwärzung** kann die Dosis gemessen werden. In der Regel besteht ein nichtlinearer Zusammenhang zwischen Schwärzung und Dosis. Daher muss die Dosis mittels eines anderen Dosimeters (z. B. einer Ionisationskammer) ermittelt und durch Vergleich mit der Filmschwärzung eine Dosis-Schwärzungskurve erstellt werden. Dann kann für eine gemessene Schwärzung die Dosis abgelesen werden. Filme werden vor allem in Strahlenschutz-Dosimetern (Filmplaketten) zur Überwachung von Personen eingesetzt. In der Strahlentherapie werden sie verwendet, um Dosisverteilungen mit hoher Ortsauflösung zu messen.

Thermolumineszenzdetektor

Im Thermolumineszenzdetektor werden durch Strahlung Elektronen angeregt und dauerhaft an Haftstellen gebunden. Erst durch Ausheizen rekombinieren sie unter Emission von Lichtquanten mit dem Mutterion. Die emittierte Lichtmenge (**Abb. A-1.15**) ist der Dosis proportional.

Thermolumineszenzdetektor

Ein Thermolumineszenzdetektor (TLD) besteht aus Ionenkristallen, die mit Fremdatomen dotiert sind (z. B. LiF:Mg). Dadurch entstehen Defektstellen im Kristallgitter (Haftstellen). Bei Bestrahlung werden Elektronen angeregt und binden sich dauerhaft an die Haftstellen, können also nicht mehr mit dem Mutterion rekombinieren. Durch Ausheizen in einem speziellen Ofen werden die Elektronen von ihren Haftstellen gelöst und rekombinieren unter Abgabe von Photonen mit ihrem Mutterion. Die während des Ausheizens emittierte Lichtmenge (**Abb. A-1.15**) wird gemessen und ist der Energiedosis proportional. TLDs werden in allen Bereichen der Strahlungsmessung eingesetzt, z. B. in Form von Fingerringdosimetern.

A-1.15 **Beispiel für den Temperaturverlauf und die emittierte Lichtmenge beim Ausheizen eines Thermolumineszenzdetektors (TLD)**

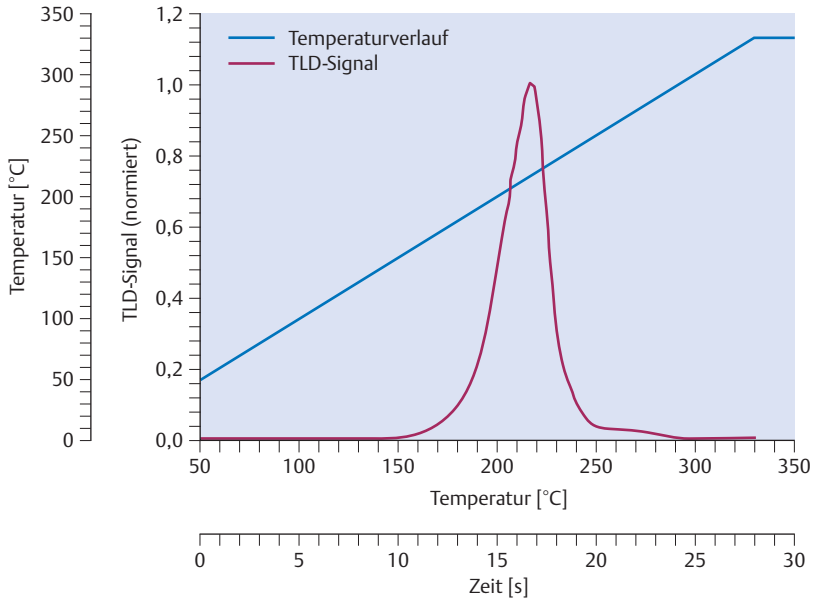

Im gezeigten Beispiel wurde der TLD vor dem Auslesevorgang zunächst eine Stunde bei 100 °C vorbehandelt. Vor seiner Wiederverwendung wird der TLD durch eine einstündige Behandlung bei 400 °C zurückgesetzt.

Szintillationsdetektor

Ein Szintillationsdetektor besteht aus einem transparenten Kristall, der mit Metallatomen dotiert ist (z. B. NaJ:Ti). Die einfallende Strahlung führt zur Anregung der Metallionen, die unter Aussendung von Photonen (Lichtblitze) sofort wieder in den Grundzustand übergehen. Diese emittierten Photonen werden mittels eines Photomultipliers (**Abb. A-1.16**), der hinter dem Kristall angeordnet ist, nachgewiesen. Die Zahl der Photonen ist proportional zu der vom Kristall absorbierten Strahlungsenergie. Szintillationsdetektoren werden vor allem in der Nuklearmedizin zur ortsempfindlichen Messung der Aktivität eingesetzt.

Szintillationsdetektor

Absorption von Strahlung führt im Kristall des Szintillationsdetektors zur Emission von Photonen, die mittels eines Photomultipliers, der hinter dem Kristall angeordnet ist, nachgewiesen werden (**Abb. A-1.16**).

A-1.16 **Schematische Darstellung eines Szintillationsdetektors**

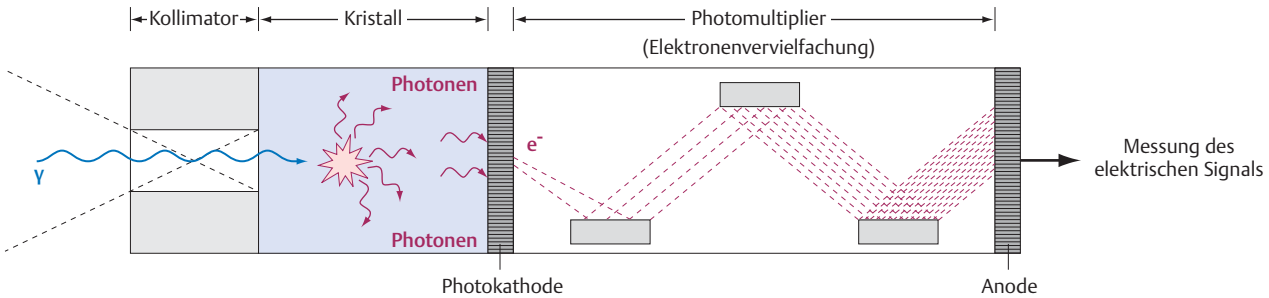

Absorption von Strahlung führt zur Emission von Photonen im Kristall (Lichtblitze). Die erzeugten Photonen lösen aus der Photokathode des Photomultipliers Elektronen aus, die auf dem Weg zur Anode aus weiteren Elektroden Elektronen herauslösen. So werden einzelne Photonen zu einem messbaren elektrischen Signal verstärkt.

Eisensulfatdosimeter

Ein Eisensulfatdosimeter besteht aus einer Eisensulfat-Lösung, in der durch Bestrahlung Fe^{2+}-Ionen zu Fe^{3+}-Ionen oxidiert werden. Da die bei dieser chemischen Reaktion umgesetzte Energie genau bekannt ist, kann durch Bestimmung der Fe^{3+}-Konzentration die absorbierte Energie und damit die Energiedosis bestimmt werden. Mit diesem Verfahren kann die Dosis absolut, d. h. ohne Verwendung eines Referenzdosimeters, bestimmt werden.

Eisensulfatdosimeter

Strahlung oxidiert Fe^{2+}- zu Fe^{3+}-Ionen. Da die hierfür benötigte Energie bekannt ist, lässt sich aus der Fe^{3+}-Konzentration (ohne Referenzdosimeter) die Energiedosis ermitteln.

Wasserkalorimeter

In einem sehr gut isolierten Gefäß wird die durch Strahlenabsorption bedingte Temperaturerhöhung von Wasser gemessen. So lässt sich die Dosis ohne Referenzdosimeter bestimmen.

1.5 Erzeugung von Strahlung
1.5.1 Erzeugung von Radionukliden s. S. 138

1.5.2 Erzeugung von Röntgenstrahlen

Strahlenerzeugung mittels Röntgenröhre

In einer Röntgenröhre (**Abb. A-1.17**) werden im Vakuum Elektronen aus einer Glühkathode durch Anlegen einer Hochspannung in Richtung Anode beschleunigt. In der oberflächennahen Schicht der Anode wird ca. 1 % ihrer kinetischen Energie in Röntgenbremsstrahlung, der Rest in Wärmeenergie umgesetzt. Als Anodenmaterial dient daher meist das thermisch stabile Wolfram, in der Mammografie jedoch Molybdän. Durch die Verwendung von Drehanoden wird die thermische Belastung reduziert.

Röntgenstrahlung besteht aus Bremsstrahlung und charakteristischer Strahlung.

Bremsstrahlung zeigt ein **Energiespektrum** (**Abb. A-1.18**), dessen Maximalenergie von der Röhrenspannung abhängt.

Wasserkalorimeter

Mit dem Wasserkalorimeter lässt sich wie beim Eisensulfatdosimeter die Dosis absolut bestimmen. Die vom Wasser absorbierte Strahlungsenergie bewirkt eine Temperaturerhöhung, die in einem speziellen Wassergefäß gemessen werden kann. Da sich Wasser bei einer Bestrahlung mit 1 Gy nur um $2{,}4 \times 10^{-4}$ °C erwärmt, muss die Wasserprobe thermisch sehr gut isoliert sein. Diese Messungen sind daher sehr aufwendig.

1.5 Erzeugung von Strahlung

1.5.1 Erzeugung von Radionukliden s. S. 138

1.5.2 Erzeugung von Röntgenstrahlen

Strahlenerzeugung mittels Röntgenröhre

Abb. A-1.17 zeigt den schematischen Aufbau einer Röntgenröhre. In einem hochevakuierten Glaszylinder befinden sich 2 Elektroden: die durch eine Heizspirale zum Glühen gebrachte Kathode, ein Wolframdraht, und die Anode. Durch Zufuhr von Wärmeenergie können Hüllenelektronen vom Atom getrennt werden. Durch Anlegen einer Spannung zwischen Anode (positiv) und Kathode (negativ) werden die Elektronen zur Anode hingezogen und durch die Spannung beschleunigt. Nach dem Austritt aus der Kathode werden die Elektronen im Wehnelt-Zylinder mittels eines elektrostatischen Feldes fokussiert, so dass sie im Brennfleck (B) auf die Anode auftreffen. Sie dringen in die oberflächennahe Schicht der Anode ein und geben dort ca. 1 % ihrer Energie in Form von Röntgenbremsstrahlung (s. S. 16) ab. Der Rest geht in Form von Wärme verloren, so dass das Anodenmaterial einer hohen thermischen Belastung standhalten muss (d. h. einen hoch liegenden Schmelzpunkt aufweisen). Es muss zudem eine hohe Strahlenausbeute aufweisen. Als Anodenmaterial kommt vorwiegend das thermisch sehr stabile Wolfram zum Einsatz, seltener Wolfram-Rhenium-Legierungen. Für niederenergetische Anwendungen, z. B. in der Mammografie, wird Molybdän verwendet, da es charakteristische Strahlung (s. S. 7) geringer Energie emittiert. Um die thermische Belastbarkeit der Anode zu steigern, werden schnelldrehende Anodenteller (Drehanode, 9000 U/min) mit abgeschrägter Brennfleckbahn verwendet. Durch Verteilung des Brennflecks auf eine ringförmige Bahn wird die thermische Belastung reduziert.

Die Erzeugung der Röntgenstrahlung erfolgt durch 2 Prozesse: das Abbremsen der Elektronen im Feld der Atomkerne der Anode und die Anregung der Atome in der Anode.

Beim Abbremsen der Elektronen entsteht **Röntgenbremsstrahlung** (s. S. 16). Da die Elektronen in unterschiedlichem Maße Bewegungsenergie verlieren und somit Photonen unterschiedlicher Energie entstehen, ergibt sich ein Spektrum aller Energien bis hin zur maximalen Energie der Elektronen, die durch die angelegte Röhrenspannung vorgegeben ist. In **Abb. A-1.18** ist dieses **kontinuierliche Bremsstrahlungsspektrum** als Kurve zu sehen.

A-1.17

A-1.17 Schematische Darstellung einer Röntgenröhre

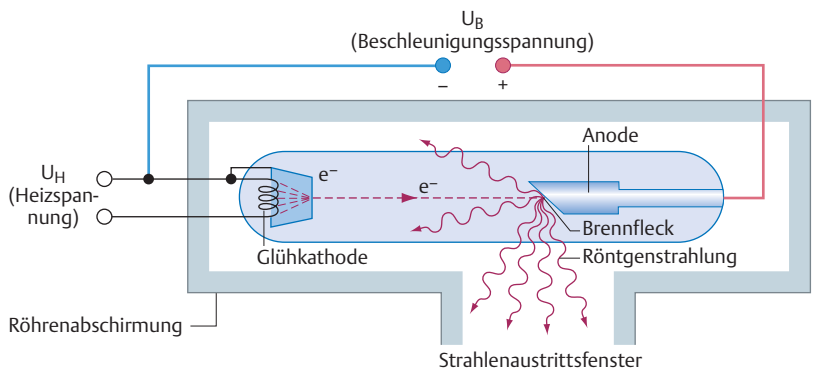

A-1.18 **Spektrum einer Röntgenröhre mit Wolframanode bei einer Beschleunigungsspannung von 100kV mit (B) und ohne Filterung (A)**

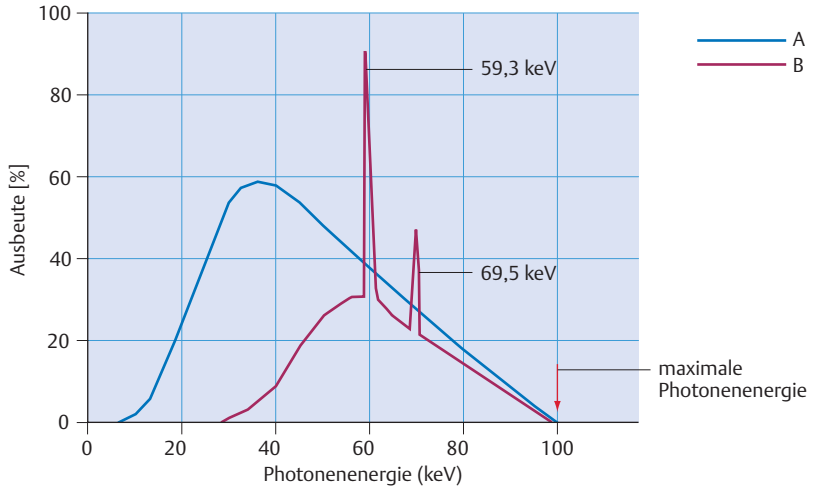

Die angeregten Atome der Anode gehen unter Aussendung **charakteristischer Strahlung** (s. S. 7) wieder in den Grundzustand über. Dem kontinuierlichen Bestrahlungsspektrum überlagern sich daher Spektrallinien (**Abb. A-1.18**), die in ihrer Gesamtheit als **Linienspektrum** bezeichnet werden.

Charakteristische Strahlung zeigt diskrete Energiewerte, die als **Linienspektrum** das kontinuierliche Energiespektrum überlagern (**Abb. A-1.18**).

► Merke. Lage und Form des kontinuierlichen Bremsstrahlungsspektrums sind abhängig von der Röhrenspannung, die des Linienspektrums abhängig vom Anodenmaterial.

► Merke.

► Merke. Anhand ihrer Energie wird Röntgenstrahlung eingeteilt in

- **weiche** Strahlung (< 100 keV)
- **harte** Strahlung (100 keV–1 MeV)
- **ultraharte** Strahlung (> 1 MeV).

► Merke.

Die **Qualität** der Strahlung (weich, hart, ultrahart) hängt also von der Röhrenspannung (ca. 30–200 kV) und dem Anodenmaterial ab. Da bei steigender Heizspannung die Zahl der aus der Kathode emittierten Elektronen zunimmt, bestimmt sie die Dosisleistung (s. S. 18).

Röhrenspannung und Anodenmaterial bestimmen die **Qualität** der Strahlung. Die Heizspannung bestimmt die Dosisleistung.

Da der niederenergetische Anteil des Röntgenspektrums im Patienten stark absorbiert wird, muss dieser Anteil (s. o.) durch **Filter** am Strahlenaustrittsfenster reduziert werden. Diese bestehen aus Aluminium- oder Kupferplatten von wenigen Millimetern Dicke. Die Folge der Filterung ist eine **Aufhärtung der Strahlung** (relative Zunahme des energiereichen Anteils der Strahlung, **Abb. A-1.18**).

Durch **Filterung** wird der niederenergetische Anteil der Strahlung im Röhrenspektrum reduziert (**Aufhärtung der Strahlung**, **Abb. A-1.18**).

Strahlenerzeugung mittels Elektronenlinearbeschleuniger

Für Beschleunigungsspannungen von mehr als 200 kV werden Elektronenlinearbeschleuniger eingesetzt. Es gibt 2 Typen von Elektronenlinearbeschleunigern (Linac): Stehwellen- und Wanderwellenbeschleuniger.

Abb. A-1.19 zeigt schematisch den Aufbau eines **Stehwellenbeschleunigers:** Elektronen werden in einer Glühkathode erzeugt und gelangen auf die Beschleunigungsstrecke. Sie besteht aus mehreren hintereinander geschalteten zylindrischen Elektroden, an die ein elektrisches Hochfrequenzfeld angelegt wird. Dadurch werden die Elektronen jeweils zwischen den Elektroden beschleunigt. Beim Durchfliegen des feldfreien Raums in der Elektrode wird das Feld umgepolt, so dass die Elektronen zwischen den nächsten Elektroden erneut beschleunigt werden. Die Beschleunigungsspannung wird also mehrfach durchlaufen. Der Stehwellenbeschleuniger ist sehr kompakt.

Strahlenerzeugung mittels Elektronenlinearbeschleuniger

Im **Stehwellenbeschleuniger** (**Abb. A-1.19**) werden in einer Glühkathode erzeugte Elektronen durch ein Hochfrequenzfeld zwischen hintereinander geschalteten Elektroden beschleunigt.

A-1.19 **Schematische Darstellung eines Stehwellenbeschleunigers**

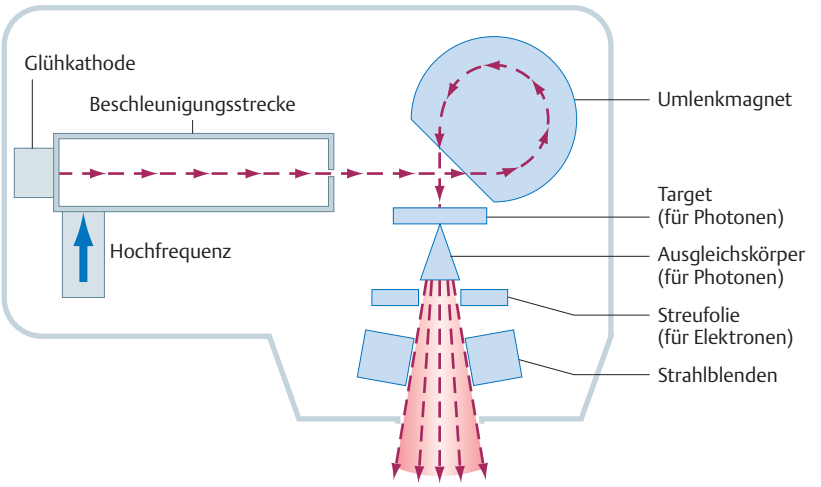

Beim **Wanderwellenbeschleuniger** „surfen" die Elektronen auf der Hochfrequenzwelle.

Ein Magnet lenkt die Elektronen auf ein Bremsstrahlungstarget. Das Strahlenfeld wird durch Ausgleichsfilter homogenisiert und durch Blenden begrenzt.

Ohne Bremsstrahlungstarget kann auch direkt die Elektronenstrahlung genutzt werden.

Strahlenerzeugung mittels Elektronenkreisbeschleuniger

Elektronen werden durch ein Magnetfeld **(Betatron)** oder elektrisches Hochfrequenzfeld **(Mikrotron)** auf einer Kreisbahn beschleunigt.

An einem Target erzeugen sie Bremsstrahlung.

Beim **Wanderwellenbeschleuniger** läuft auf der Beschleunigungsstrecke die Hochfrequenzwelle mit den Elektronen mit. Die Elektronen „surfen" dabei auf der Hochfrequenzwelle. Die Hochfrequenz wird in speziellen Generatoren (Magnetrons oder Klystrons) erzeugt.

In beiden Beschleunigertypen werden die Elektronen am Ende der Beschleunigungsstrecke durch einen Magneten senkrecht auf ein Bremsstrahlungstarget abgelenkt (**Abb. A-1.19**) und erzeugen darin Röntgenbremsstrahlung. Um ein homogenes Strahlenfeld zu erzeugen werden Ausgleichsfilter eingesetzt. Das Strahlenfeld wird durch Blenden begrenzt.

Wird das Bremsstrahlungstarget entfernt, kann auch direkt ein Elektronenstrahl genutzt werden. Dann sind Streufolien nötig, um den schmalen Elektronenstrahl auf eine nutzbare Feldgröße aufzustreuen.

Strahlenerzeugung mittels Elektronenkreisbeschleuniger

Vor der Entwicklung von Linearbeschleunigern wurden Elektronen mithilfe von Magnetfeldern auf eine Kreisbahn gezwungen und dort beschleunigt. Die Beschleunigung der Elektronen erfolgt im sog. **Betatron** durch veränderliche Magnetfelder, im **Mikrotron** durch ein elektrisches Hochfrequenzfeld.

Am Ende der Beschleunigungsstrecke werden die Elektronen wie beim Linearbeschleuniger auf ein Bremsstrahlungstarget gelenkt und erzeugen Röntgenbremsstrahlung.

1.5.3 Erzeugung von Korpuskularstrahlen

Geladene Korpuskeln werden durch Gasionisation erzeugt.

Im **Zyklotron** (**Abb. A-1.20**) werden geladene Korpuskeln durch ein starkes Magnetfeld auf eine Kreisbahn gezwungen und bei jedem Durchlauf zwischen zwei D-förmigen Halbschalen beschleunigt.

Zyklotrons finden in der **Strahlentherapie** mit Protonen oder zur **Herstellung von Isotopen** Verwendung.

1.5.3 Erzeugung von Korpuskularstrahlen

Elektronenstrahlung kann mit Linearbeschleunigern erzeugt werden (s. S. 23). Zur Erzeugung von Protonen-, Deuteronen- (1 Proton + 1 Neutron) oder α-Strahlung wird Wasserstoff-, Deuterium- oder Heliumgas durch Elektronenstrahlung oder ein Hochfrequenzfeld ionisiert und die Ionen werden durch ein elektrisches Feld getrennt.

Im **Zyklotron** (**Abb. A-1.20**) werden die Korpuskeln durch ein starkes Magnetfeld auf eine Kreisbahn gezwungen. Sie laufen dabei in zwei D-förmigen Elektroden, zwischen denen ein räumlich konstantes Hochfrequenzfeld angelegt wird. Bei jedem Durchgang zwischen den D's erfahren sie eine Beschleunigung. Sie laufen auf einer Spiralbahn von der Quelle in der Mitte nach außen, wo sie extrahiert werden. Der Korpuskularstrahl kann magnetisch fokussiert und über viele Meter an seinen Anwendungsort geführt werden.

Zyklotrons werden für die **Strahlentherapie** mit Protonen und die **Herstellung von Isotopen** benötigt. Außerdem werden Korpuskularstrahlen verwendet, um sog. sekundäre Strahlen zu erzeugen. Durch Beschuss von Berylliumtargets mit Protonen können z. B. gebündelte Strahlen schneller Neutronen erzeugt werden. Durch Verwendung höherer Strahlenenergien und geeigneter Targetmaterialien werden eine

A-1.20 Schematische Darstellung eines Zyklotrons

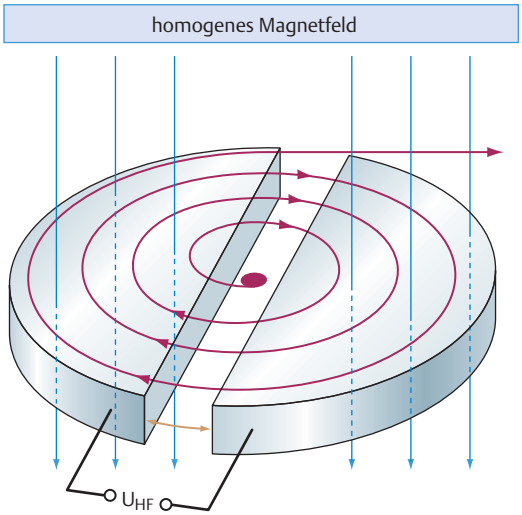

Im Zyklotron werden geladene Korpuskeln durch ein starkes Magnetfeld auf eine Kreisbahn gezwungen und bei jedem Durchlauf zwischen den beiden D-förmigen Halbschalen durch ein hochfrequentes elektrisches Feld (⟷) beschleunigt.

A-1.20

Reihe von Kernreaktionen ausgelöst, in deren Folge auch andere Korpuskeln, z. B. geladene Pionen, erzeugt werden.

Um Korpuskeln auf sehr hohe Energien (mehrere 100 MeV) zu beschleunigen, kann auch das **Synchrotron** eingesetzt werden. In ihm werden die Korpuskeln auf einer Kreisbahn durch einen Ring geführt und mit einer variablen Hochfrequenz beschleunigt. Die so erzeugten Korpuskularstrahlen können für die Strahlentherapie genutzt werden.

Im **Synchrotron** werden Korpuskeln auf einer Kreisbahn mit einer variablen Hochfrequenz auf hohe Energien beschleunigt.

2 Strahlenbiologie

2.1 Einleitung

Dem Radiologen müssen die Gefahren und Risiken einer unkritischen Anwendung der Röntgenstrahlung in der Diagnostik bekannt sein.

Für den Strahlentherapeuten sind das **Wissen** und der **Umgang** mit **strahlenbiologischen Grundlagen** unumgänglich.

Die **moderne Strahlentherapie** ist durch den technischen Fortschritt und erweiterte strahlenbiologische Kenntnisse zum wichtigsten Pfeiler in der kurativen Behandlung maligner Erkrankungen neben der Chirurgie geworden (s. S. 95).

2.2 Wirkung ionisierender Strahlung auf biologische Systeme

Die Wirkung ionisierender Strahlung auf biologische Systeme gliedert sich in

1. Wechselwirkungen von Strahlung mit Materie **(Primärprozesse)** mit **Energietransfer auf Materie** und Anregung oder Ionisation

2. **chemische und biochemische (Sekundär-) Prozesse,** die zu Veränderungen an Biomolekülen führen.

Sie lässt sich in Phasen einteilen (s. S. 27).

Der Energietransfer und die **Strahlenwirkung** auf Biomoleküle sind **direkt** oder **indirekt**.

2.2.1 Primärprozesse

Zu den Wechselwirkungen von Strahlung mit Materie s. S. 11.

2.2.2 Sekundärprozesse

Dies sind die Radiolyse des Wassers und biochemische Reaktionen an Biomolekülen.

Radiolyse des Wassers

Durch **Anregung** von Wassermolekülen entstehen OH- und H-Radikale.

Durch **Ionisation** von Wassermolekülen entstehen H_2O^+ und ein freies Elektron, in Folgereaktionen H- und OH-Radikale. Außerdem entstehen hydratisierte Elektronen.

2 Strahlenbiologie

2.1 Einleitung

Die heutige moderne Strahlentherapie und zum geringeren Teil auch die Radiologie wäre ohne das Wissen der grundlegenden **Wirkungen ionisierender Strahlung** nicht vorstellbar. Dabei müssen dem Radiologen die Gefahren und Risiken einer unkritischen Anwendung der Röntgenstrahlung in der Diagnostik bekannt sein. Dies dient sowohl der Sicherheit der Patienten als auch seiner eigenen. Gerade in der heutigen Zeit nimmt durch die CT und den interventionellen radiologischen Verfahren die Dosisbelastung für Patient und Arzt wieder zu.

Für den Strahlentherapeuten sind das **Wissen und der Umgang** mit **strahlenbiologischen Grundlagen** unumgänglich. Nur so ist eine sichere und erfolgreiche Anwendung der Strahlentherapie möglich, die darauf ausgerichtet ist, das maligne Geschwulst möglichst zu zerstören, im Gegensatz dazu aber die bestmögliche Schonung des umgebenden Normalgewebes zu erzielen.

Zur Lösung dieses scheinbaren Widerspruches sind genaue Kenntnisse der molekularen und zellulären Zusammenhänge von ionisierender Strahlung auf unterschiedliche Zellen oder Gewebe notwendig. Durch erweiterte strahlenbiologische Kenntnisse und den technischen Fortschritt ist die moderne Strahlentherapie zum wichtigsten Pfeiler in der kurativen Behandlung maligner Erkrankungen neben der Chirurgie geworden (s. S. 95).

2.2 Wirkung ionisierender Strahlung auf biologische Systeme

Die Wirkung ionisierender Strahlung auf biologische Systeme lässt sich in 2 aufeinander folgende Prozesse bzw. Zeitintervalle gliedern:

1. Die Wechselwirkungen von Strahlung mit Materie (**Primärprozesse**, s. S. 11), die zur **Übertragung von Energie auf Materie** führen. Da bei einer Wechselwirkung meist zahlreiche Sekundärelektronen entstehen, sind vor allem diese für die Energieübertragung auf Materie verantwortlich. Die Absorption der Strahlungsenergie durch Materie führt zu Anregung oder Ionisation von Atomen oder Molekülen.
2. Die **chemischen und biochemischen Prozesse**, die durch die Anregung oder Ionisation in Gang gesetzt werden **(Sekundärprozesse)** und zu **Veränderungen an Biomolekülen** führen.

Diese Prozesse bzw. Zeitintervalle lassen sich in Phasen untergliedern (s. S. 27).

Die Veränderungen an Biomolekülen entstehen durch unmittelbare oder mittelbare Übertragung von Strahlungsenergie auf Biomoleküle (**direkte** bzw. **indirekte Strahlenwirkung**).

2.2.1 Primärprozesse

Die Wechselwirkungen von Strahlung mit Materie, die zu Übertragung von Energie auf Atome und Moleküle führen, sind auf S. 11 beschrieben.

2.2.2 Sekundärprozesse

Hierunter fasst man die Radiolyse des Wassers und biochemische Reaktionen, die zu Veränderungen an Biomolekülen führen, zusammen.

Radiolyse des Wassers

Wassermoleküle werden durch Korpuskeln und Photonen (z. B. Sekundärelektronen) angeregt oder ionisiert. Bei **Anregung** zerfällt das Wassermolekül in die Radikale H und OH:

$$H_2O \rightarrow H^{\bullet} + OH^{\bullet}$$

Bei **Ionisation** des Wassermoleküls wird ein Bindungselektron freigesetzt:

$$H_2O + Energie \rightarrow H_2O^{+} + e^{-}$$

Das freie Elektron umgibt sich außerdem mit mehreren Wassermolekülen, der sog. Hydrathülle, und wird dann als e_{aqu} bezeichnet.
Die OH- und H-Radikale sowie e_{aqu} reagieren miteinander oder mit Biomolekülen. Eine wichtige Rolle spielen dabei Reaktionen mit Sauerstoff, da hierbei „giftige" Peroxidradikale entstehen. In Anwesenheit von Sauerstoff wird daher die Strahlenwirkung um ein Mehrfaches (bis zum Dreifachen) gesteigert.

Die Reaktionsprodukte greifen direkt an Biomolekülen an oder reagieren mit Sauerstoff zu Peroxidradikalen, die an Biomolekülen angreifen.

► Merke. Sauerstoff steigert die Strahlenwirkung.

► Merke.

Biochemische Reaktionen an Biomolekülen

Die biochemischen Reaktionen, die zu Veränderungen an Biomolekülen führen, sind im Einzelnen auf S. 30 f. beschrieben. Veränderungen an den Nukleinsäuren der DNA führen zu genetischen Schäden, Veränderungen an anderen Biomolekülen (z. B. Proteine, Lipide) zur Schädigung von Körperzellen oder des Embryos (somatische und teratogene Strahlenschäden).

Biochemische Reaktionen an Biomolekülen

Biochemische Reaktionen an Biomolekülen (s. S. 30 f.) führen zu Strahlenschäden genetischer, somatischer oder teratogener Art.

2.2.3 Direkte und indirekte Strahlenwirkung

Da lebende Zellen zum überaus größten Teil aus Wasser bestehen, werden durch die Strahlenabsorption im Wesentlichen **Wasserradikale** ($OH^{\cdot}$, $H^{\cdot}$ und e_{aqu} [hydratisiertes Elektron]) infolge der Radiolyse des Wassers gebildet. Die Wasserradikale reagieren sekundär mit biologischen Molekülen wie DNA und Proteinen. Bei dieser Form des Strahleneffektes spricht man von der **indirekten Strahlenwirkung**.
Im Gegensatz dazu steht die **direkte Strahlenwirkung** (**Abb. A-2.1**), bei der die Energieabsorption der Strahlung, die nachfolgenden Reaktionen und die daraus resultierenden Schäden am gleichen biologischen Molekül ablaufen.

2.2.3 Direkte und indirekte Strahlenwirkung

Durch die Strahlenabsorption werden v. a. **Wasserradikale** gebildet. Diese reagieren sekundär mit biologischen Molekülen (z. B. DNA) = **indirekte Strahlenwirkung**.

Bei der **direkten Strahlenwirkung** (**Abb. A-2.1**) laufen Energieabsorption der Strahlung, nachfolgende Reaktionen und resultierende Schäden am gleichen biologischen Molekül ab.

A-2.1 Direkte und indirekte Strahlungswirkungen

A-2.1

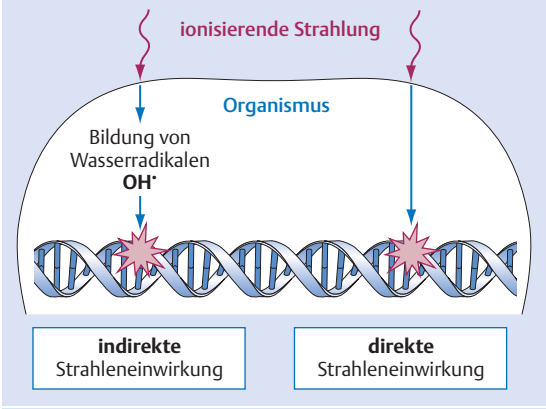

2.2.4 Phasen der Wirkung ionisierender Strahlung

Trifft ionisierende Strahlung auf ein biologisches System, läuft eine Vielzahl sich zeitlich überlappender Prozesse ab. Diese lassen sich in Phasen einteilen, die sich überlappen und deren Dauer zwischen Sekundenbruchteilen und mehreren Jahrzehnten schwankt.

2.2.4 Phasen der Wirkung ionisierender Strahlung

Die Wirkung ionisierender Strahlung manifestiert sich in Phasen.

Physikalisch-chemische Phase

Die physikalische und die chemische Phase werden häufig zur physikalisch-chemischen Phase zusammengefasst.
Die **physikalische Phase** umfasst die **Wechselwirkung der ionisierenden Strahlung mit** den Atomen der biologischen **Materie** (s. S. 15). Die Absorption der Strahlungsenergie durch die biologische Materie erfolgt innerhalb von 10^{-6} Sekunden. Als Folge werden Atome oder Moleküle in der Materie angeregt oder ionisiert. Steht genügend Ausgangsenergie zur Verfügung, kann durch diese beiden Effekte eine Reaktionskaskade entstehen.

Physikalisch-chemische Phase

Die physikalische und die chemische Phase werden oft zusammengefasst.

Die **physikalische Phase** umfasst die **Wechselwirkung der ionisierenden Strahlung mit** den Atomen der biologischen **Materie**, die zu Anregung oder Ionisation von Atomen oder Molekülen führt.

Die **chemische Phase** ist durch die Reaktion der angeregten oder ionisierten Atome oder Moleküle mit anderen Molekülen gekennzeichnet. Dabei entstehen **freie Radikale**, im Wesentlichen Wasserradikale (s. S. 26).

Die **chemische Phase** ist durch die Reaktion der angeregten oder ionisierten Atome oder Moleküle mit anderen Molekülen gekennzeichnet. Im Gegensatz zur physikalischen Phase spielt bei den in dieser Phase ablaufenden intra- und intermolekularen chemischen Reaktionen die Molekülstruktur eine wichtige Rolle. Durch die der Anregung oder Ionisation folgenden Reaktionsabläufe entstehen **freie Radikale**. Schon ca. 1 ms nach Strahlenexposition sind die Bildung und die Folgereaktionen der freien Radikale abgeschlossen. Da lebende Zellen zum weitaus größten Teil aus Wasser bestehen, werden durch die Strahlenabsorption im Wesentlichen Wasserradikale (s. S. 26) infolge der Radiolyse des Wassers gebildet.

Biochemisch-biologische Phase

Die biochemische und die biologische Phase werden oft zusammengefasst.

Die **biochemische Phase** umfasst **enzymatische**, Biomoleküle verändernde **Reaktionen** sowie **Reparaturprozesse**.

Nicht reparierte Veränderungen an Biomolekülen führen in der **biologischen Phase** zu **Störungen des Zellstoffwechsels** und zu **Mutationen**. DNA-Schäden sind besonders schwerwiegend, da

- die DNA in der Zelle nur einmal vorhanden ist,
- sie alle für die Zelle relevanten Informationen enthält.

Biochemisch-biologische Phase

Die biochemische und die biologische Phase werden häufig zur biochemisch-biologischen Phase zusammengefasst. Deren Dauer schwankt zwischen Sekunden und Jahren.

Die **biochemische Phase** umfasst die biochemischen Reaktionen, die die Struktur der Biomoleküle verändern. In dieser Phase stehen **enzymatische Reaktionen** sowie **Reparaturprozesse** der Veränderungen der Biomoleküle im Vordergrund.

Die **biologische Phase** ist durch die Auswirkungen der nicht rückgängig gemachten Veränderungen der Biomoleküle gekennzeichnet. Es kommt zu **Störungen des zellulären Stoffwechsels** und infolge der irreversiblen Schäden im Bereich der Gene (der funktionellen Abschnitte der DNA) zu **Mutationen**. Diese können zu schwerwiegenden Zellschädigungen mit Untergang der Zelle führen. DNA-Schäden haben besonders schwerwiegende Auswirkungen auf die Zelle, da

- die in der DNA gespeicherten Informationen in der Zelle nur einfach, Enzym- und andere Proteine dagegen mehrfach vorhanden sind,
- die in der DNA auf engstem Raum angeordneten Gene alle Informationen für das Leben der Zelle enthalten.

2.2.5 Linearer Energietransfer und relative biologische Wirksamkeit

2.2.5 Linearer Energietransfer und relative biologische Wirksamkeit

► **Definition.**

► **Definition.** Der **lineare Energietransfer** (**linearer Energieübertrag**, **Bremsvermögen**, **LET**) ist ein Maß für die Ionisationsdichte, d. h. die deponierte Energiemenge pro Wegstrecke der Strahlung, und damit für die biologische Wirkung einer ionisierenden Strahlung. Er gibt an, wie viel Energie ein geladenes Korpuskel oder Photon auf dem Weg durch biologische Strukturen auf seiner Flugstrecke abgibt.

$$LET = \frac{\delta\ Energieverlust}{\delta\ Flugstrecke}, \text{ Einheit keV/µm.}$$

Nach der Ionisationsdichte unterscheidet man:

- **locker ionisierende Strahlung** (niedriger LET)
- **dicht ionisierende Strahlung** (hoher LET).

Nach der Ionisationsdichte unterscheidet man:

- **locker ionisierende Strahlung** (niedriger LET): Elektronen- bzw. β-Strahlung; im weiteren Sinne auch elektromagnetische Strahlung (Röntgenstrahlen, ^{60}Co-γ-Strahler, elektromagnetische Wellen, die durch Elektronenbeschleuniger erzeugt werden) – obwohl sie indirekt ionisiert.
- **dicht ionisierende Strahlung** (hoher LET): Protonen, Pionen, α-Strahler und Schwerionen; im weiteren Sinne auch schnelle Neutronen – obwohl sie indirekt ionisieren. Der LET von α-Strahlern ist jedoch höher als der von Neutronen.

Locker ionisierende Strahlung führt auf ihrer Flugstrecke zu einer Vielzahl von **Einzelanregungen** oder **Einzelionisationen**. Diese bewirken **geringgradige**, reparable **Schäden**.

Locker ionisierende Strahlung führt auf ihrer Flugstrecke zu einer Vielzahl von **Einzelanregungen** oder **Einzelionisationen**, d. h. die Ionisationsdichte ist gering. Dadurch entsteht eine große Zahl von **Strukturveränderungen an Biomolekülen und zellulären Schäden geringen Ausmaßes**. Die DNA zeigt hauptsächlich Einzelstrangbrüche (s. S. 30). Solche **geringgradigen Schäden** können durch intra- und extrazelluläre Mechanismen repariert werden.

► **Merke.**

► **Merke.** Bei Strahlungsarten mit einem **niedrigem LET** überwiegt die **indirekte Strahlenwirkung**. Mit steigender Masse und Ladung der Strahlung, d. h. steigendem LET, nimmt der Anteil der direkten Strahlenwirkung zu.

Für Elektronen und Photonen beträgt der Anteil von direkter zu indirekter Strahlenwirkung etwa 1 : 2.

Bei **dicht ionisierender Strahlung** ist wegen ihrer großen Masse (bzw. Ladung) die Zahl der erzeugten Ionenpaare pro Millimeter Flugstrecke hoch; die Ionisationsereignisse liegen wesentlich dichter zusammen und die Reichweite ist wesentlich kürzer als bei locker ionisierender Strahlung. Kommt es zur Interaktion mit DNA oder Zellorganellen, treten wesentlich **ausgeprägtere Schäden** auf als bei locker ionisierender Strahlung. So sind in der DNA vermehrt schwer oder nicht reparable Doppelstrangbrüche nachweisbar (manche Formen von Doppelstrangbrüchen sind fehlerfrei, andere nur schwer und fehlerhaft bzw. nicht zu reparieren, s. S. 31).

Dicht ionisierende Strahlung erzeugt eine große Zahl von Ionenpaaren pro Millimeter Flugstrecke und bewirkt **ausgeprägtere** (schwer oder nicht reparable) **Schäden** an Biomolekülen und Zellorganellen als locker ionisierende Strahlung.

Um unterschiedliche Strahlungsarten bzgl. ihres LET und damit ihrer biologischen Wirkung besser vergleichen zu können, wurde als Bezugsgröße die **relative biologische Wirksamkeit** geschaffen. Sie wird experimentell ermittelt und dient als Grundlage für die Festlegung des Qualitätsfaktors Q der Äquivalentdosis (s. S. 52). Sie ist also nicht identisch mit dem Qualitätsfaktor!

Die **relative biologische Wirksamkeit** erlaubt es, unterschiedliche Strahlungsarten bzgl. ihres LET miteinander zu vergleichen und den Qualitätsfaktor der Äquivalentdosis (s. S. 52) festzulegen.

► Definition. Die **relative biologische Wirksamkeit (RBW, relative biological effectiveness, RBE)** ist der Quotient aus denjenigen Energiedosen einer Referenzstrahlung und der zu untersuchenden Strahlung, die im Testsystem den gleichen biologischen Effekt aufweisen (bei denen z. B. 50 % der bestrahlten Zellen absterben).

► Definition.

$$RBW = \frac{Dosis\ (Referenzstrahlung)\ (Gy)}{Dosis\ (zu\ untersuchendeStrahlung)\ (Gy)}$$

Als Referenzstrahlung dient Röntgenstrahlung mit einer Energie von 250 keV (RBW-Faktor = 1) oder γ-Strahlung des ^{60}Co.

Die Referenz ist 250-keV-Röntgenstrahlung oder γ-Strahlung des ^{60}Co.

Hochenergetische Elektronenstrahlung hat einen RBW-Faktor von 0,8–1, die meisten Hoch-LET Strahler haben einen RBW-Faktor zwischen 2 und 10.

Der RBW-Faktor energiereicher Elektronen beträgt ca. 1, der von Hoch-LET-Strahlern 2–10.

Die RBW hängt neben der Strahlungsart von zahlreichen weiteren Faktoren ab, z. B. von der Art des durchstrahlten Gewebes und der räumlichen und zeitlichen Dosisverteilung.

Die RBW hängt u. a. von der durchstrahlten Materie und der Dosisverteilung ab.

Der Wert der **RBW nimmt mit steigendem LET zu**. Dies erklärt man dadurch, dass bei einem hohen LET die Zahl der in strahlensensiblen Bereichen der Zelle anzutreffenden und irreversiblen Schäden größer ist als bei niedrigem LET. Deshalb führt bei gleicher Strahlendosis ein Hoch-LET-Strahler zu mehr biologischen Schäden und damit zu einem höheren RBW-Faktor als ein Niedrig-LET-Strahler. Bei einem LET von etwa 100 keV/µm erreicht der RBW-Faktor sein **Maximum**. Jenseits dieses LET-Wertes kommt es zum **„overkill"**, d. h. es wird mehr Energie aufgewendet, als zum Abtöten der Zelle notwendig ist. In diesem Energiebereich nimmt die biologische Wirksamkeit der Strahlung ab, da die Energie nicht mehr zur Abtötung weiterer Zellen zur Verfügung steht.

Die **RBW nimmt mit steigendem LET zu**. Bei gleicher Strahlendosis führt ein Hoch-LET-Strahler zu mehr biologischen Schäden und damit zu einem höheren RBW-Faktor als ein Niedrig-LET-Strahler. Jenseits des **Maximums** des RBW-Faktors (bei einem LET von ca. 100 keV/µm) kommt es zum **„overkill"**.

2.3 Wirkung ionisierender Strahlung auf Zellen

Radiobiologische Untersuchungen von Zellen haben wesentlich zum Verständnis der Wirkung ionisierender Strahlung auf Normal- oder Tumorgewebe beigetragen. Die Strahlenwirkung betrifft jede einzelne Zelle, wird aber durch den Zellverband modifiziert. Hemmung der Zellproliferation und Zelltod sind die schwerwiegendsten und in Tumorgewebe erwünschten Strahlenwirkungen.

2.3 Wirkung ionisierender Strahlung auf Zellen

Die Strahlenwirkung betrifft jede Zelle, wird aber durch den Zellverband modifiziert. Maximalwirkungen sind Hemmung der Zellproliferation und Zelltod.

2.3.1 Abhängigkeit vom Zellzyklus

Jede proliferierende Zelle durchläuft einen Zyklus, der sich in die Mitosephase und die Intermitosephase einteilen lässt. In der Mitosephase (**M-Phase**, **Abb. A-2.2**) findet die Zellteilung statt. Die Intermitosephase lässt sich weiter unterteilen in die

- **G_1-Phase:** In dieser auf die Zellteilung folgenden Phase werden neben Zytoplasma und Zellorganellen Enzyme und DNA-Bausteine zur Vorbereitung auf die DNA-Synthese produziert.
- **S-Phase:** In dieser Phase wird die DNA repliziert, die Chromosomen haben nun 2 Chromatiden (diploider Chromosomensatz).

2.3.1 Abhängigkeit vom Zellzyklus

Jede proliferierende Zelle durchläuft einen Zyklus, der aus 4 Phasen besteht:

- M-Phase
- G_1-Phase
- S-Phase
- G_2-Phase.

A-2.2 **Der Zellzyklus**

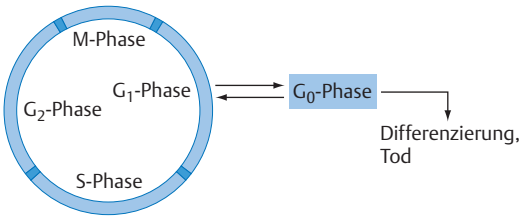

- **G_2-Phase:** In dieser Phase werden Proteine und RNA synthetisiert und die Mitose wird vorbereitet.

Die S-, G_2- und die M-Phase laufen in Abhängigkeit vom Zelltyp in einem genauen zeitlichen Rahmen von 8–20 Stunden ab. In der G_1-Phase dagegen gibt es eine erhebliche zeitliche Variationsbreite von wenigen Stunden bis Tagen.

Proliferierende Zellen können den Zellzyklus verlassen und in eine Ruhephase, die **G_0-Phase** (**Abb. A-2.2**), eintreten. Sie können aus der G_0-Phase wieder in die G_1-Phase eintreten oder differenzieren sich und sterben nach einiger Zeit ab.

Untersuchungen haben gezeigt, dass Zellen in den einzelnen Zyklusphasen eine unterschiedliche Strahlensensibilität aufweisen.

Die Dauer der S-, G_2- und M-Phase ist für jeden Zelltyp konstant, die der G_1-Phase variabel.

Proliferierende Zellen können reversibel in die **G_0-Phase** (**Abb. A-2.2**), eine Ruhephase, eintreten.

Die Strahlensensibilität der Zelle ist je nach Zyklusphase unterschiedlich.

Merke. Die **Strahlenempfindlichkeit** ist in der **M-Phase am größten**, am zweitgrößten in der G_2-Phase und der frühen S-Phase. Im weiteren Verlauf ist die S-Phase sehr strahlenresistent. Auch eine lange G_1-Phase ist relativ strahlenunempfindlich.

Merke. Die Strahlenwirkung dicht ionisierender Strahlung (z. B. Neutronenstrahlung) zeigt im Unterschied zu der locker ionisierenden Strahlung keine so große Abhängigkeit von den verschiedenen Phasen des Zellzyklus. Dennoch tritt auch bei dieser Strahlung eine unterschiedliche Strahlenempfindlichkeit in Abhängigkeit vom Zellzyklus auf.

Normalerweise ist der Zellzyklus einer Zellpopulation sehr asynchron. Zu den ersten Strahlenwirkungen zählen die **vorübergehende Teilsynchronisierung** des Zyklus und die **Abnahme der Mitoserate**. Dies hängt damit zusammen, dass vorwiegend Zellen überleben, die sich in strahlenresistenten Zyklusphasen befinden, und daher vorübergehend keine Zellen aus der G_2-Phase in die M-Phase eintreten. Folglich nimmt die Dauer des Zellzyklus zu. Wird zu diesem Zeitpunkt eine Bestrahlung durchgeführt, so sind die meisten Zellen sehr strahlenresistent. Durch die Teilsynchronisierung treten überlebende Zellen nach einiger Zeit wieder in strahlensensible Zyklusphasen ein und sprechen daher gut auf eine erneute Bestrahlung an.

Zu den ersten Strahlenwirkungen zählen die **vorübergehende Teilsynchronisierung des Zyklus** und die **Abnahme der Mitoserate**. Die Dauer des Zellzyklus nimmt zu. Nach einiger Zeit treten überlebende Zellen wieder in strahlensensible Zyklusphasen ein und sprechen dann gut auf erneute Bestrahlung an.

2.3.2 Wirkung auf Zellbestandteile

Nukleinsäuren

Wie auf S. 28 dargestellt, wirken sich DNA-Schäden besonders ungünstig auf die Zelle aus. Folgende Formen von DNA-Schäden (durch direkte oder indirekte Strahlenwirkung) kommen vor:

- **Einzelstrangbruch** (**Abb. A-2.3**): Unterbrechung eines DNA-Strangs aufgrund einer gespaltenen Phosphoesterbindung oder einer chemisch modifizierten Desoxyribose
- **Doppelstrangbruch** (**Abb. A-2.3**): Unterbrechung beider DNA-Stränge. Hierzu kommt es entweder, wenn 2 Einzelstrangbrüche nah beieinander liegen, oder wenn ein Korpuskel die DNA quer durchschlägt.
- **DNA-Vernetzung:** Bei hohen Strahlendosen bilden sich Verbindungen **(Crosslinks)** zwischen den beiden DNA-Strängen (**Abb. A-2.3**) oder zwischen einem DNA-Strang und einem Protein aus.
- **Basenschaden:** Chemische Modifikation oder Verlust einer Purin- oder Pyrimidinbase (**Abb. A-2.3**), z. B. Bildung von Pyrimidin-Dimeren nach UV-Bestrahlung

2.3.2 Wirkung auf Zellbestandteile

Nukleinsäuren

Folgende Formen von DNA-Schäden kommen vor:

- **Einzelstrangbruch** (**Abb. A-2.3**)
- **Doppelstrangbruch** (**Abb. A-2.3**)
- **DNA-Vernetzung** (intra- oder intermolekulare **Crosslinks**, **Abb. A-2.3**)
- **Basenschaden** (Modifikation oder Verlust einer Base, **Abb. A-2.3**)
- **Mehrfachschaden** (**Bulky Lesion**, mehrere DNA-Schäden in Kombination auf engstem Raum).

A-2.3 Formen der DNA-Schäden durch ionisierende Strahlung A-2.3

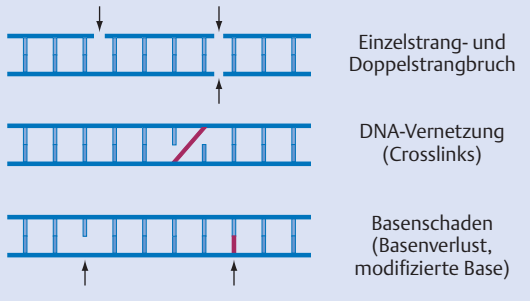

- **Mehrfachschaden (Bulky Lesion):** Bei einem Mehrfachschaden treten die obigen Formen von DNA-Schäden in Kombination und dicht beieinander auf. Es handelt sich meist um irreparable Schäden.

Bei einer Strahlendosis, bei der 63 % der strahlenexponierten Zellen absterben, treten über 1000 Basenschäden, ca. 1000 Einzelstrangbrüche und ca. 40 Doppelstrangbrüche auf. Um diese Wirkung zu erzielen, ist in einer oxygenierten Säugetierzelle eine einzelne Dosis von 1–2 Gy notwendig.

Eine Dosis von 1–2 Gy bewirkt in einer oxygenierten Zelle ca. 1000 Basenschäden, ca. 1000 Einzelstrang- und ca. 40 Doppelstrangbrüche.

► **Merke.** Die Form des DNA-Schadens ist von der Dosis und der Art der Strahlung (hoher vs. niedriger LET) abhängig. So erzeugt Strahlung mit einem hohen LET vermehrt schwer oder nicht reparable Doppelstrangbrüche, Strahlung mit einem niedrigen LET vor allem Einzelstrangbrüche. ► Merke.

Proteine

Die Struktur von Proteinen wird durch direkte oder indirekte Strahlenwirkung verändert. Unterschiedliche Modifikationen (z. B. Desaminierung, Decarboxylierung oder Molekülbrüche) können zu einer **Störung der Proteinsynthese** führen. Die Proteinsynthese ist jedoch strahlenresistenter als die DNA-Synthese. Die ionisierende Strahlung kann auch zu **Änderungen der Sekundär- und Tertiärstruktur** von Proteinen und zu **Enzymhemmung** führen.

Proteine

Strahlung kann durch Modifikation von Proteinen eine **Störung der Proteinsynthese**, **Änderung der Sekundär- und Tertiärstruktur** und **Enzymhemmung** bewirken.

Zellorganellen

Nach Bestrahlung einer Zelle entstehen durch DNA-Protein-Crosslinks häufig DNA-Zellmembran-Komplexe, außerdem können eine Permeabilitätsstörung der Membran und Vakuolen auftreten. Nach Bestrahlung mit höheren Dosen können das endoplasmatische Retikulum und die Mitochondrien geschädigt werden.

Zellorganellen

Strahlung schädigt Zellmembranen, in höheren Dosen auch endoplasmatisches Retikulum und Mitochondrien.

► **Merke.** Die im Zellkern liegenden Strukturen und die dort ablaufenden Stoffwechselprozesse werden bei deutlich geringeren Dosen geschädigt als die im Zytoplasma. ► Merke.

2.3.3 Zelluläre Reparaturmechanismen als Reaktion auf Strahlenschäden

Zellen verfügen über Systeme, die die verursachten Strahlenschäden vollständig oder zumindest teilweise reparieren können. Nach einer Bestrahlung treten eine Vielzahl unterschiedlicher intrazellulärer **Erholungsvorgänge auf physikalischer, chemischer, biochemischer** und **zellulärer Ebene** auf. Diese sind zeitlich abhängig und können innerhalb von Minuten bis Tagen zur Reparatur des Schadens führen. **Einzelstrangbrüche** sowie **Basenschäden** werden enzymatisch durch **Exzision** des geschädigten Abschnittes behoben (**Abb. A-2.4**).

Lange Zeit wurde angenommen, dass **Doppelstrangbrüche** nicht reparabel sind. Heute ist bekannt, dass Doppelstrangbrüche sehr effektiv von der Zelle auf unterschiedliche Art und Weise unschädlich gemacht werden können. Dabei stehen unterschiedliche Formen der **genetischen Rekombination** und der **End-zu-End-Verbindungen** im Vordergrund.

2.3.3 Zelluläre Reparaturmechanismen als Reaktion auf Strahlenschäden

Nach einer Bestrahlung treten eine Vielzahl unterschiedlicher intrazellulärer **Erholungsvorgänge** auf **physikalischer, chemischer, biochemischer** und **zellulärer Ebene** auf. **Einzelstrangbrüche** sowie **Basenschäden** werden enzymatisch durch **Exzision** des geschädigten Abschnittes behoben (**Abb. A-2.4**).
Doppelstrangbrüche können sehr effektiv von der Zelle unschädlich gemacht werden. Dabei stehen unterschiedliche Formen der **genetischen Rekombination** und **End-zu-End-Verbindungen** im Vordergrund.

A-2.4

A-2.4 Schematische Darstellung der Exzisionsreparatur

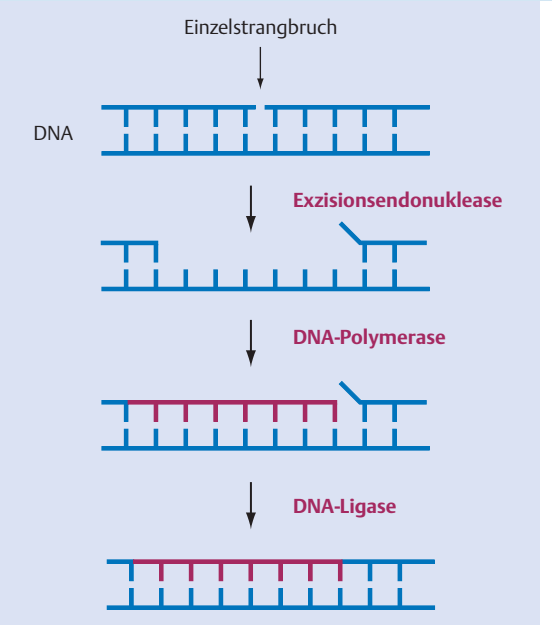

Ein DNA-Schaden wird herausgeschnitten und nach Ersatz der komplementären Basenpaare wird die DNA-Kette wieder angeknüpft.

Auch **Mehrfachschäden** und **Schädigungen der Proteine** können repariert werden.

Die **Apoptose (programmierter Zelltod)** ist ein wichtiges Reparatursystem, dass **irreparable Schädigungen** beseitigt. Zusammen mit der **Zellerneuerung** kann die **Funktionalität** erhalten werden.

Auch **Mehrfachschäden** und **Schädigungen der Proteine** können durch unterschiedliche, derzeit noch nicht komplett erforschte Reparatursysteme beseitigt werden. Auf zellulärer Ebene stellt die **Apoptose (programmierter Zelltod)** ein wichtiges Reparatursystem dar, dass **irreparable Schädigungen** durch Zelluntergang beseitigt. Durch diesen Mechanismus, gemeinsam mit einer damit verbundenen **Zellerneuerung**, kann die **Funktionalität** des Gewebeverbandes erhalten werden.

2.3.4 Folgen von Strahlenschäden und fehlerhafter Reparatur für Zellen

Mutationen

► **Definition.**

► **Definition.** Mutationen sind irreversible Veränderungen der genetischen Information von Körperzellen **(somatische Mutation)** oder von Keimzellen **(Keimzellmutation)**.

Mutationen nach Bestrahlung entstehen durch Strahlenwirkung oder fehlerhafte Reparatur der Strahlenschäden.

Es gibt Gen- (Punkt-), Chromosomen- und Genommutationen:

- **Genmutationen (Punktmutationen)** sind Veränderungen eines Nukleotids oder weniger Nukleotide.
- **Chromosomenmutationen** sind Veränderungen der Chromosomenstruktur. Die **Chromosomenaberrations-Analyse** (von Lymphozyten) lässt sich als **„biologischer Dosimeter“** verwenden.

Mutationen nach Bestrahlung entstehen durch direkte oder indirekte Strahlenwirkung oder durch fehlerhafte Reparatur der Strahlenschäden. Sie sind nicht von Spontanmutationen oder anderen (z. B. durch chemische Noxen) induzierten Mutationen zu unterscheiden.

Mutationen lassen sich einteilen in Genmutationen (Punktmutationen), Chromosomenmutationen und Genommutationen:

- **Genmutationen (Punktmutationen)** sind Veränderungen eines Nukleotids oder weniger Nukleotide, z. B. der Ersatz einer Base durch eine andere (Transition und Transversion), der Verlust (Deletion) oder „Erwerb“ (Insertion) einer Base sowie die Umkehrung der Reihenfolge (Inversion) von Nukleotiden.
- **Chromosomenmutationen** sind Veränderungen der Chromosomenstruktur durch Verlust (Deletion), Verdopplung (Duplikation) oder Verschiebung (Translokation) eines oder durch Umkehrung der Reihenfolge (Inversion) mehrerer Chromosomenanteile. Diese Veränderungen können einen oder beide Arme eines Chromosoms oder mehrere Chromosomen betreffen. Auch die Bildung von Ring- oder dizentrischen Chromosomen zählt zu den Chromosomenmutationen. Der Nachweis dieser Veränderungen in Lymphozyten **(Chromosomenaberrations-Analyse)** nach Bestrahlung erlaubt eine Aussage über die empfangene Strahlendosis und kann somit als **„biologischer Dosimeter“** dienen.

- **Genommutationen** sind Veränderungen der Anzahl der Chromosomen, entweder des gesamten Chromosomensatzes (Vervielfachung = Polyploidie) oder einzelner Chromosomen (z. B. Monosomie, Trisomie).

Sowohl in Körperzellen als auch in Keimzellen können Mutationen **stumm**, d. h. ohne Folgen **bleiben**, den **Phänotyp** (das Erscheinungsbild des Betroffenen) **verändern**, zu **Störungen des Stoffwechsels** oder zu **Entartung** und **Tod** der Zelle und des Individuums führen. Somatische Mutationen wirken sich nur während der Lebensdauer des Betroffenen aus. Keimzellmutationen dagegen können weit reichende Folgen für die Nachkommen des Betroffenen haben.

Die **Häufigkeit strahleninduzierter Mutationen** hängt von zahlreichen Faktoren ab:

- Zelltyp
- Zelldifferenzierungsgrad
- Dosisleistung
- LET
- Sauerstoffgehalt (s. S. 51)
- Expositionszeit.

Sie lässt sich nur im Tierexperiment oder an strahlenexponierten Personen (z. B. Atombombenüberlebenden) bestimmen.

- **Genommutationen** sind Veränderungen der Anzahl der Chromosomen.

Mutationen können **stumm bleiben**, den **Phänotyp verändern**, zu **Störungen des Stoffwechsels** oder zu **Entartung** und **Tod** der Zelle und des Individuums führen.

Die **Häufigkeit strahleninduzierter Mutationen** hängt von zahlreichen Faktoren (s. Haupttext) ab.

► Merke. Die **Mutationsverdopplungsdosis** ist die Strahlendosis, die ebenso viele Mutationen induziert, wie Spontanmutationen auftreten. Sie beträgt für den Menschen 1,0 Gy.

► Merke.

Potenziell letale und subletale Zellschädigung

Bei diesen Formen der Zellschädigung besteht für die Zelle die Möglichkeit, den Strahlenschaden zu reparieren. Repariert sie ihn nicht oder fehlerhaft, kommt es zum Zelltod (s. S. 34). Beide Zellschädigungsformen sind bei der fraktionierten Bestrahlung (s. S. 35) von Bedeutung.

Potenziell letale und subletale Zellschädigung

Hierbei ist eine Reparatur des Strahlenschadens möglich.

Potenziell letaler Strahlenschaden

Als potenziell letalen Strahlenschaden (potentially lethal damage, PLD) bezeichnet man ein Spektrum von Strahlenschäden, die in **Abhängigkeit vom Zellmilieu** zu einer letalen Zellschädigung oder (mittels Reparaturmechanismen) zur Erholung der Zelle führen können. Ein Zellmilieu, das eine Zellproliferation nicht zulässt, erhöht die Wahrscheinlichkeit einer Reparatur des PLD. Nicht proliferierende Zellen haben mehr Zeit dazu, Strahlenschäden in den Zellzykluspausen zu reparieren, als sich nach der Bestrahlung teilende Zellen.

Potenziell letaler Strahlenschaden

Es handelt sich um Strahlenschäden, die sich **je nach Zellmilieu** letal oder nicht letal auswirken können. Nicht proliferierende Zellen überleben diese häufiger als proliferierende Zellen.

Subletaler Strahlenschaden

Subletale Strahlenschäden (SLDs) können **in Abhängigkeit vom LET der Strahlung**, **von der Zahl der SLDs** und **von dem Zeitintervall seit Bestrahlung** vor dem Eintritt in die M-Phase repariert werden. So sind einzelne SLDs i. d. R. reparabel.

Subletaler Strahlenschaden

Dieser kann **je nach LET der Strahlung, Zahl der SLDs und Zeitintervall seit Bestrahlung** repariert werden.

► Merke. Mit steigendem LET einer Strahlungsart nimmt die Fähigkeit einer Zelle zur Reparatur des SLD ab.

► Merke.

Ist eine Zelle von zwei oder mehreren SLDs betroffen, addiert sich deren Wirkung und führt zum Zelltod.

Zwei oder mehr SLDs sind für die Zelle letal.

Je länger die Bestrahlung zurückliegt, desto besser erholen sich Zellen von einem SLD.

Die Erholung ist zeitabhängig.

► Merke. Tumorzellen erholen sich im Vergleich zum Normalgewebe schlechter von einem SLD.

► Merke.

SLDs spielen eine große Rolle bei der fraktionierten Bestrahlung (s. S. 35)

SLDs sind bei der fraktionierten Bestrahlung wichtig (s. S. 35).

Letale Zellschädigung (Zelltod)

Es gibt 3 Formen des Zelltodes.

- Beim **klonogenen (reproduktiven) Zelltod** verliert die Zelle während oder nach einer oder mehreren Mitose(n) ihre Teilungsfähigkeit und geht zugrunde (**Mitosetod**).

- Die **Nekrose** ist ein schneller Zelluntergang mit Entzündungsreaktion der Umgebung.
- Die **Apoptose** ist ein programmierter Zelltod einer einzelnen Zelle ohne Entzündungsreaktion. Sie wird auch als **Interphasetod** bezeichnet.

Trägt man nach einer Bestrahlung die Strahlendosis (Abszisse) gegen den Anteil überlebender Zellen (Überlebensrate, Ordinate) auf, erhält man eine **Dosis-Effekt-Kurve**, die **Zellüberlebenskurve** (**Abb. A-2.5**).

Bei **locker ionisierender Strahlung** ergibt sich bei halblogarithmischer Darstellung eine **Schulterkurve** (**Abb. A-2.5b**), die im Niedrig-Dosis-Bereich eine **Schulter**, bei höheren Dosen einen **exponenziellen Verlauf** zeigt.

Bei **dicht ionisierender Strahlung** zeigt sich ein beinahe **exponenzieller** Verlauf (**Abb. A-2.5b**).

Letale Zellschädigung (Zelltod)

Es gibt 3 Formen des Zelltodes nach Bestrahlung: den klonogenen Zelltod, die Nekrose und die Apoptose.

- Dem **klonogenen (reproduktiven) Zelltod** zum Opfer fallende Zellen sind nach der Bestrahlung zunächst morphologisch und metabolisch intakt. Während oder nach einer oder mehreren Mitose(n) verlieren sie jedoch ihre Teilungsfähigkeit und gehen zugrunde. Diese häufigste Form des Zelltodes nach Bestrahlung wird daher auch als **Mitosetod** bezeichnet. Sie tritt bei den meisten Zellen – mit Ausnahme des blutbildenden Systems – auf. In einer Zellkultur zeigt sich der klonogene Zelltod als Verlust der Fähigkeit zur Koloniebildung.
- Bei der **Nekrose** kommt es zum schnellen und vollständigen Funktionsverlust und damit zum Untergang der betroffenen Zellen, verbunden mit einer Entzündungsreaktion des umgebenden Gewebes.
- Bei der **Apoptose** (programmierter Zelltod) löst sich eine einzelne Zelle aus dem Zellverband und zerfällt in membranumschlossene Apoptosekörperchen, die Zellmaterial enthalten und phagozytiert werden. Die Apoptose läuft ohne Entzündungsreaktion ab. Sie tritt in derselben Interphase ein, in der sich die Zelle bei der Bestrahlung befand, und wird daher auch als **Interphasetod** bezeichnet. Apoptose tritt bei Zellen des blutbildenden Systems (z. B. Lymphozyten) und epithelialen Zellen (z. B. Speicheldrüsenzellen) auf.

Vergleicht man nach der Bestrahlung von Zellkulturen mit unterschiedlichen Dosen deren Koloniebildungsrate mit der einer unbestrahlten Zellkultur, zeigt sich bei den bestrahlten Zellen i. d. R. eine Abnahme der Koloniebildungsrate und damit der Zellpopulation. Trägt man die Strahlendosis (Abszisse) gegen den Anteil überlebender Zellen (Überlebensrate, Ordinate) auf, erhält man eine **Dosis-Effekt-Kurve**, die **Zellüberlebenskurve**. Sie lässt sich sowohl linear als auch halblogarithmisch darstellen (**Abb. A-2.5**).

Bei **locker ionisierender Strahlung** ergibt sich bei halblogarithmischer Darstellung (der häufigsten Darstellungsform) eine **Schulterkurve** (durchgezogene Linie in **Abb. A-2.5b**), die 2 Charakteristika zeigt:

- Im Bereich geringer Dosen findet sich die sog. **Schulter**: In diesem Dosisbereich treten offenbar SLDs auf, die die Zellen reparieren können.
- Im Bereich höherer Dosen zeigt die Zellüberlebenskurve einen **exponenziellen Verlauf**: Die durch diese Dosen entstandenen Strahlenschäden können nicht repariert werden und führen zum Zelluntergang.

Bei **dicht ionisierender Strahlung** zeigt die Zellüberlebenskurve eine geringer ausgeprägte Schulterkurve, deshalb findet sich bei dieser Strahlung ein beinahe **exponenzieller Verlauf** (gestrichelte Linie in **Abb. A-2.5b**): Die durch diese Strahlung verursachten Schäden können nicht repariert werden.

A-2.5 Dosis-Effekt-Kurven für die Überlebensrate von Säugerzellen nach Bestrahlung (schematische Darstellung)

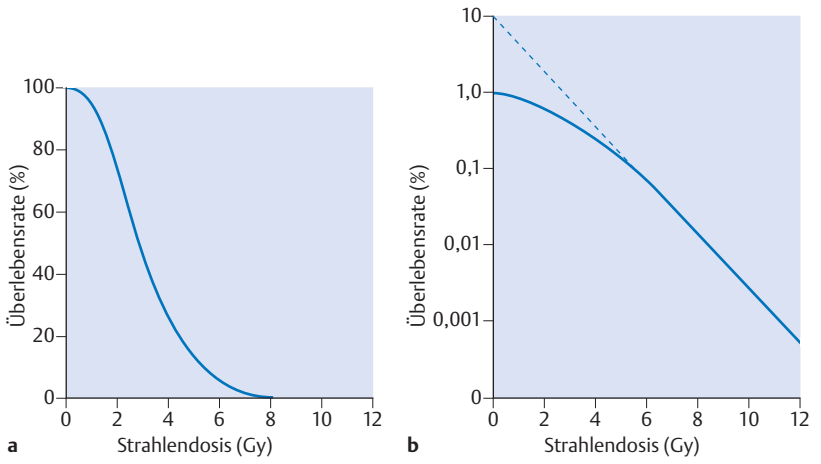

a Lineare Darstellung.
b Halblogarithmische Darstellung.

2.3.5 Die Strahlenwirkung modifizierende Faktoren

Zeitliche Dosisverteilung

Einzeitbestrahlung mit hoher Dosis

Nach einmaliger Bestrahlung mit hoher Dosis resultiert eine Zellüberlebenskurve wie in **Abb. A-2.6**.

Fraktionierte Bestrahlung

Bei fraktionierter Bestrahlung wird die Gesamtdosis auf mehrere Einzeldosen (Fraktionen) aufgeteilt. Die Zellüberlebenskurve zeigt nach jeder Fraktion eine Schulter (**Abb. A-2.6**), die auf die Reparatur von SLDs im Bestrahlungsintervall zurückzuführen ist. Da gesunde Zellen SLDs besser reparieren können als Tumorzellen, zeigt ihre Zellüberlebenskurve eine ausgeprägtere Schulter (**Abb. A-2.6**). Die Schulter ist darüber hinaus bei locker ionisierender Strahlung deutlich ausgeprägter als bei dicht ionisierender Strahlung, da bei letzterer im Bestrahlungsintervall viel weniger Reparaturvorgänge stattfinden. Bei gleicher Gesamtdosis ist demnach bei fraktionierter Bestrahlung vor allem mit locker ionisierender Strahlung die Strahlenwirkung geringer als bei Einzeitbestrahlung. Deshalb müssen bei fraktionierter Bestrahlung insbesondere mit locker ionisierender Strahlung **höhere Gesamtdosen** verwendet werden **als bei Einzeitbestrahlung**. Bei dicht ionisierender Strahlung spielt die zeitliche Dosisverteilung eine geringere Rolle.

Die **Wirkung fraktionierter Bestrahlung** wird durch folgende Faktoren **modifiziert**, die als die **5 R's der Strahlenbiologie** bezeichnet werden:

- **Repopulation:** Im Bestrahlungsintervall kann es zu Zellproliferation kommen, so dass eine höhere Dosis notwendig ist, um die zusätzlichen Zellen abzutöten.
- **Repair**, d. h. die Fähigkeit der Zellen, PLDs und SLDs zu reparieren
- **Reoxygenation:** Die Wirkung locker ionisierender Strahlung auf sauerstoffhaltige Zellen ist größer als auf hyp- oder anoxische Zellen (s. S. 36). Bei fraktionierter Bestrahlung nimmt nach jeder Fraktion die Zahl hypoxischer Tumorzellen ab, da der Tumor durch Zelluntergang kleiner wird und der Diffusionsweg des Sauerstoffs zu den Tumorzellen abnimmt. Die Strahlenwirkung auf das Tumorgewebe nimmt also mit steigender Anzahl der Fraktionen zu.
- **Redistribution:** Zellen, die sich in nach einer Fraktion in einer strahlenresistenten Zellzyklusphase befinden, können im Bestrahlungsintervall in strahlensensible Zyklusphasen (M-, G_2-Phase) übergehen.
- **Radiosensitivity:** Die Strahlensensibilität von Tumoren ist unterschiedlich, ebenso die von Tumor- und Normalgewebe, was maßgeblich für den Erfolg der Strahlentherapie bei Tumorerkrankungen ist.

2.3.5 Die Strahlenwirkung modifizierende Faktoren

Zeitliche Dosisverteilung

Einzeitbestrahlung mit hoher Dosis

Die Zellüberlebenskurve verläuft wie in **Abb. A-2.6**.

Fraktionierte Bestrahlung

Hierbei wird die Gesamtdosis auf mehrere Einzeldosen aufgeteilt. Die Zellüberlebenskurve zeigt nach jeder Dosis eine Schulter (**Abb. A-2.6**), die durch die Reparatur von SLDs im Intervall entsteht und besonders bei Niedrig-LET-Strahlung ausgeprägt ist. Daher müssen bei fraktionierter Bestrahlung mit solcher Strahlung **höhere Gesamtdosen** verwendet werden **als bei Einzeitbestrahlung**.

Die **Wirkung fraktionierter Bestrahlung** wird durch die **5 R's der Strahlenbiologie modifiziert**:

- Repopulation
- Repair
- Reoxygenation
- Redistribution
- Radiosensitivity.

A-2.6 Zellüberlebenskurve von gesundem und von Tumorgewebe bei fraktionierter Bestrahlung

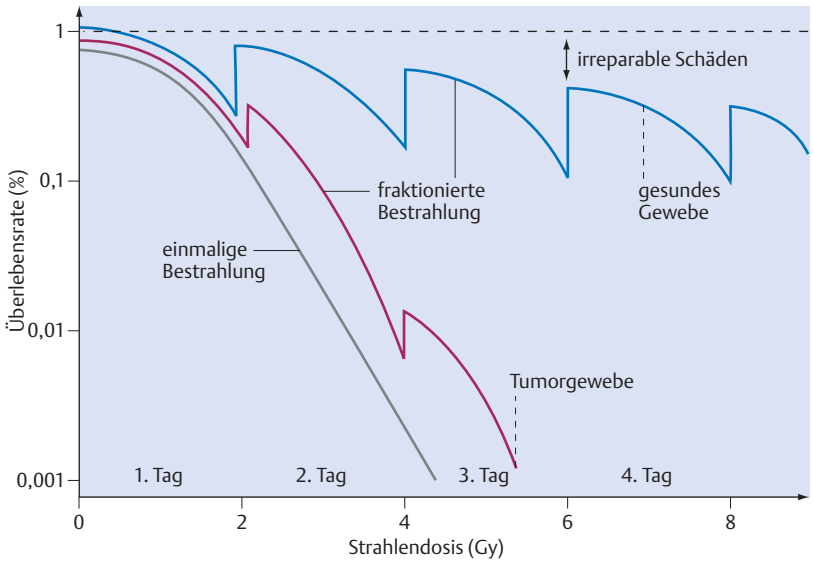

Gesundes Gewebe kann im Gegensatz zu Tumorgewebe im Bestrahlungsintervall fast alle subletalen Strahlenschäden beseitigen. Zum Vergleich ist die Zellüberlebenskurve nach Einzeitbestrahlung dargestellt.

► Merke.

► Merke. **Reoxygenation** und **Redistribution** können die Strahlen**sensibilität** von Tumor- und Normalgewebe für weitere Strahlendosen erhöhen, **Repopulation** und **Repair** dagegen die Strahlen**resistenz** erhöhen.

Protrahierte Bestrahlung

Die Gesamtdosis wird über einen längeren Zeitraum hinweg verabreicht, so dass die Dosisleistung gering ist. So steigt die Chance, Zellen in strahlensensiblen Zyklusphasen zu bestrahlen, und bei locker ionisierender Strahlung können gesunde Zellen SLDs reparieren.

Haupteinsatzgebiet ist die Brachytherapie (s. S. 102).

Protrahierte Bestrahlung

Bei protrahierter Bestrahlung wird die Gesamtdosis über einen längeren Zeitraum hinweg kontinuierlich verabreicht, so dass die Dosis pro Zeiteinheit (Dosisleistung) gering ist. Dadurch besteht für die bestrahlten Zellen vor allem bei protrahierter Bestrahlung die Möglichkeit, SLDs zu reparieren. Auch hier wird ausgenutzt, dass gesunde Zellen diese besser reparieren können als Tumorzellen. Außerdem steigt bei protrahierter Bestrahlung wegen des langen Bestrahlungszeitraums die Wahrscheinlichkeit, dass Zellen aus strahlenresistenten in strahlensensible Zyklusphasen übergehen und ruhende Zellen (G_0-Phase) in den Zellzyklus eintreten.
Die protrahierte Bestrahlung findet vor allem in der Brachytherapie bei der Kontaktbestrahlung (s. S. 102) Anwendung.

Sauerstoffgehalt

Sauerstoff sensibilisiert Zellen für die Wirkung locker ionisierender Strahlung (**Sauerstoffeffekt**, **Abb. A-2.7**), quantifizierbar durch den **Sauerstoffverstärkungsfaktor OER**.

Oxygenierte Zellen sind **2- bis 3-mal strahlenempfindlicher** als Zellen mit Sauerstoffmangel.

Fraktionierte Bestrahlung kann Tumorzellen **reoxygenieren** und so zu größerer Strahlenwirkung führen.

Sauerstoffgehalt

Die **Wirkung locker ionisierender Strahlung** ist **in Anwesenheit von Sauerstoff größer als bei Sauerstoffmangel** (Hypoxie und Anoxie): Unter aeroben Bedingungen sind Zellen wesentlich strahlensensibler (**Sauerstoffeffekt**, **Abb. A-2.7**). Die strahlensensibilisierende Wirkung von Sauerstoff lässt sich durch den **Sauerstoffverstärkungsfaktor OER** (oxygen enhancement ratio) quantifizieren:

$$OER = \frac{\textit{Energiedosis (Gy) unter anoxischen Bedingungen}}{\textit{Energiedosis (Gy) unter oxischen Bedingungen}}$$

Untersuchungen haben gezeigt, dass bei klinisch relevanten Einzeldosen der Sauerstoffverstärkungsfaktor zwischen 2,0 und 3,0 schwankt. Somit sind **sauerstoffhaltige Zellen um den Faktor 2–3 strahlenempfindlicher** als hypoxische oder anoxische Zellen.
Ein hoher Anteil anoxischer und hypoxischer Zellen in einem Tumor gefährdet den Erfolg einer Strahlentherapie. Eine fraktionierte Bestrahlung kann bei vielen Tumoren zu einer **Reoxygenierung** von Tumorzellen führen (s. S. 35).

► Merke.

► Merke. Mit zunehmenden LET nimmt der Sauerstoffverstärkungsfaktor ab, bis er Null erreicht.

◎ A-2.7

◎ A-2.7 **Zellüberlebenskurve nach Bestrahlung mit locker ionisierender Strahlung unter oxischen und anoxischen Bedingungen**

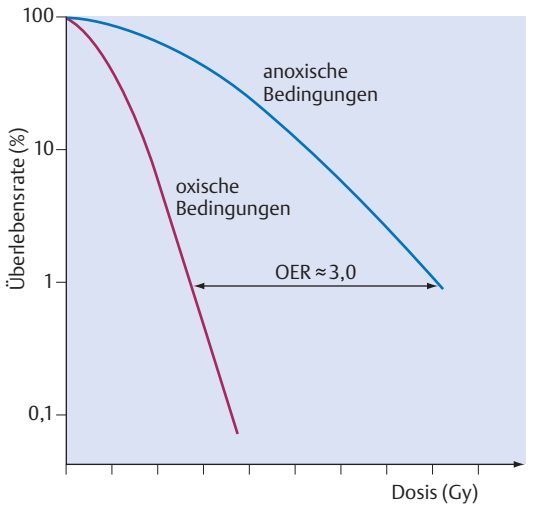

Der Sauerstoffverstärkungsfaktor (OER) beträgt ca. 3,0.

Pharmaka

Die Strahlenwirkung lässt sich durch bestimmte Pharmaka steigern oder mindern.
Strahlensensibilisierende Substanzen (**Radiosensitizer**) im engeren Sinne verstärken die Strahlenwirkung, ohne zytotoxisch zu wirken, wie z. B. Misonidazol und Nimorazol, die die Radikalbildung bei der Radiolyse des Wassers fördern. Radiosensitizer im weiteren Sinne sind Zytostatika (z. B. Cisplatin, Carboplatin, Actinomycin D) und Schwermetallionen (letztere steigern die Strahlenabsorption).
Strahlenschutzsubstanzen **(Radioprotektoren)** im engeren Sinne mindern die Wirkung ionisierender Strahlung auf Normalgewebe, nicht jedoch auf Tumorgewebe (z. B. Amifostine). Radioprotektoren im weiteren Sinne sind nicht selektiv. Hierzu zählen Sulfhydryl (SH)-Verbindungen wie Glutathion und Cysteamin (Radikalfänger) sowie Chelatbildner wie EDTA, die die Ausscheidung von Schwermetallionen fördern. Kaliumjodid schützt vor der Inkorporation von ^{131}I, denn Jodid wird in der Schilddrüse gespeichert und reduziert dosisabhängig die Aufnahme des radioaktiven Jods in die Schilddrüse.

Temperatur

Bei der **Hyperthermie** wird durch spezielle Verfahren versucht, eine Erhöhung der Körpertemperatur auf **41–44 °C** anzustreben. Man unterscheidet dabei die **regionale Hyperthermie** von der **Ganzkörperhyperthermie**. In Kombination mit der Strahlentherapie kann dadurch eine Verstärkung der **Radiosensibilisierung** und des **tumoriziden Effekts** erzielt werden. Zu beachten ist aber, dass durch diese Therapie auch die Nebenwirkungswahrscheinlichkeit im Normalgewebe erhöht wird. Erste klinische Studien sind erfolgversprechend, dennoch ist die Hyperthermie noch keine Standardtherapie und sollte nur in Studien zur Anwendung kommen.

2.3.6 Quantifizierung der Strahlenwirkung

Zur mathematischen Beschreibung von Zellüberlebenskurven, vor allem von Schulterkurven, eignet sich das **linear-quadratische Modell (α/β-Modell)**. Es beschreibt die Anzahl der überlebenden Zellen nach – insbesondere fraktionierter – Bestrahlung, und zwar nach folgender Beziehung:

► Merke. $\log SF = -\alpha D - \beta D^2$

SF (survival fraction) steht für die Anzahl der überlebenden Zellen, **D** für die applizierte Dosis. **α** und **β** sind gewebespezifische Konstanten. **–αD** ist die **lineare Komponente** des Modells. Sie entsteht durch nicht oder fehlerhaft reparierte Doppelstrangbrüche, die zum Tod der Zelle führen, beschreibt also eine geringe bis fehlende Reparaturkapazität für Strahlenschäden. **$-\beta D^2$** ist die **quadratische Komponente** des Modells. Sie entsteht durch reparable Doppelstrangbrüche und beschreibt somit eine hohe Reparaturkapazität. Sie bestimmt die Breite der Schulter.
Der Dosiswert (in Gray), bei dem die lineare und die quadratische Komponente gleich groß sind, heißt **α/β-Wert**.
Anhand des α/β-Wertes lassen sich 2 Gewebetypen unterscheiden:

1. **Früh reagierende Gewebe** besitzen einen **hohen α/β-Wert (6–30 Gy)**. Bei ihnen überwiegt die lineare Komponente, d. h. die Reparaturkapazität für Strahlenschäden ist gering. Der Verlauf der Zellüberlebenskurve ist fast linear, die **Schulter klein**. Die Unterschiede in der Strahlenwirkung zwischen Einzeit-, fraktionierter und protrahierter Bestrahlung sind bei vergleichbarer Gesamtdosis daher nur gering. Zu den früh reagierenden Geweben zählen die in **Tab. A-2.1** aufgeführten Normalgewebe und die meisten malignen Tumoren.
2. **Spät reagierende Gewebe** (**Tab. A-2.1**) besitzen einen **niedrigen α/β-Wert** (**1–6 Gy**). Bei ihnen überwiegt die quadratische Komponente, die auf eine hohe Reparaturkapazität hinweist. Die Zellüberlebenskurve zeigt eine **ausgeprägte Schulter**. Bei diesen Geweben ist die Strahlenwirkung bei fraktionierter oder protrahierter Bestrahlung bei vergleichbarer Gesamtdosis deutlich geringer als bei Einzeitbestrahlung.

Pharmaka

Strahlensensibilisierende Substanzen (**Radiosensitizer**) sind Radikalbildner (z. B. Miso- und Nimorazol), Zytostatika und Schwermetallionen.

Strahlenschutzsubstanzen **(Radioprotektoren)** sind Amifostine, SH-Verbindungen und Chelatbildner. Kaliumjodid schützt vor der Inkorporation von ^{131}I.

Temperatur

Bei der **Hyperthermie** wird durch spezielle Verfahren versucht eine Erhöhung der Körpertemperatur auf **41–44 °C** anzustreben. In Kombination mit der Strahlentherapie kann dadurch eine Verstärkung der **Radiosensibilisierung** und des **tumoriziden Effekts** erzielt werden.

2.3.6 Quantifizierung der Strahlenwirkung

Das **linear-quadratische Modell (α/β-Modell)** beschreibt die Anzahl überlebender Zellen (SF) nach – insbesondere fraktionierter – Bestrahlung:

► Merke.

Die **lineare Komponente** des Modells **(–αD)** beschreibt eine geringe Reparaturkapazität von Strahlenschäden, die **quadratische Komponente ($-\beta D^2$)** eine hohe Reparaturkapazität.

Die Dosis, bei der αD gleich βD^2 ist, heißt **α/β-Wert**.

Anhand des α/β-Wertes lassen sich unterscheiden:
1. **früh reagierende Gewebe**: Ihr **α/β-Wert** ist **hoch (6–30 Gy)**, ihre Reparaturkapazität gering. Die Zellüberlebenskurve verläuft fast linear, die **Schulter** ist **klein**.

2. **spät reagierende Gewebe**: Ihr **α/β-Wert** ist **niedrig** (**1–6 Gy**), ihre Reparaturkapazität hoch. Die Zellüberlebenskurve zeigt eine **ausgeprägte Schulter**.

A-2.1 Repräsentative α/β-Werte für Normalgewebe und Tumoren

Gewebetyp und Folgen	α/β-Wert (Gy)
früh reagierende Normalgewebe	
Haut (Erythem)	10,6
Lunge (Pneumonitis innerhalb der ersten 90 Tage der Radiotherapie, Ösophagitis)	> 8,8
Mundschleimhaut (Mukositis)	ca. 10,8
spät reagierende Normalgewebe	
Haut (Teleangiektasien)	2,7
Haut (Fibrose)	1,7
Lunge (Pneumonitis später als 90 Tage nach Radiotherapie, Atelektase, Fibrose, Lungenödem)	< 3,8
Darm (Perforation, Strikturen)	3,9
Rückenmark (Myelopathie)	< 3,3
Knorpel oder Knochen (Nekrose)	4,5
Tumoren	
Nasopharynxkarzinom	16
Stimmbandkarzinom	ca. 13
Mundhöhlenkarzinom	ca. 16
Bronchialkarzinom (Plattenepithelkarzinom)	ca. 50–90
Zervixkarzinom (Plattenepithelkarzinom)	> 13,9
Haut (Plattenepithelkarzinom)	8,5
Haut (malignes Melanom)	0,6
Liposarkom	0,4

Das Modell kann unterschiedliche Behandlungsschemata bezüglich der Gesamtdosis vergleichen.

► Merke.

Der Einfluss des Zeitfaktors auf die Strahlenwirkung bleibt unberücksichtigt.

2.4 Wirkung ionisierender Strahlung auf den menschlichen Körper

Die Folgen ionisierender Strahlung für Organe und Gewebe lassen sich einteilen in:
- akut oder chronisch
- lokal oder systemisch.

Es sind **deterministische Strahlenschäden** (s. S. 57).

2.4.1 Akute Strahlenfolgen

► Definition.

Betroffen sind **Gewebe mit hohem Zellumsatz** und **Gefäße**.
Rasch proliferierende und daher früh reagierende Gewebe (**Tab. A-2.1**) zeigen eine **hierarchische Proliferationsorganisation**. Der strahleninduzierte Verlust an Stammzellen führt rasch zu einem **Mangel an funktionstüchtigen Zellen**.

Das α/β-Modell kann unterschiedliche Behandlungsschemata bezüglich der Gesamtdosis vergleichen, wenn die Einzeldosis und die Gesamtdosis einer Standardbehandlung bekannt sind. Dazu wird folgende Gleichung verwendet:

► Merke. $D2/D1 = (\alpha/\beta + d1) / (\alpha/\beta + d2)$

Das Modell berücksichtigt den Einfluss der Fraktionierung auf die Strahlenwirkung, nicht jedoch den des Zeitfaktors, d. h. der Bestrahlungsdauer.

2.4 Wirkung ionisierender Strahlung auf den menschlichen Körper

Wie erläutert, führt ionisierende Strahlung zu Hemmung der Zellproliferation und Zelltod. Deren Folgen für Gewebe und Organe lassen sich nach folgenden Gesichtspunkten einteilen:
- nach dem Zeitpunkt ihres Auftretens in akute und chronische Strahlenfolgen,
- nach ihrem Ausmaß in lokale und systemische Strahlenfolgen.

Diese Strahlenfolgen sind **deterministische Strahlenschäden** (s. S. 57), d. h. für sie existiert eine Schwellendosis.

2.4.1 Akute Strahlenfolgen

► Definition. Akute Strahlenfolgen treten in einem Zeitraum von **bis zu 90 Tagen** nach Bestrahlung auf.

Sie betreffen **Gewebe mit einem hohen Zellumsatz** sowie das **Gefäßsystem**.

Rasch proliferierende Zellverbände sind durch einen hohen α/β-Wert gekennzeichnet (früh reagierende Gewebe, **Tab. A-2.1**), besitzen also eine geringe Reparaturkapazität. Sie zeigen eine **hierarchische Proliferationsorganisation**, d. h. es besteht eine klare Aufgabentrennung zwischen Stammzellen, Vorläuferzellen und ausdifferenzierten, funktionstüchtigen Zellen. Die Bestrahlung führt zu einem Verlust der Stammzellen,

der sich bei diesen Geweben rasch in einem **Mangel an funktionstüchtigen Zellen** äußert. Dieser führt zur Funktionseinschränkung.
Die Reaktion des Gefäßsystems besteht in einer Vasodilatation der Kapillaren bei Kontraktion der Venolen und infolgedessen in Hyperämie **(Erythem)** und erhöhter Gefäßpermeabilität **(Ödem)**.

Eine Erweiterung der Kapillaren führt zu **Erythem** und **Ödem**.

► **Merke.** Das Ausmaß der akuten Strahlenfolgen hängt von der Expositionsdauer ab.

► **Merke.**

Akute Strahlenfolgen heilen meist aus.

Meist kommt es zur Restitutio.

2.4.2 Chronische Strahlenfolgen

2.4.2 Chronische Strahlenfolgen

► **Definition.** Chronische Strahlenfolgen treten **ab 90 Tagen** nach Bestrahlung auf.

► **Definition.**

Sie betreffen **Gewebe mit einem geringen Zellumsatz**, **Bindegewebe** und ebenfalls das **Gefäßsystem**. Langsam proliferierende Zellverbände sind durch einen niedrigen α/β-Wert gekennzeichnet (spät reagierende Gewebe, **Tab. A-2.1**), besitzen also eine hohe Reparaturkapazität. Sie zeigen eine **flexible Proliferationsorganisation**, d. h. es besteht keine klare Aufgabentrennung zwischen Stammzellen und ausdifferenzierten, funktionstüchtigen Zellen. Die Bestrahlung führt auch bei diesen Geweben zu einem Verlust an Stammzellen, der sich jedoch wegen der flexiblen Proliferationsorganisation nicht so gravierend auswirkt wie bei früh reagierenden Geweben.
Im Vordergrund steht die Reaktion des Bindegewebes und des Gefäßendothels. Die Bestrahlung führt zu einer **Fibrose** und zur **Zerstörung der Kapillaren** im bestrahlten Areal, in deren Folge **Teleangiektasien** auftreten. Die **Arteriolen** zeigen **fibrotische Wandveränderungen**. Die Veränderungen des Gefäßsystems ziehen **Nekrosen** und **Ulzera** nach sich.

Betroffen sind **Gewebe mit geringem Zellumsatz**, **Bindegewebe** und **Gefäße**. Langsam proliferierende und daher spät reagierende Gewebe (**Tab. A-2.1**) zeigen eine **flexible Proliferationsorganisation**, so dass sich der Verlust an Stammzellen weniger auswirkt als bei früh reagierenden Geweben.

Gravierend sind die Fibrose, Zerstörung der Kapillaren mit Teleangiektasien und die Intimafibrose der Arteriolen, die zu **Nekrosen** und **Ulzera** führen.

► **Merke.** Das Risiko und das Ausmaß chronischer Strahlenfolgen hängen von der Höhe der Dosis ab.

► **Merke.**

Chronische Strahlenfolgen sind, da sie meist irreversibel, teilweise progredient und selten therapierbar sind, von Strahlentherapeuten sehr gefürchtete Nebenwirkungen.

Sie sind meist irreversibel und selten therapierbar.

2.4.3 Systemische Strahlenfolgen: Akutes Strahlensyndrom

2.4.3 Systemische Strahlenfolgen: Akutes Strahlensyndrom

Systemische Strahlenfolgen treten auf, wenn eine große Anzahl von Zellen abstirbt, und sind daher akut.
Akutes Strahlensyndrom (akute Strahlenkrankheit) ist der Oberbegriff für eine Vielzahl von Symptomen, die nach einer **ausgedehnten Teilbestrahlung des Körpers oder** einer **Ganzkörperexposition** auftreten. Die Ausprägung der Symptome hängt außer vom bestrahlten Körpervolumen von der Höhe der Dosis, dem LET der Strahlung, der zeitlichen Aufteilung der Dosis (Einzeit- vs. fraktionierte Bestrahlung) und der Dosisleistung ab.
Es verläuft in 3 Phasen:

1. **Prodromalphase:** Sie ist durch Kopfschmerzen, Übelkeit und Erbrechen gekennzeichnet. Sie tritt umso früher ein, je höher die Dosis ist.
2. **Latenzphase:** Während sich die Strahlenschäden ausbilden, ist der Betroffene weitgehend asymptomatisch.
3. **Hauptphase:** Hier manifestieren sich die Strahlenschäden klinisch. Anhand der betroffenen Organsysteme kann man 3 Formen unterscheiden (**Tab. A-2.2**). Welches Organsystem betroffen ist, hängt vor allem von der Höhe der Dosis ab. Eine therapeutische Intervention ist mit gutem Ergebnis nur beim hämatopoetischen Syndrom möglich.

Eine Dosis von bis zu 2 Gy (2 Sv) führt lediglich passager zu rascher Ermüdung und Konzentrationsstörungen. Die **mediane Letaldosis**, bei der nach Ganzkörperexposition 50 % der Menschen nach 30 Tagen versterben **(LD 50/30)**, liegt bei **3–4 Gy** (3–4 Sv), die **absolut letale** Dosis bei ca. **7 Gy** (7 Sv). Eine Dosis > 100 Gy führt noch während oder kurz nach der Exposition zum Tod.

Ursache ist das Absterben vieler Zellen, der Verlauf daher akut.

Das **akute Strahlensyndrom (akute Strahlenkrankheit)** tritt nach einer **ausgedehnten Teil- oder Ganzkörperexposition** auf. Die Intensität variiert u. a. mit der Höhe der Dosis.

Es verläuft in 3 Phasen:
1. **Prodromalphase:** Kopfschmerzen, Übelkeit, Erbrechen
2. **Latenzphase:** weitgehend symptomfrei
3. **Hauptphase:** Je nach Höhe der Dosis manifestieren sich die Strahlenschäden an unterschiedlichen Organen (**Tab. A-2.2**).

Bei bis zu 2 Gy treten passager subjektive Symptome auf, > 100 Gy führen fast sofort zum Tod. Die **LD 50/30** liegt bei **3–4 Gy** (3–4 Sv), die **absolut letale Dosis** bei **7 Gy** (7 Sv).

A-2.2 Klinische Formen der Strahlenkrankheit

Erkrankungsform	zerebrales Syndrom	gastrointestinales Syndrom	hämatopoetisches Syndrom
bestimmendes Organ	zentrales Nervensystem	Dünndarm	Knochenmark
auslösende Dosis	> 10 Gy	4–6 Gy	2–4 Gy
Dauer der Latenzphase	0,5–3 Stunden	3–5 Tage	3 Wochen
Leitsymptome	Kopfschmerzen, Übelkeit, Erbrechen, Lethargie, Koma, Konvulsionen	Diarrhö (Resorptionsstörungen), Fieber (Superinfektion), Wasser- und Elektrolytstörungen, hypovolämischer Schock	Blutungen, Purpura, Infektionen
Pathologie	Entzündung des ZNS, Hirnödem	Teilungshemmung der Stammzellen in den Lieberkühn-Krypten mit Denudation der Darmzotten	Absterben zunächst der Stammzellen (am schnellsten der Lymphoblasten), dann der Lymphozyten und der übrigen peripheren Blutzellen in der Reihenfolge ihrer Lebensdauer, Knochenmarkfibrose
mögliche Überlebenszeit (ohne Therapie)	2 Tage	2 Wochen	2 Monate
Prognose	hoffnungslos	schlecht	bei Therapie gut

2.4.4 Lokale Strahlenfolgen

Sie sind akut oder chronisch.

Proliferationsorganisation und **Anordnung der funktionellen Untereinheiten** eines Organs (**FSUs**) bestimmen ihr Ausmaß.

Hämatopoetisches System

Das **Knochenmark** ist sehr strahlenempfindlich. Am empfindlichsten sind die pluripotenten Stammzellen. Eine Einzeitbestrahlung mit **3–4 Gy reduziert die Stammzellzahl** um bis zu **90 %**.
Eine **Wiederbesiedlung** des bestrahlten Knochenmarks ist **nach Dosen bis zu 45 Gy möglich**.

2.4.4 Lokale Strahlenfolgen

Lokale Strahlenfolgen sind akut oder chronisch.
Das Ausmaß der Strahlenfolgen an einem Organ hängt nicht nur von seiner Proliferationsorganisation, sondern auch von der **Anordnung seiner funktionellen Untereinheiten** (functional subunits, **FSUs**) ab. Bei **paralleler** Anordnung der FSUs kann der strahlenbedingte Ausfall von FSUs kompensiert werden, bei **serieller** nicht.

Hämatopoetisches System

Das **Knochenmark** ist wegen seiner hierarchischen Proliferationsorganisation sehr **strahlenempfindlich**. Am strahlenempfindlichsten sind die undifferenzierten pluripotenten Stammzellen. Je höher der Differenzierungsgrad, desto geringer ist die Strahlenempfindlichkeit der Knochenmarkzellen. Eine Einzeitbestrahlung des Knochenmarks mit einer Dosis von **3–4 Gy reduziert** die Zahl der **Stammzellen** um **bis zu 90 %**. Eine **Wiederbesiedlung** des bestrahlten Knochenmarkstromas mit pluripotenten Stammzellen ist **nach Dosen von bis zu 45 Gy möglich**. Die Stammzellen können aus der Peripherie oder unbestrahlten Knochenmarkbereichen einwandern.

A-2.8 Blutbildveränderungen nach Ganzkörperexposition mit ca. 3 Gy

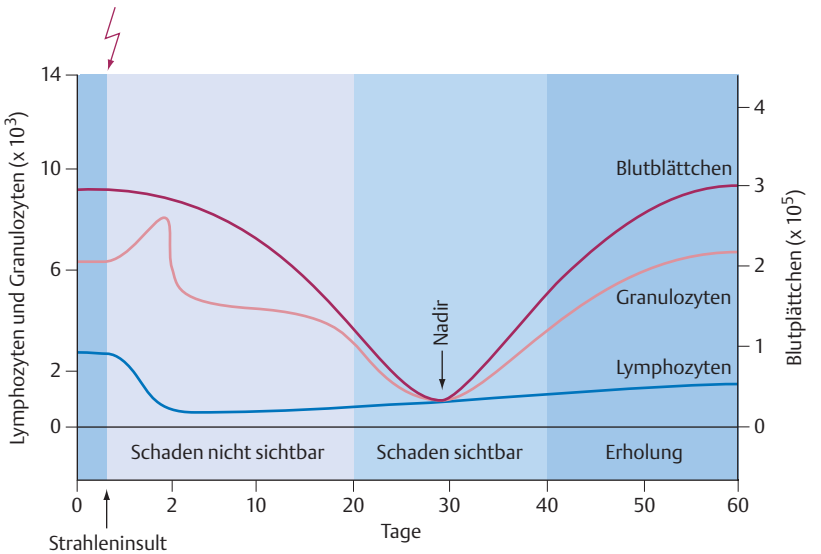

Die **peripheren Blutzellen** sind relativ **strahlenresistent**. Deshalb manifestiert sich eine strahlenbedingte Abnahme der Zellzahl erst am Ende ihres Generationszyklus (**Abb. A-2.8**). Erythrozyten sind am resistentesten und haben die höchste Lebensdauer, so dass ihre Zahl nur geringfügig abnimmt.

Die Reaktion der strahlenresistenteren **peripheren Blutzellen** zeigt **Abb. A-2.8**.

Verdauungstrakt

Die Strahlensensibilität der Abschnitte des Verdauungstrakts ist unterschiedlich. Sie ist am größten im Dünndarm und nimmt in der Reihenfolge Dickdarm, Magen, Ösophagus und Rektum ab.

Akut bewirkt die Strahlung eine Teilungshemmung der Stammzellen, die wegen des fehlenden Zellnachschubs und Gefäßschädens (s. S. 38) zu einer **Mukositis** führt (s. auch **Tab. A-2.4**). Am Dünndarm führt der Mitosestopp der Stammzellen in den Lieberkühn-Krypten nach Absterben der Epithelzellen an der Zottenoberfläche zur **Denudation der Zotten** (**Strahlenenteritis**) mit Resorptionsstörungen, blutiger Diarrhö, Wasser- und Elektrolytverlusten sowie evtl. einer bakteriellen Infektion. Am Dickdarm führt der Mitosestopp zu einer **Strahlenproktitis**, die sich durch blutige, schleimige Diarrhö äußert. Bei Gesamtdosen von 50–54 Gy und Einzeldosen von 2 Gy sind akute Strahlenfolgen selten dosislimitierend.

Chronische Strahlenfolgen wie **Ulzera**, **Perforation**, **narbige Stenosen** oder **Strikturen** können sich je nach bestrahltem Volumen und in Abhängigkeit von der verwendeten Einzeldosis nach Dosen von ca. 60–65 Gy entwickeln.

Verdauungstrakt

Der strahlenempfindlichste Abschnitt ist der Dünndarm.

Akut kommt es durch Teilungshemmung der Stammzellen und Gefäßschäden zu einer **Mukositis** (s. auch **Tab. A-2.4**). Am Dünndarm entsteht durch **Denudation der Zotten** eine **Strahlenenteritis** mit Diarrhö, Wasser-, Elektrolytverlusten und Infektionsgefahr, am Dickdarm eine **Strahlenproktitis**.

Chronische Strahlenfolgen sind Ulzera, Perforation, narbige Stenosen und Strikturen.

Lunge

Da die FSUs der Lunge parallel angeordnet sind, können unbestrahlte FSUs die Funktionseinschränkung bestrahlter FSUs kompensieren, so dass sich die Gesamtlungenfunktion nicht verschlechtert. Da aber bei ausgedehnten Lungentumoren oft ein sehr großes Areal bestrahlt werden muss, sind die akuten Strahlenfolgen am umliegenden gesunden Lungengewebe oft dosislimitierend. Werden Lungentumoren mittels kombinierter Strahlen- und Chemotherapie behandelt (häufig), schränkt dies die Toleranz des gesunden Gewebes zusätzlich ein.

Nach Gesamtdosen von 20–30 Gy kann als **akute Strahlenfolge** ca. 4–8 Wochen nach Bestrahlung eine **Strahlenpneumonitis** auftreten. Das klinische und das radiologische Bild ähneln dem einer atypischen viralen Pneumonie (Husten, Dyspnoe bzw. s. **Abb. A-2.9**). Sehr oft verläuft diese Form der Pneumonitis aber völlig asymptomatisch.

Als **chronische Strahlenfolge** kann die Strahlenpneumonitis in eine **Lungenfibrose** übergehen, deren Entwicklung 1–2 Jahre nach Bestrahlung abgeschlossen ist.

Lunge

Durch die parallele Anordnung der FSUs lässt sich der Ausfall bestrahlter FSUs kompensieren, bei großem bestrahlten Volumen sind die akuten Strahlenfolgen jedoch oft dosislimitierend.

Akut kann nach ca. 1 Monat eine **Strahlenpneumonitis** auftreten (**Abb. A-2.9**).

Sie kann in eine **Lungenfibrose** übergehen **(chronisch)**.

A-2.9 Strahlenpneumonitis 1 Monat (a), 3 (b) und 8 (c) Monate nach Bestrahlung

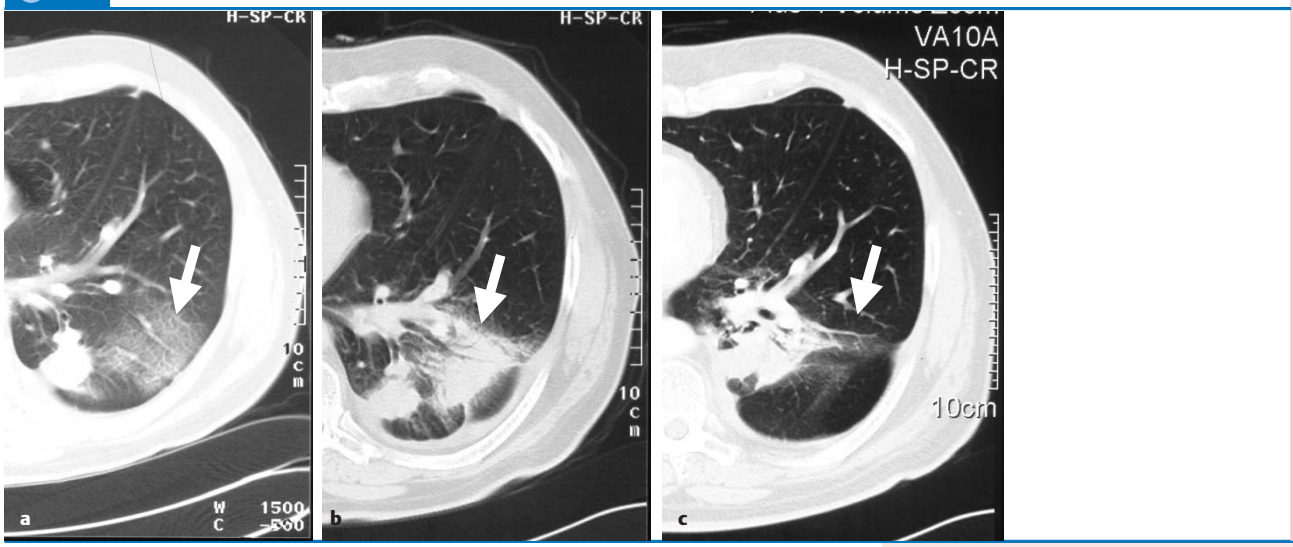

Herz-Kreislauf-System

Am **Herzen** treten **akut** und meist asymptomatisch EKG-Veränderungen, Perikarderguss, Perikarditis oder Pankarditis auf, als **Langzeitfolge** eine Kardiomyopathie.

Veränderungen der **Gefäße** sind in vielen Organen maßgeblich an der Entstehung von akuten und chronischen Strahlenfolgen beteiligt. **Arteriolen** und **Kapillaren** spielen eine **entscheidende Rolle** bei der Entstehung **chronischer Strahlenfolgen**.

Herz-Kreislauf-System

Am Herzen treten als **akute Strahlenfolgen** funktionelle Störungen **(EKG-Veränderungen)**, **Perikarderguss, Perikarditis** oder **Pankarditis** auf, die meist asymptomatisch sind. Als **Langzeitfolge** einer mediastinalen Bestrahlung (z. B. bei Morbus Hodgkin) kann eine **Kardiomyopathie** auftreten, die durch Veränderungen der Herzgefäße (s. u.) und eine interstitielle Fibrose gekennzeichnet ist. Langzeituntersuchungen zeigen, dass bei 15–20 % der wegen Morbus Hodgkin Bestrahlten die Herzfunktion reduziert ist.

Veränderungen der **Gefäße** sind in vielen Organen maßgeblich an der Entstehung von akuten und chronischen Strahlenfolgen beteiligt. Großvolumige Gefäße zeigen nach einer Bestrahlung im therapeutischen Dosisbereich geringe Veränderungen. **Arteriolen und Kapillaren** dagegen sind **von zentraler Bedeutung für** die Entstehung **chronischer Strahlenfolgen** (s. S. 39). Diese manifestieren sich aufgrund der langen Zellzyklusdauer der Endothelzellen erst sehr spät. Kapillaren und Venolen spielen auch bei der Entstehung von akuten Strahlenfolgen eine Rolle (s. S. 38). Venen dagegen sind sehr strahlenresistent.

Leber

Bei Bestrahlung der gesamten Leber mit Dosen > 30 Gy tritt als **akute Strahlenfolge** eine **Strahlenhepatitis** mit Verschluss von Zentralvenen (**Abb. A-2.10**), als **chronische Strahlenfolge** eine **Leberzirrhose** auf.

Leber

Da die FSUs der Leber parallel angeordnet sind, können bei Leberteilbestrahlungen hohe Dosen appliziert werden, ohne die Leberfunktion zu beeinträchtigen. Bei Bestrahlung der gesamten Leber mit Dosen von über 30 Gy tritt jedoch mit einer Latenz von 2–6 Wochen als **akute Strahlenfolge** eine **Strahlenhepatitis** auf, die die Charakteristika der veno-occlusive disease (VOD, **Abb. A-2.10**) zeigt: Verschluss von Zentralvenen und Untergang von Hepatozyten in den betroffenen Leberläppchen. Sie manifestiert sich durch einen Anstieg der Leberenzyme, Ikterus, Hepatomegalie und Aszites. Als **chronische Strahlenfolge** entwickelt sich, beginnend etwa 6 Monate nach Bestrahlung, eine nur begrenzt reversible **Leberzirrhose**.

A-2.10 Strahlenhepatitis

Computertomogramm zum Zeitpunkt der Bestrahlung einer Lebermetastase (a, schwarze Pfeile) sowie 2 Monate (b), 4 Monate (c) und 15 Monate nach Bestrahlung. Die Strahlenreaktion zeigt das Bild der veno-occlusive disease (VOD) (weiße Pfeile).

Niere

Bei Überschreitung der Toleranzdosis (**Tab. A-2.4**) entwickelt sich als **chronische Strahlenfolge** eine **Strahlennephropathie (Strahlennephritis)** mit den klinischen Zeichen der **Niereninsuffizienz**.

Niere

Teilbestrahlungen oder die Bestrahlung einer Niere bei ausreichender Schonung der anderen schränken auch bei sehr hohen Dosen die Nierenfunktion nicht ein. Bei Überschreitung der Toleranzdosis (**Tab. A-2.4**) entwickelt sich als charakteristische **chronische Strahlenfolge** eine **Strahlennephropathie** (auch als **Strahlennephritis** bezeichnet) mit Tubulusatrophie und interstitieller Fibrose. Sie manifestiert sich etwa 6 Monate nach Bestrahlung mit den klassischen Zeichen einer **Niereninsuffizienz**. Ein strahleninduzierter Bluthochdruck kann auch noch 10 Jahre nach Bestrahlung entstehen.

Nervensystem

Für strahleninduzierte Effekte des ZNS wird nicht die allgemein gültige Einteilung in Früh- bzw. Spätveränderungen verwendet. Vielmehr können 3 Kategorien unterschieden werden:

1. **Frühveränderungen:** Sie können bei Applikation sehr hoher Dosen schon Stunden nach Bestrahlung auftreten. Es kann sich ein **radiogen induziertes Ödem** während oder nach der Bestrahlung manifestieren (**Abb. A-2.11**). Dabei ist die Störung der Blut-Hirn-Schranke eine der maßgeblichen Ursachen. Je nach Lokalisation werden diese Frühveränderungen als **akute Strahlenenzephalitis** oder **akute Strahlenmyelitis** bezeichnet.
2. **Frühe Spätreaktion:** In den ersten 6 Monaten nach Bestrahlung kann es zu einer **subakuten Myelitis**, **Enzephalitis** oder einer **Leukoenzephalopathie** kommen. Im Bereich des Rückenmarks treten möglicherweise reversible Parästhesien **(Lhermitte-Zeichen)** auf.
3. **Späte Spätreaktion:** In einem Zeitraum von mehreren Monaten bis Jahren kann sowohl im Gehirn als auch im Rückenmark eine **Radionekrose** (**Abb. A-2.12**) auftreten. Die ablaufenden histomorphologischen Veränderungen manifestieren sich schon in früheren Phasen sowohl an den Gefäßen als auch an den Nerven- und Gliazellen und sind sehr komplex. Die mit einer Radionekrose verbundenen neurologischen Ausfälle sind in der Regel irreversibel.

Nervensystem

Für strahleninduzierte Effekte des ZNS können 3 Kategorien unterschieden werden:

1. Frühveränderungen: Sie können bei Applikation sehr hoher Dosen schon Stunden nach Bestrahlung auftreten (**Abb. A-2.11**).

2. Frühe Spätreaktion: In den ersten 6 Monaten können eine **subakute Myelitis, Enzephalitis** oder **Leukoenzephalopathie** auftreten.

3. Späte Spätreaktion: In einem Zeitraum von mehreren Monaten bis Jahren kann sowohl im Gehirn als auch im Rückenmark eine **Radionekrose** auftreten (**Abb. A-2.12**).

A-2.11 Strahleninduzierte Effekte am ZNS

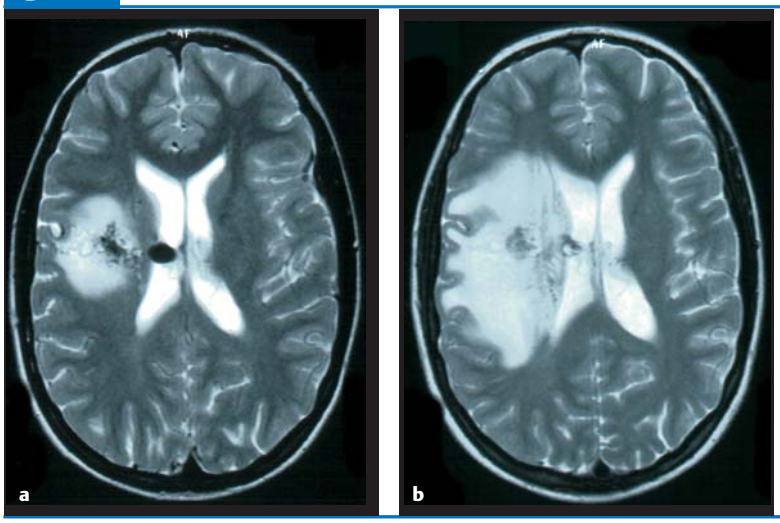

a Vor Bestrahlung.
b 3 Monate nach Bestrahlung: Zunahme eines zerebralen Ödems 3 Monate nach Einzeitbestrahlung einer arteriovenösen Malformation (AVM).

A-2.12 Radionekrose des Rückenmarks 8 (a) und 10 (b) Monate nach Bestrahlung

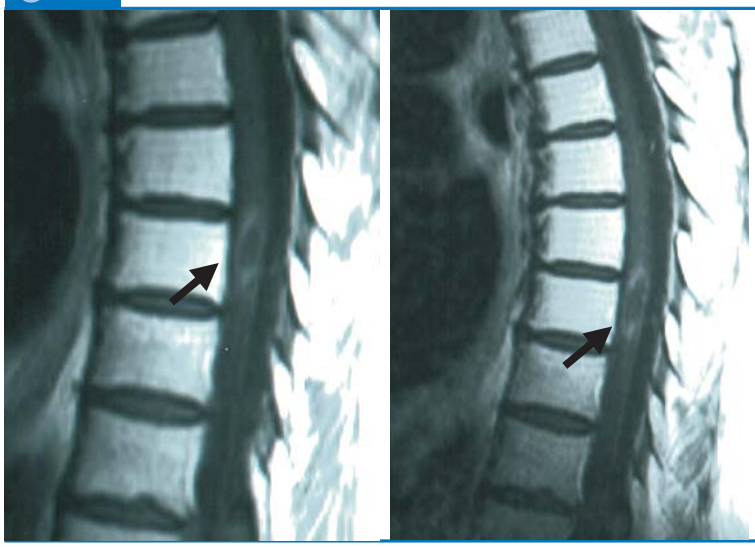

T1-gewichtetes Kernspintomogramm nach Kontrastmittelgabe.

Das **periphere Nervensystem** scheint **relativ strahlenresistent** zu sein, Schäden können jedoch auch hier auftreten.

Das **periphere Nervensystem** scheint **relativ strahlenresistent** zu sein. Bei Gesamtdosen von über **60 Gy** in Einzeldosen von 2 Gy können jedoch auch hier Spätschäden mit **Lähmungserscheinungen** auftreten.

Haut

Die **akute Radiodermatitis**, eine der häufigsten Nebenwirkungen bei fraktionierter Bestrahlung, äußert sich je nach Dosis in Erythem, Ödem, trockener Schuppung, Haarverlust, feuchter Epitheliolyse, Blutung und Nekrose.

Chronische Strahlenfolgen sind Atrophie von Epidermis und Hautanhangsgebilden, Veränderungen des Pigments und der Hornschicht, Teleangiektasien (**Abb. A-2.13**), Ulzeration und radiogene Fibrose.

Haut

Die **akute Radiodermatitis** ist eine der häufigsten Nebenwirkungen der fraktionierten Strahlentherapie, bei der das Zielvolumen eng an die Haut angrenzt. Ursachen sind eine Teilungshemmung der Stammzellen im Stratum basale und Gefäßschäden (s. S. 38). Sie manifestiert sich nach einer Gesamtdosis von ca. 16–20 Gy bei Einzeldosen von 2 Gy. In Abhängigkeit von der Dosis äußert sie sich in **Erythem, Ödem, trockener Schuppung, Haarverlust, feuchter Epitheliolyse, Blutung** und **Nekrose**. Ihre Ausprägung lässt sich durch adäquate Hautpflege mindern.
Chronische Strahlenfolgen manifestieren sich als **Atrophie der Hautanhangsgebilde**, **Pigmentveränderungen**, **Teleangiektasien** (**Abb. A-2.13**), **Epidermisatrophie, Ulzeration, Hyper- und Dyskeratose** und bei Schädigung der Dermis als **radiogene Fibrose**. Bei Radiologen können diese Veränderungen bei ungenügendem Schutz nach jahrzehntelanger Exposition gegenüber kleinen Dosen ionisierender Strahlung auftreten („Röntgenhaut").

A-2.13 **Teleangiektasien**

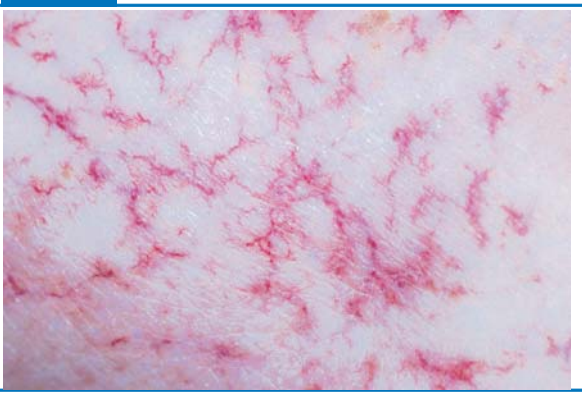

Auge

Am Auge treten als Strahlenfolgen auf:
- **Katarakt**
- akute Keratokonjunktivitis
- Keratitis
- Retinopathie
- Conjunctivitis sicca

Auge

Die strahlensensibelste Struktur des Auges ist die Linse. Schon nach geringen Dosen (10 Gy bzw. 10 Sv) kann sich mit einer Latenz von Monaten bis Jahren als chronische Strahlenfolge eine **Strahlenkatarakt** entwickeln, die aber durch Kataraktoperation mit Einsetzen einer Kunstlinse gut therapierbar ist. Des Weiteren kann eine **akute Keratokonjunktivitis** entstehen, die sich aber nach Ende der Bestrahlung zurückbildet. Eine **Strahlenkeratitis** führt zur Trübung oder einem Ulkus der Hornhaut. Strahlung kann auch eine **Retinopathie** induzieren. Bei Fibrose der Tränendrüse manifestiert sich eine **Conjunctivitis sicca**.

Knochen

Strahlenfolgen bei Heranwachsenden sind **Wachstumsstörungen**, bei Erwachsenen **Knochennekrosen**.

Knochen

Bei **Kindern und Jugendlichen** führen Dosen ab 20 Gy durch Schädigung der Epiphysenfugen zu **Wachstumsstörungen**. Bei **Erwachsenen** können ab Dosen von 60 Gy **aseptische Knochennekrosen** auftreten.

Keimdrüsen

Keimdrüsen, insbesondere kindliche, sind sehr strahlensensibel.

Strahlenfolgen sind Störungen der Keimzellproduktion, endokrine Störungen sowie genetische Schäden an Keimzellen.

Daher muss eine Befruchtung während der Bestrahlung unbedingt vermieden werden.

Keimdrüsen

Die Keimdrüsen gehören zu den strahlenempfindlichsten Organen. Kindliche Keimdrüsen sollten besonders gut vor ionisierender Strahlung geschützt werden, da sie ca. 10-mal strahlensensibler sind als die Erwachsener.
Ionisierende Strahlung bewirkt
- Störungen der Keimzellproduktion
- endokrine Funktionsstörungen
- genetische Schäden an Keimzellen durch Erhöhung der Mutationsrate.

Daher muss eine Befruchtung während der Bestrahlung unbedingt vermieden werden. Sie sollte bei Kinderwunsch erst erfolgen, wenn die Bestrahlungsserie abgeschlossen, eine eventuelle passagere Sterilität überwunden und die Risiken ausführlich diskutiert wurden.

A-2.3 Reaktionen männlicher und weiblicher Keimdrüsen Erwachsener auf ionisierende Strahlung

	Hoden	Eierstöcke
Schwellendosis der sensibelsten Zellen	0,2 Gy	2–6 Gy
Einfluss der Fraktionierung/Protrahierung	Zunahme der Strahlenfolgen	Schutzwirkung
empfindliches Fertilitätsstadium	Interphase-Gonozyten (vor Spermatogonienbildung), Fetalperiode und Säuglingsalter	primäre Oozyten, Fetalperiode ab 5. Monat, Beginn der Pubertät
Zusammenhang von Strahlensensibilität und Lebensalter	unbekannt	Anstieg mit dem Alter
Repopulation aus frühen Entwicklungsstadien	möglich	nicht möglich
endokrine Funktionen	strahlenresistent bis 20 Gy, unabhängig von Keimzellschädigung	sehr strahlensensibel, abhängig von Keimzellschädigung

Männliche und weibliche Keimdrüsen reagieren unterschiedlich auf ionisierende Strahlung (s. auch **Tab. A-2.3**).

Die Strahlenreaktion ist geschlechtsspezifisch (s. auch **Tab. A-2.3**).

Männliche Keimdrüsen

Die Strahlensensibilität und mit ihr die Gefahr des Zelltods männlicher Keimzellen ist in frühen Phasen der Spermatogenese am höchsten (**Tab. A-2.3**). Die Gefahr genetischer Veränderungen dagegen wächst mit dem Differenzierungsgrad. Sie ist im Spermatidenstadium am größten. Das Spermium dagegen ist sehr strahlenresistent. Eine Fraktionierung oder Protrahierung fördert das Auftreten von Strahlenfolgen am Hoden. Da die hormonproduzierenden Zellen des Hodens bei therapeutischen Dosen sehr strahlenresistent sind (**Tab. A-2.3**), wird nur selten ein Sistieren der Hormonproduktion beobachtet.

Männliche Keimdrüsen

Die Strahlensensibilität und mit ihr die Gefahr des Zelltods männlicher Keimzellen ist in frühen Phasen der Spermatogenese am höchsten (**Tab. A-2.3**). Strahleninduzierte endokrine Störungen sind selten.

Weibliche Keimdrüsen

Im Gegensatz zu männlichen Keimzellen ist die Strahlensensibilität weiblicher Keimzellen am höchsten in den späten Stadien der Oogenese, nämlich bei den primären Oozyten (**Tab. A-2.3**), die im Primordialfollikel liegen. Die Strahlensensibilität sekundärer Oozyten ist geringer. Die Gefahr für genetische Veränderungen steigt ebenfalls mit dem Differenzierungsgrad. Bei jungen Frauen ist die Strahlensensibilität des Ovars geringer als bei älteren Frauen, da die Wahrscheinlichkeit, nach Bestrahlung unveränderte Eizellen vorzufinden, größer ist. Eine Infertilität tritt also erst nach höheren Dosen auf. Eine Fraktionierung reduziert die Strahlenfolgen. Im Gegensatz zum Mann sind bei der Frau Funktion der Keimzellen und endokrine Störungen sehr eng miteinander verbunden (**Tab. A-2.3**). Bereits Dosen von **1–2 Gy** können zur **Amenorrhö** führen.

Weibliche Keimdrüsen

Die Strahlensensibilität weiblicher Keimzellen ist bei primären Oozyten (**Tab. A-2.3**), die Gefahr genetischer Veränderungen bei sekundären Oozyten am größten. Bereits Dosen von **1–2 Gy** können zur **Amenorrhö** führen.

Modifizierende Faktoren lokaler Strahlenfolgen

Dosis und zeitliche Dosisverteilung

Je geringer die Dosis, desto geringer das Risiko chronischer Strahlenfolgen (s. S. 39). Die Einzeldosis bei fraktionierter Bestrahlung sollte daher bei ca. 2 Gy liegen. Eine Fraktionierung oder Protrahierung mindert bei spät reagierenden Geweben das Ausmaß akuter Strahlenfolgen, da im Bestrahlungsintervall bzw. während der Bestrahlung mit niedriger Gesamtdosis Strahlenschäden repariert werden können.

Bestrahlungszeitraum und Bestrahlungsintervall

Je länger eine fraktionierte Bestrahlung insgesamt dauert, desto geringer das Ausmaß akuter Strahlenfolgen, da früh reagierende Gewebe auf einen verlängerten Bestrahlungszeitraum mit einer verstärkten Repopulierung reagieren. Der Bestrahlungszeitraum hat keinen Einfluss auf chronische Strahlenfolgen. Das Bestrahlungsintervall sollte mindestens 6 Stunden betragen, damit Normalgewebe genügend Zeit dazu hat, SLDs zu reparieren.

Modifizierende Faktoren lokaler Strahlenfolgen

Dosis und zeitliche Dosisverteilung

Die Dosis und das Risiko chronischer Strahlenfolgen korrelieren miteinander. Fraktionierung und Protrahierung mindern bei spät reagierenden Geweben das Ausmaß akuter Strahlenfolgen.

Bestrahlungszeitraum und Bestrahlungsintervall

Je länger eine fraktionierte Bestrahlung insgesamt dauert, desto geringer sind die akuten Strahlenfolgen. Das Bestrahlungsintervall sollte mindestens 6 Stunden betragen.

Bestrahlungsvolumen

Die Bestrahlung großer Organvolumina erzeugt mehr Nebenwirkungen als die kleiner Organvolumina **(Volumeneffekt)**. Eine wichtige Ursache ist die Anordnung der funktionellen Untereinheiten des bestrahlten Organs (s. S. 40).

Wiederbestrahlung

Eine Wiederbestrahlung bei Rezidiv ist schwierig. Informationen über Dosis-, Volumen-, Zeit- und Fraktionierungsmuster der Erstbestrahlung aus dem initialen Behandlungsplan sind unabdingbar. Bestrahlt werden dürfen (nach einigen Monaten):

1. rasch proliferierende Gewebe mit der ursprünglichen Dosis
2. manche langsam proliferierende Gewebe mit bis zu 50–75 % der ursprünglichen Dosis
3. andere langsam proliferierende Gewebe mit 50 % der ursprünglichen Dosis
4. Die Toleranzdosis der Niere nimmt über einen längeren Zeitraum nach Bestrahlung nicht ab.

Schätzung des Risikos lokaler Strahlenfolgen

Hierzu dient das **Toleranzdosiskonzept**, das 2 Toleranzdosen (TD) unterscheidet.

► **Definition.**

Das bestrahlte Organvolumen wird berücksichtigt (**Tab. A-2.4**).

Das Toleranzdosiskonzept gilt nur für die Strahlentherapie.

Dokumentation lokaler Strahlenfolgen

Der Strahlentherapeut muss neben dem Therapieerfolg die Nebenwirkungen seiner Behandlung langfristig kontrollieren. Dazu werden unterschiedliche Klassifikationen verwendet.

Bestrahlungsvolumen

Die Bestrahlung großer Organvolumina erzeugt mehr Nebenwirkungen als die kleiner Organvolumina **(Volumeneffekt)**. Eine wichtige Ursache ist die Anordnung der funktionellen Untereinheiten des bestrahlten Organs (parallel oder seriell, s. S. 40). Der Ausfall nur einer FSU im klassischen seriell strukturierten Organ, dem Rückenmark, kann das gesamte Organ inaktivieren. In Organen mit paralleler Anordnung der FSUs (z. B. Lunge, Leber) dagegen kann der Ausfall zahlreicher FSUs von den unbestrahlten FSUs kompensiert werden, so dass die Organfunktion lange normal bleibt.

Wiederbestrahlung

Eine Wiederbestrahlung bei Rezidiv ist ein schwieriges Unterfangen. Bei der Entscheidung pro oder contra Wiederbestrahlung ist der initiale Behandlungsplan maßgeblich, denn Informationen über Dosis-, Volumen-, Zeit- und Fraktionierungsmuster der Erstbestrahlung sind unabdingbar. Das Ausmaß der bei der Erstbestrahlung entstandenen Strahlenschäden muss ermittelt und die Dauer der Bestrahlungspausen festgestellt werden. Außerdem müssen die Zielvolumina verglichen und die im Bereich des Zielvolumens liegenden Risikostrukturen beurteilt werden. Da bezüglich der Wiederbestrahlung nur wenige klinische und experimentelle Daten vorliegen, können derzeit nur einige Schlüsse gezogen werden:

1. Rasch proliferierende Gewebe, wie z. B. Haut und Knochenmark, erholen sich schnell. Deshalb kann man diese Gewebe nach ca. 3 Monaten erneut mit der ursprünglichen Toleranzdosis belasten.
2. Langsam proliferierende Gewebe wie Rückenmark und Lunge können nach einem Zeitraum von mindestens 3–6 Monaten wieder mit 50–75 % der ursprünglichen Toleranzdosis belastet werden.
3. Andere langsam proliferierende Gewebe wie die Blase zeigen keine Langzeiterholung. Unabhängig davon, wie lange die Erstbestrahlung zurückliegt, muss die Toleranzdosis halbiert werden. Außerdem treten hier Strahlenschäden bei der Wiederbestrahlung deutlich früher auf.
4. Im Gegensatz zu den meisten anderen Organen und Geweben nimmt bei der Niere in einem längeren Zeitraum nach Bestrahlung die Toleranzdosis nicht ab.

Schätzung des Risikos lokaler Strahlenfolgen

Zur Schätzung des Risikos lokaler Strahlenfolgen dient das **Toleranzdosiskonzept**. Es basiert auf empirisch ermittelten Dosen, bei denen definierte organspezifische Folgeschäden auftreten. 2 Toleranzdosen (TD) werden unterschieden:

► **Definition.** Die **TD 5/5** ist die Dosis, die 5 Jahre nach Bestrahlung bei bis zu 5 % der Patienten zu typischen organspezifischen Folgeschäden führt.
Die **TD 50/5** ist die Dosis, die 5 Jahre nach Behandlung bei bis zu 50 % der Patienten zu typischen organspezifischen Folgeschäden führt.

Die TD 5/5 bei Ganzkörperexposition beträgt 1 Gy.
Da das bestrahlte Organvolumen (u. a.) maßgeblich für das Auftreten von Folgeschäden ist, wird es im Toleranzdosiskonzept berücksichtigt (**Tab. A-2.4**).
Das Toleranzdosiskonzept gilt nur für die Strahlentherapie. Es berücksichtigt keine zusätzlichen Einflüsse bei Kombinationstherapien.

Dokumentation lokaler Strahlenfolgen

Die Radioonkologie befasst sich schon sehr lange mit Strahlenfolgen. Die erhobenen Daten fließen in die Risiko-Nutzen-Abschätzung einer Strahlentherapie ein. Der Strahlentherapeut ist gesetzlich verpflichtet, außer dem Therapieerfolg auch die Nebenwirkungen seiner Behandlung langfristig zu kontrollieren. Deshalb gibt es Klassifikationen für **frühe** Nebenwirkungen (z. B. CTC-Klassifikation, EORTC/RTOG-Einteilung) und **späte** Nebenwirkungen (z. B. EORTC/RTOG-Einteilung, LENT-SOMA-Konzept).

A-2.4 Toleranzdosen nach Radiotherapie

Organ(system)	Toleranzdosis TD5/5[*1] für Organ(teil)volumen[*2] in cGy			Toleranzdosis 50/5[*4] für Organ(teil)volumen[*2] in cGy			typische Organfolgen
	⅓	⅔	⅗	⅓	⅔	⅗	
Knochenmark	3000	–	250	4000	–	450	Knochenmarkaplasie, Panzytopenie
(Unter)haut	7000/10 cm^2	6000/30 cm^2	5000/ 100 cm^2	–/10 cm^2	–/30 cm^2	7000/ 100 cm^2	Teleangiektasie
	7000	6000	5500			7000	Nekrose; Ulzeration
Speicheldrüsen	–	3200[*1]	3200[*1]	–	4600[*1]	4600[*1] 5000 (TD100/5)	Fibrose (Xerostomie)
Mundschleimhaut	–	–	6000/50 cm^2	–	–	7500/50 cm^2	Nekrose, Ulzeration
Larynx	7900[*1]	7000[*1]	7000[*1]	9000[*1]	8000[*1]	8000[*1]	Knorpelnekrose
	–	4500	4500[*1]	–	–	8000[*1]	Larynxödem
Lunge	4500	3000	1750	6500	4000	2450	akute/chronische interstitielle Pneumonie
Herz	6000	4500	4000	7000	5500	5000	akute/chronische Peri- und/oder Pankarditis
Gefäße/ Kapillaren	–	–	5000–6000	–	–	7000–10000	Sklerosierung, Teleangiektasie
Ösophagus	6000	5800	5500	7200	7000	6800	Striktur, Stenose, Ulkus, Perforation
Magen	6000	5500	5000	7000	6700	6500	Ulkus, Perforation, Blutung
Leber	5000	3500	3000	5500	4500	4000	akute/chronische Hepatitis, Leberversagen
Dünndarm	5000	–	4000[*1]	6000	–	5500[*1]	Obstruktion, Ulkus, Perforation, Fistel
Dickdarm	5500	–	4500	6500	–	5500	Obstruktion, Ulkus, Perforation, Fistel
Rektum	kein Volumeneffekt/ ≤ 100 cm^3	kein Volumeneffekt/ ≤ 100 cm^3	6000/ > 100 cm^3	kein Volumeneffekt/ ≤ 100 cm^3	kein Volumeneffekt/ ≤ 100 cm^3	8000/ > 100 cm^3	hämorrhagische Proktitis, Stenose, Nekrose, Fistel
Niere	5000	3000[*1]	3000[*1]	–	4000[*1]	2800[*1]	akute/chronische interstitielle Nephritis, Nephrosklerose
Ureter	–	–	7500/ 5–10 cm	–	–	10000/ 5–10 cm	Striktur, Obstruktion
Blase	N	8000	6500	N	8500	8000	akute/chronische Zystitis, Schrumpfblase
Testes	–	–	500–1500	–	–	2000	permanente Sterilität
Ovarien	–	–	200–300	–	–	625–1200	permanente Sterilität
Uterus	–	–	10000	–	–	20000	Nekrose, Perforation
Vagina	–	–	9000	–	–	10000	Ulkus, Nekrose, Fistelbildung
Brustdrüse (Kind)	–	–	2000	–	–	3000	fehlende Entwicklung, Wachstumsstillstand
Brustdrüse (Erwachsener)	–	–	5000	–	–	10000	Atrophie, Nekrose
Gehirn	6000	5000	4500	7500	6500	6000	Nekrose, Infarkt der Hirnsubstanz

A-2.4 Toleranzdosen nach Radiotherapie (Fortsetzung)

Organ(system)	Toleranzdosis TD5/5[*1] für Organ(teil)volumen[*2] in cGy			Toleranzdosis 50/5[*4] für Organ(teil)volumen[*2] in cGy			typische Organfolgen
Hirnstamm	6000	5300	5000	–	–	6500	Nekrose, Infarkt der Hirnsubstanz
Nervus opticus, Chiasma opticum	–	–	5000	–	–	6500	Optikusschaden, Blindheit
Augen/Linse	–	–	1000	–	–	1800	Katarakt
Auge/Kornea	–	–	5000	–	–	6000	Keratitis
Auge/Netzhaut	–	–	4500	–	–	6500	Nekrose der Netzhaut, Blindheit
Nervus vestibularis	–	–	6000	–	–	10000	Morbus Ménière
Mittelohr	3000	3000	3000[*1]	4000	4000	4000[*1]	akute seröse Otitis
	5500	5500	5500[*1]	6500	6500	6500[*1]	chronisch seröse Otitis
Innenohr	–	–	6000	–	–	–	Taubheit
Rückenmark	5000/5 cm	5000/10 cm	4700/20 cm	7000/5 cm	7000/10 cm	–/20 cm	Myelitis, Nekrose des Rückenmarks
Rückenmark: Cauda equina	–	–	6000	–	–	7500	klinisch eindeutige Nervenschädigung
periphere Nerven: Armplexus	6200	6100	6000	7700	7600	7500	klinisch eindeutige Nervenschädigung
Schilddrüse	–	–	4500	–	–	15000	Schilddrüsenatrophie (Hypothyreoidismus)
Nebenniere	–	–	6000	–	–	–	Nebennierenatrophie (Nebennierenunterfunktion)
Hypophyse	–	–	4500	–	–	20000–30000	Hypophysenatrophie (Hypopituitarismus)
Muskulatur (Kind)	–	–	2000–3000	–	–	4000–5000	keine Entwicklung, Wachstumsstillstand
Muskulatur (Erwachsener)	–	–	10000	–	–	–	Muskelatrophie
Lymphknoten	–	–	4500	–	–	7000	Atrophie
Lymphgefäße	–	–	5000	–	–	8000	Sklerosierung
Knochen: Femurkopf	–	–	5200	–	–	6500	Femurkopfnekrose
Knochen: Temporo-mandibular-gelenk	6500	6000	6000	7700	7200	7200	massive Funktionsein-schränkung (Trismus)
Knochen: Rippen/ Thoraxwand	5000	–	–	6500	–	–	pathologische Fraktur

[*1] < 50 % Organvolumen kein Unterschied, [*2] keine Volumenabhängigkeit, [*3] ≤ 5 % Komplikation in 5 Jahren; [*4] ≤ 50 % Komplikation in 5 Jahren; cGy = centiGray; modifiziert und erweitert nach Emami et al. 1991

2.4.5 Strahlenwirkung auf die Leibesfrucht

Die Gefahr teratogener, d. h. pränataler Strahlenschäden ist schon bei kleinen Dosen sehr hoch. Untersuchungen zeigen, dass Personen, die pränatal mit ungefähr 0,06 Gy bestrahlt wurden, messbare neurologische Veränderungen aufweisen.

► **Merke.** Die Zunahme des relativen teratogenen Risikos in den sensiblen Phasen der Schwangerschaft beträgt pro Gray ungefähr 40 %.

Ob teratogene Schäden auftreten und welcher Art sie sind, hängt neben der Gesamtdosis, der Dosisleistung und dem LET der Strahlung vom Zeitpunkt der intrauterinen Entwicklung ab:

- **Blastogenese** (Präimplantationsperiode, bis 10. Entwicklungstag): Hier führt Strahlung – ab einer Dosis von 0,05 Sv – entweder zum Tod des Embryos oder es resultiert eine normale Entwicklung (Alles-oder-nichts-Gesetz).
- **Organogenese** (2.–8. Entwicklungswoche): In dieser Phase erzeugt Strahlung Organfehlbildungen vor allem des ZNS, da Neuroblasten besonders strahlenempfindlich sind. Diese Fehlbildungen können zum Tod des Embryos führen. Eine Dosis von < 0,05 Sv gilt als unbedenklich.
- **Fetogenese** (9. Entwicklungswoche bis Geburt): In dieser Wachstumsphase nimmt die Strahlensensibilität – mit Ausnahme des Gehirns – ab. Es kann zu einem neurologischen Defizit und zu Wachstumsstörungen kommen.

2.4.6 Krebsinduktion (Kanzerogenese)

Für die maligne Entartung von Zellen durch Mutationen infolge ionisierender Strahlung (s. S. 32) existiert nach derzeitigem Wissen **keine Schwellendosis**. Man bezeichnet diesen **kanzerogenen Effekt** zusammen mit den **genetischen Schäden** als **stochastische Strahlenfolgen** (s. S. 57). Um das Risiko des Todes infolge eines strahleninduzierten Malignoms zu erfassen, berechnet man gemäß der ICRP (International Commission on Radiological Protection) für die Gesamtbevölkerung einen Risikofaktor von 5 % pro Sv bei niedriger Dosisleistung und chronischer Bestrahlung und einen Risikofaktor von 10 % pro Sv bei hoher Dosisleistung und akuter Bestrahlung. Man geht dabei jedoch von einer in der Gesamtbevölkerung praktisch nie auftretenden Ganzkörperexposition mit 1 Sv aus. Dennoch können schon bei sehr kleinen Dosen wegen der unterschiedlichen Strahlensensibilität der Organe beispielsweise folgende Krebserkrankungen induziert werden: **Leukämien**, **Brustkrebs**, **Lungenkrebs**, **Schilddrüsenkrebs**, **Dickdarmkrebs**. Die **Latenzzeit** bis zur klinischen Manifestation beträgt **bei soliden Tumoren** im Durchschnitt **20 Jahre**, **bei Leukämien 5–10 Jahre**.
Ist es zu Mutationen gekommen, sind neben vielen anderen molekularbiologischen Mechanismen die **Aktivierung von Onkogenen** und die **Inaktivierung von Tumorsuppressorgenen** maßgeblich an der malignen Transformation und Tumorentstehung beteiligt.

2.5 Wirkung ionisierender Strahlung auf Tumoren

2.5.1 Grundlagen: Tumorwachstum

Wachstumsverhalten von Tumoren

Grundsätzlich wachsen Tumoren deutlich schneller als Normalgewebe. Die **Volumenverdopplungszeit** eines Tumors hängt von der **Zellzykluszeit**, dem **Zellverlust** und der **Wachstumsfraktion** (Zellen, die sich nicht in der G_0-Phase befinden) ab. Durchschnittlich haben menschliche Tumoren eine Volumenverdopplungszeit von 90 Tagen. Bis ein Tumor klinisch nachweisbar ist, d. h. eine Größe von ca. 1 cm hat, haben seine Zellen ca. 30 Teilungen durchlaufen. Er besteht dann aus etwa 10^9 Zellen und hat ein Gewicht von 1 g.
Die Wachstumskurve der meisten menschlichen Tumoren entspricht einer **Gompertz-Kurve:** Zunächst wächst der Tumor exponentiell, dann nimmt die Wachstums-

2.4.5 Strahlenwirkung auf die Leibesfrucht

Die Gefahr teratogener Strahlenschäden ist schon bei kleinen Dosen sehr hoch.

► Merke.

Das Auftreten und die Art teratogener Schäden hängt u. a. vom Entwicklungsstadium ab:

- Während der **Blastogenese** gilt das Alles-oder-nichts-Gesetz.
- Während der **Organogenese** entstehen Organfehlbildungen vor allem des ZNS.
- Während der **Fetogenese** kann es zu einem neurologischen Defizit und Wachstumsstörungen kommen.

2.4.6 Krebsinduktion (Kanzerogenese)

Die maligne Entartung von Zellen durch Mutationen aufgrund ionisierender Strahlung **(kanzerogener Effekt)** zählt mit **genetischen Schäden** zu den **stochastischen Strahlenfolgen**, d. h. es gibt **keine Schwellendosis**. Schon sehr kleine Dosen können z. B. **Leukämien**, **Brustkrebs**, **Lungen-**, **Schilddrüsen-** und **Dickdarmkrebs** induzieren. Bis sie symptomatisch werden, vergehen bei soliden Tumoren durchschnittlich 20, bei Leukämien 5–10 Jahre.

Onkogene und **Tumorsuppressorgene** sind maßgeblich an der malignen Transformation beteiligt.

2.5 Wirkung ionisierender Strahlung auf Tumoren

2.5.1 Grundlagen: Tumorwachstum

Wachstumsverhalten von Tumoren

Die **Volumenverdopplungszeit** eines Tumors hängt von der **Zellzykluszeit**, dem **Zellverlust** und der **Wachstumsfraktion** ab. Bis ein Tumor nachweisbar ist (ca. 1 cm groß ist), haben seine Zellen ca. 30 Teilungen durchlaufen.

Die Wachstumskurve der meisten menschlichen Tumoren entspricht einer **Gompertz-Kurve**.

rate aufgrund von Zellverlust ab und es bildet sich ein Plateau. Es entspricht einer „Steady-state"-Situation, in der sich Proliferation und Zellverlust die Waage halten.
Das Wachstumsverhalten von Tumoren ermöglicht prognostische Aussagen über ihre Dignität.

Die Wachstumskurve erlaubt Rückschlüsse auf die Dignität.

Methoden zur Untersuchung des Tumorwachstums

Der **Mitoseindex** von Tumorzellen lässt sich immunhistochemisch, durch Markierung von DNA-Bausteinen oder Durchflusszytometrie bestimmen.

Um das Wachstumsverhalten von Tumoren zu untersuchen, bestimmt man den **Mitoseindex** von Tumorzellen, sei es immunhistochemisch mit Hilfe von PCNA- und Ki-67-Antikörpern, mittels Anti-BUdR-Antikörpern (Bromdesoxyuridin ist ein künstlicher DNA-Baustein), ^{3}H-Thymidin oder durch Messung des DNA-Gehalts mittels Durchflusszytometrie.

2.5.2 Endpunkte der Strahlentherapie von Tumoren

Die Strahlentherapie hat folgende **Zielgrößen** (Endpunkte):

- **Tumorkontrolle**
- **Tumorwachstumsverzögerung**
- **Tumorprogression.**

Bei der Strahlentherapie von Tumoren lassen sich folgende **Zielgrößen** (Endpunkte) unterscheiden:

- **Tumorkontrolle:** Hierbei findet sich 5 oder 10 Jahre nach Bestrahlung kein erneutes Tumorwachstum. Dies ist das Ziel einer lokalen kurativen Strahlentherapie. Meist sinkt die Zahl überlebender Tumorzellen mit zunehmender Gesamtdosis.
- **Tumorwachstumsverzögerung:** Dies ist das Ziel bei strahlensensiblen Tumoren, die nicht heilbar sind. So werden die Lebenszeit und die Lebensqualität des Patienten erhöht.
- **Tumorprogression:** Hierbei wächst der Tumor unter oder kurz nach der Strahlentherapie weiter. Dieses Nichtansprechen auf die Strahlentherapie ist ein schlechter prognostischer Faktor.

2.5.3 Modifizierende Faktoren der Strahlenwirkung

Strahlensensibilität des Tumors

Die Strahlensensibilität von Zellen steigt mit der Proliferationsrate und sinkt mit dem Differenzierungsgrad **(Bergonié-Tribondeau-Gesetz)**.

Wichtig sind auch genetische Faktoren, Größe und O_2-Gehalt des Tumors, die 5 R's der Strahlenbiologie (s. S. 35) und der Bestrahlungszeitraum.

Generell gilt, dass die Strahlensensibilität von Zellen, also auch Tumorzellen, umso höher ist, je höher ihre Proliferationsrate und je geringer ihr Differenzierungsgrad ist **(Bergonié-Tribondeau-Gesetz)**. Dennoch gibt es undifferenzierte und schnell wachsende Tumoren, die sehr strahlenresistent sind. Diese Folgerung ist auch umkehrbar.
Außerdem hängt die Strahlensensibilität eines Tumors ab von seiner genetisch vorgegebenen, sog. **intrinsischen Strahlenempfindlichkeit**, seiner **Größe** und seinem **Sauerstoffgehalt** (s. u.), den **5 R's der Strahlenbiologie** (s. S. 35) und dem **Bestrahlungszeitraum**. Daher kann die Strahlensensibilität bei Tumoren gleicher Histologie unterschiedlich sein.
Beispiele für sehr strahlensensible Tumoren sind Seminome und Lymphome. Bei ihnen reichen 30–40 Gy aus, um einen hohen Grad lokaler Tumorkontrolle zu erzielen. Intermediär strahlensensibel sind Plattenepithel- und Adenokarzinome; sie sind bei 60–80 Gy gut kontrollierbar. Ein Beispiel für strahlenresistente Tumoren sind maligne Gliome; sie können auch bei Dosen von über 80 Gy nur schwer kontrolliert werden.

Tumorvolumen

Große Tumoren erlauben seltener eine kurative Strahlentherapie und zeigen meist eine geringere Strahlensensibilität als kleine Tumoren.

Die zur Kontrolle großer Tumoren nötige Dosis kann meist nicht appliziert werden.

Tumorvolumen

Das Tumorvolumen ist für den Erfolg einer Strahlentherapie ein entscheidender Faktor. Eine kurative Strahlentherapie ist bei großen Tumoren seltener möglich als bei kleinvolumigen Tumoren. Außerdem ist die Strahlensensibilität großer Tumoren im Allgemeinen geringer als die kleiner Tumoren. Dies kann mit der geringeren Blutzufuhr und der schlechteren Oxygenierung zusammenhängen (s. u.).
Zellwachstum und Zelluntergang der klonogenen (teilungsfähigen) Zellen eines Tumors verlaufen exponentiell. Dies ist bei der Wahl der zur Tumorkontrolle größerer Tumoren nötigen Dosis zu beachten. In der Praxis wird diese Dosis nur gelegentlich appliziert, da die Toleranzdosen der umliegenden Risikostrukturen dosislimitierend sind.

Sauerstoffgehalt des Tumors

Hypoxische Tumorzellen sind ähnlich wie Normalgewebszellen ca. 3-mal strahlenresistenter als oxygenierte Zellen. Bei großen Tumoren finden sich zentrale Nekrosen, die auf eine zu geringe Angiogenese und zu große Diffusionsstrecken zurückzuführen sind. Viele vitale hypoxische Zellen, die den Erfolg einer Strahlentherapie mindern, liegen im Randbereich einer Nekrose. Hypoxie entsteht auch durch Gefäßverschlüsse. Die **Reoxygenierung** von Tumorzellen im Bestrahlungsintervall bei fraktionierter Bestrahlung führt dazu, dass ein strahlenresistenter Zellklon bei der nächsten Fraktion besser anspricht (**Abb. A-2.14**). Als Mechanismen der Reoxygenierung werden verkürzte Diffusionsstrecken bei geringerer Zellzahl, eine Öffnung temporär verschlossener Gefäße und eine Verbesserung der Mikrozirkulation durch veränderte Druckverhältnisse diskutiert.

Sauerstoffgehalt des Tumors

Hypoxische Tumorzellen sind ähnlich wie normale Zellen strahlenresistenter als oxygenierte Zellen. Die **Reoxygenierung** von Tumorzellen im Bestrahlungsintervall bei fraktionierter Bestrahlung bewirkt, dass ein strahlenresistenter Zellklon bei der nächsten Fraktion besser anspricht (**Abb. A-2.14**).

A-2.14 Reoxygenierung während fraktionierter Bestrahlung

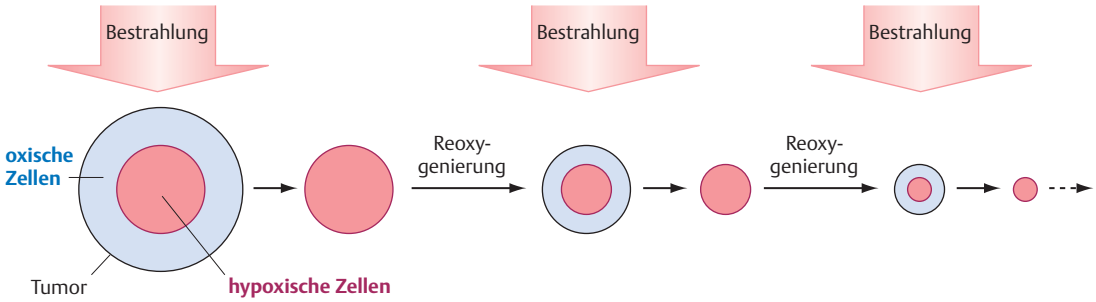

Unmittelbar nach Bestrahlung sind alle überlebenden klonogenen Zellen hypoxisch. Bis zur nächsten Fraktion kommt es zur Reoxygenierung.

Bestrahlungszeitraum und Bestrahlungsintervall

Eine **Verlängerung der Gesamtbehandlungszeit** kann zu einer geringeren Tumorkontrolle führen. Dies hängt vorwiegend mit einer verstärkten Repopulierung (s. S. 35) klonogener Tumorzellen zusammen. Bei einer konventionell fraktionierten Strahlentherapie sollte man deshalb eine Unterbrechung der Bestrahlung vermeiden oder bei längerer Unterbrechung – wenn möglich – eine höhere Gesamtdosis applizieren. Eine **Verkürzung der Gesamtbehandlungszeit** durch Steigerung der Einzeldosis pro Fraktion führt im Allgemeinen nicht zu einer besseren Tumorkontrolle und erhöht das Risiko chronischer Strahlenfolgen (s. S. 45). Deshalb sollte eine Einzeldosis von etwa 2 Gy appliziert werden.

Das **Bestrahlungsintervall** sollte mindestens 6 Stunden betragen, damit Tumorzellen aus strahlenresistenten Phasen in strahlensensible Phasen übergehen können.

Bestrahlungszeitraum und Bestrahlungsintervall

Eine **Verlängerung der Gesamtbehandlungszeit** kann, vor allem wegen verstärkter Repopulierung, die Tumorkontrolle verringern. Eine **Verkürzung der Gesamtbehandlungszeit** durch Steigerung der Einzeldosis pro Fraktion verbessert die Tumorkontrolle i. d. R. nicht.

Das **Bestrahlungsintervall** sollte mindestens 6 Stunden betragen.

3 Grundlagen des Strahlenschutzes

3.1 Dosisbegriffe im Strahlenschutz

Die meisten Dosisgrößen im Strahlenschutz können nicht direkt gemessen werden.

Neben der physikalischen Messgröße Wasser-Energiedosis *D* (s. S. 17) finden im Strahlenschutz eine Reihe weiterer dosimetrischer Größen Verwendung, die jedoch nicht direkt gemessen werden können, sondern reine Rechengrößen sind.

3.1.1 Äquivalentdosis

Sie trägt der unterschiedlichen biologischen Wirkung der Strahlungsarten Rechnung.

Bei Bestrahlung mit der gleichen Energiedosis ist die biologische Wirkung verschiedener Strahlungsarten unterschiedlich (s. S. 28). Um verschiedene Strahlungsarten dennoch in Bezug auf ihre biologische Wirkung vergleichen zu können, verwendet man die Äquivalentdosis.

► **Definition.**

► **Definition.** Die Äquivalentdosis ist das Produkt der Energiedosis *D* und eines in der Strahlenschutzverordnung festgelegten Strahlungs-Wichtungsfaktor w_R, der die unterschiedliche biologische Wirksamkeit verschiedener Strahlenarten berücksichtigt.

Äquivalentdosis $H = w_R \cdot D$

Beim Vorliegen mehrerer Strahlungsarten und Energien, ist die gesamte Äquivalentdosis die Summe der ermittelten Einzelbeiträge.

Die Äquivalentdosis trägt die Einheit J/kg. Um sie von der Energiedosis zu unterscheiden, wird die Einheit jedoch mit **Sievert (Sv)** bezeichnet.

Die Äquivalentdosis einzelner Organe wird als **Organdosis** bezeichnet.

Die Äquivalentdosis einzelner Organe wird als **Organdosis** bezeichnet. Sie berechnet sich aus dem Produkt der mittleren Energiedosis im Organ und dem Strahlungs-Wichtungsfaktor. Die Organdosis des kritischsten Organs, als desjenigen mit der geringsten Toleranzdosis, ist von großer praktischer Bedeutung. Sind die Keimdrüsen das kritische Organ, spricht man von der Keimdrüsen- oder Gonadendosis.

Strahlungs-Wichtungsfaktoren s. **Tab. A-3.1**.

Tab. A-3.1 zeigt die Strahlungs-Wichtungsfaktoren unterschiedlicher Strahlungsarten.

A-3.1

A-3.1 Strahlungs-Wichtungsfaktoren unterschiedlicher Strahlungsarten

Art der Strahlung	Strahlungs-Wichtungsfaktor w_R
Photonen	1
Elektronen	1
Neutronen	
▪ Energie < 10 keV	5
▪ Energie 10–100 keV	10
▪ Energie > 100 keV–2 MeV	20
▪ Energie > 2 MeV–20 MeV	10
▪ Energie > 20 MeV	5
Protonen außer Rückstoßprotonen, Energie > 2 MeV	5
Alphateilchen, Spaltfragmente, schwere Kerne	20

3.1.2 Effektive Äquivalentdosis

Die effektive Äquivalentdosis (kurz: effektive Dosis) verwendet man, wenn die unterschiedliche Strahlenempfindlichkeit verschiedener Organe zu berücksichtigen ist.

► Definition. Die effektive Äquivalentdosis (effektive Dosis) H_{eff} ist die Summe der Organdosen H_T, gewichtet mit den Gewebe-Wichtungsfaktoren w_T:
effektive Äquivalentdosis $H_{eff} = \sum_T w_T \, H_T$

Sie hat wie die Äquivalentdosis die Einheit Sievert (Sv).

Tab. A-3.2 zeigt die Gewebe-Wichtungsfaktoren verschiedener Organe.

Die effektive Äquivalentdosis eignet sich nur für Strahlungsdosen, wie sie im Bereich des Strahlenschutzes vorkommen.

A-3.2 Gewebe-Wichtungsfaktoren verschiedener Organe

Organe und Gewebe	Gewebe-Wichtungsfaktor w_T
Keimdrüsen	0,20
rotes Knochenmark	0,12
Dickdarm	0,12
Lunge	0,12
Magen	0,12
Blase	0,05
Brust	0,05
Leber	0,05
Speiseröhre	0,05
Schilddrüse	0,05
Haut	0,01
Knochenoberfläche	0,01
andere Organe oder Gewebe: Nebennieren, Gehirn, Dünndarm, Niere, Muskel, Bauchspeicheldrüse, Milz, Thymus, Gebärmutter	0,05

3.1.2 Effektive Äquivalentdosis

Sie berücksichtigt die Strahlenempfindlichkeit verschiedener Organe.

► Definition.

Zu den Gewebe-Wichtungsfaktoren s. **Tab. A-3.2**.
Die effektive Äquivalentdosis eignet sich nur für kleine Strahlungsdosen.

A-3.2

3.1.3 Ortsdosis

Die Ortsdosis ist eine Äquivalentdosis. Sie dient der Unterscheidung der Strahlenschutzbereiche (s. S. 60) und wird aus der an einem bestimmten Punkt (z. B. auf einem Labortisch) gemessenen Ortsdosisleistung berechnet.

► Definition. Die **Ortsdosisleistung** ist die Äquivalentdosis pro Zeit, die an einem bestimmten Messpunkt bestimmt wird. Die **Ortsdosis** ist das Produkt der gemessenen Ortsdosisleistung und der Expositionsdauer.

3.1.3 Ortsdosis

Sie dient der Unterscheidung von Strahlenschutzbereichen.

► Definition.

3.1.4 Personen- und Körperdosis

Beide Messgrößen werden verwendet, um die Strahlenexposition von Personen zu quantifizieren.

► Definition. Die **Personendosis** ist die Äquivalentdosis, die an einer repräsentativen Stelle der Körperoberfläche, z. B. am Brustkorb unter der Bleischürze, mithilfe eines Personendosimeters ermittelt wird.

Die Körperdosis ist ein Sammelbegriff für Organdosis und effektive Dosis. Die **Körperdosis** ist die Summe der durch äußere Bestrahlung in einem bestimmten Zeitraum bedingten Personendosis und der durch Inkorporation von Aktivität in diesem Zeitraum bedingten lebenslangen Dosisbelastung (Folgedosis).

3.1.4 Personen- und Körperdosis

Beide sind ein Maß der Strahlenexposition einer Person.

► Definition.

Die wichtigsten Strahlenexpositionen entstehen durch:

- **externe** Bestrahlung
- die Bestrahlung **von innen** nach **Inkorporation** (z. B. Inhalation oder Ingestion) von Radionukliden.

Eine unbeabsichtigte Inkorporation ist nur bei **offenen radioaktiven Stoffen** möglich. Die Hülle **umschlossener radioaktiver Stoffe** verhindert eine unbeabsichtigte Inkorporation.

Eine unvermeidliche Strahlenexposition entsteht durch natürliche Strahlungsquellen:

Kosmische Höhenstrahlung stammt aus dem Weltall. Die Strahlenexposition nimmt mit der Höhe über Meeresniveau zu.

Terrestrische Strahlung rührt von Radionukliden in unserer Umgebung her. Die Höhe der Exposition ist regional unterschiedlich.

Außerdem nimmt man **natürlich vorkommende Radionuklide**, vor allem ^{222}Radon, auf.

^{222}**Rn-Gas** entweicht aus Baumaterialien und Gestein. Seine Inhalation in **geschlossenen Räumen** führt zu Strahlenexposition der Atemwege und der Lunge.

Auch das natürlich im Körper vorkommende ^{40}**K** führt zu Strahlenexposition.

Diese Strahlungsquellen bedingen das Gros der Strahlenbelastung, wie die mittlere effektive Dosis pro Jahr zeigt (**Tab. A-3.3**).

3.2 Formen der Strahlenexposition

3.2.1 Expositionspfade

Als Expositionspfad bezeichnet man die Art und Weise, wie die Strahlenexposition zustande kommt. Die wichtigsten Expositionspfade sind:

- Bestrahlung von außen **(externe Bestrahlung)**
- Bestrahlung **von innen** nach Aufnahme radioaktiver Substanzen in den Körper **(Inkorporation)** durch
  - Inhalation (Aufnahme der Substanzen über die Atemwege)
  - Ingestion (Aufnahme der Substanzen über den Verdauungstrakt).

Eine unbeabsichtigte Inkorporation ist nur bei **offenen radioaktiven Stoffen** möglich, also Stoffen, die nicht von einer festen, nicht strahlenden Hülle umgeben sind. Sie werden z. B. in der Forschung oder in der Nuklearmedizin verwendet. Die Hülle **umschlossener radioaktiver Stoffe** verhindert die unbeabsichtigte Inkorporation. Beispiele umschlossener radioaktiver Stoffe sind Teststrahler für technische Anwendungen und Strahlungsquellen, die im Rahmen der Brachytherapie zur Tumorbehandlung eingesetzt werden.

3.2.2 Natürlich bedingte Strahlenexposition

Ein Teil der Strahlenexposition ist unvermeidbar, da er von natürlichen Strahlungsquellen in unserer Umgebung stammt. Man unterscheidet folgende Strahlungsquellen:

Kosmische Höhenstrahlung ist Strahlung aus dem Weltall, die durch Wechselwirkung mit den Luftmolekülen in der Atmosphäre Sekundärteilchen erzeugt. Die Strahlung der Sekundärteilchen kann bis auf die Erdoberfläche gelangen. Die durch kosmische Strahlen bzw. ihre Sekundärstrahlung bedingte Strahlenexposition nimmt mit der Höhe über Meeresniveau zu.

Terrestrische Strahlung hat ihre Ursache in Radionukliden, die natürlicherweise auf der Erde vorkommen. Beispiele solcher Radionuklide sind ^{226}Ra, ^{232}Th und ^{40}K, die in Gesteinen und in menschlichen Körper (^{40}K) vorkommen. Das Ausmaß der aus terrestrischer Strahlung resultierenden Strahlenexposition hängt von den regionalen geologischen Gegebenheiten ab.

Die Strahlenexposition durch Inkorporation **natürlich vorkommender Radionuklide** ist größtenteils auf das gasförmige Radon-Isotop ^{222}Rn und in geringerem Maße auf ^{40}K zurückzuführen.

^{222}**Rn-Gas**, ein α-Strahler, entsteht als Folgeprodukt des in Baumaterial und Gestein enthaltenen Radiums und kann aus Rissen in diesem Material austreten. Dies führt in **geschlossenen Räumen** durch Inhalation des Gases zu einer Strahlenexposition der Atemwege und der Lunge.

Das natürlich im menschlichen Körper vorkommende ^{40}**K** ist ein β-Strahler und kommt zu einem geringen Anteil im natürlichen Kalium vor.

Natürliche Strahlungsquellen sind für den Großteil der Strahlenbelastung verantwortlich. Dies zeigt sich an der mittleren effektiven Dosis pro Jahr (**Tab. A-3.3**). Die **genetisch signifikante Dosis** ist definiert als die Summe der mit dem sog. genetischen Wichtungsfaktor multiplizierten Werte der Keimdrüsendosen aller Angehörigen einer Bevölkerungsgruppe, dividiert durch deren Anzahl. Dabei ist im genetischen Wichtungsfaktor die mittlere Kindererwartung der strahlenexponierten Personen in Abhängigkeit vom Alter berücksichtigt.

3.2.3 Zivilisatorisch bedingte Strahlenexposition

Der größte Teil der zivilisatorisch bedingten Strahlenexposition resultiert aus der Anwendung von Röntgenstrahlen und Radionukliden in der Medizin (**Tab. A-3.3**).

A-3.3 Strahlenexposition der deutschen Bevölkerung im Jahr 2006

Art der Exposition	mittlere effektive Dosis [mSv/Jahr]
natürlich bedingte Strahlenexposition	**2,1**
kosmische Strahlung	0,3
terrestrische Strahlung	0,4
Inhalation von Radon in Wohnungen	1,1
inkorporierte natürliche Stoffe (z. B. ^{40}K)	0,3
zivilisatorisch bedingte Strahlenexposition	**1,9**
medizinische Anwendung ionisierender Strahlung (Röntgendiagnostik, Nuklearmedizin, Strahlentherapie)	1,9
Anwendung ionisierender Strahlung in Forschung und Technik, Kernwaffenversuche, Reaktorunfälle, Sonstiges	< 0,1
gesamte Strahlenexposition	**4,0**

Strahlenexposition durch medizinische Untersuchungen

Da medizinische Untersuchungen sehr ungleichmäßig auf die Bevölkerung verteilt sind, kann die durch sie bedingte Strahlenexposition bei Einzelnen weitaus größer sein als deren natürlich bedingte Strahlenexposition.

Die Strahlenexposition bei **Röntgenaufnahmen** von Schädel und Extremitäten (z. B. Hände) ist grundsätzlich geringer als bei Aufnahmen vom Körperstammbereich (z. B. Wirbelsäule oder Verdauungstrakt) (**Tab. A-3.4**). Dies liegt daran, dass die strahlensensiblen Organe im Körperstammbereich liegen. Durch ihre höheren Organ-Wichtungsfaktoren (s. S. 53) trägt ihre Bestrahlung stärker zur effektiven Dosis bei. Außerdem ist wegen der längeren Wegstrecken im Körperstammbereich die absorbierte Dosis größer.

Die **Computertomografie** bietet mehr diagnostische Information, erzeugt aber im Vergleich zu Röntgenaufnahmen der gleichen Körperregion eine deutlich höhere effektive Dosis (**Tab. A-3.4**).

Besonders hohe Strahlenexpositionen treten bei **interventionellen Untersuchungen** (z. B. Angiografie des Herzens) und **Durchleuchtungsuntersuchungen** (z. B. Magen-Darm-Passage) auf.

Im Gegensatz zur radiologischen Diagnostik ist bei **nuklearmedizinischen Untersuchungen** immer der **ganze Körper** des Patienten von der Strahlenexposition betroffen. Je nach der Biokinetik des verabreichten Radionuklids werden jedoch manche Organe oder Gewebe stärker belastet als andere. Daher muss die effektive Dosis für jede nuklearmedizinische Untersuchung separat berechnet werden. Sie wird mittels eines biokinetischen Modells der Aktivitätsverteilung im Körper aus der applizierten Aktivität ermittelt. **Tab. A-3.5** zeigt die effektive Dosis einiger nuklearmedizinischer Untersuchungen.

3.2.3 Zivilisatorisch bedingte Strahlenexposition

Hauptursache ist die medizinische Anwendung ionisierender Strahlung (**Tab. A-3.3**).

A-3.3

Strahlenexposition durch medizinische Untersuchungen

Diese Form der Strahlenexposition ist sehr ungleichmäßig auf die Bevölkerung verteilt.

Röntgenaufnahmen des Schädels und der Extremitäten bewirken eine geringere Strahlenexposition als die des Körperstammbereichs (**Tab. A-3.4**).

Die Strahlenexposition bei der **CT** ist höher als bei einfachen Röntgenaufnahmen (**Tab. A-3.4**).

Dasselbe gilt für **interventionelle und Durchleuchtungsuntersuchungen**.

Bei **nuklearmedizinischen Untersuchungen** wird der **ganze Körper** bestrahlt, wobei manche Organe oder Gewebe stärker belastet werden als andere. **Tab. A-3.5** zeigt die effektive Dosis einiger nuklearmedizinischer Untersuchungen.

A-3.4

A-3.4 Strahlenexposition durch radiologische Untersuchungen in Deutschland im Jahr 1997

Untersuchung	effektive Dosis [mSv]
Röntgenuntersuchungen in 1 oder 2 Ebenen	
Zahnaufnahmen	< 0,01
Extremitäten	0,01–0,1
Schädel	0,03–0,1
Thorax, 1 Aufnahme	0,02–0,05
Wirbelsäule in 2 Ebenen	
▪ Halswirbelsäule	0,09–0,15
▪ Brustwirbelsäule	0,5–0,8
▪ Lendenwirbelsäule	0,8–1,8
Mammografie, beidseits in 2 Ebenen	0,2–0,6
Beckenübersicht	0,5–1,0
Abdomenübersicht	0,6–1,1
Röntgenuntersuchungen mit Durchleuchtung	
Magen	6–12
Darm (Dünndarm bzw. Dickdarm)	10–18
Galle	1–5
Harntrakt (Urogramm)	2,5–7
Bein-Becken-Phlebografie	0,5–2
Ateriografie und Intervention	10–20
CT-Untersuchungen	
Kopf	2–4
Wirbelsäule	3–10
Thorax	6–10
Abdomen	10–25

A-3.5 Effektive Dosen nuklearmedizinischer Untersuchungen (Schweiz 1989 und 1990)

Untersuchung	Isotop	Pharmakon	effektive Dosis [mSv]
Skelett	^{99m}Tc	Phosphat	3,6
Schilddrüse	^{123}J	Jodid	2,1
	^{131}J	Jodid	34
	^{99m}Tc	Pertechnetat	1,1
Nieren	^{99m}Tc	DTPA	1,9
	^{99m}Tc	MAG3	0,80
	^{123}J	Hippuran	0,24
Nebennieren	^{123}J	MIBG	3,2
Gehirn	^{99m}Tc	Pertechnetat	7,4
	^{99m}Tc	HMPAO	5,7
Leber/Milz	^{99m}Tc	Kolloid	1,1
	^{99m}Tc	IDA	1,5
Tumor/Entzündung	^{67}Ga	Citrat	21

Strahlenexposition durch andere Quellen ionisierender Strahlung

Die Exposition durch Anwendung ionisierender Strahlung in **Forschung** und **Technik**, oder durch **Kernwaffenversuche** und **Reaktorunfälle** an der Gesamtexposition ist in Deutschland sehr gering (**Tab. A-3.3**).

Strahlenexposition durch andere Quellen ionisierender Strahlung

Sie ist in Deutschland sehr gering (**Tab. A-3.3**).

3.3 Risiken durch Strahlenexposition

3.3 Risiken durch Strahlenexposition

Die Wirkung von Strahlung auf ein biologisches System ist äußerst komplex (s. S. 26). Mit jeder Strahlenexposition ist ein Risiko von Strahlenschäden verbunden. Man unterscheidet **stochastische** und **deterministische Strahlenschäden (Strahlenfolgen)**.

Strahlenexposition birgt das Risiko **stochastischer** und **deterministischer Strahlenschäden (Strahlenfolgen)**.

▶ **Merke.** **Stochastische Strahlenschäden** treten **zufällig** ein (Entweder-oder-Ereignisse); es existiert **keine Schwellendosis**. Mit zunehmender Dosis steigt die Wahrscheinlichkeit ihres Eintretens. Beispiele sind DNA-Schäden **(genetische Schäden)** und die Induktion eines Tumors **(kanzerogener Schaden)**. Die für stochastische Schäden maßgebliche Dosisgröße ist die effektive Dosis (s. S. 53).

▶ **Merke.**

▶ **Merke.** Für **deterministische Strahlenschäden** existiert eine **Schwellendosis**. Die Schwellendosis ist eine Organdosis (s. S. 52). Mit zunehmender Dosis steigt die Ausprägung des Schadens. Beispiele sind **Organschäden**, z. B. ein Erythem oder eine Strahlennekrose.

▶ **Merke.**

Tab. A-3.6 zeigt die Risiken bzw. Schwellendosen für einige stochastische bzw. deterministische Strahlenschäden.

Beispiele für Risiken bzw. Schwellendosen zeigt **Tab. A-3.6**.

A-3.6 Risiken bzw. Schwellendosen für stochastische bzw. deterministische Strahlenschäden

Art des Strahlenschadens	**Risiko bzw. Schwellendosis**	
stochastische Strahlenschäden	**Risiko [%/Sv]**	
	erwachsene Bevölkerung	Gesamtbevölkerung
Krebs (tödlich)	4,0	5,0
Krebs (nicht tödlich)	0,8	1,0
deterministische Strahlenschäden	**Schwellendosis [Sv]** [1]	
Hoden		
▪ zeitweilige Sterilität	0,15	
▪ permanente Sterilität	3,5–6,0	
Ovarien (Sterilität)	2,5–6,0	
Augenlinse (Katarakt)	5,0	
Knochenmark (Unterdrückung der Blutbildung)	0,5	

[1] Exposition erfolgt durch eine einzige, kurzzeitige Bestrahlung.

3.4 Schutz vor Strahlenexposition

3.4 Schutz vor Strahlenexposition

3.4.1 Strahlenschutz-Grundregeln

3.4.1 Strahlenschutz-Grundregeln

Die Strahlenexposition ist grundsätzlich möglichst gering zu halten. Dies wird durch das sog. **ALARA-Prinzip** gefordert. ALARA steht für „**a**s **l**ow **a**s **r**easonably **a**chievable". Die Einschränkung „reasonably" soll dazu führen, dass nur solche Maßnahmen getroffen werden, die auf der einen Seite eine wesentliche Verbesserung des Strahlenschutzes erzielen und auf der anderen Seite praktikabel sind.

Die Strahlenexposition ist „**a**s **l**ow **a**s **r**easonably **a**chievable" zu halten (**ALARA-Prinzip**).

Grundregeln des Strahlenschutzes sind die **4 „A's"**:

- **Abstand** halten
- **Abschirmung** sicherstellen
- **Aufenthaltsdauer** begrenzen
- **Aufnahme** von Radioaktivität vermeiden!

Die Grundregeln des Strahlenschutzes sind die **4 „A's":**

A-3.1 Das Abstandsquadratgesetz

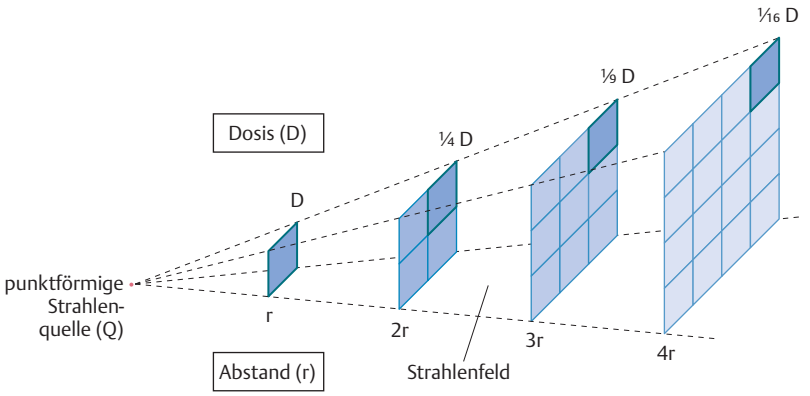

Bei einer punktförmigen Strahlenquelle (Q) nimmt mit wachsendem Abstand zur Strahlenquelle (r) die Strahlungsintensität in Luft mit dem Quadrat des Abstandes ($1/r^2$) ab, da die Größe der durchstrahlten Fläche mit r^2 zunimmt.

Abstand zu halten ist nach dem **Abstandsquadratgesetz** (**Abb. A-3.1**) der beste Strahlenschutz. Dies gilt insbesondere für Photonenstrahlung (exponentielle Schwächung!).

Aus dem Abstandsquadratgesetz folgt, dass das **Flächendosisprodukt konstant** ist.

Eine **Abschirmung** von Strahlung erfolgt durch Einbringen von Material zwischen Person und Strahlungsquelle. Bei **α-Strahlung** ist Luft als Absorber ausreichend, bei **β-Strahlung** setzt man Plexiglas oder Aluminium, bei **Photonenstrahlung** meist Blei ein. Aufschluss über die photonenabschirmende Wirkung eines Materials gibt sein **Bleigleichwert (Bleiäquivalent)**.

Die **Aufenthaltszeit** im Strahlenfeld ist zu minimieren.

Zur Prävention der Kontamination und der **Aufnahme** von Radioaktivität bei Arbeiten mit Radionukliden ist Schutzkleidung zu tragen.

3.4.2 Gesetzliche Regelungen

Die **Röntgen**- und die **Strahlenschutzverordnung** regeln den Umgang mit ionisierender Strahlung.

Die **RöV** gilt für alle Röntgenstrahler mit Beschleunigungsspannungen zwischen 5 kV und 1 MV.

Abstand zu halten ist unabhängig von der Strahlungsart der wirksamste Schutz vor Strahlung. Dies ergibt sich aus dem **Abstandsquadratgesetz** (**Abb. A-3.1**). Da Photonenstrahlung wegen ihrer exponentiellen Schwächung eine größere Reichweite als α- und β-Strahlung hat (s. S. 10), hat das Abstandsquadratgesetz für sie die größte, für α-Strahlung (Reichweite in Luft wenige Zentimeter!) die geringste Bedeutung.
Aus dem Abstandsquadratgesetz folgt, dass die Dosis mit dem Quadrat des Abstandes von der Strahlenquelle abnimmt. Das **Flächendosisprodukt**, also das Produkt aus bestrahlter Fläche und der dort deponierten Dosis, ist jedoch – unabhängig vom Abstand zur Strahlenquelle – **konstant**.
Eine **Abschirmung** von Strahlung wird durch Einbringen absorbierenden Materials zwischen Person und Strahlungsquelle erreicht. Die Wahl des Materials hängt dabei von der Strahlungsart ab:

- **α-Strahlung** wird bereits durch Luft ausreichend absorbiert.
- Für **β-Strahlung** sind dickere Materialschichten erforderlich. Man verwendet Materialien geringer Ordnungszahl, z. B. Aluminium, Plexiglas, um die Bremsstrahlung, die beim Auftreffen von β-Strahlung auf Abschirmmaterial entsteht, möglichst gering zu halten. Ein niederenergetischer β-Strahler wie Tritium stellt, wenn er umschlossen ist, allerdings keine Gefahr dar.
- **Photonenstrahlung** wird bei geringer Strahlungsenergie durch Materialien hoher Ordnungszahl (z. B. Blei) geschwächt, bei hoher Energie durch Materialien hoher Dichte (z. B. Blei, Beton). Aufschluss über die photonenabschirmende Wirkung eines Materials gibt sein **Bleigleichwert (Bleiäquivalent)**: die Dicke einer Bleischicht, die die Ortsdosisleistung um denselben Wert schwächt wie das betreffende Material.

Um die **Aufenthaltszeit** im Strahlenfeld zu begrenzen, sollten Arbeiten im Strahlenfeld genau geplant und ggf. vorher außerhalb des Strahlenfeldes geübt werden.
Um bei Arbeiten mit Radionukliden eine Kontamination und die **Aufnahme** von Radioaktivität in den Körper zu vermeiden, ist geeignete Schutzkleidung zu tragen (z. B. Handschuhe und Schutzkittel); Essen, Trinken, Rauchen und Schminken sind untersagt. Nach Abschluss der Arbeiten muss eine Kontamination von Händen, Schuhen oder Kleidung durch Strahlungsmonitore ausgeschlossen werden.

3.4.2 Gesetzliche Regelungen

Der rechtliche Rahmen des Strahlenschutzes in Deutschland ist durch das Atomgesetz gegeben. Es ist die Grundlage der **Röntgenverordnung (RöV)** und der **Strahlenschutzverordnung (StrlSchV)**, die den Umgang mit ionisierender Strahlung im Detail regeln.
Die **RöV** regelt den Umgang mit allen Geräten, die Röntgenstrahlung mit einer Beschleunigungsspannung zwischen 5 kV und 1 MV erzeugen. Dazu zählen auch sog. Störstrahler, die Röntgenstrahlung erzeugen, ohne dass sie zu diesem Zweck betrieben werden (z. B. Bildröhren in Fernsehern und Monitoren).

Die **StrlSchV** regelt den Umgang mit offenen und umschlossenen Radionukliden sowie die Einrichtung und den Betrieb von Beschleunigeranlagen soweit sie nicht der RöV unterliegen. Hierunter fallen u. a. Gammabestrahlungsanlagen und Teilchenbeschleuniger zur Erzeugung von Röntgen- oder Teilchenstrahlung.
Als Ausführungsbestimmungen dienen **Richtlinien**, nämlich die „Richtlinie Strahlenschutz in der Medizin" (RLStrSch) und die „Fachkunderichtlinie Medizin nach RöV" (FRLRöV). Die Richtlinien enthalten u. a. spezielle Strahlenschutzmaßnahmen für das Personal, Regelungen zur Ausbildung des Personals (Fachkunde), zum Schutz der Patienten, zur Qualitätssicherung und zur Aufzeichnungspflicht.

Die **StrlSchV** regelt den Umgang mit Radionukliden und Beschleunigeranlagen soweit sie nicht der RöV unterliegen.

Die **Richtlinien** enthalten Bestimmungen zum Strahlenschutz von Personal und Patient und regeln die Dokumentation und Qualitätssicherung.

3.4.3 Schutz der Bevölkerung

3.4.3 Schutz der Bevölkerung

Zum Schutz der Bevölkerung vor Strahlenexposition dienen Zutrittsverbote zu Räumen, in denen ionisierende Strahlung eingesetzt wird bzw. auftritt, und der Einbau strahlenabsorbierenden Materials (s. S. 57) in die Wände dieser Räume. Darüber hinaus sind in der StrlSchV Grenzwerte für die effektive Dosis der Bevölkerung festgelegt: So darf die aus Strahlenexposition resultierende effektive Dosis von Einzelpersonen in der Bevölkerung pro Kalenderjahr 1 mSv nicht überschreiten (**Tab. A-3.7**). Die aus Ableitungen radioaktiver Stoffe resultierende effektive Dosis von Einzelpersonen der Bevölkerung pro Kalenderjahr darf 0,3 mSv nicht überschreiten. Zu diesem Zweck werden diese Ableitungen behördlich überwacht.

Dem Strahlenschutz der Bevölkerung dienen die Abschirmung von Strahlung und die Festlegung von Grenzwerten für die effektive Dosis der Bevölkerung pro Jahr (**Tab. A-3.7**).

A-3.7 Grenzwerte für beruflich strahlenexponierte Personen [mSv/Jahr]

Körperdosis	alle beruflich Strahlenexponierten (Kategorie A und B)	Personen der Kategorie B	gebärfähige Frauen	Minderjährige
effektive Dosis (mSv/Jahr)	20	6		1
Organdosen (mSv/Jahr)				
▪ Keimdrüsen, Gebärmutter, rotes Knochenmark	50			
▪ Augenlinse	150	45		15
▪ Dickdarm, Lunge, Magen, Blase, Brust, Leber, Speiseröhre	150			
▪ Schilddrüse, Knochenoberfläche	300			
▪ Haut, Hände, Unterarme, Füße, Knöchel	500	150		50
Gebärmutter			2 mSv/Monat	
ungeborenes Kind			1 mSv insgesamt	
Berufslebensdosis	400 mSv			

3.4.4 Schutz beruflich strahlenexponierter Personen

3.4.4 Schutz beruflich strahlenexponierter Personen

► Definition. Als beruflich strahlenexponiert gilt, wer bei seiner Arbeit mehr als die für die Bevölkerung zulässige Dosis von 1 mSv im Jahr erhalten kann. Nach der Höhe der möglichen Strahlenexposition unterscheidet man Personen der **Kategorien A** und **B** (**Tab. A-3.7**).

► Definition.

Die Räume, in denen beruflich Strahlenexponierte arbeiten, werden zwecks Überwachung der Strahlenexposition anhand der dort auftretenden Orts- und Körperdosen in die **Strahlenschutzbereiche** Sperrbereich, Kontrollbereich und Überwachungsbereich eingeteilt (**Tab. A-3.8**).

Anhand der auftretenden Orts- und Körperdosen werden die Arbeitsräume in **Strahlenschutzbereiche** eingeteilt (**Tab. A-3.8**).

A-3.8 Strahlenschutzbereiche

A-3.8

Strahlenschutzbereich	effektive Dosis
Sperrbereich	> 3 mSv/Stunde
Kontrollbereich	> 6 mSv/Jahr
Überwachungsbereich	> 1 mSv/Jahr
allgemeines Staatsgebiet	< 1 mSv/Jahr

Im **Sperrbereich** gilt ein Aufenthaltsverbot. Er ist Teil des **Kontrollbereichs** und wie dieser räumlich abzugrenzen und zu kennzeichnen. Vor Betreten des Kontrollbereichs ist eine Unterweisung durchzuführen. Die Messung der Personendosis vorgeschrieben.

Ein **Sperrbereich** ist einzurichten, wenn die Dosisleistung 3 mSv/h überschreiten kann. Ein Beispiel ist ein Bestrahlungsraum während der Strahlentherapie. Im Sperrbereich gilt ein Aufenthaltsverbot (Ausnahme: Patienten in der Strahlentherapie). Der Sperrbereich ist Teil des **Kontrollbereichs**. Im Kontrollbereich können effektive Dosen erreicht werden, die 6 mSv/Jahr überschreiten. Beispiele für Kontrollräume sind ein Bestrahlungsraum außerhalb der Bestrahlungszeiten und Untersuchungsräume der Röntgendiagnostik und der Nuklearmedizin. Schwangere und Minderjährige dürfen nur unter besonderen Auflagen im Kontrollbereich arbeiten. Beide Bereiche sind räumlich abzugrenzen und zu kennzeichnen. Vor Betreten des Kontrollbereichs ist für alle Personen eine Strahlenschutzunterweisung vorgeschrieben. Außerdem ist die Überwachung der Personendosis vorgeschrieben.

Der **Überwachungsbereich** grenzt den Kontrollbereich vom **allgemeinen Staatsgebiet** ab.

Im **Überwachungsbereich** können effektive Dosen erreicht werden, die 1 mSv/Jahr überschreiten. Er bildet die Grenze zum **allgemeinen Staatsgebiet**, in dem die Strahlenexposition nicht mehr als 1 mSv/Jahr betragen darf (s. o.).

Die Strahlenexposition darf die **Grenzwerte** der **Tab. A-3.7** nicht überschreiten.

Die Strahlenexposition von Personen, die in Strahlenschutzbereichen arbeiten, darf die **Grenzwerte** von **Tab. A-3.7** nicht überschreiten. Für gebärfähige Frauen gelten besondere Teilkörperdosen, für Minderjährige niedrigere Grenzwerte.

Zwecks Strahlenschutz gelten folgende **Auflagen:**

- Bestimmung der Personendosis mittels Dosimeter

Zwecks Strahlenschutz gelten für beruflich strahlenexponierte Personen folgende **Auflagen:**

- Zur Bestimmung der Personendosis (s. S. 53) müssen sie ein (Film-, Stab- oder Fingerring-) Dosimeter (s. S. 19) tragen. Ist vorauszusehen, dass die Teilkörperdosis an Haut oder Händen, Unterarmen, Füßen und Knöcheln oder der Augenlinse den in **Tab. A-3.7** genannten Grenzwert übersteigt, muss die Personendosis an diesen Körperteilen durch weitere Dosimeter ermittelt werden.
- regelmäßige Teilnahme an Unterweisungen
- jährliche Untersuchung bei Personen der Kategorie A.

Ist eine Anwesenheit des Personals im Strahlenfeld unabdingbar, muss eine **Bleischürze** getragen werden. Bei einem Bleigleichwert von 0,5 mm schützt sie wirksam vor weicher Röntgenstrahlung.

Bei einfachen Röntgenaufnahmen ist die Strahlenexposition des Personals praktisch vernachlässigbar, da sich das Bedienpult außerhalb des Strahlungsbereichs befindet. Daher muss das Personal hier keine Bleischürze tragen. Bei interventionellen radiologischen Untersuchungen oder der Applikation von Aktivität in der Nuklearmedizin dagegen muss sich der Untersucher durch das Tragen einer **Bleischürze** mit einem Bleigleichwert von 0,35–0,5 mm schützen. Eine Bleischürze eines Bleigleichwerts von 0,5 mm schützt wirksam vor weicher Röntgenstrahlung.

In der Nuklearmedizin sind u. U. Abschirmungen durch **Bleischichten** notwendig. Patienten, die eine Radiojodtherapie erhalten, müssen isoliert werden.

In der Nuklearmedizin ist es häufig nicht möglich, die durch γ-Strahlung bedingte effektive Dosis des Personals durch Abstandhalten genügend zu reduzieren. Daher sind Abschirmungen durch zentimeterdicke **Bleischichten** notwendig. Patienten, die zur Radiojodtherapie ^{131}J (einen β- und γ-Strahler) erhalten, müssen, da sie eine Strahlungsquelle darstellen, in einem abgeschirmten Zimmer untergebracht und ihre Ausscheidungen in Abklinganlagen zwischengelagert werden.

Bei Kontamination mit Radionukliden dienen Wasser und Seife oder Dekontaminationsmittel zur **Dekontamination**.

Beim Umgang mit Radionukliden sind Schutzmaßnahmen zur Vermeidung einer Kontamination zu treffen (s. S. 57). Ist es dennoch zu einer Kontamination gekommen, spült man zur **Dekontamination** die Haut mit Wasser ab und wäscht sich mit Seife oder Dekontaminationsmittel.

Auch die **Qualitätssicherung** (s. S. 62) dient dem Strahlenschutz.

Auch die **Qualitätssicherung** (s. S. 62) stellt eine Strahlenschutzmaßnahme für beruflich Strahlenexponierte dar.

3.4.5 Schutz der Patienten

Für die Patienten gibt es keine Dosis-Grenzwerte. Daher muss jede Strahlenanwendung durch eine individuelle Indikation gerechtfertigt werden.

3.4.5 Schutz der Patienten

Dosis-Grenzwerte, wie sie für beruflich strahlenexponierte Personen existieren, gibt es für Patienten nicht, da für sie die Strahlenanwendung nicht nur ein Strahlenrisiko birgt, sondern auch einen medizinischen Nutzen hat. Daraus ergibt sich eine besondere Verantwortung des Arztes bei der Indikationsstellung für die Strahlenanwendung.

Strahlenschutz in der Röntgendiagnostik

In der Röntgendiagnostik spielt die Vermeidung unnötiger Strahlenexposition eine besondere Rolle: Eine Strahlenexposition ist nur zulässig, wenn für den Patienten ein **medizinischer Nutzen** erwartet werden kann, **der das Strahlenrisiko überwiegt**. Die Indikation für eine Röntgenuntersuchung darf daher nur ein Arzt stellen, der die Fachkunde im Strahlenschutz hat. Vor der Untersuchung muss er nachfragen, ob eine ähnliche Röntgenuntersuchung bereits durchgeführt wurde.

Frauen im gebärfähigen Alter sind bei allen radiologischen Untersuchungen nach einer möglichen Schwangerschaft zu befragen. Die Antwort ist schriftlich festzuhalten. Bei nicht auszuschließender Schwangerschaft sind Nutzen und Risiken der Untersuchung besonders streng abzuwägen.

Folgende technische Parameter sind für den Strahlenschutz der Patienten maßgeblich:

- die **Qualität (Härte) der Strahlung:** Weiche Strahlung führt zu einer höheren Dosisbelastung als harte Strahlung (s. S. 23). Die Strahlenqualität lässt sich durch Filterung beeinflussen.
- die **Feldgröße:** Einblendung (Begrenzung des Strahlenkegels durch Blenden) des Strahlenfeldes auf Objektgröße mindert die Strahlenbelastung des Patienten.
- der **Fokus-Haut-Abstand:** Je größer der Abstand zwischen Brennfleck und Haut, desto stärker wird die Strahlung geschwächt.
- die **Expositionszeit**
- die **Empfindlichkeit des Bildauffangsystems** (Röntgenfilm und Verstärkerfolie, auch Film-Folien-Kombination genannt; s. S. 66).
- der Einsatz **digitaler Bildaufnahme und -verarbeitungssysteme** (s. S. 70)
- die **Qualitätssicherung** (s. S. 62).

Zur Abschätzung der Strahlenexposition wird in der RöV die **Dokumentation** aller Daten gefordert, die zur Rekonstruktion der Strahlenexposition des Patienten nötig sind. Dies sind i. d. R. die Röhrenspannung (kV-Wert), das Produkt aus Röhrenstrom und Einschaltzeit (mAs-Produkt) und das Flächendosisprodukt. Bei Durchleuchtungen sind die Oberflächendosis und Dauer der Untersuchung zu protokollieren. Gegenüber dem Patienten hat der Arzt eine Auskunftspflicht über die Höhe der Strahlenexposition.

Strahlenschutz in der Röntgendiagnostik

Röntgenaufnahmen dürfen nur durchgeführt werden, wenn für den Patienten ein **Nutzen** erwartet werden kann, **der das Strahlenrisiko überwiegt**.

Frauen im gebärfähigen Alter sind vor der Untersuchung nach einer möglichen Schwangerschaft zu befragen.

Folgende Parameter sind für den Strahlenschutz wichtig:

- die Qualität (Härte) der Strahlung
- die Feldgröße
- der Fokus-Haut-Abstand
- die Expositionszeit
- die Empfindlichkeit des Bildauffangsystems
- der Einsatz digitaler Techniken
- die Qualitätssicherung.

Die vorgeschriebene **Dokumentation** der Aufnahmeparameter dient der Abschätzung der Strahlenexposition. Der Arzt muss dem Patienten auf Verlangen Auskunft über die Dosisbelastung geben.

Strahlenschutz in der Nuklearmedizin

Eine wesentliche Maßnahme zur Expositionsbegrenzung ist der Einsatz **kurzlebiger Radionuklide**. Diese werden meist in Nuklidgeneratoren gewonnen (s. S. 139).

Darüber hinaus sind Maßnahmen zu treffen, die eine Aufnahme von Radioaktivität verhindern. Daher ist im Kontrollbereich essen, trinken, rauchen und schminken zu unterlassen. Nach Abschluss der Arbeiten ist eine Kontamination durch eine Messung mit einem Strahlungsmonitor auszuschließen.

Beim diagnostischen Einsatz von Radionukliden müssen u. a. Art und Aktivität des applizierten Radionuklids dokumentiert werden. Diese Aufzeichnungen sind 10 Jahre lang aufzubewahren.

Strahlenschutz in der Nuklearmedizin

Wesentlich ist der Einsatz **kurzlebiger Radionuklide** (s. S. 139).

Aufzeichnungen über Untersuchungen mit Radionukliden sind 10 Jahre lang aufzubewahren.

Strahlenschutz in der Strahlentherapie

Um die Strahlenexposition des gesunden Gewebes bei einer Strahlentherapie jederzeit rekonstruieren zu können, fordert die RLStrSch für jede strahlentherapeutische Behandlung ein vollständiges **Bestrahlungsprotokoll**, bestehend aus der strahlentherapeutischen Dosisverordnung, dem Bestrahlungsplan und den Bestrahlungsnachweisen. Der Bestrahlungsplan beinhaltet insbesondere alle bildlichen Nachweise, die zur Bestrahlungsplanung verwendet wurden (z. B. Dokumentation der Dosisverteilung, Simulatoraufnahmen, Röntgenbilder). Diese Unterlagen müssen 30 Jahre aufbewahrt werden. Im Fall einer weiteren Strahlenbehandlung müssen sie dem Strahlentherapeuten zugänglich gemacht werden.

Strahlenschutz in der Strahlentherapie

Um die Strahlenexposition des Normalgewebes rekonstruieren zu können, müssen im **Bestrahlungsprotokoll** alle relevanten Parameter und Bildnachweise dokumentiert und 30 Jahre aufbewahrt werden.

Qualitätsprüfungen der Röntgenanlagen gewährleisten eine hohe Bildqualität bei geringer Strahlenexposition. Die Aufzeichnungen sind aufzubewahren.

Es gibt diagnostische **Referenzwerte** für alle Röntgenuntersuchungen.

Die Strahlenschutzverordnung schreibt Qualitätssicherungsmaßnahmen vor.

3.4.6 Qualitätssicherung

Die RöV schreibt regelmäßige Prüfungen von Röntgeneinrichtungen vor (mindestens 1-mal jährlich), um eine ausreichende Qualität der Bildgebung bei vertretbarer Strahlenexposition zu gewährleisten. Ziel ist u. a., die Durchlass-Strahlung, also die trotz Abschirmung der Strahlenquelle in die Umgebung austretende Strahlung, zu minimieren. Die Ergebnisse der **Qualitätsprüfungen** sind aufzuzeichnen und aufzubewahren.

Zudem sind diagnostische **Referenzwerte** für alle Röntgenuntersuchungen festgelegt. Werden diese Werte in einer Einrichtung im Mittel dauerhaft überschritten, müssen geeignete Maßnahmen zur Dosisreduktion getroffen werden.

Die Strahlenschutzverordnung schreibt Qualitätssicherungsmaßnahmen vor, um sicherzustellen, dass Geräte, Ausrüstung und angewendete Verfahren den notwendigen Qualitätsstandards und den Erfordernissen der medizinischen Wissenschaft entsprechen. Die Einhaltung dieser Vorschrift wird durch die sog. ärztlichen Stellen überprüft.

4 Radiologische Verfahren

4.1 Konventionelle Röntgenuntersuchung

4.1.1 Gerätetechnik

Eine konventionelle Röntgeneinrichtung besteht aus einem Generator, dem Röntgenstrahler mit der Röntgenröhre und Zubehör.

Generator

Der Generator ist ein technisches System zum Betrieb und zur Steuerung einer oder mehrerer Röntgenröhre(n). Er wandelt die Wechselspannung des Stromnetzes in eine gleichgerichtete Hochspannung (25–150 kV) um und liefert den Heizstrom für die Glühkathode (ca. 20 V; 3–8 A). Außerdem erfolgt vom Generator aus die Anwahl des Arbeitsplatzes und – bei Mehrfokusröhren – des Fokus (Brennflecks). Am Schalttisch des Generators können die Röhrenspannung (kV), Stromstärke (mA) und die Belichtungszeit (s) für die **freie Belichtung** einer Röntgenaufnahme fest eingestellt und die Aufnahme kann ausgelöst werden.

Üblich ist aber der Einsatz der **Belichtungsautomatik:** An einem strahlentransparenten Dosismessgerät, das sich zwischen Patient und Röntgenfilmkassette befindet (**Abb. A-4.1**) und mehrere Ionisationskammern **(Dominanten)** enthält, wird ein für die Organregion typischer Dosiswert voreingestellt. Haben die Röntgenphotonen, die den Körper durchdrungen haben, die voreingestellte Ladungsmenge in den Ionisationskammern freigesetzt, schaltet der Generator automatisch ab. So ist eine **optimale Belichtungszeit** gesichert. Je nach Aufnahmetechnik erfolgt die Dosismessung in unterschiedlichen Messkammern (**Abb. A-4.2**). Sie können vom Generator aus einzeln angewählt werden.

Die Belichtungsautomatik passt den Röntgenröhrenstrom während der Aufnahme kontinuierlich an die maximale Belastbarkeit der Röntgenröhre an, wodurch die **kürzestmögliche Aufnahmezeit** erreicht wird. Dies schont Röntgenröhre und Anode (Fokus).

Röntgenstrahler

Ein Röntgenstrahler besteht aus der Röntgenröhre und dem sie umgebenden Schutzgehäuse.

Röntgenröhre

Siehe S. 22 und **Abb. A-1.17**.

4 Radiologische Verfahren

4.1 Konventionelle Röntgenuntersuchung

4.1.1 Gerätetechnik

Generator

Der Generator liefert Spannung und Strom für die Röntgenröhre(n). Außerdem stellt man hier die Parameter für die **freie Belichtung** einer Röntgenaufnahme ein und löst die Aufnahme aus.

Meist wird jedoch die **Belichtungsautomatik** eingesetzt: Zeigen Ionisationskammern vor dem Röntgenfilm (**Dominanten**, **Abb. A-4.1**) einen bestimmten Belichtungswert an, schaltet sich der Generator automatisch ab. Dies garantiert eine **optimale Belichtungszeit**.

Die Belichtungsautomatik gewährleistet die **kürzestmögliche Aufnahmezeit**.

Röntgenstrahler

Röntgenröhre

A-4.1 Position des Dosismessgeräts für die Belichtungsautomatik

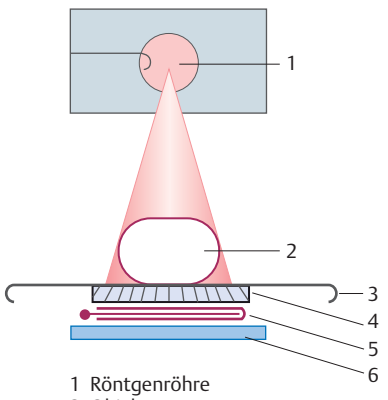

1 Röntgenröhre
2 Objekt
3 Aufnahmetisch
4 Streustrahlenraster
5 Dosismessgerät
6 Röntgenfilmkassette

A-4.2 Wahl der Belichtungsmesskammern je nach Aufnahmetechnik

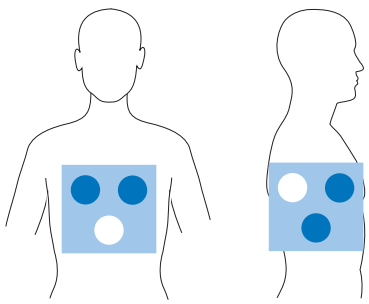

Schutzgehäuse

Das Schutzgehäuse dient der Isolation und Kühlung der Röntgenröhre, dem Strahlenschutz und zur Begrenzung des Nutzstrahlenbündels.

Die **Eigenfilterung** von Röntgenröhre und Schutzgehäuse sowie **Zusatzfilter** absorbieren den niederenergetischen Anteil des Strahlenspektrums.

Zubehör

Stative für den Röntgenstrahler

Der Röntgenstrahler ist über Stative so befestigt, dass er frei beweglich ist (**Abb. A-4.3**).

Rasterwandstativ und Aufnahmetisch

Das **Rasterwandstativ** trägt eine horizontal und vertikal verschiebliche Aufnahmeeinheit mit Kassettenlade, Laufraster und Belichtungsautomatik.

Schutzgehäuse

Im Schutzgehäuse ist die Röntgenröhre mit ihren Hochspannungs- und Heizstromzuführungen gelagert. Zu ihrer Kühlung und zur Isolation der Hochspannung ist die Röntgenröhre von Öl umgeben. Das Röhrenschutzgehäuse besitzt ein strahlentransparentes Strahlenaustrittsfenster (s. S. 22, **Abb. A-1.17**), z. B. aus Aluminium oder Beryllium, und eine Bleiummantelung, um Strahlung außerhalb des Nutzstrahlenbündels weitgehend zu unterdrücken. Das Nutzstrahlenbündel wird durch die Tiefenblende begrenzt.

Die Wandung der Röntgenröhre, die Ölschicht und das Strahlenaustrittsfenster weisen eine **Eigenfilterung** der Strahlung mit einem Al-Gleichwert von 2,5 mm auf. Diese Eigenfilterung und **Zusatzfilter** (z. B. Tiefenblende, Durchleuchtungstischplatte, Spezialfilter für Kinderaufnahmen oder Mammografie) beeinflussen durch Absorption des niederenergetischen Anteils im Strahlungsspektrum die Strahlenqualität (s. S. 67).

Zubehör

Zum Zubehör einer Röntgeneinrichtung gehören Stative für den Röntgenstrahler, das Rasterwandstativ für Aufnahmen am aufrecht stehenden Patienten und der Aufnahmetisch, ggf. mit Schichtzusatzgerät.

Stative für den Röntgenstrahler

Der Röntgenstrahler ist zu seiner Befestigung und Führung über einen höhenverstellbaren Steuerarm an 2 Schienenpaaren des Deckenstativs befestigt und kann so dreidimensional im Aufnahmeraum bewegt werden (**Abb. A-4.3**).

Rasterwandstativ und Aufnahmetisch

Rasterwandstative (**Abb. A-4.3**) eignen sich z. B. für Thorax- oder Abdomenaufnahmen im Stehen. An einem Wandstativ befindet sich eine horizontal und vertikal verschiebliche Aufnahmeeinheit mit Kassettenlade (enthält die Filmkassette oder den Detektor), Laufraster (s. S. 68), Ionisationskammern für die Belichtungsautomatik sowie einem System zur automatischen Formateinblendung entsprechend dem verwendeten Kassettenformat.

A-4.3 **Digitales Radiografiesystem mit kabellosem Festkörperdetektor, deckenmontiertem Röntgenstrahler, Buckytisch und Rasterwandstativ**

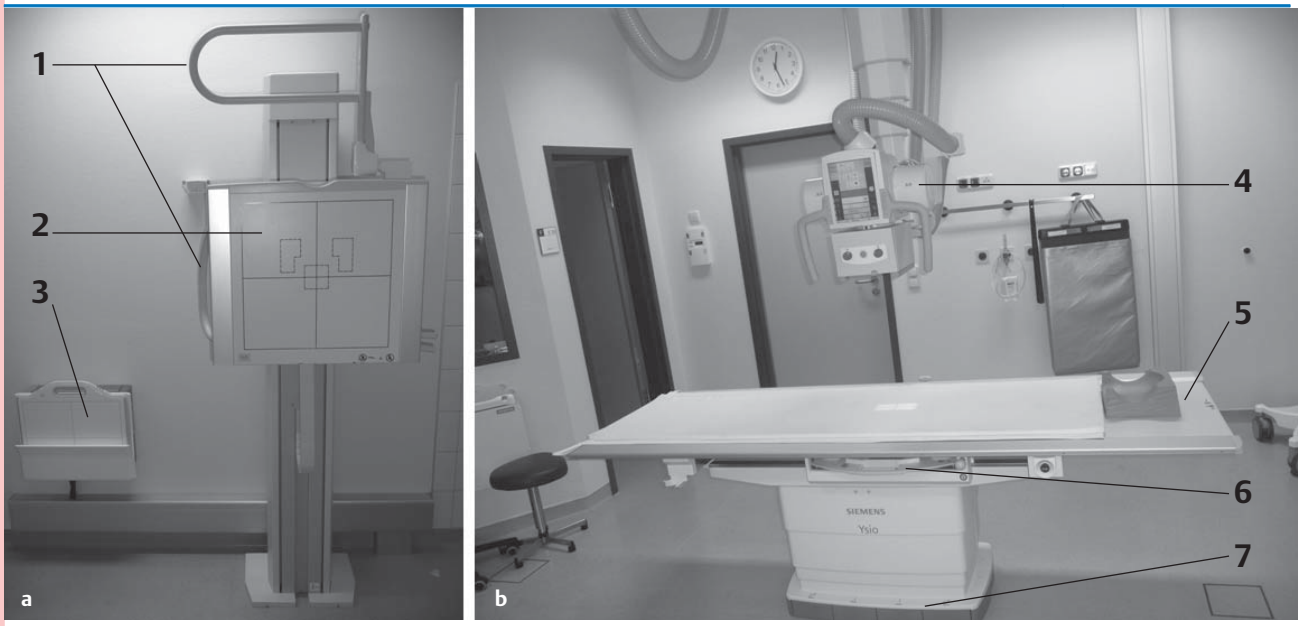

1: Bügel zum Festhalten der Patienten bei Thoraxaufnahmen im Stehen
2: Rasterwandgerät
3: Detektor in der Ladestation
4: Teleskop mit Röntgenstrahler und Tiefenblende, Touchscreen-Bediendisplay, Lichtvisier
5: schwimmende Tischplatte
6: Detektorlade mit integriertem Streustrahlenraster
7: Fußleiste zum Bedienen der Tischhöhe und Tischplattenarretierung

Der **Aufnahmetisch (Bucky-Tisch)** besitzt eine schwimmende, d. h. bewegliche Tischplatte und ist im Ganzen höhenverstellbar. Unter der Tischplatte befindet sich eine Aufnahmeeinheit mit Kassettenlade, Laufraster und Belichtungsautomatik.

Der **Aufnahme- (Bucky-)Tisch** ist höhenverstellbar und enthält eine Aufnahmeeinheit (s. o.).

Schichtzusatzgeräte für die konventionelle Tomografie

Mit **konventioneller Tomografie** lassen sich schattengebende Details in einer bestimmten Objekttiefe scharf abbilden, durch eine Verwischungstechnik erscheinen darüber und darunter liegende Strukturen unscharf. Während der Patient unbewegt bleibt, vollführen Röntgenröhre und Kassettenwagen eine gegenläufige Bewegung.

Eine Sonderform stellt die **Orthopantomografie** in der Zahnheilkunde dar (**Abb. A-4.8**, S. 70). Hier befindet sich der Röntgenfilm oder die Speicherfolie in einer konvex gewölbten Kassette, die sich bei der Röntgenaufnahme um einen Fixpunkt auf dem Kassettenwagen dreht, während Röntgenröhre und Kassettenwagen um den Kopf des Patienten eine gegenläufige halbkreisförmige Bewegung vollführen. Als **Schichtzusatzgeräte** bezeichnet man die mechanische Apparatur (Motor und Gestänge), welche die gegenläufige Bewegung von Röntgenröhre und Kassettenwagen ermöglicht.

Schichtzusatzgeräte für die konventionelle Tomografie

Durch gegenläufige Bewegung von Röntgenröhre und Filmkassette werden schattengebende Details einer Objektebene scharf abgebildet **(konventionelle Tomografie).**

Eine Sonderform der konventionellen Tomografie stellt die **Orthopantomografie** in der Zahnheilkunde dar.

4.1.2 Bildauffangsystem: Röntgenfilm und Verstärkerfolien

Röntgenfilme sind bis auf wenige Ausnahmen auf beiden Seiten mit einer lichtempfindlichen Emulsion aus Silberbromidkristallen beschichtet. Röntgenstrahlung macht nur 5 % der Filmschwärzung aus, 95 % sind durch das Fluoreszenzlicht einer **Verstärkerfolie** bedingt. Durch den Einsatz von Verstärkerfolien lässt sich also Dosis sparen.
Bei der **Belichtung** eines Röntgenfilms entsteht ein latentes Bild, und zwar in 2 Phasen:

- In der **Elektronenphase** wird durch die Energie der Röntgenstrahlung oder des Fluoreszenzlichtes ein Elektron aus dem Bromidion herausgelöst.
- In der **Ionenphase** werden Silberionen durch Aufnahme dieser Elektronen zu elementarem Silber reduziert.

Bei der **Entwicklung** des Röntgenfilms wird das latente Bild durch weitere Reduktion von Silber zum sichtbaren Bild. Die Entwicklung verstärkt das latente Bild um das bis zu 10^8fache. Für die Filmentwicklung sind Entwicklungsmaschinen im Einsatz, die den Film mithilfe eines Rollentransportsystems durch die verschiedenen Entwickler-, Fixier- und Spüllösungen transportieren und ihn am Ende trocknen.
Die **Schwärzung** des Films wird als **optische Dichte (D)** mit einem Densitometer gemessen. Die optische Dichte ist definiert als dekadischer Logarithmus des Quotienten aus einstrahlender Lichtintensität und der vom Film durchgelassenen Lichtintensität. Es besteht eine Beziehung zwischen der am Film wirksamen Dosis und der daraus resultierenden optischen Dichte.

4.1.2 Bildauffangsystem: Röntgenfilm und Verstärkerfolien

Röntgenfilme sind mit lichtempfindlichen Silberbromidkristallen beschichtet. **Verstärkerfolien** bewirken das Gros der Schwärzung und sparen Dosis.

Bei der **Filmbelichtung** entsteht ein latentes Bild:

- Die Strahlung schlägt aus Brom Elektronen heraus **(Elektronenphase)**.
- Diese reduzieren Silberionen **(Ionenphase)**.

Bei der **Filmentwicklung** mittels Entwicklungsmaschinen wird das latente Bild durch weitere Reduktion von Silber zum sichtbaren Bild.

Die **Schwärzung** des Films wird als **optische Dichte (D)** gemessen.

> ► **Merke.** Je weniger die Röntgenstrahlung durch Körperstrukturen geschwächt wird, desto stärker ist die Filmschwärzung.

► **Merke.**

In einer Thoraxaufnahme ruft Röntgenstrahlung daher hinter der Lunge eine größere Filmschwärzung hervor als hinter Herz und Mediastinum.
Diese Beziehung zwischen Dosis und Filmschwärzung kommt in der **optischen Dichtekurve** des Films (**Abb. A-4.4**) zum Ausdruck. Diese gibt Auskunft über die Abbildungseigenschaften des Films. Nur im geraden Teil der S-förmig verlaufenden optischen Dichtekurve werden Strahlenkontraste adäquat in Dichtekontraste umgesetzt. Durchhang und Schulter entsprechen Unter- und Überbelichtung.
Überbelichtete Röntgenaufnahmen sind einheitlich schwarz und ohne ausreichenden Gewebekontrast, **unterbelichtete** Aufnahmen gleichmäßig hell und ebenfalls ohne ausreichenden Gewebekontrast.
Verstärkerfolien sind in die Vorder- und Rückseite der Röntgenkassette eingeklebt und werden durch eine Schaumstoffpolsterung fest an den Film angepresst. Sie bestehen aus seltenen Erden, d. h. chemischen Elementen aus der III. Nebengruppe im Periodensystem (z. B. Lanthan, Gadolinium, Yttrium). Diese Kristalle sind Leuchtstoffe, senden also bei Bestrahlung Licht aus. Ihnen werden Aktivatoren beigefügt, so dass

Die **optische Dichtekurve** des Films (**Abb. A-4.4**) gibt Auskunft über seine Abbildungseigenschaften.

Überbelichtete Röntgenaufnahmen sind schwarz, **unterbelichtete** Aufnahmen zu hell.

Verstärkerfolien sind in die Vorder- und Rückseite der Röntgenkassette eingeklebt. Sie bestehen aus Leuchtstoffen (seltenen Erden), senden also bei Bestrahlung Licht aus.

A-4.4

A-4.4 Optische Dichtekurve eines Röntgenfilms

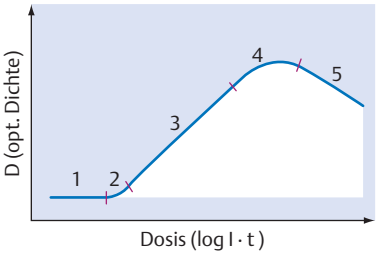

1 Grundschleier des Filmes
2 Fußteil (Unterbelichtung)
3 Linearer Teil (optimale Belichtung)
4 Schulter (Überbelichtung)
5 Solarisation

Röntgenfilm plus Verstärkerfolie **(Film-Folien-Kombination)** sind in Empfindlichkeitsklassen eingeteilt.

die Lichtemission im grünen, blauen oder ultravioletten Bereich erfolgt. Dieser Wellenlängenbereich wird auf die spektrale Empfindlichkeit des Films abgestimmt. Bildauffangsysteme werden als **Film-Folien-Kombination** bezeichnet. Sie sind in Empfindlichkeitsklassen (z. B. 100, 200, 400, 800) eingeteilt. Berechnet wird der Dosisbedarf einer Film-Folien-Kombination zur Erzielung einer optischen Dichte des Films von 1.
Empfindlichkeit (S) = 1000 µGy/KS (Dosisbedarf)

► Merke.

► Merke. Eine Verdoppelung der Empfindlichkeitsklasse bedeutet eine Halbierung des Dosisbedarfs.

Verstärkerfolien bestimmen die Abbildungsqualität:

1. Innerhalb der Folie entstehendes **Streulicht** (**Abb. A-4.5**) und Durchbelichtung bewirken auf dem Film eine Unschärfe **(Film-Folien-Unschärfe)**.

2. Bei hochverstärkenden Folien und niedriger Dosis tritt **Quantenrauschen** auf, durch das kleine Bilddetails maskiert werden können.

Folgende Eigenschaften der Verstärkerfolien beeinflussen maßgeblich die Abbildungsqualität des Bildauffangsystems:

1. Innerhalb der Folie entsteht **Streulicht**, da von jedem Kristall Fluoreszenzlicht nach allen Richtungen ausstrahlt. Es entsteht umso mehr Streulicht, je dicker – und damit empfindlicher – die Folie ist (**Abb. A-4.5**). Da die Verstärkerfolien an der Vor- und Rückseite des Filmes angeordnet sind, wird die jeweils gegenüber liegende Filmemulsionsschicht belichtet **(Durchbelichtung)**. Streulicht und Durchbelichtung bewirken auf dem Film eine Unschärfe **(Film-Folien-Unschärfe)**.
2. Bei hochverstärkenden Folien tritt bei niedriger Dosis **Quantenrauschen** auf: Zur Bildgebung werden nur wenige Röntgenquanten benötigt. Deren Verteilung auf der Fläche der Folie ist aber nicht gleichmäßig, sondern unterliegt statistischen Schwankungen. Im Bildeindruck macht sich dieses Phänomen als vermehrte Körnung bemerkbar, so dass kleine Bilddetails maskiert werden können.

► Merke.

► Merke. Eine **hohe Empfindlichkeit** der Film-Folien-Kombination bedeutet zwar eine **Dosisreduktion**, geht aber wegen der auftretenden Unschärfe und des Quantenrauschens mit einem **Verlust an Ortsauflösung** einher.

Die Wahl der Film-Folien-Kombination bzw. ihrer Empfindlichkeit richtet sich nach den klinischen Erfordernissen.

Die Wahl der Film-Folien-Kombination bzw. ihrer Empfindlichkeit richtet sich nach den klinischen Erfordernissen. Für die Beurteilung feiner Strukturen wie in der Knochendiagnostik werden 200er Kombinationen verwendet. Geht es um grobe Objekt-

A-4.5

A-4.5 Zusammenhang zwischen Stärke der Verstärkerfolie und Unschärfe

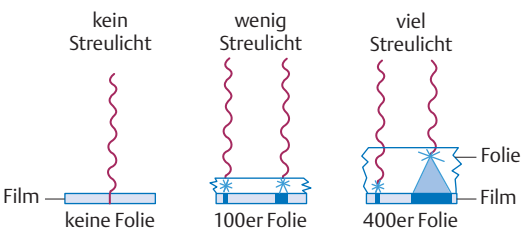

Zunahme der Unschärfe mit Stärke der Verstärkerfolie.

details (Abdomen) oder steht der Strahlenschutz im Vordergrund (Aufnahmen bei Kindern und Schwangeren), benutzt man 800er Kombinationen.

4.1.3 Bilderzeugung

Bildentstehung

Beim Durchtritt von Röntgenstrahlung durch Materie findet durch Absorption und Streuung eine **Schwächung** statt. Bei niedriger Photonenenergie überwiegt die Absorption, bei hoher Energie überwiegt die Streuung. Die Schwächung der Röntgenstrahlung ist abhängig von der Dicke, Dichte und Ordnungszahl des durchstrahlten Materials sowie von der Strahlenqualität. Im Bremsspektrum werden die niederenergetischen Anteile relativ stärker absorbiert. Nur die energiereichen Quanten durchdringen die Materie und können zur Bildgebung beitragen.

► Merke. Die Schwächung der Röntgenstrahlen ist umso stärker und damit das Bilddetail um so heller, je dicker und dichter das Objekt und je höher die Ordnungszahl seiner Atome.

Filterung (Eigenfilter der Röhre und Zusatzfilter) reduziert den niederenergetischen, nicht bildwirksamen Anteil des Bremsstrahlungsspektrums und damit die im Patienten absorbierte Dosis. Sie führt zu einer Zunahme des höherenergetischen Anteils im Spektrum **(Aufhärtung)** und zu einer **Homogenisierung** der Strahlung.
Die aus dem Körper austretenden Strahlungsintensitätsunterschiede bilden das **Strahlenrelief**. Benachbarte Bereiche unterschiedlicher Dosis erzeugen einen **Strahlenkontrast**. Die unterschiedliche Dosis bewirkt am Film eine unterschiedlich starke Schwärzung **(Schwärzungskontrast)**.

► Merke. Streustrahlung, d. h. sekundäre, ungerichtete Strahlung, die beim Durchtritt von Röntgenstrahlung durch Materie aufgrund von Compton- oder klassische Streuung (s. S. 12) entsteht, mindert den Schwärzungskontrast und somit die Bildqualität.

Bildqualität

Modifizierende Faktoren

Die Bildqualität wird von **objektabhängigen** Faktoren und den **technischen** Eigenschaften des bildübertragenden Systems bestimmt.
Entscheidend für die Erkennbarkeit von Bilddetails ist das Signal-zu-Rausch-Verhältnis **(Rauschen)**. Quantenrauschen und die Körnigkeit von Filmemulsion und Verstärkerfolie sowie elektronisches Rauschen bei digitalen Systemen beeinträchtigen insbesondere bei niedriger Dosis die Detailerkennbarkeit.
Ein wichtiger, die Bildqualität beeinflussender Faktor ist der **Kontrast**. Der Strahlenkontrast hängt von der **Absorption** der Röntgenstrahlen im Objekt und der **Qualität der Strahlung** – also von der Höhe der Röhrenspannung, Vorfilterung und Art des Anodenmaterials – ab. Der Filmkontrast ist vom Kontrastfaktor des Films (Gradation) und der Filmentwicklung abhängig. Eine Verminderung des Kontrastes erfolgt durch das Rauschen und durch Streustrahlung.
Ein weiteres wichtiges Kriterium der Bildqualität ist die **Unschärfe**. Sie hat 3 Quellen:

- **Bewegungsunschärfe** entsteht durch Bewegung von Objekt und/oder Aufnahmesystem während der Strahlenexposition.
- Der Fokus einer Röntgenröhre ist nicht punktförmig, sondern flächenhaft. Dadurch entstehen am Objektrand Halbschatten. Diese Randunschärfe nimmt mit der Größe des Fokus zu. Da das Röntgenbild eine Zentralprojektion ist, wächst mit dem Fokus-Objekt- und dem Objekt-Film-Abstand die Halbschattenbildung. Diese geometrischen Faktoren führen zur **geometrischen Unschärfe**.
- Durch Streulicht und Durchbelichtung der Verstärkerfolie kommt es zusätzlich zu einer **Film-Folien-Unschärfe**.

4.1.3 Bilderzeugung

Bildentstehung

Die **Schwächung** der Röntgenstrahlung ist abhängig von der Dicke, Dichte und Ordnungszahl des durchstrahlten Materials sowie von der Strahlenqualität.

► Merke.

Filterung reduziert die Dosis des Patienten und führt zu einer **Aufhärtung** und **Homogenisierung** der Strahlung.

Benachbarte Bereiche unterschiedlicher Dosis im **Strahlenrelief** erzeugen einen **Strahlen**- bzw. am Film **Schwärzungskontrast**.

► Merke.

Bildqualität

Modifizierende Faktoren

Entscheidend für die Erkennbarkeit von Bilddetails ist das Signal-zu-Rausch-Verhältnis **(Rauschen)**.

Wichtig ist auch der Kontrast, der von der **Absorption** der Röntgenstrahlen im Objekt, der **Strahlenqualität**, Filmeigenschaften und der Filmentwicklung abhängt.

Ein wesentliches Kriterium ist die **Unschärfe**, bedingt durch

- Bewegung während der Aufnahme **(Bewegungsunschärfe)**
- Ausdehnung des Fokus und Vergrößerungsfaktor **(geometrische Unschärfe)**
- **Film-Folien-Unschärfe** (s. o.).

Möglichkeiten zur Verbesserung der Bildqualität

Kontrast, Unschärfe und Rauschen beeinflussen sich gegenseitig. Daher können Maßnahmen zur Verbesserung einer Komponente Verschlechterungen der anderen nach sich ziehen.

Ein wichtiges Ziel ist es, den Anteil an **Streustrahlung zu reduzieren**. Dazu kommen **Streustrahlenraster** zum Einsatz. Sie bestehen aus Bleilamellen mit einem dazwischen gelagerten strahlentransparenten Medium. Die strahlenabsorbierenden Bleilamellen lassen nur parallel auftreffende Strahlung durch (Richtwirkung, **Abb. A-4.6**).

Es gibt parallel ausgerichtete feststehende Streustrahlenraster für Übertischaufnahmen. Sie werden auf dem Röntgenbild abgebildet. Daher verwendet man meistens fokussierte Raster, deren Bleilamellen entsprechend der Strahlendivergenz des Nutzstrahlenbündels bei definiertem Fokus-Film-Abstand ausgerichtet sind. Diese sog. **Laufraster** werden während der Röntgenaufnahme mit hoher Geschwindigkeit zwischen Objekt und Filmkassette in den Strahlengang hineinbewegt. Die Rasterbewegung wird automatisch so geregelt, dass sich für jede Belichtungszeit eine optimale Rasterverwischung ergibt.

Wesentlich ist die **Reduktion der Streustrahlung**.
Streustrahlenraster bestehen aus Bleilamellen mit zwischengelagertem strahlentransparenten Material. Die Bleilamellen haben eine Richtwirkung (**Abb. A-4.6**). Meistens werden (bewegte) **Laufraster** eingesetzt, die auf dem Röntgenbild nicht abgebildet werden.

▶ **Merke.** Streustrahlenraster reduzieren die Streustrahlung am Bildauffangsystem und verbessern dadurch den Kontrast, absorbieren aber auch Dosis der Nutzstrahlung. Im Vergleich zur Röntgenaufnahme ohne Streustrahlenraster ist daher eine längere Belichtung (Bewegungsunschärfe!) oder eine empfindlichere Film-Folien-Kombination (Film-Folien-Unschärfe!) notwendig, um eine identische Filmschwärzung zu erreichen.

Weitere, einfache Möglichkeiten zur Reduktion von Streustrahlung sind die **Einblendung**, d. h. die Begrenzung des Strahlenkegels durch Blenden zur Verringerung der Feldgröße, und die **Kompression** des Objekts zur Verringerung der Objektdicke. Die Kompression des Objekts ist besonders wichtig bei Einsatz der **Weichstrahltechnik**, also von Strahlung einer Energie < 100 kV, z. B. in der Mammografie.

Die Streustrahlung auf dem Film nimmt auch ab, wenn man den Objekt-Film-Abstand vergrößert.

Eine **Reduktion der Bewegungsunschärfe** erreicht man durch gute **Lagerung** und **Fixation des Patienten**, aber auch durch hohe Röhrenspannung. Durch die **Hartstrahltechnik**, d. h. den Einsatz von Strahlung einer Energie ≥ 100 kv, werden sehr kurze Belichtungszeiten erzielt. Allerdings nimmt der Objektkontrast ab, weil bei Strahlung dieser Energie nicht die Absorption (Photoeffekt) von Röntgenstrahlen wesentlich ist, sondern der Compton-Effekt (s. S. 13). Bei Thoraxaufnahmen (Röhrenspannung 125 kV) ist dies erwünscht: Durch den geringen Weichteil-Knochen-Kontrast lassen sich Lungen und Mediastinum beurteilen. Bei Hartstrahltechnik ist die Patientendosis

Einblendung und **Kompression des Objekts** verringern die Feldgröße bzw. Objektdicke. Letzteres ist besonders wichtig bei Einsatz der **Weichstrahltechnik**.

Ein großer Objekt-Film-Abstand reduziert Streustrahlung.

Eine **Reduktion der Bewegungsunschärfe** erreicht man durch optimale **Lagerung** und **Fixation des Patienten** und Einsatz der **Hartstrahltechnik**. Bei dieser ist im Vergleich zur Weichstrahltechnik die Belichtungszeit kürzer, die Patientendosis und der Objektkontrast sind geringer.

A-4.6 Streustrahlenraster

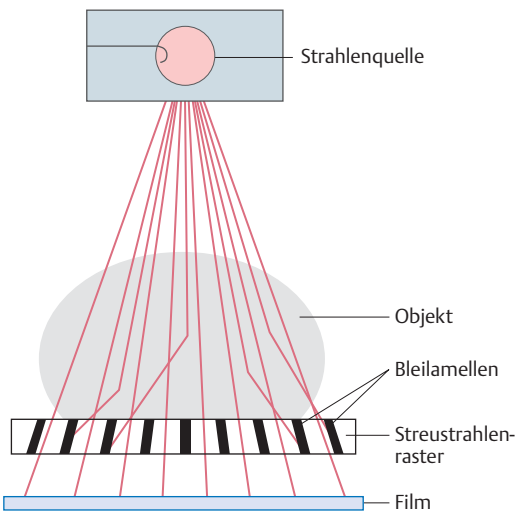

darüber hinaus geringer als bei Weichstrahltechnik, weil die Durchdringungsfähigkeit der Strahlung größer ist.
Die **geometrische Unschärfe** lässt sich durch Wahl eines **möglichst kleinen Fokus**, einen **großen Fokus-Objekt-Abstand** und einen **kleinen Objekt-Film-Abstand** minimieren.

Die **geometrische Unschärfe** ist minimal bei kleinem Fokus, großem Fokus-Objekt- und kleinem Objekt-Film-Abstand.

4.1.4 Konventionelle Röntgenaufnahme

Allgemeine Bildkriterien

Die Befundterminologie konventioneller Röntgenaufnahmen entstammt der Ära der Schirmbilddurchleuchtung. Auf dem fluoreszierenden Schirm findet sich in Regionen geringer Strahlenabsorption (z. B. Metastase im Knochen) eine stärkere Lichtemission (Aufhellung) als in Regionen starker Absorption (Knochenkortikalis). Andererseits ruft ein Lungentumor durch seine im Vergleich zur gesunden Lunge stärkere Strahlenabsorption einen Schatten (Verschattung) hervor. Auf dem Röntgenfilm einer Film-Folien-Kombination bewirkt eine starke Lichtemission aber eine ausgeprägte Silberreduktion und damit eine starke Schwärzung des Films. Somit ergibt sich auf dem Röntgenfilm ein umgekehrtes Bild (Negativbild): Die **Aufhellung**, d. h. eine Region geringer Absorption, erscheint als dunkle Zone, die **Verschattung**, d. h. eine Region starker Absorption, als heller Bezirk (**Abb. A-4.7**).

4.1.4 Konventionelle Röntgenaufnahme

Allgemeine Bildkriterien

Auf dem Röntgenfilm entsteht ein im Vergleich zum Leuchtschirm umgekehrter Kontrast: Die **Aufhellung** erscheint als dunkle Zone, die **Verschattung** als heller Bezirk (Negativbild, **Abb. A-4.7**).

► **Merke.** Im Röntgenbild ist Luft am dunkelsten. Fett, Wasser, Weichgewebe und Knochen sind in aufsteigender Reihenfolge zunehmend heller.

► Merke.

A-4.7 Röntgenthorax: Negativbild (a) und Positivbild (b)

a Rundherde auf der Röntgenthoraxaufnahme werden als Verschattungen bezeichnet, obwohl sie sich auf der Aufnahme als Aufhellung darstellen.

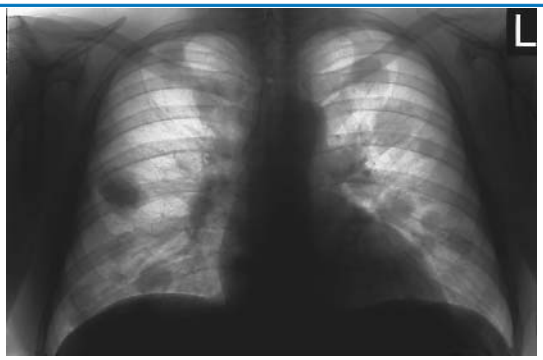

b Durch Invertierung der Kontraste einer digitalen Aufnahme kann der Bildeindruck eines Durchleuchtungsbildes erzeugt werden, dem die Terminologie entstammt.

Strahlenbelastung

Für eine Thoraxaufnahme wird eine mittlere effektive Dosis (s. S. 53) von 0,1 mSv angegeben. Bei Skelettaufnahmen variiert diese Dosis von 0,2 mSv (Schädel) bis 1,8 mSv (LWS in 2 Ebenen).

Strahlenbelastung

Die Dosis einer Thoraxaufnahme (p.-a.) beträgt ca. 0,1 mSv, die einer Skelettaufnahme bis 1,8 mSv.

4.1.5 Stellenwert im Vergleich zu konkurrierenden Verfahren

Konventionelle Röntgendiagnostik

In der **Traumatologie** werden konventionelle Röntgenaufnahmen des Stütz- und Bewegungsapparates zur Fraktursuche und Dokumentation der Therapie (Stellungskontrolle) eingesetzt, in der Orthopädie und Rheumatologie, um das Ausmaß degenerativer und entzündlicher Veränderungen am Knochen zu beurteilen. An ihre Grenzen stößt die konventionelle Röntgendiagnostik, wenn Weichteile zu beurteilen sind (besteht eine intrakranielle Blutung bei Schädelfraktur? Bestehen Bandscheibenschäden?), und bei komplexen dreidimensionalen Lagebeziehungen (z. B. bei instabiler Wirbelkörperfraktur oder Acetabulumfraktur). Als weiterführende Verfahren kom-

4.1.5 Stellenwert im Vergleich zu konkurrierenden Verfahren

Konventionelle Röntgendiagnostik

Die konventionelle Röntgendiagnostik ist die Basisdiagnostik in der **Traumatologie**. Sind jedoch Weichteile zu beurteilen oder bestehen komplexe Lagebeziehungen, müssen CT und MRT eingesetzt werden.

Die **Thoraxaufnahme in 2 Ebenen** ist die Basisdiagnostik bei **Erkrankungen der Atemwege** und des **Herz-Kreislauf-Systems**. Projektionsbedingte Überlagerung kann ihre Beurteilbarkeit einschränken.

men dann Computertomografie (CT) und Magnetresonanztomografie (MRT) zum Einsatz (s. S. 73, 79).

Die **Thoraxaufnahme in 2 Ebenen** ist die Basisdiagnostik bei **Erkrankungen der Atemwege und des Herz-Kreislauf-Systems**. Durch sie lassen sich Herzgröße, Pleuraerguss und Veränderungen des Lungenparenchyms und des Mediastinums nachweisen. Überlagerungen können dazu führen, dass Lunge und Mediastinum sich nur mit Einschränkung beurteilen lassen. Gelegentlich kann eine rotierende Thoraxdurchleuchtung klären, ob ein intrapulmonaler Rundherd oder eine projektionsbedingte Überlagerung vorliegt. Aussagekräftiger ist jedoch die CT, die beim Staging von Lungentumoren, unklaren Lungen- und Mediastinalprozessen und Lungengerüsterkrankungen (HR-CT, s. S. 79) zum Einsatz kommt.

Die **Abdomenübersichtsaufnahme in Rücken- und Linksseitenlage** ist die Basisdiagnostik beim **akuten Abdomen**.

Die **Abdomenübersichtsaufnahme in Rücken- und Linksseitenlage** ist die Basisdiagnostik beim **akuten Abdomen**. Mit ihr gelingt der Nachweis von freier Luft, von Konkrementen und pathologischer Darmgasverteilung (Ileus). Oft werden aber weiterführende Untersuchungen (CT, Kontrastmitteleinlauf, Ausscheidungsurografie) notwendig.

Konventionelle Tomografie

Mit zunehmender Verfügbarkeit der CT und MRT hat die konventionelle Tomografie keine klinische Bedeutung mehr. Als Sonderform findet die Orthopantomografie (OPG) noch breiten Einsatz in der Zahnheilkunde (**Abb. A-4.8**).

Konventionelle Tomografie

Mit zunehmender Verfügbarkeit der CT und MRT hat die konventionelle Tomografie an klinischer Bedeutung verloren. Da die **Strahlenbelastung** bei der konventionellen Tomografie **hoch** und die **Ortsauflösung** relativ **gering** ist, wird stattdessen heute eine Computertomografie mit multiplanarer Reformation (MPR) angefertigt (s. S. 79). Breiten Einsatz in der Zahnheilkunde findet dagegen noch die Orthopantomografie. Der Vorteil dieser Aufnahmetechnik liegt in der gleichzeitigen scharfen Abbildung aller Zähne (**Abb. A-4.8**).

A-4.8 Orthopantomogramm (OPG)

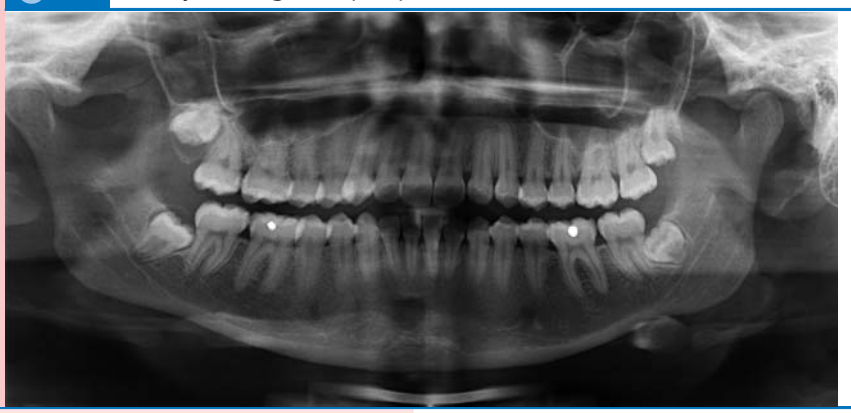

Während durch die Verwischungstechnik die knöchernen Strukturen relativ unscharf zu Darstellung kommen, bilden sich trotz des gekrümmten Verlaufs der Kiefer alle Zähne und der Zahnhalteapparat scharf ab.

4.1.6 Digitale Radiografie

Hierbei wird die Bildfläche **(Matrix)** zeilen- und spaltenweise in Bildpunkte **(Pixel)** aufgeteilt und jedem Pixel ein seiner Helligkeit entsprechender Zahlenwert **(Graustufe)** zugeordnet. Die Anzahl der pro Fläche zur Verfügung stehenden Pixel (Pixelgröße) bestimmt die **Ortsauflösung** des Bildes. Die pro Pixel verfügbare Anzahl der Graustufen bestimmt die **Genauigkeit der Grauwertdarstellung**.

4.1.6 Digitale Radiografie

Durch die Entwicklung der Computertechnologie ist auch in der klassischen Projektionsradiografie der Einsatz digitaler Bildaufnahme- und -verarbeitungssysteme möglich. Das Prinzip der Digitalisierung besteht in einer getrennten Bearbeitung der Signale für die Bildaufnahme und der Signale für die Bildwiedergabe. Die am Detektorsystem eingehenden analogen Signale der Röntgenphotonen werden in zweifacher Hinsicht digitalisiert: Die Bildfläche **(Matrix)** wird zeilen- und spaltenweise in Bildpunkte **(Pixel)** aufgeteilt. Jedem Pixel wird ein seiner Helligkeit entsprechender Zahlenwert **(Graustufe)** zugeordnet. Die Anzahl der Graustufen, die das System aufzulösen vermag, wird als Speichertiefe bezeichnet und als Vielfaches der Zahl 2 (Binärsystem) in Bit angegeben. Gebräuchliche digitale Radiografiesysteme verwenden eine Matrix von 2048 × 2048 Pixeln mit jeweils 10–14 Bit (2^{10} = 1024 Graustufen). Die Anzahl der pro Fläche zur Verfügung stehenden Pixel (Pixelgröße) bestimmt die **Ortsauflösung** des Bildes. Die pro Pixel verfügbare Anzahl der Graustufen bestimmt die **Genauigkeit der Grauwertdarstellung**.

A-4.9 Vergleich der optischen Dichtekurven einer konventionellen Film-Folien-Kombination (unten) und eines digitalen Radiografiesystems (oben)

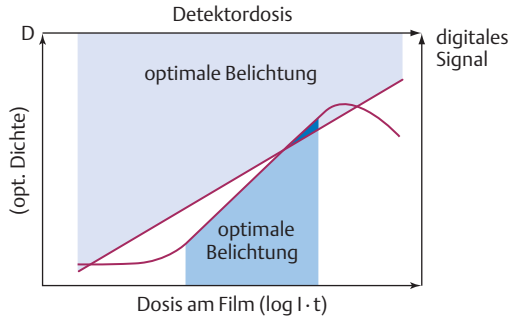

A-4.9

Die optische Dichtekurve eines digitalen Radiografieaufnahmesystems hat einen günstigeren Verlauf als die konventioneller Film-Folien-Kombinationen (**Abb. A-4.9**). Über einen weiten Dosisbereich werden Intensitätsunterschiede am Detektor adäquat in digitale Daten und damit Schwärzungsunterschiede umgesetzt. Dieser als **Dynamikbereich** bezeichnete Belichtungsumfang ist um den Faktor 100 größer als bei konventionellen Film-Folien-Kombinationen und schließt Fehlbelichtungen praktisch aus. Lediglich bei sehr geringer Dosis nimmt das Rauschen merklich zu.

Der Bereich optimaler Belichtung **(Dynamikbereich)** ist bei digitalen Radiografiesystemen größer als bei konventionellen (**Abb. A-4.9**). Dadurch treten kaum Fehlbelichtungen auf.

Verschiedene **Systeme der digitalen Radiografie** sind im Einsatz bzw. in der klinischen Erprobung:

1. digitale Lumineszenzradiografie (Speicherfolie)
2. digitale Selentechnik (Selentrommel)
3. CCD-Technik
4. Flachdetektoren mit direkter Wandlung (Selen) oder indirekter Wandlung (Silizium).

Es gibt mehrere digitale **Radiografiesysteme:**

1. digitale Lumineszenzradiografie (Speicherfolie)
2. digitale Selentechnik
3. CCD-Technik
4. Flachdetektoren (Direktradiografie).

Am weitesten in der Klinik verbreitet ist die **digitale Lumineszenzradiografie**. Kernstück ist eine aus Phosphorkristallen bestehende **Speicherfolie**, die in einer Röntgenfilmkassette steckt. Durch die einfallenden Röntgenphotonen werden Elektronen im Kristallgitter der Speicherfolie energetisch angehoben und in sog. Haftstellen (Traps) festgehalten. Somit wird ein latentes Ladungsbild gespeichert. In der Auswerteeinheit wird die Kassette geöffnet und mit einem Laserstrahl zeilenweise abgetastet. Die Energie des Laserstrahls löst die in den Traps gefangenen Elektronen und die angeregten Phosphoratome gehen unter Aussendung von Licht (stimulierte Lumineszenz) in den Grundzustand über. Das emittierte Licht wird mit einem Photomultiplier nachgewiesen, verstärkt und digital umgewandelt (**Abb. A-4.10**). Nach dem Auslesevorgang wird die Restladung der Speicherfolie durch intensive Lichtbestrahlung gelöscht und die Folie kann erneut benutzt werden.

Am verbreitetsten ist die **digitale Lumineszenzradiografie**. In einer **Speicherfolie** werden Elektronen durch Röntgenphotonen energetisch angehoben. Sie geben diese Energie erst bei weiterer Energiezufuhr durch einen Laserstrahl unter Aussendung von Licht ab. Dieses wird nachgewiesen, verstärkt und digital umgewandelt (**Abb. A-4.10**).

Haupteinsatzgebiet der Speicherfolien sind Aufnahmen in freier Belichtungstechnik und hier insbesondere die Thoraxaufnahmen auf der Intensivstation. Dabei kommt der Vorteil des großen Belichtungsumfanges eines digitalen Systems zum Tragen.

Haupteinsatzgebiet der Speicherfolien sind Aufnahmen in freier Belichtungstechnik.

A-4.10 Prinzip der digitalen Lumineszenzradiografie

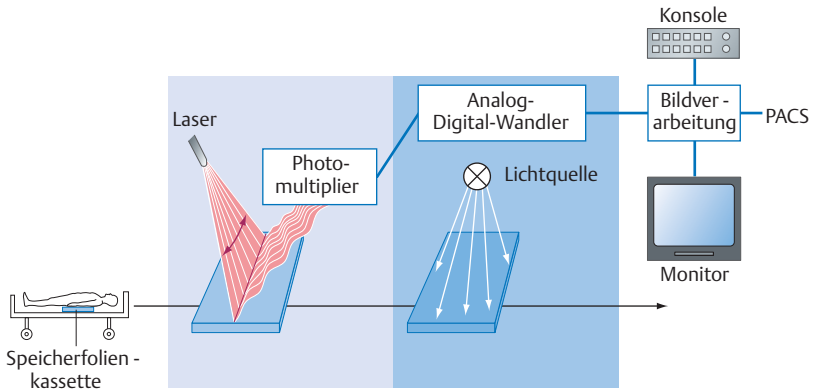

A-4.10

Digitale Radiografiesysteme mit **Flachdetektoren** setzen sich zunehmend durch. Vorteil gegenüber der Speicherfolientechnik ist, dass das Röntgenbild sofort nach der Aufnahme auf dem Monitor zur Verfügung (Direktradiografie) steht und der zeitaufwendige Auslesevorgang entfällt.

Die digitalen Bildaufnahmesysteme (Speicherfolie oder Flachdetektor) haben das konventionelle Film-Folien-System in den meisten radiologischen Einrichtungen abgelöst.

Tab. A-4.1 zeigt Vor- und Nachteile digitaler Bildanalysesysteme.

A-4.1

Fehlbelichtungen, wie mit konventionellen Film-Folien-Systemen in freier Belichtung häufig, lassen sich mit dem Speicherfoliensystem annähernd ausschließen.
Während die CCD-Technik und die Selentrommel keinen weiten Einzug in die klinische Routine gefunden haben, setzen sich nun zunehmend digitale Radiografiesysteme mit **Flachdetektoren** durch. Hierbei sind photoelektrische Halbleiter aus amorphen Selen oder Silizium auf einer Matrix angeordnet. Deren Anzahl und Kantenlänge (Pixel) bestimmen die Ortsauflösung des digitalen Systems. Die einfallenden Röntgenquanten werden bei den **Siliziumdetektoren** von einer darüber aufgebrachten Szintillatorschicht aus Cäsiumjodid in optische Photonen umgewandelt und dann von den Silizium-Photodioden in eine elektronische Ladung transformiert. Bei den **Selendetektoren** wird die Röntgenstrahlung direkt in elektrische Impulse umgewandelt. Aus dem elektronischen Rohbild der Halbleitermatrix entsteht durch Verstärkung und digitale Nachbearbeitung das Röntgenbild. Als Vorteil gegenüber der Speicherfolientechnik steht bei der Detektortechnologie das Röntgenbild praktisch sofort nach der Aufnahme auf dem Monitor zur Verfügung (Direktradiografie) und der zeitaufwendige Auslesevorgang entfällt.
Nicht zuletzt durch die inzwischen weite Verbreitung digitaler Bildarchive (PACS) haben die digitalen Bildaufnahmesysteme (Speicherfolie oder Flachdetektor) das konventionelle Film-Folien-System in den meisten radiologischen Einrichtungen abgelöst.
Tab. A-4.1 fasst die Vor- und Nachteile digitaler Bildanalysesysteme zusammen.

A-4.1 Vor- und Nachteile digitaler Bildanalysesysteme

Vorteile	▪ großer Dynamikbereich (kaum Fehlbelichtungen) ▪ Möglichkeit der Dosisreduktion ▪ Bildnachbearbeitung (z. B. Kantenbetonung) möglich ▪ Zeitersparnis durch unmittelbare Darstellung der Aufnahme ▪ digitale Bildspeicherung (PACS) möglich ▪ keine Chemikalien zur Filmentwicklung
Nachteile	▪ hohe Anfangsinvestitionskosten ▪ z. T. geringere Ortsauflösung

4.2 Durchleuchtung

Die Durchleuchtung wird heute mit der dosissparenden Bildverstärkertechnik bei Tageslicht durchgeführt.

4.2 Durchleuchtung

Die Durchleuchtung mit der Bildverstärkertechnik hat die mit einer hohen Patientendosis verbundene und in Dunkelheit durchzuführende Fluoreszenzschirmdurchleuchtung abgelöst. Der Bildverstärker spart Dosis ein und überträgt das Durchleuchtungsbild auf einen Fernsehmonitor, wo es bei Tageslicht betrachtet werden kann.

4.2.1 Gerätetechnik

Das Durchleuchtungsgerät besteht aus Generator, Röntgenstrahler, Bildverstärker-Fernsehkette und kippfähigem Untersuchungstisch.

Der Röntgenstrahler ist meist unter dem Tisch angebracht.

Der **Bildverstärker** über dem Patienten ist frei beweglich und mit dem Röntgenstrahler gekoppelt. So lassen sich Bewegungsabläufe dokumentieren.

Die aus dem Patienten austretenden Röntgenphotonen bewirken am Eingang der Bildverstärkerröhre Fluoreszenz, die Elektronen aus einer Photokathode auslöst. Diese werden beschleunigt und erzeugen am Ausgang der Röhre ein verkleinertes,

4.2.1 Gerätetechnik

Das Durchleuchtungsgerät besteht aus
- Generator
- Röntgenstrahler
- Bildverstärker-Fernsehkette
- kippfähigem Untersuchungstisch.

Generator und Röntgenstrahler entsprechen denen konventioneller Röntgenanlagen. Die Röntgenröhre ist i. d. R. unter dem Untersuchungstisch (Untertischröhre), selten über dem Tisch montiert.
Der über dem Tisch und damit über dem Patienten befindliche **Bildverstärker** ist frei beweglich, aber mit der Untertischröhre so gekoppelt, dass der Zentralstrahl immer das Zentrum des Bildverstärkers trifft. So können Bewegungsabläufe beobachtet und pathologische bzw. repräsentative Befunde gezielt dokumentiert werden (Zielaufnahme).
Die Bildverstärkerröhre ist ein Vakuumgefäß mit einem großen Eingangs- und einem kleinen Ausgangsfenster. Am Eingangsfenster ist unter einer Fluoreszenzschicht eine Photokathodenschicht angebracht (**Abb. A-4.11**). Die aus dem Patienten austretenden Röntgenphotonen bewirken in der Fluoreszenzschicht Lichtemission und das Licht löst aus der Photokathodenschicht Elektronen heraus. Diese werden im Hochspan-

A-4.11 Bildverstärkerröhre

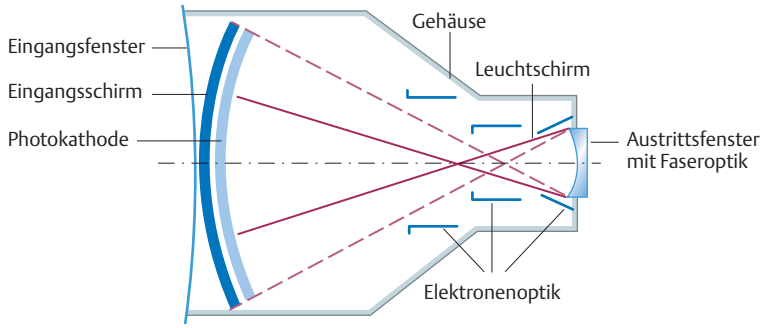

A-4.11

nungsfeld (25 kV) der Verstärkerröhre zum Ausgangsfenster hin beschleunigt und dabei von Ablenkspulen elektronenoptisch fokussiert. Am Ausgangsschirm entsteht an einer Fluoreszenzschicht ein verkleinertes, aber sehr viel helleres **(verstärktes) Durchleuchtungsbild** (**Abb. A-4.11**). Eine Faseroptikscheibe aus Glasfasern verhindert Lichtstreuung und Verzeichnung. Über eine Koppeloptik mit semitransparenten Ablenkspiegeln für eine 100-mm-Kamera werden die Bildsignale dem Detektorsystem der Fernsehkamera zugeleitet.

verstärktes Durchleuchtungsbild (**Abb. A-4.11**).

Die **Fernsehkamera** wandelt die Bildsignale wieder in elektrische Signale (Videosignale) um und leitet sie an einen oder mehrere Monitore weiter.

Die **Fernsehkamera** wandelt dieses in Videosignale um.

4.2.2 Stellenwert im Vergleich zu konkurrierenden Verfahren

4.2.2 Stellenwert im Vergleich zu konkurrierenden Verfahren

Typische Durchleuchtungsuntersuchungen sind Thoraxdurchleuchtung, Kontrastmittelpassage des Magen-Darm-Traktes, Fisteldarstellung, Phlebografie, Arthrografie und Myelografie.

Die **rotierende Thoraxdurchleuchtung** kann zur Abklärung hilärer Prozesse und zur Differenzierung extra- oder intrapulmonaler Verschattungen hilfreich sein. Eine vollständigere Abklärung derartiger Fragestellungen erzielt man mit dem Thorax-CT in „Low-dose-Technik".

Die **rotierende Thoraxdurchleuchtung** hilft, hiläre Prozesse, extra- oder intrapulmonale Verschattungen abzuklären.

Obwohl **Kontrastmitteluntersuchungen des Magen-Darm-Traktes** in Doppelkontrasttechnik (s. S. 436) pathologische Veränderungen mit hoher Sensitivität und Spezifität nachweisen können, ist die Diagnostik des Magens und Kolons, nicht zuletzt wegen der Möglichkeit der Biopsie, eine Domäne der Endoskopie. Der Dünndarm wird in Form der Doppelkontrastuntersuchung nach Sellink mit Durchleuchtung untersucht (neuerdings auch in Kombination mit CT oder MRT).

Die Durchleuchtung ist bei **Kontrastmitteluntersuchungen des Magen-Darm-Traktes**, vor allem des Dünndarms, von Bedeutung.

Arthrografien sind seit der flächenhaften Einführung der MRT selten und zumeist entbehrlich geworden.

Die MRT macht **Arthrografien** meist überflüssig.

Die **Myelografie** stellt in Verbindung mit der Postmyelo-CT den Goldstandard beim Nachweis von Wurzelkompressionen dar.

Die **Myelografie** (plus Postmyelo-CT) weist Wurzelkompressionen nach.

4.3 Computertomografie (CT)

4.3 Computertomografie (CT)

► Definition. Die Computertomografie (CT) ist ein Röntgenverfahren, mit dem transversale Schichten erzeugt werden. Dadurch lassen sich Gewebe und Organe überlagerungsfrei zweidimensional darstellen. In der Summe der einzelnen Schichten liegt die Information der 3. Dimension. Die CT zählt zu den Schnittbildverfahren.

► Definition.

4.3.1 Gerätetechnik

4.3.1 Gerätetechnik

Computertomografen der 1.–4. Generation

Computertomografen der 1.–4. Generation

Das Prinzip der CT wurde 1968 von Hounsfield und Cormack entwickelt. Die ersten Geräte mit Messzeiten von mehr als 5 Minuten pro Schicht kamen 1971 als Schädel-CT-Geräte zum Einsatz.

Ein CT-Gerät besteht aus
- Gantry (Abtasteinheit) mit Röntgenröhre, Detektorsystem u. a.
- Patientenlagerungstisch
- Bedienpult
- Computer.

Um eine Körperschicht zu durchstrahlen, wird bei den heute üblichen Geräten der 3. und 4. Generation, bei denen die Röntgenröhre rotiert, mit einem Blendensystem ein **schmaler, fächerförmiger Röntgenstrahl** aus dem Strahlenkegel ausgeblendet. Er ist so breit wie die gewünschte Dicke der Körperschicht und erfasst den gesamten Patientenquerschnitt (**Abb. A-4.12**).

Die **Detektoren** messen die Intensitätsunterschiede der Röntgenstrahlung und wandeln sie in elektrische Signale um. **Multidetektorsysteme (MDCT)** bestehen aus mehreren Detektorzeilen (**s. S. 75**).

Es gibt folgende Formen der Bildakquisition:
Einzelschicht-CT: Bei den **konventionellen Computertomografen** der 4. Generation sind Röhrenrotation und Tischvorschub diskontinuierlich.

Spiral-CT: Röhrenrotation und Tischvorschub sind kontinuierlich. Die Röntgenröhre beschreibt eine spiralförmige Bahn um den Körper (**Abb. A-4.13**). Aus dem Datensatz lassen sich Schichten beliebiger Dicke und in variablem Abstand zueinander rekonstruieren.

Ein CT-Gerät besteht aus
- Gantry (Abtasteinheit, „Röhre“): In der Gantry sind der Hochspannungsgenerator, die Röntgenröhre, ein Blendensystem, die Kühlung und das Detektorsystem untergebracht.
- Patientenlagerungstisch
- Bedienpult
- Computer.

Um eine Körperschicht zu durchstrahlen, bewegte sich die Röntgenröhre bei den CT-Geräten der 1. und 2. Generation noch in 2 getrennten Einzelbewegungen: Translation und Rotation. Bei den heute verwendeten Geräten der 3. und 4. Generation dagegen rotiert die Röntgenröhre. Hierzu wird mit einem System von Blenden, dem Kollimator, ein **schmaler**, **fächerförmiger Röntgenstrahl** aus dem Strahlenkegel ausgeblendet. Seine Breite entspricht der gewünschten Dicke der Körperschicht. Der Öffnungswinkel des Strahlenkegels ist so breit, dass der gesamte Patientenquerschnitt durchstrahlt wird (**Abb. A-4.12**). Bei den Geräten der 3. Generation vollführen die Röhre und die ihr gegenüber angeordneten Detektoren gemeinsam eine kreisförmige Bewegung um den Patienten. Die Geräte der 4. Generation besitzen einen im Vollkreis angeordneten, stationären Detektorkranz. Nur die Röntgenröhre umkreist den Patienten.

Als **Detektoren** kommen sowohl Gas- als auch Festkörperdetektoren (z. B. Ionisationskammern, Szintillationsdetektoren) zum Einsatz. Beiden Detektorarten ist gemeinsam, dass sie die Intensitätsunterschiede der nach dem Durchtritt durch den Patienten geschwächten Röntgenstrahlung messen und in elektrische Signale umwandeln, die anschließend digitalisiert und der Bildrekonstruktion zugeführt werden. Modernste Entwicklungen gehen dahin, mehrere Detektorzeilen nebeneinander anzuordnen **(MDCT, Multidetektor- oder Mehrzeilencomputertomografie, s. S. 75** so dass mit einer Röhrenumdrehung mehr als eine Untersuchungsschicht errechnet werden kann.

Die Geräte der 4. Generation ermöglichen folgende Formen der Bildakquisition:
Einzelschicht-CT: Bei den **konventionellen Computertomografen** der 4. Generation rollen sich die Kabel für die Hochspannungszuführung und die Messdatenabführung auf, so dass sie nach einer 360°-Umdrehung zurückgeführt werden müssen. Die Zeit für die Kabelrückführung wird dazu genutzt, den Patientenlagerungstisch in Körperlängsachse vorzuschieben, so dass die nächste Körperschicht durchstrahlt werden kann.

Spiral-CT: Die Einführung eines Schleifringsystems zur Spannungszuführung machte die ständige Drehrichtungsänderung der Röhre zur Kabelrückführung unnötig und ermöglichte eine dauerrotierende Röhre. Bei sich kontinuierlich vorwärtsbewegendem Patiententisch beschreibt die Röntgenröhre eine spiralförmige Bahn um den Körper (**Abb. A-4.13**). Die Messdaten werden dabei ebenso kontinuierlich als sog. Volumendatensatz aufgenommen. Daraus können durch bestimmte Rekonstruktionsalgo-

A-4.12 **Bildakquisition in einem Computertomografen der 3. Generation**

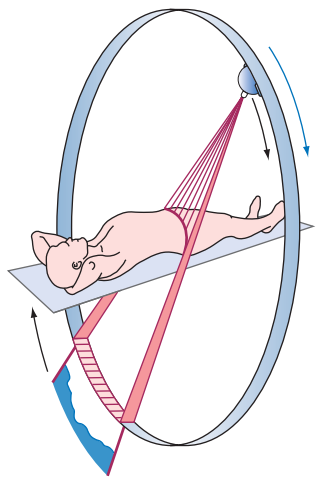

A-4.13 Spiral-CT

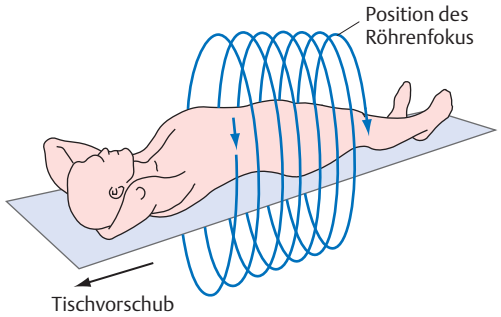

A-4.13

rithmen Schichten beliebiger Dicke und in variablen Abstand zueinander rekonstruiert werden.
Die Vorteile der Spiral-CT zeigt **Tab. A-4.2**.

Die Vorteile der Spiral-CT zeigt **Tab. A-4.2**.

A-4.2 Vorteile der Spiral-CT

- kurze Untersuchungszeiten
- lückenlose Erfassung von Volumendatensätzen in einer Atempause; dadurch entstehen keine Zwischenräume durch unterschiedliche Atemlage wie im Einzelschicht-CT
- Reduzierung von Partialvolumeneffekten durch Rekonstruktion überlappender Schichten
- Möglichkeit zur dreidimensionalen Rekonstruktion (3D), Berechnung von koronaren, sagittalen oder irregulären Schichtebenen (MPR)
- bessere Ausnutzung des Kontrastmittelbolus für Mehrphasenuntersuchungen (z. B. der Leber) und CT-Angiografie

Multidetektor-Computertomograf (MDCT)

Multidetektor-Computertomograf (MDCT)

▶ **Synonym.** Mehrzeilen-CT, Multislice-CT

▶ **Synonym.**

Multidetektortomografen benutzen eine Scannergeometrie der 3. Generation, d. h. sie besitzen eine simultan rotierende Röhre mit gegenüberliegender Detektoreinheit. Es können **2–256 Detektorzeilen** parallel **nebeneinander** angeordnet sein (**Abb. A-4.14**). Die Breite der einzelnen Detektoren (z. B. 0,5 mm bei einem 64-Zei-

Multidetektortomografen benutzen eine Scannergeometrie der 3. Generation, es können aber **mehrere Detektorzeilen** parallel **nebeneinander** angeordnet sein (**Abb. A-4.14**).

A-4.14 Prinzip der MDCT

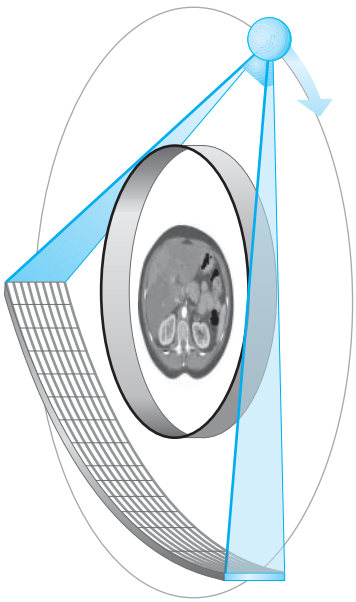

A-4.14

A-4.15

A-4.15 Prinzip der Dual-Source-CT

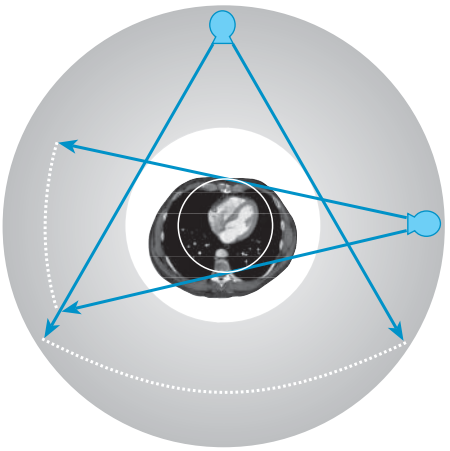

len-Scanner) bestimmt die minimale Schichtdicke und damit auch die Ortsauflösung. Für dickere Schichten und damit ein geringeres Rauschen können einzelne Detektorreihen auch zusammengeschaltet werden.

Durch die Integration von 2 Röntgenstrahlern in einem System kann die zeitliche Auflösung verbessert werden (**Dual-Source-CT**, **Abb. A-4.15**). Die reduzierte Rotationszeit ermöglicht scharfe Aufnahmen bewegter Strukturen (Herz-CT mit EKG-Triggerung).

MDCT-Geräte besitzen bereits eine höhere Rotationsgeschwindigkeit als herkömmliche Spiral-CT-Geräte. Ein neuer Weg zur Verbesserung der zeitlichen Auflösung ist die Integration von 2 Röntgenstrahlern in einem System (**Dual-Source-CT**, **Abb. A-4.15**). Die beiden versetzt angeordneten Röhren werden dabei mit unterschiedlicher Spannung angesteuert. So erhält man aus identischen Projektionswinkeln ein unterschiedliches Strahlungsspektrum. Die benötigte Zeit, um die Daten für ein Bild zu erfassen, wird drastisch verringert: Die effektive Rotationszeit kann auf 165 ms reduziert werden, womit nun auch scharfe Aufnahmen bewegter Strukturen (Herz-CT mit EKG-Triggerung) möglich sind.

▸ Merke.

▸ **Merke.** Die Multidetektor-Technologie erlaubt, in kürzerer Zeit mit dünneren Schichten größere Untersuchungsvolumina darzustellen (**Tab. A-4.3**).

Multislice-CT mit 64 und mehr Detektorzeilen oder Dual-Source-CT mit sehr kurzen Scanzeiten finden heute in der modernen Herzbildgebung Anwendung.

A-4.3

A-4.3 Vorteile der Multidetektor-CT

dünnere Schichten	isotrope Auflösung ermöglicht Rekonstruktion in jeder Raumebene wie MPR, 3D-Darstellungen, virtuelle Koloskopie oder Bronchoskopie (**Abb. A-4.16**)
größere Untersuchungsvolumina	Ganzkörperuntersuchungen im Rahmen der Polytraumaversorgung (**Abb. A-4.16**), CT-Angiografie der gesamten Aorta und Becken-Bein-Strohmbahn
kürzere Scanzeiten	reduzierte Bewegungsartefakte bei Schwerstkranken, definierte Organperfusionsphasen, Perfusionsbildgebung, Reduktion der Kontrastmittelmenge

Elektronenstrahl-Computertomograf

Die Elektronenstrahltomografie (EBT) hat sich aufgrund hoher Kosten und die wenig überzeugende Bildqualität klinisch nicht durchgesetzt.

Elektronenstrahl-Computertomograf

Die Elektronenstrahltomografie (EBT) war eine interessante Entwicklung, um mit ultrakurzen Scanzeiten (unter 100 ms) bewegte Organe, wie das schlagende Herz artefaktfrei untersuchen zu können. Anstelle einer bewegten Röntgenröhre wurde hier nur ein hochenergetischer Elektronenstrahl in einem Vakuumtrichter halbkreisförmig um den Patienten gelenkt und damit die Röntgenstrahlung an den verschiedenen Punkten des Halbkreises ausgelöst. Die hohen Investitionskosten, die Einschränkung auf wenige Untersuchungsindikationen und die wenig überzeugende Bildqualität haben einen breiten Einzug in die klinische Routine verhindert.

A-4.16 Multidetektor-CT-Aufnahmen

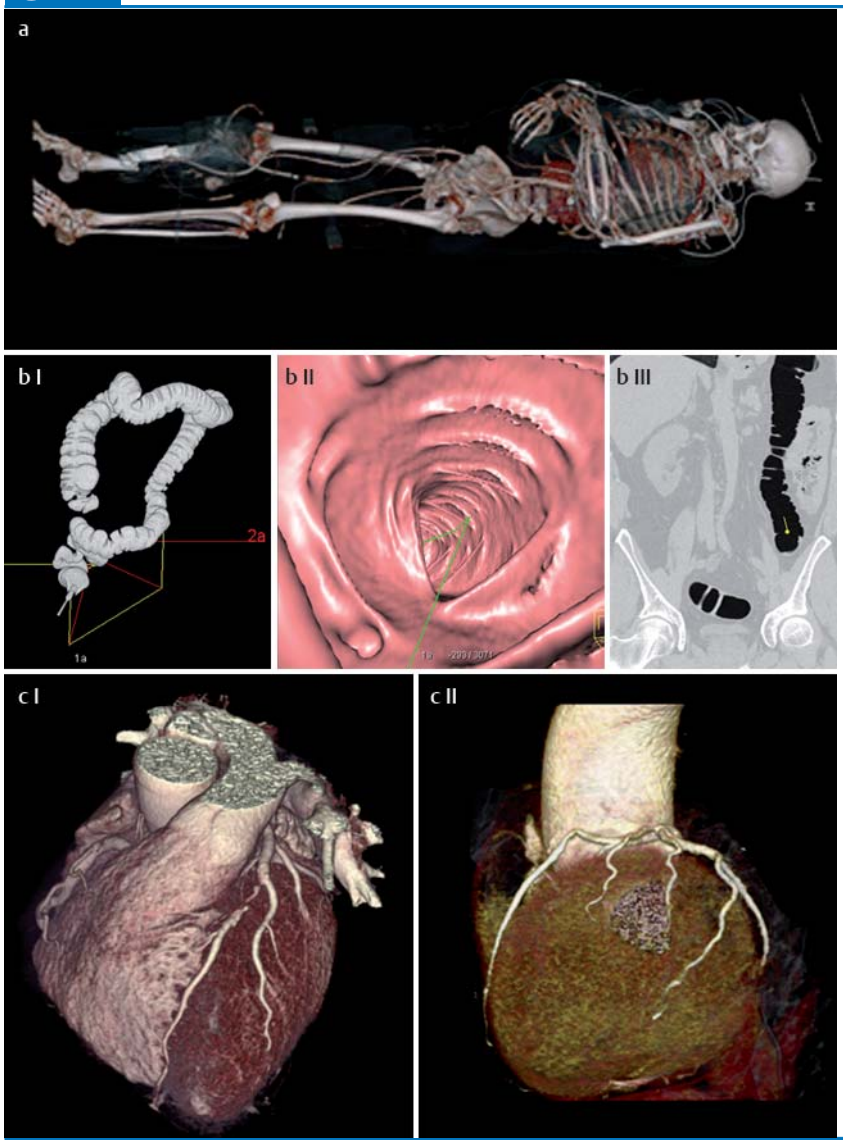

a Ganzkörper-CT in der Polytrauma-Diagnostik.
b Virtuelle Kolonoskopie.
c 3-D-Datensatz mit einem 64-Zeilen-CT erzeugt. Oberflächenrekonstruktion (SSD) zur Darstellung der Herzkranzgefäße.

4.3.2 Bildrekonstruktion

Die Detektoren messen die Schwächung der Röntgenstrahlen beim Durchtritt durch den Patienten in jeder Winkelstellung der Röntgenröhre (Projektion). Die so ermittelten Schwächungswerte werden im Computer logarithmiert und nach einer Hoch- und Tiefpassfilterung (Faltungskerne) nach Art eines Linienintegrals rückprojiziert **(gefaltete Rückprojektion)**, d. h. alle Punkte entlang des Integrationsweges erhalten den gleichen Signalwert. Aus den Schwächungswerten aller Projektionen ergibt sich durch Überlagerung das Schichtbild. Jedes Element des zweidimensionalen Bildes **(Pixel)** repräsentiert ein Volumenelement **(Voxel):**

► **Merke.** Voxel = Pixel × Schichtdicke

Das Ausmaß der Absorption und damit der Schwächung der Röntgenstrahlung in einem Voxel hängt von der Zusammensetzung – z. B. Dichte – des Gewebes im Voxel und von der Strahlungsenergie ab (linearer Schwächungskoeffizient, s. S. 13). Um den Einfluss der Strahlungsenergie zu eliminieren und die Absorption von Gewebearten besser miteinander vergleichen zu können, verwendet man in der CT die **Hounsfield-Einheit**.

4.3.2 Bildrekonstruktion

Nach Logarithmierung und Bearbeitung **(gefaltete Rückprojektion)** der von den Detektoren gemessenen Schwächungswerte ergibt ihre Überlagerung das Schichtbild. Jedes Bildelement **(Pixel)** repräsentiert ein Volumenelement **(Voxel)**:

► **Merke.**

Das Ausmaß der Strahlenabsorption bestimmt der lineare Schwächungskoeffizient. Zur besseren Vergleichbarkeit der Gewebe dient in der CT aber die **Hounsfield-Einheit**.

► Definition.

► **Definition.** Die Hounsfield-Einheit (HE) errechnet sich aus dem linearen Schwächungskoeffizienten μ und ist ein Maß für die Dichte. Sie ist ein relativer Schwächungskoeffizient. Bezugsgröße ist Wasser (0 HE).

$$HE = \frac{1000 \times \mu(\text{Objekt}) - \mu(\text{Wasser})}{\mu(\text{Wasser})}$$

Wählt man als 2. Fixpunkt Luft (–1000 HE), lassen sich die relativen Schwächungskoeffizienten der Gewebe auf einer Dichteskala, der **Hounsfield-Skala**, anordnen.

Tab. A-4.4 zeigt typische Dichtewerte.

Tab. A-4.4 zeigt typische Dichtewerte der CT.

A-4.4

A-4.4 Typische Dichtewerte in der CT in Hounsfield-Einheiten

Gewebe bzw. Befund	Hounsfield-Einheit (HE)
Lunge	–500 HE
Fett	–100–0 HE
Wasser	0 HE
Leber (nativ)	40–60 HE
frische Blutung	70–90 HE
Leber (nach Kontrastmittelgabe)	ca. 150 HE
Spongiosa	300 HE
Kompakta	> 1000 HE

Dichtewerte stellen sich als **Graustufen** dar. Da das menschliche Auge nur ca. 20 Graustufen unterscheiden kann, bedient man sich der **Fenstertechnik** (**Abb. A-4.17**).

Dichtewerte stellen sich im Computertomogramm als **Graustufen** dar. Da das menschliche Auge nur ca. 20 Graustufen unterscheiden kann, bedient man sich der **Fenstertechnik:** Man wählt für jede Untersuchung eine geeignete Fenstereinstellung, welche nur die zu beurteilenden Organstrukturen als Graustufen darstellt. (**Abb. A-4.17**). Dichtewerte ober- und unterhalb dieses Fensters stellen sich einheitlich schwarz bzw. weiß dar.

► Merke.

► **Merke.** Gewebe bzw. pathologische Veränderungen, deren Dichte annähernd mit der einer Bezugsgröße (z. B. Wasser, Gehirn) übereinstimmt, bezeichnet man als **isodens**, solche mit im Vergleich zur Bezugsgröße höheren Dichtewerten als **hyperdens**, mit geringeren Dichtewerten als **hypodens**.

A-4.17

A-4.17 Fenstertechnik zur optimierten Darstellung relevanter Strukturen

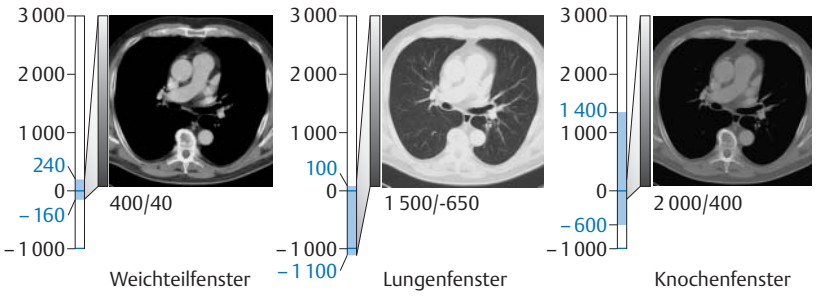

4.3.3 Strahlenexposition

Die effektive Dosis für eine Thorax-CT ist ca. 100-mal höher als die der konventionellen Thoraxaufnahme.

Jede Anwendung ionisierender Strahlung erfordert die rechtfertigende Indikation durch einen fachkundigen Arzt.

4.3.3 Strahlenexposition

Die Strahlenexposition durch die Computertomografie ist nicht unerheblich. Obwohl nur 7 % der radiologischen Untersuchungen CTs sind, machen diese 54 % der medizinisch bedingten Strahlenexposition aus. Die effektive Dosis für eine Thorax-CT beträgt ca. 6–10 mSv und ist damit ca. 100-mal höher als die der konventionellen Thoraxübersichtsaufnahme.

Der Arzt muss daher zum einen die Indikation zur CT kritisch stellen, zum andern die Untersuchungsparameter (mAs) mit Bedacht festlegen: Eine Dosishalbierung ver-

vierfacht das Rauschen. Eine Halbierung der Schichtdicke erfordert bei gleicher Bildqualität eine Verdoppelung der Dosis.
Für die Anwendung ionisierender Strahlen gelten die Strahlenschutzgrundsätze „Rechtfertigung" und „Optimierung". Jede Durchführung einer Röntgenuntersuchung erfordert die rechtfertigende Indikation durch einen fachkundigen Arzt.
Der Gesetzgeber hat in der Röntgenverordnung **Dosisgrenzwerte** (diagnostische Referenzwerte) für Röntgenaufnahmen, Durchleuchtungsuntersuchungen und CT-Untersuchungen bei Erwachsenen und Kindern festgelegt. Diese Dosiswerte sind keine individuellen Grenzwerte, die innerhalb einer Untersuchung nicht überschritten werden dürfen. Werden die diagnostischen Referenzwerte in einer Einrichtung aber dauerhaft überschritten, müssen die Ursachen hierfür gesucht und Abhilfemaßnahmen getroffen werden.

Der Betreiber einer Röntgeneinrichtung ist vom Gesetzgeber angehalten, **Dosisgrenzwerte** (diagnostische Referenzwerte) nicht dauerhaft zu überschreiten.

► **Merke.** Bei Hochkontrastuntersuchungen z. B. des Thorax oder der NNH kann die Dosis ohne relevanten Verlust an Bildqualität reduziert werden **(„Low-dose-Technik")**.

► **Merke.**

4.3.4 Stellenwert im Vergleich zu konkurrierenden Verfahren

Die CT ist das Verfahren der Wahl zur überlagerungsfreien Darstellung der inneren Organe. Sie weist eine hohe Dichteauflösung auf. Im Vergleich zu konventionellen Röntgenaufnahmen ist die Kontrastabstufung daher besser. Die räumliche Auflösung ist jedoch geringer, weil es sich um eine rekonstruierte Darstellung der Absorptionswerte handelt.
Die **kraniale CT** ist Basisdiagnostik beim Schlaganfall (Blutungsausschluss) und beim Schädel-Hirn-Trauma. An ihre Grenzen stößt sie beim Nachweis kleiner Läsionen, sehr frischer Infarkte und in der Beurteilung des Hirnstammes. Hier ist die MRT viel aussagekräftiger.
Da sich Lungenparenchym und Mediastinalstrukturen im Thorax-Computertomogramm hervorragend beurteilen lassen, ist die **Thorax-CT** hier das bildgebende Verfahren der Wahl.
Die hochauflösende Computertomografie **(HR-CT)** ist eine spezielle Untersuchungstechnik, die zur Beurteilung von Feinstrukturen, z. B. der Lunge oder des Felsenbeines eingesetzt wird. Bei dünnen Schichten von 1–2 mm wird eine hochauflösende Bildmatrix und zur Verminderung des Rauschens eine höhere Dosis verwendet.
Die parenchymatösen Oberbauchorgane sind i. d. R. sonografisch gut zu beurteilen. Als weiterführendes bildgebendes Verfahren wird die Spiral-CT mit oraler und/oder i. v. Gabe von Kontrastmittel eingesetzt. Z. T. ist jedoch die MRT (bei Einsatz schneller Sequenzen und Atemanhaltetechnik) besser geeignet.
Die CT eignet sich hervorragend zur Beurteilung **knöcherner Strukturen** (z. B. Wirbelkörper- oder Beckenfrakturen). Weichteile lassen sich jedoch durch die MRT besser beurteilen (z. B. Myelonkompression bei intraspinalem Hämatom).
Die **Multidetektor-CT** erlaubt in kurzer Scanzeit ein großes Untersuchungsvolumen mit dünner Schichtung durchzuführen. Sie ist im Rahmen von Schockraumkonzepten hervorragend geeignet, instabile polytraumatisierte Patienten in einem Untersuchungsgang zu diagnostizieren. Zeitaufwendige konventionelle Röntgenaufnahmen werden eingespart und der Patient kann schneller einer adäquaten Therapie zugeführt werden. Aus den dünnschichtigen Volumendatensätzen sind multiplanare Reformationen (MPR) und 3D-Rekonstruktionen (CT-Angiografie, MIP) in hoher Qualität möglich.

4.3.4 Stellenwert im Vergleich zu konkurrierenden Verfahren

Die CT stellt Organe überlagerungsfrei dar. Der Kontrast ist höher und die Ortsauflösung geringer als bei konventionellen Röntgenaufnahmen.

Die **kraniale CT** ist Basisdiagnostik beim Schlaganfall und Schädel-Hirn-Trauma.

Die **Thorax-CT** ist **das** Verfahren zur Darstellung von Lunge und Mediastinum.

Die **HR-CT** ist eine Untersuchungstechnik mit dünnen Schichten, hochauflösender Bildmatrix und erhöhter Dosis zur besseren Darstellung von Feinstrukturen.

Die Oberbauchorgane sind Domäne der Sonografie, die CT ist hier weiterführendes Verfahren.

Knöcherne Strukturen lassen sich sehr gut, Weichteile schlechter als mit der MRT beurteilen.

Mit der **Multidetektor-CT** lassen sich Ganzkörperuntersuchungen beim Polytrauma sowie dreidimensionale Rekonstruktionen, wie die CT-Angiografie, in hoher Qualität durchführen.

4.4 Magnetresonanztomografie (MRT)

► **Definition.** Die Magnetresonanztomografie (Kernspintomografie, MRT) ist ein Verfahren zur Erzeugung von Schnittbildern in einer frei wählbaren Raumebene ohne Verwendung von Röntgenstrahlung.

4.4 Magnetresonanztomografie (MRT)

► **Definition.**

A-4.18

A-4.18 Physikalische Grundlagen der MRT

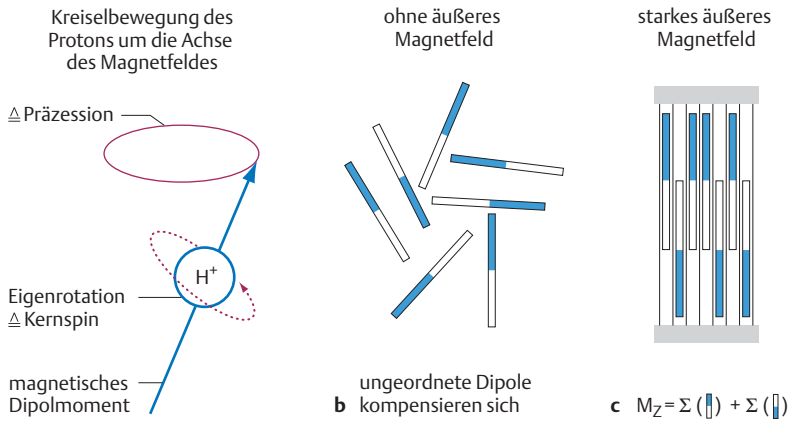

4.4.1 Physikalische Grundlagen

Kernmagnetresonanz betrifft Atomkerne ungerader Nukleonenzahl, z. B. das **Wasserstoffproton**.

Jedes Proton besitzt einen Eigendrehimpuls **(Kernspin)**, der ein **magnetisches Dipolmoment** induziert. In einem starken äußeren Magnetfeld richten sich die magnetischen Dipole entlang der Feldlinien aus. Eine messbare Nettomagnetisierung **(Längsmagnetisierung Mz)** entsteht (**Abb. A-4.18**).

Die Bewegung der Atomkerne um die Längsachse des Magnetfeldes heißt **Präzession**.
Die **Präzessions-** oder **Larmorfrequenz**, mit der die Ladung rotiert, hängt u. a. von der Stärke des Magnetfeldes (Bo) ab:

Larmorfrequenz (ωo) = γ × Bo

► **Merke.**

4.4.1 Physikalische Grundlagen

Die Kernmagnetresonanz beruht auf den Eigenschaften von Atomkernen mit ungerader Nukleonenzahl. Da Wasser das häufigste Molekül im menschlichen Körper ist, eignet sich das **Wasserstoffproton** (H^+) besonders zur Messung und Erläuterung des Phänomens.
Jedes Proton besitzt einen Eigendrehimpuls **(Kernspin)**, d. h. seine positive Ladung bewegt sich mit einer stoffspezifischen Geschwindigkeit um die eigene Achse. Die bewegte elektrische Ladung induziert ihr eigenes **magnetisches Dipolmoment** (**Abb. A-4.18a**). Im menschlichen Körper liegen diese Magnetfelder ungeordnet vor und kompensieren sich folglich (**Abb. A-4.18b**). In einem starken äußeren Magnetfeld jedoch richten sich die magnetischen Dipole entlang der Feldlinien – parallel oder antiparallel – aus. Die Mehrzahl der Protonen nimmt die energetisch etwas günstigere Parallelposition ein, so dass eine messbare Nettomagnetisierung **(Längsmagnetisierung Mz)** entsteht (**Abb. A-4.18c**).
Atomkerne mit ungerader Nukleonenzahl bewegen sich wie ein torkelnder Kreisel um die Längsachse des Magnetfeldes. Diese Bewegung heißt **Präzession**.

Das starke äußere Magnetfeld zwingt den Protonen auch die Geschwindigkeit bzw. Frequenz auf, mit der ihre Ladung rotiert. Diese **Präzessions-** oder **Larmorfrequenz** hängt von einer stoffspezifischen Konstante (γ) und der Stärke des äußeren Magnetfeldes (Bo) ab und beträgt für die Wasserstoffprotonen 42 MHz pro Tesla (T).
Larmorfrequenz (ωo) = γ × Bo

► **Merke.** Die Ausrichtung und die identische Präzessionsfrequenz aller Protonen in einem starken Magnetfeld ermöglichen das Phänomen der Resonanz: Ähnlich wie eine Stimmgabel eine Gitarrensaite gleicher Frequenz zum Klingen bringt, ist bei Einhaltung der Larmorfrequenz **(Resonanzbedingung)** eine Energieübertragung auf die Protonen **(Anregung)** möglich. Dies geschieht in Form eines Hochfrequenz(HF)-Impulses mit der Larmorfrequenz. Nach Abschalten des Impulses geben die Protonen die aufgenommene Energie in Form eines magnetischen Impulses wieder ab. Dieser wird gemessen und für die Bildgebung genutzt.

4.4.2 Gerätetechnik

Ein Magnetresonanztomograf besteht aus
- Magnet
- Gradientenspulen
- Hochfrequenzspulen
- Rechnersystem.

Zur Erzeugung eines für die Bildgebung ausreichend großen und homogenen Magnetfeldes benötigt man **supraleitende Magnete**.

4.4.2 Gerätetechnik

Die wesentlichen Bestandteile eines Magnetresonanztomografen sind:
- Magnet
- Gradientenspulen
- Hochfrequenzspulen
- Rechnersystem.

Zur Erzeugung eines für die Bildgebung ausreichend großen und homogenen Magnetfeldes ist der Einsatz **supraleitender Magnete** notwendig: Bei einer Temperatur nahe am absoluten Nullpunkt verlieren die in den Magnetspulen verwendeten Materialien

ihren elektrischen Widerstand. Dadurch nehmen nach einer einmaligen Energiezufuhr („Hochfahren des Gerätes“) Stromfluss und magnetische Feldstärke nicht ab. Lediglich die Temperatur des Magneten muss nahe am Nullpunkt gehalten werden, was durch ein Kühlsystem mit flüssigem Helium realisiert wird.

Zur Ortskodierung werden dem äußeren Magnetfeld (einer Stärke von z. B. 1,5 T) während der Messsequenzen durch **Gradientenspulen** Magnetfelder geringer Feldstärke (z. B. 1–15 mT) in den 3 Raumebenen überlagert. Die Schaltzeiten dieser Gradientenfelder liegen im Millisekundenbereich.

Zur Signalerzeugung und zum Signalempfang werden mobile **Hochfrequenzspulensysteme** dicht an die Körperoberfläche gebracht (z. B. Kopfspule, Oberflächenspule). Sie arbeiten wie eine Sende- und Empfangsantenne. Nach einem definierten HF-Impuls zur Anregung der Protonen in einem durch die Ortskodierung bestimmten Untersuchungsvolumen nimmt die Spule das von den Protonen emittierte Signal auf und leitet es an das **Rechnersystem** zur Bildrekonstruktion weiter.

Zur Ortskodierung werden dem Magnetfeld durch **Gradientenspulen** Magnetfelder geringer Feldstärke (Gradientenfelder) überlagert.

Mobile **Hochfrequenzspulensysteme** dienen der Signalerzeugung, dem Signalempfang und seiner Weiterleitung an das **Rechnersystem**.

4.4.3 Bilderzeugung

4.4.3 Bilderzeugung

Ein definierter HF-Impuls führt zur Anregung der Protonen, d. h. die **Längsmagnetisierung Mz** wird um einen bestimmten Winkel in die xy-Ebene ausgelenkt. Dadurch entsteht eine messbare **Quermagnetisierung Mxy**. Gleichzeitig wird die **Präzessionsbewegung synchronisiert**. Die Protonen bewegen sich also nicht nur mit der gleichen Geschwindigkeit um ihre Achse, sondern besitzen nun auch die gleiche Phasenlage.

Ein HF-Impuls regt die Protonen an, induziert so eine **Quermagnetisierung Mxy** und **synchronisiert** die **Präzessionsbewegung**.

Unmittelbar nach der Anregung kehren die Protonen in den Grundzustand zurück. Dieser Vorgang heißt **Relaxation**. Dabei finden zeitgleich eine Rückkehr in die Längsmagnetisierung **(Längsrelaxation)** unter Energieabgabe an die Umgebung (das Gitter) und eine Dephasierung (Desynchronisierung) der Präzessionsbewegung **(Querrelaxation)** ohne Energieabgabe an das Gitter statt. Die Relaxationsvorgänge werden mathematisch durch gewebespezifische Zeitkonstanten beschrieben. Die Zeitkonstante der Längsrelaxation heißt **T1** oder **Spin-Gitter-Relaxationszeit** und beträgt 300–2000 ms, die Zeitkonstante der Querrelaxation heißt **T2** oder **Spin-Spin-Relaxationszeit** und beträgt 30–150 ms.

Nach der Anregung kehren die Protonen in den Grundzustand zurück. Diese **Relaxation** besteht aus einer **Längsrelaxation** mit der Zeitkonstante **T1 (Spin-Gitter-Relaxationszeit)** und einer **Querrelaxation** mit der Konstante **T2 (Spin-Spin-Relaxationszeit)**.

Da der von den Protonen bei der Längsrelaxation ausgehende magnetische Impuls sehr klein ist, werden die Protonen mehrmals angeregt und die gemessenen Signale elektronisch gemittelt **(Averaging)**, so dass Rauschen eliminiert wird und die magnetischen Impulse messbar werden. Eine Folge mehrerer HF-Impulse bezeichnet man als **(Puls-)Sequenz**. Die Zeit zwischen 2 Anregungen heißt **Repetitionszeit (TR)**, die Zeit zwischen Anregung und Signalaufnahme ist die **Echozeit (TE)**.

Eine Folge mehrerer HF-Impulse zwecks **Averaging** der Signale heißt **(Puls-)Sequenz**. Die Zeit zwischen Impulsen heißt **Repetitionszeit (TR)**, die zwischen Anregung und Signalaufnahme **Echozeit (TE)**.

Zur **Ortskodierung** magnetischer Impulse überlagert man das Magnetfeld durch zusätzliche Magnetfelder, die Gradientenfelder. Ein HF-Impuls einer bestimmten Larmorfrequenz regt dann nur Protonen einer schmalen Schicht an. Die Frequenz entspricht dann einem Ort im Gradientenfeld.

Die Überlagerung des Magnetfelds durch Gradientenfelder bewirkt, dass ein HF-Impuls nur Protonen einer Schicht anregt **(Ortskodierung)**.

Bildkontrast

Bildkontrast

► **Merke.** Der **Bildkontrast**, also die Helligkeitsunterschiede unterschiedlicher Gewebe, hängt von den Gewebeparametern (T1, T2, Protonendichte [PD], d. h. Wassergehalt), Sequenzparametern (TR, TE) und dem Sequenztyp (s. S. 82) ab. Der für den Kontrast ausschlaggebende Gewebeparameter bestimmt die Gewichtung und damit den Bildcharakter einer Sequenz:

- Eine **T1-gewichtete Sequenz** ist durch **kurze** TR und TE charakterisiert. Gewebe mit einer kurzen T1 (z. B. weiße Hirnsubstanz, Fett) erscheinen hell **(hyperintens)**, Gewebe mit einer langen T1 (z. B. graue Hirnsubstanz, Muskel) erscheinen dunkel **(hypointens)** (**Abb. A-4.19**).
- Eine **T2-gewichtete Sequenz** ist durch **längere** TR und TE charakterisiert. Gewebe mit einer langen T2 (z. B. Wasser) erscheinen hell, Gewebe mit einer kurzen T2 (z. B. Muskulatur) erscheinen dunkel. Da Wasser die längste T2 hat, erscheinen Liquor, Ödeme und Zysten hell.
- Eine **Sequenz mit PD-Gewichtung** ist durch eine **lange** TR und eine **kurze** TE charakterisiert. Der Einfluss der T1 und T2 ist minimal. Gewebe mit hoher PD (z. B. Wasser, Bindegewebe) erscheinen hell, Gewebe mit geringer PD (z. B. Knochen, Luft) erscheinen dunkel.

► **Merke.**

A-4.19 Magnetresonanztomogramme des Gehirns mit unterschiedlicher Gewichtung

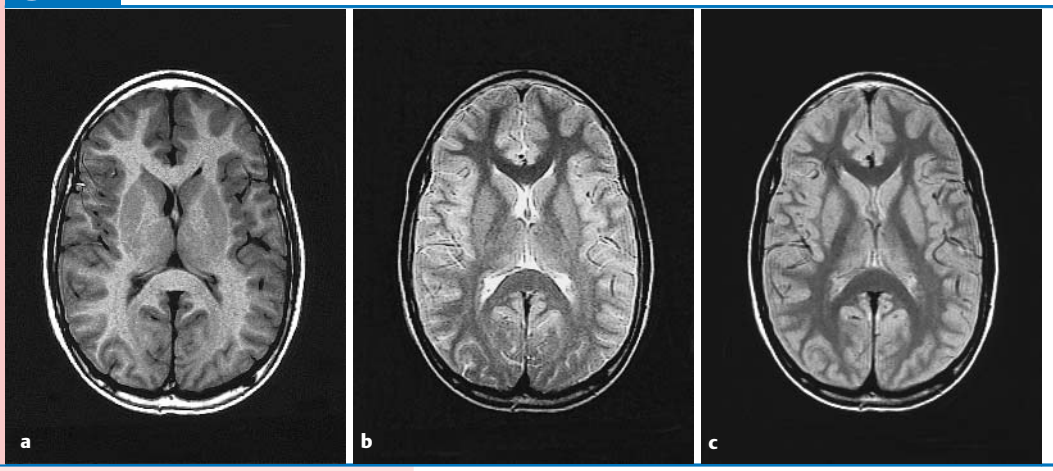

a T1-Gewichtung:
TR = 400–800 ms
TE < 30 ms
b T2-Gewichtung:
TR > 2000 ms
TE = 70–150 ms
c PD-Gewichtung:
TR > 2500 ms
TE < 30 ms

▶ Merke.

▶ Merke. **T1-Gewichtung:** Fett = hell, Wasser = dunkel.
T2-Gewichtung: Wasser = hell, Gewebe = dunkel.

Sequenztypen

Es gibt mehrere Arten der Pulssequenz. Die meisten erzeugen ein Signalecho.

Die **Spinecho-(SE-)Sequenz** liefert die besten Gewebekontraste bei relativ langer Untersuchungszeit.

Die **Turbospinecho- oder TSE-Sequenz** und die **Gradientenecho-(GE-)Sequenz** verkürzen die Messzeit erheblich, sind aber artefaktanfälliger.

Mit **EPI-Sequenzen** können **Diffusionsstörungen** als früheste Veränderungen beim Schlaganfall nachgewiesen werden.

Sättigungsimpulse vor der Anregung unterdrücken die Signale von **Fett (STIR-Sequenz)** oder **Wasser (FLAIR-Sequenz)**.

Die **„Time-of-flight"-(TOF-)**GE-Sequenz wird in der **MR-Angiografie** eingesetzt. Nur die bewegten Protonen des fließenden Blutes erzeugen ein Signal. Aus der Summe der Einzelbilder eines Untersuchungsvolumens lässt sich über eine **Maximum-intensity-Projektion (MIP)** ein angiografieähnliches Gefäßbild berechnen.

Artefakte

Signalerzeugung und Bildberechnung sind störanfällig, was sich in Artefakten im MRT-Bild äußern kann.

Sequenztypen

Es gibt mehrere Arten der Pulssequenz. Bei den meisten wird durch Umpolung des Magnetfeldes zum Zeitpunkt des Signalempfangs ein Signalecho erzeugt.

Als Grundsequenz kommt besonders in der Neuroradiologie die **Spinecho-(SE-)Sequenz** zum Einsatz. Sie liefert die besten Gewebekontraste und ist wenig störanfällig gegenüber Magnetfeldinhomogenitäten; Artefakte sind daher selten. Ihr Nachteil ist eine relativ lange Untersuchungszeit, besonders bei T2-Gewichtung (z. T. 10 Minuten pro Messung).

Im Bemühen um kürzere Messzeiten wurden Sequenzen entwickelt, bei denen mehrere Echos nach einer Anregung ausgelesen werden **(Turbospinecho- oder TSE-Sequenz)** . Andere Sequenzen lenken die Längsmagnetisierung der Protonen nur um einen geringen Winkel in die xy-Ebene aus und verkürzen dadurch die Messzeit **(Gradientenecho- oder GE-Sequenz)**. Beide Sequenzen ermöglichen Untersuchungen in Atemstillstand. Im Vergleich zur SE-Sequenz ist ihr Gewebekontrast jedoch geringer, die Störanfälligkeit gegenüber Magnetfeldinhomogenitäten größer (mehr Artefakte).

Eine Sonderform der schnellen Gradientenechosequenz ist das **Echo Planar Imaging (EPI-Sequenz)**. Extrem kurze Schaltzeiten und hohe Gradientenamplituden ermöglichen eine Single-shot-Bildgebung unter 100 ms je Bild. Diese Untersuchungstechnik ermöglicht funktionelle Aussagen und wird in der **Diffusionsbildgebung** eingesetzt.

Durch Einfügung von **Sättigungsimpulsen** vor der eigentlichen Anregung können die Signale bestimmter Gewebe, z. B. von **Fett (STIR-Sequenz)** oder **Wasser (FLAIR-Sequenz)**, unterdrückt werden, so dass die Signale der übrigen Gewebe stärker hervortreten.

Eine besondere Sequenz wird in der **MR-Angiografie** zur Erzeugung von Gefäßbildern ohne Kontrastmittel eingesetzt. In der als **„time of flight" (TOF)** bezeichneten GE-Sequenz werden die Protonen des untersuchten Volumens in so kurzen Zeitabständen angeregt, dass sie nicht genügend Zeit zur Relaxation haben. Das stationäre Gewebe des Untersuchungsvolumens sendet folglich nur ein geringes Signal. Dagegen senden die Protonen, die mit dem Blut in das Untersuchungsvolumen einströmen und noch keine Voranregung erfahren haben, ein starkes Signal. Daraus ergibt sich ein signal- und kontrastarmes Einzelbild mit leuchtenden Gefäßquerschnitten. Aus der Summe der Einzelbilder eines Untersuchungsvolumens kann man über eine **Maximum-intensity-Projektion (MIP)** ein angiografieähnliches Gefäßbild berechnen.

Artefakte

Der komplizierte Prozess der Signalerzeugung und Bildberechnung kann durch eine Vielzahl von Faktoren gestört werden, was sich in Form von Artefakten im MRT-Bild niederschlagen kann. Ein Teil der Artefakte lässt sich durch entsprechende Ein-

stellung der Untersuchungsparameter verhindern, andere Artefakte muss der Untersucher kennen, um Fehlbefunde zu vermeiden.

Typische Artefakte sind:

- durch Bewegungen des Patienten bedingte **Bewegungsartefakte**
- Fluss- oder **Pulsationsartefakte** der großen Blutgefäße
- **Einfaltungen** bei nicht eindeutiger Ortskodierung
- Grenzflächenartefakte an fett- und wasserhaltigen Grenzstrukturen: „Chemical-shift-Artefakte“
- Artefakte durch lokale Magnetfeldinhomogenitäten: „Suszeptibilitätsartefakte“.

Typische Artefakte sind:

Bewegungsartefakte

- Pulsationsartefakte
- Einfaltungen bei nicht eindeutiger Ortskodierung
- „Chemical-shift-Artefakte“
- „Suszeptibilitätsartefakte“.

4.4.4 Risiken

4.4.4 Risiken

Als Verfahren ohne ionisierende Strahlung stellen Magnetresonanz-(MR-)Untersuchungen keine Gefährdung des Patienten dar. Um Risiken für Patient und Personal während der MR-Untersuchung zu vermeiden, sind folgende Sicherheitsaspekte der MRT zu berücksichtigen:

- Das starke statische Magnetfeld zieht magnetisierbare Metalle mit großer Kraft an, so dass auch große Eisenmassen (z. B. Patientenbett!) zum Magneten hin beschleunigt werden, was zu einer Gefährdung von Patient und Personal führen kann.
- Potenziell bewegliche und magnetisierbare Metallteile im Körper des Patienten (z. B. frische Gefäßclips, Metallsplitter, einige Herzklappentypen) können durch das Magnetfeld dislociert werden.
- Das Magnetfeld kann zu einer Funktionsstörung elektrischer Implantate (z. B. Schrittmacher) führen.
- Die HF-Impulse führen zu einer Erhöhung der Körpertemperatur um bis zu 3 °C.

Tab. A-4.5 zeigt die Kontraindikationen für die MR-Untersuchung.

Folgende „Nebenwirkungen“ der MRT sind zu bedenken:

- Verletzungsgefahr durch unbefestigte magnetisierbare Metalle, da sie vom Magneten angezogen werden
- Gefahr der Dislokation potenziell beweglicher, magnetisierbarer Metallteile im Patienten
- Funktionsstörung elektrischer Implantate
- Erhöhung der Körpertemperatur.

Kontraindikationen s. **Tab. A-4.5**.

A-4.5 Kontraindikationen für MR-Untersuchungen

absolute Kontraindikationen	relative Kontraindikationen
Herzschrittmacher	Herzklappen, Clips, Kava-Schirme je nach Material
Cochlea-Implantate	Granatsplitter je nach Lage Frühschwangerschaft

A-4.5

4.4.5 Stellenwert im Vergleich zu konkurrierenden Verfahren

4.4.5 Stellenwert im Vergleich zu konkurrierenden Verfahren

Die MRT ist das Verfahren mit dem höchsten Weichteilkontrast und daher am besten geeignet zur Beurteilung des **Gehirns** und des **Myelons**. Mit EPI-Sequenzen lassen sich Diffusionsstörungen als früheste Veränderungen beim Schlaganfall extrem sensitiv nachweisen. Geringe Einschränkungen gibt es lediglich für die ganz akute Blutung, die im CT leichter nachzuweisen ist.

Tumoren und entzündliche Veränderungen weisen durch ihren erhöhten Flüssigkeitsanteil eine hohe Signalintensität in der T2-Gewichtung auf. Auch Muskeln, Sehnen, Bandscheiben und Gelenke mit ihren Band- und Knorpelstrukturen sowie Knochenmark lassen sich mit der MRT am besten beurteilen.

Weitere wichtige Untersuchungsindikationen der MRT sind das Becken und zunehmend auch die Oberbauchorgane.

Die MRT stößt an ihre Grenzen bei der Darstellung der Knochenkortikalis und von Verkalkungen, denn beide geben kein oder nur ein sehr schwaches Signal.

Der apparative Aufwand und die Kontraindikationen schränken den Einsatz der MRT in der Akutdiagnostik ein. Gelegentlich kann eine Untersuchung auch an der Klaustrophobie eines Patienten scheitern.

Die MRT ist das Verfahren mit dem höchsten Weichteilkontrast und die beste Methode zur Beurteilung des **ZNS**.

Tumoren und Entzündungen sind in T2-gewichteten Bildern gut zu beurteilen. Sie ist das Verfahren der 1. Wahl für Bewegungsapparat (Ausnahme: Knochen) und Knochenmark.

Auch Becken und Oberbauchorgane sind gut zu beurteilen.

Knochenkortikalis und Verkalkungen dagegen sind in der MRT signalarm.

Der apparative Aufwand und die Kontraindikationen schränken den Einsatz der MRT in der Akutdiagnostik ein.

4.5 Sonografie

► Definition.

► **Definition.** Die Sonografie ist ein Schnittbildverfahren, das auf der Aussendung von Ultraschallwellen und dem Empfang der im Gewebe reflektierten Schallwellen (Echos) basiert. Als Ultraschall bezeichnet man Schallwellen, deren Frequenz über der menschlichen Hörschwelle (> 20 kHz) liegt. In der medizinischen Diagnostik finden i. d. R. Frequenzen von 1–15 MHz Anwendung.

4.5.1 Physikalische Grundlagen

Charakteristika von Schallwellen

Schallwellen sind mechanische Schwingungen. Sie sind an Materie gebunden und breiten sich in longitudinaler Richtung aus. Durch die Bewegung der Materieteilchen wechseln sich Kompression und Dekompression im Gewebe ab. Während die Materieteilchen transversal und damit senkrecht zur Ausbreitungsrichtung der Welle um ihre Ruhelage schwingen, wird Energie nur in Ausbreitungsrichtung der Welle **(longitudinal)** transportiert. Die Lage der Teilchen bleibt im zeitlichen Mittel konstant.

Zu den **Kenngrößen** Wellenlänge, Frequenz und Amplitude s. S. 5.

Wie alle Wellen werden Schallwellen durch die **Kenngrößen** Wellenlänge (λ), Frequenz (f) und Amplitude (A) beschrieben (s. S. 5).

Die **Ausbreitungsgeschwindigkeit** hängt von der Dichte und Kompressibilität des Gewebes ab.

Die **Ausbreitungsgeschwindigkeit** (λ × f) der Schallwellen hängt wesentlich von der Dichte und Kompressibilität des Gewebes ab. Sie ist in Luft am niedrigsten (330 m/s) und im Knochen am höchsten (3300 m/s). Für Weichgewebe (Wasser, Fett, Muskulatur, Leber) beträgt die Schallgeschwindigkeit ca. 1500 m/s.

Schwächung von Schallwellen in Materie

Die unten aufgeführten Ursachen der Schwächung von Schallwellen in Materie sind die Grundlage der Bildgebung (**Abb. A-4.20**).

Beim Durchtritt durch biologisches Gewebe werden Schallwellen geschwächt. Die Ursachen der Schwächung – Absorption, Reflexion und Brechung, Streuung und Divergenz (**Abb. A-4.20**) – sind die Grundlage der Bildgebung (s. S. 86).

◎ A-4.20

◎ A-4.20 **Ursachen der Schallabschwächung**

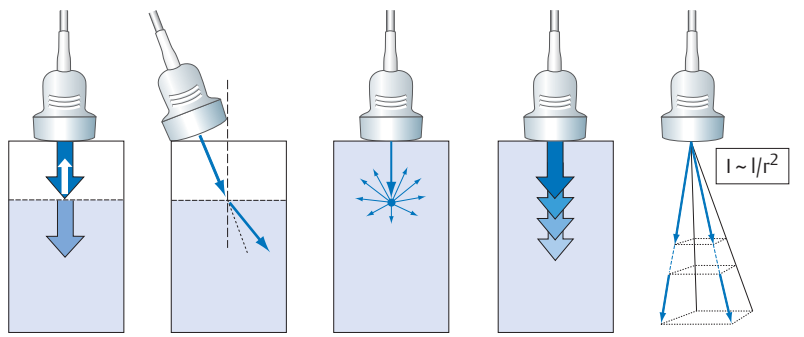

Absorption

Durch Reibung wird die kinetische Energie von Schallwellen in Wärme umgewandelt (Absorption) und ihre Amplitude längs der Ausbreitungsrichtung nimmt ab. Das Ausmaß der Absorption hängt von der Dichte der Materie und der Frequenz ab.

Da Schallwellen Atome zum Schwingen bringen, entsteht Reibung. Dadurch wird kinetische Energie der Schallwellen in Wärme umgewandelt (Absorption) und die Amplitude der Schallwellen längs ihrer Ausbreitungsrichtung nimmt ab. Die Schwächung bzw. Dämpfung der Schallwellen erfolgt exponentiell. Ihr Ausmaß hängt von der Kompressibilität und Dichte des Materials und von der Frequenz ab. Die Dämpfung durch Absorption ist in Wasser geringer als in Weichgewebe, am höchsten in Knochen. Eine hohe Frequenz wird stark gedämpft und hat deshalb nur eine geringe Eindringtiefe. Daher gilt:

► Merke.

► **Merke.** Je niedriger die Frequenz, desto größer die Eindringtiefe. Je tiefer also die zu beurteilenden Organstrukturen liegen, desto niedriger muss die Frequenz des zu wählenden Schallkopfes sein.

Ein typischer Schallkopf für die Sonografie oberflächlicher Strukturen (Kutis, Lymphknoten, Mamma) hat eine Frequenz von 7,5 MHz, ein Schallkopf für Muskulatur und Gefäßdiagnostik 5 MHz, für die Abdomensonografie 3,5 MHz.

► Merke. Je höher die Frequenz, desto höher die Ortsauflösung. **► Merke.**

Daher muss man bei jeder Ultraschalluntersuchung einen Kompromiss zwischen erforderlicher Eindringtiefe und gutem Auflösungsvermögen finden.

Reflexion und Brechung

Trifft eine Schallwelle auf eine Grenzfläche zwischen Geweben mit unterschiedlichen akustischen Eigenschaften, wird sie teilweise als Echo zurückgeworfen **(Reflexion)** und/oder ändert ihre Ausbreitungsrichtung **(Brechung)**. Das Ausmaß von Reflexion und Brechung hängt davon ab, wie stark sich die Schallleitungsfähigkeit **(akustische Impedanz)** der beiden Gewebe unterscheidet.

Besonders große Impedanzunterschiede finden sich zwischen Luft oder Knochen und den meisten anderen Geweben. Daher findet an Grenzflächen zwischen Luft, Knochen oder kalkdichten Konkrementen (z. B. Gallenstein) und anderen Geweben eine nahezu 100 %ige Reflexion statt. Die Ultraschallwelle kann diese Grenzfläche nicht durchdringen. Aus der Region jenseits der Grenzfläche gelangen daher keine Echos zum Schallkopf: Dorsal der Grenzfläche resultiert eine Schallauslöschung **(dorsaler Schallschatten, Abb. A-4.21)**.

Die dorsale Schallauslöschung bei Meteorismus behindert die Beurteilung der Oberbauchorgane, besonders des Pankreas.

Besondere praktische Bedeutung hat der Impedanzunterschied zwischen Luft und Gewebe beim Aufsetzen des Ultraschallkopfes auf die Haut. Damit es nicht schon an dieser Grenzfläche zur vollständigen Reflexion kommt, ist eine Ankopplung durch ein Ultraschall-Kontaktgel notwendig.

Reflexion und Brechung

Rückstrahlung **(Reflexion)** und/oder eine Änderung der Ausbreitungsrichtung **(Brechung)** treten zwischen Geweben unterschiedlicher **akustischer Impedanz** auf.

An Grenzflächen zwischen Luft, Knochen oder kalkdichten Konkrementen und anderen Geweben ist die Reflexion nahezu 100 % ig. Dorsal dieser Grenzflächen resultiert eine Schallauslöschung (**dorsaler Schallschatten**, **Abb. A-4.21**).

An der Grenzfläche Luft–Haut wird die starke Reflexion durch ein Ultraschall-Kontaktgel verhindert.

A-4.21 Sonogramm eines Gallensteins **A-4.21**

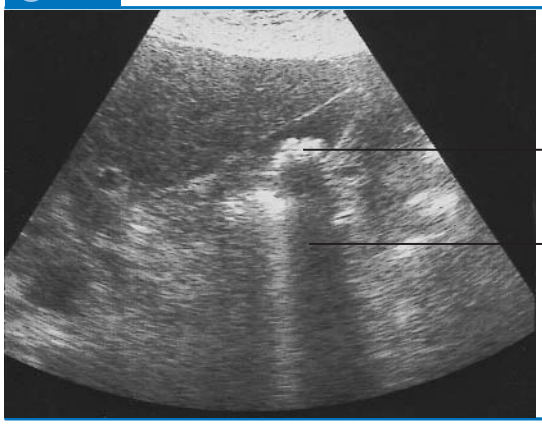

Streuung und Divergenz

Treffen Schallwellen auf Strukturen, die kleiner als ihre Wellenlänge sind, werden sie in alle Raumrichtungen abgelenkt **(Streuung)**. Durch die ungerichteten Echos zeigt das Sonogramm einen hellen Schleier. Der Kontrast und damit die Detailerkennbarkeit nehmen ab. Dieser Effekt tritt am häufigsten bei der Leberverfettung ein. Die sehr feinen Fetttröpfchen führen zu einer diffus erhöhten Echodichte der Leber, wodurch Herdbefunde sich schlechter abgrenzen lassen.

Ein weiterer Grund für die Schwächung der Schallwellen ist das mit der Entfernung von der Schallquelle zunehmende Auseinanderlaufen des Strahlenbündels **(Divergenz)**. Ausschlaggebend hierfür sind nicht die Gewebeeigenschaften, sondern der Aufbau des Schallkopfes und die Eindringtiefe des Schalls.

Streuung und Divergenz

Treffen Schallwellen auf Strukturen, die kleiner als ihre Wellenlänge sind, werden sie in alle Raumrichtungen abgelenkt **(Streuung)**. Der Kontrast nimmt ab.

Mit wachsender Entfernung von der Schallquelle geht das Strahlenbündel auseinander **(Divergenz)**.

Auflösungsvermögen

Das Auflösungsvermögen ist für die Aussagekraft der Sonografie von größter Bedeutung. Es gibt 2 Formen:

- Das **axiale Auflösungsvermögen** hängt nur von der Wellenlänge ab.
- Das **laterale Auflösungsvermögen** hängt von der Wellenlänge und der Schallfeldbreite ab und nimmt mit zunehmender Eindringtiefe ab.

4.5.2 Bilderzeugung

Grundlage für die Aussendung und den Empfang von Ultraschallwellen ist der **piezoelektrische Effekt**. Der piezoelektrische Kristall sendet einen kurzen Schallimpuls. Zwecks Ortskodierung muss er erst alle Echos empfangen, bevor er den nächsten Puls sendet **(Puls-Echo-Prinzip)**.

Das Sonogramm beruht auf der Schwächung der Ultraschallwellen im Körper (**Abb. A-4.22**):

1. unterschiedliche **Absorption** durch unterschiedliche Gewebe.
2. vor allem **Reflexion**: Aus den unterschiedlichen Laufzeiten der Schallwellen lässt sich die Lage, aus dem Ausmaß der Reflexion die Art der Grenzfläche bestimmen.

Auflösungsvermögen

Das Auflösungsvermögen ist für die Aussagekraft der Sonografie von größter Bedeutung. Es beschreibt ihre Fähigkeit, zwei getrennte Gewebestrukturen auch getrennt darzustellen. Man unterscheidet 2 Formen des Auflösungsvermögens:

- Unter dem **axialen Auflösungsvermögen** versteht man den kleinsten Abstand zweier noch getrennt abgebildeter Grenzflächen in Schallausbreitungsrichtung. Es hängt nur von der Wellenlänge ab und beträgt z. B. 0,2–0,3 mm bei 7,5 MHz.
- Das **laterale Auflösungsvermögen** ist der kleinste Abstand zweier noch getrennt abgebildeter Strukturen, die senkrecht zur Schallausbreitungsrichtung liegen. Es ist stets schlechter als das axiale Auflösungsvermögen. Es hängt von der Wellenlänge und der Schallfeldbreite, also der Geometrie des Schallkopfes ab und nimmt mit zunehmender Eindringtiefe ab.

4.5.2 Bilderzeugung

Grundlage für die Aussendung und den Empfang von Ultraschallwellen ist der **piezoelektrische Effekt:** Legt man an Kristalle mit polaren Achsen (Piezokristalle) eine Wechselspannung an, verformen sie sich periodisch. Dabei entstehen mechanische Schwingungen. Dieser Effekt ist umkehrbar: Schallwellen verformen Piezokristalle, was zu einer messbaren Spannung führt. Daher dient ein Piezokristall sowohl als Sender als auch als Empfänger: Er sendet einen kurzen Schallimpuls von ca. 0,3–0,6 µs Dauer. Anschließend dient er als Empfänger für die Echos. Um eine eindeutige Ortskodierung vornehmen zu können (s. u.), müssen alle Echos am Schallkopf angekommen sein, bevor der nächste Schallimpuls erfolgen kann **(Puls-Echo-Prinzip)**.

Bildgebendes Prinzip ist die Schwächung der Ultraschallwellen im Körper (**Abb. A-4.22**):

1. Schallwellen werden von Geweben verschiedener Dichte unterschiedlich stark **absorbiert**. Die Differenz der Amplituden von ausgesandter Schallwelle und Echo gibt Aufschluss über das durchstrahlte Gewebe.
2. Die **Reflexion** ist für die Bilderzeugung ausschlaggebend: Die Laufzeit der Schallwellen, d. h. die Zeit von der Aussendung bis zum Empfang, ist, je nachdem, an welcher Grenzfläche sie reflektiert wurden, unterschiedlich. Geht man von einer konstanten Ausbreitungsgeschwindigkeit im Gewebe aus, gibt die Laufzeit Aufschluss über die Lage der Grenzfläche im Körper. Das Ausmaß der Reflexion an einer Grenzfläche lässt Rückschlüsse auf die beteiligten Gewebe zu.

A-4.22

A-4.22 Funktionsweise der Sonografie

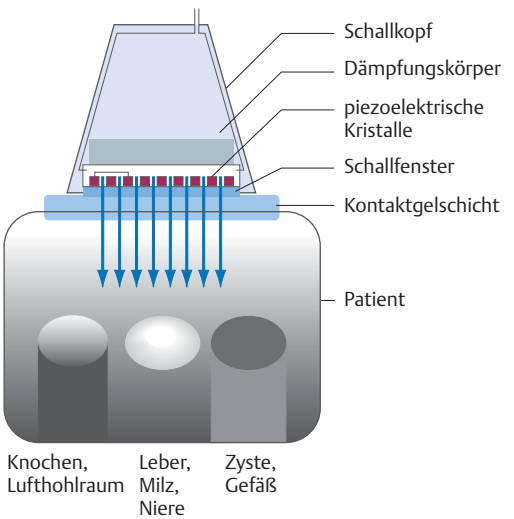

Von Piezokristallen erzeugte Ultraschallwellen werden im Körper absorbiert, gebrochen oder reflektiert. Knochen und Luft stellen sich hell dar und bilden einen Schallschatten im dahinter liegenden Gewebe. Zystische Strukturen dagegen erscheinen dunkel und führen zu einer dorsalen Schallverstärkung.

4.5.3 Gerätetechnik

Ein Ultraschallgerät besteht aus dem **Schallkopf**, der Piezokristalle enthält, und einer **Steuereinheit**, von der aus die Piezokristalle angesteuert werden und die Echos in elektrische Impulse umgewandelt, verstärkt und auf einem Monitor dargestellt werden. Die Ansteuerung der Piezokristalle und die Auswertung der Echos erfolgt so, dass ca. 20 Bilder pro Sekunde auf dem Monitor aufgebaut werden **(Real-time-Sonografie)**. Nach der Anordnung der Piezokristalle im Schallkopf unterscheidet man mehrere Schallkopfarten: Linear-, Sektor- und Konvexscanner.

Linearscanner

Im Linearscanner sind mehrere Piezokristalle nebeneinander angeordnet. Sie werden einzeln oder in Gruppen nacheinander angesteuert. Das Schallfeld des Linearscanners ist rechteckig (**Abb. A-4.23a**), wodurch auch in der Tiefe eine annähernd gleich bleibende Bildqualität resultiert. Auch das Bild ist rechteckig. Die Bildfeldbreite hängt von der Breite des Schallkopfes ab. Linearscanner mit hoher Schallfrequenz (z. B. 8–15 MHz) werden in der Sonografie oberflächennaher Strukturen wie der Schilddrüse, Mamma, Muskulatur oder Halsgefäße eingesetzt.

Sektorscanner

Beim Sektorscanner bewegt ein Elektromotor die Piezokristalle schrittweise um ihre Achse. Dabei werden die Schallwellen so ausgesandt, dass ein fächerförmiges Schallfeld entsteht. Es resultiert ein schmaler Nahfeldbildausschnitt und ein breiter Bildausschnitt aus der Gewebetiefe (**Abb. A-4.23b**).
Sektorscanner sind auf Grund ihres kleinen Schallkopfes sehr handlich. Auch schmale Schallfenster (Interkostalraum) lassen sich gut einsehen. Sektorscanner finden besonders in der Echokardiografie ihre Anwendung.
Nachteilig für die Bildqualität tiefer gelegener Organstrukturen ist die durch die starke Strahlendivergenz bedingte Abnahme der Schallwellendichte.

A-4.23 Schallköpfe

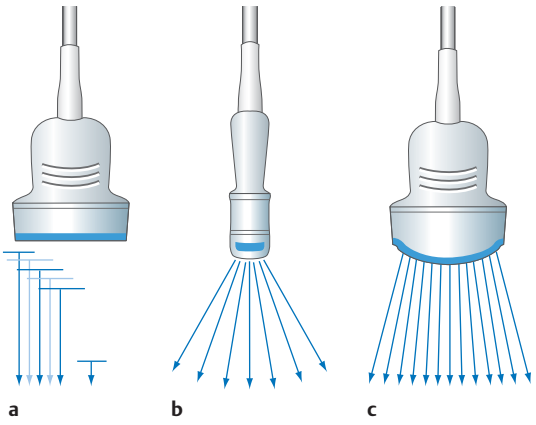

a Linearscanner.
b Sektorscanner.
c Konvexscanner.

Konvexscanner

Hier sind die Piezokristalle bogenförmig angeordnet. Dadurch verbindet diese Schallkopfkonstruktion das gute Auflösungsvermögen des Linearscanners mit dem weiten Gesichtsfeld des Sektorscanners (**Abb. A-4.23c**). Diese Schallkopfform findet besonders in der **Abdomensonografie** Anwendung.

4.5.4 Ultraschallverfahren

A-Mode-Verfahren

Die einfachste Realisierung des Puls-Echo-Prinzips in der Ultraschalldiagnostik ist das A-Mode-Verfahren. Nach einem kurzen Schallimpuls werden die Amplituden der Echos auf einer Zeitachse aufgetragen **(A-Mode = Amplitudenbild)**. Aufgrund der konstanten Schallgeschwindigkeit im Gewebe entspricht die Zeitachse der Entfernung vom Schallsender, in der die Echos entstanden sind (**Abb. A-4.24**).

4.5.3 Gerätetechnik

Ein Ultraschallgerät besteht aus dem **Schallkopf** mit Piezokristallen und einer **Steuereinheit**. Diese sorgt dafür, dass die Echos als bewegtes Bild dargestellt werden **(Real-time-Sonografie)**.

Nach der Anordnung der Piezokristalle unterscheidet man folgende Schallkopfarten:

Linearscanner

Linearscanner erzeugen ein rechteckiges Schall- und Bildfeld (**Abb. A-4.23a**) mit gleich bleibender Nah- und Tiefenbildqualität.

Sektorscanner

Sektorscanner erzeugen einen keilförmigen Bildausschnitt (**Abb. A-4.23b**).

Sie sind besonders für Untersuchungen durch schmale Schallfenster geeignet.

Nachteilig ist die in der Tiefe geringe Schallwellendichte.

A-4.23

Konvexscanner

Hier sind die Eigenschaften des Linear- und des Sektorscanners kombiniert (**Abb. A-4.23c**).

4.5.4 Ultraschallverfahren

A-Mode-Verfahren

Hierbei werden die Amplituden der Echos auf einer Zeitachse aufgetragen **(A-Mode = Amplitudenbild)**. Die Zeitachse entspricht der Entfernung vom Schallsender (**Abb. A-4.24**).

A-4.24

A-4.24 Normales Echoenzephalogramm

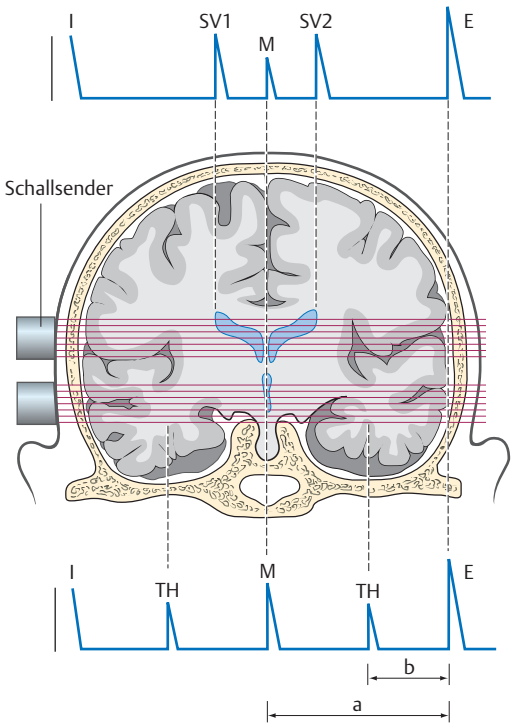

Das Verfahren wird zur Echoenzephalografie und Sinusitisdiagnostik eingesetzt.

B-Mode-Verfahren

Den Amplituden der Echos werden Grauwerte zugeordnet. Viele nebeneinander liegende Grauwertlinien ergeben ein Helligkeitsschnittbild **(B-Mode = brightness mode)**.

Der B-Mode wird am häufigsten eingesetzt.

M-Mode-Verfahren

Die Echos eines Ortes werden auf einer Zeitachse aufgetragen. So lassen sich dynamische Prozesse **(M-Mode = motion mode)** darstellen.

Haupteinsatzgebiet ist die Kardiologie (s. S. 229).

Dopplerverfahren

Sie registrieren Frequenzverschiebungen, die an bewegten Reflektoren (Blutzellen) auftreten. Die **farbkodierte Duplexsonografie (FKDS)** kombiniert Doppler- und B-Mode.

Einzelheiten s. S. 385.

4.5.5 Befundbausteine

Eine Grenzfläche mit großem Impedanzunterschied bewirkt einen **echostarken** (hellen) Reflex, viele Grenzflächen bewirken **Echoreichtum**.

Das A-Mode-Verfahren wird nur noch gelegentlich eingesetzt, und zwar zur Echoenzephalografie, die eine Mittellinienverlagerung durch Raumforderungen im Gehirn nachweist, sowie zur Sinusitisdiagnostik.

B-Mode-Verfahren

Das B-Mode-Verfahren stellt eine Fortentwicklung des A-Modes dar. Je nach ihrer Amplitude im Verlauf der Laufstrecke werden den Echos Grauwerte zugeordnet. Je höher die Amplitude, desto stärker nähert sich der Grauwert Weiß an. Viele nebeneinander liegende Grauwertlinien ergeben dann ein Helligkeitsschnittbild **(B-Mode = brightness mode)**.
Das B-Mode-Verfahren ist das in der medizinischen Diagnostik am häufigsten eingesetzte Verfahren.

M-Mode-Verfahren

Auch beim M-Mode werden die Amplituden der Echos in Grauwerte umgewandelt. Man beschallt einen konstanten Ort. Die Echos werden auf einer Zeitachse aufgetragen. Dadurch können dynamische Prozesse **(M-Mode = motion mode)**, z. B. die Herzklappenbewegung, dargestellt werden.
Der M-Mode wird hauptsächlich in der Kardiologie eingesetzt (s. S. 229).

Dopplerverfahren

Dies sind spezielle Ultraschallverfahren zur Gefäßdiagnostik. Sie registrieren Frequenzverschiebungen, die an bewegten Reflektoren (Blutkörperchen) auftreten. Diese Frequenzverschiebungen können farblich entsprechend der Blutflussrichtung dargestellt werden. Die **farbkodierte Duplexsonografie (FKDS)** ist eine Kombination aus Dopplerverfahren und B-Mode.
Eine ausführlichere Darstellung findet sich auf S. 385.

4.5.5 Befundbausteine

An einer Grenzfläche mit großem Impedanzunterschied entsteht ein **echostarker** Reflex, d. h. ein heller Punkt bzw. Linie. Eine Vielzahl von Grenzflächen innerhalb einer Struktur erhöht die Anzahl der Echos. Das Gewebe erscheint insgesamt hell **(echo-**

A-4.25 Sonogramm einer Zyste

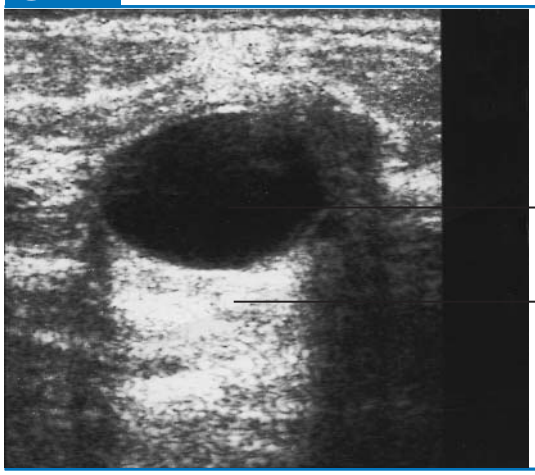

A-4.25

reich). Die gesunde Leber weist die gleiche Echodichte wie das Nierenparenchym auf. Bei einer Leberverfettung ist das Lebergewebe deutlich echoreicher (heller).
Ultraschallwellen werden an der Oberfläche von Knochen und Kalk vollständig reflektiert. Hinter der Grenzfläche resultieren keine Echos. **Konkremente** der Gallenwege oder Niere weisen daher eine **dorsale Schallauslöschung** auf (s. **Abb. A-4.21**).
Die Schallabsorption in Flüssigkeiten ist geringer als im Weichgewebe. Der **Inhalt von Zysten** ist daher **echofrei**. Da in der Zystenflüssigkeit, anders als im benachbarten Gewebe, der Schall nicht absorbiert wurde, resultiert hinter einer Zyste eine (relative) **dorsale Schallverstärkung** (**Abb. A-4.25**).

Konkremente zeigen eine **dorsale Schallauslöschung** (s. **Abb. A-4.21**).

Der **Inhalt einer Zyste** ist **echofrei** und weist eine (relative) **dorsale Schallverstärkung** auf (**Abb. A-4.25**).

4.5.6 Stellenwert gegenüber konkurrierenden Verfahren

Die Sonografie ist ein ubiquitär verfügbares, kostengünstiges und sehr aussagekräftiges Untersuchungsverfahren. Die Treffsicherheit hängt aber sehr von der Erfahrung des Untersuchers ab.
Da schädigende Einflüsse auf den menschlichen Organismus nicht nachgewiesen sind, wird die Sonografie großzügig bei Vorsorgeuntersuchungen und als primäres Bildgebungsverfahren des Weichgewebes eingesetzt.
Bei schlechten Schallbedingungen (ausgeprägte Adipositas, Meteorismus) stößt die Sonografie an ihre Grenzen.

► Merke. Schlanke Patienten sind ideal für die Ultraschalluntersuchung geeignet. Die Untersuchung bei Adipösen erfolgt besser mit der CT, da Fett einen guten Kontrast zu den Organen aufweist.

► Merke.

Darüber hinaus lassen sich Flüssigkeiten (frisches Blut vs. Aszites) sonografisch nicht unterscheiden. Eine eingeschmolzene Metastase kann die sonografischen Kriterien einer Zyste erfüllen. So sind zur Abklärung von Befunden oft auch andere Schnittbildverfahren (CT, MRT) notwendig.
Die Sonografie erreicht beim Metastasen-Staging der Leber nicht die Sensitivität der Kontrastmittel-CT und vor allem nicht der MRT mit leberspezifischen Kontrastmitteln.

4.5.6 Stellenwert gegenüber konkurrierenden Verfahren

Die Sonografie ist ein kostengünstiges, sehr aussagekräftiges Untersuchungsverfahren.

Sie ist das Verfahren der Wahl für Vorsorgeuntersuchungen und zur Darstellung von Weichgewebe.

Einschränkungen bestehen bei Adipositas und Meteorismus.

Da sich Flüssigkeiten sonografisch nicht unterscheiden lassen, müssen hier CT oder MRT eingesetzt werden.

Beim Metastasen-Staging der Leber sind CT und MRT Verfahren der Wahl.

4.6 Kontrastmittel

Kontrastmittel verstärken, indem sie sich im darzustellenden Organ anreichern, die Dichteunterschiede zwischen dem Organ und dem umgebenden Gewebe, und steigern so den Kontrast. Häufig werden pathologische Prozesse erst nach der Gabe von Kontrastmittel sichtbar oder die Kontrastmittelkinetik erlaubt Rückschlüsse auf die Art einer Läsion.
Kontrastmittel sind als in den Körper eingebrachte Fremdkörper anzusehen und müssen vollständig eliminiert werden. Da sie Nebenwirkungen hervorrufen können, muss der Arzt die Indikation zur Kontrastmittelgabe in jedem Einzelfall prüfen und den Patienten über die Risiken aufklären.

4.6 Kontrastmittel

Kontrastmittel verstärken Dichteunterschiede zwischen Geweben.

Da Kontrastmittel Nebenwirkungen hervorrufen können, besteht Aufklärungspflicht.

4.6.1 Röntgenkontrastmittel

Man unterscheidet **röntgenpositive** und **-negative Kontrastmittel**.

Röntgenpositive Kontrastmittel

Röntgenpositiv sind **Bariumsulfat** und **Jodverbindungen**.

Bariumsulfat

Das **unlösliche** Bariumsulfat wird meist im Magen-Darm-Trakt eingesetzt und mit röntgennegativem Kontrastmittel (Luft) kombiniert **(Doppelkontrasttechnik)**.

► **Merke.**

In diesem Fall werden wasserlösliche jodhaltige Kontrastmittel eingesetzt.

Jodverbindungen

Sie sind fett- oder wasserlöslich (**Abb. A-4.26**).
Mit **fettlöslichen Verbindungen** erfolgt die Lymphografie.

Die wasserlöslichen Verbindungen sind Salze der Trijodbenzoesäure. **Nichtionische Verbindungen** sind weniger hyperosmolar als **ionische Verbindungen** und daher besser verträglich.

4.6.1 Röntgenkontrastmittel

Röntgenkontrastmittel absorbieren Röntgenstrahlen stärker **(röntgenpositive Kontrastmittel)** oder weniger **(röntgennegative Kontrastmittel)** als das umliegende Gewebe. Positive und negative Kontrastmittel können miteinander kombiniert werden (s. S. 91).

Röntgenpositive Kontrastmittel

Dies sind Verbindungen mit hoher Ordnungszahl: **Bariumsulfat** und **Jodverbindungen.**

Bariumsulfat

Bariumsulfathaltige Suspensionen werden vorwiegend in der Magen-Darm-Diagnostik eingesetzt. Sie führen auf der Schleimhaut zu einem anhaltenden Kontrastmittelbeschlag und lassen sich mit röntgennegativem Kontrastmittel (Luft) kombinieren (**Doppelkontrasttechnik**, s. S. 91). Bariumsulfat ist **unlöslich**. Daher gilt:

► **Merke.** Die Gabe von Bariumsulfat ist kontraindiziert bei Verdacht auf Perforation oder Aspiration, da durch eine Fremdkörperreaktion des Peritoneums bzw. der Alveolarwände die Gefahr der Peritonitis bzw. Pneumonie besteht.

In diesem Fall werden wasserlösliche jodhaltige Kontrastmittel eingesetzt, z. B. Peritrast. Dann sind allerdings nur grobe Angaben zu Funktionsstörungen, eventuellen Stenosen oder einer Perforation möglich.

Jodverbindungen

Jodhaltige Kontrastmittel sind fett- oder wasserlöslich (**Abb. A-4.26**).

Die **fettlöslichen Verbindungen** werden vor allem zur – heute selten durchgeführten – Lymphografie eingesetzt (s. S. 422).
Die **wasserlöslichen Verbindungen** werden von allen Röntgenkontrastmitteln am häufigsten eingesetzt, z. B. zur Angiografie, Cholezyst- und Cholangiografie, Urografie und Myelografie. Sie sind Salze der Trijodbenzoesäure. Ihre Jodkonzentration bestimmt das Ausmaß der Strahlenabsorption. Die Viskosität beeinflusst den Injektionsdruck bei intravasaler Gabe. **Ionische Verbindungen** haben eine höhere Osmolalität als Blut, sind also hyperosmolar. Bei intravasaler Anwendung entziehen sie dem Extravasalraum Wasser, können das Endothel schädigen und so Schmerzen hervorrufen. **Nichtionische Verbindungen** sind weniger hyperosmolar als ionische Verbindungen und daher besser verträglich.

A-4.26 Röntgenkontrastmittel

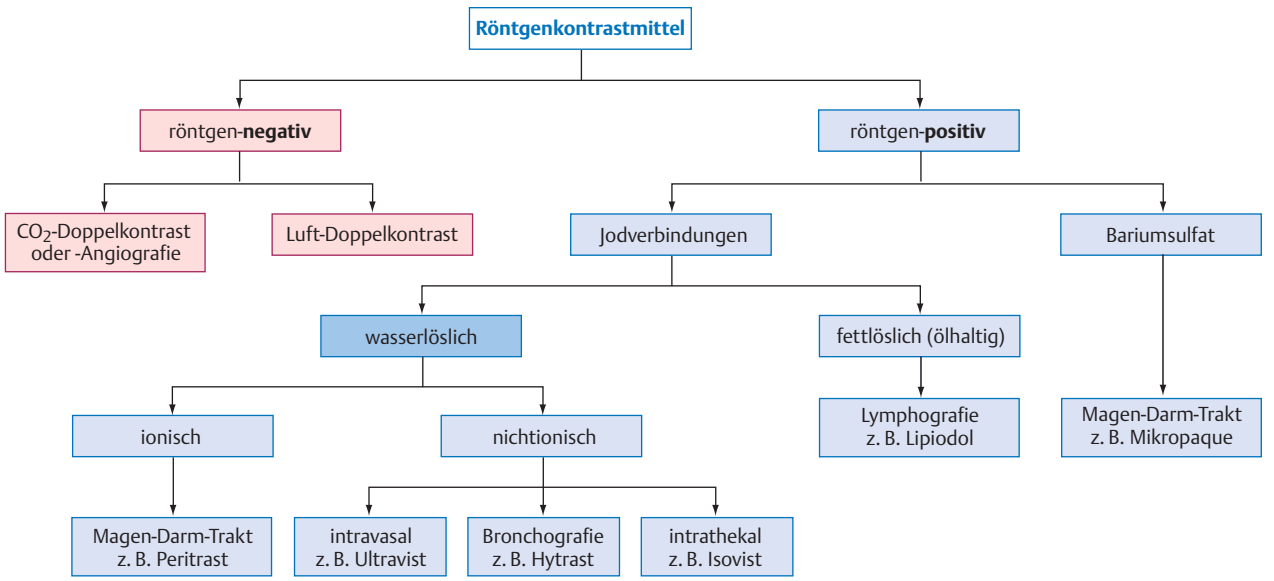

Moderne jodhaltige Kontrastmittel zur intravasalen Applikation besitzen eine niedrige Viskosität und sind nichtionisch, also niederosmolar. Sie werden überwiegend über die Nieren, zum kleineren Teil über den Darm, das hepatobiliäre System und die Speicheldrüsen eliminiert.

Bei der intravasalen Applikation der modernen jodhaltigen Kontrastmittel sind **Nebenwirkungen** möglich. Obwohl sie nach i. v.-Gabe der Kontrastmittel nur selten bis sehr selten auftreten, muss die Indikation zur Kontrastmittelgabe in jedem Einzelfall kritisch überprüft, eine genaue Anamnese bezüglich möglicher Risikofaktoren erhoben und die Kontrastmittelmenge auf das diagnostisch notwendige Maß reduziert werden. Folgende Nebenwirkungen können auftreten:

- **Beeinflussung der Schilddrüsenfunktion:** Das an den Benzolring gebundene Jod liegt zu einem geringen Teil als freies atomares Jod vor und wird von der Schilddrüse aufgenommen. Daher ist eine Funktionsdiagnostik oder Radiojodtherapie der Schilddrüse nach Gabe eines jodhaltigen Kontrastmittels für Wochen bis Monate nicht möglich. Bei Patienten mit (latenter) Hyperthyreose oder autonomem Adenom kann es zur **Thyreotoxikose** kommen.
- **Beeinflussung der Nierenfunktion:** Die nierengängigen Kontrastmittel wirken insbesondere an der vorgeschädigten Niere **tubulotoxisch**. Bei alten Patienten, Diabetikern und Patienten mit erhöhtem Kreatininwert sollte die Kontrastmitteldosis halbiert und zusätzlich die Diurese durch Volumenzufuhr angeregt werden. Auch die zusätzliche Gabe von Acetylcystein (ACC) i. v. scheint einen nephroprotektiven Effekt zu haben.
- **Auslösung von Überempfindlichkeitsreaktionen**: Übelkeit, Erbrechen, Erythem, Urtikaria, Bronchospasmus, Laryngospasmus, Krämpfe und anaphylaktischen Schock können auftreten. Daher ist die Anamnese bezüglich früherer Kontrastmittelgaben oder allergischer Prädisposition besonders wichtig. Die Häufigkeit letaler Komplikationen nach intravenöser Kontrastmittelgabe liegt für ionische KM bei 1 : 100 000 und für nichtionische KM bei 1 : 1 Mio Anwendungen. 90 % der schweren Kontrastmittelzwischenfälle treten in den ersten 15 Minuten auf.
- **Maßnahmen bei Überempfindlichkeitsreaktion:**
  Bei **leichter Symptomatik** (Übelkeit, Erbrechen, Juckreiz, Erythem) für ausreichend Frischluft sorgen, den Patienten beruhigen und dafür sorgen, dass er weiter ärztlich beobachtet wird. Eine zusätzliche i. v. Gabe von Antihistaminika sowie ggf. Kortikosteroiden (Soludecortin) ist ratsam.
  Bei **ausgeprägter Symptomatik** (Laryngospasmus, Kreislaufkollaps) müssen die notwendigen intensivmedizinischen Schritte (Beatmung, Schocktherapie) eingeleitet werden.

Moderne jodhaltige Kontrastmittel zur intravasalen Applikation sind nichtionisch und werden vor allem renal eliminiert.

Bei der intravasalen Applikation der modernen jodhaltigen Kontrastmittel sind folgende **Nebenwirkungen** möglich:

- **Beeinflussung der Schilddrüsenfunktion:** Gefahr der **Thyreotoxikose** bei Patienten mit (latenter) Hyperthyreose oder autonomem Adenom
- **Beeinflussung der Nierenfunktion:** **Tubulotoxizität** insbesondere an der vorgeschädigten Niere
- **Auslösung von Überempfindlichkeitsreaktionen** wie Übelkeit, Erythem, Broncho- und Laryngospasmus, Krämpfe, anaphylaktischer Schock.
- **Maßnahmen:**
  leichte Symptomatik: Frischluft, Patienten beruhigen, Antihistaminika und Kortikosteroide i. v.
  ausgeprägte Symptomatik: Beatmung und Schocktherapie einleiten.

Röntgennegative Kontrastmittel

Röntgennegative Kontrastmittel sind **CO_2** und **Luft**. Sie werden zusammen mit Barium zur Darstellung der Schleimhaut des Magen-Darm-Traktes in **Doppelkontrasttechnik** eingesetzt (s. S. 436). Auf diese Weise lassen sich entzündliche oder tumoröse Veränderungen gut darstellen. CO_2 wird außerdem in der Angiografie eingesetzt (s. S. 390).

Röntgennegative Kontrastmittel

Dies sind **CO_2** und **Luft**. Sie werden mit Barium zur **Doppelkontrastuntersuchung** des Magen-Darm-Traktes eingesetzt, CO_2 außerdem in der Angiografie.

4.6.2 MR-Kontrastmittel

MR-Kontrastmittel verstärken Gewebekontraste, indem sie die Relaxationszeiten der betroffenen Gewebe beeinflussen. Am häufigsten wird die paramagnetische Substanz **Gadolinium** eingesetzt. Das hochtoxische Gd^{3+}-Ion ist an einen Chelatbildner (z. B. DTPA) gebunden. Es dringt daher nicht in Zellen ein und kann die intakte Blut-Hirn-Schranke nicht passieren. Pathologische Prozesse des Zentralnervensystems mit gestörter Blut-Hirn-Schranke werden aber mit sehr hoher Sensitivität nachgewiesen. Dort reichert sich Gadolinium an, verkürzt die T1 und führt so zu einer Signalzunahme des Prozesses in der T1-Gewichtung.

MR-Kontrastmittel besitzen ein deutlich geringeres allergisches Potenzial als Röntgenkontrastmittel und auch keine relevante Nephrotoxizität. Jedoch wurde neuerdings festgestellt, dass die wiederholte Gabe von MR-Kontrastmitteln bei niereninsuffizienten Patienten eine mitunter letal verlaufende Bindegewebserkrankung, die nephrogene systemische Fibrose (NSF), auslösen kann. Deshalb ist bei dieser Patientengruppe eine Nutzen-Risiko-Abwägung für Kontrastmittelgabe erforderlich.

4.6.2 MR-Kontrastmittel

Eine Möglichkeit zur Verstärkung von Gewebskontrasten ist der Einsatz von MR-Kontrastmitteln. Die meistverwendete Substanz ist das paramagnetische **Gadolinium** im Komplex z. B. mit DTPA. Sie reichert sich in pathologischen Prozessen des ZNS mit gestörter Blut-Hirn-Schranke an und verkürzt die T1.

Organspezifische Kontrastmittel werden in der Leberdiagnostik eingesetzt:
- **SPIO:** Diese paramagnetischen Eisenpartikel reichern sich im RES der Leber an.
- **Mangan-DPDP und Gd-EOB-DTPA** (Resovist) werden von Hepatozyten aufgenommen.

Organspezifische Kontrastmittel haben die Sensitivität und Spezifität vor allem der Leberdiagnostik beträchtlich steigern können:
- **SPIO:** Dies sind superparamagnetische Eisenpartikel, die vom RES der Leber phagozytiert werden und sich demzufolge nur im gesunden, mit RES ausgestatteten Lebergewebe anreichern. Durch die Verkürzung der T2 wird die gesunde Leber in der T2-Gewichtung dunkel (negatives Kontrastmittel), die Läsionen bleiben hell.
- **Mangan-DPDP** wird von den Hepatozyten aufgenommen und führt zu einem lang anhaltenden Signalanstieg des Leberparenchyms. In Tumorzellen gelangt die Substanz nicht.
- **Gd-EOB-DTPA** (Resovist) ist Gadolinium-Chelat, welches von Hepatozyten aufgenommen und zu ca. 50 % biliär ausgeschieden wird. Es vereinigt die Eigenschaften extrazellulärer Kontrastmittel (z. B. Organperfusion von Leber und Niere) mit einer hohen Leberspezifität (reichert sich in einer Spätaufnahme nicht in leberfremden Gewebe an).

▶ **Merke.**

▶ **Merke.** MR-Kontrastmittel besitzen zwar eine **deutlich bessere Verträglichkeit** als Röntgenkontrastmittel (kaum Allergien, weniger nephrotoxisch), bei niereninsuffizienten Patienten können sie aber bei wiederholter Gabe eine schwere Bindegewebserkrankung auslösen.

4.6.3 Ultraschallkontrastmittel

Grundlage sind **Mikrobläschen**. Sie steigern die Rückstreuung der Ultraschallwellen.

Ultraschallkontrastmittel verbleiben intravasal.

4.6.3 Ultraschallkontrastmittel

Grundlage der Ultraschallkontrastmittel sind **Mikrobläschen** definierter Größe. Die Gasbläschen erhöhen die Rückstreuung der Ultraschallwellen und verstärken so das Signal.

Pharmakokinetisch unterscheiden sich Ultraschallkontrastmittel von den Röntgenkontrastmitteln dahingehend, dass sie nicht in das Interstitium übertreten, sondern intravasal verbleiben und hier zu einer Verstärkung des Signals von fließendem Blut führen.

Ultraschallkontrastmittel werden zur besseren Demarkierung von Läsionen in parenchymatösen Organen, vor allem der Leber, eingesetzt.

4.7 Interventionelle Radiologie

▶ **Definition.**

4.7 Interventionelle Radiologie

▶ **Definition.** Unter interventioneller Radiologie versteht man **minimalinvasive** diagnostische oder therapeutische Verfahren unter Steuerung und Kontrolle bildgebender Verfahren.

Minimalinvasive Eingriffe zeichnen sich durch einen **kleinen Zugang** zum Behandlungsgebiet, **entbehrliche Narkose** und damit einem geringeren Risikoprofil aus.

Zur **bildgebenden Steuerung und Kontrolle** sind Röntgenverfahren (Durchleuchtung, DSA), CT sowie Ultraschall und MRT geeignet.

Dabei wird unter sterilen Bedingungen über einen **kleinen** perkutanen Einstich ein **Zugang** zum Gefäß- oder Organsystem hergestellt und mit Drähten, Kathetern und miniaturisierten Instrumenten die eigentliche Behandlung durchgeführt. Es ist **meist keine Narkose** erforderlich. Gelegentlich wird die Gabe von Medikamenten zur Analgosedierung erforderlich. Deshalb und wegen des grundsätzlichen Risikopotenzials ist eine andauernde Überwachung der Vitalparameter während einer Intervention erforderlich.

Zur **bildgebenden Steuerung und Kontrolle** sind Röntgenverfahren (Durchleuchtung, DSA), Computertomografie sowie Ultraschall und Kernspintomografie (MRT) geeignet. Je nach Bildgebungsverfahren sind unterschiedliche Materialeigenschaften der Instrumente erforderlich (z. B. nichtferromagnetische Instrumente bei Interventionen im MRT).

Die Eingriffe können in vaskuläre und nichtvaskuläre Prozeduren unterteilt werden.

4.7.1 Vaskuläre Eingriffe

4.7.1 Vaskuläre Eingriffe

Bei den vaskulären Eingriffen gibt es **gefäßeröffnende** und **gefäßverschließende** Behandlungsmöglichkeiten (s. a. S. 423 ff).

Gefäßeröffnende Eingriffe:
- **Lysebehandlung** (medikamentöse und/oder mechnische Auflösung von Thromben)

Gefäßeröffnende Eingriffe: Insbesondere in der Behandlung der pAVK nimmt die interventionelle Radiologie einen bedeutenden Stellenwert ein. So werden z. B. in akute Gefäßverschlüsse spezielle **Lysekatheter** eingelegt und die Thromben medika-

A-4.27 Transarterielle selektive Chemotherapie bei hepatozellulärem Karzinom

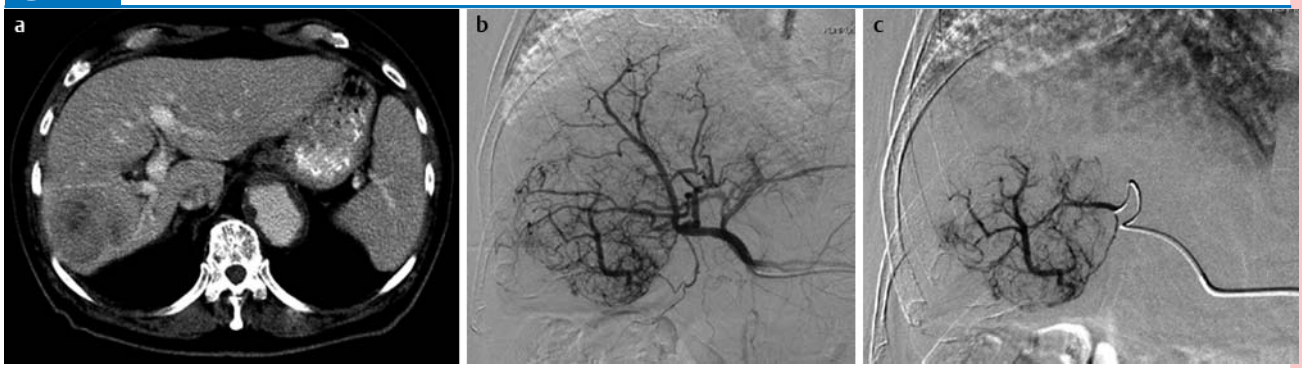

a Nachweis eines malignen Lebertumors (hepatozelluläres Karzinom) im CT.
b DSA der A. hepatica.
c Superselektive Darstellung der Tumorgefäße mit einem Mikrokatheter vor Chemoembolisation.

mentös (z. B. mit r-TPA) aufgelöst oder mit miniaturisieren Instrumenten zerkleinert und abgesaugt. Zugrundeliegende Verengungen können mit Ballonkathetern dilatiert werden (perkutane transluminale Angioplastie, **PTA**) und die Durchgängigkeit mit speziellen Gefäßprothesen (**Stent**, Graft) gesichert werden (s. a. S. 429).

Gefäßverschließende Eingriffe: Arterielle Katheterembolisationen kommen sowohl bei der akuten Blutung tiefer viszeraler Arterien als auch beim Verschluss von Gefäßmalformationen zum Einsatz. Zur Embolisation stehen verschiedene Materialen zur Verfügung (z. B. Spiralen, Partikel oder Gewebekleber). Diese werden z. T. mit Mikrokathetern bis unmittelbar an das blutende oder pathologisch veränderte Blutgefäß herangebracht (s. a. S. 430).

Bei der transarteriellen selektiven Chemotherapie wird über einen transfemoralen Zugang mit einem Mikrokathetersystem das tumorversorgende Gefäß (z. B. ein Segmentast der A. hepatica) superselektiv sondiert und ein Gemisch von Chemotherapeutikum und Embolisat direkt in den Tumor infundiert (z. B. **transarterielle Chemoembolisation** beim hepatozellulären Karzinom, **Abb. A-4.27**). Der Vorteil dieses Verfahrens liegt in der höheren Wirkkonzentration des Medikamentes im Tumor und der geringeren systemischen Nebenwirkung der Chemotherapie (s. a. S. 431).

Eine weiteres Einsatzgebiet ist die **Sklerosierungsbehandlung** von Varizen (z. B. Varikozelenverödung).

Andere vaskuläre Eingriffe sind die Einlage von Filterkörbchen in die Vena cava inferior **(Kavafilter)** zur Lungenembolieprophylaxe bei Beckenvenenthrombose (s. a. S. 432) und die Schaffung einer Shuntverbindung in der Leber zwischen Lebervene und Pfortader zur Drucksenkung bei portaler Hypertension (transjugulärer intrahepatischer portosystemischer Stent-Shunt, **TIPSS**).

- **PTA** (Dilatation mittels Ballonkatheter)
- **Stent**implantation (Dilatation mittels Gefäßprothese).

Gefäßverschließende Eingriffe:
- **arterielle Embolisation** (von akuten Blutungen oder zum Verschluss von Gefäßmalformationen)
- **Chemoembolisation** (z. B. beim hepatozellulären Karzinom, **Abb. A-4.27**)
- **Sklerosierungsbehandlung** von Varizen (z. B. Varikozelenverödung)
- **Kavafilter** (zur Lungenembolieprophylaxe bei Beckenvenenthrombose).

4.7.2 Nichtvaskulärer Eingriffe

Zur histologischen Sicherung pathologischer Befunde werden unter Steuerung mit bildgebenden Verfahren wie Ultraschall oder CT **perkutane Biopsien** durchgeführt. Im Körper detektierte **Abszesse** oder postoperative Verhalte können durch **perkutan** eingelegte **Drainagen** abgeleitet werden. Bei der perkutanen transhepatischen Cholangiodrainage **(PTCD)** wird unter Durchleuchtung die Leber so punktiert, dass die Punktionsnadel in einem erweiterten Gallengang liegt. Durch die Hohlnadel wird dann ein Führungsdraht im Gallengang verankert, über welchen ein Drainagekatheter eingeführt wird (s. a. S.492).

Im Rahmen **lokaler Tumorablationen** können solide Tumoren bis zu einer bestimmten Größe **perkutan** und bildgesteuert mit speziellen Sonden punktiert und durch Zuführung von Kälte (Kryotherapie) oder Hitze (Radiofrequenzablation/RFA oder laserinduzierter Thermotherapie/LITT) nekrotisiert werden (**Abb. A-4.28**).

Ein weiterer Schwerpunkt sind Eingriffe am peripheren Nervensystem und der Wirbelsäule. So können CT-gesteuert punktgenau Medikamente an die spinale Nervenwurzel appliziert und eine Neurolyse erreicht werden **(periradikuläre Therapie)**. Ebenfalls über einen kleinsten perkutanen Zugang kann bei schmerzhaften Protrusio-

4.7.2 Nichtvaskulärer Eingriffe

- **perkutane Biopsien** (z. B. von Tumoren)
- **perkutane Drainagen** (z. B. von Abszessen, perkutane Gallengangsdrainage/PTCD)
- **perkutane lokale Tumorablation** (durch Zuführung von Kälte oder Hitze über spezielle Sonden)
- **periradikuläre Therapie** (Neurolyse durch perkutane Applikation von Medikamenten an den Nervenwurzeln)
- **perkutane Nukleotomie** (Entfernung von Bandscheibengewebe zur Druckentlastung)
- **Sympathikolyse** (CT-gesteuerte Alkoholinjektion an den Grenzstrang).

A-4.28 CT-gesteuerte Radiofrequenzablation (RAF) einer malignen Raumforderung der Leber

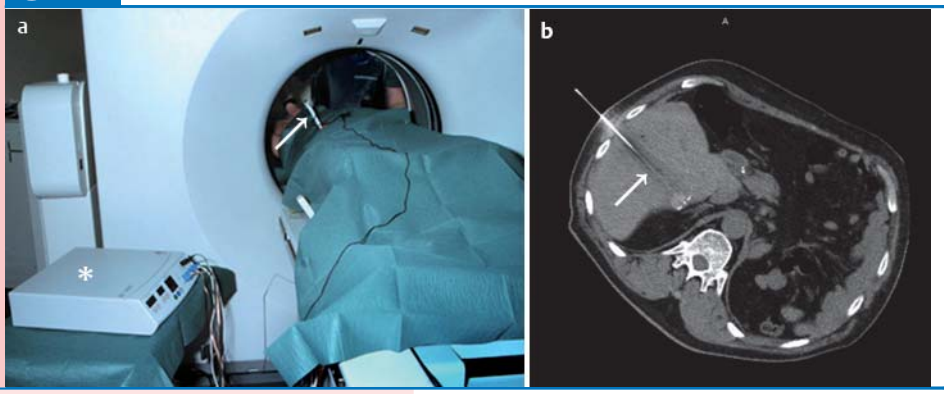

Unter CT-Kontrolle wird eine RF-Sonde (Pfeil) bis in den Leberherd vorgeführt. Die Energiezufuhr über den Radiofrequenzgenerator (Stern) führt zur Thermokoagulation des Tumors.

nen Bandscheibengewebe zur Druckentlastung des Anulus fibrosus aus dem Zentrum des Nucleus polposus entnommen werden **(perkutane Nukleotomie)**.

Bei chronischen Schmerzsyndromen, Hyperhidrosis und schwerster peripherer Durchblutungsstörung erreicht man durch CT-gesteuerte Alkoholinjektion an den Grenzstrang **(Sympathikolyse)** oft eine Besserung der Symptome.

Die interventionelle Radiologie bereichert damit das Spektrum der therapeutischen Möglichkeiten vieler Fachgebiete. Ihr Einsatz wird oft in interdisziplinären Fallbesprechungen geplant und in multimodale Behandlungskonzepte eingebunden.

5 Strahlentherapie

5 Strahlentherapie

5.1 Einführung

5.1 Einführung

Die Strahlentherapie ist eine eigenständige Fachrichtung innerhalb der Radiologie und wird hauptsächlich zur Behandlung maligner Tumoren eingesetzt. Sie ist eine der 3 Hauptsäulen der onkologischen Therapie; die anderen beiden sind die Chirurgie und die medikamentöse Therapie (Chemotherapie). Hinzu kommen Hormontherapie und sog. „targeted therapies", d. h. zielgerichtete medikamentöse Therapien, die selektiv in Signaltransduktionswege der Zellproliferation, Angiogenese und Apoptose eingreifen. Häufig müssen mehrere Therapiemodalitäten miteinander kombiniert werden, um ein optimales Therapieergebnis zu erzielen. Die meisten onkologischen Patienten werden daher interdisziplinär betreut. Vor Therapiebeginn ist die Aufstellung eines Behandlungsplans notwendig, um die zeitliche Abfolge der Therapiemaßnahmen zu koordinieren und unnötige Therapiepausen zu vermeiden. Die Strahlentherapie gutartiger Erkrankungen nimmt nur einen vergleichsweise kleinen Teil ein.

Haupteinsatzgebiet ist die Therapie maligner Tumoren. Die Strahlentherapie ist neben der Chirurgie und der Chemo- bzw. Hormontherapie die 3. Säule der onkologischen Therapie.

5.2 Prinzipien und Abläufe der Radioonkologie

5.2 Prinzipien und Abläufe der Radioonkologie

5.2.1 Diagnosestellung

5.2.1 Diagnosestellung

Am Anfang jeder onkologischen Therapie steht die genaue Diagnosestellung. Erfasst werden müssen Tumorart (Typing), -differenzierungsgrad (Grading) und -ausbreitung (Staging). Nur so können die verschiedenen Behandlungsverfahren differenziert und auf Tumorart und Stadium angepasst eingesetzt werden.
Das **Typing** erfolgt meist durch histologische Untersuchung; nur selten können bildgebende Verfahren mit hinreichender Sicherheit Aufschluss über die Tumorart geben.
Das **Grading** erfolgt ausschließlich nach histopathologischen Kriterien.

Erfasst werden müssen Tumorart (Typing), Tumordifferenzierungsgrad (Grading) und Tumorausbreitung (Staging).

Das **Typing** erfolgt meist durch histologische Untersuchung.

Das **Grading** erfolgt nur durch histologische Untersuchung.

Beim **Staging** kommen neben der klinischen Untersuchung bildgebende Verfahren wie Sonografie, Szintigrafie, Computertomografie (CT), Magnetresonanztomografie (MRT) und Positronenemissionstomografie (PET) zur Anwendung.
Am Ende des Staging steht das **Tumorstadium** nach der **TNM-Klassifikation** fest.

Das **Staging** erfolgt mittels klinischer Untersuchung und bildgebender Verfahren.

Ergebnis ist das **Tumorstadium** nach der **TNM-Klassifikation**.

► **Merke.** Die **TNM-Klassifikation** ist eine klinische Stadieneinteilung von Tumoren:

- **T** beschreibt die Ausdehnung des **Primärtumors.**
- **N** beschreibt das Fehlen oder Vorliegen und die Ausdehnung regionärer **Lymphknotenmetastasen.**
- **M** beschreibt das Fehlen oder Vorliegen von **Fernmetastasen.**
- **pT** pathologische Klassifikation des Primärtumors anhand einer histologischen Untersuchung.
- **C** beschreibt die Zuverlässigkeit der Stadieneinteilung in Abhängigkeit von der verwendeten diagnostischen Methode (z. B. klinische Untersuchung, CT oder MRT, Biopsie und Zytologie oder pathologische Untersuchung des Tumorresektats).

► **Merke.**

5.2.2 Interdisziplinäre Therapieentscheidung

5.2.2 Interdisziplinäre Therapieentscheidung

Vom **TNM-Stadium** hängt die Zielsetzung der Therapie – Heilung oder Linderung von Beschwerden – ab. Es bestimmt, welche der Säulen der onkologischen Therapie zum Einsatz kommen. Es ist also die Basis für die Indikationsstellung zur Strahlentherapie innerhalb eines interdisziplinären Konzepts.
Bei der Therapie maligner Tumoren unterscheidet man eine **kurative** und eine **palliative** Zielsetzung:
Ziel der **kurativen Therapie** ist die Heilung. Es gilt, einen lokoregional begrenzten Tumor beim ersten Zugriff, also in der Primärtherapie, nachhaltig zu entfernen, da das Auftreten von Rezidiven die Gesamtprognose in aller Regel verschlechtert. Die Chance auf Heilung besteht vor allem in frühen Tumorstadien. Voraussetzung ist die Wahl der optimalen Therapie. Meistens kommt als Primärtherapie die Operation

Das **TNM-Stadium** bestimmt das Ziel der Therapie und ist die Basis für die Indikationsstellung zur Strahlentherapie.

Die Therapie maligner Tumoren ist **kurativ** oder **palliativ**.

Ziel der **kurativen Therapie** ist die Heilung.

in Frage, seltener die alleinige Chemotherapie oder die alleinige primäre Radiotherapie.
Bei fortgeschrittenem Tumorleiden mit Generalisation ist häufig keine Heilung mehr möglich. Ziel der **palliativen Therapie** ist es, Schmerzen zu lindern und die Lebensqualität zu verbessern oder zu erhalten, ohne dass die Maßnahmen eine wesentliche Lebensverlängerung bewirken können.

Ziele der **palliativen Therapie** sind Schmerzlinderung und die Verbesserung oder Erhaltung der Lebensqualität.

5.2.3 Aufklärung und Beratung des Patienten

Mindestens 1 Tag vor Beginn einer indizierten Strahlentherapie muss ein **Aufklärungsgespräch** stattfinden.

Da eine Strahlentherapie potenziell Nebenwirkungen und Komplikationen verursachen kann, besteht **Aufklärungspflicht**. Das Aufklärungsgespräch muss mindestens 1 Tag vor Beginn einer indizierten Strahlentherapie stattfinden und von einem erfahrenen Arzt geführt werden. Ziel ist das informierte Einverständnis (informed consent) des Patienten.

► **Merke.** Eine Aufklärung kann nur bei einem einsichts- und einwilligungsfähigen volljährigen Patienten durchgeführt werden.

Bei fehlender **Einsichts- und Einwilligungsfähigkeit** ist ein Betreuer beim Amtsgericht zu bestellen. Bei Kindern und Jugendlichen sind die Sorgeberechtigten aufzuklären.

Der Arzt hat sich vor der Aufklärung davon zu überzeugen, dass diese Voraussetzungen erfüllt sind. Bei fehlender **Einsichts- und Einwilligungsfähigkeit** ist ein Betreuer beim Amtsgericht zu bestellen, der den Patienten gegenüber dem Arzt vertritt. Das Aufklärungsgespräch ist dann in Anwesenheit des Betreuers durchzuführen. Bei Kindern und Jugendlichen sind die Sorgeberechtigten über die Radiotherapie aufzuklären, sofern der Patient das 14. Lebensjahr nicht vollendet hat bzw. wenn die Jugendlichen die volle Tragweite der geplanten Therapie noch nicht verstehen können.

Inhalt des Aufklärungsgesprächs sind u. a. Verlauf, zu erwartende Risiken der und Alternativen zur geplanten Strahlentherapie.

Inhalt des Aufklärungsgesprächs sind neben Diagnose und Prognose des Patienten Therapieziel, -art, -umfang, Verlauf sowie zu erwartende Risiken der geplanten Strahlentherapie. Auf typische Gefahren und deren Wahrscheinlichkeit sollte so ausführlich wie möglich hingewiesen werden. Ein weiterer Bestandteil des Aufklärungsgesprächs ist die Diskussion von Therapiealternativen.

► **Merke.** Wesentliche Punkte des Aufklärungsgesprächs sollten **schriftlich** festgehalten und durch eine Unterschrift des Arztes, des Patienten und ggf. am Aufklärungsgespräch beteiligter Personen wie Familienangehörigen bestätigt werden.

Für die schriftliche Dokumentation haben sich vorgefertigte Aufklärungsbögen bewährt.

Für die Unterlagen zur Strahlentherapie besteht **Aufbewahrungspflicht**.

Für die Unterlagen zur Strahlentherapie besteht **Aufbewahrungspflicht**.

5.2.4 Strahlentherapieverfahren

Die Strahlentherapie kann in unterschiedlichen Formen und Kombinationen erfolgen.

Die Strahlentherapie kann in unterschiedlichen Formen und Kombinationen erfolgen. In jedem Fall ist sie vom fachkundigen Strahlentherapeuten zu überwachen. Hierzu zählt die regelmäßige Untersuchung des Patienten, um akute Nebenwirkungen (s. S. 137) frühzeitig erkennen und behandeln zu können. Zudem ist eine Supportivtherapie inkl. medikamentöser Schmerztherapie, Ernährungstherapie sowie eine psychoonkologische Begleitung von Patient und Angehörigen oft von großer Bedeutung.

Alleinige Radiotherapie

In der **kurativen** Situation wird die alleinige Radiotherapie vor allem bei strahlensensiblen Tumoren durchgeführt.

In der **kurativen** Situation wird eine alleinige primäre Radiotherapie vor allem dann durchgeführt, wenn es sich um einen ausreichend strahlensensiblen Tumor handelt (z. B. Lymphom), und außerdem, wenn bei vergleichbarer Heilungswahrscheinlichkeit die Strahlentherapie ein besseres funktionelles Ergebnis erzielt als eine Operation (z. B. Zungenkarzinom, Prostatakarzinom, Basaliom).

Häufig kommt sie auch in palliativen Situationen zum Einsatz. Man unterscheidet die Stabilisierungs- und die Schmerzbehandlung.

Eine alleinige Radiotherapie kommt zudem häufig in der **palliativen** Behandlungssituation zum Einsatz. Hier ist eine ausgewogene Balance von Belastung und Nebenwirkung zu Beschwerdelinderung von größter Bedeutung. Man unterscheidet die Stabilisierungs- und die Schmerzbehandlung.

Die **Stabilisierungsbestrahlung** verhindert drohende schwere Komplikationen und beseitigt Notfallsituationen.

Die **Stabilisierungsbestrahlung** soll das Tumorwachstum so weit aufhalten, dass drohende schwere Tumorkomplikationen (z. B. pathologische Frakturen bei Knochenmetastasen) verhindert und Notfallsituationen (z. B. akute Querschnittsymptomatik

durch Wirbelsäulenmetastasen oder eine obere Einfluss-Stauung bei Mediastinaltumoren, s. S. 136) beseitigt werden.
Die Beseitigung bzw. Linderung tumorbedingter **Schmerzen** ist bereits mit niedrigeren Dosen zu erreichen. In Abhängigkeit vom Allgemeinzustand des Patienten und der Gesamtprognose kann die Radiotherapie zur Vermeidung langwieriger Behandlungen in nur wenigen Sitzungen, manchmal nur in einer einzigen Fraktion erfolgen.
Auch tumorbedingte **Sickerblutungen** können mittels Strahlentherapie gemildert bzw. gestoppt werden. Man spricht hier von einer Verschorfungsbestrahlung oder hämostyptischen Bestrahlung.

Tumorbedingte **Schmerzen** sind bereits mit geringeren Dosen zu bessern bzw. zu beseitigen.

Auch tumorbedingte **Sickerblutungen** können gemildert bzw. gestoppt werden.

Radiochemotherapie

Eine Chemotherapie zusätzlich zur Radiotherapie (RT) kann vorher (sequenziell) oder während einer Radiotherapie (simultan) erfolgen.
Ziele der kombinierten Radiochemotherapie können die **Eliminierung** von okkulten Metastasen (z. B. beim kleinzelligen Bronchialkarzinom), die **Strahlensensibilisierung** eines Tumors (z. B. beim Rektum- oder Analkarzinom) oder aber eine **Konsolidierung** (Erzielung bzw. Erhaltung der Vollremission, z. B. beim Lymphom) sein.

Radiochemotherapie

Sie kann vorher (sequenziell) oder während einer RT (simultan) erfolgen. Ziele sind die **Eliminierung** von Metastasen, die **Strahlensensibilisierung** eines Tumors und die **Konsolidierung**.

Präoperative Radiotherapie

Das Ziel der präoperativen Radiotherapie ist es, die Voraussetzung für eine kurative Operation zu schaffen. Sie soll die **Tumormasse reduzieren**, einer **Tumorzellverschleppung** während der nachfolgenden Operation **entgegenwirken** und die Lokalrezidivrate senken (z. B. Rektumkarzinom, Ewing-Sarkom, Ösophaguskarzinom). Die erforderlichen Gesamtdosen sind geringer als bei einer primären alleinigen Radiotherapie. Verbleiben bei der Operation dennoch mikroskopische oder makroskopische Tumorreste, ist ggf. postoperativ eine Dosisaufsättigung erforderlich.

Präoperative Radiotherapie

Sie soll die **Tumormasse reduzieren** und einer **Tumorzellverschleppung** bei der Operation **entgegenwirken**.

Intraoperative Radiotherapie (IORT)

Bei **Tumoren**, die **in der Nähe von strahlensensiblen Strukturen** lokalisiert sind (z. B. retroperitoneale Tumoren, Rektumkarzinom), kann es insbesondere nach inkompletter Resektion vorteilhaft sein, intraoperativ eine einmalige Gesamtdosis von 15–20 Gy mittels schneller Elektronen über einen in den OP-Situs eingebrachten Tubus und unter **Schonung der Risikoorgane** zu applizieren. So können beispielsweise empfindliches Darmgewebe oder nervale Strukturen aus dem Bestrahlungsfeld herausgelagert werden, was eine Schonung gewährleistet, die bei perkutaner Radiatio unmöglich ist. I. d. R. erfolgt die IORT als vorgezogene Boost-Bestrahlung und postoperativ wird eine perkutane Dosisaufsättigung durchgeführt.

Intraoperative Radiotherapie (IORT)

Sie wird bei **Tumoren in der Nähe von strahlensensiblen Strukturen** durchgeführt, um diese Strukturen besser zu schonen.

Postoperative Radiotherapie

Postoperativ ist eine Radiotherapie lediglich erforderlich, wenn die **Tumorresektion** unter Berücksichtigung onkologischer Kriterien (Tumorart und benötigter Sicherheitsabstand, Wahrscheinlichkeit der regionären lymphogenen Metastasierung) **nicht komplett** erfolgt ist. Davon ist auszugehen, wenn mikroskopische **(R1)** oder makroskopische **(R2)** Tumorreste verblieben sind. Auch bei ausgeprägtem Lymphknotenbefall oder Lymphknotenbefall mit Kapseldurchbruch besteht ein erhöhtes Lokalrezidivrisiko. In diesen Fällen ist die postoperative Radiotherapie als adjuvante (unterstützende) Therapie zu erwägen. Sie wird je nach Strahlensensibilität des Primärtumors und Prognose mit Gesamtdosen von 40–75 Gy durchgeführt. Ihr Ziel ist die **Vernichtung verbliebener Tumorzellen** und damit die Reduktion des Rezidiv- und Metastasierungsrisikos.

Postoperative Radiotherapie

Sie ist bei **inkompletter Tumorresektion** eine obligate adjuvante Therapie. Ziel ist die Reduktion des Rezidiv- und Metastasierungsrisikos durch **Vernichtung verbliebener Tumorzellen**.

Interstitielle Radiotherapie

Bei der interstitiellen Radiotherapie werden Radionuklide direkt in das Tumorgewebe implantiert. Vorteil dieser Therapieform ist eine sehr **hohe Dosis im Zielvolumen** und ein **steiler Dosisabfall zum Normalgewebe** hin aufgrund der kurzen Reichweite der Strahlung und des Abstandsquadratgesetztes (s. S. 58). Meistens wird die interstitielle Radiotherapie zur Applikation einer Boost-Dosis eingesetzt (z. B. Mammakarzinom, Analkarzinom), selten als primäre Radiotherapie (z. B. frühes Prostatakarzinom bei älteren Patienten oder Zungenkarzinom T1).

Interstitielle Radiotherapie

Hier werden Radionuklide in den Tumor implantiert. Sie erzeugen eine **hohe Dosis im Zielvolumen** bei **steilem Dosisabfall zum Normalgewebe** hin.

Radioimmuntherapie

Die Kombination von Radiotherapie und zielgerichteter medikamentöser Therapie kann bei einigen Tumoren die Erfolgswahrscheinlichkeit erhöhen.

Radioimmuntherapie

Bei ausgewählten Indikationen können moderne zielgerichtete medikamentöse Therapien („targeted therapies“) spezifisch in Signaltransduktionswege der Zellproliferation, Angiogenese und Apoptose eingreifen. Hierdurch kann eine Erhöhung der Strahlenempfindlichkeit und als Folge eine erhöhte Erfolgswahrscheinlichkeit der Therapie erreicht werden.

Radio- plus Hormontherapie

Die Hormontherapie trägt bei hormonabhängigen Tumoren zur **Hemmung des Tumorwachstums** bei.

Radio- plus Hormontherapie

Bei hormonabhängigen Tumoren, z. B. dem Mammakarzinom oder dem Prostatakarzinom, kann eine zusätzlich zur Radiotherapie durchgeführte Hormontherapie zur **Hemmung des Tumorwachstums** beitragen.

Radiotherapie plus Hyperthermie

Man unterscheidet Ganzkörper-, lokale und interstitielle Hyperthermie. Temperaturen > 40 °C **sensibilisieren** den Tumor für Radio- oder Chemotherapie, Temperaturen > 42,5 °C wirken **tumorizid**.

Radiotherapie plus Hyperthermie

Nach der Form der Erwärmung unterscheidet man die **Ganzkörper**hyperthermie (nicht invasive Erwärmung des ganzen Körpers), die **lokale** Hyperthermie (nicht invasive Erwärmung von Körperteilen) und die **interstitielle** Hyperthermie (invasive Erwärmung durch spezielle ins Tumorgewebe eingebrachte Applikatoren). Temperaturen > 40°C bewirken eine **Sensibilisierung** für eine simultane oder nachfolgende Radio- oder Chemotherapie, z. B. indem sie Reparaturmechanismen hemmen. Temperaturen > 42,5°C haben eine **direkte tumorizide Wirkung**. In der Tumortherapie werden heute vor allem die interstitielle Hyperthermie und die lokale Hyperthermie eingesetzt.

Radiotherapie mit Radiosensitizern

Radiosensitizer (s. S. 37) werden nicht routinemäßig eingesetzt, u. a. da sie radiogene Nebenwirkungen verstärken.

Radiotherapie mit Radiosensitizern

Die Radiotherapie mit Radiosensitizern (s. S. 37) erzielt gute experimentelle Ergebnisse, die klinisch aber noch nicht umgesetzt werden konnten. Der routinemäßige Einsatz der Substanzen ist jedoch nicht zuletzt durch die Verstärkung der akuten und späten Nebenwirkungen limitiert.

5.2.5 Nachsorge

Regelmäßige Untersuchungen während und nach der Strahlentherapie sind nötig zur Erfassung von Nebenwirkungen bzw. Beurteilung des Therapieerfolgs.

5.2.5 Nachsorge

Nach Beendigung der Behandlung muss jeder Tumorpatient mindestens 5 Jahre lang in regelmäßigen Abständen nachuntersucht werden, um zum einen den Therapieerfolg mittels geeigneter Verfahren zu beurteilen und zum anderen akute und späte radiogene Nebenwirkungen zu erfassen.

5.3 Spezielle Strahlentherapieformen

Sie lassen sich nach Strahlungsart und Distanz zwischen Strahlenquelle und Tumor einteilen.

5.3 Spezielle Strahlentherapieformen

Strahlentherapeutische Verfahren lassen sich nach der eingesetzten Strahlungsart und nach der Entfernung zwischen Strahlenquelle und Tumor einteilen.

5.3.1 Klassifikation nach Strahlungsart

Die in der Strahlentherapie verwendeten Strahlungsarten unterscheiden sich in ihrem **Tiefendosisverlauf** und durch ihre unterschiedliche **biologische Wirksamkeit**.

5.3.1 Klassifikation nach Strahlungsart

In der Strahlentherapie werden unterschiedliche Strahlungsarten verwendet. Diese können in Photonen- und Teilchenstrahlung (Neutronen und geladene Teilchen) unterschieden werden. Die verschiedenen Strahlungsarten unterscheiden sich am augenfälligsten durch ihren unterschiedlichen **Tiefendosisverlauf** und durch ihre unterschiedliche **biologische Wirksamkeit**.

Photonentherapie

Abb. A-5.1 vergleicht den Tiefendosisverlauf verschiedener Photonenstrahlungen mit dem von Elektronen. **Tab. A-5.1** zeigt die dazugehörigen dosimetrischen Kenngrößen.

Photonentherapie

In der Strahlentherapie werden Photonen mit Energien bis zu etwa 30 MeV eingesetzt. **Abb. A-5.1** vergleicht den Tiefendosisverlauf verschiedener Photonenstrahlungen mit dem von Elektronen. **Tab. A-5.1** zeigt die dazugehörigen dosimetrischen Kenngrößen.
In der Praxis unterscheidet man je nach Energie der Photonenstrahlung zwischen verschiedenen Therapieformen:

A-5.1 Tiefendosisverlauf für Photonen- und Elektronenstrahlung verschiedener Energie in Wasser

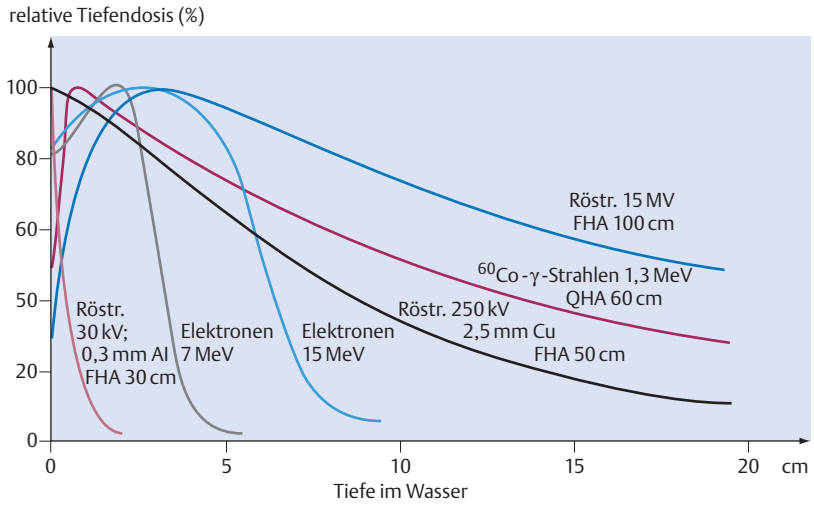

FHA Fokus-Haut-Abstand
QHA Quellen-Haut-Abstand

A-5.1 Dosimetrische Kenngrößen für verschiedene Strahlungsarten

Strahlungsart	Tiefe des Dosismaximums	R_{50}	D (10 cm)	FHA
200-kV-Röntgenstrahlung	Oberfläche	6 cm	30 %	40 cm
^{60}Co-Strahlung	0,5 cm	10 cm	52 %	60 cm
10-MV-Photonenstrahlung	2,5 cm	18 cm	72 %	100 cm
10-MeV-Elektronenstrahlung	2,5 cm	4–4,5 cm	0 %	100 cm

R50 ist die Tiefe, bei der 50 % der Maximaldosis erreicht werden; D (10 cm) ist der Dosiswert in 10 cm Tiefe, bezogen auf die Maximaldosis, FHA = Fokus-Haut-Abstand.

A-5.1

Röntgentherapie

In der Röntgentherapie unterscheidet man zwischen **Weichstrahltherapie** (Beschleunigungsspannung < 100 kV) und Hartstrahl- oder **Orthovolttherapie** (Beschleunigungsspannung 100–400 kV). Diese Strahlung wird mittels Röntgenröhren erzeugt und wegen der durch den Tiefendosisverlauf bedingten **hohen Eintrittsdosis** heute nur noch für oberflächlich gelegene Tumoren eingesetzt (z. B. Hauttumoren).

Röntgentherapie

Die **Weichstrahltherapie** verwendet Röntgenstrahlung mit einer Beschleunigungsspannung < 100 kV; die **Orthovolttherapie** Beschleunigungsspannung von 100–400 kV. Bei beiden entsteht eine **hohe Eintrittsdosis**.

Megavolttherapie (Hochvolttherapie)

Um tiefer liegende Tumoren zu behandeln, wird Photonenstrahlung einer Beschleunigungsspannung zwischen 6 und 30 MV verwendet. Dies ist die häufigste in der Radioonkologie genutzte Strahlungsart. Bei diesen hohen Energien haben die Sekundärelektronen (vorwiegend durch den Compton-Effekt) Reichweiten von einigen Zentimetern und bewegen sich in Richtung der primären Photonenstrahlung. Dabei geben sie ihre kinetische Energie durch Ionisation von Atomen an das Gewebe ab. Der Energietransfer der Sekundärelektronen führt dann zum Dosisaufbau.
Da – wegen der geringeren Dichte – in Luft etwa 1000-mal weniger sekundäre Elektronen erzeugt werden als im Gewebe, kommen in den oberflächennahen Schichten weniger sekundäre Elektronen an, als dort erzeugt werden. Erst nach einigen Zentimetern (Reichweite der sekundären Elektronen) bildet sich ein Sekundärelektronengleichgewicht aus. Daher verlagert sich das Dosismaximum in größere Tiefe **(Aufbaueffekt)**. Im Vergleich zu niederenergetischer Photonenstrahlung oder hochenergetischen Elektronenstrahlung werden oberflächliche Gewebeschichten besser geschont (s. **Abb. A-5.1**).

Megavolttherapie (Hochvolttherapie)

Bei höheren Photonenenergien verlagert sich das Dosismaximum in größere Tiefen **(Aufbaueffekt)** (s. **Abb. A-5.1**). Dadurch sinkt die Dosisbelastung für das oberflächennahe Gewebe (z. B. die Haut).

► Merke. Je höher die Energie der Photonenstrahlung, desto tiefer im Gewebe liegt das Dosismaximum. Dadurch sinkt die Dosisbelastung für das oberflächennahe Gewebe.

► Merke.

Die vor allem früher eingesetzten **Telekobaltgeräte** verwenden drehbar gelagerte ^{60}Co-Quellen (Ein- und Ausschaltung der Strahlung).

Früher wurden vor allem Telekobaltgeräte verwendet, bei denen die Photonenstrahlung von ^{60}Co (Energie ca. 1 MeV) genutzt wird. Die Strahlenquelle befindet sich in einem mit Blei abgeschirmten Zylinder, der ein Austrittsfenster besitzt. Dieser Zylinder ist in einem zum Schutz der Umgebung abgeschirmten Bestrahlungskopf mit Austrittsöffnung drehbar gelagert. Durch Drehen des Zylinders im Bestrahlungskopf kann das Telekobaltgerät an- bzw. ausgeschaltet werden. Vor dem Strahlaustrittsfenster befindet sich ein Blendensystem zur Eingrenzung des Nutzstrahlenbündels.
Da die Strahlung des **Telekobaltgerätes** lediglich durch Verschluss der Austrittsöffnung abgeschaltet werden kann, besteht im Gegensatz zum Linearbeschleuniger das Risiko von Strahlenunfällen durch Verschlussstörungen. Der von Zeit zu Zeit notwendige Austausch der ^{60}Co-Quelle ist außerdem sehr teuer und aufwendig.

Linearbeschleuniger erzeugen Photonen- und Elektronenstrahlung im MeV-Bereich.

Heute werden meist **Linearbeschleuniger** eingesetzt. Sie erzeugen Photonenstrahlung höherer Energien (bis 30 MeV), i. d. R. auch Elektronenstrahlung verschiedener Energien. Der bei Telekobaltgeräten regelmäßig notwendige Quellenaustausch entfällt. Da sich das Dosismaximum bei höheren Strahlungsenergien in die Tiefe verlagert, sind Linearbeschleuniger besonders zur Behandlung tief liegender Tumoren geeignet.

Neutronentherapie

Neutronen haben einen vergleichbaren Tiefendosisverlauf wie hochenergetische Photonenstrahlung, aber eine größere relative biologische Wirksamkeit. Neutronenstrahlen lassen sich durch Blenden nur schwer an die Tumorform anpassen.

Neutronentherapie

Neutronen besitzen einen ähnlichen Tiefendosisverlauf wie hochenergetische Photonenstrahlung, bei gleicher Dosis jedoch eine größere biologische Wirksamkeit. Dies lässt sich dazu nutzen, besonders strahlenresistente Tumoren zu behandeln. Da Neutronen nur durch Streuung an Atomkernen abgelenkt werden, lassen sich Neutronenstrahlen nur schwer durch Blenden an die Tumorform anpassen. Die Bedeutung der Neutronentherapie ist insgesamt gering.

Therapie mit geladenen Teilchen

Geladene Teilchen besitzen eine maximale Reichweite in Materie, die von der Energie der Teilchen abhängt. Dadurch wird das Gewebe hinter dem Tumor geschont.

Therapie mit geladenen Teilchen

Im Gegensatz zu Photonen und Neutronen besitzen geladene Teilchen eine durch ihre Energie festgelegte maximale Reichweite. Dadurch wird Gewebe, das sich im Strahlengang hinter dem Tumor befindet, geschont. Außerdem steigt die Dosis mit der Gewebetiefe an.

Elektronen

Elektronen deponieren die meiste Energie am Ende ihrer Bahn. Wegen der starken Streuung erreichen nicht alle Elektronen die gleiche Tiefe, sodass der Dosisabfall nicht abrupt ist. Durch die Ablenkung der Elektronen an Atomkernen entsteht Bremsstrahlung, die in Materie exponentiell geschwächt wird.

Elektronen

Schnelle Elektronen geben auf ihrer Bahn weniger Energie ab als langsame. Daher **deponieren** Elektronen die **meiste Energie am Ende ihrer Reichweite.** Da Elektronen aufgrund ihrer kleinen Masse sehr stark gestreut werden und damit in einer vorgegebenen Tiefe bereits ganz unterschiedliche Wegstrecken zurückgelegt haben, kommt es nicht zu einem abrupten Dosisabfall. Durch die **Ablenkung der Elektronen an Atomkernen** entsteht außerdem **Bremsstrahlung,** so dass auch in Tiefen, die größer als die Reichweite sind, noch Dosis messbar ist.

► **Merke.**

► **Merke.** Die Reichweite von Elektronen wird mit steigender Energie größer. Die **therapeutische Reichweite** von Elektronen ist durch die Tiefe im Gewebe definiert, in der die Dosis auf 85 % des Dosimaximums abgefallen ist. Näherungsweise gilt:

$$\textit{Therapeutische Reichweite in cm} \approx \frac{\textit{Energie in MeV}}{3}$$

Elektronen werden bei oberflächlich gelegenen Tumoren und in der **intraoperativen Strahlentherapie** eingesetzt.

So haben z. B. Elektronen der Energie 24 MeV eine therapeutische Reichweite von etwa 8 cm. Elektronenstrahlung wird vor allem bei oberflächlich gelegenen Tumoren und in der **intraoperativen Strahlentherapie** eingesetzt.

Schwere geladene Teilchen

Außer Elektronen werden auch Protonen und Kohlenstoff-Ionen verwendet. Im Gegensatz zu Elektronen werden Ionen durch Streuung kaum aus ihrer Bahn abgelenkt, so dass sich ein sehr steiler Dosisabfall am Ende der Reichweite ergibt. Den Dosisverlauf bezeichnet man als **Bragg-Peak** (s. S. 16).

Schwere geladene Teilchen

Neben Elektronen werden vor allem Protonen, aber auch schwerere Ionen (^{12}C) für die Strahlentherapie verwendet. Da diese Teilchen wegen ihrer größeren Masse kaum gestreut werden, beobachtet man einen starken Dosisanstieg am Ende ihrer Reichweite, der im Gegensatz zu Elektronen dahinter praktisch auf null abfällt (s. S. 16). Diesen Dosisverlauf bezeichnet man als **Bragg-Peak**. Die biologische Wirksamkeit von Protonen ist mit der von Photonen vergleichbar. Die von Kohlenstoff-Ionen ist jedoch im Bragg-Peak deutlich höher bedingt durch eine höhere Anzahl verursachter DNS-Doppelstrangbrüche. Im Gegensatz zu Neutronen lässt sich die Dosisverteilung bei gela-

denen Teilchen gut an den Tumor anpassen. Diesen Vorteilen steht der enorme technische Aufwand in Erzeugung, Beschleunigung und Steuerung der geladenen Teilchen gegenüber. Die Behandlung ist bisher nur an wenigen spezialisierten Zentren verfügbar, sie hat jedoch großes Potenzial, neue Behandlungsoptionen für schwierig gelegene oder radioresistente Tumoren zu öffnen.

5.3.2 Klassifikation nach Distanz der Strahlungsquelle

Strahlentherapeutische Verfahren lassen sich einteilen in **Teletherapie** (perkutane Strahlentherapie), bei der die Strahlenquelle in einiger Entfernung vom Tumor und außerhalb des Körpers lokalisiert ist, und **Brachytherapie** (Kurzdistanztherapie), bei der die Strahlenquelle direkt am Tumor – auf der Körperoberfläche oder im Körper – lokalisiert ist.

Teletherapie (perkutane Strahlentherapie)

Die Teletherapie lässt sich nach ihrer Tiefenwirkung unterteilen in Oberflächen-, Halbtiefen- und Tiefentherapie.

Oberflächentherapie

► Definition. Als Oberflächentherapie bezeichnet man die Strahlentherapie von Herden, die **≤ 1 cm** unter der Körperoberfläche liegen.

Hierzu werden eingesetzt:

- **Röntgenstrahlen:**
  - **weiche Röntgenstrahlen** (10–50 kV): Sie werden bereits an der Körperoberfläche absorbiert, haben also eine geringe Tiefenwirkung (**Abb. A-5.1**) und eignen sich somit hervorragend zur Oberflächentherapie. Sie werden bereits von der Glaswandung herkömmlicher Röntgenröhren stark absorbiert, so dass als Röhrenwandung Beryllium verwendet werden muss.
  - **harte Röntgenstrahlen:** Auch diese können verwendet werden, wenn man den Fokus-Haut-Abstand auf ca. 1–5 cm reduziert. Dadurch steigt die Dosisleistung an der Haut bei steilem Dosisabfall unter der Haut.
- **schnelle Elektronen** (3–10 MeV): Sie werden im Linear- oder Kreisbeschleuniger erzeugt und beschleunigt. Elektronen zeichnen sich dadurch aus, dass die Dosis hinter dem Dosismaximum steil abfällt (**Abb. A-5.1**).

Halbtiefentherapie

► Definition. Als Halbtiefentherapie bezeichnet man die Strahlentherapie von Herden, die **1–5 cm** unter der Körperoberfläche liegen.

Hierzu werden eingesetzt:

- **mittelharte Röntgenstrahlen** (100–150 keV): Hierbei müssen zur Hautschonung Kupferfilter verwendet werden.
- **γ-Strahler:** ^{137}Cs, das eine Energie von 0,66 MeV hat (s. S. 102).
- **schnelle Elektronen** (10–20 MeV): Elektronen dieser Energien verursachen in signifikantem Maße Sekundärstrahlung, indem sie aus dem durchstrahlten Material Sekundärelektronen herausschlagen. Der Energietransfer der Sekundärelektronen auf Materie addiert sich zu dem der Primärelektronen und trägt somit zur Dosis bei (Dosisaufbau). Dadurch verlagert sich das Dosismaximum in die Tiefe, der Dosisabfall hinter dem Maximum ist jedoch nicht mehr so steil wie bei Elektronen geringerer Energie (**Abb. A-5.1**).

Tiefentherapie

► Definition. Als Tiefentherapie bezeichnet man die Strahlentherapie von Herden, die **> 5 cm** unter der Körperoberfläche liegen.

5.3.2 Klassifikation nach Distanz der Strahlungsquelle

Bei der **Teletherapie** befindet sich die Strahlenquelle in einiger Entfernung vom Tumor, bei der **Brachytherapie** direkt am Tumor.

Teletherapie (perkutane Strahlentherapie)

Sie lässt sich nach ihrer Tiefenwirkung unterteilen.

Oberflächentherapie

► Definition.

Eingesetzt werden:

- **Röntgenstrahlen:**
  - **weiche Röntgenstrahlen** (10–50 kV, **Abb. A-5.1**) unter Verwendung von Beryllium als Röhrenwandung
  - **harte Röntgenstrahlen** bei einem Fokus-Haut-Abstand von ca. 1–5 cm
- **schnelle Elektronen** (3–10 MeV): steiler Dosisabfall (**Abb. A-5.1**).

Halbtiefentherapie

► Definition.

Eingesetzt werden:

- **mittelharte Röntgenstrahlen** (100–150 keV) plus Kupferfilter
- **γ-Strahler:** ^{137}Cs
- **schnelle Elektronen** (10–20 MeV): Der Beitrag der Sekundärelektronen zur Dosis verlagert das Dosismaximum in die Tiefe (Dosisaufbau) und dämpft den Dosisabfall dahinter (**Abb. A-5.1**).

Tiefentherapie

► Definition.

Eingesetzt werden:

- **Röntgenstrahlen:**
  - **harte Röntgenstrahlen** (200–400 kV, Hartstrahl- oder Orthovolttherapie, **Abb. A-5.1**).
  - **ultraharte Röntgenstrahlen** (15–50 MeV, Hoch- oder Megavolttherapie): Der durch den Compton-Effekt bedingte Aufbaueffekt verlagert das Dosismaximum in die Tiefe (**Abb. A-5.1**).
- **γ-Strahler** (Telegammatherapie): ^{60}Co (1,3 MeV) und ^{137}Cs (0,66 MeV). Das Radionuklid befindet sich in > 50 cm Abstand vom Herd in einem Telegammagerät, in dem es drehbar gelagert und von einem dicken Bleimantel umgeben ist.
- **schnelle Elektronen** (30–50 MeV)
- **schnelle Neutronen:** Aufgrund ihres hohen LETs induzieren sie ausgeprägte Schäden auch an Normalgewebe.
- **Protonen und Deuteronen:** Bei hohem LET zeigen sie eine sehr günstige Tiefendosiskurve (Bragg-Peak, s. S. 16).

Hierzu werden eingesetzt:

- **Röntgenstrahlen:**
  - **harte Röntgenstrahlen** (200–400 kV, Hartstrahl- oder Orthovolttherapie): Sie werden selten eingesetzt, da sie trotz Filterung zu einer starken Strahlenbelastung der Haut führen (**Abb. A-5.1**).
  - **ultraharte Röntgenstrahlen** (15–50 MeV, Hoch- oder Megavolttherapie): Sie werden im Elektronenlinear- oder -kreisbeschleuniger (s. S. 23) erzeugt. Bei Photonen dieser Energien generiert der Compton-Effekt eine große Menge an Sekundärelektronen, deren Energietransfer auf Materie zur Dosis beiträgt (Aufbaueffekt).
- **γ-Strahler** (Telegammatherapie): ^{60}Co mit einer Energie von 1,3 MeV und ^{137}Cs mit einer Energie von 0,66 MeV. Wegen seiner geringeren Energie wird Cs meist zur Halbtiefentherapie (s. S. 101) eingesetzt. Der Abstand zwischen Strahlenquelle und Herd beträgt bei der Telegammatherapie > 50 cm. Die Strahlenquelle befindet sich in einem Telegammagerät.
- **schnelle Elektronen** (30–50 MeV)
- **schnelle Neutronen:** Sie generieren durch elastische Streuung (s. S. 15) Rückstoßprotonen, die mit Materie in Wechselwirkung treten. Neutronen besitzen einen hohen LET, führen also zu ausgeprägten Schäden auch an Normalgewebe. Daher sollte sich ihr Einsatz auf Tumoren geringer Strahlensensibilität beschränken. Ihre Tiefendosiskurve zeigt **Abb. A-5.1** (s. S. 99).
- **Protonen und Deuteronen** (1 p + 1 n): Auch sie sind durch einen hohen LET gekennzeichnet. Der Verlauf ihrer Tiefendosiskurve ist für die Strahlentherapie sehr günstig, da der LET – und mit ihm die Tiefendosis – erst gegen Ende der Reichweite stark ansteigt (Bragg-Peak, s. S. 16).

Kurzdistanztherapie mit umschlossenen Radionukliden (Brachytherapie)

► Definition. Bei der Kurzdistanztherapie (Brachytherapie) befindet sich die Strahlenquelle im Gegensatz zur Teletherapie direkt am Tumor. Sie wird als Kontakttherapie, intrakavitäre Therapie oder interstitielle Therapie durchgeführt.

Ziel ist eine sehr hohe Dosis im klinischen Zielvolumen bei steilem Dosisabfall zum umgebenden Normalgewebe hin. Die Strahler sind i. d. R. von Metallhülsen umgeben. Sie werden entweder direkt implantiert **(interstitielle Therapie, Seeds)** oder aber im Nachladeverfahren **(Afterloading)** mithilfe eines Afterloading-Geräts in vorher positionierte Kunststoffapplikatoren eingebracht. Beim Afterloading ist das Personal keiner Strahlung ausgesetzt.

Ziel ist eine sehr hohe Dosis im klinischen Zielvolumen bei steilem Dosisabfall zum umgebenden Normalgewebe hin. Die resultierende Dosisverteilung kann bei Bedarf durch Verwendung mehrerer Strahler in bestimmter geometrischer Anordnung dem Zielvolumen angepasst werden. Die Brachytherapie ist nicht der Patientenlagerungs- und Bewegungsungenauigkeit unterworfen. Die Strahler sind i. d. R. von Metallhülsen umgeben. Sie werden entweder direkt implantiert **(interstitielle Therapie, Seeds)** oder aber im Nachladeverfahren **(Afterloading)** in vorher positionierte Kunststoffapplikatoren eingebracht. Beim Afterloading ist die Strahlenbelastung des Personals gleich null, da die Applikatoren erst mithilfe eines Afterloading-Geräts mit Strahlenquellen beschickt werden, wenn das Personal den Bestrahlungsraum verlassen hat. Die Strahlenquellen lagern in einem Strahlenschutzbehälter. Je nach Bedarf fährt das Gerät sie aus bzw. bewegt sie nach Erreichen der zu applizierenden Dosis wieder in den Behälter zurück. Das Afterloading ermöglicht es, (β- und) γ-Strahler wie ^{192}Ir, ^{137}Cs und ^{60}Co mit hoher bis mittelhoher Dosisleistung einzusetzen.

Kontakttherapie

Voraussetzung ist die oberflächliche Lage des zu bestrahlenden Zielvolumens. Der umschlossene Strahler wird **direkt an die Patientenoberfläche** gebracht. Dazu werden Applikatoren für kurze Zeit aufgenäht bzw. bei Tumorresten oder Rezidiven dem Körper anmodelliert (**Abb. A-5.2**).

Kontakttherapie

Voraussetzung für die Kontakttherapie ist die oberflächliche Lage des zu bestrahlenden Zielvolumens. Das umschlossene Radionuklid wird **direkt an die Patientenoberfläche** gebracht. Beispiele sind die Therapie des Aderhautmelanoms mit ^{103}Ruthenium oder ^{90}Sr. Die Applikatoren werden hier jeweils für kurze Zeit aufgenäht. Bei der Therapie von oberflächlichen Tumorresiduen oder Rezidiven bei vorbestrahlter Haut (z. B. Thoraxwandrezidiv bei Mammakarzinom) werden Moulagen aus Kunststoff individuell der Körperform anmodelliert (**Abb. A-5.2**). Die Moulagen enthalten Applikatoren, die mittels Afterloading mit einem umschlossenen Strahler beschickt werden.

A-5.2 **Kontakttherapie in Moulagentechnik bei Thoraxwandrezidiv eines Mammakarzinoms**

A-5.2

Intrakavitäre Therapie

Intrakavitäre Therapie

► Definition. Unter intrakavitärer Therapie versteht man das Einbringen einer radioaktiven Strahlenquelle in eine **präformierte Körperhöhle**.

► Definition.

Die intrakavitäre Therapie spielt vor allem bei der Behandlung gynäkologischer Tumoren eine Rolle, wo sie häufig in Kombination mit der perkutanen Strahlentherapie eingesetzt wird. Es werden spezielle Applikatoren oder Applikatorkombinationen (Stifte, Kapseln, Ovoide; **Abb. A-5.3**) eingesetzt, die den Anforderungen an die räumliche Dosisverteilung bzw. der Geometrie des klinischen Zielvolumens Rechnung tragen. Der Applikator wird **intrauterin**, **intrazervikal** oder **intravaginal** positioniert und mittels Afterloading mit ^{192}Ir, ^{60}Co oder ^{137}Cs bestückt. Meist wird die Brachytherapie nach rechnergestützter Bestrahlungsplanung in wöchentlichen Abständen während der perkutanen Bestrahlungsserie durchgeführt, und zwar mit einer Dosisleistung > 1000 cGy/h (HDR-Brachytherapie). Die früher häufig durchgeführte Therapie mit ^{226}Ra ist heute nicht mehr üblich.

Die intrakavitäre Therapie spielt vor allem bei der Behandlung gynäkologischer Tumoren eine Rolle. Der Applikator (**Abb. A-5.3**) wird **intrauterin**, **intrazervikal** oder **intravaginal** positioniert und mittels Afterloading mit ^{192}Ir, ^{60}Co oder ^{137}Cs bestückt.

A-5.3 **Brachytherapieapplikatoren für die intrakavitäre Therapie**

A-5.3

Interstitielle Therapie

Interstitielle Therapie

► Definition. Bei der interstitiellen Therapie wird die Strahlenquelle **direkt in das Tumorgewebe** implantiert („Spickung" des Tumors).

► Definition.

Man unterscheidet die **permanente Implantation**, bei der die Strahlenquelle im Gewebe verbleibt, von der **temporären Implantation**, bei der die Strahlenquelle wieder entfernt wird. Zur permanenten Implantation werden Radionuklide mit geringer Aktivität und relativ kurzer Halbwertszeit wie ^{198}Au (HWZ 3 Tage) oder ^{125}J (HWZ 60 Tage) verwendet. Sie werden in Form eines Drahtes, einer Nadel oder eines Korns (Seeds) implantiert. Bei der temporären Implantation kommen Radionuklide mit hoher Aktivität und langer Halbwertszeit wie ^{137}Cs oder ^{192}Ir zur Anwendung. Sie werden mittels Afterloading appliziert.

Zur **permanenten Implantation** dienen Strahler mit geringer Aktivität und relativ kurzer Halbwertszeit, zur **temporären Implantation** solche mit hoher Aktivität und langer Halbwertszeit.

Indikationen für die Brachytherapie

Zur **Kontakttherapie** s. S. 102.
Die **intrakavitäre Therapie** wird vor allem bei gynäkologischen Tumoren eingesetzt.

Die **interstitielle Therapie** wird z. B. bei Anal- und Prostatakarzinomen (vorher **Abb. A-5.4**) angewandt.

Indikationen für die Brachytherapie

Zu den Indikationen der **Kontakttherapie** s. S. 102.
Die **intrakavitäre Therapie** kommt vor allem bei Endometrium-, Zervix- und Vaginalkarzinomen zur Anwendung, außerdem bei Ösophagus- und Gallengangskarzinomen.
Die **interstitielle Therapie** wird bei HNO-Tumoren, Anal- und Prostatakarzinomen alleine oder zur lokalen Dosisaufsättigung in Kombination mit einer perkutanen Radiatio angewandt (z. B. Mammakarzinom, **Abb. A-5.4**).

A-5.4

A-5.4 Interstitielle Therapie mit ^{192}Ir beim Mammakarzinom

5.4 Durchführung der Radiotherapie und spezielle Techniken

5.4 Durchführung der Radiotherapie und spezielle Techniken

Für die beschriebenen Strahlentherapieformen steht wiederum eine Vielzahl spezieller Techniken zur Verfügung. Je nach Patient, Tumorgröße und -position, Zielsetzung und vorangegangenen Therapien muss ein **differenzierter Einsatz** dieser Technologien erfolgen. Ziel ist es, eine optimale Balance zwischen Schnelligkeit und Qualität zu finden sowie Wirkung und Nebenwirkung in ein ausgewogenes Verhältnis zu bringen. So kann das therapeutische Fenster auf die individuelle Situation des Patienten ausgerichtet werden. Die Qualität der Behandlung wird dabei von einer ganzen Kette von essenziellen Bestandteilen bestimmt. Diese sind notwendig, um eine exakte, reproduzierbare, möglichst schonende und wirksame Therapie zu gewährleisten.

5.4.1 Immobilisierung

5.4.1 Immobilisierung

Damit die Bestrahlung täglich in gleicher Weise erfolgen kann, muss der Patient bei jeder Fraktion identisch gelagert werden. Als Lagerungshilfen dienen bei Beckenbestrahlung das **Lochbrett** (**Abb. A-5.5a**), bei Bestrahlung des Kopfes oder Halses **Bestrahlungsmasken**, **Gipsmasken** oder der **stereotaktische Ring** (**Abb. A-5.5b**).

Außerdem gibt es **Knierollen**, **Vakuummatratzen** und **Gipsschalen**.

Damit die Bestrahlung täglich in gleicher Weise erfolgen kann, muss der Patient bei jeder Fraktion identisch gelagert werden. Dazu stehen vielfältige Lagerungshilfen zur Verfügung. Bei Bestrahlung im Beckenbereich kommt häufig die Lagerung in Bauchlage im **Lochbrett** zur Anwendung, bei der sich große Anteile des zu schonenden Dünndarms aus dem Bestrahlungsvolumen heraus halten lassen (**Abb. A-5.5a**). Bei Bestrahlungen im Hals- bzw. Kopfbereich haben sich **Bestrahlungsmasken** aus PVC bewährt, die über spezielle Kopfhalterungen mit der Patientenliege verbunden sind. Auf diesen Masken lassen sich die Feldmarkierungen und Laserkreuze einzeichnen, Hautmarkierungen sind überflüssig. Ist die Positionierungsgenauigkeit bei bestimmten Bestrahlungstechniken nicht ausreichend, werden individuelle rigide **Gipsmasken** eingesetzt oder es wird eine Fixierung im **stereotaktischen Ring** (**Abb. A-5.5b**) vorgenommen.
Zur präzisen Lagerung im Körperstammbereich stehen **Knierollen**, **Vakuummatratzen** und **Gipsschalen** zur Verfügung. Lagerungshilfen müssen im Bestrahlungsprotokoll vermerkt sein.

A-5.5 Lagerungshilfen

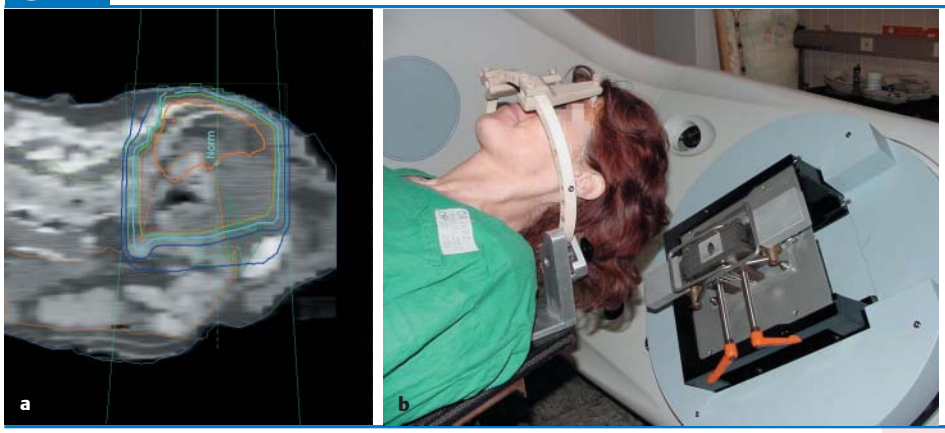

a Schonung des Dünndarms durch Lagerung im Lochbrett.
b Fixierung im stereotaktischen Ring.

5.4.2 Bildgebung

In der Bestrahlungsposition wird zur rechnergestützten Bestrahlungsplanung eine Schnittbildgebung durchgeführt. Dies ist notwendig, um individuell für jeden Patienten das **Bestrahlungszielvolumen** (s. u.) zu definieren und gleichzeitig zu schonende Organe zu visualisieren. Je nach Körperregion und Erkrankung kommen hier Computertomografie (CT), Magnetresonanztomografie (MRT) und Positronenemissionstomografie (PET) zum Einsatz.

Die **CT** ist das wichtigste bildgebende Verfahren zur Erfassung der Tumorausbreitung. Sie erlaubt allerdings keine Artdiagnose. Da die einzelnen CT-Schnitte eine **ortsabhängige Darstellung der Schwächungskoeffizienten** des Patienten liefern, eignet sich die CT hervorragend für die rechnergestützte Bestrahlungsplanung. Neben der Tumorausbreitung werden durch die CT auch die benachbarten Strukturen dargestellt, so dass eine klinische Zielvolumendefinition unter Schonung von benachbarten Risikoorganen möglich wird.

In einigen Körperregionen (z. B. ZNS) ist die Gadolinium-gestützte **MRT** der CT deutlich überlegen. Zudem bietet die MRT die Möglichkeit, Stoffwechselvorgänge mittels **MR-Spektrometrie** zu untersuchen. Ein weiterer Vorteil der MRT besteht in der beliebigen Schnittführung. Auch die **PET** kann durch die Beurteilung von Stoffwechselaktivität wichtige Zusatzinformationen über Tumorausbreitung und Lymphknotenbefall geben. Da sich auf der Basis von MRT- und PET-Daten nicht ohne weiteres Dosisverteilungen berechnen lassen, eignen sich diese Verfahren nicht direkt für die physikalische Bestrahlungsplanung. Allerdings hat es sich bei der Zielvolumendefinition im ZNS, und mittlerweile auch in anderen Körperlokalisationen, als vorteilhaft erwiesen, die zusätzlichen Informationen, die die MRT und PET liefern, in die Bestrahlungsplanung zu integrieren. Hierzu werden die einzelnen CT- und MRT-Schichten unter Verwendung einer entsprechenden Software miteinander korreliert. Die Zielvolumendefinition kann so z. B. unter stereotaktischen Bedingungen auf den MRT-Schichten erfolgen. Das Zielvolumen wird anschließend auf die entsprechenden Schichten des Bestrahlungsplanungs-CT-Würfels übertragen. Die physikalische Bestrahlungsplanung erfolgt letztlich auf CT-Basis.

Bezüglich Bildqualität und Reproduzierbarkeit ist die **Sonografie** der CT und MRT deutlich unterlegen. Bei einzelnen Fragestellungen (z. B. Beurteilung von Lymphknoten) vermag die Sonografie jedoch wichtige zusätzliche Informationen zu liefern. Zudem handelt es sich um ein schnell verfügbares und kostengünstiges Verfahren.

5.4.2 Bildgebung

Die **CT** eignet sich hervorragend für die rechnergestützte Bestrahlungsplanung.

In einigen Körperregionen (z. B. ZNS) ist die **MRT** der CT deutlich überlegen. Zudem bietet die MRT die Möglichkeit, Stoffwechselvorgänge mittels **MR-Spektrometrie** zu untersuchen. Ein weiterer Vorteil ist die beliebige Schnittführung. Auch die **PET** kann durch die Beurteilung von Stoffwechselaktivität wichtige Zusatzinformationen über Tumorausbreitung und Lymphknotenbefall geben.

Bei einzelnen Fragestellungen liefert die **Sonografie** wichtige zusätzliche Informationen.

5.4.3 Bestrahlungsplanung

Festlegung der Zielvolumina und der Dosis

Zielvolumina

► **Definition.** Die Körperregionen, die eine erfolgreiche Strahlentherapie umfassen muss, heißen Zielvolumina.

5.4.3 Bestrahlungsplanung

Festlegung der Zielvolumina und der Dosis

Zielvolumina

► **Definition.**

Es gibt onkologische und strahlentherapeutische Zielvolumina.

Nach dem ICRU Report 50 (1993) unterscheidet man onkologische und strahlentherapeutische Zielvolumina.

► Definition.

► Definition. **Onkologische Zielvolumina** sind (**Abb. A-5.6**):

1. **Tumorvolumen = gross tumor volume (GTV):** Es beinhaltet das mit diagnostischen Methoden nachweisbare Tumorgewebe einschließlich sichtbarer Metastasen.
2. **Tumorausbreitungsgebiet:** Es beinhaltet neben dem Tumorvolumen die subklinischen Ausbreitungswege des Tumors wie z. B. regionäre Lymphknotenstationen. Es muss davon ausgegangen werden, dass sich in diesem Volumen bereits einzelne Tumorzellen befinden, die bildgebend noch nicht nachweisbar sind.

► Definition.

► Definition. **Strahlentherapeutische Zielvolumina** sind (**Abb. A-5.6**):

1. **Klinisches Zielvolumen = clinical target volume (CTV):** Es bezeichnet räumlich zusammenhängende onkologische Volumina, in denen ein bestimmtes radioonkologisches Ziel erreicht werden soll.
2. **Planungszielvolumen = planning target volume (PTV):** Es enthält neben dem klinischen Zielvolumen einen Sicherheitsabstand unter Berücksichtigung von Lagerungs- und Positionierungsungenauigkeiten, räumlicher Verlagerung des CTV durch Atmung und Peristaltik sowie unterschiedlicher Füllungszustände benachbarter oder tumortragender Organe.
3. **Behandeltes Volumen = treated volume (TV):** Volumen, das von der Isodosenlinie (s. S. 107) eingefasst wird, auf der die Energiedosis als ausreichend für das Erreichen des Behandlungsziels erachtet wird.
4. **Bestrahltes Volumen = irradiated volume:** Volumen, in dem relevante Strahlenwirkungen induziert werden können.
5. **Risikoorgan = organ at risk:** Normalgewebe innerhalb des Bestrahlungsvolumens, dessen Strahlenempfindlichkeit die Bestrahlungsplanung und/oder die verordnete Dosis limitiert.

A-5.6

A-5.6 **Onkologische und strahlentherapeutische Zielvolumina**

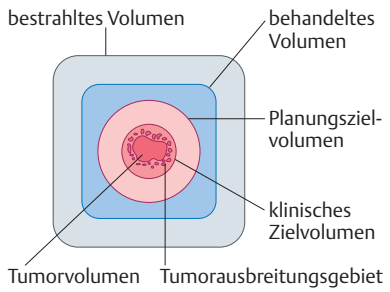

Dosismessgrößen

Dosismessgrößen

► Definition.

► Definition.

Energiedosis (s. S. 17): In der Radioonkologie wird die Energiedosis auf Wasser bezogen.

Dosisleistung (s. S. 18): Die Dosisleistung ist das Verhältnis von Energiedosis pro Zeiteinheit (Gy/min). Bei Linearbeschleunigern wird die Dosisleistung auf die Anzeige der Monitorkammer bezogen (SI-Einheit Gy/Monitoreinheit).

Referenzdosis: Dies ist diejenige Energiedosis, die für die physikalische Dosisverteilung im klinischen Zielvolumen als repräsentativ angesehen wird. Dabei ist nach dem ICRU-Report 50 ein Referenz-Dosispunkt festzulegen (ICRU Reference Point), an dem die Energiedosis als repräsentativ für die Dosisverteilung angesehen werden kann. Der Referenz-Dosispunkt sollte bei Anwendung von Photonenstrahlung folgende Kriterien erfüllen:

- Er soll klinisch relevant sein.
- Seine Lage soll eindeutig beschrieben werden können.
- Die Energiedosis in diesem Punkt soll hinreichend genau bestimmt werden können.
- Er soll nicht in einer Region mit hohem Energiedosisgradienten liegen.

A-5.7 Dosis-Volumen-Histogramm

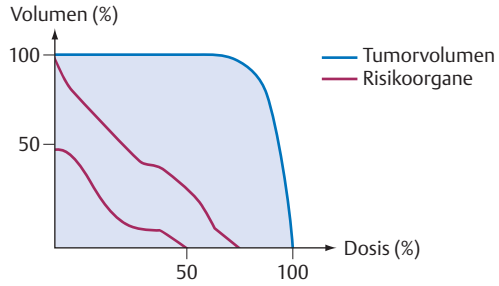

A-5.7

Minimaldosis: Dies ist der kleinste Wert der Energiedosis in einem Volumen.
Maximaldosis: Dies ist der größte Wert der Energiedosis innerhalb einer räumlichen Dosisverteilung. Klinische Relevanz besteht, wenn der kleinste Durchmesser des Volumens 15 mm überschreitet.
Dosis im Risikobereich: Maximalwert der Energiedosis in einem Risikobereich oder Risikoorgan.
Grenzdosis: Energiedosis, die in einem Risikobereich nicht überschritten werden sollte.
Dosisspitze (hot spot): Volumen außerhalb des Planungsvolumens, das eine höhere Dosis als die Referenzdosis erhält. Klinische Relevanz besteht, wenn der kleinste Durchmesser des Volumens 15 mm überschreitet.
Dosis-Volumen-Histogramm (DVH): DVH beinhalten Informationen über die Erfassung des Zielvolumens und die strahlentherapeutische Belastung von Risikoorganen (**Abb. A-5.7**). Anhand von DVH lassen sich physikalische Dosisverteilungen bewerten.
Tiefendosis: Dies ist der Absolutwert der Dosis an einem auf der Zentralstrahlachse liegenden Punkt in der Tiefe des Körpers.
Relative Tiefendosis: Die relative Tiefendosis ist die Dosis entlang der Zentralstrahlachse in der Tiefe bezogen auf einen Referenzpunkt in der Tiefe. Die relative Tiefendosis hängt von der Strahlenart und -energie, der Feldgröße sowie dem Fokus-Haut-Abstand ab. Sie nimmt für Photonen mit steigender Energie und Feldgröße zu. Bei Elektronen fällt sie nach dem Maximum zur Tiefe hin steil ab. Die therapeutische Reichweite von Elektronen, definiert als 85 %-Isodose, beträgt ca. ⅓ des Zahlenwertes der verwendeten Elektronenenergie in Zentimetern.
Aufbaueffekt: Mit steigender Photonenenergie nimmt der Compton-Effekt zu, wodurch das Dosismaximum in die Tiefe wandert.
Isodosenlinie: Eine Isodosenlinie verbindet im durchstrahlten Volumen alle Punkte gleicher Dosis.
Isodosenkurve: Eine Isodosenkurve zeigt alle Punkte gleicher Dosis in einer Ebene, stellt also einen Schnitt durch ein Strahlenbündel dar. Die Dosis wird in Prozent der Referenzdosis ausgedrückt, z. B. 80 %-Isodose, oder als Absolutwert (20-Gy-Isodose). Isodosenkurven eignen sich zur Beurteilung von Dosisverteilungen nach Überlagerung der Isodosenlinien mit den CT-Schnitten des Patienten.

Festlegung der Zielvolumina

Festlegung der Zielvolumina

Zielvolumina werden durch den Einsatz verschiedener bildgebender Verfahren bestimmt (CT, MRT, PET, s. S. 105).

Festlegung der Dosis

Festlegung der Dosis

Die zu applizierende Gesamtdosis richtet sich nach Art, Größe und Malignitätsgrad des Tumors (s. S. 95), und hängt vom Therapieziel und von der Normalgewebstoleranz (s. S. 46) ab. Sie muss so gewählt werden, dass die Wahrscheinlichkeit der Tumorkontrolle groß, das Risiko des Auftretens von Spätnebenwirkungen (s. S. 137) an strahlenempfindlichen Organen jedoch gering ist.

Die Gesamtdosis muss die Tumorkontrolle ermöglichen und das Risiko von Spätfolgen minimieren.

Festlegung der zeitlichen Dosisverteilung

Festlegung der zeitlichen Dosisverteilung

Es muss festgelegt werden, ob eine Einzeit-, eine fraktionierte oder eine protrahierte Bestrahlung erfolgen soll.

Einzeitbestrahlung

Sie wird z. B. bei solitären Hirnmetastasen angewandt.

Fraktionierung

Die Gesamtdosis wird **in Einzeldosen** aufgeteilt. Es gibt folgende **Fraktionierungsschemata** (**Abb. A-5.8**):

1. **Konventionelle Fraktionierung**

2. **Hyperfraktionierung:** Ziel ist die Dosiserhöhung bei gleichbleibenden Spätnebenwirkungen.

3. **Akzelerierung:** Ziel ist, der Repopulierung im Bestrahlungsintervall entgegenzuwirken.

4. **Akzelerierte Hyperfraktionierung:** Ziel ist eine Intensivierung der Strahlentherapie. Akute Nebenwirkungen können vermehrt auftreten.

5. **Hypofraktionierung:** Ziel ist, die Behandlungsdauer im Rahmen einer palliativen Therapie zu verkürzen.

Protrahierung

Bei Bestrahlung mit niedriger Dosisleistung finden vor allem in gesunden Zellen Reparaturvorgänge statt.

Festlegung der räumlichen Dosisverteilung

Die räumliche Dosisverteilung hängt von der gewählten **Bestrahlungstechnik** (s. S. 113), diese wiederum vom Zielvolumen ab.

3D-Planung mit Referenzpunkt

Bei komplexen Bestrahlungstechniken kann ein **Bestrahlungsplanungsrechner** aus den Daten einer unter Bestrahlungsbedingungen

Einzeitbestrahlung

Die Einzeitbestrahlung (s. S. 35) wird z. B. bei der Behandlung von solitären Hirnmetastasen angewandt.

Fraktionierung

Bei der Fraktionierung wird die Gesamtdosis **in mehreren Einzeldosen** (Fraktionen) verabreicht. Ziel ist die Schonung des Normalgewebes (s. S. 35). Man unterscheidet folgende **Fraktionierungsschemata** (**Abb. A-5.8**):

1. **Konventionelle Fraktionierung:** 5 Tage pro Woche wird mit einer täglichen Einzeldosis von 1,8–2,0 Gy bestrahlt. Die Gesamtbehandlungsdauer beträgt ca. 4–7 Wochen. Zur Gesamtdosis s. S. 107.
2. **Hyperfraktionierung:** Bei gleicher Gesamtbehandlungsdauer wird die Anzahl der Fraktionen im Vergleich zur konventionellen Fraktionierung erhöht, die Einzeldosis verringert. Dadurch ist die Gesamtdosis höher. Ziel ist die Dosiserhöhung bei gleichbleibenden Spätnebenwirkungen.
3. **Akzelerierung:** Durch Verabreichung mehrerer Fraktionen pro Tag bei im Vergleich zur konventionellen Fraktionierung unveränderter Gesamtanzahl der Fraktionen und nahezu unveränderter Einzeldosis wird die Gesamtbehandlungsdauer verkürzt. Die Gesamtdosis muss reduziert werden, damit nicht vermehrt akute Nebenwirkungen auftreten. Ziel ist, der Repopulierung im Bestrahlungsintervall entgegenzuwirken.
4. **Akzelerierte Hyperfraktionierung:** Die Anzahl der Fraktionen im Vergleich zur konventionellen Fraktionierung wird erhöht, die Gesamtbehandlungsdauer dadurch verkürzt und die Strahlentherapie intensiviert. Zwischen den Einzelfraktionen sollten mindestens 6 Stunden liegen, damit das Normalgewebe sich erholen kann. Die akuten Nebenwirkungen sind mitunter schwerwiegender als bei konventioneller Fraktionierung, das Risiko später Nebenwirkungen ist identisch.
5. **Hypofraktionierung:** Im Vergleich zur konventionellen Fraktionierung ist die Anzahl der Fraktionen geringer, die Einzeldosis höher. Ziel ist, die Behandlungsdauer im Rahmen einer palliativen Therapie zu verkürzen. Die Gesamtdosis wird i. d. R. verringert. Zwischen den Fraktionen müssen längere Bestrahlungspausen eingehalten werden.

A-5.8 Fraktionierungsschemata

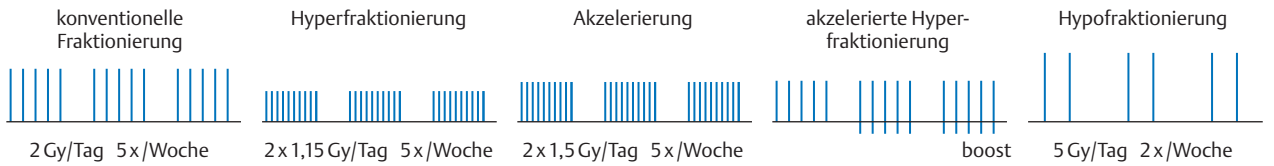

Eine Dosisaufsättigung („boost“) im makroskopischen Tumor erfolgt häufig bei der akzelerierten Fraktionierung, indem täglich eine zweite Fraktion auf das Tumorvolumen (GTV) appliziert wird.

Protrahierung

Die Gesamtdosis wird mit niedriger Dosisleistung über einen längeren Zeitraum hinweg kontinuierlich verabreicht. Dabei finden in den bestrahlten – vor allem in gesunden – Zellen (s. S. 35) Reparaturvorgänge statt. Ist die Dosisleistung sehr niedrig, besteht die Gefahr der Tumorproliferation während der Strahlentherapie.

Festlegung der räumlichen Dosisverteilung

Neben der zeitlichen Dosisverteilung spielt für die Strahlentherapie die räumliche Dosisverteilung eine große Rolle. Sie hängt von der gewählten **Bestrahlungstechnik** (s. S. 113) ab. Welche Bestrahlungstechnik zum Einsatz kommt, hängt von der Lokalisation und Ausdehnung des Zielvolumens ab.

3D-Planung mit Referenzpunkt

Gerade bei komplexen Bestrahlungstechniken, z. B. Mehrfelderbestrahlung, ist die Verwendung eines **Bestrahlungsplanungsrechners** vorteilhaft. Hierzu wird zunächst eine axiale CT der zu bestrahlenden Körperregion angefertigt, und zwar in Bestrahlungsposition und unter Verwendung sämtlicher Hilfsmittel und Lagerungshilfen,

A-5.9 3D-Bestrahlungsplan beim Bronchialkarzinom

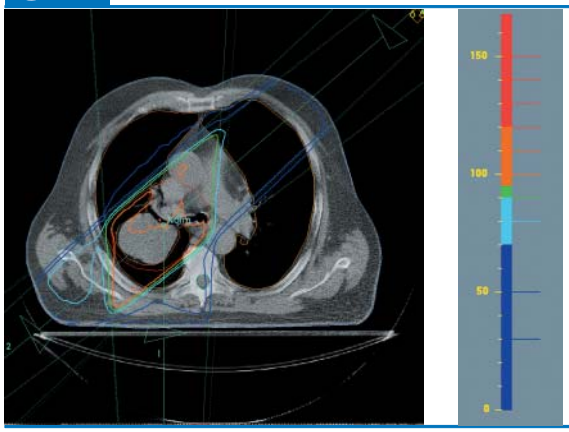

A-5.9

die später bei der Bestrahlung verwendet werden sollen. Die CT-Daten werden in den Planungsrechner eingespeist und Zielvolumina und Risikoorgane in den einzelnen CT-Schichten markiert. Anschließend werden verschiedene Bestrahlungsparameter angewählt und es wird ein Isodosenplan berechnet.
So lassen sich für verschiedene Bestrahlungssituationen individuelle Bestrahlungspläne (s. S. 105) anfertigen.
Außerdem können die auf der Basis von Bestrahlungsplanungs-CT-Daten berechneten digitalen rekonstruierten Radiografien direkt mit den Feldkontrollaufnahmen verglichen werden.
3D-Planungssysteme erlauben eine dreidimensionale Darstellung der Bestrahlungspläne und eine Überlagerung der CT-Schichten mit den Isodosenverläufen (**Abb. A-5.9**) sowie die Qualitätskontrolle der Bestrahlungspläne anhand von Dosis-Volumen-Histogrammen.

durchgeführten axialen CT individuelle Bestrahlungspläne errechnen.

Auch ein Vergleich der digitalen Röntgenrekonstruktion auf CT-Basis mit den Feldkontrollaufnahmen ist möglich.

3D-Planungssysteme berechnen 3D-Bestrahlungspläne, diese werden mit CT-Schichten überlagert (**Abb. A-5.9**).

► **Merke.** Wichtige Gütekriterien eines Berechnungsplanes sind die Homogenität im Zielvolumen, die Zielvolumenerfassung und die Schonung des umgebenden Normalgewebes.

► Merke.

Häufig sind mehrere Optimierungsschritte nötig, wobei jeweils einzelne Bestrahlungsparameter verändert werden und der Plan neu berechnet wird. Es sind zunehmend auch Bestrahlungsplanungssysteme im Einsatz, die eine automatisierte Berechnung von Bestrahlungsparametern bei Vorgabe einer gewünschten Dosisverteilung erlauben (inverse Planung). Diese Form der rechnergestützten Bestrahlungsplanung kommt vor allem bei der IMRT zum Einsatz. Bestrahlungspläne sollten zusätzlich Angaben zu Dosismaxima, -minima und der Isozentrumsdosis enthalten. Der Ausdruck von Isodosenverläufen bzw. Dosis-Volumen-Histogrammen ist sinnvoll.

Häufig sind Optimierungsschritte nötig, wobei jeweils einzelne Bestrahlungsparameter verändert werden und der Plan neu berechnet wird. Zunehmend ist inverse Planung möglich.

5.4.4 Therapieeinstellung

5.4.4 Therapieeinstellung

Ist eine Bestrahlungsdosis berechnet bzw. wurde ein rechnergestützter Bestrahlungsplan erstellt, gilt es, diesen präzise auf das Zielvolumen zu applizieren. Je nach verwendeter Technik und therapeutischer Zielsetzung kann dieser „Zielvorgang" unterschiedlich erfolgen.

Klinische Einstellung

Klinische Einstellung

Bei einfachen Bestrahlungstechniken oder bei oberflächlichen Tumoren kann die Einstellung der Bestrahlung rein klinisch nach Sicht oder Tastbefund erfolgen.

Bei einfachen Bestrahlungstechniken oder bei oberflächlichen Tumoren.

Konventionelle Simulation

Konventionelle Simulation

Der **Therapiesimulator** ist ein speziell für die Bestrahlungsplanung entwickeltes **Durchleuchtungsgerät**, mit dem sich einfache Bestrahlungstechniken simulieren lassen. Es herrschen die gleichen geometrischen Bedingungen wie am Therapiegerät (Linearbeschleuniger) vor und es werden identische Lagerungshilfen verwendet. Nach Lagerung des Patienten wie für die Strahlentherapie werden die Strahlenfelder simuliert und die **Bestrahlungsparameter** Feldgröße, Gantry (Tragarm)- und Kolli-

Der **Therapiesimulator** ist ein speziell für die Bestrahlungsplanung entwickeltes **Durchleuchtungsgerät**, mit dem sich einfache Bestrahlungstechniken simulieren und Strahlenfelder dokumentieren lassen. Es herrschen dieselben Bedingungen wie am Therapiegerät.

matordrehung, Tischrotation und der Fokus-Haut-Abstand (FHA) eingestellt. Die Strahlenfelder werden mittels Röntgenaufnahmen dokumentiert. Diese dienen dem Vergleich mit den später während der Therapie angefertigten Feldkontrollaufnahmen. Um später identische Einstellungen am Bestrahlungsgerät vornehmen zu können, werden Feldmitte, Feldgrenzen sowie Lagerungskreuze auf der Haut des Patienten markiert. Bei Verwendung von Lagerungshilfen empfiehlt sich eine zusätzliche Photodokumentation.

Virtuelle Simulation

Hier werden die oben beschriebenen Parameter **am Computer auf CT-Basis** eingestellt.

Virtuelle Simulation

Alternativ zum klassischen Simulator können die oben beschriebenen Parameter **am Computer auf CT-Basis** eingestellt werden. Man spricht hier von einer virtuellen Simulation. Ein Vorteil dieser Methode ist die Möglichkeit der Verwendung eines normalen Computertomografen ohne Notwendigkeit eines speziellen Simulators. Zudem kann die Einstellung von Tischposition, Gantrywinkel und Bestrahlungsfeldern an einem 3D-Datensatz des CTs erfolgen, wodurch eine zuverlässige Zielerfassung gewährleistet wird.

Planung mit Referenzpunkt

Zur **Positionierung** wird ein Koordinatensystem über einem bestimmten Referenzpunkt im Patienten verwendet.

Planung mit Referenzpunkt

Während der Planungs-CT kann ein Punkt im Raum mittels dreier Metallmarkierungen auf der Oberfläche des Patienten definiert werden. Dieser Punkt befindet sich meist im Patienten und kann als Ausgangspunkt für ein dreidimensionales Koordinatensystem für die **Patientenpositionierung** genutzt werden, indem während der Bestrahlungsplanung Verschiebekoordinaten zum gewünschten Zielpunkt berechnet werden.

Stereotaxie

Hierbei wird mittels **3D-Zielsystem** außerhalb des Körpers die exakte Einstellung der Bestrahlungsfelder ermöglicht.

Stereotaxie

Alternativ kann ein räumliches Koordinatensystem mittels stereotaktischen Zielsystems zur Zielpunkteinstellung genutzt werden. Hierbei wird mittels **3D-Zielsystem** außerhalb des Körpers die exakte Einstellung der Bestrahlungsfelder ermöglicht.

Bildgesteuerte Radiotherapie (image guided radiotherapy, IGRT)

Die IGRT verbessert die Präzision der Therapieeinstellung mittels **Bildgebung direkt am Bestrahlungsgerät**. So kann direkt auf Veränderungen gegenüber der initialen Planungsbildgebung reagiert werden.

Bildgesteuerte Radiotherapie (image guided radiotherapy, IGRT)

Zusätzlich zu den bisher genannten Methoden kann mittels **Bildgebung direkt am Bestrahlungsgerät** die Präzision der Therapieeinstellung verbessert werden. Durch Integration verschiedener Bildgebungsmodalitäten in die tägliche Anwendung der Radiotherapie wird die rasche und tägliche Kontrolle von Lagerungsgenauigkeit, Tumorposition und eventuellen Veränderungen der Patientenanatomie (z. B. Tumorschrumpfung oder Öffnung einer Atelektase) möglich. Somit kann direkt auf Veränderungen gegenüber der initialen Planungsbildgebung reagiert werden.

Interfraktionelle Variationen

Die Gesamtheit aller **Veränderungen**, die **zwischen den einzelnen Behandlungssitzungen** (Fraktionen) auftreten können, bezeichnet man als interfraktionelle Variationen. Variablen:

- **Positionierung:** Eine präzise Positionierung ist insbesondere bei modernen **Hochpräzisionstechniken** mit individueller Dosisverteilung wichtig, da hier bereits kleine Positionierungsänderungen große Abweichungen in der Dosisverteilung bewirken.
- **Beweglichkeit der inneren Organe:** z. B. Lagevariabilität der Niere, Füllungsvariationen abdomineller Organe, Öffnung einer Atelektase oder Größenänderung eines Ergusses.

Interfraktionelle Variationen

Die Gesamtheit aller **Veränderungen** und Abweichungen, die **zwischen den einzelnen Behandlungssitzungen** (Fraktionen) auftreten können, bezeichnet man als interfraktionelle Variationen. Wichtige Variablen sind:

- **Positionierung:** Die Genauigkeit und Reproduzierbarkeit hängt stark von der anatomischen Region und der Positionierungshilfe ab. Die bildgestützte Bestrahlung erlaubt die Detektion solcher Abweichungen und die sofortige Korrektur der Positionierung und erhöht somit die Präzision der täglichen Bestrahlungsfraktionen. Dies ist von besonderer Bedeutung bei modernen **Hochpräzisionstechniken** mit individueller Dosisverteilung, Eskalation der Dosis im Tumor- bzw. Zielvolumenbereich und Schonung eng benachbarter strahlenempfindlicher Organe. Hier können kleine Positionierungsabweichungen bereits große Abweichungen in der Dosisverteilung bewirken. Während herkömmliche Techniken unter Verwendung weniger Stehfelder begrenzt anfällig gegenüber solchen Variationen sind, können bei solch ausgefeilten Techniken Unterdosierungen des Zielvolumens oder Überdosierungen eines zu schonenden Organs resultieren. Die IGRT stellt sicher, dass ein solch präziser Plan auch genau am richtigen Ort appliziert wird.

- **Beweglichkeit der inneren Organe:** Auch bei perfekter Lagerung von knöchernen Strukturen kann beispielsweise die Niere eine erhebliche Lagevariabilität aufweisen. Zudem können Füllungsvariationen abdomineller Organe Ausmaße erreichen, auf die herkömmlich mit großen Sicherheitssäumen reagiert wurde. Moderne Techniken erlauben nun die hochkonformale Radiatio beispielsweise des Magens unter verbesserter Schonung empfindlicher Strukturen. Dies ist mit **engeren Sicherheitssäumen** machbar, da die bildgesteuerte Radiotherapie sicherstellt, dass das zu bestrahlende Organ getroffen wird. Andernfalls besteht die Gefahr, dass ein individueller, hochkonformaler Plan das Zielorgan verfehlt. Auch Änderungen in der Umgebung eines Tumors, wie die Öffnung einer Atelektase oder Größenänderung eines Ergusses bei der Behandlung eines Bronchialkarzinoms, können früh detektiert und deren Auswirkung auf die anvisierte Strahlendosis berechnet werden.

Intrafraktionelle Variationen

Sind die interfraktionellen Variationen erkannt, behoben bzw. wurde der Bestrahlungsplan auf geänderte anatomische Verhältnisse adaptiert, kann die Behandlung mit der maximal möglichen Präzision erfolgen. Es bleibt jedoch die Unsicherheit aller **Veränderungen innerhalb der Bestrahlungssitzung** selbst, was als intrafraktionelle Variation bezeichnet wird. Wichtige Variablen sind:

- **Bewegung des Patienten selbst:** Sie muss durch eine intensive Aufklärung sowie eine geeignete Immobilisation verhindert bzw. minimiert werden.
- **Atembewegung:** Davon sind v. a. Tumoren der Lunge und der Leber betroffen. Es sind maximale Bewegungen von bis zu 3 cm beschrieben. Aber auch für Risikostrukturen wie Nieren oder Magen muss eine solche Bewegung berücksichtigt werden. Zum einen kann sie bis auf ein gewisses Maß reduziert werden, beispielsweise durch den Einsatz einer abdominellen Kompression; zum anderen kann durch eine Erfassung der maximalen Bewegungsamplitude mittels zeitlich aufgelöster Computertomografie (4D-CT) ein geeigneter Sicherheitssaum gewählt werden, der den gesamten Aufenthaltsraum eines bewegten Tumors einschließt. Ein anderes Vorgehen besteht darin, nur während gewisser Atemphasen die Bestrahlung durchzuführen, was als „**Gating**“ bezeichnet wird. Hierdurch können Sicherheitssäume verringert und die Belastung umliegender Gewebe etwas reduziert werden. Diese Methode setzt aber neben der initialen Erfassung der Bewegung auch ein Monitoring während der Therapie selbst voraus. Mittels spezieller Methoden kann der Therapiestrahl auch dem beweglichen Tumor nachgeführt werden. Ein solches „**Tracking**“ eines Tumors beschleunigt eine Therapie durch Reduktion der „inaktiven“ Zeitintervalle. Sowohl Gating als auch Tracking sind aufwendige Verfahren, die nur dann für wenige Patienten indiziert sind, wenn herkömmliche Verfahren mit einer zu hohen Belastung der Risikoorgane verbunden sind.

Technische Realisierung der IGRT

Es gibt verschiedene Integrationsmöglichkeiten der Bildgebung in das Bestrahlungsgerät:

Weichteilstrukturen, wie z. B. die Prostata, können mithilfe des **Ultraschalls** dargestellt und ihre Position mithilfe eines stereotaktischen Koordinatensystems zur Planungssituation im Ausgangs-CT korreliert werden. Diese Methode ist – wie auch sonst beim diagnostischen Ultraschall – stark untersucherabhängig, sie hat aber den Vorteil der fehlenden zusätzlichen Dosisbelastung.

Mittels digitaler **Röntgenaufnahmen** in 2 Ebenen kann ebenfalls eine Überprüfung der Positionierung erfolgen, dabei ist man weitestgehend auf die Darstellung knöcherner Anatomie begrenzt. Diese Methode eignet sich daher v. a. für kleinere Tumoren im oder mit direktem Bezug zum Knochen, z. B. ossäre Metastasen oder Schädelbasistumoren.

Zur besseren Darstellung von Weichgewebsstrukturen kann eine volumetrische Bildgebung mittels **Computertomografie** eingesetzt werden. Diese kann mit einem eigenständigen CT erfolgen, in das der Patient auf dem Bestrahlungstisch direkt in Bestrahlungsposition gefahren werden kann (**In-room-CT**, **Abb. A-5.10a**). Diese Anordnung benötigt allerdings zwei Geräte und beansprucht viel Platz, der nur in wenigen Bestrahlungsräumen vorhanden ist. Hier bietet die Integration des CT direkt in das Bestrahlungsgerät deutliche Vorteile. Die klassische CT-Technik lässt sich jedoch kaum unterbringen, so dass im Großteil der technischen Lösungen ein sog. Kegelstrahl-CT

Intrafraktionelle Variationen

Veränderungen innerhalb der Bestrahlungssitzung selbst werden als intrafraktionelle Variationen bezeichnet. Variablen:

- **Bewegung des Patienten selbst:** intensive Aufklärung sowie geeignete Immobilisation
- **Atembewegung:** Relevant v. a. für Tumoren der Lunge und der Leber, auch für Risikostrukturen wie Nieren oder Magen.

Technische Realisierung der IGRT

Es gibt verschiedene Integrationsmöglichkeiten der Bildgebung in das Bestrahlungsgerät:

Ultraschall: geeignet für Weichteilstrukturen (z. B. Prostata).

Röntgenaufnahmen in 2 Ebenen: geeignet für kleinere Tumoren im oder mit direktem Bezug zum Knochen (z. B. ossäre Metastasen oder Schädelbasistumoren).

Computertomografie: zur besseren Darstellung von Weichgewebstrukturen. Es gibt verschiedene Systeme (**Abb. A-5.10**):

- eigenständiges CT, in das der Patient auf dem Bestrahlungstisch gefahren werden kann (**In-room-CT**)
- in das Bestrahlungsgerät integriertes CT (Kegelstrahl-CT oder **Cone-beam-CT**)

A-5.10

A-5.10 Bildgeführte Strahlentherapie mittels CT

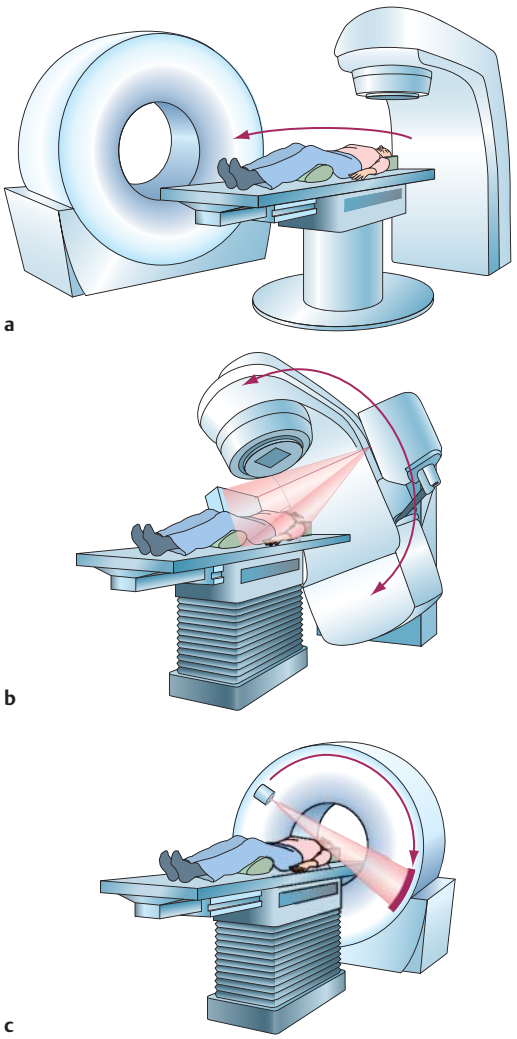

a Separates CT (In-room-CT).
b Kegelstrahl-CT (Cone-beam-CT).
c Rotierender Beschleuniger auf einer Ring-Gantry.

- rotierender Beschleuniger auf einer Ring-Gantry.

verwendet wird (**Cone-beam-CT**, **Abb. A-5.10b**). Hier wird kein Fächerstrahl verwendet, da die mehrfachen Rotationen mit den normalen C-Arm-Beschleunigern nicht zu realisieren sind. Es ist zwar eine Rotation des Bestrahlungsarmes über 360° möglich, jedoch keine kontinuierliche Rotation über mehrere Umläufe. Um dieses Problem zu umgehen, kann statt des Fächerstrahls ein Kegelstrahl ein größeres Volumen in einer Rotation abbilden (**Abb. A-5.10b**). Eine andere technische Realisierung der IGRT ist die sog. **Ring-Gantry**, d. h. ein um den Patienten kreisförmig rotierender Linearbeschleuniger. Hier kann eine prätherapeutische CT-Akquisition genau wie im klassischen Spiral-CT erfolgen, nur dass auch hier der Therapiestrahl genutzt wird (**Abb. A-5.10c**).

Einbindung der IGRT in die klinische Strahlentherapie

Die bildgeführte Strahlentherapie ist aufwendig; sie benötigt eine spezielle technische Ausstattung und stellt eine Herausforderung für Finanz- und Arbeitskraftressourcen dar. Doch sie stellt eine wichtige Methode in der Radioonkologie dar, die zur **sicheren** und **präzisen Anwendung moderner Techniken**, wie beispielsweise der intensitätsmodulierten Radiotherapie oder Partikeltherapie, beiträgt. Wichtig ist festzuhalten, dass keineswegs jeder Patient eine solche Bildsteuerung benötigt. In vielen Fällen können die genannten Variationen mittels geeigneter Sicherheitssäume im Voraus einkalkuliert und so eine sichere Applikation der beabsichtigten Dosis im Tumor erreicht werden. Die bildgesteuerte Strahlentherapie sollte dann zum Einsatz kommen, wenn Tumorart, Tumorsitz, angestrebte Dosis und benachbarte Risikostrukturen solche Sicherheitssäume und eine gewisse Variationsbreite nicht tolerabel machen.

Einbindung der IGRT in die klinische Strahlentherapie

Die IGRT stellt eine wichtige Methode in der Radioonkologie dar, die zur **sicheren** und **präzisen Anwendung moderner Techniken** beitragen. Dennoch benötigt keineswegs jeder Patient eine solche Bildsteuerung. Sie sollte dann zum Einsatz kommen, wenn die genannten Variationen mittels geeigneter Sicherheitssäume nicht verhindert bzw. minimiert werden können.

5.4.5 Spezielle Bestrahlungstechniken

Einzelstehfeldbestrahlung

Die Strahlung wird über ein einziges Strahlenfeld appliziert (**Abb. A-5.11**), häufig mit konstantem Fokus-Haut-Abstand **(FHA-Einstelltechnik)**. Die Strahlenqualität bzw. der Referenz-Dosispunkt richtet sich nach der Tiefenausdehnung des Zielvolumens. Die Verwendung eines einzelnen Stehfeldes ist lediglich für die **Oberflächen**- oder **Halbtiefentherapie** sinnvoll. Eine mögliche Indikation ist die Bestrahlung symptomatischer Wirbelsäulenmetastasen.

A-5.11 Einzelstehfeldbestrahlung

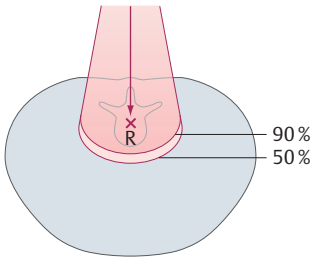

R: Dosis-Referenzpunkt
90 %: 90 %-Isodose
50 %: 50 %-Isodose

A-5.11

5.4.5 Spezielle Bestrahlungstechniken

Einzelstehfeldbestrahlung

Die Strahlung wird über ein einziges Strahlenfeld appliziert (**Abb. A-5.11**), oft mit konstantem Fokus-Haut-Abstand **(FHA-Einstelltechnik)**. Einsatzgebiet ist die **Oberflächen**- und **Halbtiefentherapie**.

Gegenfeldbestrahlung

Bei tiefer gelegenen Zielvolumina oder zur homogenen Durchstrahlung des Zielvolumens wird die Strahlung über 2 um 180° gegeneinander gedrehte sog. Gegenfelder (**Abb. A-5.12**) appliziert. Dadurch wird **Normalgewebe an der Körperoberfläche** stärker **geschont**. Alternativ zur FHA-Einstelltechnik kann die **isozentrische Einstelltechnik** (Isozentrum: der Raumpunkt, in dem sich bei Drehung des Bestrahlerkopfes die Zentralstrahlen aller Felder schneiden, **Abb. A-5.12**) gewählt werden: Hier liegt der Referenz-Dosispunkt auf der Strahlenfeldachse im Zentrum des Zielvolumens. Das Isozentrum entspricht gleichzeitig der Drehachse des Bestrahlungsgerätes.
Eine Indikation ist z. B. die Bestrahlung von HNO-Tumoren inkl. der zervikalen Lymphknotenstationen.

A-5.12 Gegenfeldbestrahlung

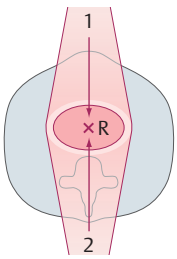

R: Dosis-Referenzpunkt

A-5.12

Gegenfeldbestrahlung

Die Strahlung wird über 2 Gegenfelder im Winkel von 180° (**Abb. A-5.12**) appliziert. Dadurch wird **Normalgewebe an der Körperoberfläche** stärker **geschont**. Statt FHA- ist die **isozentrische Einstelltechnik** möglich (**Abb. A-5.12**).

Mehrfelderbestrahlung

Bei der Mehrfelderbestrahlung wird die Strahlung über **2 oder mehr Strahlenfelder** appliziert. I. d. R. wird die isozentrische Einstelltechnik angewandt. Die Mehrfelderbestrahlung ermöglicht eine **optimale Schonung des Normalgewebes**, während die Maximaldosis im Zielvolumen erreicht wird. Häufig kommen Techniken mit 3 um jeweils 120° gegeneinander gedrehten Strahlenfeldern (**Abb. A-5.13**) oder aber 4-Felder-Techniken (sog. 4-Felder-Box oder **Kreuzfeuerbestrahlung**, **Abb. A-5.14**) zur Anwendung. Bei sehr komplexen Zielvolumina können im Ausnahmefall auch mehr als 4 Felder erforderlich sein.

Mehrfelderbestrahlung

Bei **2 oder mehr Strahlenfeldern** wird das Normalgewebe bei maximaler Wirkung auf den Tumor **optimal geschont**. Oft werden 3 (**Abb. A-5.13**) oder 4 Felder (**Kreuzfeuerbestrahlung**, **Abb. A-5.14**) eingesetzt.

A-5.13 3-Felder-Technik

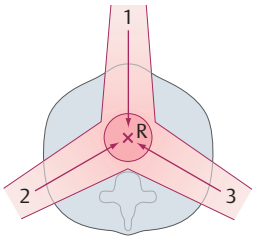

R: Dosis-Referenzpunkt

A-5.14 4-Felder-Technik

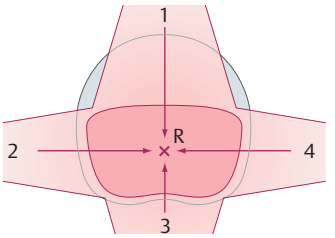

R: Dosis-Referenzpunkt

Bewegungsbestrahlung

Der Fokus dreht sich kontinuierlich auf einer Kreisbahn oder einem Kreissegment um den Patienten. Es resultiert eine **Dosiseskalation im Zielvolumen bei Schonung des Normalgewebes an der Körperoberfläche**.

Mehrere Segmente lassen sich durch **bisegmentale monoaxiale** oder **biaxiale** Rotationsbestrahlung (**Abb. A-5.15**, **Abb. A-5.16**) bestrahlen.

Eine spezielle Form ist die **stereotaktische Rotationsbestrahlung** (**Abb. A-5.17**).

Bewegungsbestrahlung

Bei der Bewegungsbestrahlung dreht sich der Fokus kontinuierlich auf einer Kreisbahn oder einem Kreissegment um den unbewegten Patienten. Der Referenz-Dosispunkt ist mit dem Isozentrum identisch und liegt im Zielvolumen. Während der Bestrahlung bewegt sich das Zielvolumen somit nicht aus dem Strahlenfeld, während die Körperoberfläche im Eintrittskanal variiert. Es resultiert eine **Dosiseskalation im Zielvolumen bei Schonung des Normalgewebes an der Körperoberfläche**. Neben einer Vollrotation (360°) können auch ein oder mehrere kleinere Winkel in dieser Weise bestrahlt werden.

Bei der Rotationsbestrahlung mehrerer Segmente unterscheidet man die **bisegmentale monoaxiale** und die **bisegmentale biaxiale** Rotationsbestrahlung. Bei der bisegmentalen monoaxialen Rotationsbestrahlung liegt der Referenz-Dosispunkt im Zentrum des Zielvolumens und beide Rotationsfelder sind auf ihn gerichtet (**Abb. A-5.15**). Bei der bisegmentalen biaxialen Rotationsbestrahlung werden zwei Isozentren festgelegt (**Abb. A-5.16**).

Spezielle Einstelltechniken wie die **stereotaktische Rotationsbestrahlung** (**Abb. A-5.17**) haben eine Dosiserhöhung im Zielvolumen bei optimaler Schonung des umgebenden Gewebes zum Ziel und erfordern eine präzise Einstellung des Isozentrums sowie die weitgehende Immobilisierung des Patienten.

A-5.15 Bisegmentale monoaxiale Rotationsbestrahlung

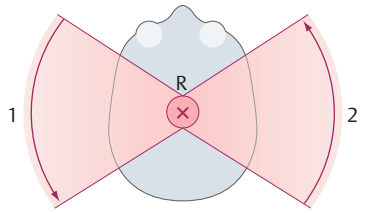

R: Referenz-Dosispunkt = Isozentrum

A-5.16 Bisegmentale biaxiale Rotationsbestrahlung

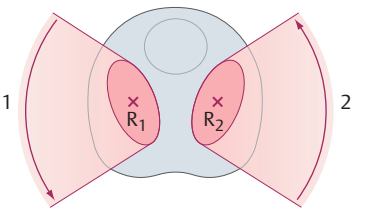

R1: Referenz-Dosispunkt = Isozentrum 1
R2: Referenz-Dosispunkt = Isozentrum 2

A-5.17

A-5.17 Dosisverteilung bei stereotaktischer Rotationsbestrahlung einer Hirnmetastase

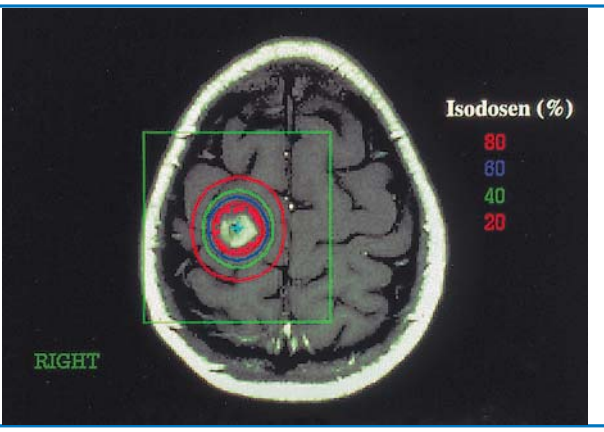

Dynamische Bestrahlung (dynamic treatment)

Bei der dynamischen Bestrahlung ändern sich während der Bestrahlung automatisch Bestrahlungsparameter wie Tischdrehwinkel, Gantrywinkel (der Winkel des die Strahlenquelle tragenden Tragarms) und Lamellenpositionen der Multi-leaf-Kollimatoren (s. u.). Dadurch kann die **Dosisverteilung auch irregulären Zielvolumina eng angepasst** und **Risikoorgane** können in hohem Maße **geschont** werden.

Dynamische Bestrahlung (dynamic treatment)

Während der Bestrahlung ändern sich Parameter automatisch, so dass sich die **Dosisverteilung irregulären Zielvolumina anpasst** und **Risikoorgane geschont** werden.

5.4.6 Modifikation des Strahlenfeldes

5.4.6 Modifikation des Strahlenfeldes

Absorber

Bei irregulären Zielvolumina ist zusätzlich zur primären rechteckigen Feldeinblendung durch das Blendensystem eine **Ausblockung von Normalgewebe** mit Metallabsorbern möglich. Für einfache Feldgeometrien stehen Standardblöcke zur Verfügung. Bei komplizierteren Feldformen müssen sog. Individualabsorber speziell für den Patienten angefertigt werden. Hierzu wird die gewünschte Blockform auf der Simulatoraufnahme eingezeichnet. Anschließend wird eine entsprechende Gussform aus Styropor geschnitten und der Individualabsorber aus einer Metalllegierung aus Blei, Wismut und Zinn gegossen. Individualabsorber werden patientenfern unterhalb des Blendensystems in eine spezielle Halterung am Strahlerkopf eingeschoben.

Absorber

Bei irregulären Zielvolumina ist eine zusätzliche **Ausblockung von Normalgewebe** mit Metallabsorbern möglich. Es gibt Standardblöcke und Individualabsorber.

Multi-leaf-Kollimatoren (MLC)

Modernere Beschleuniger verfügen über automatische Multi-leaf-Kollimatoren (MLC). Hierbei handelt es sich um ein in das Blendensystem integriertes System **fokussierter Bleilamellen (leafs)** einer Dicke von 5–10 mm, die automatisch ein (gewünschtes) **irreguläres Strahlenfeld kollimieren** (eingrenzen). Um die Position der leafs festzulegen, wird die gewünschte Blockkontur auf der Simulationsaufnahme eingezeichnet, digitalisiert und in Leafpositionen umgesetzt. Müssen sehr kleine irreguläre Zielvolumina bestrahlt werden, sind die leafs des integrierten MLC häufig zu grob. In solchen Fällen kommen manuelle MLC mit einer Leafbreite von 1–3 mm zur Anwendung, wobei der MLC in einen Einschub an der Unterseite des Blendensystems eingeschoben und verschraubt wird. Die irregulären Feldformen werden bei der Computerplanung mithilfe spezieller Software festgelegt und aus Plexiglasrohlingen gefräst. Die fertigen Plexiglasformen werden manuell in den MLC eingebracht und die Lamellen entsprechend zugefahren und fixiert (**Abb. A-5.18**).

Multi-leaf-Kollimatoren (MLC)

Dies sind in das Blendensystem integrierte **fokussierte Bleilamellen (leafs)**, die automatisch oder manuell ein (gewünschtes) **irreguläres Strahlenfeld kollimieren**. Manuelle MLC (**Abb. A-5.18**) werden bei sehr kleinen irregulären Zielvolumina eingesetzt.

A-5.18 Manueller Multi-leaf-Kollimator



A-5.18

Keilfilter

Dies sind keilförmige Absorber, die in einen Einschub unterhalb des Blendensystems eingeschoben werden und bei gekrümmten Oberflächen einen Ausgleich des Isodosenverlaufs ermöglichen (**Abb. A-5.19**). In Abhängigkeit von dem durch sie verursachten Ablenkungswinkel der 50 %-Isodose werden sie als 15°-, 30°-, 45°- oder 60°-Keilfilter bezeichnet. Moderne Beschleuniger verfügen über virtuelle Keile: Die Keilfilterwirkung wird durch Verschiebung des Blendensystems während der Bestrahlung erzeugt.

Keilfilter

Diese keilförmigen Absorber ermöglichen bei gekrümmten Oberflächen einen Ausgleich des Isodosenverlaufs (**Abb. A-5.19**).

A-5.19

A-5.19 Keilfilter (a) und ihr Funktionsprinzip (b)

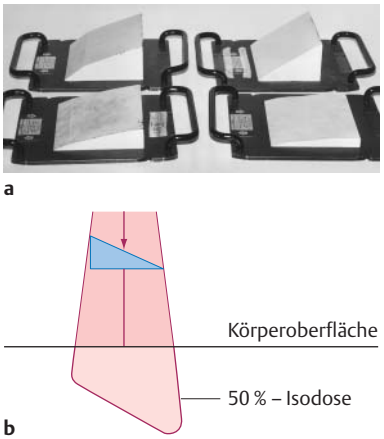

Kompensatoren und Bolusmaterial

Eine unregelmäßige Körperkontur bzw. Form des Bestrahlungsvolumens lässt sich durch **Kompensatoren** aus gewebeäquivalentem Material ausgleichen, eine effektive Dosis in oberflächennahen Zielvolumina durch einen **Bolus** erreichen.

Kompensatoren und Bolusmaterial

Eine unregelmäßige Körperkontur bzw. große Durchmesserdifferenzen innerhalb eines Bestrahlungsvolumens können durch **Kompensatoren** aus körpergewebeäquivalentem Material ausgeglichen werden. Die anhand der CT-Schnitte hergestellten fokussierten Kompensatoren werden patientenfern in den Strahlengang eingebracht. Bei sehr oberflächlichen Zielvolumina, die bis an die Körperoberfläche reichen, muss ein **Bolus** aus gewebeäquivalentem Material auf die Haut des Patienten aufgebracht werden, um den Aufbaueffekt zu reduzieren und eine effektive Dosis an der Oberfläche zu gewährleisten.

Intensitätsmodulierte Radiotherapie (IMRT)

Die IMRT erlaubt unterschiedliche **Dosisintensitäten** innerhalb eines Bestrahlungsfeldes. Durch die Verwendung einer Vielzahl von Subfeldern wird die hochkonformale Behandlung komplex geformter Zielvolumina unter Schonung von benachbarten Risikostrukturen möglich.

Intensitätsmodulierte Radiotherapie (IMRT)

Charakteristisch für die konventionelle Radiotherapie ist die Verwendung von Bestrahlungsfeldern einheitlicher Dosisintensität. Bei der IMRT kann die **Strahlendosisintensität** hingegen **im jeweiligen Bestrahlungsfeld „moduliert“** werden. Jedes primäre Bestrahlungsfeld setzt sich dabei aus einer Vielzahl von Subfeldern zusammen, die nacheinander aus möglichst unterschiedlichen Einstrahlrichtungen abbestrahlt werden.

Befindet sich ein Tumor zum Beispiel direkt neben einem strahlenempfindlichen Organ oder umgibt er dieses, ist es von Vorteil, dies bei der Bestrahlungsplanung speziell zu berücksichtigen. Je nachdem ob eine Risikostruktur durchstrahlt werden muss, wird die Dosisintensität differenziert moduliert. Somit ist es möglich die **Dosisverteilung** so **maßgeschneidert anzupassen**, dass die Belastung von Risikoorganen deutlich reduziert wird. Durch die Verwendung mehrerer intensitätsmodulierter Felder aus unterschiedlichen Richtungen wird bei der IMRT eine hochkonformale Behandlung komplex geformter Zielvolumina ermöglicht.

Die IMRT hat sich bei komplizierten Fällen in der Radioonkologie bewährt, bei der die Schonung eng benachbarter Organe angestrebt wird. Diese Herausforderung stellt sich beispielsweise regelmäßig bei der Radiotherapie im **Kopf-Hals-Bereich**. So müssen bei Malignomen der Mundhöhle, des Pharynx und des Larynx insbesondere die Speicheldrüsen berücksichtigt werden. Da für den Therapieerfolg der meisten hier vorkommenden Tumoren eine hohe Bestrahlungsdosis erforderlich ist, konnten herkömmliche Therapieverfahren diese Dosis nicht adäquat applizieren oder waren mit **belastenden Toxizitäten** verbunden. Die gleichmäßige Dosisintensität konventioneller Bestrahlungsfelder verursachte eine gleichmäßige Mitbelastung angrenzender Normalgewebe. Daraus ergab sich eine **Dosislimitierung**, welche nur reduzierte Behandlungserfolge erlaubte. Andererseits wurden Speicheldrüsen der vollen Dosisbelastung ausgesetzt, was eine ausgeprägte Xerostomie mit schwerwiegenden Folgen wie Zahnschäden, Schluck- und Sprechproblemen und insgesamt deutlich eingeschränkter Lebensqualität zur Folge haben konnte.

Die IMRT hat sich bei komplizierten Fällen in der Radioonkologie bewährt, bei der die Schonung eng benachbarter Organe (Risikoorgane) angestrebt wird, wie z. B. bei Bestrahlungen im **Kopf-Hals-Bereich**. So muss bei Malignomen von Mundhöhle, Pharynx und Larynx auf die Speicheldrüsen geachtet werden. Durch die IMRT kann die Belastung dieser Risikoorgane deutlich reduziert werden.

Abb. A-5.20 verdeutlicht die Speicheldrüsenschonung durch IMRT am Beispiel eines Patienten mit Zungengrundkarzinom. Hier erfolgt eine homogene Bestrahlung der zervikalen Lymphabflusswege (rot) bei gleichzeitiger Dosiserhöhung in der Primär-

A-5.20 Dosisverteilung einer Intensitätsmodulierten Radiotherapie (IMRT) bei Zungengrundkarzinom

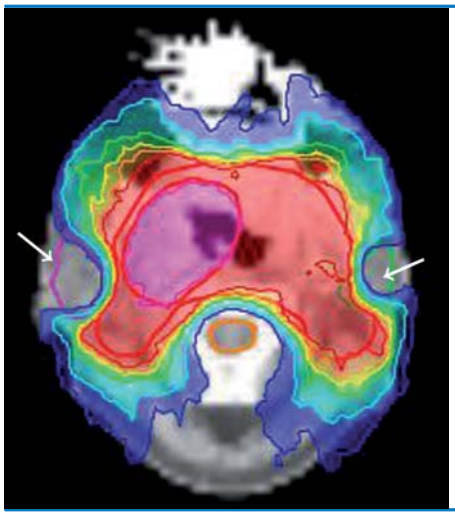

rot 54 Gy im zervikalen Lymphabfluss
lila 66 Gy simultane lokale Dosisaufsättigung der Primärtumorregion
Schonung der Parotiden (Pfeile) mit 20 Gy Durchschnittsdosis.

A-5.20

tumorregion (lila). Die Dosis der Parotiden kann dabei mit 20 Gy auf ein Niveau gesenkt werden, wodurch eine posttherapeutische Erholung möglich wird.

5.4.7 Bestrahlungsplan und Bestrahlungsprotokoll

Der **Bestrahlungsplan** enthält sämtliche Parameter einer Strahlentherapie: Angaben zu Gesamtdosis, Fraktionierungsschema, Einzeldosis und Bestrahlungspausen, Strahlenart und -qualität, Bestrahlungstechnik einschließlich der aus dieser Technik resultierenden räumlichen Dosisverteilung und zu Zubehör (s. S. 113). Aus dem Bestrahlungsplan lässt sich die Strahlentherapie rekonstruieren.

5.4.7 Bestrahlungsplan und Bestrahlungsprotokoll

Der **Bestrahlungsplan** enthält sämtliche Parameter einer Strahlentherapie, so dass sie sich aus ihm rekonstruieren lässt.

► **Merke.** Das **Bestrahlungsprotokoll** enthält neben dem Bestrahlungsplan die strahlentherapeutische Verordnung, die Patientendaten, das Ziel der Radiatio, die Beschreibung des Zielvolumens, Angaben über Zusatzmaßnahmen, mitwirkende Personen, Datum, Bestrahlungsnachweis und -liste und ist 30 Jahre aufzubewahren.

► Merke.

5.4.8 Verifikation des Bestrahlungsplans, Feldkontrolle und Dokumentation

Vor der ersten Bestrahlung müssen die Parameter eines Bestrahlungsplanes auf Plausibilität geprüft werden durch Abschätzung der erwarteten Monitoreinheiten in Abhängigkeit von der Herdtiefe und der Feldgröße. Bei komplexeren Bestrahlungsplänen geschieht dies durch zusätzliche dosimetrische Messungen am Phantom.
Bei der Ersteinstellung am Bestrahlungsgerät muss neben der Patientenlagerung geprüft werden, ob das zu bestrahlende Zielvolumen tatsächlich mit dem eingestellten Zielvolumen übereinstimmt und ob die Laserkreuze und die Feldausleuchtung mit den Markierungen auf der Haut des Patienten übereinstimmen. Auch muss sichergestellt werden, dass Lagerungshilfen, Blöcke, Keilfilter und Kompensatoren entsprechend dem Bestrahlungsplan verwendet werden. Die Überprüfung und Dokumentation des Isozentrums und der Bestrahlungsfelder erfolgt durch eine **Feldkontrollaufnahme** bzw. ein digitales **Feldkontrollbild**.
Die Strahlenfelder sollten während der Bestrahlungsserie regelmäßig (z. B. in wöchentlichen Abständen) überprüft werden. Moderne Beschleuniger verfügen über **Portal-imaging-Systeme**, die eine Feldkontrolle unter Echtzeitbedingungen noch während der Bestrahlung ermöglichen. Die Feldkontrollaufnahmen werden jeweils mit der Simulatoraufnahme oder mit digitalen, vom Bestrahlungsplanungsrechner rekonstruierten Radiografien verglichen.

5.4.8 Verifikation des Bestrahlungsplans, Feldkontrolle und Dokumentation

Komplexe Bestrahlungspläne werden durch dosimetrische Messungen am Phantom überprüft.

Bei der Ersteinstellung am Bestrahlungsgerät werden die Felder durch eine **Feldkontrollaufnahme** bzw. ein digitales **Feldkontrollbild** überprüft und dokumentiert.

Während der Bestrahlung müssen die Strahlenfelder regelmäßig überprüft werden. Dazu dienen **Portal-imaging-Systeme**.

Für die Unterlagen zur Strahlentherapie besteht **Aufbewahrungspflicht**.

Für die Unterlagen zur Strahlentherapie besteht **Aufbewahrungspflicht**: Die Protokolle aller Bestrahlungssitzungen und der Bestrahlungsplan müssen nach Ende der Bestrahlungsserie 30 Jahre lang aufgehoben werden.

▶ **Merke.**

▶ **Merke.** Die Feldkontrollaufnahmen sind im Bestrahlungsprotokoll zu dokumentieren und zusammen mit diesem 30 Jahre aufzubewahren.

5.5 Ausgewählte Indikationen zur Strahlentherapie

5.5 Ausgewählte Indikationen zur Strahlentherapie

Die Strahlentherapie spielt im interdisziplinären Behandlungskonzept für sehr viele Tumoren aller Körperregionen eine Rolle. Im Folgenden soll eine Auswahl an Indikationen und Behandlungskonzepten für die häufigsten Anwendungen gegeben werden.

5.5.1 Hirntumoren

Primäre Hirntumoren

Allgemeine Therapierichtlinien

5.5.1 Hirntumoren

Primäre Hirntumoren

Allgemeine Therapierichtlinien

Behandlungskonzept
- OP + adjuvante Radiotherapie bei R1/2
- selten primäre Radiotherapie oder Chemotherapie.

Die Therapie erfolgt in Abhängigkeit von der histologischen Artdiagnose sowie der Größe und Ausdehnung, patientenspezifischen Faktoren sowie dem Dignitätsgrad (°I entspricht einem benignen Tumor, °IV einem hochmalignen Tumor).
Bei perifokalem Ödem erfolgt eine antiödematöse Therapie mit Kortikoiden. Bei symptomatischer Epilepsie ist eine Therapie mit Antiepileptika angezeigt.
Die Therapie der Wahl ist die vollständige **Tumorentfernung** und empfiehlt sich vor allem bei lokal umschriebenen Tumoren. Eine **adjuvante Radiotherapie** kann bei R1/2-Situation je nach Histologie angewendet werden. In einigen Fällen kann eine primäre Radiotherapie oder Chemotherapie erfolgen.

▶ **Merke.**

▶ **Merke.** Eine alleinige Strahlentherapie erfolgt nur bei Tumoren, die eine ausreichende Strahlensensibilität aufweisen (z. B. Medulloblastome, Lymphome). Die übrigen Tumoren sind relativ strahlenresistent, so dass zunächst eine weitestgehende Resektion angestrebt wird.

Strahlentherapie

Eine **adjuvante Strahlentherapie** kommt in Frage bei inoperablen Tumoren sowie nach inkompletter Resektion und bei malignen hirneigenen Tomoren (z. B. Glioblastom) (**Tab. A-5.2**).

Strahlentherapie

Eine **adjuvante Strahlentherapie** kommt in Frage bei **inoperablen Tumoren** sowie nach **inkompletter Resektion** (z. B. Glioblastom, malignes Meningeom). Bei Glioblastomen ist eine Resektion im Gesunden so gut wie nie möglich, eine adjuvante Nachbestrahlung verdoppelt die Überlebenszeit im Vergleich zu einer alleinigen Operation auf bis zu 15 Monate. Durch die Kombination der Bestrahlung mit dem oralen Chemotherapeutikum Temozolomide lässt sich die Überlebenszeit weiter erhöhen. Bei niedriggradigen Astrozytomen oder benignen Meningeomen müssen Faktoren wie Tumorwachstum, Lebensalter, zu erwartende Ausfälle durch Tumorwachstum sowie zu erwartende radiogene Nebenwirkungen berücksichtigt werden (**Tab. A-5.2**).

Die **perkutane Bestrahlung** erfolgt bei Hirntumoren meist als fraktionierte Konformationsstrahlentherapie.

Die **perkutane Bestrahlung** erfolgt bei Hirntumoren meist als fraktionierte Konformationsstrahlentherapie mit Photonen nach dreidimensionaler Bestrahlungsplanung auf der Basis von CT oder MRT. Bei einer Konformationsstrahlentherapie wird die therapeutische Isodose der irregulären Form eines Zielvolumens möglichst eng angepasst.

Sicherheitsabstand von 5 mm bis 5 cm.

Je nach Malignität wird entsprechend der vermuteten klinischen Ausbreitung bei der Zielvolumendefinition ein **Sicherheitsabstand** von 5 mm bis 5 cm eingehalten. In Abhängigkeit von der Histologie sind Gesamtdosen von 50–60 Gy erforderlich. Bei der Bestrahlungsplanung werden die Toleranzdosen für Risikoorgane (z. B. Sehnerv, Chiasma opticum, Hirnstamm) berücksichtigt, um Spätfolgen zu vermeiden.

A-5.2 Bestrahlung von Hirntumoren

Tumorhistologie	Radiotherapie-Indikation	Prognose
Astrozytom		
°I–°II	R1/2 oder Inoperabilität und Progredienz	5-Jahres-Überleben 30–50 %
°III	immer nach Resektion oder bei Inoperabilität	ca. 36 Monate mit OP + Radiotherapie
°IV (Glioblastom)	immer nach Resektion oder bei Inoperabilität	ca. 15 Monate mit OP + Radiotherapie
Meningeom		
°I	bei Progredienz eines inoperablen Tumors oder Rest-/Rezidivtumors	10-Jahres-Kontrollrate > 90 % nach alleiniger Radiotherapie
°II–°III	immer nach möglichst weitgehender OP	schlechte Prognose, Rezidive nach wenigen Monaten
Ependymom	immer postoperativ	5-Jahres-Überleben 55–70 %
Medulloblastom	immer nach OP + Chemotherapie	5-Jahres-Kontrollrate 40–60 %
Hypophysenadenom	bei Tumorrest, Rezidiv oder Inoperabilität	5-Jahres-Kontrollrate > 90 %
Neurinom	Radiotherapie alternativ zu OP, postoperativ bei Rezidiv	5-Jahres-Kontrollrate > 90 %

Bestrahlung der Neuroaxis: Bei **Tumoren** mit hohem Risiko für eine **Ausbreitung über das Liquorsystem** (z. B. Medulloblastom) ist eine Bestrahlung des gesamten Hirnschädels mit 30–40 Gy und des Spinalkanals mit 30–36 Gy erforderlich. Die Primärtumorregion wird über ein kleineres Bestrahlungsvolumen bis zu einer Gesamtdosis von 50–60 Gy aufgesättigt **(Boost-Bestrahlung)**. Der Patient wird, wenn möglich, in Bauchlage in einer Gipsschale gelagert. Das gesamte Gehirn wird unter Ausblockung des Gesichtsschädels über 2 seitliche isozentrische Bestrahlungsfelder mit asymmetrischer unterer Feldgrenze bestrahlt. An die untere Feldgrenze schließen sich 2 Stehfelder für die Radiatio des gesamten Spinalkanals bis S3 an. Am Feldanschluss zwischen den beiden spinalen Feldern werden durch die Strahldivergenz bedingte Dosisüberschneidungen in der Tiefe bzw. im Myelon durch einen Hautgap (= Hautlücke) verhindert. Die Feldanpassung zwischen Ganzhirnfeldern und dem oberen dorsalen Stehfeld erfolgt durch Kollimatordrehung der seitlichen Ganzhirnfelder (**Abb. A-5.21**). Die Feldanschlüsse werden alle 10 Gy um 2 cm in eine Richtung verschoben, um die Dosis hier zu verwischen. Alternativ kann die Bestrahlung der kraniospinalen Achse mittels **helikaler intensitätsmodulierter Radiotherapie** erfolgen. Das bedeutet, dass unter kontinuierlicher Rotation der Bestrahlungsquelle der Patient durch den Strahl bewegt wird. Diese spiralförmige Dosisapplikation erlaubt eine Behandlung großer Volumina ohne die beschriebenen Anschlussschwierigkeiten mehrerer Felder und der daraus resultierenden Gefahr der Über- oder Unterdosierung (**Abb. A-5.22**).

Bestrahlung der Neuroaxis: Bei **Tumoren** mit hohem Risiko für eine **Ausbreitung über das Liquorsystem** (z. B. Medulloblastom) ist eine Bestrahlung des gesamten Hirnschädels mit 30–40 Gy und des Spinalkanals mit 30–36 Gy erforderlich (**Abb. A-5.21**). Alternativ kann die Bestrahlung der kraniospinalen Achse mittels **helikaler intensitätsmodulierter Radiotherapie** erfolgen (**Abb. A-5.22**).

A-5.21 Bestrahlung der Neuroachse in konventioneller Technik

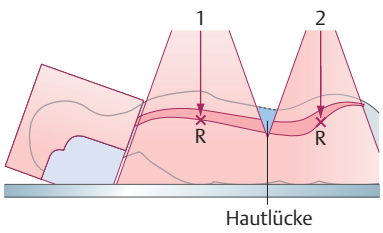

A-5.22 Neuroachsenbestrahlung mittels helikaler intensitätsmodulierter Radiotherapie

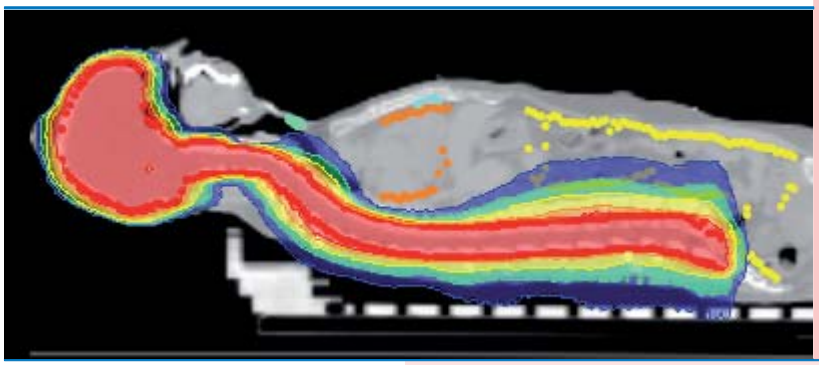

A-5.23 Präzisionskopfmaske



A-5.24 Dosisverteilung bei fraktionierter stereotaktischer Radiotherapie eines Keilbeinflügelmeningeoms

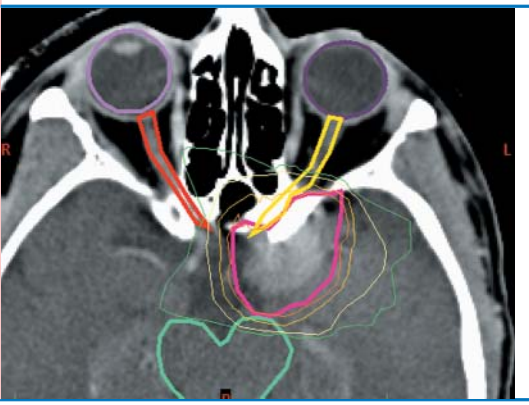

Fraktionierte stereotaktische Bestrahlung: Bei **Tumoren**, die in der **Nähe von radiosensiblen Strukturen** wie z. B. dem Hirnstamm liegen, selbst aber relativ strahlenresistent sind, müssen die Bestrahlungsplanungsuntersuchungen mit einem aufgesteckten Lokalisationssystem durchgeführt werden, das die **Berechnung von stereotaktischen Koordinaten** ermöglicht. Alternativ erfolgt die Zielpunkteinstellung mit einem integrierten CT am Bestrahlungsgerät. Der Patient wird hierbei jeweils in einer Präzisionskopfmaske gelagert (**Abb. A-5.23**, **Abb. A-5.24**).

Radiochirurgie: In einer einzigen Fraktion wird eine hohe Gesamtdosis von 10–25 Gy auf umschriebene **kleine Läsionen** (z. B. solitäre Hirnmetastasen, arteriovenöse Malformationen, Akustikusneurinome) appliziert (**Abb. A-5.25**–**Abb. A-5.27**).

Fraktionierte stereotaktische Bestrahlung: Bei **Tumoren**, die in der **Nähe von radiosensiblen Strukturen** wie z. B. dem Hirnstamm liegen, selbst aber relativ strahlenresistent sind, ist nach 3D-Bestrahlungsplanung eine Zielpunktbestimmung am Simulator nicht präzise genug. Hier erfolgt eine Immobilisierung des Patienten in einer Präzisionskopfmaske, die eine Genauigkeit von 1–2 mm hat (**Abb. A-5.23**). Die Bestrahlungsplanungs-CT und -MRT werden mit aufgestecktem Lokalisationssystem durchgeführt, das die **Berechnung von stereotaktischen Koordinaten** ermöglicht. Die stereotaktischen Koordinaten des Zielpunktes werden mit einem stereotaktischen Zielsystem bei der Ersteinstellung eingestellt und auf der Maske markiert. Der Patient wird täglich mithilfe des Raumlasersystems positioniert. Diese Bestrahlungstechnik erlaubt eine hochkonformale Bestrahlung der Tumoren und damit eine Erhöhung der Dosis bei relativ strahlenresistenten Tumoren in kritischer Lokalisation, ohne dass die Nebenwirkungswahrscheinlichkeit ansteigt (**Abb. A-5.24**). Alternativ kann die benötigte hohe Präzision der Zielpunkteinstellung durch die Verwendung eines im Bestrahlungsgerät integrierten CTs erreicht werden. Eine hochkonformale Bestrahlung ist eine Konformationsstrahlentherapie mit extrem steilem Dosisabfall am Rand des Zielvolumens und hoher Präzision.

Radiochirurgie: Diese Form der nicht invasiven Bestrahlung wird am speziell hierfür ausgerüsteten Linearbeschleuniger mit Photonen oder aber mit dem Gamma-Knife durchgeführt. Die Bestrahlung erfolgt hierbei perkutan. Man spricht von Radiochirurgie, weil diese Form der Bestrahlung die Elimination des Zielvolumens zum Ziel hat. Das PTV entspricht hierbei in etwa dem GTV, so dass so gut wie kein Normalgewebe im Zielvolumen enthalten ist. Deshalb können auch sehr hohe Dosen in einer Fraktion appliziert werden. In einer einzigen Fraktion wird eine hohe Gesamtdosis von 10–25 Gy auf umschriebene **kleine Läsionen** wie z. B. solitäre Hirnmetastasen, arteriovenöse Malformationen (**Abb. A-5.25**–**Abb. A-5.27**) oder kleine Akustikusneurinome appliziert.

A-5.25 Dosisverteilung bei der stereotaktischen Einzeitradiatio einer AVM (arteriovenöse Malformation)

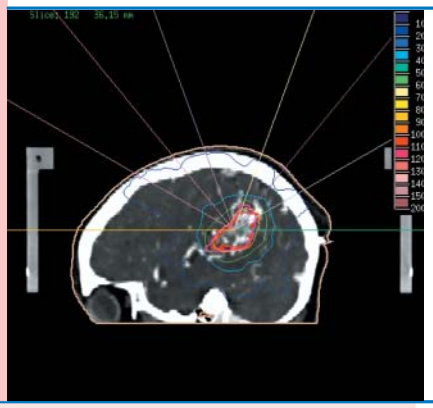

A-5.26 AVM-Nidus prätherapeutisch (DSA)

A-5.27 Obliteration des AVM-Nidus nach Einzeitradiatio (DSA)

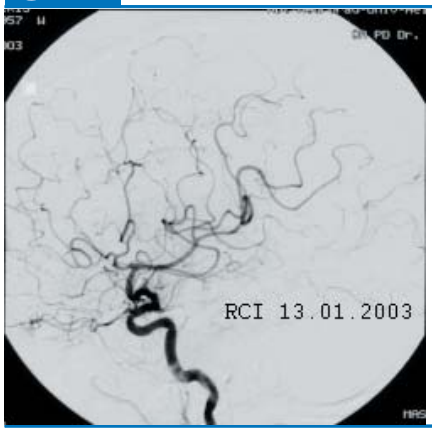

A-5.27

Die **Radiochirurgie am Linearbeschleuniger** erfolgt entweder in einer Präzisionskopfmaske oder aber nach invasiver Fixierung des Schädels in einem stereotaktischen Ring. Die Dosis wird in Abhängigkeit von der Form der zu bestrahlenden Läsion mittels einer Bewegungsbestrahlung über mehrere isozentrische Bestrahlungsbögen aus dem Halbfeld oder aber über mehrere irreguläre statische Felder mithilfe eines **Multileaf-Kollimators** appliziert.
Alternativ kann bei diesen Indikationen eine Bestrahlung mit dem **Gamma-knife** durchgeführt werden. Hierbei wird ein Helm mit halbkugelförmiger Anordnung von kleinen Kobaltquellen verwendet.

Die **Radiochirurgie am Linearbeschleuniger** erfolgt entweder in einer Präzisionskopfmaske oder aber nach invasiver Fixierung des Schädels in einem stereotaktischen Ring.

Teilchentherapie: Bei relativ **strahlenresistenten** und **chemotherapieresistenten Tumoren**, die operativ nicht vollständig entfernt werden können und damit **hohe Rezidivraten** aufweisen (z. B. Chordome und Low-grade-Chondrosarkome der Schädelbasis), konnte die Therapie mit **geladenen Teilchen** wie Protonen, Helium, Neon oder Kohlenstoff die lokalen Kontrollraten deutlich verbessern. Die Verbesserung der Ergebnisse beruht auf den vergleichsweise günstigeren physikalischen und biologischen Eigenschaften der Teilchenstrahlen, wodurch eine Dosiseskalation im Tumor auf eine Gesamtdosis > 60 Gy bei optimaler Schonung der benachbarten Risikoorgane möglich wird. Die Verfügbarkeit der Teilchentherapie ist jedoch begrenzt.

Teilchentherapie: Bei relativ **strahlenresistenten** und **chemotherapieresistenten Tumoren**, die operativ nicht vollständig entfernt werden können und damit **hohe Rezidivraten** aufweisen (z. B. Chondrosarkome der Schädelbasis), ist die Therapie mit **geladenen Teilchen** wie Protonen, Helium, Neon oder Kohlenstoff indiziert.

Sekundäre Hirntumoren

Bei **multiplen zerebralen Metastasen** erfolgt eine **Ganzhirnbestrahlung** mit einer Gesamtdosis von **30–40 Gy**.
Beim kleinzelligen Bronchialkarzinom wird häufig eine prophylaktische Ganzhirnradiatio durchgeführt (s. S. 126).
Größere Metastasen können evtl. nach Ganzhirnradiatio radiochirurgisch aufgesättigt werden, um die lokale Kontrollwahrscheinlichkeit zu erhöhen.
Bei **solitären Metastasen** kann eine alleinige stereotaktische Einzeitkonvergenzbestrahlung am Linearbeschleuniger (lokale Kontrollrate > 90 %) oder eine Behandlung mit dem Gamma-knife erwogen werden. Die Gesamtdosis wird hierbei so gewählt (15–20 Gy), dass beim Auftreten von neuen Metastasen im weiteren Verlauf eine Ganzhirnbestrahlung angeschlossen werden kann.

Sekundäre Hirntumoren

Bei **multiplen Hirnmetastasen** erfolgt eine **Ganzhirnbestrahlung** mit einer Gesamtdosis von **30–40 Gy**.

Bei **solitären Metastasen** ist evtl. die Radiochirurgie angezeigt.

5.5.2 HNO-Tumoren

Nasopharynxkarzinom

Karzinome des Nasenrachens sind aufgrund ihrer schwer zugänglichen Lage einer kompletten onkologischen Resektion kaum zugänglich, ein postoperativer Defekt lässt sich nur aufwändig schließen. Zudem zeichnen sich diese Tumoren durch eine **hohe Radiosensitivität** aus. Sie sind daher im Frühstadium eine Domäne der alleinigen Radiotherapie, in fortgeschrittenen Stadien eine Domäne der Radiochemotherapie. Es erfolgt eine Radiotherapie der zervikalen Lymphabflusswege beidseits und eine lokale Dosisaufsättigung der Primärtumorregion.

5.5.2 HNO-Tumoren

Nasopharynxkarzinom

Behandlungskonzept: primäre Radiotherapie im Frühstadium, Radiochemotherapie bei fortgeschrittenen Stadien.

Larynxkarzinom

Behandlungskonzept: OP oder primäre Radio- oder Radiochemotherapie, postoperative Radiotherapie der Lymphabflusswege bei Befall (Bestrahlungsfelder bei T1/2-Tumoren s. **Abb. A-5.28**).

Larynxkarzinom

Beim **Carcinoma in situ** des Stimmbandes ist eine endolaryngeale Tumorentfernung als alleinige Maßnahme indiziert. Bei **T1/T2-Tumoren** werden vergleichbare lokale Kontrollraten von 80–95 % mit chirurgischen Maßnahmen oder aber mit Radiatio erreicht. Die Bestrahlungsfelder umfassen bei T1/2-Tumoren lediglich den Primärtumor (kleines Larynxfeld, **Abb. A-5.28**). Bei **T3/4-Tumoren** wird in der Regel eine Laryngektomie durchgeführt und eine Radiotherapie der Lymphabflüsse angeschlossen, sofern ein Befall der Lymphknoten nachgewiesen wurde. Bei **inoperablen T3/4-Tumoren** wird eine primäre Radiotherapie oder Radiochemotherapie von Primärtumor und zervikalen LK-Stationen beidseits durchgeführt.

A-5.28 **Bestrahlung eines Larynxkarzinoms im Stadium T2 über 2 lateral opponierende Bestrahlungsfelder**

Schilddrüsenkarzinom

Allgemeine Therapierichtlinien

Behandlungskonzept: totale Thyreoidektomie, adjuvante Therapie (Radiojod, Radiotherapie) in Abhängigkeit von Histologie und Stadium.

Radiojodtherapie

Zur **Ablation** sind Organdosen von **400–1000 Gy** erforderlich. **Nebenwirkungen** der Radiojodtherapie können u. a. Thyreoiditis, Gastritis, Sialadenitis oder eine Thrombo- und/oder Leukozytopenien sein.

Schilddrüsenkarzinom

Allgemeine Therapierichtlinien

Grundsätzlich ist die enge Zusammenarbeit von Chirurg, Nuklearmediziner, Endokrinologe und Strahlentherapeut erforderlich. Die Operation steht im Vordergrund. Es sollte immer eine **totale Thyreoidektomie** angestrebt werden, um möglichst optimale Voraussetzungen für eine nachfolgende **Radiojodtherapie** zu schaffen. Eine Radiojodtherapie kommt lediglich bei differenzierten Karzinomen zur Anwendung.

Radiojodtherapie

3–4 Wochen nach totaler Thyreoidektomie wird die Radikalität durch einen **Radiojodtest** überprüft. Hierbei wird nach oraler Verabreichung von 20 MBq ^{123}Jod eine Sondenmessung der aufgenommenen Aktivität in % der verabreichten Aktivität im zeitlichen Verlauf von mehreren Stunden vorgenommen und das Speichermaximum sowie die effektive Halbwertszeit bestimmt. Je nach Uptake wird über die erforderliche Dosis zur vollständigen Ausschaltung des Schilddrüsenrestes, Anzahl der Radiojodgaben und Notwendigkeit einer erneuten Operation entschieden.
Zur **Ablation** sind Organdosen von **400–1000 Gy** erforderlich. Zu den optimalen Voraussetzungen gehört ein TSH-Spiegel > 30 mU/l. Werden nach der Ablation im Ganzkörperszintigramm Metastasen nachgewiesen, erfolgt eine erneute Radiojodtherapie nach 3 Monaten zu deren Elimination. Hierzu ist eine höhere Aktivität von 6–10 GBq nötig, eine mehrfache Verabreichung ist möglich. Nach jeder Radiojodgabe erfolgt eine Posttherapieszintigrafie. Der Effekt der aktuellen Therapie tritt jedoch erst 6–8 Wochen nach Therapie ein, daher ist ein **Kontrollszintigramm nach 3–6 Monaten** zur Überprüfung des Therapieerfolges erforderlich. **Nebenwirkungen** der Radiojodtherapie sind eine Thyreoiditis sowie eine Gastritis (frühe Nebenwirkungen), eine Sialadenitis kommt bei ca. 30 % der Patienten vor, des Weiteren treten bei ca. 25 % der Patienten Thrombo- und/oder Leukozytopenien auf.

Indikationen für die Radiojodtherapie:
- zur Ablation von postoperativ verbliebenem Schilddrüsengewebe bei differenzierten Schilddrüsenkarzinomen (Ausnahme: papilläre Schilddrüsenkarzinome im Stadium pT1 bei Patienten < 40–45 Jahren; alleinige Hemithyreoidektomie ausreichend)
- bei Metastasen differenzierter Schilddrüsenkarzinome
- bei lokoregionären Tumorresten oder Rezidiven jodspeichernder Schilddrüsenkarzinome.

Indikationen Radiojodtherapie:
- Ablation von postoperativ verbliebenem Schilddrüsengewebe bei differenziertem Schilddrüsenkarzinom
- Metastasen diff. SD-Karzinome
- lokoregionäre Tumorreste.

Perkutane Radiatio

Die perkutane Radiatio ist indiziert **nach inkompletter Resektion** (R1/2), bei **Inoperabilität**, papillären T4-Tumoren oder bei **fehlender Radiojodspeicherung**. Daneben kommen als Indikationen Lokalrezidive oder onkozytäre Karzinome in Frage, die nicht komplett reseziert werden können.
Die postoperative Radiatio ist beim **medullären Schilddrüsenkarzinom** umstritten. Sie ist vor allem nach inkompletter Resektion, bei pT4-Tumoren, kapselüberschreitenden Lymphknotenmetastasen sowie bei inoperablem Rezidiv oder Metastasen indiziert. Ist keine vollständige Resektion möglich, erfolgt eine perkutane Radiatio von Primärtumor und zervikalen Lymphknotenstationen beidseits mit 60 Gy.
Bei **anaplastischen Schilddrüsenkarzinomen** erfolgt nach weitestgehender Resektion eine palliative Radiatio mit 30–40 Gy. Bei jungen Patienten ist nach der Operation eine hyperfraktionierte Bestrahlung in Kombination mit einer antrazyklinhaltigen Chemotherapie zu erwägen, wobei die Prognose insgesamt schlecht ist.

Perkutane Radiatio

Die perkutane Radiatio ist indiziert **nach inkompletter Resektion**, bei **Inoperabilität** oder bei **fehlender Radiojodspeicherung**.

Beim **medullären Schilddrüsenkarzinom** erfolgt eine postoperative Radiatio u. a. nach inkompletter Resektion oder inoperablem Rezidiv.

Bei **anaplastischen Schilddrüsenkarzinomen** erfolgt nach Resektion i. d. R. eine palliative Radiatio mit 30–40 Gy. Es kommen a.-p./p.-a. Gegenfelder zur Anwendung.

5.5.3 Hodgkin-Lymphom

Die Prognose und damit auch die Wahl der Therapie hängen zum einen ab von der **Ausbreitung** des Hodgkin-Lymphoms, zum anderen vom Vorhandensein von **Risikofaktoren** (großer Mediastinaltumor, ≥ 3 befallene Lymphknotenareale, Extranodalbefall, BSG-Erhöhung ≥ 50 mm bzw. ≥ 30 mm bei B-Symptomatik) und B-Symptomatik (unklares Fieber > 38°, Nachtschweiß, Gewichtsverlust von > 10 % des Körpergewichts in 6 Monaten).
Die Therapie, bestehend aus **Radiotherapie und/oder Chemotherapie**, erfolgt stadiengerecht. In Deutschland nehmen die meisten Therapiezentren an den Studien der Deutschen Hodgkin-Studiengruppe teil, so dass die Therapie im Rahmen von großen randomisierten multizentrischen Patientenstudien streng nach Studienprotokoll durchgeführt wird.

5.5.3 Hodgkin-Lymphom

Therapieentscheidend sind **Tumorausbreitung,** vorhandene **Risikofaktoren** (großer Mediastinaltumor, ≥ 3 befallene LK-Areale, Extranodalbefall, BSG-Erhöhung) und B-Symptomatik.

Die Therapie erfolgt je nach Stadium mittels **Radiotherapie und/oder Chemotherapie**.

Allgemeine Therapierichtlinien

► **Merke.** Da es sich beim Hodgkin-Lymphom um eine potenziell heilbare Krankheit bei häufig sehr jungen Patienten handelt, muss bei der Therapie in hohem Maße auch die **Spättoxizität** (Zweitmalignomrisiko 1–2 % nach 15 Jahren) berücksichtigt werden.

So gehen die Bestrebungen in die Richtung, Radiotherapie und Chemotherapie so weit wie möglich zu minimieren, ohne eine Verschlechterung der Heilungsaussichten zu riskieren. In den meisten Fällen kommen **Protokolle** zur Anwendung, die eine Chemotherapie mit einer nachfolgenden Radiotherapie kombinieren.
Je nach Stadium werden die Patienten bei Teilnahme an Studien der Deutschen Hodgkin-Studiengruppe den limitierten, intermediären oder fortgeschrittenen Stadien zugeordnet und in die jeweiligen Therapiearme randomisiert.
In den **frühen Stadien** (Stadium I und II ohne Risikofaktoren) erfolgt zunächst eine Chemotherapie mit 2 Zyklen ABVD, anschließend eine involved field Radiotherapie mit 30 Gy. Einen Sonderfall stellt das lymphozyten-prädominante Hodgkin-Lymphom im Stadium IA dar, das mit einer alleinigen Involved-field (IF)-Radiotherapie mit 30 Gy gut heilbar ist.
In den **intermediären Stadien** (Stadien I, IIA mit Risikofaktoren, IIB mit den Risikofaktoren hohe BSG oder mind. 3 Lymphknotenarealen) erfolgt in der Regel eine **sequentielle Radiochemotherapie**. Die Standardtherapie besteht aus 4 Zyklen ABVD, gefolgt von einer IF Radiotherapie mit 30 Gy. Die Intensität der Chemotherapie ist Gegenstand von Studien.

Allgemeine Therapierichtlinien

► **Merke.**

Behandlungskonzept: Kombination aus Chemotherapie und Radiotherapie in Abhängigkeit vom Stadium:
- **frühe Stadien:** 2 Zyklen Chemotherapie mit nachfolgender IF Radiotherapie
- **intermediäre Stadien:** 4 Zyklen Chemotherapie mit nachfolgender IF Radiotherapie

- **fortgeschrittene Stadien:** Chemotherapie, Radiotherapie bei Resttumor der bulky disease.

Bei allen **fortgeschrittenen Stadien** steht die alleinige **Chemotherapie** im Vordergrund. Eine zusätzliche konsolidierende lokale Radiotherapie erfolgt jedoch bei bulky disease (Lymphommanifestation > 5 cm) oder weiter bestehendem Resttumor nach Chemotherapie. Die Indikation für eine Radiotherapie bei bestehendem Resttumor wird zunehmend mithilfe einer PET nach Chemotherapie gestellt.

Radiotherapie

Bei der **Involved-field**-Radiotherapie werden lediglich die befallenen Lymphknotenregionen bestrahlt.

Bei der **Extended-field**-Radiotherapie werden alle befallenen Lymphknotenregionen sowie alle angrenzenden, klinisch nicht befallenen Lymphknotenregionen bestrahlt (**Abb. A-5.29**).

Die Radiotherapie erfolgt als Großfeldtechnik unter Verwendung von Individualblenden. Bei der **Involved-field**-Radiotherapie werden lediglich die befallenen Lymphknotenregionen bestrahlt. Typische Feldformen sind das **T-Feld** bei Mediastinalbefall oder das **Paraaortalfeld** bei Befall der paraaortalen Lymphknoten.
Bei der **Extended-field**-Radiotherapie werden alle befallenen Lymphknotenregionen sowie alle angrenzenden, klinisch nicht befallenen Lymphknotenregionen bestrahlt. Typische Radiotherapiefelder sind bei hochzervikalem Befall das **Mantelfeld** (beidseits zervikale, supra-/infraklavikuläre, axilläre, mediastinale und hiläre Lymphknoten; **Abb. A-5.29**) sowie das **umgekehrte Y** (paraaortale, iliakale, inguinale Lymphknoten sowie Milzstiel und ggf. Milz). Die Extended-field-Radiotherapie kommt heute nur noch im Einzelfall bei Kontraindikationen für eine Chemotherapie zur Anwendung.

A-5.29

A-5.29 Mantelfeldbestrahlung beim Hodgkin-Lymphom unter Einschluss der zervikalen, supra-, infraklavikularen, axillären, mediastinalen und hilären Lymphknoten

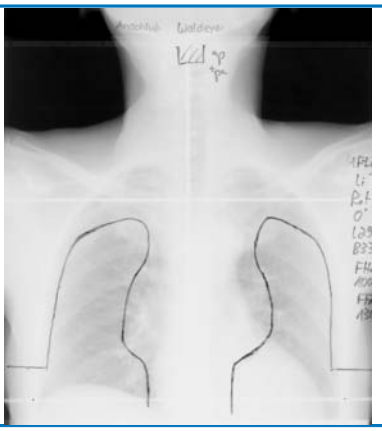

5.5.4 Non-Hodgkin-Lymphom (NHL)

Allgemeine Therapierichtlinien

Behandlungskonzept:

- **aggressive NHL:** Chemotherapie, evtl. konsolidierende Radiotherapie
- **indolente maligne NHL:** kurative Radiotherapie nur in Stadien I und II, ansonsten Chemotherapie

Ausnahme: MALT-Lymphome und follikuläre Lymphome können durch Radiotherapie geheilt werden.
Die **Ganzkörper-Elektronenbestrahlung** kann bei **Mycosis fungoides** und **Sézary-Syndrom** zur Remission führen.

Aggressive NHL gelten als heilbar, sofern bei der Primärtherapie eine Vollremission erreicht werden kann. Da in ca. 90 % aller Fälle primär ein Stadium IV vorliegt, erfolgt unter Berücksichtigung des Alters sowie des Allgemeinzustandes in der Regel eine **Chemotherapie**. Bei bulky disease oder Resttumor wird in den Stadien I und II eine **konsolidierende Radiatio** empfohlen.
Indolente NHL liegen ebenfalls bei Diagnosestellung meistens im generalisierten Stadium vor. Eine **kurative Radiotherapie** kann **nur in den lokalisierten Stadien I/II** durchgeführt werden. In höheren Stadien erfolgt eine **Chemotherapie** unter palliativem Ansatz, wobei bei nur geringer Progredienz auch zugewartet werden kann.
Insbesondere MALT-Lymphome und follikuläre Lymphome können im Stadium I und II durch eine alleinige Radiotherapie (involved field) geheilt werden.

Die **Mycosis fungoides** und das **Sézary-Syndrom** werden in den Stadien III/IV chemotherapiert. Bei isoliertem Hautbefall ohne Lymphknoten- und Viszeralbeteiligung kann eine **Ganzkörper-Elektronenbestrahlung** zu guten Remissionen führen.

Radiotherapie

Ähnlich wie beim Hodgkin-Lymphom wird auch bei den NHL in **Großfeldtechnik** (IF/EF) bestrahlt. Die benötigte Gesamtdosis liegt bei alleiniger Radiotherapie von aggressiven NHL bei 50 Gy, nach Chemotherapie werden Dosen von 36–40 Gy für eine Konsolidierung benötigt. Bei den indolenten NHL liegt die Dosis bei 40 Gy.

Radiotherapie

Die Bestrahlung erfolgt wie beim Hodgkin-Lymphom in **Großfeldtechnik**. Die Gesamtdosis beträgt für aggressive Lymphome 50 Gy (36–40 Gy nach Chemotherapie mit Resttumor oder bulk), für niedrig maligne Lymphome 40 Gy.

5.5.5 Bronchialkarzinom

5.5.5 Bronchialkarzinom

Man unterscheidet allgemein **nicht kleinzellige** von **kleinzelligen** Bronchialkarzinomen. Daneben wird zwischen **zentralen** und **peripheren** Karzinomen unterschieden.

Allgemeine Therapierichtlinien

Allgemeine Therapierichtlinien

Die Entscheidung über die stadiengerechte Therapie sollte immer interdisziplinär getroffen werden (**Abb. A-5.30**).

A-5.30 Behandlungskonzept beim Bronchialkarzinom

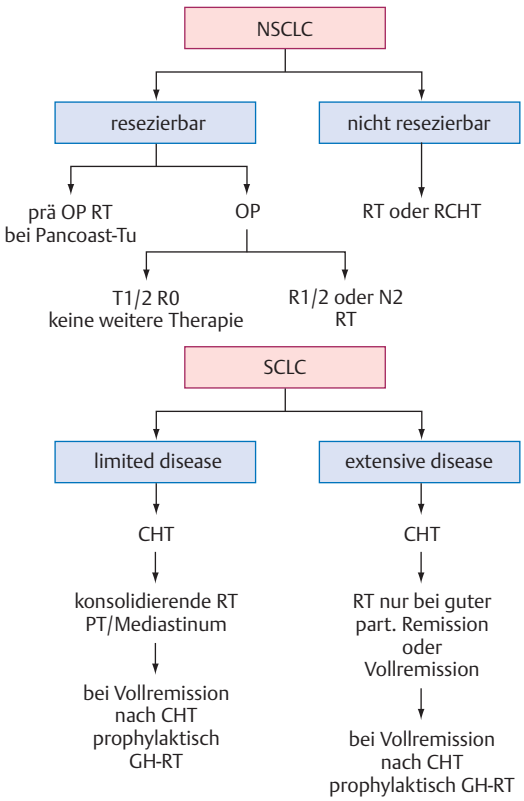

NSCLC	nicht kleinzelliges Bronchialkarzinom
SCLC	kleinzelliges Bronchialkarzinom
CHT	Chemotherapie
RT	Radiotherapie
RCHT	Radiochemotherapie

A-5.30

Nicht kleinzelliges Bronchialkarzinom (NSCLC)

Nicht kleinzelliges Bronchialkarzinom (NSCLC)

Bei **Operabilität** (ca. 20 %) sollte **primär operiert** werden. Die OP beinhaltet eine mediastinale Lymphknotendissektion. Aufgrund der hohen Metastasierungsrate ist auch immer die Indikation für eine **Chemotherapie** zu prüfen.

Bei **resezierbaren** NSCLC ist eine Bestrahlung lediglich indiziert bei:

- Pancoast-Situation (präoperative Radiatio, ggf. kombiniert mit einer Chemotherapie)
- R1/2-Resektion oder N2-Situation.

Bei **resezierbaren** NSCLC ist eine Bestrahlung lediglich indiziert bei:

- Pancoast-Situation (präoperative Radiatio, ggf. kombiniert mit einer Chemotherapie)
- R1/2-Resektion oder N2-Situation.

Bei **nicht resezierbarem** NSCLC erfolgt die kombinierte **Radiochemotherapie** oder eine Radiotherapie.

Bei **nicht resezierbare**n NSCLC ist die perkutane Bestrahlung grundsätzlich indiziert, sofern der Allgemeinzustand des Patienten eine Radiatio zulässt. Mit einer kombinierten **Radiochemotherapie** können die besten Ergebnisse erzielt werden. Die Bestrahlung erfolgt über a.-p./p.-a.-Gegenfelder bzw. als Mehrfelderbestrahlung nach computergestützter 3D-Bestrahlungsplanung. Bei Patienten in gutem Allgemeinzustand ist eine Dosiseskalation über 60 Gy zu erwägen.

Kleinzelliges Bronchialkarzinom

Die **Chemotherapie** steht im Vordergrund. Bei **begrenztem Tumorstadium** erfolgt eine konsolidierende, **lokale Bestrahlung** des Primärtumors sowie des Mediastinums mit einer Gesamtdosis von 50–60 Gy.

Kleinzelliges Bronchialkarzinom

Bei kleinzelligen Bronchialkarzinomen steht aufgrund der frühen Metastasierung und der hohen Chemosensibilität die systemische Therapie im Vordergrund. Häufig verwendete Chemotherapeutika sind Cyclophosphamid, Carboplatin und Etoposid. Es werden 4–6 Zyklen einer **Kombinationschemotherapie** verabreicht. Bei **begrenztem Tumorstadium** erfolgt eine konsolidierende, **lokale Bestrahlung** des Primärtumors sowie des Mediastinums mit einer Gesamtdosis von 50–60 Gy. Die 2-Jahres-Überlebensrate liegt bei 5–15 %. Bei guter Remission nach Chemotherapie sollte sowohl im begrenzten als auch im fortgeschrittenen Stadium eine **prophylaktische Ganzhirnradiatio** erfolgen.

5.5.6 Mammakarzinom

Allgemeine Therapierichtlinien

Das **brusterhaltende** Konzept beinhaltet eine **postoperative Radiotherapie** der Restbrust. Nach Mastektomie erfolgt eine Radiotherapie nur bei Risikofaktoren.

Allgemeine Therapierichtlinien

Die **brusterhaltende** Operation als Tumorektomie oder Quadrantenresektion ist die Therapie der Wahl, die modifiziert radikale Mastektomie wird lediglich noch bei lokal sehr fortgeschrittenen Tumoren durchgeführt. Das brusterhaltende Konzept beinhaltet eine **postoperative Radiotherapie** der Restbrust. Nach Mastektomie erfolgt eine Radiotherapie nur bei Risikofaktoren. Häufig kommt eine Biopsie des Wächterlymphknotens (sentinel node) zum Einsatz. Bei Tumorbefall ist die axilläre Dissektion zum Staging obligat, wobei die Entfernung von mindestens 10 Lymphknoten gefordert wird.

Eine **adjuvante Chemotherapie** wird vor allem bei lymphknotenpositiven prämenopausalen Frauen und fortgeschrittenen Tumoren durchgeführt. Eine **adjuvante Hormontherapie** wird analog bei hormonrezeptorpositiven und lymphknotenpositiven postmenopausalen Patientinnen durchgeführt. Je nach Rezeptorstatus erfolgt bei Positivität von Her2neu eine gegen Her2neu gerichtete Therapie.

Radiotherapie

Behandlungskonzept: Brusterhaltende Therapie (Tumorektomie + Radiotherapie der Restbrust, **Abb. A-5.31**). Die Gesamtdosis beträgt 50 Gy + und Dosisaufsättigung im Tumorbett mit 10–16 Gy.

Radiotherapie

Nach **brusterhaltender Operation** wird die **Bestrahlung** nach CT-gestützter Rechnerplanung über Tangentialfelder mit 4–15 MV Photonen, ggf. unter Verwendung von Keilfiltern, durchgeführt. Ziel ist die homogene Bestrahlung der Restbrust unter optimaler Schonung der Lunge und unter Vermeidung von Dosismaxima (**Abb. A-5.31**). Die Gesamtdosis beträgt 50 Gy. Die Dosisaufsättigung des Tumorbettes mit 10–16 Gy unter Verwendung von Elektronen ist in den allermeisten Fällen indiziert. Bei großer Mamma, thoraxwandnahem Sitz oder R1/2-Status kann eine Boost-Bestrahlung mit Ir-192 im Afterloading-Verfahren (GD 18–20 Gy) vorteilhaft sein.

A-5.31

A-5.31 3D-Bestrahlungsplan zur Radiatio der Restbrust bei Mammakarzinom

5.5.7 Ösophaguskarzinom

Allgemeine Therapierichtlinien

Die Therapie wird aufgrund der frühzeitigen Metastasierung und häufig bereits fortgeschrittenem Stadium mit Überschreiten der Organgrenzen meistens unter **palliativer** Zielsetzung durchgeführt. Als Therapieoptionen kommen chirurgische Maßnahmen, Radiotherapie sowie Chemotherapie in Frage.
Im Bereich des **zervikalen** Ösophagus ist die **kombinierte Radiochemotherapie** Therapie der Wahl.
Im **mittleren** und **kaudalen** Abschnitt wird häufig eine abdominothorakale **Ösophagusexstirpation** mit mediastinaler Lymphknotendissektion angestrebt, die Passage wird mit Magen- oder Koloninterponat wiederhergestellt. Eine Operation ist jedoch nur dann sinnvoll, wenn eine vollständige Tumorentfernung wahrscheinlich ist. Mit einer **kombinierten Radiochemotherapie** oder der **präoperativen Radiochemotherapie** können vergleichbare Ergebnisse erzielt werden. Als Chemotherapeutika kommen 5-FU und Cisplatin zur Anwendung.
Als **palliative Therapieoptionen** sind Stent-Implantation, Lasertherapie, Bougierung und Brachytherapie zu nennen.

Radiotherapie

Das Zielvolumen für die **perkutane Radiotherapie** umfasst den befallenen Ösophagus mit einem Sicherheitsabstand von je 5–8 cm nach proximal und distal (mögliche submuköse Ausbreitung) (**Abb. A-5.32**). Zusätzlich werden je nach Lokalisation die regionären Lymphknotenstationen eingefasst. Die Bestrahlungsplanung erfolgt meist CT-gestützt als **Mehrfeldertechnik**. Die Gesamtdosis beträgt bei kurativem Ansatz und bei Kombination mit Chemotherapie 50–60 Gy in Shrinking-field-Technik (das Zielvolumen wird während der Bestrahlungsserie nach 45 Gy verkleinert). Der Boost kann auch mit HDR-Afterloading erfolgen. Die Chemotherapiegabe erfolgt simultan zur Radiotherapie.

A-5.32 **3D-Bestrahlungsplan zur Bestrahlung eines Ösophaguskarzinoms (sagittale Ansicht der Dosisverteilung)**

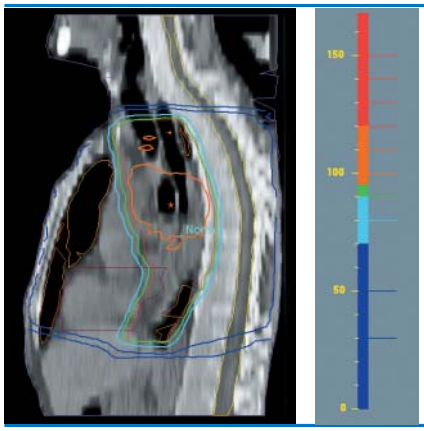

5.5.8 Pankreaskarzinom

Im Folgenden werden ausschließlich die Karzinome des exokrinen Pankreas besprochen. Histologisch handelt es sich überwiegend um Adenokarzinome.

Allgemeine Therapierichtlinien

Die einzige **kurative** Therapie besteht in einer partiellen **Duodenopankreatektomie** (Whipple-OP), die jedoch meistens nur beim Papillenkarzinom oder bei Pankreaskopftumoren durchführbar ist. Die 5-Jahresüberlebensrate liegt bei ca. 10 %.
Bei **Inoperabilität** oder **unvollständiger Resektion** kann eine **Radiotherapie**, ggf. auch in Kombination mit einer Chemotherapie als palliative Maßnahme bei Schmerzen indiziert sein. Bei grenzwertig operablen Pankreaskarzinomen kann auch eine präoperative kombinierte Radiochemotherapie erwogen werden mit dem Ziel, sekundär Operabilität zu erreichen. Wirksame Chemotherapeutika sind 5-FU und Gemcitabine mit Ansprechraten von bis zu 25 %.

5.5.7 Ösophaguskarzinom

Allgemeine Therapierichtlinien

Die Therapie erfolgt meist unter **palliativer** Zielsetzung.

Behandlungskonzept: OP nur bei Operabilität, sonst kombinierte Radiochemotherapie (50–60 Gy + 5-FU / Cisplatin).

Radiotherapie

Die Radiotherapie erfolgt in der Regel als **Mehrfeldertechnik** nach CT-gestützter Bestrahlungsplanung (**Abb. A-5.32**).

A-5.32

5.5.8 Pankreaskarzinom

Allgemeine Therapierichtlinien

Behandlungskonzept:
- **kurativ:** partielle Duodenopankreatektomie
- **palliativ:** Radiotherapie +/− Chemotherapie.

A-5.33

A-5.33 3D-Bestrahlungsplanung beim Pankreaskarzinom

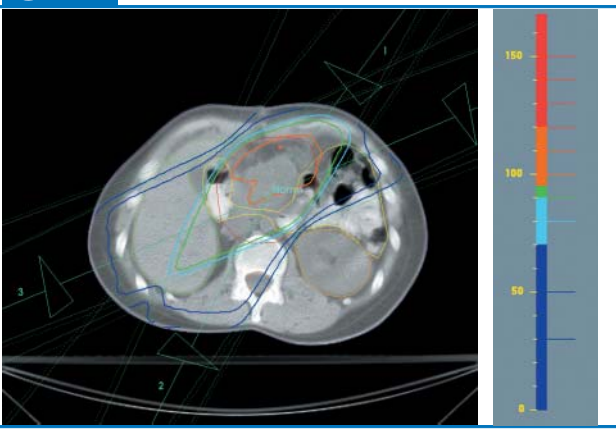

Radiotherapie

Bei **inoperablen** Pankreaskarzinomen wird die Radiatio mit palliativer oder neoadjuvanter Absicht bis zu einer Gesamtdosis von 45–50 Gy durchgeführt. Es kommen **Mehrfeldertechniken** zur Anwendung (**Abb. A-5.33**).

5.5.9 Vaginalkarzinom

Allgemeine Therapierichtlinien

Die **Radiotherapie** steht bei fortgeschrittenen Stadien im Vordergrund.

Radiotherapie

Behandlungskonzept:

- bei portionahen Tumoren radikale OP
- bei Infiltration von Parametrien, Beckenwand oder Mukosa von Harnblase oder Rektum definitive kombinierte Radiotherapie (perkutane RT des Beckens und Brachytherapie-boost) oder alleinige perkutane RT des Beckens.

5.5.10 Endometriumkarzinom

Allgemeine Therapierichtlinien

Behandlungskonzept:

- **lokalisierte Stadien:** abdominelle Hysterektomie
- **fortgeschrittene Stadien** und/oder **bei Inoperabilität:** primäre Radiatio.

Radiotherapie

► Merke.

Radiotherapie

Bei **inoperablen** Pankreaskarzinomen wird die Radiatio mit palliativer oder neoadjuvanter Absicht bis zu einer Gesamtdosis von 45–50 Gy durchgeführt. Es kommen **Mehrfeldertechniken** nach 3-dimensionaler Bestrahlungsplanung zur Anwendung (**Abb. A-5.33**). Das Behandlungsvolumen beinhaltet neben dem Primärtumor und den regionären Lymphknotenstationen bei Pankreaskopftumoren das duodenale C, bei Pankreasschwanztumoren den Milzhilus.

5.5.9 Vaginalkarzinom

Allgemeine Therapierichtlinien

Eine radikale OP ist lediglich bei portio- bzw. introitusnahen Karzinomen in Frühstadien zu erwägen. In allen anderen Fällen steht die **Radiotherapie** im Vordergrund.

Radiotherapie

Es stehen die **perkutane Radiotherapie** sowie die **Brachytherapie** (Brachytherapie, s. S. 102) zur Verfügung. Während bei kleinen auf die Vagina beschränkten Tumoren eine Brachytherapie der gesamten vaginalen Mukosa ausreicht, erfolgt bei fortgeschritteneren Tumoren entweder eine kombinierte perkutane Radiotherapie des Beckens bis zu einer Gesamtdosis von 50 Gy und ein Brachytherapie-Boost, oder aber eine alleinige perkutane Radiotherapie des Beckens. Die Therapieentscheidung wird individuell entsprechend der Befundausdehnung getroffen. Bei Tumoren in den unteren ⅔ der Vagina müssen zusätzlich die inguinalen Lymphknoten bestrahlt werden.

Die Prognose ist in den lokalisierten Stadien mit 5-Jahres-Überlebensraten von 50–60 % noch gut, in fortgeschrittenen Stadien mit bis zu 25 % schlechter.

5.5.10 Endometriumkarzinom

Allgemeine Therapierichtlinien

Bei den **lokalisierten Stadien** ist die Therapie der Wahl die **abdominelle Hysterektomie** mit beidseitiger Adnexektomie.

In **fortgeschrittenen Stadien** und/oder bei **Inoperabilität** aus internistischen Gründen erfolgt die **primäre Radiatio**. Dabei werden unter kurativem Ansatz perkutane Radiotherapie und Brachytherapie (s. S. 102) kombiniert.

Radiotherapie

► Merke. Stadienunabhängig erfolgt **postoperativ** fast immer eine **vaginale Kontakttherapie** zur Minimierung des Scheidenstumpfrezidivrisikos.

Dabei wird unter Verwendung spezieller Vaginalapplikatoren eine Gesamtdosis von z. B. 4 × 5 Gy in HDR-Technik auf die Vagina in 5 mm Schleimhauttiefe appliziert.

A-5.34 Dosisverteilung für die intrakavitäre Brachytherapie des Endometriumkarzinoms

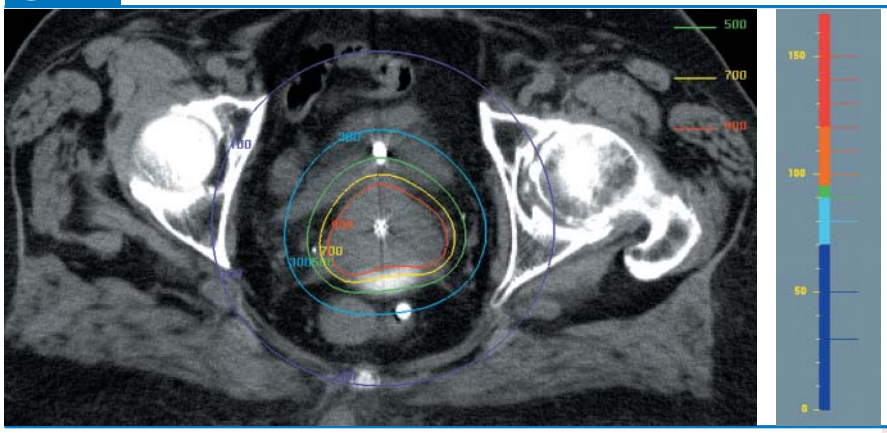

Im **Stadium I und II** kann in Abhängigkeit von Risikofaktoren wie Grading, Histologie, Infiltrationstiefe, Lymphangiosis carcinomatosa und nach unzureichender Lymphknotendissektion bei nachgewiesenem pelvinen Lymphknotenbefall eine zusätzliche perkutane Radiotherapie der pelvinen Lymphabflüsse erforderlich sein. Es werden hierbei 50 Gy appliziert. Die Paraaortalregion wird nur bei Adnexbefall oder Nachweis von paraaortalen Lymphknotenmetastasen mitbestrahlt.

Im **Stadium III** oder aber bei **Inoperabilität** wird die Durchführung einer **primären kombinierten Radiotherapie** (Teletherapie und Brachytherapie) unter kurativer Zielsetzung empfohlen. Die Brachytherapie erfolgt in HDR-Technik nach Einbringen von Plastikkapseln in das Uteruskavum (**Abb. A-5.34**). Diese werden im Afterloading-Verfahren mit Ir-192 beschickt. Meistens werden Gesamtdosen von 6 × 7 Gy auf die Uterusserosa verabreicht. Simultan zur Brachytherapie wird die perkutane Radiotherapie der pelvinen Lymphabflusswege durchgeführt. Nach einer Dosis von ca. 20 Gy erfolgt die Ausblockung der Beckenmitte unter Berücksichtigung der Brachytherapie. Die Gesamtdosis für die perkutane Radiotherapie liegt bei 45–50 Gy.

Im **Stadium IV** erfolgt meist eine palliative Radiotherapie.

Im Stadium I können durch OP und postoperative Radiotherapie 5-Jahres-Überlebensraten von bis zu 90 %, im Stadium II ca. 60 % und im Stadium III ca. 30 % erreicht werden.

Stadium I und II: bei Risikofaktoren für Lymphknotenbefall postoperative Radiotherapie (perkutane Radiotherapie des kleinen Beckens + Brachytherapie)

Stadium III oder bei **Inoperabilität:** primäre kombinierte Radiotherapie (Teletherapie und Brachytherapie, **Abb. A-5.34**)
Stadium IV: meist palliative Radiotherapie.

5.5.11 Zervixkarzinom

Allgemeine Therapierichtlinien

Die Therapie erfolgt stadiengerecht unter Berücksichtigung von individuellen Faktoren wie Alter, Kinderwunsch, Operabilität und internistischen Begleiterkrankungen. Neben der radikalen **Hysterektomie** nach Wertheim-Meigs mit pelviner Lymphknotendissektion steht die kombinierte **Radiochemotherapie** (Teletherapie und Brachytherapie mit simultaner Chemotherapie) zur stadiengerechten Therapie zur Verfügung.

- Im **Stadium IA** ist eine einfache Hysterektomie ausreichend, bei Kinderwunsch kann eine Konisation durchgeführt werden.
- Im **Stadium IB** ist die radikale Hysterektomie nach Wertheim-Meigs mit pelviner Lymphknotendissektion und vollständiger Entfernung der Parametrien Methode der Wahl.
- Im **Stadium IIA** wird entweder eine OP nach Wertheim-Meigs oder aber eine kombinierte Radiochemotherapie empfohlen. Im Falle einer Operation ist eine postoperative Radiochemotherapie lediglich bei Befall der pelvinen Lymphknoten, unzureichender Lymphknotendissektion, R1/2-Situation, L1 oder unzureichendem Sicherheitsabstand im Bereich der Scheidenmanschette erforderlich.
- In den **Stadien IIB und III A/B** erfolgt die primäre kombinierte Radiochemotherapie mit perkutaner Bestrahlung des kleinen Beckens und HDR-Brachytherapie der Primärtumorregion (**Abb. A-5.35**). Die simultane cisplatinhaltige Chemotherapie erfolgt in wöchentlichen Abständen.

5.5.11 Zervixkarzinom

Allgemeine Therapierichtlinien

Behandlungskonzept:

- in Frühstadien radikale Hysterektomie nach Wertheim-Meigs
- postoperative kombinierte Radiochemotherapie (perkutane Radiotherapie des Beckens + Brachytherapie + Chemotherapie) bei Vorliegen von Risikofaktoren
- primäre kombinierte Radiochemotherapie in den Stadien IIB + III oder bei internistischer Inoperabilität (**Abb. A-5.35**)
- individuelle Therapie im Stadium IV.

A-5.35

A-5.35 **Dosisverteilung für die HDR-Brachytherapie beim Zervixkarzinom (HDR = high dose rate)**

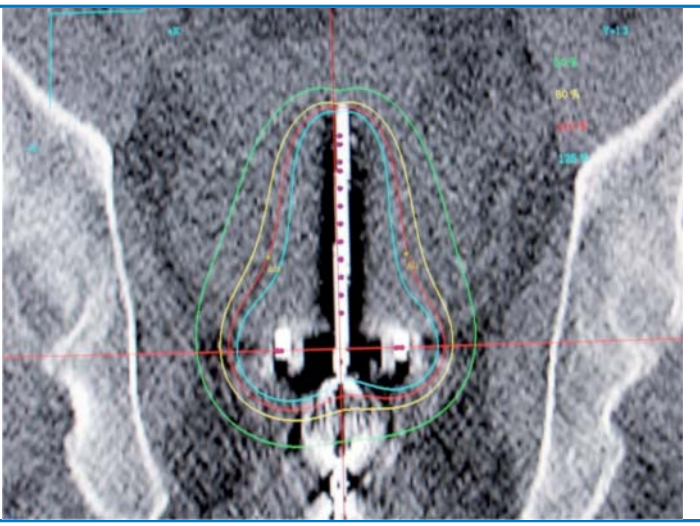

- Im **Stadium IV** erfolgt die Therapie individuell in Abhängigkeit von Lokalbefund und Prognose.

Radiotherapie

Das **Zielvolumen** für die perkutane Radiotherapie umfasst die primäre Tumorausdehnung, die Parametrien, Teile der Vagina sowie die regionären Lymphknotenstationen.

Radiotherapie

Das **Zielvolumen** für die perkutane Radiotherapie umfasst die primäre Tumorausdehnung, die Parametrien, Teile der Vagina sowie die regionären Lymphknotenstationen.

Das Zielvolumen der Brachytherapie umfasst die primäre Tumorausdehnung, die proximalen Parametrien sowie die portionahen Vaginalanteile.

Die **perkutane Radiotherapie** wird bevorzugt nach 3D-Bestrahlungsplanung als 4-Felder-Box mittels 10–25 MeV Photonen durchgeführt. Bei der **definitiven Radiotherapie** (d. h. primärer Radiotherapie ohne vorherige OP) erfolgen eine perkutane Radiotherapie des Beckens sowie eine intrakavitäre HDR-Brachytherapie mit z. B. 5 × 7,5 Gy in wöchentlichen Abständen während der perkutanen Radiotherapie. Bei Befall der Parametrien erfolgt eine zusätzliche Boost-Bestrahlung der Parametrien unter Berücksichtigung der Afterloadingdosis durch Aussparung der Beckenmitte.

Für die **intrakavitäre Brachytherapie** beim Zervixkarzinom stehen Ir-192-Quellen zur Verfügung. Nach gynäkologischer Untersuchung wird eine Sondierung des Zervikalkanals und des Cavum uteri vorgenommen und ein Afterloadingapplikator (z. B. Ring-/Stiftapplikator, s. S. 102) eingelegt. Die Distanzierung von Blase und Rektum und die Fixierung der Applikatoren erfolgt durch eine Tamponade. Zur Messung der Organdosen werden Blasen- und Rektumsonden eingebracht.

5.5.12 Seminom

Allgemeine Therapierichtlinien

Behandlungskonzept: radikale inguinale Orchiektomie und adjuvante Radiotherapie oder Chemotherapie in Abhängigkeit vom Stadium (**Tab. A-5.3**, **Abb. A-5.36**).

5.5.12 Seminom

Allgemeine Therapierichtlinien

Zunächst erfolgt die **radikale inguinale Orchiektomie** mit hoher Ligatur des Samenstranges. Über die weitere Therapie wird entsprechend dem Stadium entschieden (**Tab. A-5.3**).

Im klinischen **Stadium I** gibt es grundsätzlich 3 Optionen: Neben der Radiotherapie der paraaortalen Lymphknoten mit einer Gesamtdosis von 20 Gy (**Abb. A-5.36**), kann eine Monochemotherapie mit einem Zyklus Carboplatin oder aber engmaschige Verlaufskontrollen mit kurativer Radiotherapie oder Chemotherapie bei Auftreten eines Rezidives durchgeführt werden.

In den klinischen **Stadien II A+B** wird eine postoperative Radiatio der paraaortalen sowie der ipsilateralen iliakalen Lymphknoten empfohlen. Die Verwendung einer Hodenkapsel ist hier obligat. Eine Hodenkapsel ist ein Behälter aus Blei zur Aufnahme des Hodens. Hierdurch wird der kontralaterale Hoden vor Streustrahlung geschützt.

A-5.36 Paraaortale Lymphabflussbestrahlung im Stadium I des Seminoms mit 20 Gy (BWK 11 bis BWK 5)

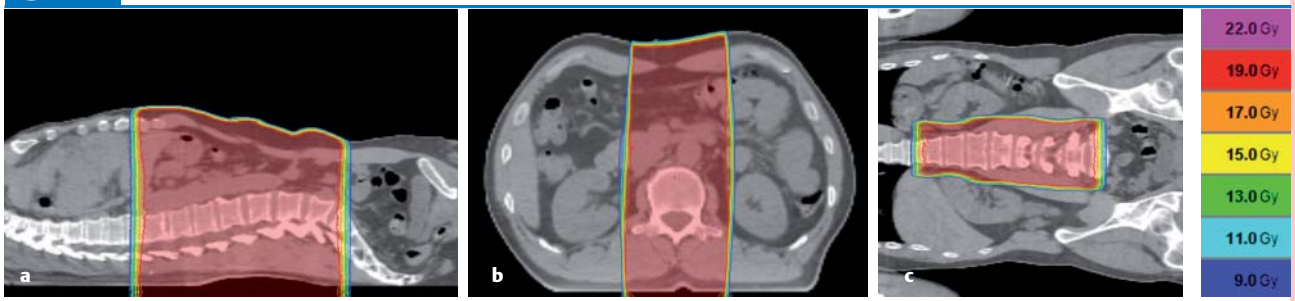

a Sagittale Ansicht. **b** Axiale Ansicht. **c** Coronare Ansicht.

A-5.3 Stadiengerechte Therapie beim Seminom

Stadium	Stadieneinteilung (Royal Marsden)	Therapie	Dosis	5-Jahres-Überleben
I	Hodentumor ohne LK-Befall	Radiotherapie (RT) paraaortal	20 Gy	95–98 %
IIA	Befall retroperitonealer LK ≤ 2 cm	RT paraaortal + ipsilateral iliakal	30 Gy	90–95 %
IIB	Befall retroperitonealer LK 2–5 cm	RT paraaortal + ipsilateral iliakal	36 Gy	80–90 %
IIC	Befall retroperitonealer LK > 5 cm	Chemotherapie	–	80–90 %
III/IV	III: Befall supradiaphragmaler LK IV: extralymphatische Metastasen	Chemotherapie	–	60–75 %

Ab dem klinischen **Stadium IIC** werden Seminome bei hohem Metastasierungsrisiko chemotherapiert. Als Chemotherapeutika kommen Cisplatin, Bleomycin, Etoposid, Vinblastin und Ifosfamid zum Einsatz.
In ca. 5 % aller Fälle findet sich im kontralateralen Hoden eine testikuläre intraepitheliale Neoplasie (TIN), die sich in 50 % der Fälle innerhalb von 5 Jahren zu einem invasiven Malignom entwickelt. Therapie der Wahl ist hier die Radiotherapie des Hodens mit 20 Gy.
Nichtseminome können durch eine Radiatio nicht kuriert werden.

5.5.13 Prostatakarzinom

Allgemeine Therapierichtlinien

Die Therapie erfolgt stadiengerecht unter Berücksichtigung von Patientenalter, Allgemeinzustand, Begleiterkrankungen, Lebenserwartung und Grading. Als **Therapieoptionen** stehen **Operation**, **Radiotherapie**, **Hormontherapie** sowie in Ausnahmefällen auch die **Chemotherapie** zur Verfügung.
Eine Therapieentscheidung sollte interdisziplinär getroffen und der Patient in die Diskussion mit einbezogen werden. Beim zufällig entdeckten Prostatakarzinom ohne klinische Symptome (incidental carcinoma) ist bei hohem Lebensalter und hohem Differenzierungsgrad eine abwartende Haltung mit engmaschiger PSA-Kontrolle vertretbar. Bei PSA-Anstieg sollte eine lokale Therapie unter kurativer Zielsetzung eingeleitet werden.
In **frühen Stadien** kann entweder durch eine **radikale Prostatektomie** oder aber durch eine **primäre Radiotherapie** eine Heilung erreicht werden. Die Ergebnisse beider Verfahren sind vergleichbar, wobei randomisierte Studien fehlen.
Beim **disseminierten Prostatakarzinom** (N1–3, M0–1) bzw. T4-Tumor ist eine lokale Therapie in der Regel nicht erfolgreich, so dass hier unter palliativer Zielsetzung die **hormonelle Therapie** vorzuziehen ist. Eine Hormonablation gelingt durch eine subkapsuläre Orchiektomie oder reversibel mit Gonadotropin-Releasing-Hormon-(GnRH)-Analoga. Bei Harnobstruktion in diesen Stadien kann eine palliative Tumorresektion Abhilfe schaffen.

5.5.13 Prostatakarzinom

Allgemeine Therapierichtlinien

Therapieoptionen sind Operation, Radiotherapie, Hormontherapie sowie in Ausnahmefällen die Chemotherapie.

In **frühen Stadien** ist eine Heilung durch **radikale Prostatektomie** oder **primäre Radiotherapie** möglich.

Beim **disseminierten Prostatakarzinom** (N1–3, M0–1) bzw. T4-Tumor ist unter palliativer Zielsetzung die **hormonelle Therapie** vorzuziehen.

Radiotherapie

Behandlungskonzept:

- **T1-3N0M0:** radikale Prostatektomie oder Strahlentherapie (GD 72–80 Gy) als Kurativtherapie
- **T4 oder N1–3 oder M1:** palliative Hormontherapie, ggf. palliative Radiotherapie von Knochenmetastasen.

Es sollte eine **Konformationsstrahlentherapie** unter Verwendung von mehreren isozentrischen Bestrahlungsfeldern oder aber eine IMRT (**Abb. A-5.37**) durchgeführt werden.

Die **postoperative Radiotherapie** ist indiziert nach inkompletter Resektion, kapselüberschreitendem Wachstum, Samenblaseninfiltration und bei postoperativem PSA-Anstieg.

Radiotherapie

Die **perkutane Radiotherapie** ist indiziert als kurative primäre Therapie in den frühen Stadien T1-3N0M0. Bei nachgewiesenem Lymphknotenbefall kann die adjuvante Radiotherapie der Lymphabflusswege die lokale Kontrolle im Becken zwar erhöhen, ein Überlebensvorteil ist jedoch nicht zu erwarten, da bei lymphogener Metastasierung meistens auch eine hämatogene Metastasierung vorliegt. Ob in den frühen Stadien eine Kombination von Radiotherapie mit Hormontherapie vorteilhaft ist, ist noch nicht abschließend geklärt. Eine adjuvante Hormontherapie wird bei Patienten mit Risikofaktoren empfohlen.

Für eine langfristige lokale Tumorkontrolle nach primärer Radiotherapie ist eine Gesamtdosis von mindestens 72 Gy erforderlich. Bei T1–2G1-Tumoren wird lediglich die Prostataloge mit geringem Sicherheitsabstand (klinisches Zielvolumen) bestrahlt. Lagerungsgenauigkeit und Organbewegungen sind zu berücksichtigen. Bei lokal fortgeschrittenen Tumoren werden die Samenblasen mit einbezogen.

Es sollte eine **Konformationsstrahlentherapie** unter Verwendung von mehreren isozentrischen Bestrahlungsfeldern oder aber eine **intensitätsmodulierte Radiotherapie** (IMRT) (**Abb. A-5.37**) durchgeführt werden. Die Bestrahlungsplanung erfolgt vorzugsweise CT-gestützt, wobei eine diagnostische MRT bei der Zielvolumendefinition zusätzliche Informationen liefern kann. Die irregulären Felder werden mittels Individualabsorbern oder aber mit dem Multi-leaf-Kollimator eingeblendet. Bei Patienten mit lokal fortgeschrittenen bzw. undifferenzierten Tumoren ist eine Dosiseskalation über 75 Gy vorteilhaft. Durch die Verwendung moderner RT-Techniken wie der IMRT können Dosen über 75 Gy ohne eine Verstärkung der Nebenwirkungen erreicht werden.

Nach erfolgreicher Radiotherapie kommt es im weiteren Verlauf zu einem Abfall des PSA-Wertes.

Die **postoperative Radiotherapie** ist indiziert nach inkompletter Resektion, bei kapselüberschreitendem Wachstum, Samenblaseninfiltration oder postoperativem PSA-Anstieg. Die lokale RT ist auch bei histologisch nachgewiesenem Lokalrezidiv sinnvoll, sofern eine Fernmetastasierung ausgeschlossen ist.

A-5.37 IMRT der Prostata unter Rektumschonung

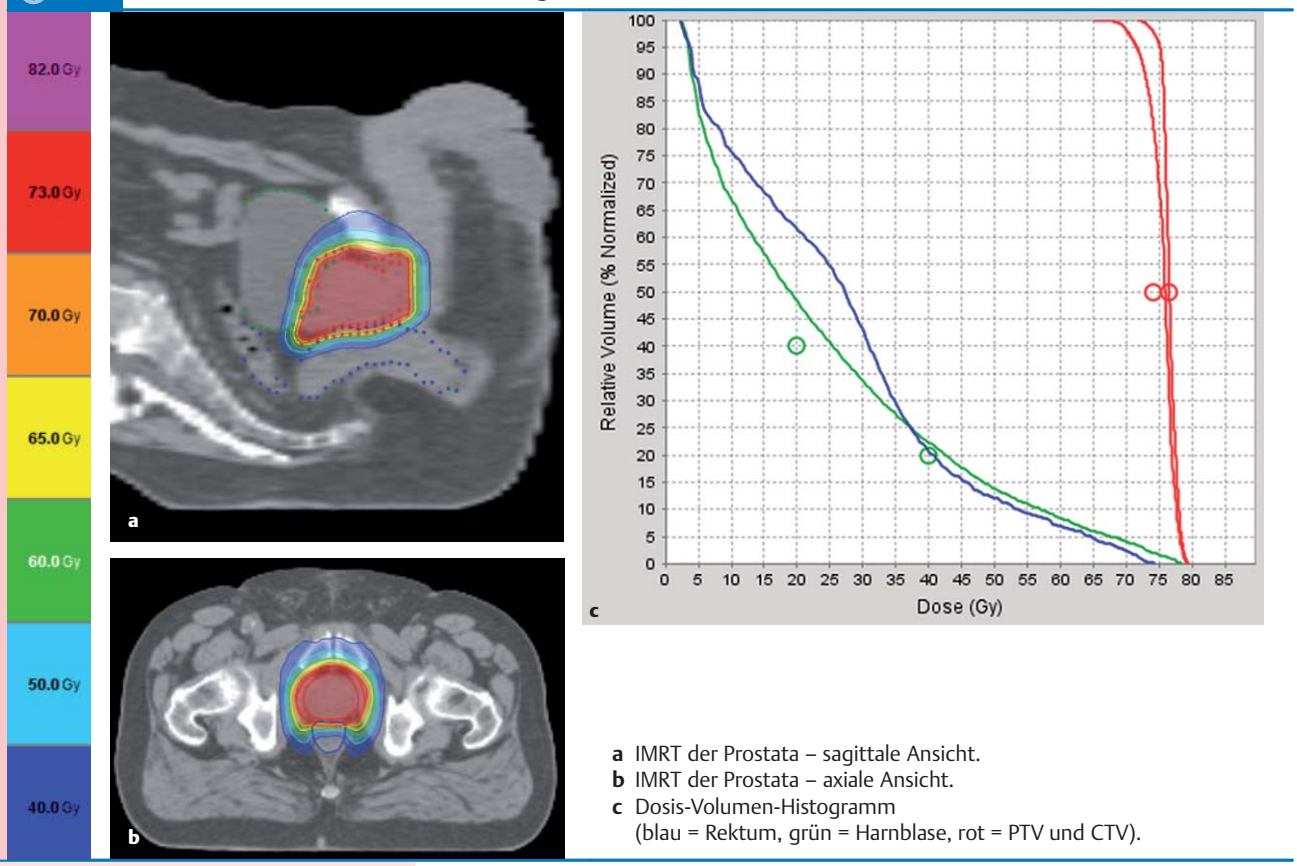

a IMRT der Prostata – sagittale Ansicht.
b IMRT der Prostata – axiale Ansicht.
c Dosis-Volumen-Histogramm (blau = Rektum, grün = Harnblase, rot = PTV und CTV).

Alternativ zur perkutanen Radiotherapie kann in frühen Stadien eine **alleinige interstitielle Radiotherapie** mit J-125 erfolgen. Hierzu werden vom Perineum aus ultraschallgesteuert über Hohlnadeln J-125-Seeds implantiert, die im Afterloading-Verfahren mit Ir-192 beschickt werden. Dieses Vorgehen eignet sich insbesondere für sehr alte Patienten, denen man eine Bestrahlungsserie über 7 Wochen nicht zumuten möchte.
In den Stadien T1/2 liegen die 10-Jahresüberlebensraten insgesamt bei 80 %, bei T3-Tumoren bei 60 %.

Eine Alternative zur perkutanen Radiotherapie ist beim frühen Prostatakarzinom ohne Risikofaktoren die alleinige interstitielle Brachytherapie mit Jod-125-Seeds (z. B. bei sehr alten Patienten).

5.5.14 Kolorektale Karzinome

Allgemeine Therapierichtlinien

Bei der Therapie des **Kolonkarzinoms** steht die **radikale Tumorexstirpation** im Vordergrund, bei Ausbreitung über die Darmwand hinaus bzw. Lymphknotenmetastasen oder Fernmetastasen wird eine adjuvante 5-FU haltige **Chemotherapie** durchgeführt. Die **Strahlentherapie** kommt nur in Ausnahmefällen nach R1/2-Resektion oder bei Inoperabilität zur Anwendung.
Bei **Rektum**- und **Rektosigmoidkarzinomen** gilt die anteriore Rektumresektion bzw. die abdominosakrale Rektumamputation als Therapie der Wahl. Bei T3/4 oder N1–3-Tumoren erfolgt präoperativ eine kombinierte **Radiochemotherapie** mit 5-Fluoruracil oder eine **Kurzzeitradiotherapie** zur Senkung der Lokalrezidivrate. Bei Inoperabilität kann evtl. hierdurch ein Down-Staging und damit Operabilität erreicht werden. Eine **palliative Radiotherapie** ist auch bei Patienten mit Fernmetastasen sinnvoll. Bei inoperablen Karzinomen besteht an einigen Zentren die Möglichkeit der intraoperativen Radiotherapie (IORT) mit Elektronen oder aber der Afterloadingtherapie, eine postoperative perkutane Dosisaufsättigung ist jedoch auch in diesen Fällen nötig.

Radiotherapie

Das **Zielvolumen** für die postoperative Radiotherapie schließt die Primärtumorregion, das Sakrum sowie die regionären Lymphknoten ein. Um den Dünndarm optimal zu schonen, wird der Patient in Bauchlage auf ein Lochbrett gelagert. Die Radiotherapie erfolgt in **Mehrfeldertechnik** (3- oder 4-isozentrische Felder, s. S. 113) nach CT-gestützter Bestrahlungsplanung bei möglichst gefüllter Blase (**Abb. A-5.38**). Die Gesamtdosis liegt bei 45–50 Gy in konventioneller Fraktionierung oder bei 5 × 5 Gy im Kurzzeitschema.

A-5.38 **3D-Bestrahlungsplan zur Radiotherapie eines Rektumkarzinoms (Lagerung in Bauchlage im Lochbrett)**

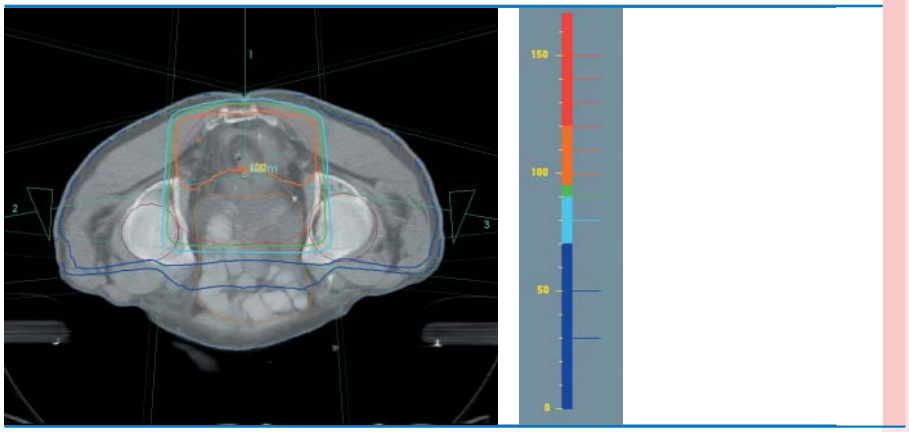

A-5.38

5.5.14 Kolorektale Karzinome

Allgemeine Therapierichtlinien

Behandlungskonzept Kolonkarzinom:
- radikale Tumorresektion
- bei T3/4, N1-3 oder M1 adjuvante Chemotherapie mit 5-FU/Folinsäure.

Behandlungskonzept Rektumkarzinom:
- OP (anteriore Rektumresektion oder abdominosakrale Rektumamputation)
- bei T3/4, N1–3: neoadjuvante kombinierte Radiochemotherapie (45-50 Gy + 5-FU) oder Kurzzeitradiotherapie (5 × 5 Gy)
- bei Inoperabilität: primäre Radiochemotherapie oder präoperative RCHT zum Downstaging.

Radiotherapie

Die Radiotherapie erfolgt in **Mehrfeldertechnik**, die Gesamtdosis liegt bei 45–50 Gy in konventioneller Fraktionierung oder bei 5 × 5 Gy im Kurzzeitschema (**Abb. A-5.38**).

5.5.15 Analkarzinom

Allgemeine Therapierichtlinien

Die **kombinierte Radiochemotherapie** mit 5-Fluoruracil und Mitomycin C ist in allen Stadien Therapie der Wahl mit Heilungsraten von ca. 80 %. Gegenüber der früher häufig durchgeführten Resektion hat dieses Vorgehen neben einer Steigerung der 5-Jahres-Überlebensraten den Vorteil des Kontinenzerhalts. Eine Operation wird lediglich bei Rezidiven nach Radiochemotherapie durchgeführt.

5.5.15 Analkarzinom

Allgemeine Therapierichtlinien

Behandlungskonzept: primäre kombinierte Radiochemotherapie (50–60 Gy + 5-FU/Mitomycin C).

Radiotherapie

Radiotherapie

Die Chemotherapie wird simultan zur Radiotherapie verabreicht. Bei der Radiotherapie werden 50–60 Gy appliziert. Die Erfassung der Analregion mit hohen Bestrahlungsdosen, bei gleichzeitiger Verabreichung von moderaten Dosen im Bereich der Lymphabflusswege und Schonung der Genitalregion, gelingt am besten bei der Verwendung von IMRT.

5.5.16 Harnblasenkarzinom

Allgemeine Therapierichtlinien

Primär kommen **OP**, **Radiotherapie** und **Chemotherapie** unter Berücksichtigung des Tumorstadiums alleine oder in Kombination zur Anwendung.

Behandlungskonzept:
- Tis/T1: TUR Blase
- T2–4: radikale Zystektomie oder primäre kombinierte RCHT (54 Gy + Cisplatin)

Die Radiatio erfolgt nach CT-gestützter Rechnerplanung und wird über eine 4-Felder-Box in Shrinking-field-Technik appliziert.

5.5.16 Harnblasenkarzinom

Allgemeine Therapierichtlinien

In der primären Therapie kommen **OP**, **Radiotherapie** und **Chemotherapie** unter Berücksichtigung des Tumorstadiums alleine oder in Kombination zur Anwendung. Bei den operativen Verfahren unterscheidet man die transurethrale Tumorresektion (TUR), die Blasenteilresektion sowie die radikale Zysto-Prostato-Vesikulotomie. Die Chemotherapie erfolgt zumeist als cisplatinhaltige Polychemotherapie.

Tis/T1: Meistens wird die **TUR** als alleinige Therapie durchgeführt. Zur Rezidivprophylaxe kann nachfolgend eine Instillation von Chemotherapeutika erfolgen.

T2–4: Alternativ zur radikalen **Zysto-Prostato-Vesikulotomie** kann eine TUR mit nachfolgender definitiver **Radiochemotherapie** (54 Gy und Cisplatin) durchgeführt werden. Die Heilungsraten sind vergleichbar, bei der definitiven Radiochemotherapie kann die Harnblase jedoch in ca. 75 % der Fälle erhalten werden. Die Radiatio erfolgt nach CT-gestützter Rechnerplanung unter Einschluss der regionären Lymphknoten und wird über eine 4-Felder-Box in Shrinking-field-Technik durchgeführt. Die Blase sollte jeweils entleert werden, um das Bestrahlungsvolumen so klein wie möglich zu halten. Verbleiben nach kombinierter Radiochemotherapie Tumorreste, ist eine Zystektomie notwendig. Ist eine Chemotherapie aus internistischen Gründen kontraindiziert, kann auch eine alleinige Radiotherapie erfolgen, wobei die Gesamtdosis auf 60–66 Gy erhöht werden muss.

5.5.17 Weichteilsarkome

Allgemeine Therapierichtlinien

Behandlungskonzept:
- alleinige wide excision nur im Stadium T1a G1
- wide excision + postoperative Radiotherapie mit 60–66 Gy.

Radiotherapie

Die **postoperative Radiatio** erfolgt meist über Gegenfelder in Shrinking-field-Technik (**Abb. A-5.39**).

5.5.17 Weichteilsarkome

Allgemeine Therapierichtlinien

Therapie der Wahl ist die **Tumorresektion** mit ausreichendem Sicherheitsabstand (wide excision) mit **adjuvanter postoperativer Stahlentherapie**. Bei diesem Vorgehen können ähnlich gute Ergebnisse erzielt werden wie durch eine Amputation, jedoch kann gerade im Extremitätenbereich häufig die Funktion erhalten werden. Die alleinige wide excision ist lediglich bei Tumoren im Stadium T1a G1 ausreichend, in allen anderen Stadien ist die adjuvante Radiatio obligat. Bei großen G2/3-Tumoren wird zusätzlich eine Chemotherapie empfohlen.

Radiotherapie

Die **postoperative Radiatio** erfolgt meist über Gegenfelder in Shrinking-field-Technik (**Abb. A-5.39**). Das Zielvolumen umfasst hierbei das Tumorbett entsprechend der präoperativen Bildgebung sowie einen Sicherheitsabstand von 5–8 cm. Der Narben-

A-5.39

A-5.39 **3D-Bestrahlungsplan zur Behandlung eines Weichteilsarkoms unter Verwendung von Gegenfeldern**

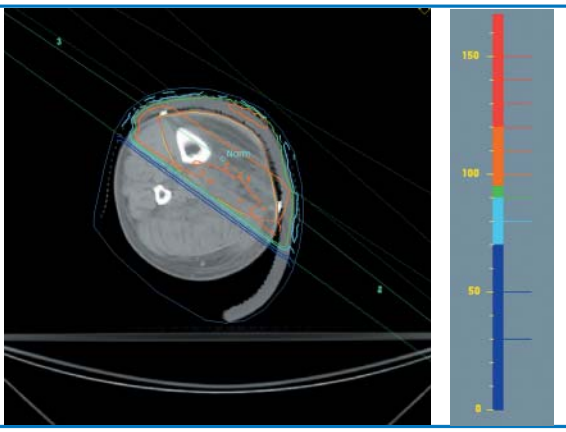

bereich und Drainageaustrittsstellen sollten immer mit eingeschlossen werden. Zunächst werden 50 Gy bei Einzeldosen von 1,8–2,0 Gy appliziert. Anschließend erfolgt eine Dosisaufsättigung des Tumorbettes bis zu einer Gesamtdosis von 60–66 Gy. Bei inoperablen Tumoren kann eine primäre Radiotherapie erfolgen, jedoch muss hier die Gesamtdosis > 70 Gy gewählt werden. Bei intraabdominellen Tumoren mit fraglicher Operabilität erfolgt die Radiotherapie bevorzugt präoperativ.

Bei **ungünstiger Tumorlokalisation** (Körperstamm, retroperitoneal) kann ggf. eine **intraoperative Radiotherapie** (IORT) mit schnellen Elektronen hilfreich sein. Hierbei wird eine Einzeldosis von 15–20 Gy appliziert, gefolgt von einer postoperativen perkutanen Dosisaufsättigung.

Bei **ungünstiger Tumorlokalisation** (z. B. retroperitoneal) kann eine **IORT** mit schnellen Elektronen hilfreich sein.

5.5.18 Ewing-Sarkom

Allgemeine Therapierichtlinien

Die Behandlung erfolgt meist im Rahmen von multizentrischen randomisierten Therapiestudien. Die Therapie besteht aus einer Kombination aus **präoperativer Polychemotherapie**, **OP** und **Bestrahlung nach inkompletter Resektion**. Bei Inoperabilität erfolgt nach der Chemotherapie die primäre Radiotherapie. Erfolgt die OP als wide excision nach gutem Ansprechen auf die Chemotherapie oder als radikale OP, kann auf eine postoperative Radiotherapie verzichtet werden.

Radiotherapie

Das tumortragende Kompartiment erhält eine Gesamtdosis von 45 Gy. Bei R2-Resektion oder Resttumor erfolgt ein zusätzlicher boost auf das Tumorrestvolumen bis 55 Gy. Liegen Lungenmetastasen bei Diagnose vor, muss die zusätzliche konsolidierende Ganzlungenradiatio mit 15–18 Gy zur Vernichtung okkulter Lungenherde erwogen werden.

5.5.19 Strahlentherapie bei benignen Erkrankungen

Bei der Radiotherapie gutartiger Erkrankungen werden **Einzeldosen von 0,2–1 Gy** eingesetzt. Bei den meisten Indikationen genügen Gesamtdosen von < 20 Gy. Der genaue Wirkungsmechanismus ist noch nicht vollständig geklärt. Als Komponenten der Bestrahlungswirkung werden neben einer **antiphlogistischen** und **antiproliferativen Wirkung** auch die Freisetzung von Mediatoren und Zytokinen und die Änderung von Gewebeperfusion und Gewebemilieu diskutiert.

5.5.18 Ewing-Sarkom

Allgemeine Therapierichtlinien

Die Therapie besteht aus einer Kombination aus präoperativer Polychemotherapie, OP und Bestrahlung nach inkompletter Resektion.

Radiotherapie

Behandlungskonzept:
- CHT und OP bei operablen Tumoren
- RT bei Inoperabilität nach CHT oder postoperativ bei R1/2-Situation.

5.5.19 Strahlentherapie bei benignen Erkrankungen

Bei der Radiotherapie gutartiger Erkrankungen werden **Einzeldosen von 0,2–1 Gy** eingesetzt.

A-5.4 Indikationen für die Bestrahlung von benignen Erkrankungen

Erkrankung	Indikation zur Radiotherapie	Fraktionen/Woche	Gesamtdosis
akute Entzündungen	akute Parotitis	3 × 0.5 Gy	3–5 Gy
chron.-rez. Entzündungen	Panaritium Schweißdrüsenabszess Furunkel	3 × 0.3–1.0 Gy	10-15 Gy
degenerative Erkrankungen	Schmerzlinderung bei Fersensporn Periarthropathia humeroscapularis Epicondylopathia humeri Arthrose (möglichst akut)	3 × 0.5–1.0 Gy ggf. 2. Serie nach 3 Mon.	3–12 Gy
hyperproliferative Erkrankungen	Morbus Dupuytren (Frühstadium) Morbus Ledderhose (Frühstadium) Induratio penis plastica (Schmerzlinderung) Pterygium (Rezidivprophylaxe postoperativ) Keloid (Rezidivprophylaxe postoperativ) Hämangiom arteriovenöse Malformation	3 × 2.0–3.0 Gy 3 × 2.0–3.0 Gy 3 × 2.0–3.0 Gy 3 × 2.0–3.0 Gy 3 × 2.0–3.0 Gy 1–3 × 4.0 Gy 1 × 20–25 Gy 1 × 15–20 Gy	15–25 Gy 15–25 Gy 15–30 Gy 15–20 Gy 12–20 Gy 4–12 Gy 20–25 Gy 15–20 Gy
funktionelle Erkrankungen	endokrine Orbitopathie Prophylaxe heterotoper Ossifikationen Gynäkomastie (prophylaktisch/therapeutisch)	5 × 2.0 Gy 1 × 7.0 Gy 5 × 3.0–4.0 Gy / 5 × 2.0–4.0 Gy	12–20 Gy 7.0 Gy 12–20 Gy / 20–30 Gy

Indikationen sind vor allem entzündliche, hyperproliferative und degenerative Erkrankungen (**Tab. A-5.4**).

Indikationen sind vor allem entzündliche, hyperproliferative und degenerative Erkrankungen. Ziel ist die Schmerzreduktion, der Erhalt der Organfunktion sowie die Verbesserung der Lebensqualität. Die Indikation ist bei jungen Patienten aufgrund des Risikos für Schäden der Erbsubstanz eng zu stellen.
Die Radiotherapie erfolgt entweder am **Orthovoltgerät** oder aber am **Linearbeschleuniger** mittels Photonen oder Elektronen. In **Tab. A-5.4** sind die wichtigsten Indikationen und die benötigten Einzel- und Gesamtdosen aufgelistet.

5.5.20 Notfallindikationen

5.5.20 Notfallindikationen

Ziel der notfallmäßigen Bestrahlung ist die Rückbildung einer akuten lebensbedrohlichen Symptomatik, die durch einen malignen Tumor verursacht wurde und noch nicht länger als 24 Stunden besteht. Die wichtigsten Indikationen für eine perkutane Notfallbestrahlung stellen die **akute Querschnittsymptomatik** und die **obere Einflussstauung** dar. Auch **akute Tumorblutungen** können durch eine sofortige Radiatio günstig beeinflusst werden.

Akute Querschnittsymptomatik

Bei potenziell reversibler motorischer Querschnittsymptomatik ist – sofern es sich um einen **strahlensensiblen Tumor** handelt – die **sofortige Strahlentherapie** indiziert (+ **antiödematöse Therapie** mit Dexamethason!).

Bei eher **strahlenresistenten Tumoren** sollte eine **Laminektomie** zur Entlastung des Rückenmarks erfolgen. Anschließend wird eine **perkutane Radiatio** eingeleitet.

Akute Querschnittsymptomatik

Bei inkompletter und potenziell reversibler motorischer Querschnittsymptomatik ist die **sofortige Strahlentherapie** indiziert, sofern es sich bei dem die Symptomatik verursachenden Tumor um einen relativ **strahlensensiblen Tumor** handelt (z. B. Lymphom, kleinzelliges Bronchialkarzinom) und somit eine schnelle Rückbildung des Tumors und damit der Symptomatik möglich erscheint. Begleitend ist immer eine **antiödematöse Therapie** mit Dexamethason einzuleiten.
Liegt dagegen ein relativ **strahlenresistenter Tumor** vor (z. B. Nierenzellkarzinom, Sarkome), ist mit einer schnellen Rückbildung der Symptomatik durch eine Radiatio nicht zu rechnen, so dass eine **Laminektomie** (chirurgische Resektion eines Wirbelbogens mit Dornfortsatz) zur Entlastung des Rückenmarks angestrebt werden sollte. Die **perkutane Radiotherapie** wird in diesen Fällen postoperativ eingeleitet. Die täglichen Einzeldosen betragen an den ersten 3–4 Bestrahlungstagen 3–4 Gy, später erfolgt die Umstellung auf eine konventionelle Fraktionierung.

Obere Einflussstauung

Die **Radiotherapie** erfolgt über ventrodorsale Gegenfelder unter Einschluss des Primärtumors mit erhöhten Einzeldosen von 3–4 Gy in den ersten 3–4 Tagen, danach mit 2–3 Gy pro Tag.

Obere Einflussstauung

Bei tumorbedingter Kompression oder Verlegung der V. cava superior (z. B. zentral wachsendes Bronchialkarzinom, Lymphome) kommt es zum V.-cava-superior-Syndrom mit Stauung der Halsvenen sowie zur Ausbildung von Gefäßkollateralen und Gesichtsödem (**Abb. A-5.40**). Sofern keine akut lebensbedrohliche Situation vorliegt, sollte vor Einleitung der Strahlentherapie eine histologische Sicherung angestrebt werden. Zur schnellen Besserung der Atemnot erfolgt dann die **Radiotherapie über ventrodorsale Gegenfelder** unter Einschluss des Primärtumors mit erhöhten Einzeldosen von 3–4 Gy in den ersten 3–4 Tagen. Anschließend wird die Einzeldosis auf 2–3 Gy pro Tag reduziert. Die Gesamtdosis richtet sich nach dem ursächlichen Primärtumor. Begleitend erfolgt auch hier eine **antiödematöse Therapie** mit Dexamethason.

A-5.40

A-5.40 Klinischer Aspekt bei oberer Einflussstauung

Stauung oberflächlicher Venen und Gesichtsrötung.

Tumorblutung

Manche Tumoren können zu Hb-wirksamen Sickerblutungen führen, die durch konservative Maßnahmen wie Koagulation, Tamponade oder Umspritzung nicht zu stoppen sind. Dies kommt vor allem bei Tumoren des Uterus, aber auch bei Harnblasentumoren, Magentumoren oder HNO-Tumoren vor. Hier kann eine **palliative Radiotherapie** bereits mit wenigen Fraktionen und niedriger Dosis einen hämostyptischen, d. h. blutstillenden Effekt haben.

Tumorblutung

Hier kann eine **palliative Radiotherapie** bereits mit wenigen Fraktionen und niedriger Dosis einen blutstillenden Effekt haben.

5.6 Nebenwirkungen

Man unterscheidet **akute** (Auftreten nach Tagen bis Wochen) und **späte** (Auftreten nach Monaten bis Jahren) **Strahlenreaktionen** (**Tab. A-5.5** und S. 38). Die Wahrscheinlichkeit ihres Auftretens hängt von der eingestrahlten Dosis ab.

5.6 Nebenwirkungen

Man unterscheidet **akute** und **späte Strahlenreaktionen** (**Tab. A-5.5**).

► **Merke.** Die Strahlenempfindlichkeit bzw. die Strahlentoleranz verschiedener Organe ist sehr unterschiedlich. Eine Abschätzung des Nebenwirkungsrisikos bei Verabreichung einer bestimmten Dosis kann anhand der TD 5/5 (s. S. 46) erfolgen.

► **Merke.**

Für **Zweitmalignome** besteht keine Schwellendosis, es handelt sich hierbei um ein stochastisches Risiko. Insgesamt beträgt die Wahrscheinlichkeit **unter 1 %**. Durch eine Kombination der Radiotherapie mit einer Chemotherapie erhöht sich das Zweitmalignomrisiko.

Die Wahrscheinlichkeit des Auftretens eines **Zweitmalignoms** nach Strahlentherapie liegt **unter 1 %**.

A-5.5 Akute und späte radiogene Nebenwirkungen

Organ	akute Nebenwirkungen	späte Nebenwirkungen
Knochenmark	Leukozytopenie, Thrombozytopenie	Knochenmarkinsuffizienz
Haut	Erythem, Epilation, Ulkus	Fibrose, Ulkus, Teleangiektasien
Herz	Perikarditis	chronische Perikarditis
Lunge	Pneumonitis	Fibrose
Gastrointestinaltrakt	Mukositis mit Übelkeit, Erbrechen, Diarrhö, Ulzera, Fisteln, Proktitis	Strikturen, Stenosen, Ulzera
Leber	Leberenzymerhöhung	radiogene Hepatopathie
Niere	–	Nephropathie (Fibrose) mit Proteinurie, Hypertonie, Anämie
Ureter, Blase	akute Zystitis	Stenose, Striktur, Ulkus, chronische Zystitis, Schrumpfblase
Hoden	Sterilisation	Sterilisation
Ovarien	Sterilisation	Sterilisation
Gehirn	Hirnödem	Nekrose
Rückenmark	transitorische Myelopathie	chronisch progrediente Myelopathie mit sensorischen und/oder motorischen Ausfällen, Lhermitte-Zeichen
periphere Nerven	–	Plexusschädigung
Auge	Keratokonjunktivitis	Katarakt, Erblindung, Conjunctivitis sicca
Ohr	Otitis externa, Paukenerguss	Hörminderung, -verlust
Speicheldrüsen	Xerostomie	Xerostomie

6 Nuklearmedizin

Die Nuklearmedizin umfasst die Diagnostik und die Therapie mit offenen radioaktiven Substanzen **(offene Radionuklide)**. Im Gegensatz zur radiologischen Diagnostik, welche die reine Morphologie darstellt, werden bei den nuklearmedizinischen Methoden Stoffwechselvorgänge sichtbar gemacht **(Funktionsdiagnostik)**. Die in den Stoffwechsel eingeschleusten Radiopharmaka können im Rahmen der Diagnostik mittels geeigneter Messgeräte sichtbar gemacht werden oder bewirken eine **therapeutische Strahlenwirkung** an einem bestimmten Organ.

6.1 Herstellung von Radionukliden

Die meisten medizinisch eingesetzten Radionuklide werden künstlich erzeugt (**Tab. A-6.1**).

Die überwiegende Mehrzahl der medizinisch eingesetzten Radionuklide wird künstlich erzeugt. **Tab. A-6.1** gibt eine Übersicht über die hierzu eingesetzten Methoden.

A-6.1 Übersicht einiger klinisch genutzter Radionuklide und ihre Anwendung

Radionuklid	emittierte Strahlung	Halbwertszeit	Herstellung	klinische Anwendung
^{99m}Technetium (Tc)	γ	6 Stunden	Generator	konventionelle szintigrafische Diagnostik von z. B. Skelett, Lungen, Nieren, Gehirn, Herz
^{18}Fluor (F)	β^+	110 Minuten	Zyklotron	PET, z. B. Glukosemetabolismus für onkologische und neurologische Fragestellungen
^{68}Gallium (Ga)	β^+	68 Minuten	Generator	PET, v. a. in der Diagnostik von neuroendokrinen Tumoren (Darstellung von Somatostatinrezeptor)
^{11}Kohlenstoff (C)	β^+	20 Minuten	Zyklotron	PET, z. B. Aminosäurestoffwechsel für onkologische Fragestellungen (Prostatakarzinom, Gliome)
^{131}Jod (J)	γ, β	8 Tage	Kernreaktor	Schilddrüsentherapie, MIBG-Therapie
^{123}Jod (J)	γ	13 Stunden	Reaktor/Zyklotron	Schilddrüsendiagnostik, Dopaminrezeptor-Szintigrafie, Aminosäurestoffwechsel
^{111}Indium (In)	γ	2,8 Tage	Zyklotron	Liquorszintigrafie, Somatostatinrezeptor-Szintigrafie
^{90}Yttrium (Y)	β	2,7 Tage	Reaktor	Radiosynoviorthese, selektive interne Radiotherapie (SIRT), Radiopeptidtherapie, Radioimmunotherapie
^{177}Lutetium (Lu)	γ, β	6,7 Tage	Reaktor	Radiopeptidtherapie
^{153}Samarium (Sm)	γ, β	2 Tage	Reaktor	palliative Therapie von Skelettmetastasen
^{89}Strontium (Sr)	β	50,5 Tage	Reaktor	palliative Therapie von Skelettmetastasen
^{133}Xenon (Xe)	γ	5,2 Tage	Reaktor	Lungenfunktionsdiagnostik

6.1.1 Isotopenherstellung im Kernreaktor

Im Kernreaktor können durch Beschuss stabiler Kerne mit **Neutronen** radioaktive Kerne erzeugt werden. Zugrunde liegen folgende Mechanismen:

Beim **Neutroneneinfang** wird der Atomkern angeregt und emittiert γ-Strahlung.

Zur **Kernspaltung** kommt es z. B. bei Beschuss von ^{235}Uran mit Neutronen. Es entsteht ein Gemisch von Isotopen.

6.1.1 Isotopenherstellung im Kernreaktor

Durch die Bestrahlung stabiler Elemente mit **Neutronen** können diese in radioaktive Nuklide umgewandelt werden. Wegen der hohen Ausbeute sind Kernreaktoren für die Neutronenerzeugung besonders geeignet. Radioaktive Nuklide können hierbei durch den Einfang eines Neutrons durch den Atomkern oder durch eine Spaltung eines schweren Atomkerns entstehen.

Beim **Neutroneneinfang** entsteht ein angeregter Kern mit Neutronenüberschuss, der seine überschüssige Energie in Form von γ-Strahlung abgibt. Exemplarisch hierfür steht die Erzeugung von ^{177}Lutetium (ein in der nuklearmedizinischen Therapie genutztes Nuklid) aus ^{176}Ytterbium.

Eine weitere Methode der Nukliderzeugung ist die **Kernspaltung**, zu der es z. B. durch den Beschuss von ^{235}Uran mit schnellen Neutronen kommt. Dabei entsteht ein Gemisch von Isotopen, die chemisch getrennt und gereinigt werden (Beispiel: ^{131}Jod).

6.1.2 Isotopenherstellung im Nuklidgenerator

Der Nuklidgenerator dient der Erzeugung kurzlebiger radioaktiver Nuklide in Kliniken und Praxen für die nuklearmedizinische Diagnostik, so dass diese Nuklide vor Ort frei verfügbar sind. Funktionsprinzip ist die Trennung des jeweiligen Tochternuklids von seinem langlebigen Mutternuklid durch Elution.
Das am häufigsten verwendete Radionuklid ist **^{99m}Technetium**. Es wird im **Molybdän-Technetium-Generator** erzeugt. Das Mutternuklid ^{99}Molybdän ($T_{½}$ = 67 Stunden) geht durch β-Zerfall in das metastabile Nuklid ^{99m}Tc über. Mithilfe eines Ionenaustauschers wird aus ^{99}Mo ^{99m}Tc-Pertechnetat ($^{99m}TcO_4^-$) ausgewaschen. $^{99m}TcO_4^-$ dient als Ausgangssubstanz für die Herstellung der verschiedenen technetiumhaltigen Radiopharmaka vor Ort. ^{99m}Tc hat eine Halbwertszeit von 6 Stunden, so dass die Strahlenbelastung des Patienten gering bleibt. Es emittiert γ-Strahlung einer Energie von 140 keV.
Ein weiterer, zunehmend verwendeter Generator ist der ^{68}Germanium-^{68}Gallium-Generator zur Gewinnung des Positronenemitters ^{68}Ga. Hierbei zerfällt das Mutternuklid ^{68}Ge mit einer Halbwertszeit von 271 Tagen zu ^{68}Ga mit einer Halbwertszeit von 68 Minuten.

6.1.2 Isotopenherstellung im Nuklidgenerator

Der Nuklidgenerator liefert vor Ort kurzlebige radioaktive Nuklide. Durch Elution wird ein Tochternuklid vom langlebigen Mutternuklid getrennt.

Das am häufigsten verwendete Radionuklid ist ^{99m}**Tc**. Es wird im **Molybdän-Technetium-Generator** erzeugt und hat eine Halbwertszeit von 6 Stunden (geringe Strahlenbelastung für den Patienten).

6.1.3 Isotopenherstellung im Zyklotron

Radioaktive Isotope können durch Beschuss stabiler Kerne mit schweren geladenen Korpuskeln (Protonen, Deuteronen, α-Teilchen) im Vakuum erzeugt werden. Dies setzt einen Teilchenbeschleuniger (**Zyklotron**, s. S. 24) voraus. Aufgrund der geringen Ausbeuten sind die so erzeugten Isotope relativ teuer. Die erzeugten Kerne (z. B. ^{18}Fluor) sind in der Regel **β^+** (= Positronen) **-Emitter** für die positronenemissionstomografische (PET-)Diagnostik. Kompakte, sog. Niederstrom-Zyklotrone, sind teilweise auch an Kliniken installiert.

6.1.3 Isotopenherstellung im Zyklotron

Im Zyklotron (s. S. 24) werden durch Beschuss mit schweren geladenen Korpuskeln vor allem β^+-Emitter (z. B. ^{18}Fluor) für nuklearmedizinische Untersuchungen (PET) erzeugt.

6.2 Nuklearmedizinische Diagnostik

6.2.1 Grundprinzip

In der nuklearmedizinischen Diagnostik kommen sog. **Radiopharmaka** zum Einsatz, d. h. chemische Subtanzen, an die **Radionuklide** gekoppelt sind. Die von den Radionukliden emittierte Strahlung wird mittels geeigneter Messsysteme detektiert.

Dabei machen sich die nuklearmedizinischen Verfahren das sog. **Tracerprinzip** zu Nutze, für dessen Entdeckung G. von Hevesy 1943 der Chemienobelpreis verliehen wurde. Das Tracerprinzip basiert auf der Erkenntnis, dass das biochemische Verhalten organischer Verbindungen unverändert bleibt, wenn stabile Atome durch entsprechende radioaktive Isotope ersetzt werden.
Bei der In-vivo-Diagnostik werden die Radiopharmaka als sog. Tracer in geringsten Mengen (mikro- bis pikomolar) in den menschlichen Stoffwechsel eingeschleust, um die Funktion von Organen zu überprüfen und **Stoffwechselvorgänge** bzw. den **Rezeptorbesatz** sichtbar zu machen. Da die applizierte Substanzmenge vernachlässigbar gering ist, besteht keine Dosiswirkungsbeziehung im pharmakologischen Sinne, d. h. die potenzielle Toxizität einer Substanz spielt keine Rolle und das zu untersuchende System wird durch die Gabe des Diagnostikums nicht beeinflusst. Als Radionuklide werden überwiegend reine **γ-Strahler** (konventionelle Diagnostik) sowie zunehmend auch **β^+-Strahler** (PET-Diagnostik) verwendet.

► **Merke.** Die nuklearmedizinische In-vivo-Diagnostik ist vorwiegend **Funktionsdiagnostik**. Sie liefert nur wenige Informationen über anatomische Details.

Die bildliche Darstellung der im Körper gemessenen Aktivitätsverteilung ist das **Szintigramm**. Besonders mit tomografischen Szintigrafien **(SPECT, PET)** lassen sich krankhafte Veränderungen topografisch zuordnen (Lokalisationsdiagnostik). In **Tab. A-6.2** sind einige wichtige konventionelle Untersuchungsmethoden dargestellt.

6.2 Nuklearmedizinische Diagnostik

6.2.1 Grundprinzip

In der nuklearmedizinischen Diagnostik kommen sog. **Radiopharmaka** zum Einsatz, d. h. chemische Subtanzen, an die **Radionuklide** gekoppelt sind.
Grundlage bildet das sog. **Tracerprinzip:** das biochemische Verhalten organischer Verbindungen bleibt unverändert, wenn stabile Atome durch entsprechende radioaktive Isotope ersetzt werden.

Radiopharmaka werden als sog. Tracer in geringsten Mengen in den menschlichen Stoffwechsel eingeschleust, um die Funktion von Organen zu überprüfen und **Stoffwechselvorgänge** bzw. den **Rezeptorbesatz** sichtbar zu machen.

► **Merke.**

Die Aktivitätsverteilung zeigt sich im **Szintigramm**. Tomografische Szintigrafien **(SPECT, PET)** erlauben eine Lokalisationsdiagnostik.

A-6.2 Wichtige konventionelle nuklearmedizinische Untersuchungen mit γ-Strahlern

Untersuchung	Radiopharmakon (Tracer)	Applikationsform	klinische Anwendung
ossäre Läsionen	^{99m}Tc-Mono- und Diphosphonate (DPD)	i. v.	Staging primärer und sekundärer Knochentumoren, Osteomyelitis/Osteitis, Prothesenlockerung, „battered child“
Myokardperfusion	^{201}Tl ^{99m}Tc-MIBI ^{99m}Tc-Tetrofosmin	i. v.	KHK, Identifikation und Quantifizierung belastungsinduzierter Ischämien und infarzierten Myokards, linksventrikuläre Pumpfunktion, regionale Wandbewegung
Nierenfunktion	^{99m}Tc-MAG3	i. v.	Nierenperfusion, Nierenfunktion (tubuläre Extraktionsrate), Abflussverhältnisse aus dem Nierenbeckenkelchsystem, vesikorenaler Reflux
	^{99m}Tc-DTPA	i. v.	glomeruläre Filtrationsrate
Lungenperfusion	^{99m}Tc-Albuminmakropartikel (MAA)	i. v.	Lungenembolie, präoperative Abschätzung der regionalen Lungenfunktionsverteilung, obstruktive und restriktive Lungenerkrankungen
Lungenventilation	^{99m}Tc-markierte Aerosole (z. B. Technegas) ^{133}Xe	inhalativ	Lungenperfusion
Schilddrüsenfunktion	^{99m}Tc-Pertechnetat ^{123}J	i. v.	Schilddrüsenknoten, unklare Hypo- oder Hyperthyreose, V. a. ektopes Schilddrüsengewebe
Schilddrüsenkarzinom	^{131}J	oral	Re-Staging nach erfolgter Radiojodtherapie
Leberfunktion	^{99m}Tc-IDA	i. v.	unklare Raumforderung der Leber (Adenome, fokale noduläre Hyperplasie), Beurteilung Galleabfluss, V. a. postoperative Galleleckage
Hirnperfusion	^{99m}Tc-HMPAO ^{99m}Tc-ECD	i. v.	Epilepsie, Stenosen hirnzuführender Arterien, Demenzen
Nachweis des Wächter-Lymphknotens	^{99m}Tc-Schwefel-Mikrokolloid	s. c.	präoperative Darstellung des Wächter-Lymphknotens bei z. B. malignem Melanom, Mammakarzinom, Prostatakarzinom
Entzündungslokalisation	^{99m}Tc-Fab-Antikörper ^{111}In-Oxin-Leukozyten	i. v.	z. B. entzündliche/infektiöse Prozesse im Skelettsystem (Osteomyelitis)
Expression des Somatostatinrezeptors	^{111}In-Octreoscan	i. v.	Diagnostik von neuroendokrinen Tumoren
zerebrale Dopamin-D_2-Rezeptordichte	^{123}J-IBZM	i. v.	Frühdiagnose des Morbus Parkinson, Differenzialdiagnose des Parkinsonismus
präsynaptischer Dopamintransporter	^{123}J-FP-CIT	i. v.	Frühdiagnose des Morbus Parkinson, Differenzialdiagnose des Parkinsonismus
Expression des Noradrenalintransporters	^{123}J-MIBG	i. v.	Diagnostik von Neuroblastomen, Paragangliomen und Phäochromozytomen

6.2.2 Radiopharmazie

Für die Radiodiagnostika eignen sich vor allem reine, **mittelenergetische γ-Strahler** (z. B. ^{99m}Tc) sowie zunehmend auch **β^+-Emitter** (PET-Diagnostik).

Das Radionuklid muss meist an ein **Trägermolekül** gekoppelt werden, welches sich im entsprechenden Gewebe anreichert. Eine Ausnahme bildet das radioaktive Jodisotop, das auch ohne Träger von der Schilddrüse aufgenommen wird.

6.2.2 Radiopharmazie

Die Radiopharmazie befasst sich u. a. mit den Eigenschaften und der Applikationsform von Radiopharmaka, die zur Diagnostik und Therapie von Erkrankungen eingesetzt werden. Für die Radiodiagnostika eignen sich vor allem reine, **mittelenergetische γ-Strahler** (z. B. ^{99m}Tc), die über eine ausreichende Reichweite verfügen und deren verursachte Strahlenbelastung vergleichsweise gering ist, sowie zunehmend auch **β^+-Emitter** (PET-Diagnostik).

Um als Diagnostikum geeignet zu sein, muss das Radionuklid meist mit einem **Trägermolekül** gekoppelt werden. Will man beispielsweise die Expression von Somatostatinrezeptoren von neuroendokrinen Tumoren messen, muss das Radionuklid an ein Somatostatinanalogon gekoppelt werden (s. S. 523), welches an die entsprechenden Rezeptoren bindet. Nur in der Schilddrüsendiagnostik (und Therapie) ist eine Kopplung mit einem Träger nicht notwendig, da das radioaktive Jodisotop von Schilddrüsenzellen genauso wie das natürlich vorkommende Jod aufgenommen und verstoffwechselt wird.

6.2.3 Geräte- und Messtechnik

Gamma-Kamera

Die Gamma-Kamera misst die aus dem Körper austretende γ-Strahlung. Die Strahlung löst in einem Szintillationskristall (s. S. 21) Lichtblitze aus. Diese werden mittels eines Photomultipliers um den Faktor 10^5 verstärkt. Das so erhaltene elektrische Signal kann in hoher zeitlicher Auflösung (ms) aufgezeichnet werden. Diese gute zeitliche Diskriminierung des Signals wird vor allem für **dynamische Untersuchungen** wie die **Mehrphasen-** oder **Sequenzszintigrafie** genutzt (**Abb. A-6.1**). Der am häufigsten verwendete γ-Strahler ist ^{99m}Tc mit einer Halbwertszeit von 6 Stunden.

Zur örtlichen Auflösung des Signals ist vor dem Szintillationsdetektor ein wabenartiges System von Bleilamellen **(Kollimatoren)** angebracht, die nach dem Prinzip des Streustrahlenrasters (s. S. 68) funktionieren. Nur die senkrecht auf den Detektor treffenden Photonen erreichen die Detektoroberfläche und tragen zur Signalgebung bei. Schräg eintreffende Photonen werden hingegen durch die Bleilamellen absorbiert.

6.2.3 Geräte- und Messtechnik

Gamma-Kamera

Die Gamma-Kamera misst mittels eines Szintillationskristalls die aus dem Körper austretende γ-Strahlung. Ihre hohe zeitliche Auflösung ermöglicht **dynamische Untersuchungen (Mehrphasen-** oder **Sequenzszintigrafie**, **Abb. A-6.1**). Der am häufigsten eingesetzte γ-Strahler ist ^{99m}Tc.

Kollimatoren vor dem Szintillationsdetektor wirken wie ein Streustrahlenraster. Dadurch lässt sich der Ursprung jedes γ-Quants bestimmen und die Aktivitätsverteilung in einem Organ zu einem bestimmten Zeitpunkt darstellen (**statische Szintigrafie**, **Abb. A-6.2**).

A-6.1 Mehrphasen-Skelettszintigrafie

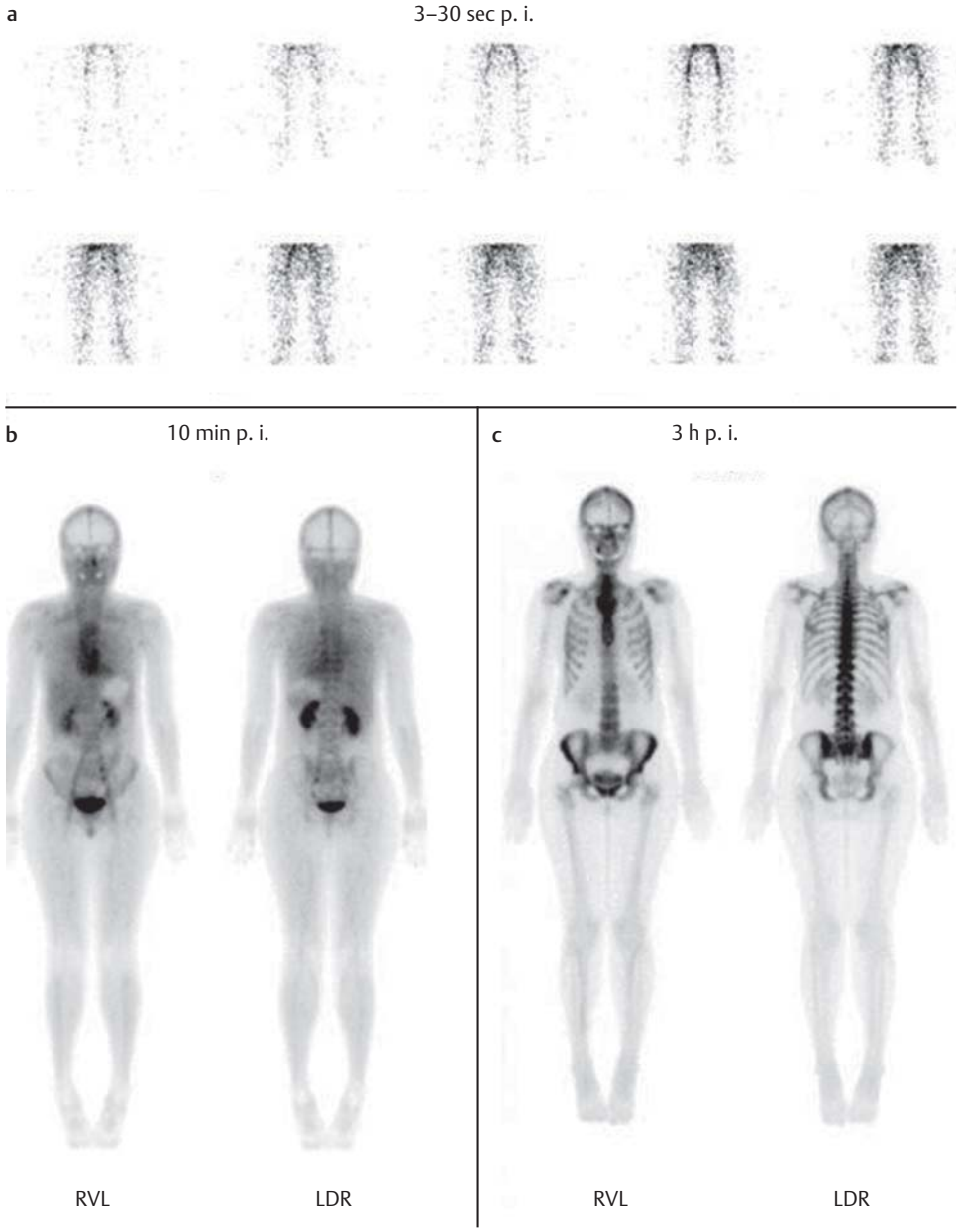

Physiologische Darstellung der arteriellen Durchblutung (**a**), des venösen Blutpools (frühe Phase, **b**) und der Mineralisationsphase (späte Phase, **c**) einer Mehrphasen-Skelettszintigrafie.

R = rechts, L = links, V = ventral, D = dorsal

Somit lässt sich der Ausgangspunkt jedes γ-Quants bestimmt und die Aktivitätsverteilung in einem Organ zu einem bestimmten Zeitpunkt abbilden (**statische Szintigrafie**, **Abb. A-6.2**).

▶ **Merke.** Die Szintigrafie erlaubt eine Differenzierung zwischen funktionell **aktivem** und **inaktivem** Gewebe.

SPECT (Single Photon Emission Computed Tomography)

Bei der SPECT **rotieren** eine oder meist mehrere Gamma-Kameraköpfe um den Körper und nehmen, ähnlich wie die Computertomografie, Messwerte aus unterschiedlichen Projektionen auf. Aus den Messwerten können **Schnittbilder in jeder beliebigen Ebene** – üblicherweise in transversaler, sagittaler und koronarer Ebene – rekonstruiert werden. Obwohl die räumliche Auflösung limitiert ist, hat die SPECT den Vorteil, dass Überlagerungen der Aktivitätsverteilung eines planaren Szintigramms vermieden werden. Eine weitere Verbesserung der Diagnostik konnte durch die Einführung und zunehmende Verbreitung der kombinierten **SPECT-CT** (**Abb. A-6.2**) erreicht werden, bei der Gamma-Kameras und eine CT in einem Gerät kombiniert und somit zeitgleich eingesetzt werden.

▶ **Merke.**

SPECT (Single Photon Emission Computed Tomography)

Bei der SPECT **rotieren** eine oder mehrere Gamma-Kameras um den Körper und nehmen Messwerte aus unterschiedlichen Projektionen auf, aus denen **Schnittbilder in 3 Ebenen** rekonstruiert werden. Die SPECT-CT (**Abb. A-6.2**) ist eine Kombination aus Gamma-Kameras und einer CT in einem Gerät.

A-6.2 Statisches Ganzkörper-Skelettszintigramm und SPECT/CT eines Patienten mit Zustand nach Prostatakarzinom

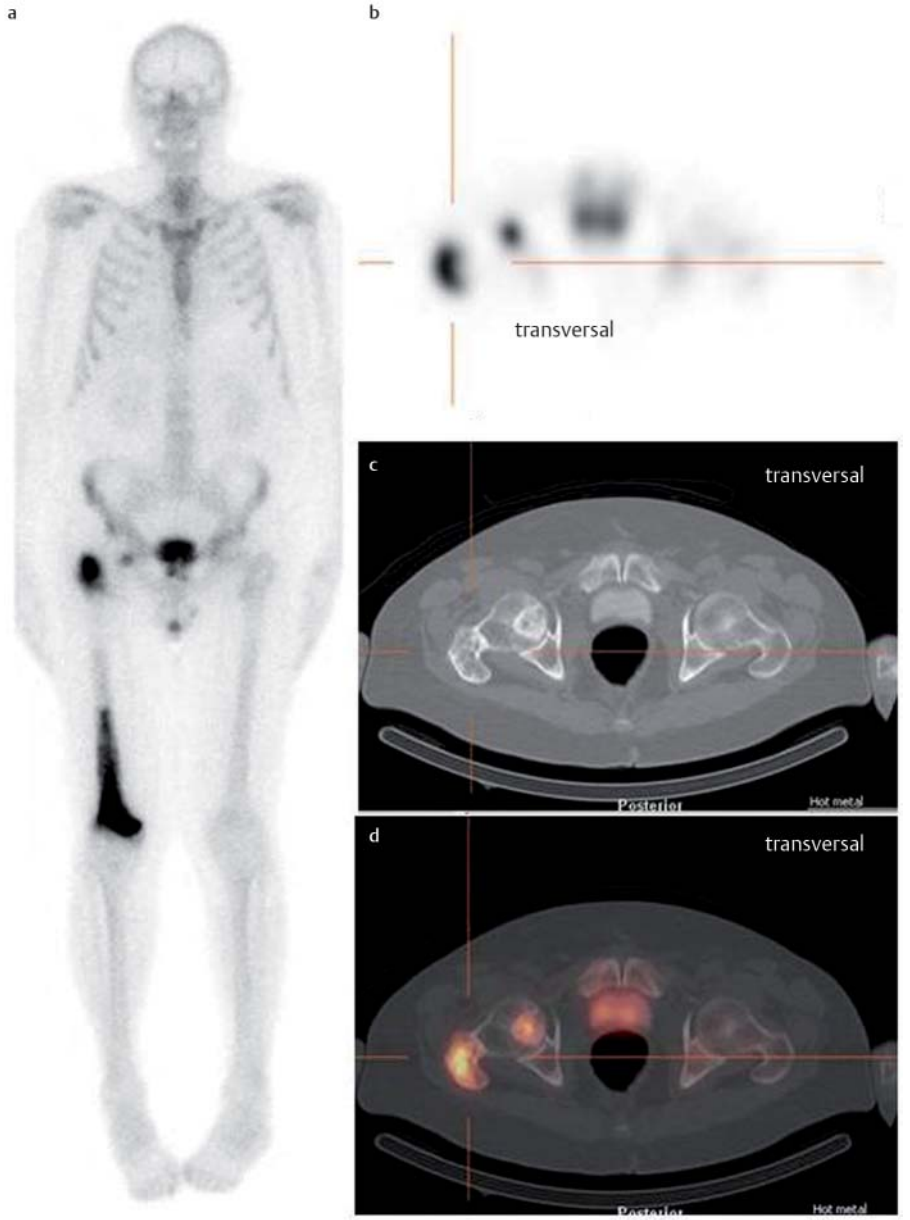

Im Ganzkörper-Skelettszintigramm (**a**) ist deutlich der pathologisch erhöhte Knochenstoffwechsel im rechten distalen Femur, dem rechten Trochanter major und dem rechten Femurkopf zu erkennen. Eine bessere Zuordnung dieser Knochenmetastasen gelingt mittels SPECT (**b**), CT (**c**) oder SPECT-CT (**d**).

PET (Positronen-Emissions-Tomografie)

Dieses moderne und an Verbreitung zunehmende Verfahren nutzt die Tatsache aus, dass die beim **β^+-Zerfall** entstehenden Positronen zusammen mit je einem Elektron unter Abgabe von 2 Photonen vernichtet werden **(Vernichtungsstrahlung)**. Diese 2 Photonen mit einer charakteristischen Energie von 511 keV bewegen sich mit Lichtgeschwindigkeit in diametral entgegengesetzter Richtung. Im Tomografen befindet sich ein geschlossener **Detektorring** (**Abb. A-6.3**). Die Detektoren sind in einer Konvergenzschaltung miteinander verbunden: Sich gegenüberliegende Detektoren registrieren nahezu zeitgleich (innerhalb von 10 ns) das Auftreten eines Photons. Dieses zeitgleiche Auftreffen zweier Photonen auf einer 180°-Ebene lässt auf den Ort der Vernichtung des Positronen-Elektronen-Paares und somit des β^+-Strahlers schließen. Aus einer Vielzahl von Ereignissen kann ein Aktivitätsverteilungsmuster in **transversaler**, **sagittaler** und **koronarer Schichtebene** rekonstruiert werden.

PET (Positronenemissionstomografie)

Sie basiert auf der Entstehung von **Vernichtungsstrahlung** beim **β^+-Zerfall**. Die dabei entstehenden 2 Photonen bewegen sich in entgegengesetzter Richtung (**Abb. A-6.3**). Registrieren zwei gegenüberliegende Detektoren nahezu zeitgleich die beiden Photonen, lässt sich auf den Ort der „Vernichtung" schließen. Daraus können **transversale**, **sagittale** und **koronare Schichtebene** rekonstruiert werden.

> ► **Merke.** Die **räumliche Auflösung** der PET liegt bei modernen Scannern mit ca. 3 mm deutlich über der SPECT.

► Merke.

Häufig eingesetzte Positronenemitter sind ^{18}F (Halbwertszeit 109 min; meist in Form von Fluordesoxyglukose, FDG, um den Glukosestoffwechsel darzustellen), ^{68}Ga (Halbwertszeit 68 min) und ^{11}C (Halbwertszeit 20 min). **Tab. A-6.3** gibt einen Überblick über wichtige Radiopharmaka in der PET-Diagnostik. Eine Vielzahl weiterer Radiopharmaka, z. B. für die Darstellung von Apoptose oder Hypoxie, sind in Entwicklung. Mit der **PET-CT** werden die Vorteile der nuklearmedizinischen Funktionsdiagnostik mit der hohen Ortsauflösung anatomischer Strukturen der Computertomografie verbunden. Dabei werden in einem Hybridgerät PET- und CT-Aufnahmen in einem Untersuchungsgang generiert und einander zugeordnet. Somit können pathologische Stoffwechselvorgänge der entsprechenden anatomischen Lokalisation exakt zugeordnet werden (**Abb. A-6.4**). In einer Vielzahl von Studien konnte eine Erhöhung der Sensitivität und Spezifität durch die PET-CT im Vergleich zu PET und CT als Einzelmethoden nachgewiesen werden. Mittlerweile werden für klinische Fragestellungen fast ausschließlich PET-CT-Kombinationsgeräte verwendet.

Mit der **PET-CT** können pathologische Stoffwechselvorgänge (PET) der entsprechenden anatomischen Lokalisation (CT) exakt zugeordnet werden (**Abb. A-6.4**).

> ► **Merke.** Die PET/CT verbindet die hohe Sensitivität für Läsionen mit pathologischem Stoffwechsel der **PET** mit der hohen räumlichen Auflösung der **CT** und erlaubt somit eine exakte anatomische Zuordnung.

► Merke.

A-6.3 Prinzip einer PET

A-6.3

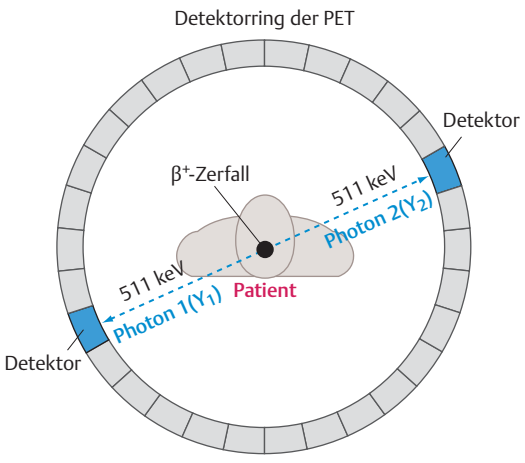

A-6.3 Wichtige Radiopharmaka in der PET-Diagnostik

Radiopharmakon (Tracer)	Anreicherungsmechanismus	klinische Anwendung
^{18}F-FDG (Fluorodesoxyglukose)	Glukosemetabolismus	onkologische Diagnostik (Staging, Therapiekontrolle, Rezidivdiagnsotik, Bestrahlungsplanung) von vielen Tumoren (Mamma-, Bronchial-, Ösophagus-, Pankreaskarzinom, Lymphome, HNO-Tumoren, Melanome, kolorektale und gynäkologische Karzinome) Entzündungsdiagnostik neurologische Diagnostik (v. a. Differenzialdiagnostik von Demenzen, Epilepsie)
^{11}C-Methionin	Aminosäuretransport, Proteinsynthese	Hirntumoren
^{18}FET (Fluorethyl-L-Tyrosin)	Aminosäuretransport	Hirntumoren (Gliome)
^{68}Ga-DOTATATE	Somatostatinrezeptoren	neuroendokrine Tumoren, Meningiome
^{18}F-DOPA (Dihydroxyphenylalanin)	Decarboxylase-Aktivität	serotoninproduzierende neuroendokrine Tumoren, Insulinome, medulläres Schilddrüsenkarzinom, Phäochromozytome, Paragangliome, Parkinson-Syndrome (Dopaminsynthese)
^{18}F-FLT (3´-Desoxy-3´-Fluorothymidin)	Thymidinkinase-Aktivität	Darstellung der Zellproliferation
^{18}F-Fluorcholin, ^{18}F-FEC (Fluorethylcholin) und ^{11}C-Cholin	Membransynthese	Diagnostik des Prostatakarzinoms
^{18}F-Natriumfluorid	Knochenstoffwechsel	Knochendiagnostik: Metastasensuche, Osteomyelitis, V. a. Lockerung einer Endoprothese

A-6.4 PET-CT der Leber zur Tumorsuche

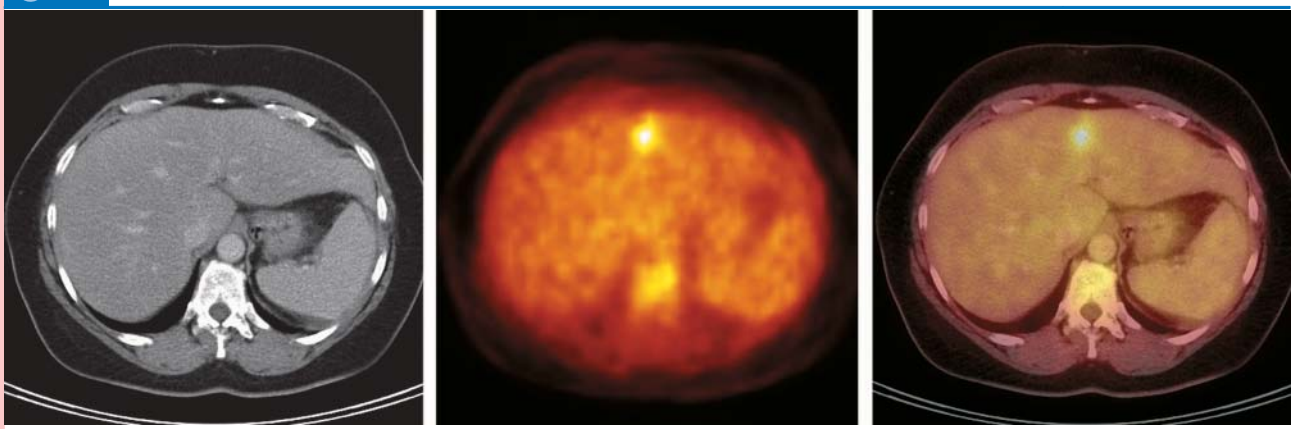

a Unauffälliges CT der Leber bei einem Patienten mit Karzinomerkrankung und ansteigenden Tumormarkern.
b Das PET-Bild zeigt eine eindeutige metastasenbedingte Mehranreicherung in der Leber. Die genaue anatomische Zuordnung ist eingeschränkt.
c Das Fusionsbild von PET und CT ermöglicht die exakte anatomische Zuordnung des pathologischen Befundes.
(Mit freundlicher Genehmigung von Herrn Prof. A. Bockisch, Nuklearmedizin, Universitätsklinikum Essen)

6.2.4 In-vitro-Diagnostik

Die In-vitro-Diagnostik weist Substanzen in **Körperproben** mittels Radionukliden nach.

Eingesetzt wird der **Radioimmunoassay (RIA)**. Er nutzt die hohe Affinität und Spezifität der Antigen-Antikörper-Reaktion (**Abb. A-6.5**).

6.2.4 In-vitro-Diagnostik

Bei der In-vitro-Diagnostik werden **Körperproben** (Blut, Urin) mithilfe von Radionukliden auf kleinste Mengen von Hormonen oder anderen Substanzen hin untersucht. Der menschliche Organismus kommt dabei nicht mit Radioaktivität in Berührung.
Das zur In-vitro-Diagnostik eingesetzte Verfahren heißt **Radioimmunoassay (RIA)**. Es nutzt die hohe Affinität und Spezifität der **Antigen-Antikörper-Reaktion:** Der Probe mit der nachzuweisenden Substanz (Antigen) wird eine definierte Menge derselben, radioaktiv markierten Substanz (Tracer) zugesetzt. Gibt man außerdem einen spezifischen Antikörper hinzu, konkurrieren die unmarkierten Moleküle in der Probe mit den markierten um eine begrenzte Anzahl an Antikörper-Bindungsstellen (**Abb. A-6.5**). Nach Trennung der gebundenen und der freien Fraktion ist die Radioak-

A-6.5 Prinzip des Radioimmunoassays

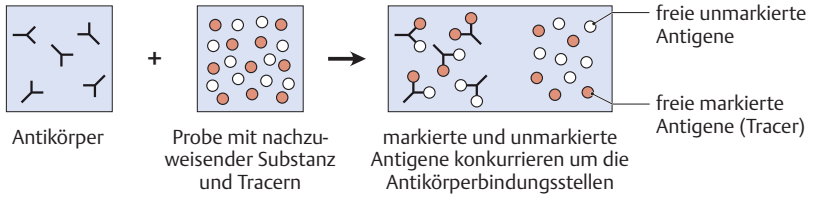

A-6.5

tivität der Antigen-Antikörper-Komplexe ein Maß für die Antigenmenge in der Probe. Die Aktivitätsmessung erfolgt an einem Bohrlochmessplatz, einem zur Reduktion der Umgebungsstrahlung bleiummantelten Szintilationsdetektor.

6.2.5 Stellenwert im Vergleich zu anderen diagnostischen Verfahren

Die nuklearmedizinische Diagnostik steht nicht in Konkurrenz zu anderen bildgebenden Verfahren, sondern ist in den meisten Fällen komplementär zu sehen und ergänzt sie somit. Ein Beispiel hierfür ist die kombinierte FDG-PET/CT in der Therapiekontrolle von Malignomen. Im Falle eines Therapieansprechens (z. B. einer Chemotherapie bei Lymphomen) verbleiben oft größere Tumormassen, ohne dass mithilfe morphologischer Bildgebungsverfahren zwischen vitalen und avitalen Anteilen unterschieden werden kann. Erst mithilfe der FDG-PET kann differenziert werden, ob es sich im Falle von avitalen Tumormassen um eine erfolgreiche Therapie handelt oder ob hier noch vitale Lymphomanteile vorliegen, die weitere therapeutische Maßnahmen nötig machen.

Ein weiteres Beispiel ist die Schilddrüsenszintigrafie. Sie identifiziert hypofunktionelle Schilddrüsenareale, die mithilfe der Sonografie Strukturen wie Nodus oder Zyste zugeordnet werden können. Durch die kombinierte Beurteilung beider Befunde kann die Indikation für das weitere Procedere – z. B. Gewinnung eines zytologischen Befundes oder Verlaufsbeobachtung – gestellt werden.

6.2.5 Stellenwert im Vergleich zu anderen diagnostischen Verfahren

Die nuklearmedizinische Diagnostik steht nicht in Konkurrenz zu anderen bildgebenden Verfahren, sondern ist in den meisten Fällen komplementär zu sehen und ergänzt sie somit.

6.3 Nuklearmedizinische Therapie

Offene Radionuklide liegen im Gegensatz zu umschlossenen Nukliden als Kapsel oder in flüssiger Form vor. Für die Therapie sind in erster Linie **β-Strahler** geeignet, da sie sich durch eine geringe Reichweite, einen hohen linearen Energietransfer und somit eine hohe biologische Wirksamkeit auszeichnen. Eingesetzt werden vor allem ^{131}J, ^{90}Y und ^{177}Lu. **Tab. A-6.4** zeigt die wichtigsten therapeutisch genutzten Radiopharmaka und ihre Anwendungsgebiete.

Je nach Verabreichung und Anreicherungsmechanismus des Nuklids unterscheidet man:

- **systemische Nuklidtherapie:** Nach oraler oder intravenöser Verabreichung entfalten Radionuklide ihre Wirkung durch unterschiedliche Mechanismen:
  - durch die **metabolische** Anreicherung im Zielgewebe, z. B. bei Radiojodtherapie
  - indem sie an bestimmte **Rezeptoren** des Zielgewebes binden, z. B. Therapie mit Rezeptorliganden (**Radioligandentherapie/Radiopeptidtherapie**, z. B. mit Somatostatinanaloga) oder markierten Antikörpern **(Radioimmuntherapie)**
- **lokale Nuklidtherapie:** Installation des Radiopharmakons in Gelenke **(Radiosynoviorthese)** und Körperhöhlen (z. B. Pleurahöhle oder Peritoneum).

6.3 Nuklearmedizinische Therapie

Für die Therapie sind in erster Linie **β-Strahler** geeignet.

Man unterscheidet:
- **systemische** Nuklidtherapie: orale oder i. v.-Applikation
  - **metabolische** Anreicherung
  - Bindung an bestimmte **Rezeptoren** (Radioliganden- oder Radioimmuntherapie)
- **lokale** Nuklidtherapie: **intraartikuläre** (Radiosynoviorthese) oder **intrakavitäre** (z. B. Pleurahöhle) Applikation.

A-6.4 Wichtige Radiopharmaka in der nuklearmedizinischen Therapie

Radiopharmakon	emittierte Strahlung	Halbwertszeit	Indikation
^{131}Jod	β und γ	8 Tage	differenzierte Schilddrüsenkarzinome, Morbus Basedow, Schilddrüsenautonomie, Strumaverkleinerung
^{131}J-MIBG	β und γ	8 Tage	Phäochromozytom, Paragangliom, Neuroblastom, medulläres Schilddrüsenkarzinom
^{89}Strontiumchlorid ^{153}Samarium-EDTMP	β β	50,5 Tage 2 Tage	palliative (Schmerz-)Therapie von osteoplastischen Knochenmetastasen
^{90}Yttrium ^{186}Rhenium ^{169}Erbium	β β und γ β	2,7 Tage 3,7 Tage 9,5 Tage	Radiosynoviorthese bei rheumatischen Arthritiden, villonodulärer Synovialitis, Hämarthros (bei Hämophilie), aktivierter Arthrose, Reizzustand nach TEP-Implantation
^{90}Y-Zevalin ^{131}J-Bexxar	β β und γ	2,7 Tage 8 Tage	Radioimmuntherapie von B-Zell-Lymphomen
^{177}Lu-DOTATATE ^{90}Y-DOTATOC	β und γ γ	6,7 Tage 2,7 Tage	Radioligandentherapie von neuroendokrinen Tumoren, Paragangliomen, nicht jodaviden (d. h. nicht jodspeichernden) Schilddrüsenkarzinomen
^{90}Y-SIR-Spheres	γ	2,7 Tage	primäre Lebertumoren (hepatozelluläres Karzinom, cholangiozelluläres Karzinom), hepatische Metastasen

6.3.1 Radiojodtherapie

► Merke.

6.3.1 Radiojodtherapie

► Merke. Die Therapie benigner und maligner **Schilddrüsenerkrankungen** ist die am häufigsten angewandte nuklearmedizinische Therapie.

Das Prinzip der Radiojodtherapie ist die Aufnahme des Radiojods in das Schilddrüsenparenchym und die Verstoffwechselung im Rahmen der Hormonsynthese, in deren Folge das Schilddrüsenparenchyms selektiv bestrahlt wird.

Indikationen sind: autonome Adenome, dissiminierte Autonomien, Morbus Basedow, euthyreote Struma, differenziertes Schilddrüsenkarzinom und dessen Metastasen.

Indikationen sind autonome Adenome, dissiminierte Autonomien, immunogene Hyperthyreose (Morbus Basedow) sowie euthyreote Struma. Die Erfolgsrate in der Beseitigung der Hyperthyreose liegt bei über 90 %. Eine weitere Indikation für die Radiojodtherapie ist das differenzierte Schilddrüsenkarzinom. Nach totaler Thyreoidektomie erfolgt hier eine ablative Radiojodtherapie mit dem Ziel, das verbliebene Schilddrüsenparenchym zu vernichten. Da die Jodaufnahme durch TSH stimuliert wird, ist ein hoher TSH-Spiegel erforderlich, so dass die Therapie ca. 4 Wochen nach der Operation ohne zwischenzeitliche Schilddrüsenhormonsubstitution erfolgt. Mit gutem Erfolg wird die Radiojodtherapie hochdosiert auch bei Metastasen eines differenzierten Schilddrüsenkarzinoms eingesetzt.

► Merke.

► Merke. Aus Strahlenschutzgründen muss die Therapie stationär durchgeführt werden. Die Patienten dürfen während ihres Aufenthalts keine Besuche erhalten.

6.3.2 Selektive interne Radiotherapie (SIRT)

Die SIRT wird als **palliatives Verfahren** bei primären Lebertumoren oder hepatischen Metastasen verschiedenster Primärtumoren angewendet. Sie führt zu einer Embolisierung im Tumorgewebe.

6.3.2 Selektive interne Radiotherapie (SIRT)

Die SIRT wird als **palliatives Verfahren** bei primären Lebertumoren oder hepatischen Metastasen verschiedenster Primärtumoren angewendet. Mit ^{90}Yttrium beladene Glas- oder Harzsphären werden über einen Katheter in die A. hepatica infundiert, die dann im Kapillarbett **embolisieren**. Dabei wird die unterschiedliche Blutversorgung von normalem Leberparenchym (hauptsächliche Blutversorgung durch die Pfortader) und den Lebertumoren bzw. -metastasen (hauptsächlich arterielle Blutversorgung) ausgenutzt, so dass ein hoher Konzentrationsgradient zwischen malignem Gewebe und normalem Leberparenchym erreicht werden kann.

6.3.3 Radioligandentherapie mit Somatostatinanaloga

Neuroendokrine Tumoren zeichnen sich meist durch eine ausgeprägte Expression von Somatostatinrezeptoren aus. Diese Überexpression wird bei der Therapie mit den radioaktiv markierten **Somatostatinanaloga** ^{177}Lu-DOTATATE und ^{90}Y-DOTATOC ausgenutzt. Beide Radiopharmaka werden intravenös appliziert und binden an die Somatostatinrezeptoren auf der Oberfläche von neuroendokrinen Tumorzellen. Die selektive Bestrahlung der neuroendokrinen Tumoren erreicht eine Ansprechrate im Sinne einer signifikanten Größenreduktion der Tumoren von bis zu 46 % bei hohen Tumorstabilisierungsraten. Auch die häufig bestehende klinische Symptomatik (Durchfälle, Flush-Symptomatik) kann durch diese Therapie in den meisten Fällen positiv beeinflusst werden. Um die Nephrotoxizität der Therapie zu senken, werden zeitgleich Aminosäurelösungen infundiert.
Seltener wird diese Radioligandentherapie auch bei Paragangliomen und nicht mehr jodspeichernden Schilddrüsenkarzinomen eingesetzt.

6.3.3 Radioligandentherapie mit Somatostatinanaloga

Radioaktiv markierte **Somatostatinanaloga** (^{177}Lu-DOTATATE und ^{90}Y-DOTATOC) werden zur Therapie neuroendokriner Tumoren und seltener auch bei Paragangliomen und nicht mehr jodspeichernden Schilddrüsenkarzinomen eingesetzt.

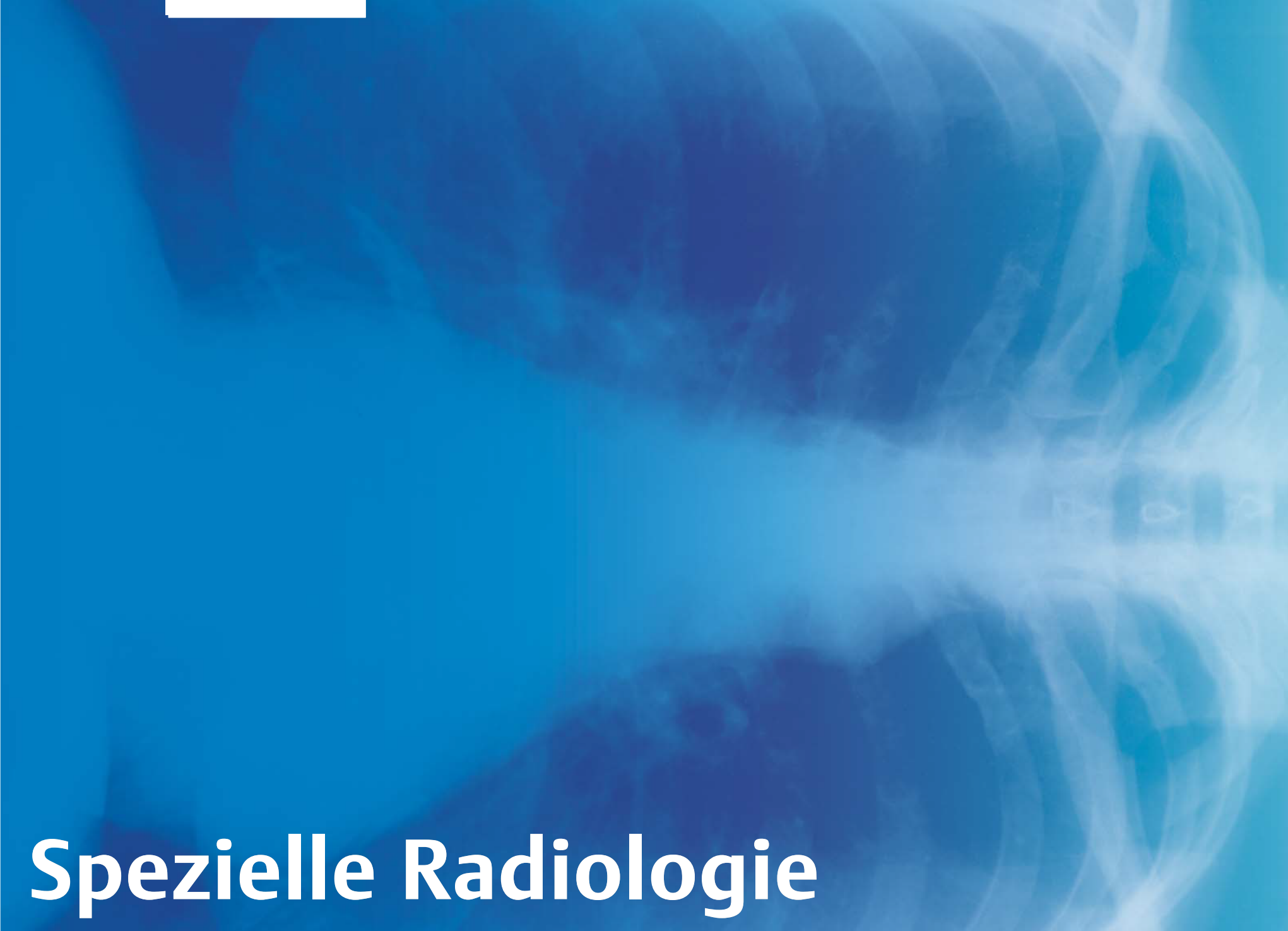

Spezielle Radiologie

B

1 Thorax 152

1.1 Radiologische Methoden .. 152
1.2 Die normale Thorax-übersichtsaufnahme 162
1.3 Leitbefunde – vom radiologischen Befund zur Diagnose thorakaler Erkrankungen 172
1.4 Wichtige Krankheitsbilder – von der Diagnose zum Befund 185

2 Herz 227

2.1 Radiologische Methoden .. 227
2.2 Leitbefunde – vom radiologischen Befund zur Diagnose kardialer Erkrankungen 237
2.3 Wichtige Krankheitsbilder – von der Diagnose zum Befund 238

3 Urogenitaltrakt und Retroperitoneum 254

3.1 Niere und ableitende Harnwege 254
3.2 Männliche Geschlechtsorgane 281
3.3 Weibliche Geschlechtsorgane 290
3.4 Nebenniere 295
3.5 Erkrankungen des Retroperitonealraums 300

4 Skelett 302

4.1 Radiologische Methoden .. 302
4.2 Leitbefunde – vom radiologischen Befund zur Diagnose 310
4.3 Wichtige Krankheitsbilder – von der Diagnose zum Befund 315

5 Gefäßsystem und interventionelle Radiologie 385

5.1 Arterien 385
5.2 Venen 411
5.3 Interventionelle Radiologie 423

6 Ösophagus, Magen, Dünn- und Dickdarm 434

6.1 Radiologische Methoden .. 434
6.2 Leitbefunde – vom radiologischen Befund zur Diagnose 442
6.3 Wichtige Krankheitsbilder – von der Diagnose zum Befund 443

7 Leber, biliäres System, Pankreas, Milz 473

7.1 Leber 473
7.2 Biliäres System 489
7.3 Pankreas 505
7.4 Milz 526

8 Mamma 540

8.1 Radiologische Methoden 540
8.2 Leitbefunde – vom radiologischen Befund zur Diagnose 548
8.3 Wichtige Krankheitsbilder – von der Diagnose zum Befund 548

9 ZNS 555

9.1 Radiologische Methoden .. 555
9.2 Leitbefunde – vom CT-Befund zur Diagnose 558
9.3 Wichtige Krankheitsbilder – von der Diagnose zum Befund 559

10 Wirbelsäule und Spinalkanal 612

10.1 Wirbelsäule 612
10.2 Spinalkanal 635
10.3 Interventionell-radiologische Verfahren an der Wirbelsäule 643

11 Schädelbasis, Gesichtsschädel und Orbita 647

11.1 Radiologische Methoden .. 647
11.2 Leitbefunde – vom radiologischen Befund zur Diagnose 654
11.3 Wichtige Krankheitsbilder – von der Diagnose zum Befund 655

12 Hals 665

12.1 Larynx, Trachea und Hypopharynx 665
12.2 Halslymphknoten 670
12.3 Schilddrüse 672
12.4 Nebenschilddrüse 677

13 Bildgebende Diagnostik im Kindesalter 678

13.1 Allgemeines 678
13.2 Thoraxdiagnostik in der Neonatologie 678
13.3 Urogenitaltrakt 692
13.4 Gastrointestinaltrakt 701
13.5 Erkrankungen von Herz und Gefäßen 709
13.6 Erkrankungen des Skelettsystems 709

▶ **Synonym.**

Methode: Die Brustwand des Patienten liegt dem **Aufnahmestativ** an. Die Röhre befindet sich hinter dem Rücken, so dass die **Strahlen** den Thorax **von „hinten" nach „vorne"** durchdringen. Die Aufnahme erfolgt in inspiratorischem Atemstillstand (**Abb. B-1.1**).

Die Handrücken sind in die Hüfte gestützt, die Ellenbogen nach vorne gedreht. Bei einem Fokus-Film-Abstand von 2 m wird das Herz in richtiger Größe abgebildet. Harte Strahlung (100–150 kV) reduziert Bewegungsunschärfen und setzt den Kontrast zwischen Knochen und Weichteilen herab, so dass die Thoraxorgane gut beurteilt werden können.

Indikationen: s. **Tab. B-1.1**.

1 Thorax

1.1 Radiologische Methoden

1.1.1 Konventionelle Röntgendiagnostik

Dorsoventrale Thoraxübersichtsaufnahme

▶ **Synonym.** posterior–anteriore Aufnahme (p.-a.-Aufnahme)

Methode: Abb. B-1.1 zeigt die Kriterien für eine standardmäßige Thoraxübersichtsaufnahme. Die Brustwand des Patienten liegt dem Aufnahmestativ an, die Röhre befindet sich hinter dem Rücken des Patienten, so dass die **Röntgenstrahlen** den Patienten **von „hinten" nach „vorne"** durchdringen. Die Aufnahmen werden bei geöffnetem Mund in inspiratorischem Atemstillstand – zentriert auf den 6. BWK – aufgenommen.
Um die Schulterblätter aus dem Lungenbild herauszudrehen, sind die Handrücken in die Hüfte gestützt und die Ellenbogen so weit wie möglich nach vorne gedreht. Bei einem Fokus-Film-Abstand von 2 m wird das Herz in annähernd richtiger Größe abgebildet. Der Fokus entspricht dabei dem Areal der Anode, wo Elektroden aufprallen und die Röntgenstrahlen entstehen. Die Verwendung harter Strahlung (100–150 kV) erlaubt kurze Belichtungszeiten und reduziert so die Bewegungsunschärfe. Zugleich wird der Kontrast zwischen Knochen und Weichteilen herabgesetzt, so dass die Rippenschatten, welche die Lunge überlagern, transparenter werden und die Beurteilung der Thoraxorgane kaum beeinträchtigen.

Indikationen: s. **Tab. B-1.1**.

B-1.1 Kriterien für eine standardmäßige Thoraxübersichtsaufnahme

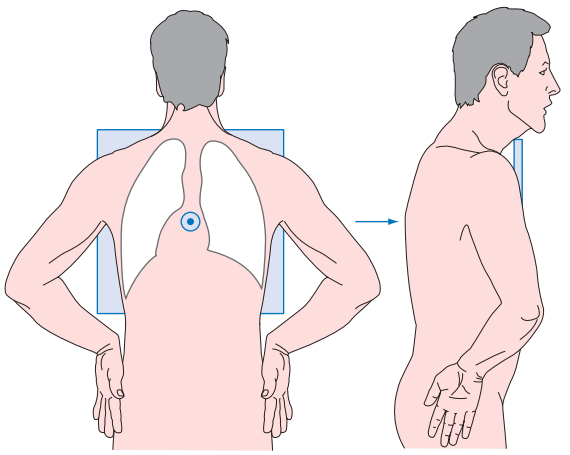

Aufnahmeparameter:
- stehender Patient
- posteriorer-anteriorer Strahlengang
- Fokus-Film-Abstand 2 m
- harte Strahlung (100 – 150 kV)
- Zentrierung auf den 6. BWK
- herausgedrehte Schulterblätter
- inspiratorischer Atemstillstand

Anmerkung:
bei einer p.-a.-Aufnahme wird der Scribor mit den Patientendaten so belichtet, dass die endgültige Aufnahme spiegelbildlich angeschaut wird. Dann zeigt die Herzspitze auf dem Röntgenbild nach links.

B-1.1

B-1.1 Hauptanwendungen des dorsoventralen Übersichtsbildes

- Abklärung einer klinisch manifesten Lungenerkrankung
- Ausschluss/Nachweis einer Lungenbeteiligung unter anderem bei kardialen, renalen oder malignen Krankheitsprozessen
- Bestimmung von Herzgröße und -konfiguration (s. S. 227)
- Einsatz als Präventivuntersuchung (z. B. präoperativ, Einstellungsuntersuchung, Reihenuntersuchung bei Tbc-Exposition)
- Verlaufskontrolle bei bekannten Erkrankungen (z. B. Pneumonie, Stauung, Tumo/Metastasen)

Seitaufnahme

Methode: Der Patient steht seitlich mit angehobenen Armen am Lungenstativ. Vereinbarungsgemäß liegt die linke Thoraxseite dem Wandstativ an, um bei geringem Organ-Film-Abstand das Herz möglichst ohne wesentlichen Vergrößerungseffekt durch das divergierende Röntgenstrahlenbündel abzubilden. Die Aufnahme erfolgt ebenfalls in tiefer Inspiration in Hartstrahltechnik (s. o.). Der Zentralstrahl trifft den Körper handbreit unter der Achselhöhle.
Eine Kontrastierung des Ösophagus kann durch orale Einnahme von Bariumsulfat erreicht werden (s. S. 435).

Indikationen: Für eine dreidimensionale Herz- und Lungenbeurteilung sind prinzipiell Aufnahmen in 2 unterschiedlichen Ebenen erforderlich. Meist schließt sich daher an die dorsoventrale (d. v.) Aufnahme eine **seitliche Aufnahme** an.

Übersichtsaufnahme im Liegen

Methode und Indikationen: Nicht stehfähige bzw. bettlägrige Patienten müssen im Liegen geröntgt werden (**Abb. B-1.2**). Die Aufnahmen werden auf Intensivstationen mit transportablen Röntgengeräten mit einem Fokus-Film-Abstand von 1 m (begrenzte Raumhöhe) durchgeführt. Die Kassette wird unter den Rücken des liegenden Patienten positioniert, der Strahlengang erfolgt im Gegensatz zum „normalen" Vorgehen im Stehen von anterior nach posterior (**a.-p.-Aufnahme**).
Wichtig für die Beurteilung dieser Liegendaufnahmen (sog. Bettaufnahme im Vergleich zur Stehendaufnahme) sind folgende Besonderheiten:

- Aufgrund der liegenden Position des Patienten stehen die Zwerchfelle höher und das Herz weist eine vermehrte Querlagerung auf. Die Herzgrößenbestimmung ist unsicher und die Beurteilung der basalen Lungenpartien erschwert.
- Durch den verminderten Fokus-Film-Abstand und den anterior-posterioren Strahlengang mit größerem Film-Herz-Abstand resultiert bei divergierendem Strahlengang eine Größenzunahme des Herzschattens.
- Auch das Mediastinum stellt sich breiter als auf einer Stehendaufnahme dar.
- Im Liegen werden die Lungenoberfelder stärker durchblutet (basoapikale Blutumverteilung) mit Erweiterung der Oberlappengefäße und die Zeichnungsschärfe ist infolge der verlängerten Belichtungszeit verringert.

Seitaufnahme

Methode: Der Patient steht seitlich mit angehobenen Armen am Lungenstativ, seine linke Thoraxseite liegt dem Wandstativ an. Die Aufnahme erfolgt in tiefer Inspiration in Hartstrahltechnik.

Bariumsulfat erlaubt die Kontrastierung des Ösophagus (s. S. 435).

Indikationen: Für die dreidimensionale Herz- und Lungenbeurteilung werden Aufnahmen in 2 Ebenen benötigt: dorsoventral und **seitlich.**

Übersichtsaufnahme im Liegen

Methode und Indikationen: Bettlägerige Patienten werden im Liegen geröntgt (**Abb. B-1.2**). Der Fokus-Film-Abstand beträgt 1 m, die Kassette liegt unter dem Rücken des Patienten. Der Strahlengang erfolgt von anterior nach posterior (**a.-p.-Aufnahme**).
Besonderheiten bei der Beurteilung von Bettaufnahmen:

- Zwerchfelle stehen höher, Herzgrößenbestimmung unsicher, basale Lungenpartien erschwert beurteilbar
- der Herzschatten erscheint größer
- das Mediastinum wirkt breiter
- die Lungenoberfelder werden stärker durchblutet, die Zeichnungsschärfe ist infolge verlängerter Belichtungszeit verringert.

B-1.2 Thoraxaufnahme a.-p. im Liegen

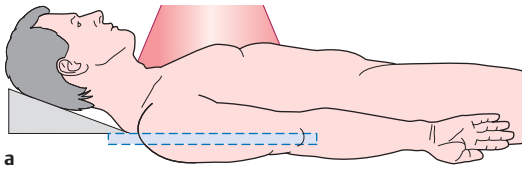

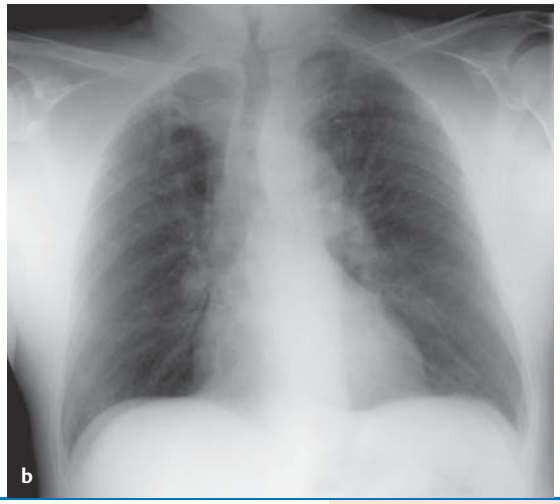

a Lagerung des Patienten und Strahlengang.
b Normalbefund.

Röntgenaufnahmen bei speziellen Fragestellungen

Bei speziellen Fragestellungen werden Modifikationen der oben beschriebenen Standardaufnahmen eingesetzt.

- **Aufnahmen in Exspiration** begünstigen den Nachweis eines kleinen Pneumothorax (s. S. 188) und werden bei Verdacht auf Fremdkörperaspiration eingesetzt. Auch die Überblähung eines Segmentes oder Lappens aufgrund eines Ventilmechanismus ist deutlicher zu erkennen.
- Mit **Lagerungsaufnahmen** wird das Verhalten von Verdichtungen überprüft. So laufen z. B. in der Stehendaufnahme subpulmonal gelegene, nicht gefangene Pleuraflüssigkeiten in der Seitenlage an der lateralen Thoraxwand aus (Ergussaufnahme, s. S. 185). Durch den Einsatz der Sonografie und CT werden sie aber nur noch selten durchgeführt.
- Thoraxübersichtsaufnahmen mit weniger harten Strahlen (70 kV, **Rippentechnik**, knöcherner Thorax) tragen zu einem verbesserten Nachweis von Frakturen und knöchernen Läsionen bei.

Röntgenaufnahmen bei speziellen Fragestellungen

- **Aufnahmen in Exspiration:** bei kleinem Pneumothorax (s. S. 188), Fremdkörperaspiration, Überblähung.
- **Lagerungsaufnahmen:** Überprüfen das Verhalten von Verdichtungen (Ergussaufnahme, s. S. 185).
- Thoraxaufnahmen mit 70 kV weisen Frakturen und knöcherne Läsionen nach **(Rippentechnik)**.

Thoraxdurchleuchtung s. a. S. 72

Methode: Die Thoraxdurchleuchtung ergänzt in seltenen Fällen die Übersichtsaufnahmen. Sie ist weitestgehend von der CT ersetzt worden und wird noch bei der Bewegungsanalyse von Thoraxorganen eingesetzt. Durch die Anfertigung von Detailaufnahmen (Zielaufnahmen) ist eine präzise Befunddokumentation möglich. Zu berücksichtigen ist allerdings die Strahlenexposition, aus diesem Grund soll so kurz wie möglich und mit möglichst kleiner Blende durchleuchtet werden.

Indikationen: s. **Tab. B-1.2**.

Thoraxdurchleuchtung s. a. S. 72

Methode: Die Durchleuchtung ergänzt in seltenen Fällen die Übersichtsaufnahmen und erlaubt eine Bewegungsanalyse der Thoraxorgane. Detailaufnahmen (Zielaufnahmen) ermöglichen außerdem eine präzise Befunddokumentation. Aufgrund der Strahlenexposition sollte nur kurz und mit kleiner Blende durchleuchtet werden.
Indikationen: s. **Tab. B-1.2**.

B-1.2 Indikationen für die Thoraxdurchleuchtung

Beurteilung der Zwerchfellmotilität Indikation: einseitiger oder beidseitiger Zwerchfellhochstand (Phrenikusparese?)	Die Atembeweglichkeit des Zwerchfells wird bei tiefer Inspiration u. Exspiration und bei forcierter Inspiration (Hitzenberg-Schnupfversuch = ruckartiges Einatmen durch die Nase bei geschlossenem Mund) geprüft.
Beurteilung der respiratorischen Lumenschwankungen der Trachea Indikationen: präoperativ vor Strumaresektion, Abklärung Tracheomalazie	Die Lumenschwankungen werden im sog. **Müller-Manöver** und **Valsalva-Manöver** erfasst und auf Zielaufnahmen dokumentiert. Beim Müller-Manöver versucht der Patient, bei zugehaltener Nase zu inspirieren und senkt damit den intrathorakalen Druck. Das Valsalva-Manöver erfolgt durch Pressen gegen die geschlossene Stimmritze, der intrathorakale Druck wird erhöht.
Erfassung abnormer Mediastinalbewegungen	Unter In- und Exspiration wird das Mediastinum beobachtet.

1.1.2 Sonografie

Methode (s. a. S. 84): Ultraschallwellen durchdringen Flüssigkeiten und Weichteilstrukturen, Luft und Knochen sind dagegen ein Schallhindernis. Die Untersuchung (mit 3,5–10-MHz-Sonden, je nach Fragestellung) kann unter Umgehung von Lunge und Rippen von abdominell-subkostal, interkostal, parasternal oder suprasternal erfolgen. Der Schallkopf sollte je nach Fragestellung gewählt werden. Bei oberflächlichen Veränderungen kann heute der 10-MHz-Schallkopf eingesetzt werden.

Indikationen: Ein Pleuraerguss kann sonografisch dargestellt werden (**Abb. B-1.3**) und ersetzt in den meisten Fällen die röntgenologische Ergussaufnahme (s. S. 185). Das Verfahren kann zudem komplementär zur Thoraxübersichtsaufnahme eingesetzt werden. Bei Brustwandprozessen oder umschriebenen Raumforderungen der Pleura kann sonografisch entschieden werden, ob der Prozess solide oder liquide ist. Unter sonografischer Führung können Drainagen eingebracht und Biopsien vorgenommen werden.

1.1.2 Sonografie

Methode: Ultraschallwellen durchdringen Flüssigkeiten und Weichteilstrukturen, Luft und Knochen sind Schallhindernisse. Mit 3,5–10-MHz-Sonden kann der Thorax von abdominell-subkostal, interkostal, parasternal oder suprasternal untersucht werden.

Indikationen: Darstellung von Pleuraergüssen (**Abb. B-1.3**) sowie Unterscheidung von soliden und liquiden Raumforderungen. Unter sonografischer Führung können Drainagen eingebracht und Biopsien vorgenommen werden.

B-1.3 Sonografischer Befund bei Pleuraerguss

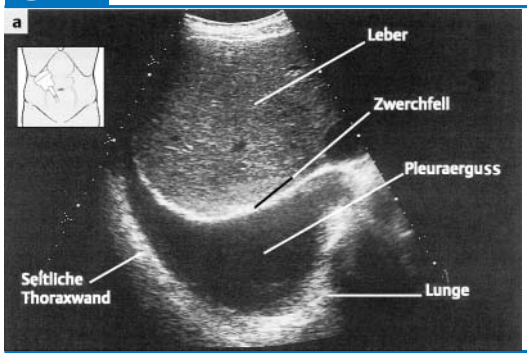

1.1.3 Computertomografie (CT)

Die CT nimmt heute in der weiterführenden radiologischen Diagnostik eine zentrale Stellung ein und ersetzt bei vielen Fragestellungen die konventionelle Tomografie, Bronchografie und Angiografie. Durch sie werden Lunge, Lungenhili, Mediastinum, Pleura und die Thoraxwand überlagerungsfrei in der axialen (transversalen) Schnittebene dargestellt (**Abb. B-1.4**).

Methode (s. a. S. 73):

Der Patient liegt auf dem Rücken und hält während der Aufnahme den Atem an. Die Arme sollten durch Elevation möglichst aus dem Untersuchungsbereich herausgenommen werden. Der Thorax wird normalerweise von der tiefsten Stelle der Zwerchfellrippenwinkel bis zur oberen Thoraxapertur geschichtet. Mit den heutzutage üblichen Spiral-CT´s (Multislice-CT, MSCT) gelingt die lückenlose Untersuchung (Aquisation) des Thorax in einer Inspirationsphase. Meist wird eine Schichtdicke von 5 mm, ein Tischvorschub von 8 oder 10 mm und ein Rekonstruktionsinkrement von 4 mm verwendet (s. a. S. 75).

Die intravenöse **KM-Gabe** verbessert die Abgrenzung von Mediastinalstrukturen und Lungengefäßen und gibt Hinweise auf die Durchblutung pathologischer Thoraxstrukturen. Wegen des hohen Dichteumfangs der abgebildeten Strukturen (Luft: –1000 HE, Knochen: +1000 HE; HE = Schwächungswerte gemessen in Hounsfield-Einheiten, s. S. 78) werden für die optimale Beurteilung der Lunge und des Mediastinums jeweils unterschiedliche Fenstereinstellungen gewählt (**Abb. B-1.5** und **Abb. B-1.6**, s. auch **Abb. B-1.7**, S. 158).

Die **Bronchien** dienen bei der computertomografischen **Lokalisationsdiagnostik** (z. B. Segmentzuordnung einer Raumforderung vor Bronchoskopie) als **Leitstruktur**. Jeder Bronchus wird von der gleichnamigen Arterie begleitet.

Die **großen Lappenspalten** sind insbesondere in der Dünnschnitttechnik (HR-CT) als Linien erkennbar. Die **Fissura minor** ist schwieriger zu identifizieren, da sie ebenfalls einen transversalen Verlauf aufweist und somit genau in der Schnittebene verläuft. Meist ist das an die Septen angrenzende Lungengewebe strukturärmer und weniger dicht, wodurch man indirekt die Lage der Septen vermuten kann.

Feinbau des Lungenparenchyms: Die kleinste respiratorische Einheit ist der **Azinus** mit einer Größe von 6–8 mm. Als Azinus wird das Lungengewebe bezeichnet, das von einem Bronchiolus terminalis versorgt wird. Ca. 3–12 Azini bilden zusammen einen **sekundären Lobulus** (**Abb. B-1.7**). Dieser ist der kleinste, von bindegewebigen Septen umgebene Anteil des Lungenparenchyms. Er hat eine polygonale Form mit einer Kantenlänge von 1–2,5 cm. Im Lobuluskern ist bei axialem Verlauf die A. lobularis als Punktfigur dargestellt, begleitet vom Bronchiolus lobularis. Die Venen und Lymphgefäße verlaufen in den Septen. Der **sekundäre Lobulus** ist mit **hochauflösenden Schichten** darstellbar.

Neben der Standarduntersuchung werden weitere spezielle Techniken eingesetzt:

- Bei der **HR-CT (High Resolution CT)** (**Abb. B-1.8**) werden dünnere Schichten (0,5–2 mm) mit hochauflösendem Faltungskern angefertigt. Die höhere Auflösung ermöglicht die Darstellung des sekundären pulmonalen Lobulus, also der kleinsten Baueinheit des Lungenparenchyms mit eigener bindegewebiger Umhüllung. Diskrete Lungenstruktur- oder Parenchymveränderungen lassen sich im HR-CT früher als

B-1.3

1.1.3 Computertomografie (CT)

Sie ermöglicht eine überlagerungsfreie Darstellung von Lunge, Hili, Mediastinum, Pleura und Thoraxwand in der axialen (transversalen) Schnittebene (**Abb. B-1.4**).

Methode: Der Patient liegt auf dem Rücken und hält während der Aufnahme den Atem an. Der Thorax wird von den Zwerchfellrippenwinkeln bis zur oberen Thoraxapertur geschichtet. Intravenöse **KM-Gabe** verbessert die Abgrenzung von Mediastinum und Lungengefäßen und gibt Hinweise auf die Durchblutung pathologischer Strukturen. Für Lunge und Mediastinum werden unterschiedliche Fenstereinstellungen gewählt (**Abb. B-1.5**, **Abb. B-1.6**, s. auch **Abb. B-1.7**).

Die **Bronchien** dienen bei der CT-**Lokalisationsdiagnostik** als **Leitstruktur.**

Die **großen Lappenspalten** sind als Linien erkennbar. Die **Fissura minor** ist schwieriger zu identifizieren, da sie genau in der Schnittebene verläuft.

Feinbau des Lungenparenchyms: Kleinste respiratorische Einheit ist der **Azinus** (6–8 mm). 3–12 Azini bilden einen **sekundären Lobulus**, der kleinste Anteil des Lungenparenchyms (**Abb. B-1.7**). Er ist mit **hochauflösenden Schichten** darstellbar.

Weitere spezielle Techniken:

- **HR-CT (High Resolution CT)** (**Abb. B-1.8**): Dünnere Schichten (0,5–2 mm) ermöglichen die Darstellung des sekundären Lobulus. Diskrete Lungenveränderungen lassen sich früher als im normalen CT

B-1.4 Normaler Thorax im CT (Mediastinalfenster)

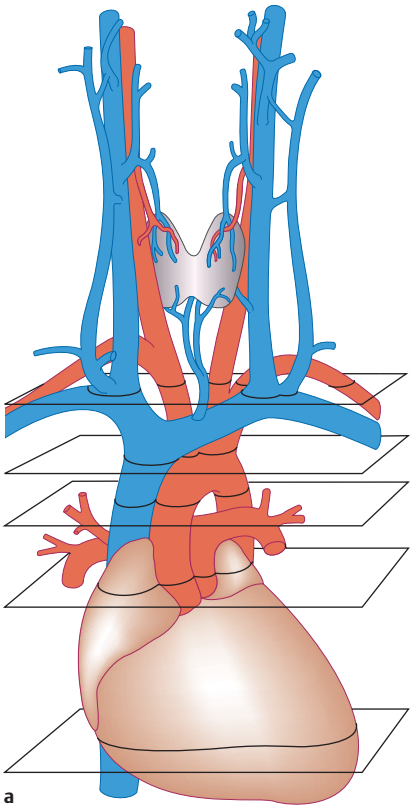

a

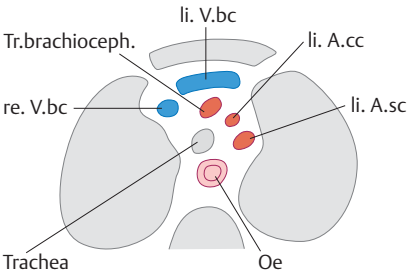

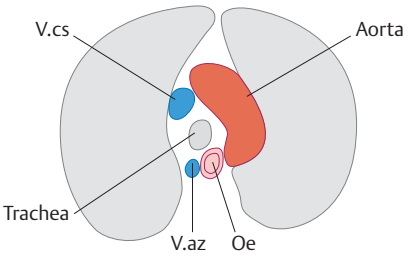

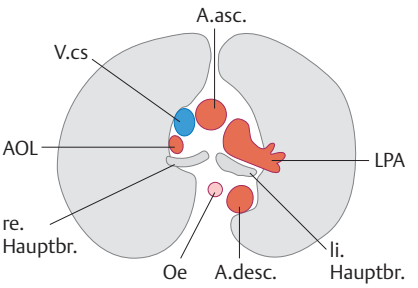

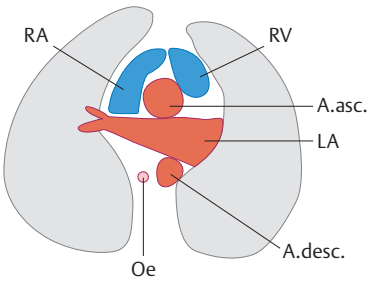

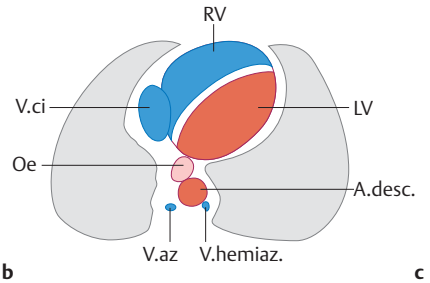

b

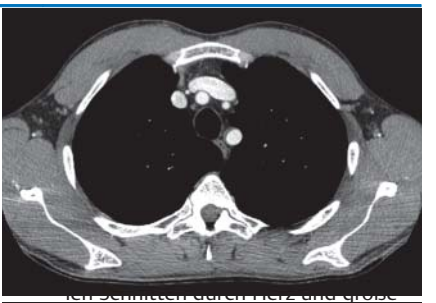

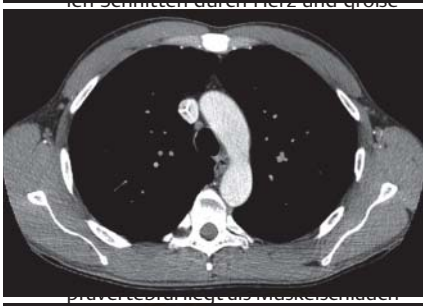

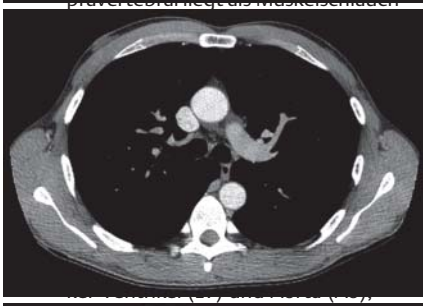

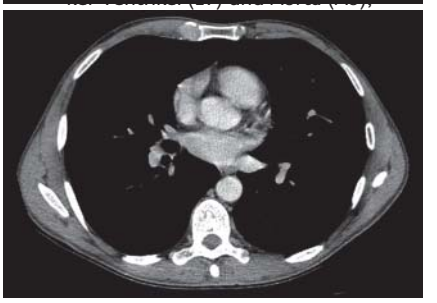

c

A.asc.	Aorta ascendens
A.desc.	Aorta descendens
A.cc	Arteria carotis communis
A.sc	Arteria subclavia
AOL	Oberlappenarterie
Hauptbr.	Hauptbronchus
LA	linker Vorhof
LPA	linke Pulmonalarterie
LV	linker Ventikel
Oe	Ösophagus
RA	rechter Vorhof
RV	rechter Ventrikel
Tr.brachioceph.	Truncus brachiocephalicus
V.az	Vena azygos
V.bc	Vena brachiocephalica
V.ci	Vena cava inferior
V.cs	Vena cava sup.
V.hemiaz	Vena hemiazygos

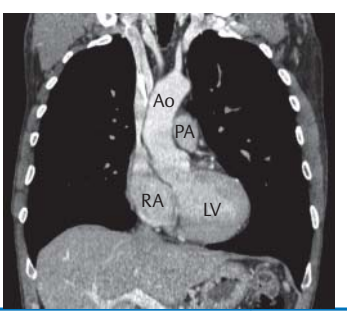

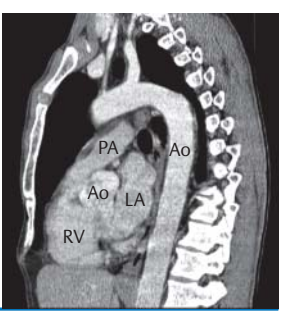

d

◀ **a** Längsschnitt-Anatomie: Die eingezeichneten Ebenen korrespondieren mit den Schnittebenen in b und c.
b Querschnittzeichnungen.
c CT-Querschnitte.
d Koronare und sagittale Rekonstruktion aus einem MSCT-Datensatz.
Das Mediastinum wird auf den axialen Schnitten durch Herz und große Gefäße strukturiert. Der Aortenbogen ist ein geeigneter Ausgangspunkt für die Bildanalyse. Auf tieferen Schnitten ist die Aorta ascendens ventral rechts, die Aorta descendens prävertebral links erkennbar. Oberhalb des Aortenbogens werden die brachiozephalen Gefäße getroffen. Die Trachea ist als lufthaltige, ringartige Struktur abgrenzbar, prävertebral liegt als Muskelschlauch der Ösophagus. Des Weiteren lassen sich insbesondere nach Kontrastmittelgabe die Pulmonalarterien, V. cava und V. azygos identifizieren. Die Feinbeurteilung der Lunge erfolgt in spezieller Lungenfenstereinstellung.
Im **MSCT** (**d**) lässt sich die Anatomie der (kontrastierten) Herzhöhlen und großen Gefäße nachvollziehen: Linker Ventrikel (LV) und Aorta (Ao); rechter Ventrikel (RV)und A. pulmonalis (PA) sowie rechter (RA) und linker Vorhof (LA). Die horizontalen, streifigen Artefakte entstehen durch die Kontraktionen des Herzens und Pulsationen der Gefäße während der CT-Aufnahme.

B-1.5 Mediastinalfenster (a) vs. Lungenfenster (b)

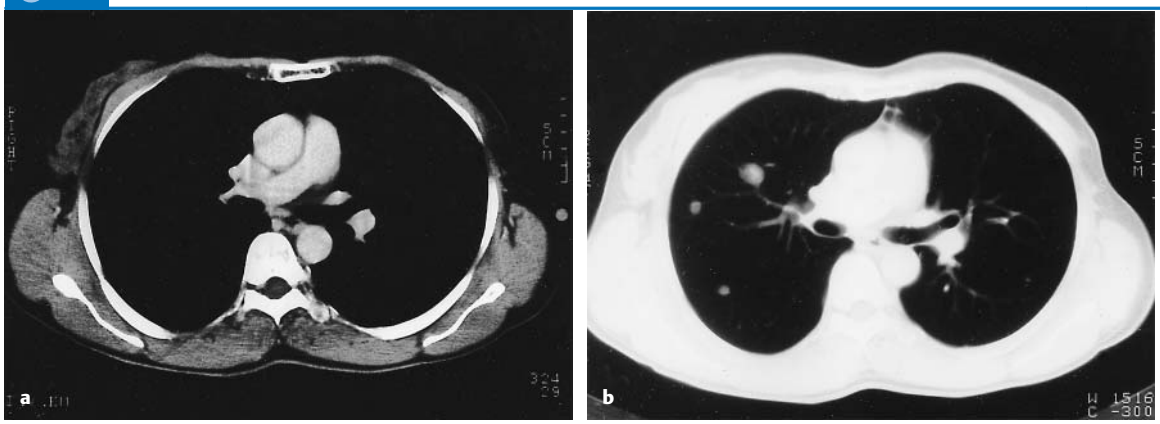

Beim Lungenfenster wird das Center (Fensterlage) auf –650 HE, das Window (Fensterbreite) auf 1500 HE eingestellt.
Das Weichteilfenster bzw. Mediastinalfenster wird bei einem Center von ca. 35 HE und einem Window von ca. 300 erreicht.
Die zahlreichen unterschiedlich großen Lungenrundherde bei metastasiertem Mamma-Karzinom sind teilweise nur im Lungenfenster erkennbar.

B-1.6 Normaler Thorax in der CT (Lungenfenster)

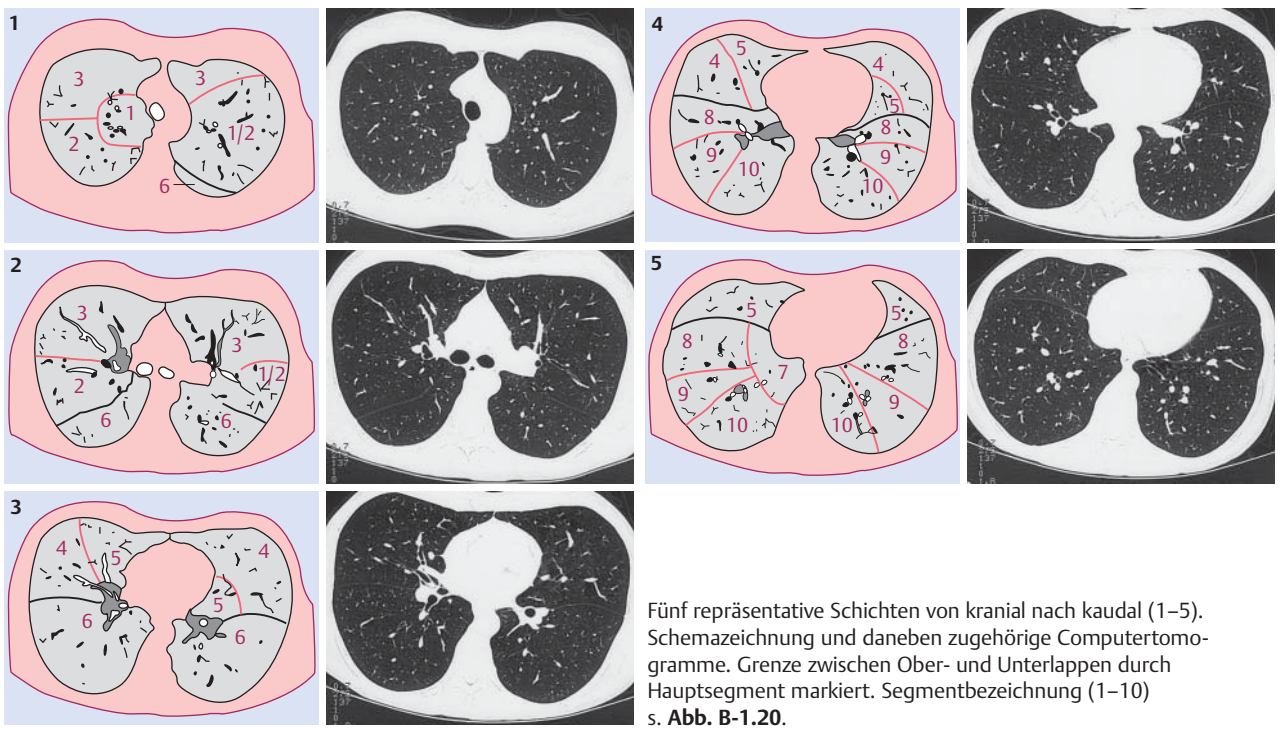

Fünf repräsentative Schichten von kranial nach kaudal (1–5). Schemazeichnung und daneben zugehörige Computertomogramme. Grenze zwischen Ober- und Unterlappen durch Hauptsegment markiert. Segmentbezeichnung (1–10) s. **Abb. B-1.20**.

B-1.7

B-1.7 Schematische Darstellung zweier benachbarter sekundärer Lobuli

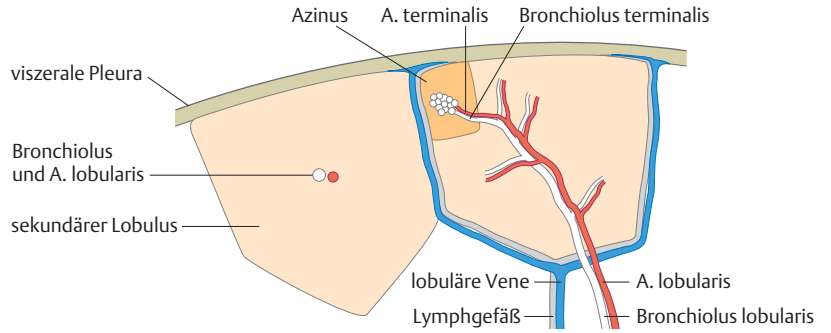

B-1.8 Vergleich einer konventionellen CT- mit einer HR-CT-Aufnahme

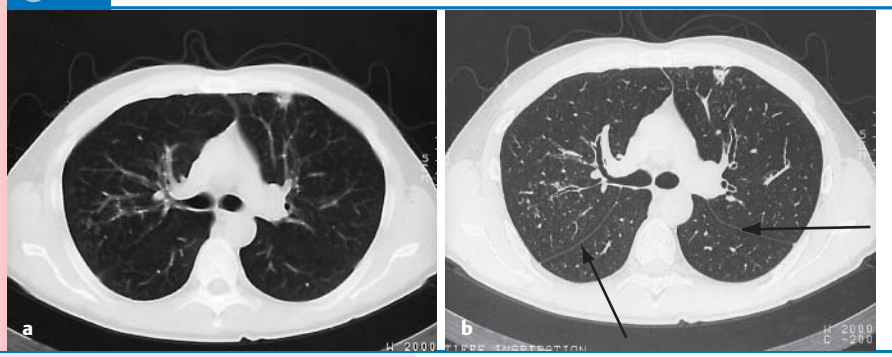

a Konventionelle CT (Lungenfenster). **b** HR-CT (entsprechende Schnitthöhe). Die Lungenstruktur (Pfeil = großer Lappenspalt) ist in HRCT detaillierter abgebildet.

erkennen. Indikationen: Asbestose, unklare Veränderungen.

- Bei der **Lungenemboliediagnostik** werden die zentralen Lungenabschnitte enger untersucht.

- **Bauchlage im CT:** zur Differenzierung Hypostase – Fibrose/Asbestose, Hypostase – Infiltrat
- **Untersuchung im End-Exspirium** bei obstruktiver Lungenerkrankung.

Indikationen: Die Thorax-CT ermöglicht den sicheren und schnellen Ausschluss bzw. Nachweis von **raumfordernden Prozessen im Mediastinum**. Routinemäßig wird sie für die **Stadieneinteilung (Staging) von Tumorerkrankungen** eingesetzt. **Gefäßanomalien** oder **Aneurysmen** werden durch KM-Gabe sichtbar. Weiterhin dient sie der **Lungenemboliediagnostik**, dem Nachweis von **Rundherden, Lungengerüstveränderungen** und der **Planung von Radiotherapien**.

1.1.4 Magnetresonanztomografie (MRT)

Methode: Vorteile gegenüber der CT sind: **multiplanare Abbildungstechnik, höherer Gewebekontrast, Gefäßdarstellung ohne KM-Gabe, fehlende Strahlenbelastung** (**Abb. B-1.9**).

im normalen CT erkennen und leichter topografisch zuordnen. Indikationen: Die HR-CT wird bei Asbestose und bei unklaren Lungenveränderungen eingesetzt.

- Bei der **Lungenemboliediagnostik** werden die zentralen Lungenabschnitte enger untersucht. Hier kommt zum Beispiel eine Spirale mit den Parametern 3/5/4 (Schichtdicke, Tischvorschub, Inkrement) zum Einsatz. Eine intravenöse KM-Gabe ist zur Beurteilung der Lungenarterien unbedingt nötig.
- Indikationen für eine **Bauchlage im CT** sind: Differenzierung Hypostase – subpleurale Fibrose /Asbestose, Differenzierung Hypostase – Infiltrat
- Indikation für eine **Untersuchung im End-Exspirium** („Air-Trapping"): Diagnostik bei obstruktiver Lungenerkrankung.

Indikationen: Raumfordernde Prozesse des Mediastinums können wesentlich sicherer ausgeschlossen bzw. nachgewiesen werden als durch konventionelle Röntgendiagnostik. Lokalisation, Ausdehnung und Beziehung zu Nachbarorganen sind exakt bestimmbar. Die Dichtemessung gestattet in vielen Fällen eine Annäherung an die Artdiagnose eines Tumors. Die CT wird außerdem routinemäßig für die **Stadieneinteilung (Staging) von Tumorerkrankungen** (z. B. Lymphom, Bronchial- oder Ösophaguskarzinom) eingesetzt. **Gefäßanomalien oder Aneurysmen** können mit Bolusgabe von KM dargestellt werden. Bei der Lungenemboliediagnostik hat die CT die Lungenszintigrafie und die Pulmonalisangiografie weitestgehend abgelöst. Die CT ist zudem gegenwärtig die empfindlichste Methode zum Nachweis kleiner **Lungenrundherde** und einer **Lungengerüstveränderung** (Lungenfibrose, Lungenemphysem). Bei der **Planung einer Radiotherapie** ist sie ebenfalls nicht mehr wegzudenken.

1.1.4 Magnetresonanztomografie (MRT)

Methode: Die MRT ist wie die CT ein Schnittbildverfahren. Zur Technik s. S. 79. Vorteile gegenüber der CT sind die **multiplanare** (u. a. axial, frontal, sagittal) **Abbildungstechnik,** der **höhere Gewebekontrast,** die **Gefäßdarstellung auch ohne KM-Gabe** verbunden mit der **fehlenden Strahlenbelastung** (**Abb. B-1.9**).

Nachteile sind die **längeren Untersuchungszeiten,** die daraus resultierenden **Atemartefakte** mit Verschlechterung der Bildauflösung und die **Bewegungsartefakte** durch Herz- und Gefäßpulsationen, die jedoch durch EKG-Triggerung minimiert werden können.

Nachteile: **längere Untersuchungszeiten, Atemartefakte, Bewegungsartefakte**.

Indikationen: Als Schichtverfahren wird bei den meisten Fragestellungen weiterhin die CT eingesetzt. Die MRT ist der CT überlegen bei der Untersuchung von **Spinalraum, Pleura und Thoraxwand**. Sie wird außerdem zunehmend bei der Beurteilung mediastinaler Prozesse, v. a. bei der Abklärung von **Gefäßanomalien** und **Aneurysmen** eingesetzt. Darüber hinaus erlauben die verschiedenen Bewertungskriterien der MRT gegenüber der CT in unklaren Fällen differenzialdiagnostische Hinweise. Der Einsatz der MRT bei **kardialen Fragestellungen** (z. B. KHK, myokardiale Funktion) wird zur Zeit intensiv untersucht (s. S. 234).

Indikationen: Die MRT ist der CT überlegen bei der Untersuchung von **Spinalraum, Pleura und Thoraxwand**. Zunehmend wird sie zur Abklärung von **Gefäßanomalien** und **Aneurysmen** eingesetzt. Ihr Einsatz bei **kardialen Fragestellungen** wird intensiv untersucht (s. S. 234).

B-1.9 Normalbefund MRT Thorax

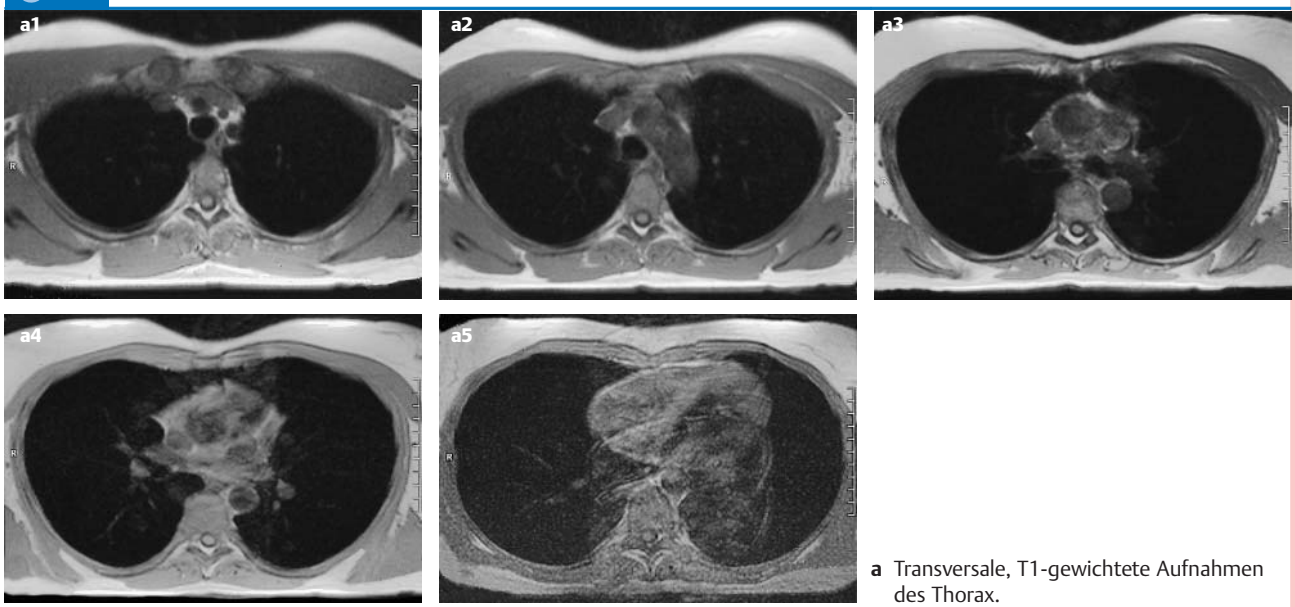

a Transversale, T1-gewichtete Aufnahmen des Thorax.

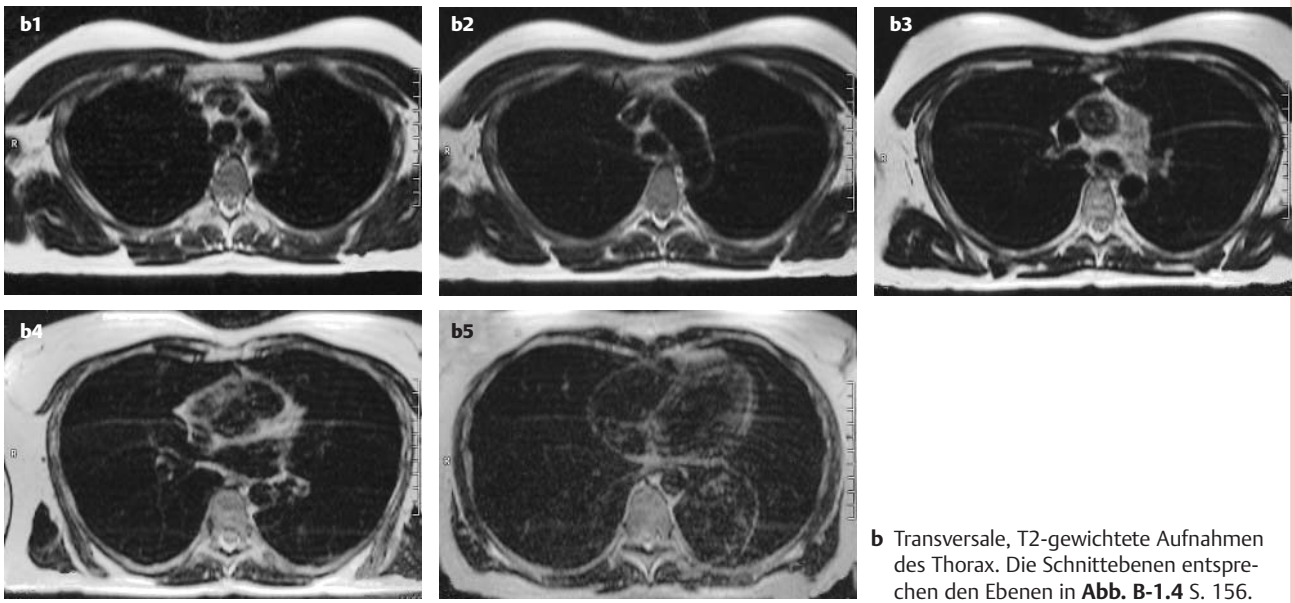

b Transversale, T2-gewichtete Aufnahmen des Thorax. Die Schnittebenen entsprechen den Ebenen in **Abb. B-1.4** S. 156.

1.1.5 Gefäßdarstellende Verfahren

Pulmonalisarteriografie, Aortografie und Kavografie. Heute mittels digitaler Subtraktionsangiografie (s. S. 393). Zunehmend werden CT- und MR-Angiografie initial eingesetzt.

1.1.5 Gefäßdarstellende Verfahren

Hierzu gehören die Pulmonalisarteriografie, die Aortografie und Kavografie. Die digitale Subtraktionsangiografie (s. S. 393) bleibt der „Goldstandart" zur Gefäßdarstellung. Wegen der Invasivität werden zunächst MR- oder CT-Angiografie eingesetzt. Die digitale Subtraktionsangiografie kommt vor allem bei unklaren Befunden oder bei geplanten Interventionen zum Einsatz.

1.1.6 Nuklearmedizinische Verfahren

Sie erfassen **regionale Durchblutung (Perfusionsszintigrafie)** oder **regionale Ventilation** (Inhalationsszintigrafie). Bei der Emboliediagnostik sollte die Perfusionsszintigrafie mit der Ventilationsszintigrafie zur Steigerung der Treffsicherheit kombiniert eingesetzt werden.
Mismatch-Befund: Perfusionsdefekt und unauffällige Ventilation an gleicher Stelle (→ Lungenembolie).
Match-Befund: Perfusionsdefekt und reduzierte Ventilation an gleicher Stelle (→ pulmonale Raumforderungen, Infekte, Pleuraergüsse oder COPD).

1.1.6 Nuklearmedizinische Verfahren

Die szintigrafischen Methoden erfassen die **regionale Durchblutung der Lunge (Perfusionsszintigrafie)** oder die **regionale Ventilation (Inhalationsszintigrafie)**. Die Sensitivität der Lungenszintigrafie ist sehr hoch, allerdings werden Perfusionsdefizite auch von anderen Lungenerkrankungen verursacht, so dass zur Steigerung der Spezifität zusätzlich eine Ventilationsszintigrafie durchgeführt werden sollte.

Für eine Lungenembolie spricht ein keilförmiger Speicherdefekt im Perfusionsszintigramm bei unauffälligem Ventilationsszintigramm **(Mismatch-Befund)**. Pulmonale Raumforderungen, Infekte, Pleuraergüsse oder COPD stellen sich aufgrund des Euler-Liljestrand-Reflexes überwiegend als **Match-Befunde** dar, also als Areale mit reduzierter Ventilation und Perfusion. Seltenere Indikationen für szintigrafische Verfahren sind: Vorhersage der postoperativen Lungenfunktion sowie Berechnung der Shuntgröße eines Rechts-links-Shunts. Dabei steht die Quantifizierung der Messdaten im Vordergrund.

Perfusionsszintigrafie

Methode: Sie wird mit **i. v. applizierten** ^{99m}Tc-Pertechnetat-markierten Albuminpartikeln durchgeführt, die Gammastrahlen emittieren. Die Verteilung ihrer Aktivität lässt auf die regionale Perfusion schließen. Normalbefund: zwei schwarze lungenförmige Schatten.

Indikationen: Bei Lungenembolien entsteht ein keilförmiger Speicherdefekt.

Perfusionsszintigrafie

Methode: Die Perfusionsszintigrafie wird mit ^{99m}Tc-Pertechnetat-markierten Albuminpartikeln (Durchmesser 10–40 µm), die **i. v. appliziert** werden, durchgeführt. Die radioaktiven Partikel setzen im normal perfundierten Lungenparenchym multiple kleinste Embolien. Die dabei emittierten Gammastrahlen werden von einer Gammakamera aufgezeichnet. Die Verteilung der Aktivität lässt Rückschlüsse auf die regionale Perfusion zu. Normalerweise entspricht das entstandene Bild dem zweier schwarz dargestellter lungenförmiger Schatten.

Indikationen: Hauptindikation ist der V. a. Lungenembolie. Da der Embolus einen arteriellen Ast verlegt hat, entsteht ein keilförmiger Speicherdefekt.

Inhalationsszintigrafie

▸ **Synonym.**

Methode: Inhalation von radioaktiven Edelgasen (^{133}Xenon) oder Aerosolen (^{99m}Tc-Mikrosphären), die sich an den Wänden von Trachea, Bronchien und Alveolen niederschlagen (s. S. 222, **Abb. B-1.73**).

Indikationen: Ventilationsstörungen, Bronchusstenosen, Lungenembolien.

Inhalationsszintigrafie

▸ **Synonym.** Ventilationsszintigrafie

Methode: Die Darstellung der regionalen Lungenluftverteilung gelingt entweder mit der **Inhalation** von radioaktiven Edelgasen (^{133}Xenon) oder von Aerosolen (^{99m}Tc-Mikrosphären), die sich an der Trachealwand, den Bronchialwänden und den Alveolarwänden niederschlagen. Die Verteilung charakterisiert die regionale Ventilation, die mit externen Detektoren szintigrafisch dokumentiert wird (s. S. 222, **Abb. B-1.73**).

Indikationen: Ventilationsstörungen (Restriktion, Obstruktion), Bronchusstenosen und als Ergänzung zur Perfusionsszintigrafie bei Lungenembolie. Wird das Szintigramm mehrere Stunden nach der Inhalation angefertigt, gibt es Auskunft über den Abtransport des Nuklids und damit über die Aktivität des mukoziliären Transportsystems.

1.1.7 Perkutane Interventionen

Sie umfassen **Nadelbiopsie, Drainage pathologischer Flüssigkeitsansammlungen, therapeutische Embolisation von Lungengefäßen** sowie Thrombusfragmentation oder lokale Lyse bei bedrohlicher **Lungenembolie.** Schmerzreduktion, z. B. bei Tumorinfiltration, gelingt durch **CT-gesteuerte Blockade** von Plexus brachialis, Ganglion stellatum oder einzelnen Nervenwurzeln.

1.1.7 Perkutane Interventionen

Perkutane Interventionen im Bereich des Thorax umfassen die **Nadelbiopsie,** die **Drainage pathologischer Flüssigkeitsansammlungen,** die **therapeutische Embolisation von Lungengefäßen** (arteriovenöse Malformation, Lungenblutung) sowie Maßnahmen bei einer lebensbedrohlichen **Lungenembolie** (Thrombusfragmentation, lokale medikamentöse Lyse). Bei Tumorinfiltrationen der Plexus oder resistenten Schmerzzuständen kann eine **CT-gesteuerte Blockade oder Ausschaltung** erfolgen (d. h. unter CT-Kontrolle Infiltration des **Plexus brachialis**, des **Ganglion stell-**

atum oder **einzelner thorakaler Nervenwurzeln** mit einem Lokalanästhetikum oder konzentriertem Alkohol) und damit eine Schmerzreduktion erreicht werden.

Perkutane Nadelbiopsie

Methode: Ultraschall- und CT-gesteuerte Biopsien gehören zu den etablierten Techniken der nichtoperativen Diagnosestellung. Rein durchleuchtungsgesteuerte Methoden werden durch den Einsatz der CT zurückgedrängt. Man unterscheidet zwei Arten von Punktionsnadeln:

- Nadeln, mit denen Material zur **histologischen** Untersuchung aus der Lunge herausgestanzt werden kann.
- feinlumige Nadeln (Feinbiopsienadeln), die weniger traumatisch sind und deren gewonnenes Material jedoch lediglich zur **zytologischen** Untersuchung ausreicht.

Perkutane Nadelbiopsie

Methode: Man unterscheidet zwischen Nadeln, mit denen Material zur **histologischen** Untersuchung ausgestanzt wird und Feinbiopsienadeln, die der Materialgewinnung für **zytologische** Untersuchungen dienen.

► Merke. Voraussetzungen für die CT-gesteuerte Punktion sind wegen der Blutungsgefahr ein Quick-Wert von mindestens 50 % (< 1,5 INR) und eine Thrombozytenzahl von über 70 000/mm^3.

► Merke.

Der Patient wird so gelagert, dass ein optimaler Zugang gewährleistet ist. Zunächst wird ein Radiogramm der betroffenen Region durchgeführt. Am Monitor werden der Einstichwinkel und die Einstichtiefe geplant. Danach wird die Schichtebene auf den Patienten mit Filzstiftmarkierung übertragen und die Punktionsstelle markiert. Nach Oberflächenanästhesie erfolgt die Punktion in Atemstillstand des Patienten. **Die Punktionsstelle liegt zur Vermeidung von Blutungen und Nervenläsionen an der Rippenoberkante.** Das gewonnene Material wird teilweise auf Objektträgern ausgestrichen und teilweise in Formalinlösung fixiert. Zum Abschluss kann im CT ein Pneumothorax ausgeschlossen werden.
Die häufigste **Komplikation** ist das Auftreten eines Pneumothorax. Seltener sind Hautemphysem, Blutungen und Hämoptysen.

Die Punktion erfolgt nach Oberflächenanästhesie in Atemstillstand des Patienten. **Die Punktionsstelle liegt zur Vermeidung von Blutungen und Nervenläsionen an der Rippenoberkante.**
Häufigste **Komplikation** ist ein Pneumothorax.

Indikationen: Bei unklaren Befunden (unklarer peripherer Lungenrundherd, Pleura- oder Thoraxwandprozess, mediastinale Raumforderung), die durch bildgebende Verfahren nicht zu klären sind und eine Größe über 0,5 cm haben, kann eine diagnostische Punktion in Erwägung gezogen werden.

Indikationen: Bei unklaren Befunden (z. B. peripherer Lungenrundherd) über 0,5 cm.

► Klinischer Fall. Bei einer 53-jährigen Patientin mit systemischem Lupus erythematodes treten Thoraxschmerzen und Dyspnoe auf, zusätzlich bestehen rezidivierend Arthralgien und Fieberschübe. Die Thoraxübersichtsaufnahme (**Abb. B-1.10a**) zeigt eine Verbreiterung des Mediastinums nach rechts mit polyzyklischer Begrenzung. Auf der Seitaufnahme wird der Retrosternalraum größtenteils ausgefüllt. Der rechte Hilus ist auf der p.-a.-Aufnahme nicht mehr abgrenzbar, der linke ist unauffällig konfiguriert. Zusätzlich besteht ein kleinerer Erguss linksseitig. Die CT-Untersuchung (**Abb. B-1.10b**) stellt den raumfordernden Prozess im vorderen Mediastinum mit einer maximalen Ausdehnung von 4 × 4 × 10 cm dar.

► Klinischer Fall.

B-1.10 Malignes Thymom

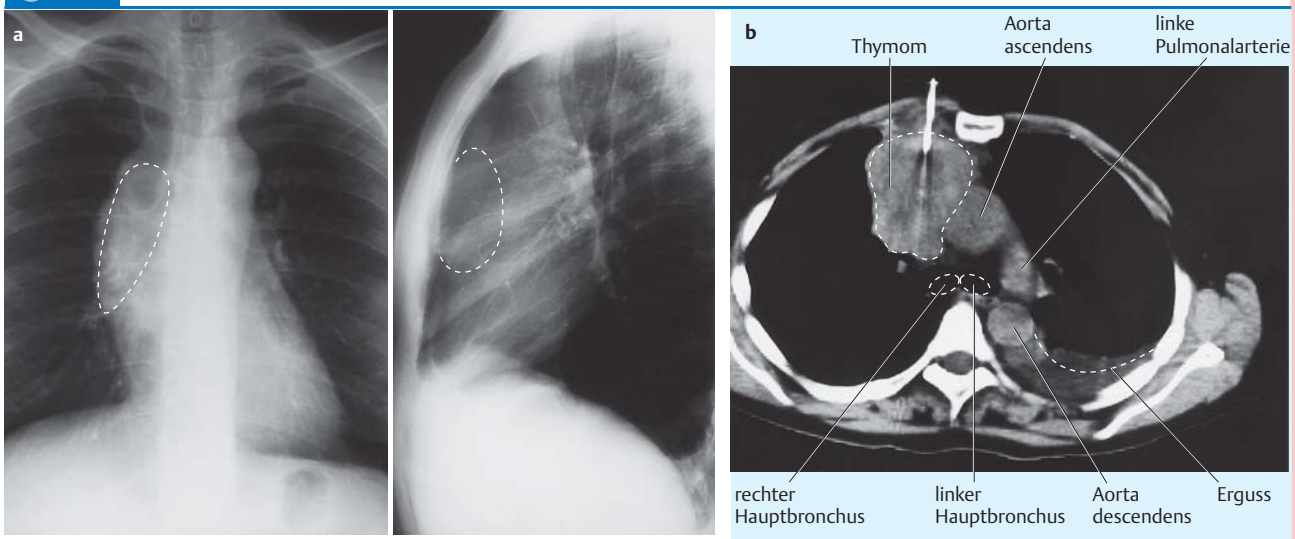

a Übersichtsaufnahmen (gestrichelte Linie = Thymom).
b CT-gesteuerte Punktion.

Der Tumor liegt dem Perikard breitbasig auf, es besteht ein Perikarderguss. Zusätzlich ist ein Pleuraerguss links vorhanden. Mittels Mediastinoskopie gelingt es nicht, geeignetes Material für die histologische Diagnostik zu gewinnen. Letztendlich kann durch CT-gesteuerte Punktion (**Abb. B-1.10b**) die Diagnose eines lymphozytenreichen Thymoms gestellt werden. Schon präoperativ besteht aufgrund des CT-Befundes der V. a. Perikardinfiltration. Das Thymom wird in toto reseziert mit Perikard-Teilresektion, Entfernung von rechten Lungenanteilen und des N. phrenicus rechts. Des Weiteren erfolgen eine Chemotherapie und eine konsolidierende Radiatio des Mediastinums, die zu einer kompletten Remission führen.

Perkutane CT-gesteuerte Abszessdrainage

Im KM-CT zeigt sich meist ein **hyperdenser Ringsaum**, der der Abszessmembran entspricht. Nach Lokalanästhesie wird ein Drainage-Katheter in die Abszesshöhle platziert.

Perkutane CT-gesteuerte Abszessdrainage

Die perkutane Abszessdrainage ermöglicht eine schonende, organerhaltende Therapie. Zunächst erfolgt zur Abszesslokalisation eine CT mit KM. Meist stellt sich ein **hyperdenser Ringsaum** dar, der der Abszessmembran entspricht. Nach Abszesslokalisation und Lokalanästhesie wird ein dicklumiger Drainage-Katheter (10–14F) in die Abszesshöhle platziert. Zusätzlich wird Sekret für die bakteriologische Intersuchung gewonnen.

► **Merke.**

► **Merke.** Die perkutane Abszessdrainage darf bei Vorliegen von Gerinnungsstörungen (Blutungsgefahr) oder Echinokokkuszysten (Gefahr der Streuung) nicht angewendet werden.

Komplikationen: z. B. Blutungen und Pneumothorax.

Komplikationen: sind Blutungen, Pneumothorax, Verletzung und Kontamination benachbarter Organe sowie Fistelbildungen.

1.2 Die normale Thoraxübersichtsaufnahme

1.2 Die normale Thoraxübersichtsaufnahme

1.2.1 Allgemeines

1.2.1 Allgemeines

Die Bildanalyse erfolgt von außen nach innen: d. h. von der Thoraxwand zum Mediastinum (**Abb. B-1.11**).

Ein auffälliger Befund ist oft auf den ersten Blick erkennbar (**Abb. B-1.12**). Doch werden diskrete Veränderungen so leicht übersehen, deshalb ist **systematisches Vorgehen** wichtig.

Abb. B-1.11 zeigt normale Thoraxübersichtsaufnahmen. Die Bildanalyse erfolgt am zweckmäßigsten von außen nach innen, d. h. von der Thoraxwand über das Zwerchfell, die Pleura, und die Lungen zum Mediastinum.
Häufig ist ein auffälliger pathologischer Befund im Thoraxbild schon auf den ersten Blick erkennbar (**Abb. B-1.12**). Es ist jedoch für den Patienten gefährlich, wenn sich der Beobachter mit diesem auffälligen Befund zufrieden gibt, da diskrete Veränderungen, die unter Umständen sogar wichtiger für die Diagnose sind, übersehen werden können. Um keine pathologischen Veränderungen zu übersehen, ist ein **systematisches Vorgehen** wichtig.

► **Merke.**

► **Merke.** Bei der Interpretation des Thoraxröntgenbildes ist eine systematische Analyse sämtlicher vorhandener Strukturen wichtig.

B-1.11 **Normale Thoraxübersichtsaufnahme in 2 Ebenen**

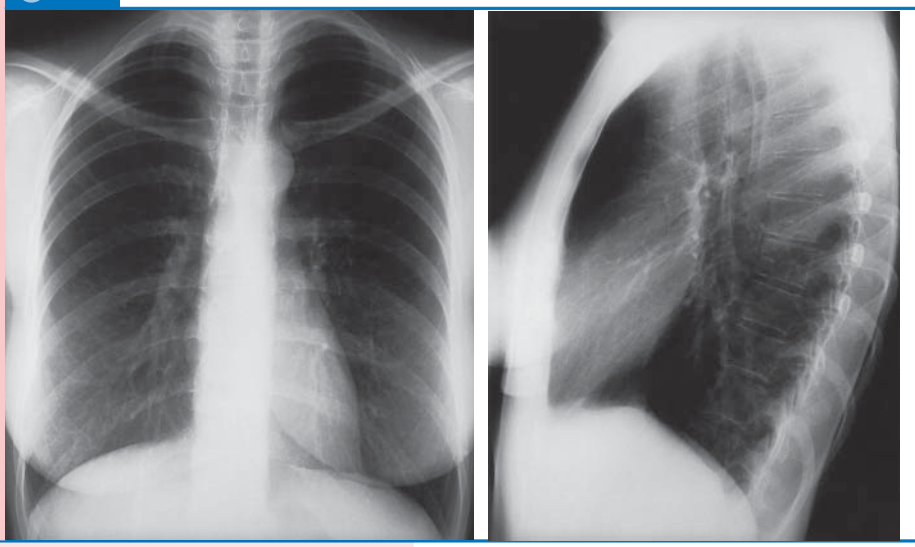

B-1.12 Lungentumor mit Rippendestruktionen

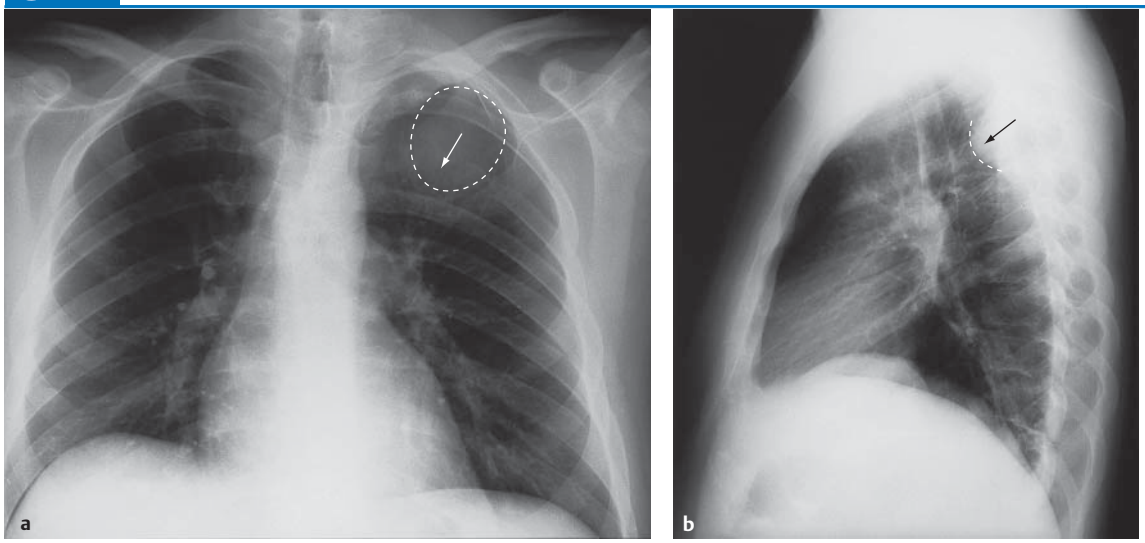

Verschattung im linken Lungenoberfeld (gestrichelte Linie), die sich auf der Seite dorsal wieder findet. Die Rippendestruktion (4. Rippe dorsal, Pfeil) weist auf einen malignen Tumor hin.

Als Erstes sollte die **Bildqualität** beurteilt werden, um Einschränkungen oder Besonderheiten der vorliegenden Aufnahme zu erkennen.

1. Vollständige Abbildung der Thoraxorgane?
2. Drehfehler?
3. Sind die Schulterblätter herausgedreht?
4. Ausreichende Inspiration?
5. Belichtung?
6. Zentrierung der Röhre?

zu 1. – Auf einer Thoraxaufnahme soll der **gesamte** knöcherne Thorax einschließlich der Sinus phrenicocostalis abgebildet sein.

zu 2. – Der Thorax ist ohne **Drehfehler** abgebildet, wenn sich der Proc. spinosus des 3. BWK in die Mitte zwischen beide Sternoklavikulargelenke projiziert. Bei Drehfehlern werden Herz und Mediastinum schräg von den Röntgenstrahlen getroffen und ihre Schatten erscheinen auf der Aufnahme vergrößert.

zu 3. – Der Margo medialis des **Schulterblattes** kann mit der Pleura visceralis bei einem Pneumothorax verwechselt werden, wenn das Schulterblatt nicht herausgedreht wird. Die Innenränder sollten sich bei einer gut eingestellten Aufnahme außerhalb des knöchernen Thorax abbilden.

zu 4. – Es ist wichtig, die **Inspirationstiefe** einzuschätzen, da bei unzureichender Inspiration oder Exspiration das Mediastinum und das Herz durch das hochstehende Zwerchfell breiter abgebildet werden. Der Scheitelpunkt der rechtsseitigen Zwerchfellkuppel projiziert sich bei maximaler Inspiration auf die 10.–11. Rippe dorsal.

zu 5. – Die Beachtung der **Belichtung** ist aus folgendem Grund wichtig: Ist ein Bild unterbelichtet, stellen sich selbst kleine Lungengefäße dar; ist die Aufnahme jedoch überbelichtet, erscheint das Bild schwärzer und es werden feinere Strukturen wie z. B. beginnende Infiltrate nicht mehr abgebildet. Bei ausreichender Belichtung ist die Brustwirbelsäule im Herzschatten gerade noch erkennbar, die Lungengefäße sind im peripheren Lungenanteil zu sehen.

zu 6. – Bei **dezentrierter Röhre** erscheinen Bildanteile heller, dies kann eine Verschattung vortäuschen (**Abb. B-1.13**).

Zuerst soll die **Bildqualität** beurteilt werden. Gefragt wird nach folgenden Gesichtspunkten:

1. **Vollständige** Abbildung aller Thoraxorgane?
2. **Drehfehler?** Proc. spinosus des 3. BWK soll sich in die Mitte zwischen beide Sternoklavikulargelenke projizieren.
3. **Herausgedrehte Schulterblätter?** Sonst kann der Margo medialis mit der Pleura visceralis bei Pneumothorax verwechselt werden.
4. **Ausreichende Inspiration?** Das Herz wird bei unzureichender In- oder Exspiration durch das hochstehende Zwerchfell breiter abgebildet.
5. **Belichtung?** Auf überbelichteten Aufnahmen werden feinere Strukturen nicht mehr abgebildet. Bei ausreichender Belichtung ist die BWS im Herzschatten noch erkennbar, die peripheren Lungengefäße sind sichtbar.
6. **Zentrierung der Röhre?** Hierdurch können Verschattungen vorgetäuscht werden (**Abb. B-1.13**).

B-1.13

B-1.13 **Dezentrierte Röhre**

Deutlicher Transparenzunterschied zwischen rechter und linker Lunge. Hinweisend auf die Fehlbelichtung ist auch die hellere Abbildung der Thoraxweichteile links.

1.2.2 Thoraxwand

Eine Thoraxaufnahme zeigt **knöcherne Strukturen** und **Weichteilschatten**. Mammaschatten und M. pectoralis major können die Lungenfelder weniger transparent erscheinen lassen. Die Mamillen projizieren sich als rundliche Verdichtungen auf die unteren Lungenfelder. Hautfalten können beim liegenden Patienten einen Pneumothorax vortäuschen (**Abb. B-1.14**).

Auf der Seitaufnahme sind die Schulterblätter als vertikale dichte Streifen auf oder vor der Wirbelsäule dargestellt. Die Schulterblätter ziehen horizontal über die Lungenspitzen. Die Rippen verlaufen im dorsalen Anteil fast horizontal. Ihr hinterer Anteil ist deutlicher sichtbar als die vorderen Abschnitte (**Abb. B-1.15**). Der Rippenknorpel wird erst bei zunehmender Verkalkung sichtbar.

1.2.2 Thoraxwand

Neben den **knöchernen Strukturen** sind auf einer Thoraxaufnahme Weichteilschatten erkennbar und zu beurteilen. Die **Weichteile** bilden die Kontur der Thoraxwand. Sie können sich aber auch als Verdichtungsstrukturen auf den Thorax projizieren. Der Mammaschatten und auch ein kräftiger M. pectoralis major können die Transparenz der Lungenfelder herabsetzen. Die Mamillen projizieren sich als rundliche Verdichtungen in die lateralen Anteile der unteren Lungenfelder. Hautfalten erscheinen beim liegenden Patienten als vertikale Verdichtungslinien auf der Übersichtsaufnahme und können einen Pneumothorax vortäuschen (**Abb. B-1.14**). Auf der Seitaufnahme sind die proximalen Anteile der Oberarme im ventroapikalen Anteil der Aufnahme abgebildet.

Zum **knöchernen Thorax** zählen Wirbelsäule, Skapula, Klavikula, Sternum und Rippen. Auf der Seitaufnahme sind die Schulterblätter als vertikale dichte Streifen auf oder vor der Wirbelsäule dargestellt. Die Schulterblätter ziehen horizontal über die Lungenspitzen. Das Sternum ist auf der p.-a.-Aufnahme nur unzureichend erkennbar. Die Rippen verlaufen im dorsalen Anteil fast horizontal. Im hinteren Anteil sind sie runder, dicker und kommen dadurch auf einer Thoraxaufnahme deutlicher zur Darstellung als die abgeplatteten, schräg nach unten verlaufenden vorderen Abschnitte (**Abb. B-1.15**). Der Rippenknorpel ist transparent und auf dem Röntgenbild nicht erkennbar. Mit zunehmendem Alter verkalken diese Knorpelanteile und werden röntgenologisch sichtbar.

B-1.14

B-1.14 **Thorax mit Hautfalten**

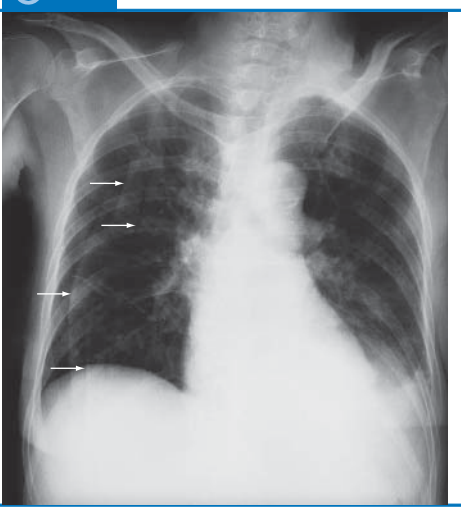

Auf der Liegendaufnahme (Thorax a.-p.) sind rechts lateral Linienschatten (Pfeile) erkennbar, die mit einem Pneumothorax verwechselt werden können. Es handelt sich um Hautfalten, die sich durch Unterschieben der Kassette unter den Patienten bilden und sich auf den Thoraxaufnahmen in die Lunge projizieren. Im Gegensatz zum Pneumothorax ziehen Lungengefäße über diese Figuren hinweg in die Peripherie.

B-1.15 Rippen auf der Thoraxaufnahme

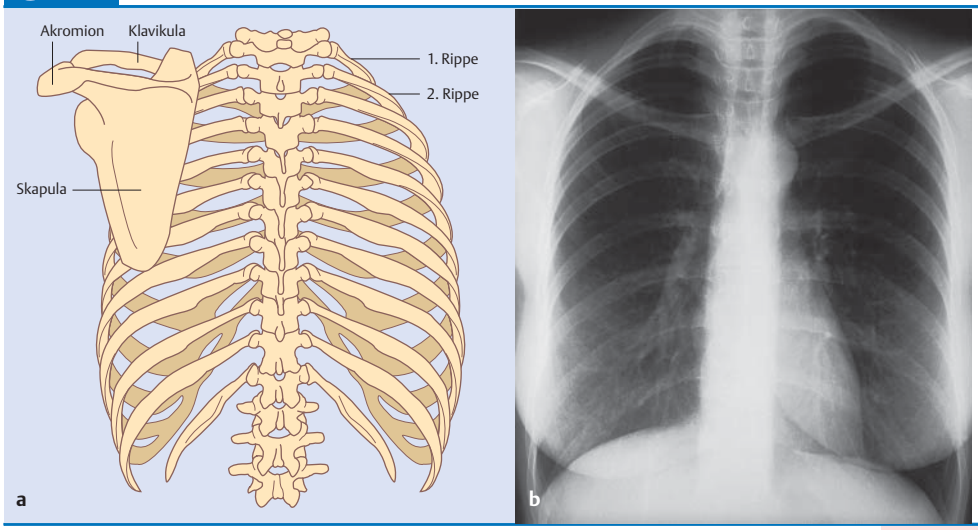

Der knöcherne Thorax wurde so gezeichnet, wie er auf einer Übersichtsaufnahme erscheint. Die dorsalen, horizontal verlaufenden Rippen sind deutlicher als die ventralen Anteile erkennbar.

Pathologische Schatten werden häufig anhand der Rippen näher lokalisiert. Es wird dann angegeben, auf welche Rippe bzw. auf welchen Interkostalraum sich der Befund projiziert.

Pathologische Schatten werden anhand der Interkostalräume lokalisiert.

► **Merke.** Der **Interkostalraum (ICR)** bezeichnet immer den Raum zwischen den **posterioren** Anteilen zweier benachbarter Rippen, es sei denn, es wird ausdrücklich Bezug auf die vorderen Rippenteile genommen.

► **Merke.**

1.2.3 Zwerchfell

Die **rechte** Zwerchfellkuppel steht wegen der darunter liegenden Leber meist etwas **höher** als die linke. Der Scheitelpunkt der rechten Zwerchfellkuppel befindet sich bei ausreichender Inspirationstiefe meist im 10. ICR; bei Exspiration heben sich die Zwerchfellkuppeln um 3–7 cm nach kranial. Der **dorsale Sinus phrenicocostalis** steht tiefer als der ventrale, so dass sich beim stehenden Patienten **geringe Flüssigkeitsansammlungen** zunächst hier wieder finden. Erst bei Ergussmengen ab ca. 200 ml verschatten sich die lateralen Sinus phrenicocostales. Direkt unterhalb des linken Zwerchfells ist beim stehenden Patienten die **Magenblase** erkennbar. Auf der Seitaufnahme kann man das linke vom rechten Zwerchfell dadurch unterscheiden, dass das linke meist etwas tiefer steht, unmittelbar unter diesem die Magenblase lokalisiert ist und die Kontur nur bis zum Herzschatten erkennbar ist (**Abb. B-1.16**).

1.2.3 Zwerchfell

Die **rechte** Zwerchfellkuppel steht etwas **höher** als die linke, ihr Scheitelpunkt befindet sich bei Inspiration im 10. ICR, bei Exspiration 3–7 cm mehr kranial. Der **dorsale Sinus phrenicocostalis** steht tiefer als der ventrale, deshalb zeigen sich **geringe Flüssigkeitsmengen** zuerst hier. Erst bei Ergüssen ab 200 ml verschatten sich die lateralen Sinus phrenicocostales. Unterhalb des linken Zwerchfells ist die **Magenblase** erkennbar (**Abb. B-1.16**).

B-1.16 Röntgenmorphologie der Zwerchfellkuppeln

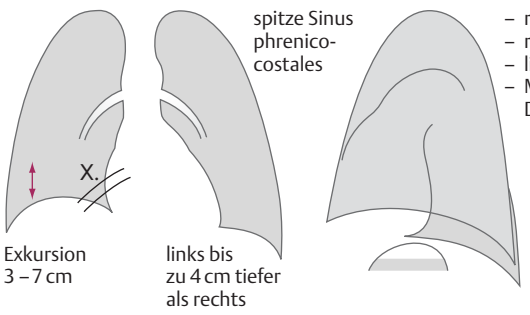

- rechts meist etwas höher als links
- rechte Kontur bis zum Sternum
- linke Kontur bis zum Herzen
- Magenblase unter dem linken Diaphragma

B-1.16

B-1.17 Akzessorische Septen: Lobus venae azygos

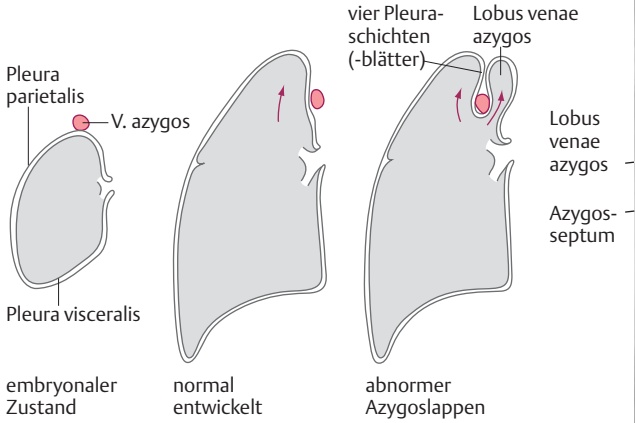

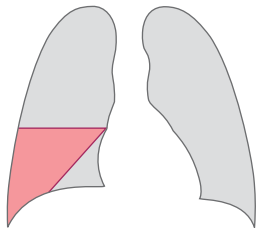

Unteres akzessorisches Septum:
Das untere akzessorische Segment trennt das mediale basale Segment des rechten Mittellappens vom übrigen Lappen: Lobus accessorius cardiacus.

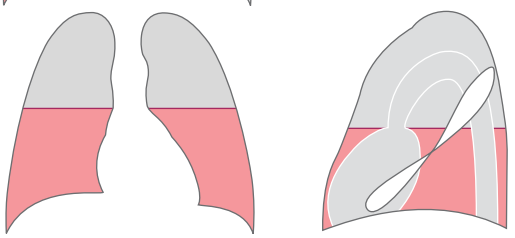

Oberes akzessorisches Septum:
Das obere akzessorische Septum trennt das obere Segment des rechten oder linken Unterlappens vom übrigen Unterlappen ab.

a Schematische Darstellung

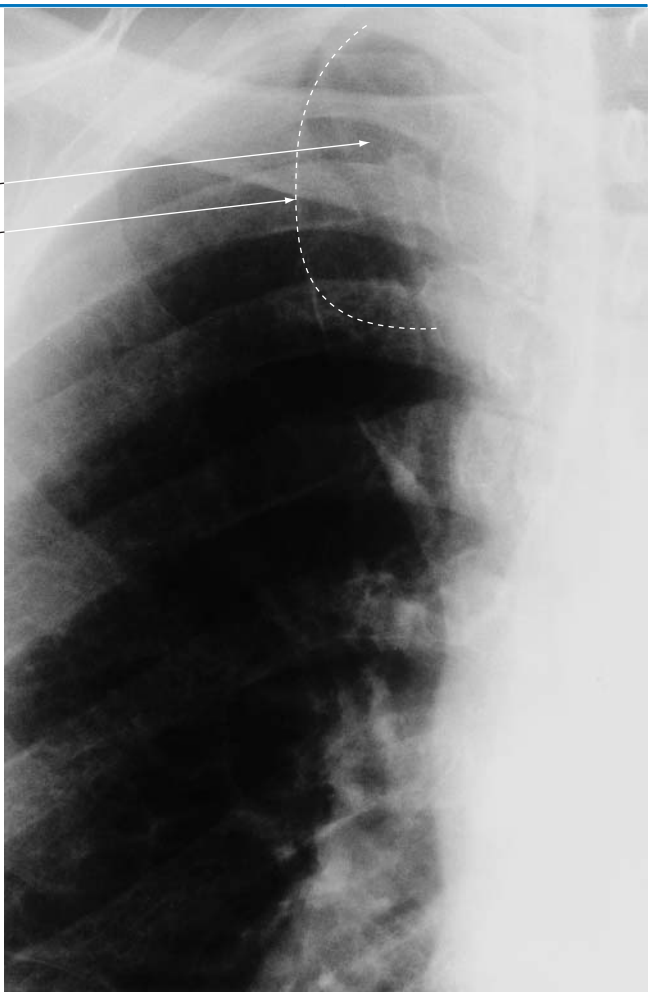

b Thoraxaufnahme (Ausschnitt)

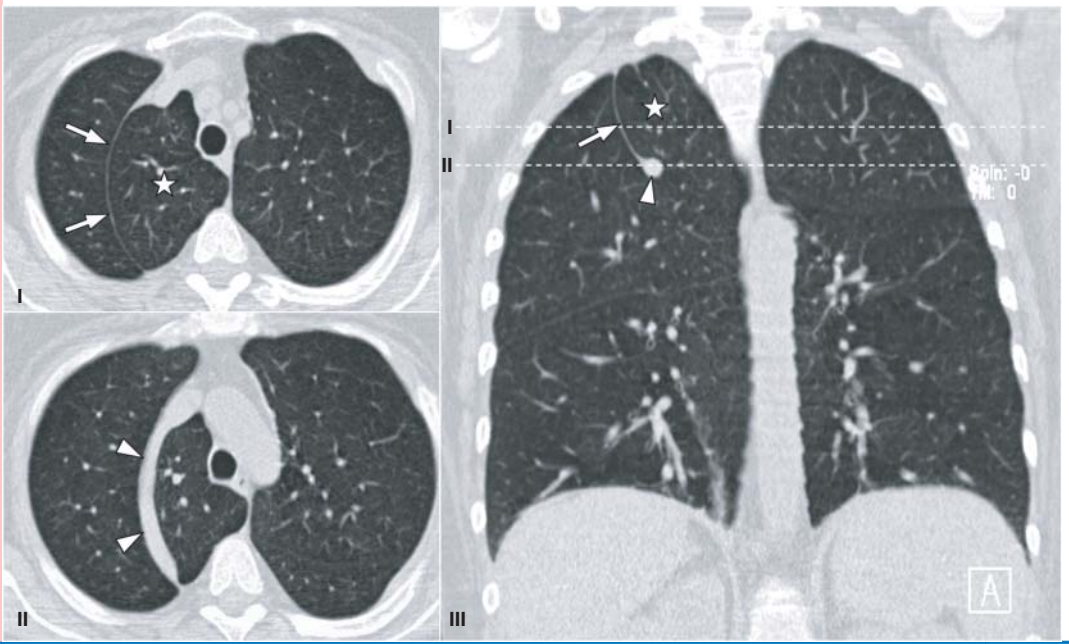

c Niedrigdosis-CT

◀ **a, b** Der horizontale Teil der V. azygos senkt sich im Verlauf der Embryonalentwicklung normalerweise am medialen Lungenrand von der rechten Lungenspitze zum Tracheobronchialwinkel. Als Normvariante erfolgt dieser Deszensus durch die Lunge und es entsteht eine Pleuraduplikatur, das Azygosseptum. Der mediale, kleine Lungenanteil heißt Lobus venae azygos.
c Niedrigdosis-CT, axiale Schichten (I, II) und koronare Rekonstruktion (III) mit Schnittebenen von I, II (gestrichelte Linien). Die V. azygos (Pfeilspitzen) verläuft durch den rechten Oberlappen und bildet dabei das Azygosseptum (Pfeile), wodurch ein „Lobus venae azygos" (Sterne) entsteht.

1.2.4 Pleura

► **Merke.** Normalerweise ist die Pleura auf einer Übersichtsaufnahme nicht erkennbar, es sei denn, sie ist durch einen krankhaften Prozess verdickt oder der Pleuraspalt vergrößert. Pleuraduplikaturen oder Septen sind erkennbar, wenn sie tangential getroffen werden.

In den Lungenspalten liegen 2 Schichten viszeraler Pleura eng aneinander an und bilden eine Duplikatur, das Interlobium oder Septum. Dieses ist dünner als 1 mm und wird auf dem Röntgenbild sichtbar, wenn es von den Röntgenstrahlen tangential getroffen wird. Die Interlobien trennen Lungenlappen voneinander. Zwischen Ober- und Unterlappen befindet sich das Hauptseptum, welches dorsal von etwa der Höhe des 5. BWK schräg nach kaudal und ventral zieht. Aufgrund dieses schrägen Verlaufs ist es meist nur auf einer Seitaufnahme erkennbar. Das Nebenseptum trennt den rechten Mittellappen vom Oberlappen. Da es horizontal verläuft, ist es meist sowohl auf einer Aufnahme im frontalen wie auch im seitlichen Strahlengang nachweisbar.
In einigen Fällen kann man als Normvariante noch weitere Septen, das Azygosseptum (**Abb. B-1.17**), das obere akzessorische oder das untere akzessorische Septum erkennen.

1.2.5 Lunge und Lungengefäße

Da das eigentliche Lungenparenchym, die Alveolen, lufthaltig sind und die zarten Wände Röntgenstrahlen nicht wesentlich schwächen, sind die Lungen **weitgehend strahlendurchlässig**. Das morphologische Substrat der pulmonalen Gefäßzeichnung sind die Lungenarterien und -venen. Der Pulmonalgefäßstamm verzweigt und verjüngt sich in der Lunge in alle Richtungen (**Abb. B-1.18**). Die Pulmonalarterienäste lassen sich normalerweise bis ca. 1–2 cm an die Lungenoberfläche heran verfolgen. Die baumartige Aufzweigung der Lungenarterien ist in einem **Pulmonalisangiogramm** deutlich erkennbar.
Meist ist die Differenzierung eines Gefäßschattens (Arterie oder Vene) nicht möglich. In der nachfolgenden Abbildung (**Abb. B-1.19**) werden einige Kriterien vorgestellt, anhand derer größere Arterien und Venen identifiziert werden können.

B-1.18 Normales Pulmonalisangiogramm

1.2.4 Pleura

► Merke.

In den Lungenspalten liegen 2 Schichten viszeraler Pleura einander an und bilden die weniger als 1 mm dünnen Interlobien oder Septen. Das Hauptseptum trennt Ober- und Unterlappen. Es zieht dorsal vom 5. BWK schräg nach kaudal und ventral und ist auf Seitaufnahmen erkennbar. Das Nebenseptum trennt den rechten Mittellappen vom Oberlappen und wird im frontalen und seitlichen Strahlengang sichtbar.

Als Normvariante wird z. B. das Azygosseptum sichtbar (**Abb. B-1.17**).

1.2.5 Lunge und Lungengefäße

Die Lungen sind **weitgehend strahlendurchlässig**. Der Pulmonalgefäßstamm verzweigt und verjüngt sich in der Lunge baumartig in alle Richtungen, deutlich erkennbar im **Pulmonalisangiogramm** (**Abb. B-1.18**).

Kriterien für die Identifikation größerer Gefäße s. **Abb. B-1.19**.

B-1.18

B-1.19 Gefäße im Röntgenbild

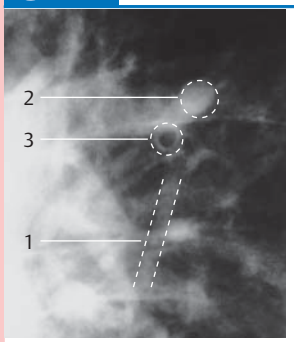

1 längs getroffenes Gefäß
2 quer getroffenes Gefäß
3 Bronchus

a Ausschnitt Lungengefäße: Weit in der Peripherie, also thoraxwandnahe, kann man normalerweise keine Gefäßschatten mehr erkennen. Gefäße, die parallel zum Film verlaufen, werden als streifige Strukturen wiedergegeben. Läuft das Gefäß in annähernd sagittaler Richtung durch das Lungengewebe und in etwa gleicher Richtung wie das Strahlenbündel, erscheint sein Schatten als dichter runder Fleck.

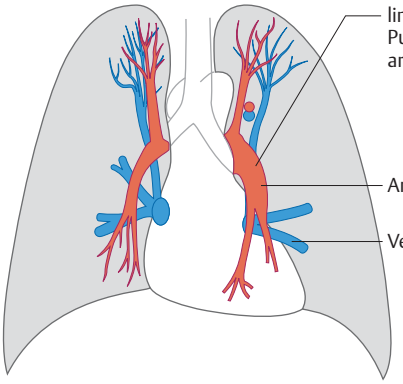

b Schema, Gefäßbündel auf dem p.-a. Bild.
- Arterie parabronchial
- apikal Arterien medial der Venen
- basal kreuzen horizontal verlaufende Venen die Arterien

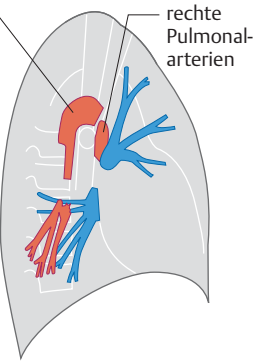

c Schema, Gefäßbündel im Seitbild.
- retrokardial verlaufen Venen ventral, Arterien dorsal

1.2.6 Tracheobronchialsystem

Die Bronchien bilden ein sich baumartig verzweigendes System. Im Röntgenbild sind nur Trachea sowie Haupt- und Lappenbronchien identifizierbar.

1.2.6 Tracheobronchialsystem

Die Bronchien sind ebenso wie die Arterien ein sich baumartig verzweigendes System. Mit Ausnahme der zentralen Anteile sind die Bronchien normalerweise nicht sichtbar, da sie wie die umgebenden Alveolen lufthaltig sind und die Bronchialwände zu dünn sind, um schattengebend zu sein. Im Röntgenbild sind nur die Trachea, Haupt- und Lappenbronchien identifizierbar.

► **Merke.** Eine leichte Verlagerung der Trachea nach rechts durch den anliegenden Aortenbogen ist physiologisch.

Treffen die Röntgenstrahlen tangential auf Lappen- und Segmentbronchien, erscheinen diese als streifige Aufhellungen.

Die Trachea teilt sich in den rechten und linken Hauptbronchus. Wenn die Lappenbronchien und zum Teil Segmentbronchien tangential getroffen werden, erscheinen sie als streifige Aufhellungen, die von einem zarten Streifenschatten begrenzt werden. Bei orthograder (senkrecht angeschnittener) Abbildung resultieren Ringschatten mit zentraler Aufhellung.

Aus dem **rechten** Hauptbronchus gehen 3 Lappenbronchien hervor: Oberlappen-, Mittellappen- und Unterlappenbronchus, die sich in Segmentbronchien verzweigen.

Aus dem **rechten** Hauptbronchus gehen 3 Lappenbronchien hervor, Oberlappen-, Mittellappen- und Unterlappenbronchus. Nach Abgang des rechten Oberlappenbronchus wird der rechte Hauptbronchus Bronchus intermedius genannt. Der Oberlappenbronchus verzweigt sich in 3, der Mittellappenbronchus in 2 und der Unterlappenbronchus in 5 Segmentbronchien.

Der **linke** Hauptbronchus teilt sich in Oberlappen- und Unterlappenbronchus auf. Die Lingula entspricht dem rechten Mittellappen. Deren Segmentbronchien entwickeln sich aus dem Oberlappen heraus, ein **Mittellappenbronchus fehlt**.

Der **linke** Hauptbronchus teilt sich in einen Oberlappen- und einen Unterlappenbronchus auf. Aus dem Oberlappenbronchus gehen zunächst 2 Bronchien hervor, der obere teilt sich in 2 Segmentbronchien des Oberlappens, der untere verzweigt sich in 2 Segmentbronchien der Lingula. Die Lingula entspricht dem rechten Mittellappen. Im Gegensatz zum rechten Lungenflügel entwickeln sich die Segmentbronchien der Lingula aus dem Oberlappenbronchus, ein **Mittellappenbronchus fehlt**. Der Unterlappenbronchus links verzweigt sich in 4 Segmentbronchien.

1.2.7 Bronchopulmonale Segmente

► **Definition.** Lungenanteil, der von einem Segmentbronchus versorgt wird.

Die **Lungensegmente** sind **keilförmig**. Sie werden nach den sie versorgenden Segmentbronchien benannt (**Abb. B-1.20**). Die Arterien verlaufen mit den Bronchien im Zentrum des Segmentes, die Venen liegen intersegmental.

1.2.7 Bronchopulmonale Segmente

Die **Lungensegmente** sind **keilförmig,** die Basis liegt an der Lungenoberfläche, die Spitze ist gegen den Hilus gerichtet. Die Lungensegmente werden nach den sie versorgenden **Segmentbronchien** benannt. Der rechte Oberlappen besteht aus einem apikalen, anterioren und posterioren Segment. In der linken Lunge sind das apikale und posteriore Segment zum apikoposterioren Oberlappensegment zusammenge-

B-1.20 Bronchienaufteilung und bronchopulmonale Segmente

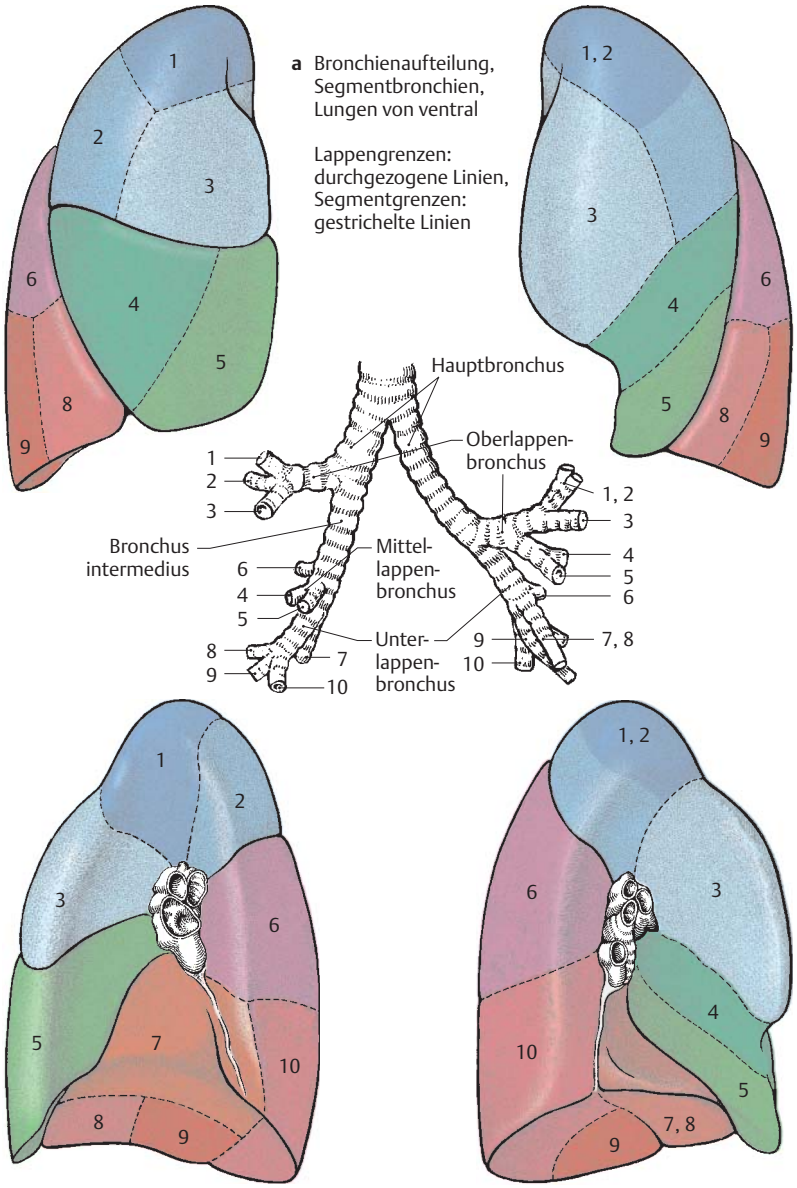

a Bronchienaufteilung, Segmentbronchien, Lungen von ventral

Lappengrenzen: durchgezogene Linien, Segmentgrenzen: gestrichelte Linien

b Bronchienaufteilung, Segmentbronchien, Lungen von medial

Oberlappen
Mittellappen/Lingula
Unterlappen

Segmentverteilung und zugehörige Bronchien:

Oberlappen:
1 apikal (r)
2 posterior (r)
1, 2 apikoposterior (l)
3 anterior (r/l)

Mittellappen:
4 lateral (r)
5 medial (r)

Lingula:
4 superior (l)
5 medial (l)

Unterlappen:
6 superior (r/l)
7 mediobasal (r)
8 anterobasal (r)
7, 8 anteromediobasal (l)
9 laterobasal (r/l)
10 posterobasal (r/l)

fasst. Das obere und untere Lingulasegment sind dem linken Oberlappen zuzuordnen. Der rechte Mittellappen besteht aus einem medialen und lateralen Anteil. Die 5 Segmente des rechten Unterlappens heißen: apikales, basales mediales, basales vorderes, basales laterales und basales hinteres Segment. Das basale mediale Segment fehlt links. Die Lungensegmente sind schematisch in **Abb. B-1.20** dargestellt. Die Arterien verlaufen mit den Bronchien im Zentrum des Segmentes. Im Gegensatz dazu liegen die Venen intersegmental und beziehen ihr Blut aus benachbarten Segmenten.

► Merke. Die Segmenteinteilung bezieht sich auf die bronchiale Baueinheit der Lunge. Da sich bronchogene Lungenerkrankungen häufig auf Segmente beschränken, hat die Segmentanatomie für Radiologen und Pneumologen große Bedeutung.

► Merke.

1.2.8 Lungenhili

Im Röntgenbild wird der Lungenhilus in erster Linie durch die **Pulmonalarterien** geformt. Der **rechte Hilus** steht 1–2 cm **tiefer als der linke,** Abweichungen weisen auf Volumenverminderung eines Lungeanteils hin. Die Gefäße des rechten Hilus erscheinen ausgeprägter als die des linken, weil ein Teil desselben vom linken Herzschatten überlagert wird.

Auf dem p.-a.-Bild erscheint die Hiluskontur nach **lateral konkav**. Die individuellen Gefäß- und Hiluskaliber sind äußerst variabel.

Bei vergrößertem Hilus ist die Form der Gefäßaufzweigung erhalten (**Abb. B-1.21**) oder polyzyklisch konfiguriert (z. B. Lymphome, Tumoren).

1.2.8 Lungenhili

Der Lungenhilus im Röntgenbild wird in erster Linie durch die **Pulmonalarterien** geformt. Pulmonalvenen und Lymphknoten haben beim Gesunden keinen wesentlichen Anteil an der Darstellung des Hilus. Die Bronchien sind hilär dann erkennbar, wenn sie orthograd getroffen werden. Der **rechte Hilus** steht normalerweise 1–2 cm **tiefer als der linke**. Deutliche Abweichungen von dieser Norm weisen auf eine Volumenverminderung eines Lungenanteiles hin. Die Gefäße des rechten Hilus erscheinen ausgeprägter als die des linken, ein Phänomen, das dadurch zustande kommt, dass ein Teil des linken Hilus vom linken Herzschatten überlagert wird. Auf der Seitaufnahme erscheint die rechte Pulmonalarterie als prätracheale runde Verdichtung. Die linke Pulmonalarterie zieht über den linken Hauptbronchus nach dorsokaudal und wird als retrotracheales, kommaförmiges Band abgebildet.

Form und Größe des Hilus sind auf dem p.-a.-Bild dadurch gekennzeichnet, dass die Hiluskontur nach **lateral konkav** ist und der Durchmesser der A. intermedia (rechte Pulmonalarterie nach Abgang des Oberlappenbronchus) rechts bei Männern 16 mm und bei Frauen 15 mm nicht überschreitet. Wegen der großen Variabilität der individuellen Gefäß- und Hiluskaliber haben sich weitere Standardwerte nicht durchsetzen können.

Bei einer Vergrößerung ist es von Bedeutung, ob die ursprüngliche Form der gefäßbedingten Aufzweigung erhalten geblieben ist (**Abb. B-1.21**) (gefäßbedingte Vergrößerung) oder ob der Hilus polyzyklisch konfiguriert ist (z. B. Lymphome, Tumoren).

B-1.21 Ausschnitt normaler Hilus (p.-a. und seitlich)

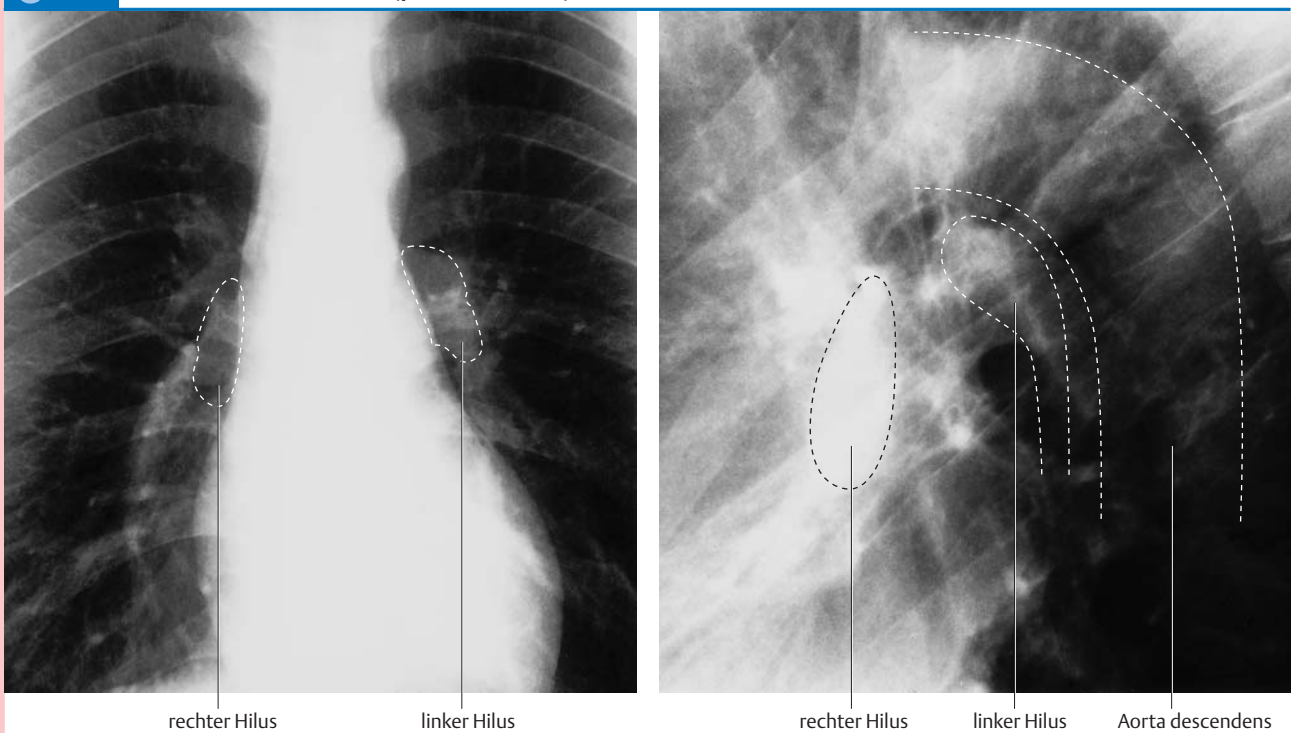

1.2.9 Mediastinum

Begrenzungen:
- **ventral** das Sternum
- **lateral** die Pleurablätter
- **kaudal** das Zwerchfell
- **dorsal** die Wirbelsäule.

1.2.9 Mediastinum

Das Mediastinum ist der intrathorakale, extrapleurale Raum zwischen beiden Lungenflügeln. Begrenzungen sind:
- **ventral** das Sternum
- **lateral** die Pleurablätter
- **kaudal** das Zwerchfell und
- **dorsal** die Wirbelsäule.

B-1.22 Mediastinum

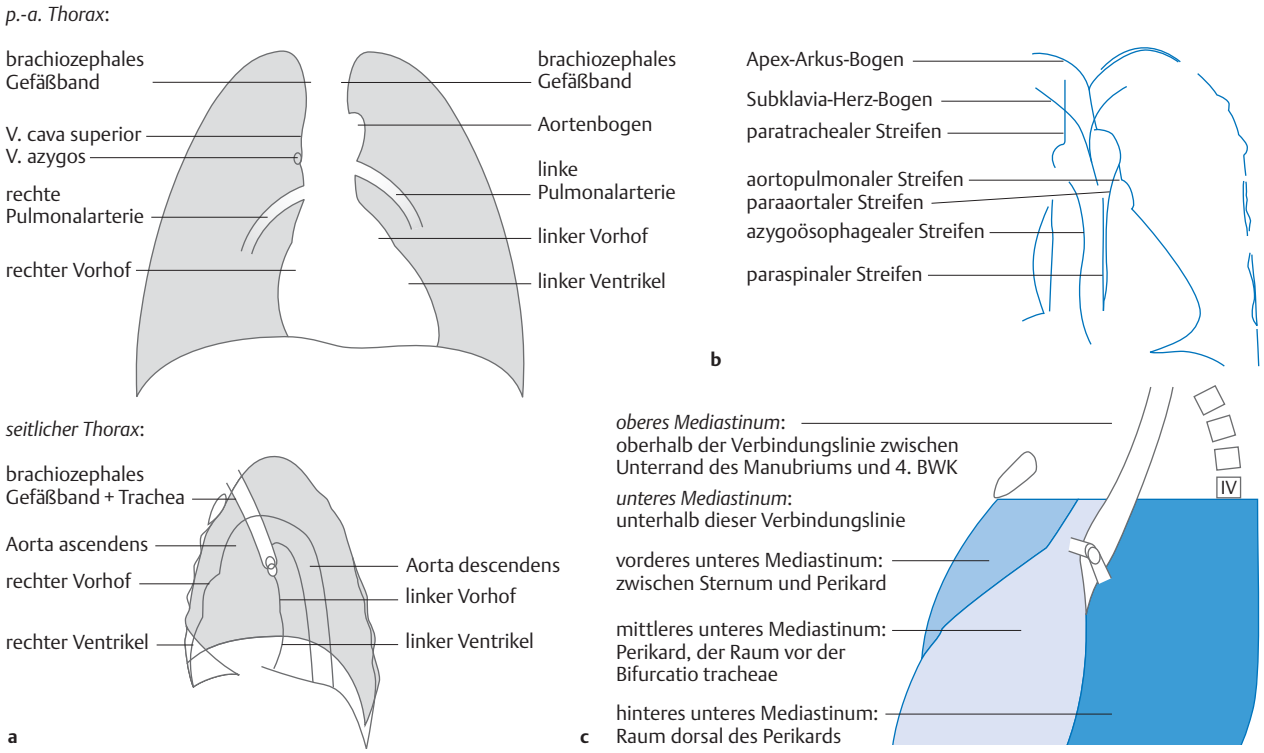

a Grenzen des Mediastinums.
b Pleuraumschlagfalten.
c Kompartimente des Mediastinums.

Auf der **p.-a.-Thoraxaufnahme** stellt sich das Mediastinum als Mittelschatten zwischen beiden Lungen dar. Im oberen Anteil sind das dunkle Band der lufthaltigen Trachea und die Aufzweigungen in die Hauptbronchien erkennbar. Der rechte Rand des Mediastinums wird kranial von den brachiozephalen Gefäßen gebildet. An diese schließt sich der Schatten der V. cava superior und der rechte Vorhof an. Die horizontal getroffene V. azygos bildet etwa in Höhe des Abganges des Oberlappenbronchus (im Tracheobronchialwinkel) rechts eine Vorwölbung des Mediastinums. Links sind kranial ebenfalls die brachiozephalen Gefäße randbildend, nach kaudal folgen Aortenknopf, Pulmonalisbogen, linker Vorhof und der linke Ventrikel. Das Herz ist zu ⅔ im linken Hemithorax und zu ca. ⅓ im rechten Hemithorax gelegen. Zur Herzgrößenbestimmung kann im p. a.-Bild der Herz-Thorax-Quotient bestimmt werden, der maximal 1 : 2 betragen darf (s. S. 227).

Auf dem **Seitbild** wird die vordere Kontur des Mediastinums kranial von den brachiozephalen Gefäßen gebildet. An diese schließen sich die Aorta ascendens, der rechte Vorhof und der rechte Ventrikel an, der dem Sternum unmittelbar anliegt. Der Aortenbogen und die brachiozephalen Gefäße sind hingegen vom Sternum abgesetzt, der dadurch entstehende dreieckige retrosternale Raum ist normalerweise transparent. Linker Vorhof und linker Ventrikel sind an der Herzhinterkante abgrenzbar. Unmittelbar auf Zwerchfellhöhe ist an der hinteren Kontur des Herzschattens die V. cava inferior erkennbar (**Abb. B-1.22a**).

Neben den äußeren Konturen sind im p. a.-Bild weitere Linien innerhalb des Mediastinalschattens erkennbar, die sog. **Pleuraumschlagfalten**. Eine Verlagerung oder Auslöschung dieser Linien liefert Hinweise auf pathologische Prozesse innerhalb des Mediastinums, noch bevor die äußeren Grenzen erreicht sind (**Abb. B-1.22b**). Zur Lokalisation von Raumforderungen wird das Mediastinum in verschiedene **Kompartimente** eingeteilt (**Abb. B-1.22c**). Bei Kindern ist der Thymus oberhalb des Herzens als Schatten erkennbar, der ventral den großen Gefäßen unmittelbar anliegt.

Auf der **p.-a.-Aufnahme** erscheint das Mediastinum als Mittelschatten zwischen beiden Lungen. Der rechte Rand wird von brachiozephalen Gefäßen, V. cava superior und rechtem Vorhof gebildet. Links randbildend sind brachiozephale Gefäße, Aortenknopf, Pulmonalisbogen, linker Vorhof und linker Ventrikel. Das Herz ist zu ⅔ im linken, zu ⅓ im rechten Hemithorax gelegen. Seine Größe wird mit dem Herz-Thorax-Quotienten bestimmt, der maximal 1 : 2 betragen darf (s. S. 227).

Auf dem **Seitbild** wird die vordere Kontur des Mediastinums von brachiozephalen Gefäßen, Aorta ascendens, rechtem Vorhof und rechtem Ventrikel gebildet. Linker Vorhof und linker Ventrikel sind an der Herzhinterkante abgrenzbar, auf Zwerchfellhöhe auch die V. cava inferior (**Abb. B-1.22a**).

Innerhalb des Mediastinalschattens sind im p. a.-Bild die **Pleuraumschlagfalten** erkennbar. Ihre Verlagerung oder Auslöschung deutet auf pathologische Prozesse hin (**Abb. B-1.22b**). Das Mediastinum wird in **Kompartimente** eingeteilt (**Abb. B-1.22c**).

1.3 Leitbefunde – vom radiologischen Befund zur Diagnose thorakaler Erkrankungen

1.3.1 Lokalisation

1.3 Leitbefunde – vom radiologischen Befund zur Diagnose thorakaler Erkrankungen

1.3.1 Lokalisation

Für die Diagnosestellung ist die exakte Lokalisierung einer Veränderung wichtig. Die Thoraxübersichtsaufnahme stellt ein Summationsbild dar, bei dem das gesamte durchstrahlte Volumen auf einer Fläche abgebildet wird. Für eine weitere Zuordnung, ob der Prozess z. B. ventral oder dorsal liegt, ist eine **Seitaufnahme** nötig. Des Weiteren sind **Röntgenzeichen** für die Lokalisationsdiagnostik hilfreich:

- **Silhouettenzeichen** (**Abb. B-1.23**): Eine Kontur (Silhouette) ist auf der Röntgenaufnahme dann erkennbar, wenn zwei Medien unterschiedlicher Dichte aneinandergrenzen. Unter dem Begriff Silhouettenzeichen versteht man eine Auslöschung der normalerweise vorhandenen Kontur beim Aneinandergrenzen zweier Medien gleicher Röntgendichte. Das Herz z. B. bildet normalerweise gegenüber der strahlendurchlässigeren Lunge eine deutliche Silhouette. Liegt dem Herzen jetzt an einer Stelle nicht mehr die lufthaltige Lunge, sondern ein Medium gleicher Dichte **unmittelbar** an (z. B. Infiltrat, Tumor), so verschwindet in diesem Abschnitt die Kontur des Herzens. Befindet sich hingegen belüftete Lunge zwischen dem Herzrand und einem pathologischen Prozess, kann man weiterhin den Herzrand abgrenzen.
- **Pneumobronchogramm:** Sichtbarwerden der Bronchiallumina innerhalb einer Verschattung. Normalerweise sind die Bronchien nur im Hilus sichtbar, da sie wie die umgebenden Alveolen lufthaltig sind und ihre Wand zu dünn ist, um schattengebend zu sein. Ein Bronchus bzw. sein lufthaltiges Lumen kommt dann zur Darstellung, wenn das umgebende Gewebe durch Dichtezunahme einen Kontrast zum lufthaltigen Lumen bildet.
- **Air-Trapping:** Überblähung einer Lunge bei Fremdkörperaspiration. Meist rutscht der Fremdkörper in den rechten Hauptbronchus und führt je nach Größe zu einer Obstruktion von Hauptsegment oder Subsegmentbronchien. Es kann zu einer Atelektase oder – bei Ventilmechanismus – zu einer Überblähung der betroffenen Seite kommen. Bei Letzterem ist die entsprechende Lungenseite hypertransparent und volumenvermehrt. Unter Durchleuchtung ist ein Mediastinalpendeln erkennbar, d. h. das Mediastinum bewegt sich in Exspiration zur gesunden Seite.

1.3.1 Lokalisation

Damit ein Befund räumlich lokalisiert werden kann, muss eine Seitaufnahme angefertigt werden. Zusätzlich sind **Röntgenzeichen** zur Lokalisation hilfreich:

- **Silhouettenzeichen** (**Abb. B-1.23**): Die Auslöschung der normalerweise vorhandenen Kontur beim Aneinandergrenzen zweier Medien gleicher Röntgendichte. Beispiel: Wenn dem Herzen statt der lufthaltigen Lunge ein Medium gleicher Dichte unmittelbar anliegt (z. B. Infiltrat, Tumor), so verschwindet in diesem Abschnitt die Herzkontur.
- **Pneumobronchogramm:** Sichtbarwerden der Bronchiallumina innerhalb einer Verschattung. Normalerweise sind Bronchialwände zu dünn, um schattengebend zu sein.
- **Air-Trapping:** Überblähung einer Lunge bei Fremdkörperaspiration. Die betroffene Seite ist hypertransparent und volumenvermehrt. Unter Durchleuchtung ist Mediastinalpendeln erkennbar (Mediastinum bewegt sich in Exspiration zur gesunden Seite).

B-1.23 Silhouettenzeichen

Thorax p. a. *Thorax seitlich*

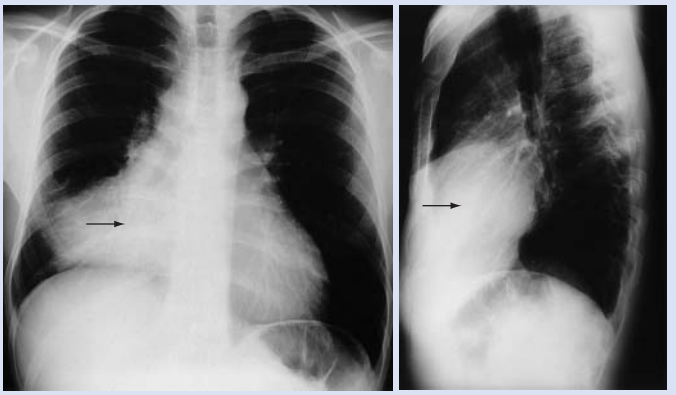

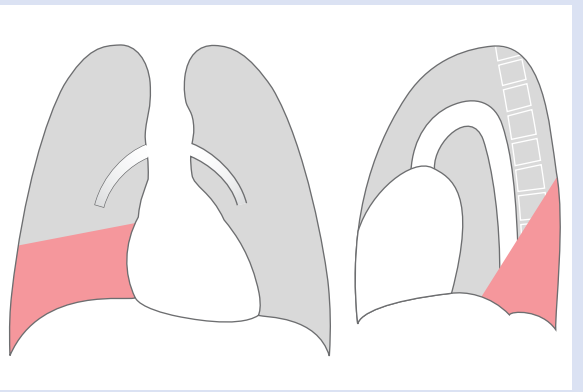

a Verdichtung mit fehlender Abgrenzung („Auslöschung") der Herzkontur.

Auslöschung der rechten Herzkontur auf der p. a.-Übersichtsaufnahme (Pfeil), d. h. die Verschattung muss, ebenso wie das Herz, ventral liegen. Die Seitaufnahme bestätigt die ventrale Lage der Verschattung (Pfeil).

ausgelöschte Kontur	Lokalisation der Verschattung
rechter Herzrand	Mittellappen
rechter oberer Herzrand und Aorta ascendens	anteriores Segment rechter Mittellappen
Aortenknopf	apikoposteriores Oberlappensegment links
linker Herzrand	Oberlappen, Lingula

b „Verdichtung", bei der der Herzrand jedoch noch abgrenzbar bleibt.

Eine Gewebsvermehrung des Unterlappens führt nicht zu einer Auslöschung der Herzkontur, da sich zwischen Herz und dem Unterlappen noch belüftete Lunge befindet, die die Abgrenzung des Herzrandes weiterhin ermöglicht.

1.3.2 Verschattungsmuster

Erkrankungen des Lungenparenchyms kann man primär entweder in den Alveolen bzw. Azini (terminale Luftwege) oder im Interstitium lokalisieren. Eine sog. **„Verschattung“** oder **„Transparenzminderung“** äußert sich im Thoraxröntgenbild in einem **„hellen“ Areal**, da hier die Röntgenstrahlen durch die Parenchymverdichtung mehr geschwächt werden und das entsprechende Areal des Röntgenfilmes weniger geschwärzt wird. Der Begriff „Lungeninfiltrate“ beschreibt Veränderungen des Lungenparenchyms, ohne hinweisend auf die Genese zu sein.

Eine in der **Thoraxübersichtsaufnahme** erkennbare **Verschattung** stellt sich in der **CT als ein Areal mit vermehrter Dichte** dar. Dieses Areal erscheint im Vergleich zum umgebenden belüfteten Lungengewebe **hyperdens** (d. h. die Veränderung erscheint heller, die gemessenen CT-Werte sind höher). Die Ursache kann z. B. eine unzureichende Entfaltung der Alveolen sein oder das Vorliegen weichteildichten Materials (z. B. Flüssigkeit, Proteine, Zellmaterial) in den terminalen Luftwegen oder dem Interstitium.

Je nach **Intensität der Verdichtung** unterscheidet man in der hochauflösenden CT **Konsolidierung** und **milchglasartige Dichtezunahme (ground glass opacity)**. Im Gegensatz zur Konsolidierung ist die Dichtezunahme bei der milchglasartigen Verdichtung nur diskret, sodass Gefäße, Bronchialwände und Septen weiterhin abgegrenzt werden können. Sie ist häufig so diskret, dass sie unter Umständen nur im hochauflösenden CT nachgewiesen wird.

Azinäres Verschattungsmuster

Ist die Luft der terminalen Luftwege durch Flüssigkeit oder zelluläre Elemente ersetzt, führt die stärkere Strahlenschwächung zu **unscharf begrenzten Fleckschatten.** Diese haben die Tendenz zu **konfluieren** und sich in anatomisch vorgegebenen Einheiten wie Lobuli, Subsegmenten, Segmenten und Lappen auszubreiten. Dementsprechend resultieren azinäre, lobuläre Fleckschatten oder subsegmentale Schatten.

Innerhalb größerer Verschattungen sind belüftete Bronchien (Bronchopneumogramm) und belüftete Alveolen (Pneumoalveologramm) erkennbar. Typisch für eine Erkrankung der terminalen Luftwege (Alveolen, Azini) ist zusätzlich ein schneller Wechsel im Erscheinungsbild.

► Merke. Eine Erkrankung der terminalen Luftwege (z. B. bakterielle Pneumonie, alveoläres Lungenödem) ist gekennzeichnet durch unscharf begrenzte Fleckschatten unterschiedlicher Größe mit Neigung zur Konfluation, positivem Pneumobronchogramm und raschem Wechsel der Infiltrate.

Interstitielles Verschattungsmuster

Bei einer interstitiellen Lungenerkrankung sind die Alveolen weiterhin belüftet, die Verdichtungen lokalisieren sich ins Bindegewebe der Lunge. Der interstitielle Prozess führt zu Streifen oder Rundschatten, die das normale, radiär verlaufende Gefäßbild überlagern. Häufig spielen sich die Veränderungen symmetrisch in beiden Lungen ab. Die interstitiellen Verdichtungen lassen sich in verschiedene **Formen** unterteilen.

Streifenschatten

Charakteristisch für interstitielle Lungenerkrankungen sind **Verdickungen der interlobulären Septen**. Basal lateral sind 1–2 cm lange, horizontal verlaufende Linien erkennbar, die sog. **Kerley-B-Linien**. Die **Kerley-A-Linien** treten in den oberen Lungenfeldern auf und sind schmale bis zu 5 cm lange hilifugale Linien (**Abb. B-1.24**).

Retikuläre (netzartige) Verschattung

- **Feinretikuläre Verschattung:** feinmaschige Netzzeichnung, die durch Projektion der verdickten interlobulären Septen aufeinander resultiert. Diese auch als **Kerley-C-Linien** bezeichneten Linien (**Abb. B-1.24**) sind vor allem in den zentralen Lungenabschnitten zu sehen.

► Merke. Alle Kerley-Linien können beim **interstitiellen Lungenödem**, bei **entzündlichen Prozessen** oder der **Lymphangiosis carcinomatosa** auftreten.

1.3.2 Verschattungsmuster

Eine „Verschattung“ oder „Transparenzminderung“ wird als **„helles“ Areal** sichtbar, weil Röntgenstrahlen durch die Parenchymverdichtung stärker geschwächt und der Film weniger geschwärzt wird.

Eine in der **Thoraxübersichtsaufnahme** erkennbare **Verschattung** stellt sich in der **CT als ein Areal mit vermehrter Dichte** dar: Es erscheint **hyperdens** im Vergleich zum belüfteten Lungengewebe.

Je nach **Intensität der Verdichtung** unterscheidet man in der CT **Konsolidierung** und **milchglasartige Dichtezunahme (ground glass opacity).** Bei Letzterer ist die Dichtezunahme nur diskret.

Azinäres Verschattungsmuster

Ist die Luft der terminalen Luftwege durch Flüssigkeit oder zelluläre Elemente ersetzt, resultieren **unscharf begrenzte Fleckschatten**, die **konfluieren** und sich in größere Einheiten ausbreiten. Innerhalb größerer Verschattungen sind belüftete Bronchien (Bronchopneumogramm) und Alveolen (Pneumoalveologramm) erkennbar.

► Merke.

Interstitielles Verschattungsmuster

Bei interstitiellen Lungenerkrankungen führen Verdichtungen im Bindegewebe zu Streifen oder Rundschatten, die das normale Gefäßbild überlagern. **Häufig** symmetrisch in beiden Lungen.
Formen:

Streifenschatten

Verdickungen der interlobulären Septen: **Kerley-B-Linien** (basal lateral, 1–2 cm lang, horizontal verlaufend) und **Kerley-A-Linien** (apikal, bis 5 cm lang, hilifugal verlaufend) (**Abb. B-1.24**).

Retikuläre (netzartige) Verschattung

- **Feinretikuläre Verschattung** entsteht durch Projektion der verdickten Septen aufeinander, besonders zentral: **Kerley-C-Linien** (**Abb. B-1.24**).

► Merke.

B-1.24 Kerley-Linien

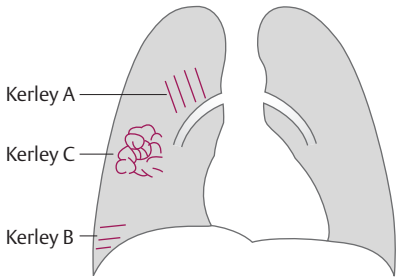

a

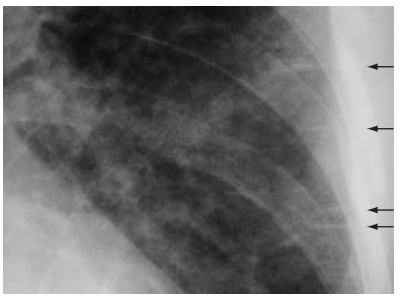

b Ausschnitt Kerley B-Linien (Pfeile)

Kerley A-Linien: schmale, bis zu 5 cm lange hilifugale Linien in den Lungenoberfeldern.
Kerley B-Linien: horizontal verlaufende, ca. 1 cm lange Linien, die v. a. in den lateralen Lungenabschnitten subpleural basal zu sehen sind.
Kerley C-Linien: feinmaschige Netzzeichnung, die sich diffus auf alle Lungenfelder erstrecken kann.
Merke:
Kerley-**A**-Linien in Lungenoberfeldern = **a**pikal
Kerley-**B**-Linien basal horizontal = **b**asal
Kerley-**C**-Linien zentral = **c**entral

B-1.25 Wabenlunge als Endzustand einer chronischen Emphysembronchitis

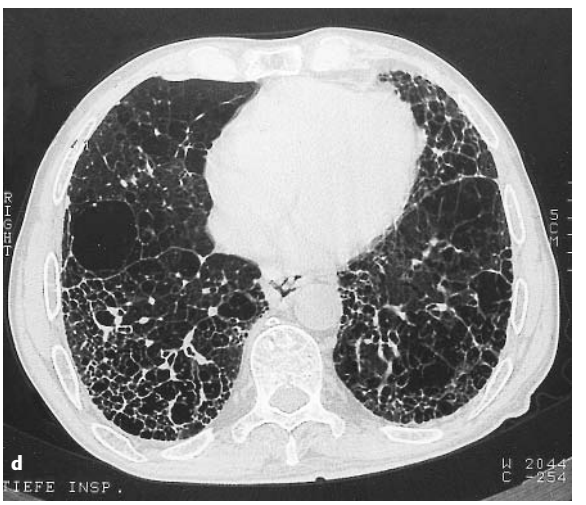

a, b Thoraxübersichtsaufnahmen: Die Zwerchfellkuppeln sind abgeflacht und stehen tief, die Lungentransparenz ist durch Überblähung und Gefäßrarefizierung vermehrt. Es besteht ein Kalibersprung zwischen kräftigen Hili und enggestellten peripheren Gefäßen. In beiden Lungen ist zusätzlich eine teils retikuläre, teils streifige Zeichnungsvermehrung erkennbar.

c, d CT: In den ventralen Lungenanteilen sind dünnwandige Emphysemblasen erkennbar. Im Unterlappen finden sich kleinere Blasen, wobei die sie umgebenden Septen verdickt sind. Hier hat eine Verschmelzung von Alveolen und Azini zu Bullae unter gleichzeitiger Fibrosierung des Interstitiums stattgefunden = Wabenlunge (**c** zeigt einen Schnitt mit konventioneller CT-Technik, in **d** ist die entsprechende Schnittebene mit hochauflösender Technik [HR-CT] dargestellt). Sowohl die Waben als auch die verdickten Septen sind in **d** deutlicher erkennbar.

- **Grobretikulär** (honey-combing/Honigwabenmuster, **Abb. B-1.25**): Darunter versteht man eine grobmaschige Netzzeichnung, die sich zwar über alle Lungenfelder erstrecken kann, besonders jedoch in den Lungenunterfeldern zu erkennen ist. Das Honigwabenmuster entsteht aus einer Verschmelzung der Alveolen und Azini zu Bullae unter gleichzeitiger Fibrosierung des Interstitiums. Es kennzeichnet das Spätstadium einer interstitiellen Lungenerkrankung bzw. **Lungenfibrose**.

- **Grobretikuläres Honigwabenmuster** (**Abb. B-1.25**) entsteht durch Verschmelzung der Alveolen und Azini zu Bullae, besonders in Unterfeldern. Es kennzeichnet das Spätstadium der **Lungenfibrose**.

Peribronchiale, perivaskuläre und subpleurale Verdichtungen

Neben einer Verdickung der Interlobi führen Krankheitsprozesse (z. B. Lungenödem, Entzündungen) zu einer Verbreiterung des peribronchialen, perivaskulären und subpleuralen Bindegewebes. Daraus resultieren das sog. „**peribronchial cuffing**“ (verbreiterte Bronchusmanschette), unscharfe Gefäßstrukturen und verdickte Interlobien, die dadurch deutlicher erscheinen. Das „peribronchial cuffing“ beschreibt eine Verdickung der Bronchialwand, die über ⅓ des Bronchusdurchmessers beim orthograd getroffenen Bronchus hinausgeht.

Peribronchiale, perivaskuläre und subpleurale Verdichtungen

Aus der Verbreiterung des peribronchialen, perivaskulären und subpleuralen Bindegewebes resultieren „**peribronchial cuffing**“ (Verdickung der Bronchialwand über ⅓ des Bronchusdurchmessers), unscharfe Gefäßstrukturen und verdickte Interlobien.

Noduläres Verschattungsmuster

Es finden sich rundliche, scharf begrenzte, maximal bis zu 1 cm große Verdichtungen, die über alle Lungenpartien verteilt sein können. Nach der Knötchengröße unterscheidet man:

- **mikronodulär (feinfleckig, miliar):** Die Lungen sind von kleinsten, ca. 1–3 mm großen Knötchen übersät, die scharf begrenzt sind und nicht konfluieren. Prototyp der Verschattungsform ist die Miliartuberkulose (Milium = Hirsekorn).
- **makronodulär (grobfleckig):** Die einzelnen Knötchen weisen einen Durchmesser von 0,5–1 cm auf. Im Gegensatz zu den azinären Fleckschatten sind sie schärfer begrenzt und zeigen keine Tendenz zu konfluieren. Diese kommen z. B. bei der Sarkoidose, Silikose, der Histiocytosis X oder bei Metastasen (z. B. Schilddrüsenkarzinom) vor.

Häufig sind die nodulären Verdichtungen mit retikulären Verdichtungen kombiniert (**retikulonoduläres Muster**).

Noduläres Verschattungsmuster

Rundliche, scharf begrenzte, bis zu 1 cm große Verdichtungen über alle Lungenpartien.

- **mikronodulär (feinfleckig, miliar):** 1–3 mm große, scharf begrenzte Knötchen. Prototyp: Miliartuberkulose.
- **makronodulär (grobfleckig):** 0,5–1 cm groß, scharf begrenzt und nicht konfluierend. Bei Sarkoidose, Silikose, Metastasen, Histiozytosis X.

Häufig findet sich ein kombiniertes **retikulonoduläres** Muster.

1.3.3 Lungenrundherd

► Definition. Unter einem Rundherd versteht man einen annähernd kugelförmigen, in der Lunge gelegenen Verdichtungsbezirk, der einen Durchmesser von ca. 1–6 cm aufweist (**Tab. B-1.3**).

1.3.3 Lungenrundherd

► Definition.

Rundherde sind meist größer als azinäre Fleckschatten oder Noduli und weniger zahlreich.
Gutartige Prozesse sind häufig **scharf begrenzt**, **solitär** und weisen nicht selten **Verkalkungen** auf. Für **Malignität** sprechen neben einer raschen **Größenzunahme** (falls Verlaufskontrolle vorhanden) sowie einer Zunahme der Anzahl der Rundherde eine eher **unscharfe Begrenzung**, die **Corona radiata**, der **Pleurafinger** oder das **Rigler-Nabelzeichen** (**Abb. B-1.26**).
Sowohl die **Kontur** als auch die **Dichte eines Rundherdes** können mit der **CT** überlagerungsfrei und empfindlicher als mit der Übersichtsaufnahme dargestellt werden.

Gutartige Prozesse sind häufig **scharf begrenzt, solitär**, mit **Verkalkungen.**
Für **Malignität** sprechen **rasche Größenzunahme, unscharfe Begrenzung, Corona radiata, Pleurafinger, Rigler-Nabelzeichen** (**Abb. B-1.26**).
Im **CT** machen **Dichtewerte über 160 HE** eine **maligne Genese unwahrscheinlich** (Ausnahme: verkalkte Metastasen).

B-1.3 Mögliche Ursachen von Lungenrundherden

maligne Tumoren	Bronchialkarzinom, Metastasen, Lungensarkome
sonstige Tumoren	Adenome, Hamartome, Mesotheliome, Neurofibrome
entzündliche Erkrankungen	Tuberkulome, chronische Pneumonien, Abszesse, Echinokokkuszysten
Autoimmunerkrankungen	Rheumaknoten, Wegener-Granulomatose
vaskulär	Infarkt, Hämatom
kongenital	bronchogene Zyste, Sequestration
Varia	Rundatelektase

B-1.3

B-1.26 Rundherde

a

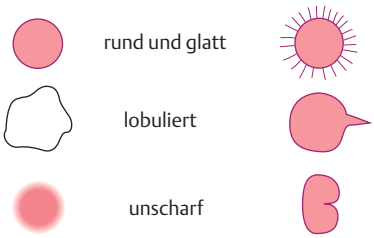

b

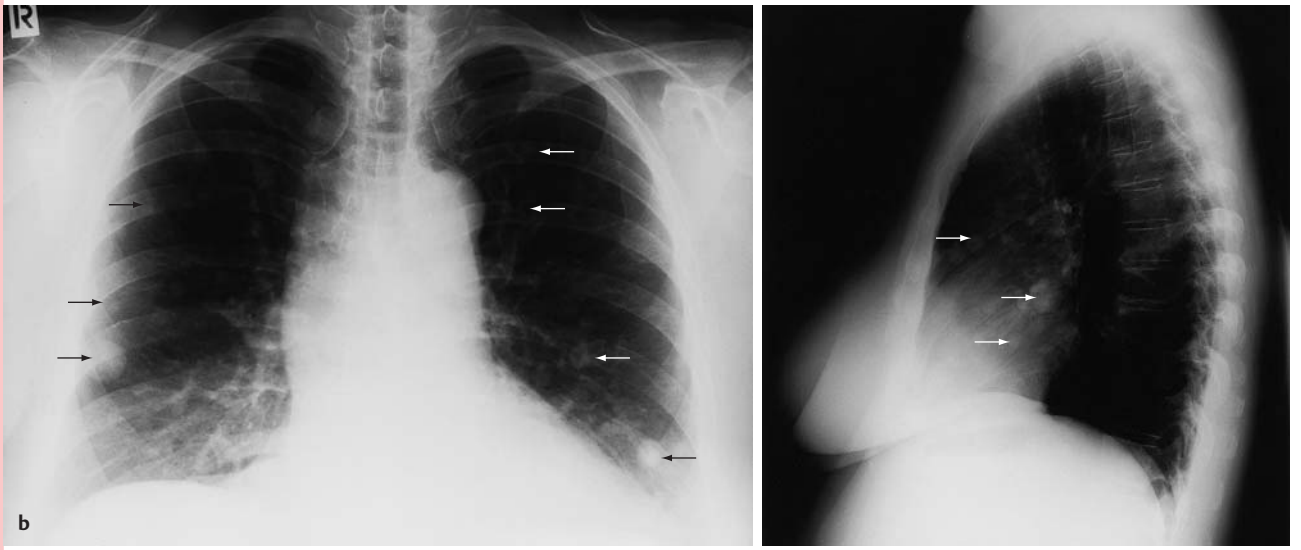

a Morphologische Charakteristika.
b Lungenmetastasen bei Schilddrüsenkarzinom: zahlreiche, unterschiedlich große Rundherde (Pfeile) in beiden Lungen.

Zur **artdiagnostischen Einordnung eines Rundherdes** sollte eine **CT** durchgeführt werden. Wegen der überlagerungsfreien Darstellung werden häufig mehr Rundherde entdeckt als in der Thoraxübersichtsaufnahme.
Zur weiteren Differenzierung zwischen benignem und malignem Rundherd kann bei einem Durchmesser ab 0,7 cm eine **FDG-PET** durchgeführt werden.

Bei einem gemessenen **Dichtewert über 160 HE** wird eine **maligne Genese unwahrscheinlich** (Ausnahmen: verkalkte Metastasen bei Osteo- oder Chondrosarkomen, Ovarial-, Mamma-, Kolon- oder Schilddrüsenkarzinomen).
Zusätzlich können in der CT wegen der überlagerungsfreien Darstellung häufig mehr Rundherde als in der Thoraxübersichtsaufnahme entdeckt werden. Bei der weiteren **artdiagnostischen Einordnung eines Rundherdes** sollte aus diesen Gründen die **CT als weiterführende Maßnahme** durchgeführt werden. Letztendlich kann die Röntgendiagnostik jedoch nur Hinweise auf die Ätiologie geben.

Zur weiteren Differenzierung zwischen benignem und malignem Rundherd kann bei einem Durchmesser ab 0,7 cm eine **FDG-PET** (s. S. 143) durchgeführt werden. Maligne Herde zeigen eine vermehrte Aktivität im Gegensatz zu benignen Tumoren. Entzündliche Veränderungen wie Tuberkulose, Kryptokokkose, Histoplasmose, Sarkoidose, Granulome oder Entzündungen können jedoch ebenfalls eine vermehrte Aktivität aufweisen (falsch positive Ergebnisse).

1.3.4 Ringschatten

► **Definition.**

1.3.4 Ringschatten

► **Definition.** Ringschatten sind luftgefüllte, unterschiedlich große **Hohlräume**, die von belüftetem Lungengewebe umgeben sind.

Man unterscheidet zwischen **Blasen** (dünnwandige Emphysembullae), **Zysten** (entstanden durch Hemmungsmissbildung) und **Höhlenbildungen** (Kavernen) (**Abb. B-1.27**).

Je nach Wanddicke und Entstehungsmechanismus unterscheidet man zwischen **Blasen** (Emphysembullae, dünnwandig), **Zysten** (durch Hemmungsmissbildung entstanden) und **Höhlenbildungen** (Kavernen) (**Abb. B-1.27**). Verflüssigt sich entzündliches oder tumoröses Gewebe und gewinnt es durch Perforation der Bronchuswand Anschluss an das Bronchialsystem, entsteht eine Kaverne. Wird die Flüssigkeit nicht vollständig entleert, entsteht ein Flüssigkeitsspiegel.

B-1.27 Pulmonale Ringschatten

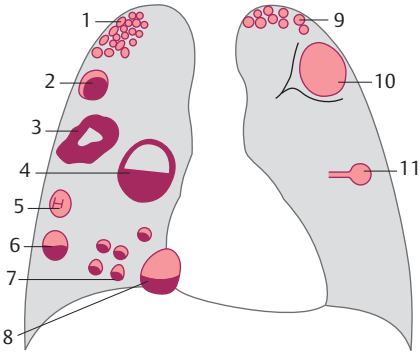

a

1 adenoidzystische Malformation
2 Myzetom (Pilzbefall einer Höhle)
3 einschmelzendes Bronchialkarzinom
4 Lungenabszess
5 Echinokokkuszyste
6 Amöbenabszess
7 zystische Bronchiektasen
8 intralobuläre Sequestration
9 bullöses apikales Emphysem
10 Emphysemblase
11 Kaverne

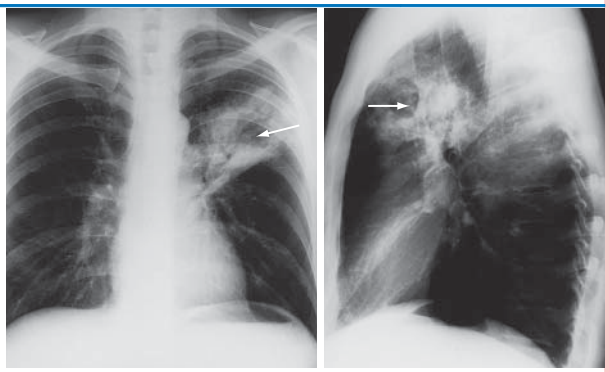

b Thorax p.-a. Thorax seitlich

a Morphologisches Erscheinungsbild.
b Lungenabszess: Ringschatten mit dicker, unscharf begrenzter Wand im linken Oberlappen. Die Flüssigkeit ist über das Bronchialsystem drainiert, deshalb kein Spiegel (Erreger: Corynebacterium aequii bei einem HIV-Patienten).

1.3.5 Verkalkungen

Kalkschatten bzw. Kalzifikationen sind auf der Thoraxaufnahme häufig erkennbar. In den meisten Fällen sprechen Verkalkungen für abgelaufene und inaktive dystrophische Prozesse (z. B. Entzündungen, Hämatome). Mithilfe der CT oder alternativ der Durchleuchtungsuntersuchung wird im Bedarfsfall der Kalkschatten lokalisiert und der Thoraxwand, der Pleura, dem Mediastinum oder den Lungen zugeordnet. **Abb. B-1.28** zeigt häufige Ursachen thorakaler Kalzifikationen.
Befinden sich die Kalzifikationen in den Weichteilen, können sie Hinweise auf systemische Erkrankungen liefern (z. B. homogene größere periartikuläre Kalkablagerungen im Bereich des Schultergelenkes bei chronischer Niereninsuffizienz; subkutane, netzförmige Verkalkungen bei Dermatomyositis). Bei der Periarthropathia humeros-

1.3.5 Verkalkungen

Kalkschatten bzw. Kalzifikationen sprechen für abgelaufene und inaktive dystrophische Prozesse wie Entzündungen oder Hämatome. **Abb. B-1.28** zeigt häufige Ursachen thorakaler Kalzifikationen.

Verkalkungen in Weichteilen weisen auf systemische Erkrankungen (chronische Niereninsuffizienz, Dermatomyositis) oder auch Brustwandnarben, Hämatome und posttraumatische Myositis ossificans hin.

B-1.28 Thorakale Kalzifikationen

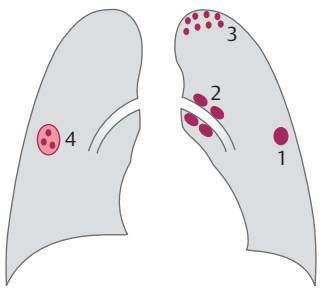

a

intrapulmonale Verkalkung
Tuberkulose:
· Ghon-Primäraffekt (1)
· Ranke-Primärkomplex (1 + 2)
· verkalkte Spitzentuberkulose (3)
· Tuberkulom (4)

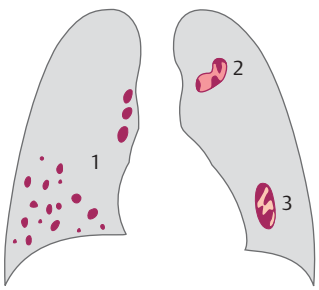

weitere:
· verkalkte hiläre LK bei Silikose, silikotische Knötchen, 2/3 verkalkte Rundherde (1)
· Karzinom (2)
· Hamartom mit grobscholliger Verkalkung (3)

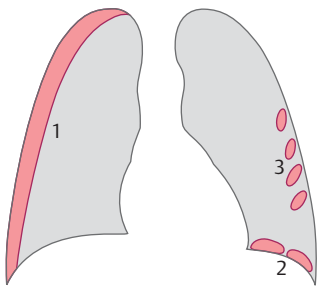

b

intrathorakale extrapulmonale Verkalkungen, pleurale Verkalkungen
· Pleuraschwarte (1)
· Pleuritis calcarea diaphragmatica (Asbestose) (2)
· Pleuraplaques (3)

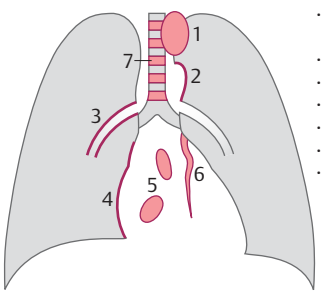

c

mediastinale Verkalkungen
· Struma, Teratome, Thymome (1)
· Aortenkalk (2)
· Pulmonalarterienkalk (3)
· Perikardverkalkung (4)
· Klappenverkalkung (5)
· Koronarienkalk (6)
· verkalkte Trachealknorpel (7)

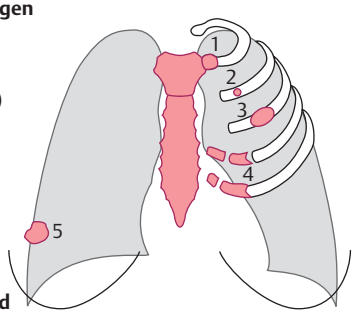

d

Verkalkungen der Thoraxwand
· degenerative Veränderungen des 1. Kostosternalgelenkes (1)
· Osteom der Rippe (2)
· Kallus-Bildung nach Rippenfraktur (3)
· Verkalkungen des Rippenknorpels (4)
· verkalktes Fibroadenom d. Mamma (5)

des Weiteren:
· posttraumatische Verkalkungen (Myositis ossificans, Brustwandhämatom)
· Weichteilverkalkungen bei Niereninsuffizienz

Bei Verkalkungen der Mamma ist an Fibroadenome, Mastopathia cystica oder Fettgewebsnekrosen zu denken.

capularis treten zarte bandförmige Verkalkungen der Supraspinatussehne auf. Differenzialdiagnostisch kommen noch Brustwandnarben, Hämatome und die posttraumatische Myositis ossificans in Frage. Bei Lokalisation in der Mamma ist an Fibroadenome, Mastopathia cystica oder Fettgewebsnekrosen zu denken.

1.3.6 Atelektase

Wird ein Lungensegment oder -lappen nicht mehr belüftet, kollabiert das Gewebe: Es kommt zur Atelektase. Formen:

- **Obstruktionsatelektase:** Bei Verschluss der Bronchuslichtung (z. B. durch Tumoren, Fremdkörper) mit Resorption der poststenotischen Luft.
- **Kompressionsatelektase:** Kollaps des Gewebes bei Raumforderungen (Pneumothorax, Pleuraerguss).
- **Adhäsionsatelektase:** Bei Surfactantmangel bewirkt die erhöhte Oberflächenspannung einen Kollaps der Alveolen, z. B. beim akuten Atemnotsyndrom des Säuglings, ARDS und Strahlenpneumonitis.

Röntgenologische Atelektasezeichen s. **Abb. B-1.29**. Zur **Dystelektase** kommt es bei inkompletter Minderbelüftung. Bei Kollaps eines Lobulus resultiert eine **Plattenatelektase.**

► Merke.

Die **CT** zeigt eine **Verdichtung,** die kräftig **KM anreichert** und **scharf abgegrenzt** ist.

1.3.6 Atelektase

Bei einer Atelektase handelt es sich um einen luftleeren Lungenabschnitt. Wird ein Lungensegment oder -lappen nicht mehr belüftet, kollabiert das Lungengewebe und wird röntgenologisch dichter. Je nach auslösender Ursache werden verschiedene Formen unterschieden:

- Die **Obstruktionsatelektase** (Resorptionsatelektase) entwickelt sich bei einem Verschluss der Bronchuslichtung mit Resorption der poststenotischen Luft. Ursache der Obstruktion können Tumoren, Schleimpfropfen, Fremdkörper und eine Kompression von außen (z. B. vergrößerte Lymphknoten) sein. Die Lappenbronchien sind am häufigsten betroffen.
- Bei der **Kompressionsatelektase** (Retraktionsatelektase) kann sich das Lungengewebe auf Grund eines raumfordernden Prozesses (z. B. Pleuraerguss, Pneumothorax) ungenügend ausdehnen und kollabiert.
- Die **Adhäsionsatelektase** wird durch einen Mangel an Surfactant hervorgerufen. Die erhöhte Oberflächenspannung bewirkt einen Kollaps der Alveolen. Diese Form der Atelektase entwickelt sich beim akuten Atemnotsyndrom des Säuglings (Hyaline Membranen), beim ARDS (adult respiratory distress syndrome = Schocklunge) und der Strahlenpneumonitis. Meist sind mehrere Segmente und größere Lungenareale diffus betroffen.

Die einzelnen röntgenologischen Atelektasezeichen sind in **Abb. B-1.29** dargestellt. Wenn einzelne Abschnitte des betroffenen Segmentes noch belüftet sind, ist ein positives Bronchopneumogramm erkennbar. Diese inkomplette Minderbelüftung heißt **Dystelektase.** Bei Kollaps eines Lobulus resultiert eine plattenförmige Verdichtung, die **Plattenatelektase**. Diese bilden sich vor allem bei Zwerchfellhochstand oder eingeschränkter Zwerchfellbeweglichkeit in den unteren Lungenpartien aus.

► Merke. Eine Atelektase ist röntgenologisch durch eine **homogene Verschattung** gekennzeichnet, die die Zeichen einer Volumenminderung aufweist.

Die **CT** zeigt bei einer Atelektase eine **Verdichtung**, die nach KM-Gabe aufgrund der eng aneinander liegenden Gefäße eine **kräftige Anreicherung** aufweist. Die Grenzen dieser Verdichtung sind **meist scharf** gegenüber dem umgebenden Lungengewebe **abgegrenzt**.

B-1.29 Röntgenzeichen der Atelektase

a Thoraxaufnahme p.-a. mit Oberlappenatelektase rechts.

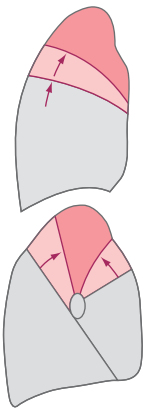

b Schema: Oberlappenatelektase

a Thoraxaufnahme p.-a. mit Oberlappenatelektase rechts.
b Schema: Oberlappenatelektase.

1. **Verschattung:**
   - Die Verschattungsfigur ist durch die Form und Topografie der betroffenen Segmente bzw. Lappen charakterisiert.
   - Aufgrund des verminderten Luftgehaltes kommt es zu einer Volumenminderung mit konkaver Einziehung des Verschattungsrandes.
   - Bei voll ausgebildeter Atelektase fehlt ein Bronchopneumogramm. Demzufolge ist die Verschattungsfigur meist homogen.
2. **Zeichen der Volumenminderung:**
   Diese sind je nach Größe und Anzahl der betroffenen Segmente unterschiedlich ausgeprägt: Verlagerung der Interlobien – Höhertreten des Zwerchfells – Mediastinalverlagerung zur betroffenen Seite – kompensatorisches Emphysem der nicht betroffenen Seite – Hilusverlagerung – Engstellung der Rippen.

1.3.7 Totalverschattung einer Thoraxhälfte

Sieht man auf der Aufnahme im frontalen Strahlengang (p.-a./a.-p.) eine Totalverschattung einer Thoraxhälfte, muss zunächst geklärt werden, ob es sich wirklich um eine solche handelt, oder ob diese nur vorgetäuscht wird. Eine Pneumonie des rechten Ober- und Mittellappens kann auf der p.-a.-Aufnahme eine Totalverschattung vortäuschen, obwohl noch der gesamte Unterlappen belüftet ist. Dies wird dann erst auf der **Seitaufnahme** ersichtlich. Ebenso kann eine ventral oder dorsal gelegene Pleuraschwarte als Verschattung imponieren, obwohl die Lunge vollständig belüftet ist.

► Merke. Erst wenn sowohl auf der p. a.-Aufnahme als auch auf der seitlichen Aufnahme eine vollständige Verschattung erscheint, kann von einer Totalverschattung des Hemithorax gesprochen werden.

Aus der Beobachtung, ob die Verschattung mit einer Volumenkonstanz oder einer Zu- oder Abnahme des Thoraxvolumens einhergeht, lassen sich wichtige differenzialdiagnostische Schlussfolgerungen ziehen (**Abb. B-1.30**):

- **Infiltrative Prozesse** können sich in seltenen Fällen auf einen gesamten Lungenflügel ausdehnen (z. B. Tuberkulose bei Kindern). Das Mediastinum bleibt mittelständig, eine Volumenänderung erfolgt meist nicht **(Volumenkonstanz)**. Im Unterschied zum Pleuraerguss bleiben kleine Bereiche in den Sinus und den Randpartien frei.
- Die **Totalatelektase** dagegen bewirkt eine ausgeprägte **Volumenabnahme** mit Mediastinalverlagerung zur betroffenen Seite, Verschmälerung der ICR und Zwerchfellhochstand.

1.3.7 Totalverschattung einer Thoraxhälfte

Zur Abklärung muss eine **Seitaufnahme** gemacht werden. Pneumonien des rechten Ober- und Mittellappens sowie ventral oder dorsal gelegene Pleuraschwarten können auf der p.-a.-Aufnahme eine Totalverschattung vortäuschen.

► Merke.

Volumenkonstanz bzw. Zu- oder Abnahme des Thoraxvolumens geben diagnostische Hinweise (**Abb. B-1.30**):

- **Infiltrative Prozesse** dehnen sich nur selten auf gesamten Lungenflügel aus (z. B. Tuberkulose bei Kindern). **Volumenkonstanz**.
- **Totalatelektase:** ausgeprägte **Volumenabnahme** mit Mediastinalverlagerung zur betroffenen Seite.

B-1.30 Totalverschattung einer Thoraxhälfte

Radiologische Zeichen

Volumenzunahme

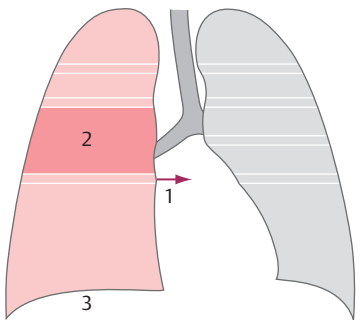

– Mediastinalverlagerung zur gesunden Seite (1)
– Verbreiterung der ICR (2)
– Zwerchfelltiefstand (3)

Volumenkonstanz

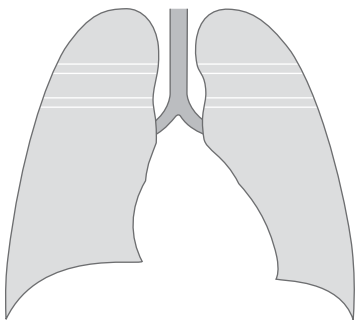

– Mediastinum mittelständig
– symmetrische ICR

Volumenabnahme

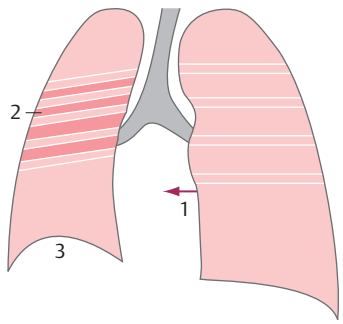

– Mediastinalverlagerung zur betroffenen Seite (1)
– Verschmälerung der ICR (2)
– Zwerchfellhochstand (3)

Ursachen

- Pleuraerguss (Sinus und Randpartien sind früh und besonders intensiv verschattet)

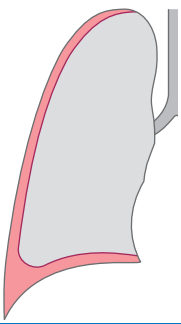

- Pneumonie (Randsinus häufig frei)

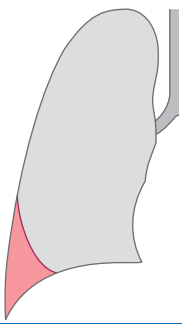

- Atelektase (s. Röntgenbild)
- Lungenagenesie
- Fibrothorax nach Pneumonektomie
- Pleuraschwarte
- Thoraxdeformitäten

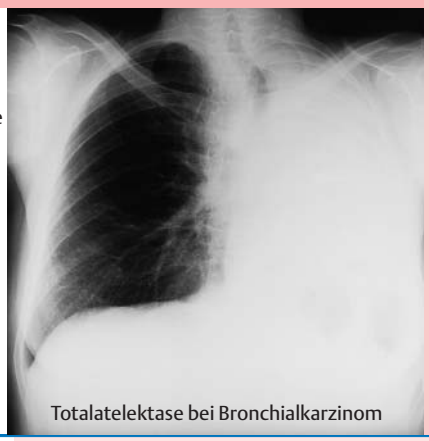

Totalatelektase bei Bronchialkarzinom

- **Pleuraerguss:** deutliche **Volumenzunahme**, Mediastinalverlagerung zur gesunden Seite, Erweiterung der Zwischenrippenräume, Zwerchfelltiefstand, verschattete Randsinus.

Erguss, Infiltration und Atelektase treten häufig kombiniert auf. Deshalb sollte die Belichtungstechnik der verschatteten Seite angepasst werden. Ergüsse werden mittels Sonografie nachgewiesen.

- Mit einer deutlichen **Volumenzunahme** geht meist ein ausgeprägter **Pleuraerguss** einher. Die Volumenzunahme ist an einer Verlagerung des Mediastinums zur gesunden Seite, einer Erweiterung der Zwischenrippenräume und einem Zwerchfelltiefstand erkennbar. Die Randsinus sind beim Erguss besonders früh verschattet.

Die Klärung, welche Ursache im Einzelfall vorliegt, kann schwierig sein, da Erguss, Infiltration des Lungengewebes (Tumor, Entzündung) oder Atelektase häufig kombiniert auftreten. Es ist von Vorteil, die Belichtungstechnik der verschatteten Thoraxseite anzupassen. Auf diese Weise kann evtl. ein Tumorkernschatten oder noch belüftete Lunge abgegrenzt werden. Zum Nachweis eines Ergusses ist die Sonografie geeignet. Die genaueste Analyse der einer Verschattung zugrunde liegenden Ursache gelingt mithilfe der CT.

► **Merke.**

► **Merke.** Mithilfe der CT können Erguss, Atelektase und Infiltrationen oder Tumor differenziert werden.

Atelektasen nehmen **kräftig KM** auf, entzündliche Prozesse etwas weniger, Tumoren deutlich weniger. Ergüsse nehmen kein KM auf.

Eine Atelektase zeigt sich als **keilförmige, scharf begrenzte Verdichtung** mit **kräftiger KM-Aufnahme**. Entzündliche Infiltrationen reichern KM meist etwas weniger stark (ein Tumor deutlich weniger stark) an als eine Atelektase. Ein Erguss ist anhand der Lokalisation (pleural, interlobär) und der fehlenden KM-Aufnahme diagnostizierbar.

1.3.8 Hypertransparenz einer Thoraxhälfte

► **Synonym.**

► **Synonym.** einseitig dunkle Lunge

Ursachen s. **Tab. B-1.4**.

Bei der einseitig dunklen Lunge besteht ein Transparenzunterschied zwischen beiden Lungenflügeln. Mögliche Ursachen s. **Tab. B-1.4**.

B-1.4 Ursachen der einseitig dunklen Lunge

extrapulmonale Faktoren	▪ defokussierter Röntgenstrahl ▪ Thoraxasymmetrie ▪ verdrehte Aufnahmeposition ▪ Skoliose ▪ Z. n. Mastektomiekongenitale Pektoralisaplasie
Pneumothorax	s. **Abb. B-1.42**, **Abb. B-1.44**
vaskulär bedingt	▪ Thromboembolie ▪ Pulmonalarterienhypoplasie
Swyer-James- Syndrom	Der betroffene Lungenflügel ist aufgrund einer obstruktiven Ventilationsstörung mit verminderter Perfusion hypertransparent. Als Ursache wird eine frühkindlich durchgemachte Bronchiolitis obliterans angenommen.
Z. n. Lobektomie	

1.3.9 Hilusvergrößerung

Die Größenbeurteilung ist schwierig, weil bereits bei normalen Hili eine **große Schwankungsbreite** besteht. Vergrößerungen sind bedingt durch:

- erweiterte Gefäße bei Lungenstauung, Vitien etc.
- vergrößerte Lymphknoten bei Lymphomen, Metastasen, Sarkoidose
- Bronchialtumoren.

Scheinbare Vergrößerungen werden vorgetäuscht durch Aortenaneurysmen, Wirbelsäulendeformitäten, Brustwandprozesse oder hilusnahe Pneumonien.

1.3.9 Hilusvergrößerung

Auf den Übersichtsaufnahmen ist die Beurteilung, ob ein Lungenhilus normal konfiguriert oder pathologisch vergrößert ist, je nach Ausprägung schwierig. Zum einen stellt der Hilus ein Summationsbild von Gefäßen, Bronchien und Lymphknoten dar, zugleich besteht eine **große Schwankungsbreite** hinsichtlich der Form und Größe normaler Hili. Entsprechend der den Hilusschatten bildenden Strukturen ist eine Vergrößerung bedingt durch:

- erweiterte Gefäße bei Lungenstauung, Vitien etc.
- vergrößerte Lymphknoten (maligne Lymphome, Metastase, Sarkoidose)
- Bronchialtumoren.

Pathologische Veränderungen können sich im p.-a.-Bild auf die Hilusregion projizieren und eine **scheinbare Vergrößerung** vortäuschen. Hierzu zählen z. B. das Aortenaneurysma, Wirbelsäulendeformitäten (z. B. Spondylose), Brustwandprozesse und die hilusnahe Pneumonie.

B-1.31 Hilusvergrößerung und Mediastinalverbreiterung bei CLL

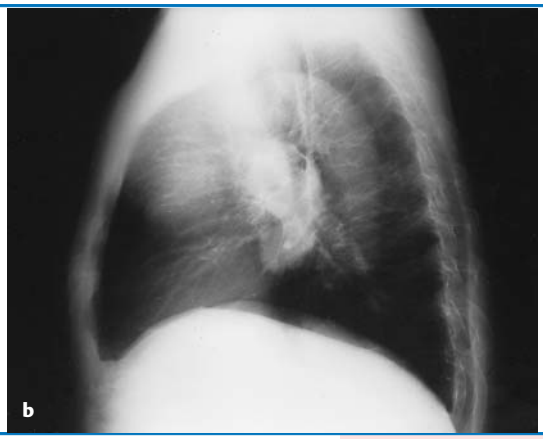

Es besteht eine bilaterale asymmetrische Hilusvergrößerung mit polyzyklischer Konfiguration. Das Mediastinum ist ebenfalls verbreitert, das obere vordere Mediastinum auf der Seitaufnahme (**b**) transparenzgemindert.

Erste Hinweise kann die Beobachtung liefern, ob die Vergrößerung des Hilus **einseitig, beidseitig asymmetrisch** oder **beidseits symmetrisch** ist. Eine vorwiegend einseitige Verplumpung entsteht meist beim Bronchialkarzinom und der Hiluslymphknotentuberkulose. **Bilateral asymmetrische** Lymphknotenvergrößerungen kommen bei Lymphknotenmetastasen und malignen Lymphomen vor. Typisch für das maligne Lymphom sind massive Lymphknotenvergrößerungen mit polyzyklischer Begrenzung unter gleichzeitiger Beteiligung des Mediastinums (**Abb. B-1.31**). Ein **symmetrischer Befall** der Hili kann bei Sarkoidose, infektiöser Mononukleose und Silikose beobachtet werden. Auch bei den meisten vaskulären Ursachen sind die Hili symmetrisch verändert.

Zur **einseitigen** Hilusvergrößerung kommt es bei Bronchialkarzinom und Hiluslymphknoten-Tbc. **Bilateral asymmetrische** Vergrößerungen kommen bei Lymphknotenmetastasen und malignen Lymphomen vor (**Abb. B-1.31**). **Symmetrischer Hilusbefall** wird bei Sarkoidose, infektiöser Mononukleose, Silikose und vaskulären Ursachen beobachtet.

► **Merke.** Mit der **CT** lassen sich Hilusvergrößerungen früher und sicherer diagnostizieren.

► **Merke.**

1.3.10 Veränderungen des Standes und der Beweglichkeit des Zwerchfells

Veränderungen des Zwerchfellstandes werden häufiger durch thorakale oder abdominelle Erkrankungen als durch zwerchfelleigene Prozesse hervorgerufen (**Tab. B-1.5**). Diagnostisch ist eine **Überprüfung der Zwerchfellbeweglichkeit unter Durchleuchtungskontrolle** wichtig: Bei einer **Zwerchfellparese** senkt sich das gesunde Zwerchfell in Inspiration, das paretische wird durch die inspiratorische abdominelle Druckerhöhung nach kranial verschoben. In Exspiration hebt sich das gesunde Zwerchfell und das paretische senkt sich, d. h. beide bewegen sich gegenläufig zueinander (sog. **Waagebalkenphänomen**). Es kann bei ruckartigem Einatmen durch die Nase (Hitzenberg-Schnupfversuch) deutlicher in Erscheinung treten. Häufigste Ursache einer Zwerchfelllähmung ist die **Phrenikusparese** (meist bei Ösophagus- oder Bronchialkarzinom, **Abb. B-1.32**).

1.3.10 Veränderungen des Standes und der Beweglichkeit des Zwerchfells

Die Beweglichkeit des Zwerchfells wird **unter Durchleuchtungskontrolle** überprüft. Bei einer **Zwerchfellparese** senkt sich das gesunde Zwerchfell in Inspiration, das paretische wird nach kranial verschoben. In Exspiration hebt sich das gesunde Zwerchfell, das paretische senkt sich **(Waagebalkenphänomen)**. Häufigste Ursache: **Phrenikusparese** bei Ösophagus- oder Bronchialkarzinom (**Abb. B-1.32**).

B-1.5 Ursachen für einen Zwerchfellhochstand oder -tiefstand

Tiefstand		Hochstand	
beidseitig	**einseitig**	**beidseitig**	**einseitig**
▪ asthenischer Habitus ▪ Emphysem ▪ Status asthmaticus	▪ einseitige Lungenüberblähung ▪ Spannungspneumothorax	▪ Exspirationsstellung ▪ abdominale Raumforderung (z. B. Adipositas, Schwangerschaft, Aszites, Hepatosplenomegalie) ▪ restriktive Ventilationsstörung ▪ Pleuraschwarten	▪ Lungenverkleinerung ▪ abdomineller Prozess (z. B. subphrenischer Abszess, Lebertumor) ▪ Zwerchfellparese

Merke: Ein subpulmonaler Erguss kann einen Zwerchfellhochstand vortäuschen. Auf der Aufnahme in der entsprechenden Seitenlage ist dann die seitlich auslaufende Flüssigkeit erkennbar (s. **Abb. B-1.40**, S. 187).

B-1.32

B-1.32 Mediale Zwerchfellbuckelung rechts (Pfeil)

Zum **Zwerchfellbuckel** kommt es bei einer umschriebenen Relaxation des Zwerchfells. Ursache meist unbekannt (**Abb. B-1.32**).

Als Ursache für den sog. **Zwerchfellbuckel** wird eine umschriebene Relaxation des Zwerchfells angenommen. Die Ursache ist meist unbekannt. Diskutiert werden Schädigungen des N. phrenicus oder entzündliche oder traumatische Veränderungen des Zwerchfells. Durch narbige Verziehungen des Zwerchfells, subdiaphragmale Raumforderungen, Zwerchfelltumoren oder -hernien kann ebenso eine bucklige Form hervorgerufen werden (**Abb. B-1.32**).

1.3.11 Thoraxwand

Weichteil- oder knöcherne Veränderungen können intrapulmonale Veränderungen vortäuschen. Mittels Durchleuchtung oder CT werden sie der Brustwand zugeordnet.

1.3.11 Thoraxwand

Die Weichteilstrukturen und das Skelettsystem der Thoraxwand sollten grundsätzlich in die systematische Analyse des Thoraxbildes einbezogen werden. Weichteil- oder knöcherne Veränderungen der Thoraxwand können sich auf die Lunge projizieren und so intrapulmonale Veränderungen vortäuschen. Mithilfe der Durchleuchtungsuntersuchung oder CT kann die Veränderung lokalisiert und der Brustwand zugeordnet werden.

Die **Thoraxweichteile** setzen die Strahlentransparenz herab (**Abb. B-1.33**).

Kalzifikationen s. S. 177.

Die **Thoraxweichteile** führen zu einer symmetrischen Herabsetzung der Strahlentransparenz (**Abb. B-1.33**).

Kalzifikationen der Thoraxwand s. S. 177.

B-1.33

B-1.33 Z. n. Mammaablatio rechts

Bei fehlender Mamma rechts ist die Transparenz der rechten Lunge deutlich gegenüber der linken vermehrt.

B-1.34 Radiologische Veränderungen der Thoraxwand

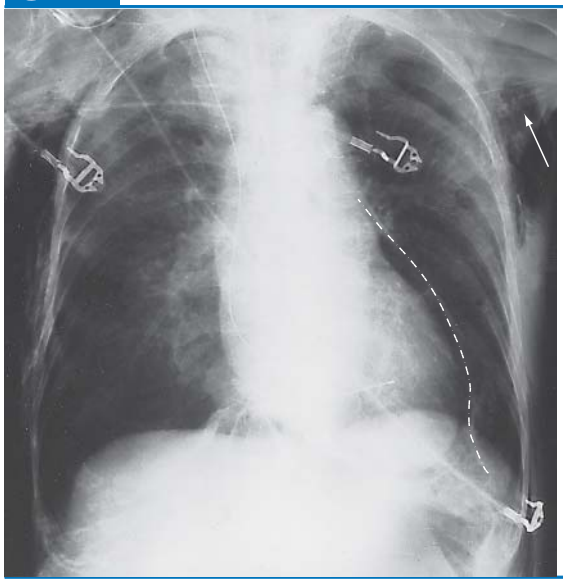

Subkutanes Emphysem und Pneumoperikard: Beidseits sind subkutane Aufhellungsfiguren axillär und im Bereich der Thoraxwand zu erkennen (Pfeil). Die Fiederung des M. pectoralis kommt deutlich hervor. Zusätzlich besteht ein Pneumoperikard mit Abhebung des parietalen Blattes (gestrichelte Linie).

B-1.34

Streifige oder blasige Aufhellungsfiguren im Weichteilmantel treten beim **subkutanen Emphysem** auf (häufig nach thoraxchirurgischen Eingriffen oder Thoraxwandverletzungen mit Pneumothorax). Im Bereich des M. pectoralis wird dann die Muskelfiederung anhand typischer Aufhellungslinien erkennbar. Zu achten ist auf einen zusätzlichen Pneumothorax oder Pneumomediastinum (**Abb. B-1.34**).

Thoraxwandveränderungen und kardiopulmonale Funktion können sich gegenseitig beeinflussen, so dass bei der Beurteilung der Herzgröße und Lungenstrukturen die **Form des Thorax** beachtet werden sollte. Ein Emphysem führt durch den horizontalen Rippenverlauf und die Vergrößerung des Transversaldurchmessers zu einem **Fassthorax**. Bei der **Trichterbrust** ist dieser Durchmesser verringert, die verstärkte Querlagerung des Herzens täuscht in der p. a.-Aufnahme eine Herzverbreiterung vor (**Abb. B-1.35**). Je nach Ausprägung kann die kardiopulmonale Funktion jedoch auch beeinträchtigt werden. Ein **Glockenthorax** wird bei der Rachitis oder Osteomalazie beobachtet. Zusätzlich entwickelt sich hier eine perlartige Auftreibung der ventralen Rippenenden, der rachitische Rosenkranz. Bei der **Hühnerbrust** (Pectus carinatum) ist der Retrosternalraum durch die Vorwölbung des Sternums erweitert.

Beim **subkutanen Emphysem** (nach chirurgischen Eingriffen oder Verletzungen) treten streifige oder blasige Aufhellungsfiguren im Weichteilmantel auf (**Abb. B-1.34**).

Ein Emphysem führt durch horizontalen Rippenverlauf und Vergrößerung des Transversaldurchmessers zum **Fassthorax.** Bei der **Trichterbrust** täuscht die verstärkte Querlagerung des Herzens eine Herzverbreiterung vor (**Abb. B-1.35**). **Glockenthorax** und rachitischer Rosenkranz werden bei Rachitis oder Osteomalazie beobachtet. Bei der **Hühnerbrust** ist der Retrosternalraum durch das vorgewölbte Sternum erweitert.

B-1.35 Scheinbare Herzvergrößerung bei Trichterbrust

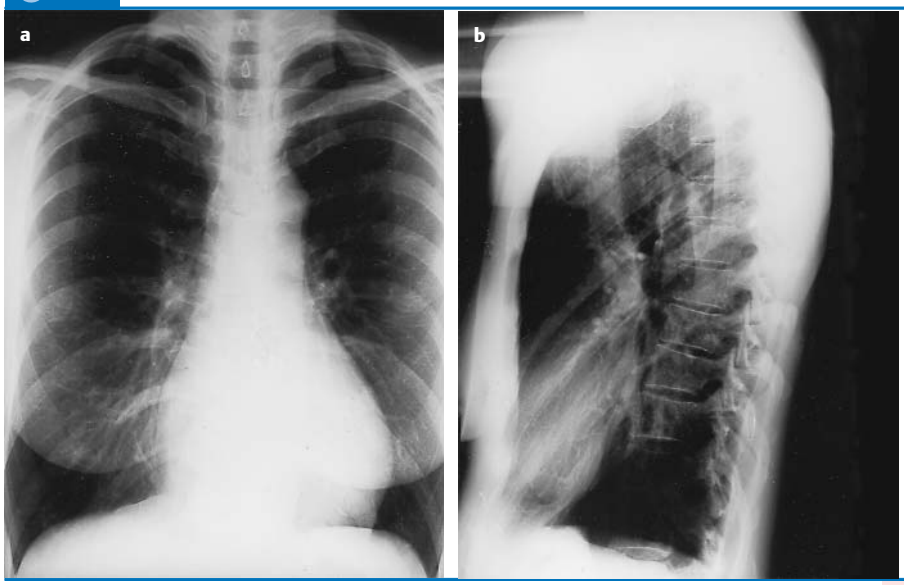

a p.-a.-Aufnahme mit scheinbarer Herzverbreiterung.
b Seitliche Aufnahme: keine Einengung des Retrosternal- und Retrokardialraumes, Verminderung des Transversaldurchmessers.

B-1.36 Pathologische Veränderungen der Wirbelsäule

a Kyphoskoliose mit Mediastinalverlagerung und unterschiedlicher Lungentransparenz

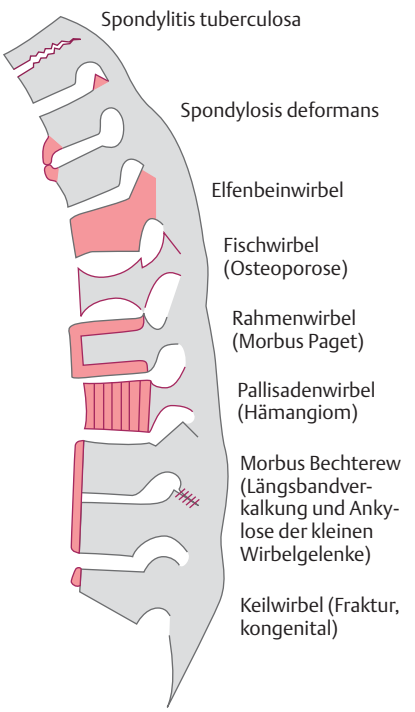

b Pathologische Veränderungen im Bereich der BWS.

Keilwirbel und Vertebra plana in der mittleren BWS bei Plasmozytom.

Veränderungen bei **Skoliose** s. **Abb. B-1.36a**, **pathologische Veränderungen der BWS** s. **Abb. B-1.36b**.

Veränderungen der **Rippen** s. **Abb. B-1.37**. Bei Halsrippe oder in Fehlstellung verheilter Klavikulafraktur kann es zum Thoracic-outlet-Syndrom kommen. Ossäre Destruktionen weisen auf maligne Prozesse hin. Rippenusuren (verstärkte Einkerbungen) zeigen sich z. B. bei Aortenisthmusstenosen.

Die **Skoliose** führt je nach Ausprägungsgrad zu einer Asymmetrie der Thoraxhälften, einer unterschiedlichen Strahlentransparenz im Röntgenbild und zu einer Verlagerung von Herz und Mediastinum (**Abb. B-1.36 a**). **Pathologische Veränderungen der BWS** sind in **Abb. B-1.36b** dargestellt.

Abb. B-1.37 zeigt wichtige Veränderungen der **Rippen.** Eine Halsrippe oder eine in Fehlstellung verheilte Klavikulafraktur können durch Kompression des Gefäß-Nerven-Stranges ein Thoracic-outlet-Syndrom hervorrufen. Ossäre Destruktionen weisen auf einen ausgedehnten malignen Prozess hin. Rippenusuren, d. h. verstärkte Einkerbungen der Rippen, kommen am häufigsten bei einer Aortenisthmusstenose (durch Umgehungskreislauf sowie vermehrte Durchblutung und Pulsationen der Interkostalarterien, s. S. 251) sowie bei venösen (z. B. Verschluss der V. cava superior) oder neuralen Erkrankungen (z. B. Neurofibromatose) vor.

B-1.37 Pathologische Veränderungen im Bereich der Rippen

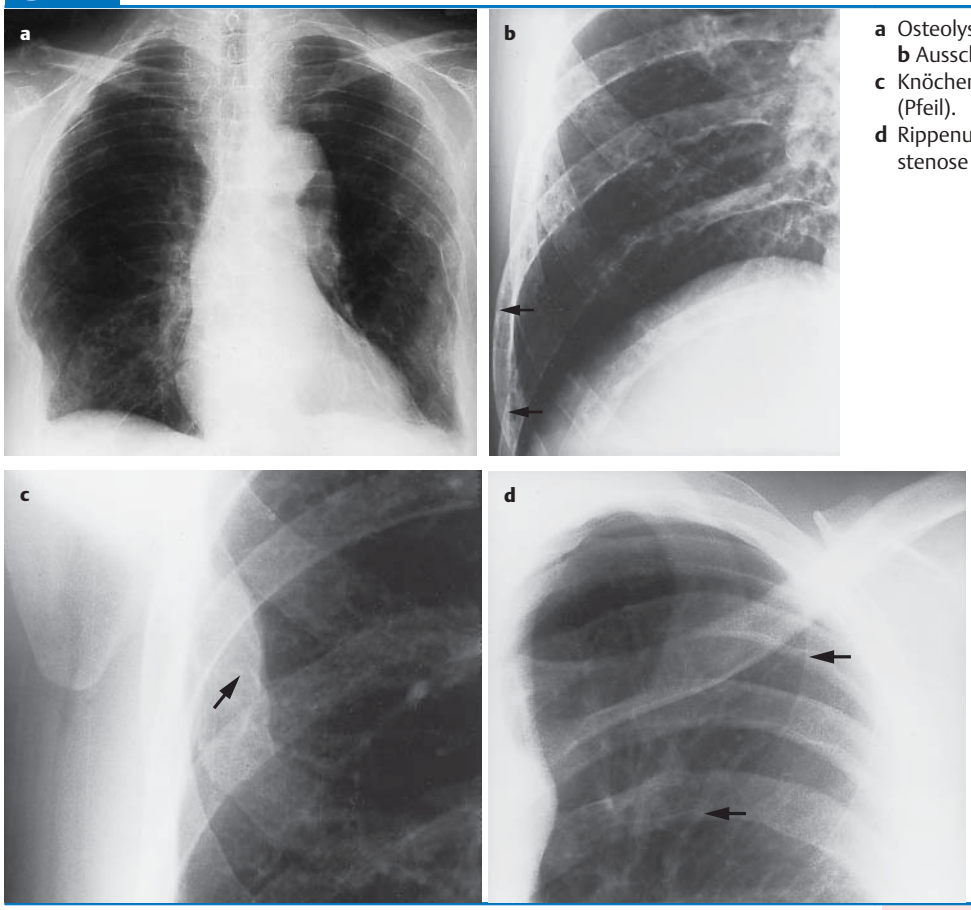

a Osteolysen bei multiplem Myelom, **b** Ausschnittvergrößerung (Pfeile). **c** Knöchern verheilte Rippenfraktur (Pfeil). **d** Rippenusuren bei Aortenisthmusstenose (Pfeile).

1.4 Wichtige Krankheitsbilder – von der Diagnose zum Befund

1.4.1 Fehlbildungen s. S. 685

1.4.2 Erkrankungen der Pleura

Pleuraerguss

► Definition. Pathologische Flüssigkeitsansammlung in der Pleurahöhle, die über die physiologisch vorhandene Menge von etwa 20 ml hinausgeht. Ursächlich ist das Gleichgewicht zwischen Flüssigkeitsproduktion und -rückresorption gestört.

Klinik: Ein Pleuraerguss tritt begleitend bei einer Vielzahl von Krankheiten auf. Die häufigsten Ursachen sind Herzinsuffizienz, Pneumonien und Malignome. In Abhängigkeit von der Ergussmenge kommt es zur zunehmenden Dyspnoe. Bei der körperlichen Untersuchung findet sich ein abgeschwächtes bis fehlendes Atemgeräusch sowie eine Klopfschalldämpfung.

Diagnostisches Vorgehen: Der empfindlichste Nachweis eines Pleuraergusses gelingt mit der Sonografie (ab 50 ml).

Radiologische Diagnostik: Auf der Röntgenthoraxaufnahme sammelt sich die Flüssigkeit unter dem Einfluss der Schwerkraft am aufrecht stehenden Patienten zunächst am tiefsten Punkt, dem **dorsalen Recessus phrenicocostalis.** Beträgt der Erguss wenige ml (15–150 ml), füllt er die hinteren paravertebralen Bereiche aus, wobei die normale Zwerchfellkontur erhalten bleibt, sodass er weder im seitlichen noch im p.-a.-Bild erkennbar ist. In der sog. **Ergussaufnahme** kommt es zu einem Ausfließen der geringen Ergussmenge und zu einer **Pleurasaumverbreiterung** (**Abb. B-1.38**). Bei dieser

1.4 Wichtige Krankheitsbilder – von der Diagnose zum Befund
1.4.1 Fehlbildungen s. S. 685
1.4.2 Erkrankungen der Pleura
Pleuraerguss

► Definition.

Klinik: Häufig begleitend bei Herzinsuffizienz, Pneumonien und Malignomen. Zunehmende Dyspnoe, abgeschwächtes oder fehlendes Atemgeräusch und gedämpfter Klopfschall.

Diagnostisches Vorgehen: Sonografie (ab 50 ml).

Radiologische Diagnostik: Flüssigkeit sammelt sich zuerst im **dorsalen Recessus phrenicocostalis.** Geringe Mengen (15–150 ml) sind weder seitlich noch im p.-a.-Bild erkennbar. In der **Ergussaufnahme** im Liegen auf der Seite und horizontalem Strahlengang (**Abb. B-1.38**) fließt der Erguss

B-1.38 Ergussaufnahme

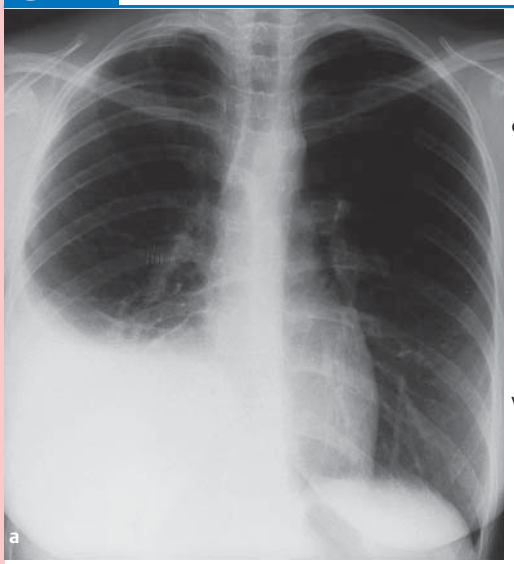

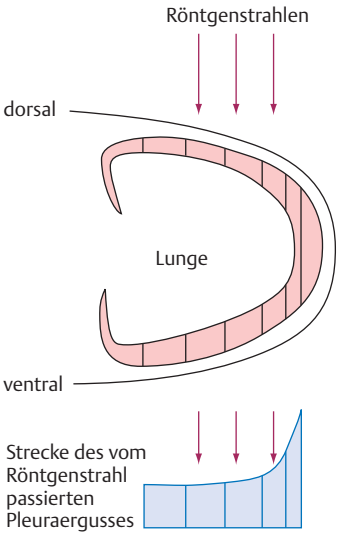

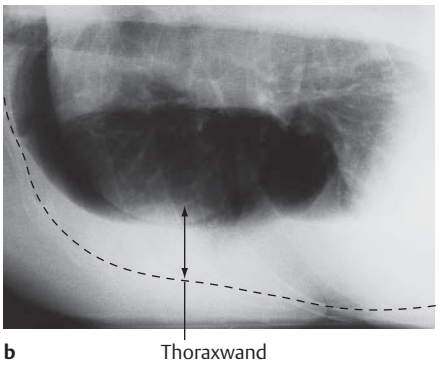

a Pleuraerguss rechts: basale homogene Verschattung mit meniskusartigem Anstieg. Obwohl der Erguss die gesamte Lungenbasis mantelförmig umspült, wird er besonders dort sichtbar, wo ihn der Röntgenstrahl tangential trifft (s. Grafik).
b Aufnahme in Rechtsseitenlage im horizontalen Strahlengang: deutliche Pleurasaumverbreiterung durch auslaufenden Erguss (Pfeil).

aus und zeigt sich als **Pleurasaumverbreiterung**.

► **Merke.**

Beim **liegenden Patienten** wird der **Erguss erst ab 500 ml** erkennbar, da er über die gesamte dorsale Pleura ausläuft.
Röntgenologische Zeichen:
- unscharfe Zwerchfellkontur
- Verschattung der lateralen Recessus
- Verbreiterung des Pleurasaums
- homogene Verminderung der Strahlentransparenz des gesamten Hemithorax.

Atypische Lokalisationen s. **Tab. B-1.6**.

Aufnahme liegt der Patient auf der Seite des vermuteten Ergusses, die Aufnahme wird dabei im horizontalen Strahlengang angefertigt.

► **Merke.** Der dorsale Recessus phrenicocostalis wird beim **stehenden** Patienten bei einer Ergussmenge von ca. **150 ml** verschattet, die lateralen Winkel erst ab ca. 200 ml, sodass beim stehenden Patienten der Erguss auf der Seitaufnahme früher zu erkennen ist (**Abb. B-1.39**).

Beim liegenden Patienten wird der **Erguss erst ab 500 ml** erkennbar. Auch hier sammelt sich die Flüssigkeit zunächst am tiefsten Punkt. Der Erguss läuft dabei über die gesamte dorsale Pleura aus, so dass zum Nachweis größere Mengen nötig sind. Dies äußert sich in der Aufnahme im Liegen durch eine diffuse Transparenzminderung der jeweiligen Thoraxhälfte. Die **röntgenologischen Zeichen** eines Ergusses beim liegenden Patienten sind:
- unscharfe Zwerchfellkontur
- Verschattung der lateralen Recessus
- Verbreiterung des Pleurasaums
- homogene Verminderung der Strahlentransparenz des gesamten Hemithorax.

Ein Pleuraerguss kann auch noch an anderen Stellen lokalisiert sein (**Tab. B-1.6**).

B-1.6 Atypische Lokalisationen eines Pleuraergusses

subpulmonaler Erguss	Im Pleuraraum zwischen Lungenbasis und Zwerchfell sammelt sich Flüssigkeit an, **ohne** in den Recessus phrenicocostalis auszulaufen. Aus ungeklärten Gründen können auch größere Ergussmengen in dieser Position verbleiben. In der Thoraxübersichtsaufnahme wird ein Zwerchfellhochstand vorgetäuscht (s. S. 181). In Seitenlage läuft der subpulmonale Erguss aus (**Abb. B-1.40**). In Zweifelsfällen hilft die Sonografie bei der Differenzierung weiter.
abgekapselter Erguss (Abb. B-1.41)	
thoraxwandnah, parietal	Bei Pleuraverwachsungen kann der Erguss nicht frei ausfließen und bildet pseudotumoröse, umschriebene Verschattungen. Sammelt sich die Flüssigkeit über der Lungenoberfläche, d. h. entlang der Thoraxwand an, entsteht eine scharf begrenzte, sich in die Lunge konvex vorwölbende Verschattung, die stumpf gegen die Thoraxwand ausläuft.
interlobär	Meist typische Verschattung in Spindelform, kann jedoch auch als Rundherd erscheinen.

B-1.39 Dorsaler Pleuraerguss

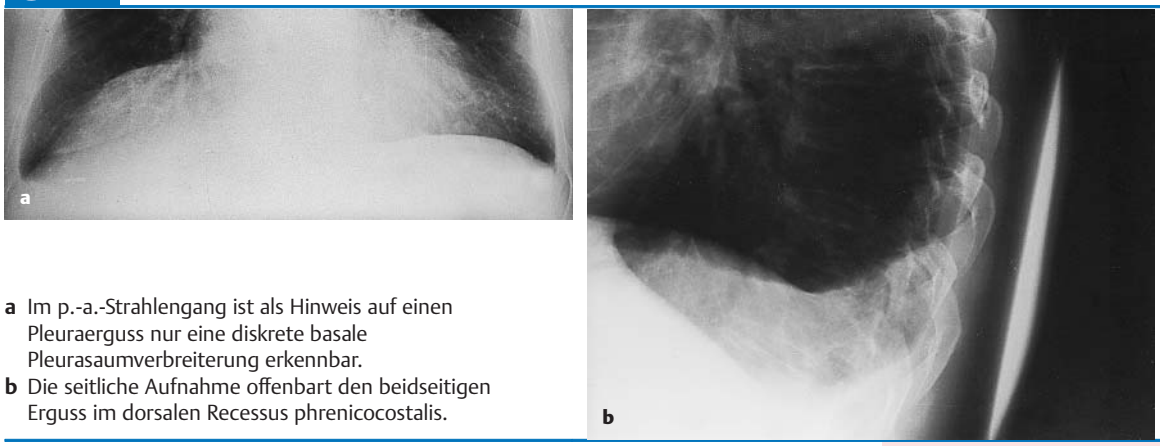

a Im p.-a.-Strahlengang ist als Hinweis auf einen Pleuraerguss nur eine diskrete basale Pleurasaumverbreiterung erkennbar.
b Die seitliche Aufnahme offenbart den beidseitigen Erguss im dorsalen Recessus phrenicocostalis.

Mithilfe der **transdiaphragmalen** und **transthorakalen Sonografie** können geringere Ergussmengen sicherer als mit der Übersichtsaufnahme im Liegen nachgewiesen werden. Sie eignet sich auch bei abgekapselten, brustwandnahen Ergüssen, die auf der Übersichtsaufnahme nicht sicher von Tumoren unterschieden werden können. Die flüssigkeitsgefüllten Pleuraanteile erscheinen bei der Sonografie **echofrei**.
Bereits geringste Flüssigkeitsmengen können mit der **CT** nachgewiesen werden. Der Erguss erscheint – je nach Ergussart – als Saum unterschiedlicher Dichte zwischen Lunge und Thoraxwand. Wasser hat per definitionem einen CT-Wert von 0 HE. Aufgrund des engen Zusammenhangs zwischen physikalischer Dichte und CT-Wert kann die **Dichte von Flüssigkeiten computertomografisch abgeschätzt** werden. Als **Faustregel** kann dabei gelten: CT-Werte **unter 10 HE** sprechen für eine **Transsudat**

Ein sicherer Nachweis geringer Ergussmengen gelingt mit **transdiaphragmaler** und **transthorakaler Sonografie**. Flüssigkeitsgefüllte Pleuraanteile erscheinen **echofrei**.

Bereits geringste Mengen können mit der **CT** nachgewiesen werden. Der Erguss erscheint als Saum zwischen Lunge und Thoraxwand. Die **Dichte von Flüssigkeiten** kann **computertomografisch angeschätzt** werden. CT-Werte **unter 10 HE** sprechen für **Transsudat** (spez. Gewicht < 1018 mg/dl),

B-1.40 Radiologische Zeichen des subpulmonalen Ergusses

B-1.40

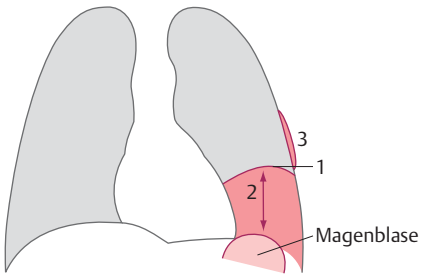

scheinbarer Zwerchfellhochstand, aber
- Verlagerung des Scheitelpunktes der Zwerchfellkuppel nach lateral (1)
- Verbreiterung des Abstandes zwischen Lungenunterrand und Magenfundus bei linksseitigem Erguss (2)
- Verdickung der Pleura an der lateralen Thoraxwand direkt oberhalb des Sinus (3)

B-1.41 Differenzialdiagnose zwischen pulmonaler und extrapulmonaler Verschattung

B-1.41

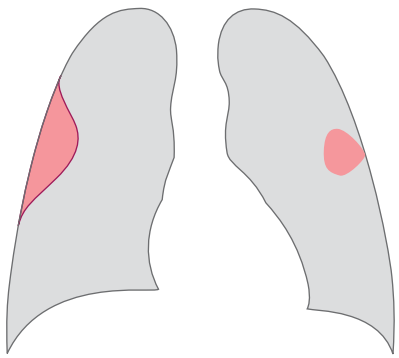

extrapulmonal (z. B. abgekapselter Pleuraerguss)
- scharfe Begrenzung
- stumpfer Winkel gegenüber der Thoraxwand

pulmonal
- unscharfe Begrenzung
- spitzer Winkel gegenüber der Thoraxwand

Werte **über 25 HE** für **Exsudat** (spez. Gewicht > 1018 mg/dl) oder hämorrhagische Flüssigkeit.

(spezifisches Gewicht < 1018 mg/dl), Werte **über 25 HE für ein Exsudat** (spezifisches Gewicht > 1018 mg/dl) oder hämorrhagische Flüssigkeit. Bei ausgedehnten thorakalen Verschattungen kann mit der CT z. B. zwischen Erguss, Atelektase und Tumorgewebe unterschieden werden.

► **Merke.** Methode der Wahl zum Nachweis eines Pleuraergusses ist die **Sonografie**.

Pneumothorax

► **Definition.** Eindringen von Luft in den Pleuraraum.

Unterscheidung nach Ursache:

- **Spontanpneumothorax:** bei vorbestehenden Veränderungen (z. B. Ruptur einer Zyste)
- **Iatrogen:** Läsion der Pleura visceralis z. B. nach Punktion oder Überdruckbeatmung.
- **traumatischer Pneumothorax:** offene (penetrierende Verletzung) oder geschlossene (Verletzung der Pleura visceralis) Form.

Manchmal entsteht durch einen Ventilmechanismus ein **Spannungspneumothorax** mit zunehmendem intrapleuralem Luftvolumen, Totalkollaps der Lunge und Mediastinalverlagerung.

Je nach Ursache werden unterschieden:

- Der **Spontanpneumothorax** entwickelt sich i. d. R. auf dem Boden vorbestehender Lungenveränderungen (z. B. Ruptur einer Lungenzyste, einer Emphysemblase oder einer tuberkulösen Kaverne).
- **Iatrogen** kann ein Pneumothorax durch eine Läsion der Pleura visceralis z. B. nach Pleurapunktion oder bei Überdruckbeatmung entstehen. Auch eine Bronchusinsuffizienz nach Lungenresektion führt zu einem Pneumothorax.
- Der **traumatische Pneumothorax** wird je nach Eintrittspforte der Luft in eine offene (als Folge einer penetrierenden Thoraxwandverletzung) oder geschlossene (durch Verletzung der Pleura visceralis) Form unterteilt.

Meist verschließt sich der Defekt der Pleura visceralis infolge des Lungenkollapses spontan. Gelegentlich wirkt die Pleuraläsion jedoch als Ventil, so dass die inspiratorisch in den Pleuraraum strömende Luft exspiratorisch nicht mehr entweichen kann. Es entsteht ein lebensbedrohlicher **Spannungspneumothorax** mit zunehmendem intrapleuralen Luftvolumen, Totalkollaps der betroffenen Lunge und fortschreitender Mediastinalverlagerung.

Klinik: Von asymptomatisch bis zu Dyspnoe, Schmerzen, Hypoxämie. Der Spannungspneumothorax führt zum Schock und ist lebensbedrohlich.

Klinik: Je nach Volumen kann der Pneumothorax asymptomatisch sein oder zu unterschiedlich stark ausgeprägter Dyspnoe, Schmerzen und Hypoxämie führen. Der Spannungspneumothorax mit Mediastinalverlagerung ist durch die rasch auftretende Zirkulationsstörung und Schocksymptomatik lebensbedrohlich.

Diagnostisches Vorgehen: Anamnese, Perkussion, Auskultation, Röntgenthoraxaufnahmen.

Diagnostisches Vorgehen: Anamnese (z. B. Thoraxtrauma?), Perkussion und Auskultation (hypersonorer Klopfschall und abgeschwächtes Atemgeräusch auf der betroffenen Seite) und Röntgenthoraxaufnahmen sichern die Diagnose.

Radiologische Diagnostik: Beim **Mantelpneumothorax** ist die viszerale Pleura als konvexe Linie parallel zur Thoraxwand sichtbar. Zwischen dieser **Haarlinie** und der Thoraxwand sind **keine Lungengefäße** erkennbar. Der lufthaltige Pleuraraum ist **transparenter** als die kollabierte Lunge. Die pleurale Luft ist **besonders im Bereich der Lungenspitze** zu erkennen, bei geringer Ausdehnung bildet sich ein **Spitzenpneumothorax.** Bei **Aufnahme in Exspiration** wird der Pneumothorax leichter erkennbar (**Abb. B-1.42**).

Beim **Seropneumothorax** zeigt das Röntgenbild einen **Flüssigkeitsspiegel**. Radiologische Zeichen des Spannungspneumothorax s. **Abb. B-1.43**.

Radiologische Diagnostik: Bei verhältnismäßig schmalem Luftsaum auf der Röntgenthoraxaufnahme spricht man von einem **Mantelpneumothorax**. Hierbei ist die viszerale Pleura von der Thoraxwand abgehoben und als konvexe Linie parallel zur Thoraxwand sichtbar. Zwischen dieser **Haarlinie** und der Thoraxwand sind **keine Lungengefäße** erkennbar. Der lufthaltige Pleuraraum ist **transparenter** als die teilweise oder komplett kollabierte Lunge. Im Gegensatz zum Pleuraerguss, der sich am tiefsten Punkt ansammelt, steigt die pleurale Luft an und ist **besonders im Bereich der Lungenspitze** zu erkennen. Aus diesem Grund ist der Pneumothorax am leichtesten im Stehen, oder – falls nicht möglich – auf einer Aufnahme in Seitenlage zu erkennen. Bei geringerer Ausdehnung bildet sich eventuell nur ein **Spitzenpneumothorax** aus. Die Treffsicherheit erhöht sich bei Anfertigen der **Aufnahme in Exspiration** – bei gleichbleibendem Volumen des Pneumothorax nimmt bei Exspiration das Lungenvolumen ab, so dass der Pneumothorax leichter erkennbar wird (**Abb. B-1.42**).
Tritt neben Luft auch Flüssigkeit in den Pleuraspalt ein, entsteht ein **Seropneumothorax**, der neben den o. g. radiologischen Erscheinungen des Pneumothorax einen **Flüssigkeitsspiegel** zeigt. Der Spannungspneumothorax führt zu einem Kollaps der Lunge, Zwerchfelltiefstand, weiten Interkostalräumen und einer Mediastinalverlagerung zur Gegenseite (**Abb. B-1.43**).

► **Merke.**

► **Merke.** Hautfalten können pleurale Haarlinien imitieren. Die Lungenstruktur lässt sich jedoch in diesen Fällen bis zur Thoraxwand verfolgen. Zudem ziehen diese Linien oft über die Thoraxwand hinaus in das Weichteilgewebe.

B-1.42 Pneumothorax

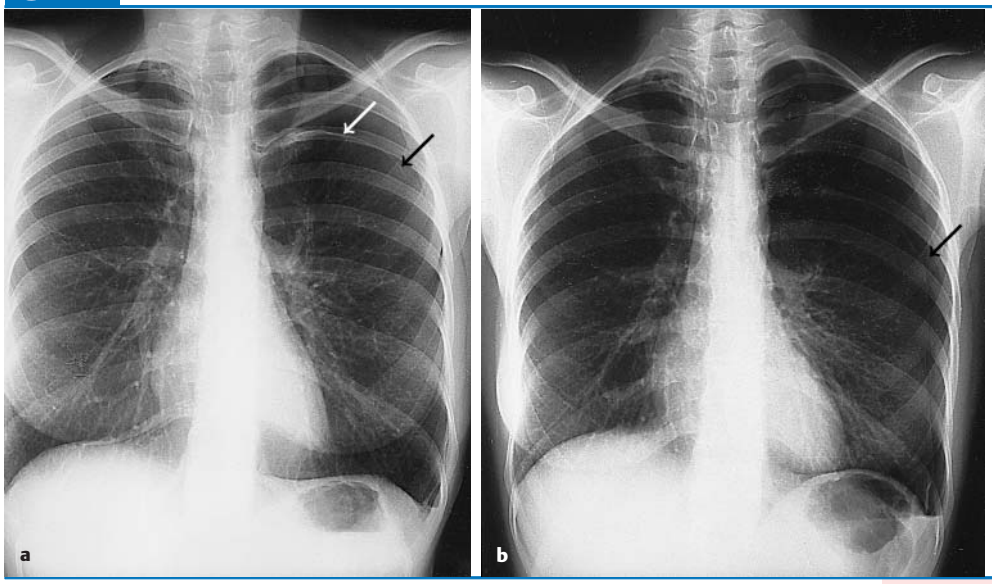

a Inspiration: Die Pleura visceralis ist als feine Haarlinie im 6. ICR erkennbar.
b Exspiration: Das Lungenvolumen nimmt ab, das Volumen des Pneumothorax nimmt im Verhältnis zu. Der Pneumothorax wird so oft leichter erkennbar.

B-1.43 Formen des Pneumothorax

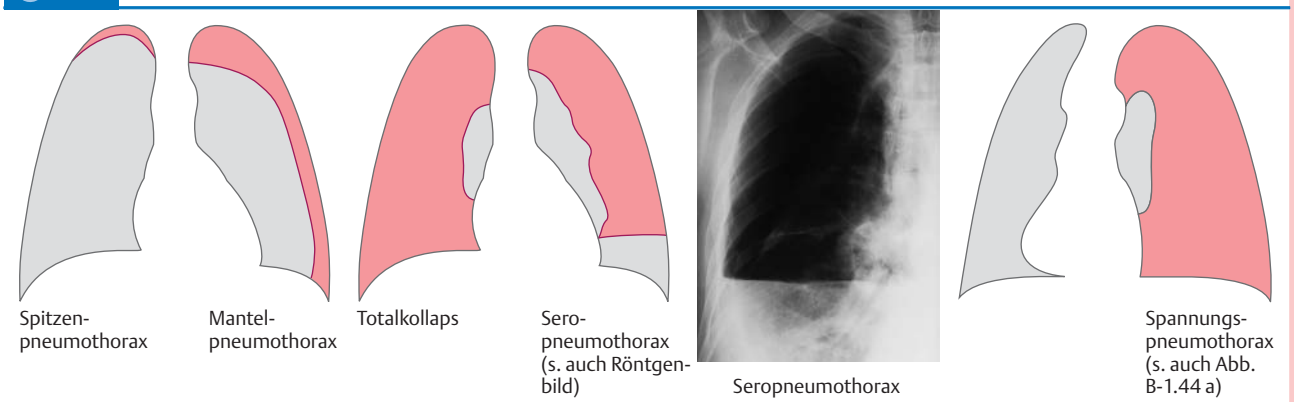

► **Klinischer Fall.** Ein 40-jähriger Patient klagt über plötzlich aufgetretene thorakale Schmerzen, die sich innerhalb von 3 Stunden auf den gesamten Brustkorb links ausbreiten. Zusätzlich besteht eine Belastungsdyspnoe. Eine pulmonale Grunderkrankung ist nicht bekannt. Die Thoraxübersichtsaufnahme (**Abb. B-1.44a**) zeigt einen Spannungspneumothorax links mit Verlagerung des Mediastinums zur Gegenseite, ipsilateralem Zwerchfelltiefstand und weitgestellten Interkostalräumen. Die linke Lunge ist vollständig kollabiert, die gesamte Thoraxhälfte deutlich hypertransparent. Es wurde eine Thoraxdrainage links installiert. Das Thorax-CT (**Abb. B-1.44 b**) zeigt neben dem Pneumothorax links Emphysembullae rechts apikal und basal. Der spontan eingetretene Spannungspneumothorax ist wahrscheinlich durch Platzen einer Emphysembulla links entstanden. 4 Tage nach Einlegen der Thoraxdrainage ist die linke Lunge wieder entfaltet (**Abb. B-1.44c**).

► Klinischer Fall.

B-1.44 Spannungspneumothorax

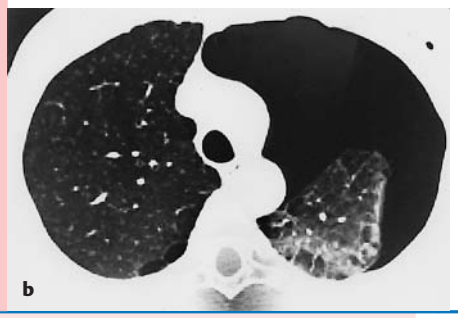

a Thoraxübersicht: Spannungspneumothorax links.
b Thorax-CT: Pneumothorax links.
c Thoraxübersicht nach Drainageneinlage: vollständige Entfaltung der linken Lunge.

Pleuraschwiele

► **Synonym.**

► **Definition.**

Klinik: Pleuraschwielen entstehen sekundär infolge Pleuritis, Hämatothorax und chronischem Pneumothorax oder primär bei Staublungenerkrankungen (z. B. Asbestexposition). Die Lungencompliance und Zwerchfellbeweglichkeit können eingeschränkt sein (**Abb. B-1.45**).

Radiologische Diagnostik: Kleine basale Schwielen führen zur Verschattung des Sinus phrenicocostalis, größere bewirken flächige Transparenzminderungen sowie Hochziehung des Zwerchfells und Verkleinerung der Interkostalräume.

Pleuraschwiele

► **Synonym.** Pleuraschwarte

► **Definition.** Fibrös-narbige Verdickung der Pleura, meist mit Verwachsung beider Blätter.

Klinik: Pleuraschwielen entstehen meist sekundär infolge Pleuritis, Hämatothorax, chronischem Pneumothorax oder primär bei Staublungenerkrankungen. Als Residuum der Lungenspitzentuberkulose treten häufig Pleurakuppenschwielen mit streifigen Verbindungen zum Lungenhilus auf. Typisch für eine Asbestexposition sind flächige, z. T. verkalkte Schwielen ventrolateral und diaphragmal. Je nach Ausprägung der narbigen Veränderungen können die Compliance der Lungen und die Zwerchfellbeweglichkeit eingeschränkt sein. Zusätzlich können Narbenemphysem und Thoraxdeformitäten zur respiratorischen Insuffizienz beitragen (**Abb. B-1.45**).

Radiologische Diagnostik: Kleinere basale Schwielen führen auf der **Röntgenaufnahme** zu einer Verschattung des Sinus phrenicocostalis und zipfligen Ausziehungen der Zwerchfellkontur. Größere Schwielen, evtl. mit Verkalkungen, bewirken flächige oder bizarr geformte Transparenzminderungen der Lunge. Zusätzlich sind bei ausgedehnten Schwielen Folgeerscheinungen des narbigen Zuges auf die Umgebung wie Hochziehung des Zwerchfells oder Verkleinerung der Interkostalräume sichtbar.

B-1.45 Pleuritis calcarea

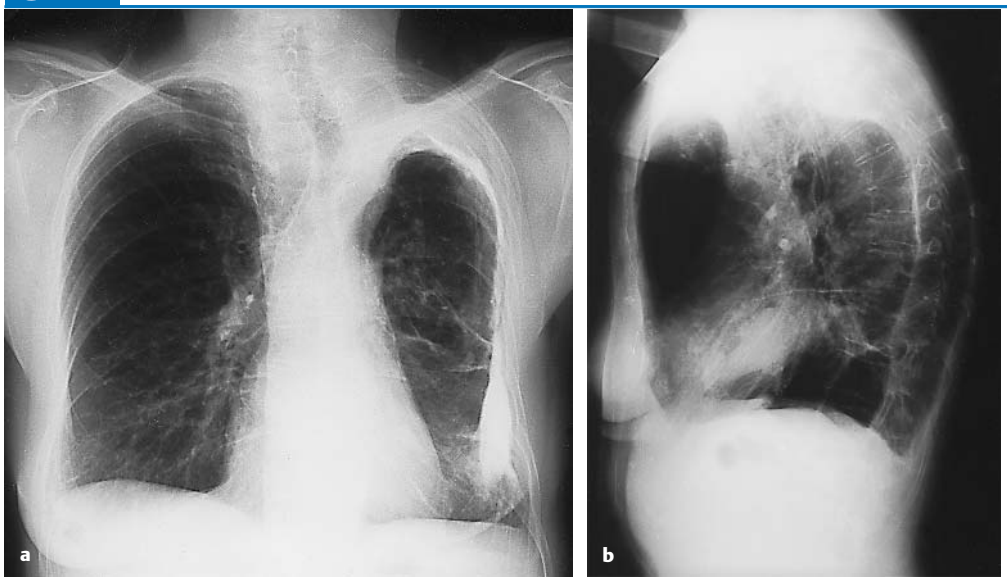

a Thorax p.-a.
b Thorax seitlich.
Die Patientin war vor 30 Jahren an einer Pleuritis erkrankt, die zu den ausgeprägten Veränderungen geführt hat. Links lateral und dorsal sind ausgedehnte verkalkte Pleuraschwielen sichtbar. Die linke Thoraxhälfte ist auf Grund der Schrumpfungsprozesse verkleinert, das obere Mediastinum nach links gezogen. Daneben besteht ein Lungenemphysem mit abgeflachten Zwerchfellkuppeln, rarifizierter Lungengefäßzeichnung und verbreitertem Retrosternalraum.

► **Merke.** Die **Unterscheidung zwischen Pleuraerguss und Schwiele** bei einer laterobasalen Verschattung gelingt mit der Aufnahme im horizontalen Strahlengang in Seitenlage: Während ein nicht abgekapselter Erguss in Seitenlage entlang der Thoraxwand ausläuft, ändert sich die durch eine Schwarte hervorgerufene Verschattung auch bei Lageänderung nicht. Im Allgemeinen wird jedoch die Sonografie zur Unterscheidung eingesetzt.

► **Merke.**

Pleuramesotheliom

Pleuramesotheliom

► **Definition.** Vom Mesothel der Pleura ausgehender maligner Tumor. Asbestexposition spielt eine entscheidende Rolle in der Ätiopathogenese (Berufskrankheit).

► **Definition.**

Klinik: Die klinische Symptomatik ist initial meist uncharakteristisch, im Verlauf ist das führende Symptom der bohrende und an Intensität zunehmende Thoraxschmerz.

Diagnostisches Vorgehen: Anamnese (Asbestexposition?), Röntgenthorax, Sonografie, CT und histologischer Nachweis mittels Thorakoskopie bzw. Pleurastanzbiopsie sind die wegweisenden Untersuchungen.

Radiologische Diagnostik: Häufigste Manifestation in den bildgebenden Verfahren ist der Pleuraerguss. Im **Röntgenbild** stellen sich im fortgeschrittenen Stadium der Pleura aufsitzende ovaläre oder polyzyklische Verschattungen dar. Die **CT** spielt für die Diagnosestellung (tumorartige Verdickung der Pleura) und für die Beurteilung der Tumorausdehnung eine entscheidende Rolle (u. a. Infiltration von Brustwand, Lunge, Perikard?) (**Abb. B-1.46**).

Klinik: Uncharakteristisch, im Verlauf zunehmend bohrender Thoraxschmerz.

Diagnostisches Vorgehen: Anamnese (Asbestexposition?), Röntgenthorax, Sonografie, CT, Thorakoskopie bzw. Pleurastanzbiopsie.

Radiologische Diagnostik: Im Röntgenbild werden Pleuraerguss sowie ovaläre oder polyzyklische Verschattungen sichtbar. Im CT zeigen sich die tumorartige Verdickung der Pleura und die Tumorausdehnung (**Abb. B-1.46**).

B-1.46 Pleuramesotheliom

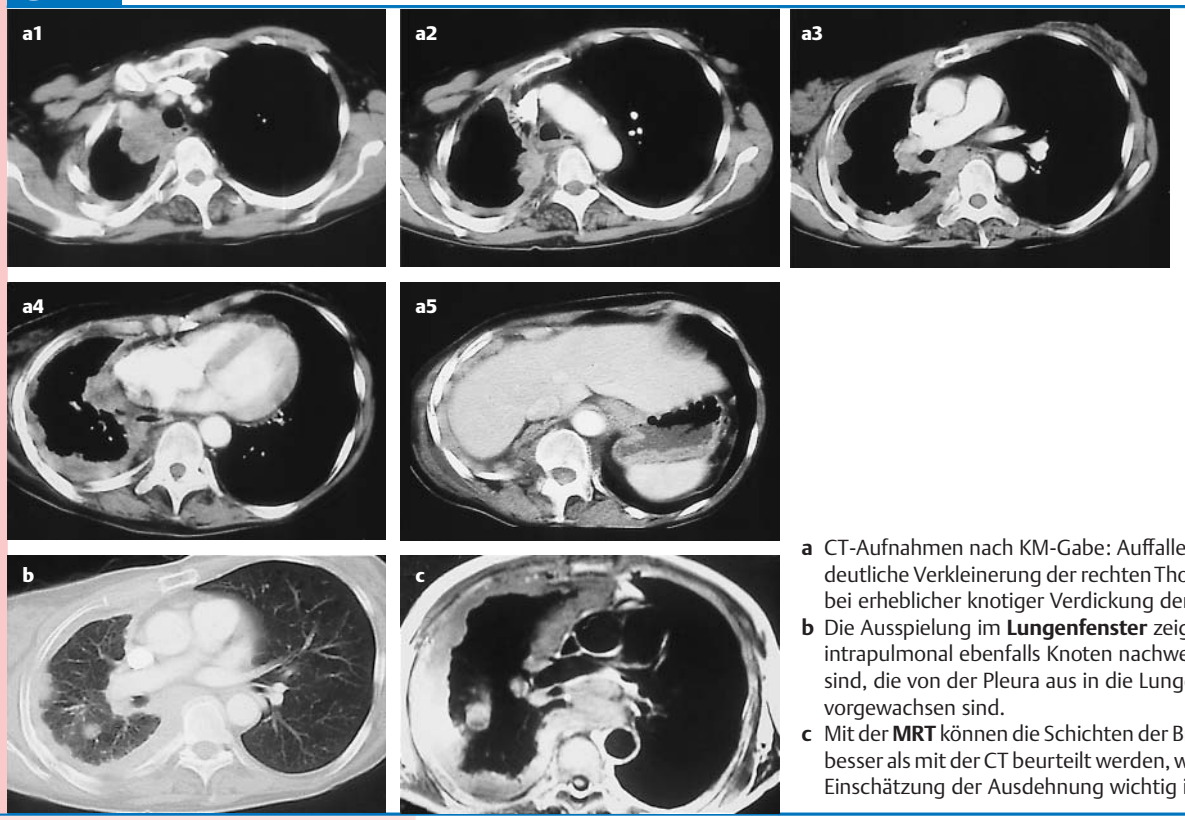

a CT-Aufnahmen nach KM-Gabe: Auffallend ist die deutliche Verkleinerung der rechten Thoraxhälfte bei erheblicher knotiger Verdickung der Pleura.
b Die Ausspielung im **Lungenfenster** zeigt, dass intrapulmonal ebenfalls Knoten nachweisbar sind, die von der Pleura aus in die Lunge vorgewachsen sind.
c Mit der **MRT** können die Schichten der Brustwand besser als mit der CT beurteilt werden, was für die Einschätzung der Ausdehnung wichtig ist.

► **Definition.**

Klinik: Belastungsdyspnoe, Fassthorax, hypersonorer Klopfschall, wenig verschiebliche Atemgrenzen.

Diagnostisches Vorgehen: Frühdiagnose erfolgt durch **HR-CT**.

Radiologische Diagnostik: Die Unterscheidung zwischen leichtem Emphysem und normaler Lunge ist schwierig. Radiologische Erscheinungen entstehen einerseits aus der chronischen Erweiterung der Lufträume, andererseits aus Gefäßveränderungen und pulmonaler Hypertonie.

Das **rarefizierte Gefäßbett** zeigt sich in weniger Gefäßschatten pro Flächeneinheit und dünneren Gefäßlinien. Das Kriterium der **vermehrten Lungentransparenz** ist unsicher.

Als **sekundäre Veränderung** entwickelt sich ein **Fassthorax** mit vergrößertem Sagittaldurchmesser, waagrechten Rippen und vergrößertem Retrosternalraum. Ein **Zwerchfelltiefstand** bildet sich aus. Die **pulmonale Hypertonie** äußert sich im vorspringenden

1.4.3 Lungenemphysem

► **Definition.** Irreversible Vergrößerung des Luftraumes distal der terminalen Bronchiolen infolge Destruktion alveolärer Strukturen.

Klinik: Klinisch bestehen Belastungsdyspnoe, Fassthorax, sowie bei begleitender Bronchitis Husten. Perkutorisch fallen wenig verschiebliche Atemgrenzen und hypersonorer Klopfschall auf.

Diagnostisches Vorgehen: Anamnese (Raucher, pulmonale Grunderkrankungen?), Lungenfunktionsuntersuchung (Erhöhung von Residualvolumen und Vitalkapazität) und Röntgenthorax ermöglichen keine Frühdiagnose. Diese erfolgt durch die **HR-CT**.

Radiologische Diagnostik: Geringere Ausprägungsformen des Emphysems zeigen nur diskrete Veränderungen und können der radiologischen Erkennung entgehen. Aufgrund der großen Schwankungsbreite von Thoraxform, Weichteilmantel und Zwerchfellstand ist die Beurteilung, ob ein leichtes Emphysem vorliegt, oder die Lunge „normal“ ist, unsicher. Die radiologischen Erscheinungen entstehen beim Emphysem zum einen aus der chronischen Erweiterung der Lufträume und den resultierenden Veränderungen an Lunge, Herz, Zwerchfell und Thoraxwand, zum anderen aus den Gefäßveränderungen und der pulmonalen Hypertonie.
Im Rahmen des Lungenumbaus wird das **Gefäßbett rarefiziert,** was sich auf der **Röntgenthoraxaufnahme** in einer verminderten Anzahl von Gefäßschatten pro Flächeneinheit und dünneren Gefäßlinien äußert. Das Kriterium der **vermehrten Lungentransparenz** ist unsicher, da die Lungentransparenz sehr stark von den Aufnahmeparametern und der Konstitution des Patienten abhängt.
Als **sekundäre Veränderung** entwickelt sich ein **Fassthorax** mit einem vergrößerten Sagittaldurchmesser, waagrecht verlaufenden Rippen mit verbreiterten Interkostalräumen und einem vergrößerten Retrosternalraum. Zudem bildet sich ein **Zwerchfelltiefstand** mit abgeflachten, ungenügend atemverschieblichen Zwerchfellkuppeln aus, die Zwerchfellrippenwinkel sind abgestumpft. Zu achten ist auch auf Zeichen der **pul-**

monalen Hypertonie, die sich durch den vorspringenden Pulmonalisbogen mit deutlichem Kalibersprung gegenüber den nachfolgenden Gefäßen äußert. Ein prominenter rechter Herzrand bestätigt den Verdacht der Druckerhöhung im kleinen Kreislauf. Von Bedeutung sind auch Veränderungen, die Hinweise zur Emphysemursache liefern können, z. B. ausgeprägte Narben, Thoraxwanddeformitäten oder eine **„bronchitische Streifenzeichnung"** („dirty chest"). Letzteres sind streifige bis kleinfleckige Verdichtungen in allen Lungenfeldern bei Patienten mit chronischer Bronchitis. Als Ursache wird eine peribronchiale und perivasale Fibrose angenommen (**Abb. B-1.47**).

Pulmonalisbogen und prominenten rechten Herzrand. Zu achten ist auf Narben, Wanddeformitäten und **„bronchitische Streifenzeichnung"** (**Abb. B-1.47**).

► Merke. Das Emphysem verändert das radiologische Erscheinungsbild von zusätzlichen Lungenerkrankungen.

► Merke.

Entwickelt sich z. B. zum vorbestehenden Emphysem eine Lungenstauung, so erfolgt die Transsudation dort, wo das Gefäßbett noch erhalten ist, so dass ein untypisches Verteilungsbild der Stauung entsteht. Auch pneumonische Infiltrate sind je nach Ausprägung und Verteilung des Emphysems untypisch lokalisiert und von blasenartigen Aufhellungen durchsetzt.

In der **CT** können besonders unter Ausnutzung hochauflösender Techniken bullöse Veränderungen der Lunge sowie ein Gerüstumbau früher erfasst und sicherer lokalisiert werden als mit der Übersichtsaufnahme (**Abb. B-1.48**).

Auch die Einschätzung des **Schweregrades eines Emphysems** gelingt mit der CT zuverlässiger als mit der Röntgenübersichtsaufnahme.

Bei zusätzlicher Lungenstauung erfolgt die Transsudation dort, wo das Gefäßbett noch erhalten ist: Es entsteht ein untypisches Verteilungsbild; ebenso bei pneumonischen Infiltraten.

In der **CT** werden bullöse Veränderungen und Gerüstumbau früher erfasst als mit der Übersichtsaufnahme (**Abb. B-1.48**).

In der CT kann man ein zentrilobuläres, panlobuläres oder paraseptales Emphysem unterscheiden:

- Beim **zentrilobulären (zentroazinären) Emphysem** sind die Bronchioli respiratorii erweitert, die Läppchenperipherie bleibt intakt. In der CT findet man einzelne kleine Überblähungszonen im überwiegend normalen Parenchym. Diese Veränderungen sind im Oberlappen betont und kommen bei Rauchern vor (**Abb. B-1.48**).
- Beim **panlobulären (panazinären) Emphysem** ist der gesamte sekundäre Lobulus betroffen. Die emphysematösen Veränderungen sind meist ausgeprägter als beim zentrilobulären Emphysem und vor allem in den Lungenunterlappen lokalisiert. Diese Form tritt auch bei α-1-Antitrypsinmangel auf.

Mit der CT kann der **Schweregrad eines Emphysems** zuverlässig eingeschätzt werden.

Man unterscheidet:

- **zentrilobuläres (zentroazinäres) Emphysem:** V. a. im Oberlappen erweiterte Bronchioli respiratorii, Läppchenperipherie bleibt intakt (bei Rauchern) (**Abb. B-1.48**)
- **panlobuläres (panazinäres) Emphysem:** Der gesamte sekundäre Lobulus ist betroffen, vor allem im Unterlappen (bei α-1-Antitrypsinmangel)
- **paraseptales oder subpleurales Emphysem** verursacht meist keine Funktionseinschränkung.

B-1.47 Röntgenzeichen des Lungenemphysems

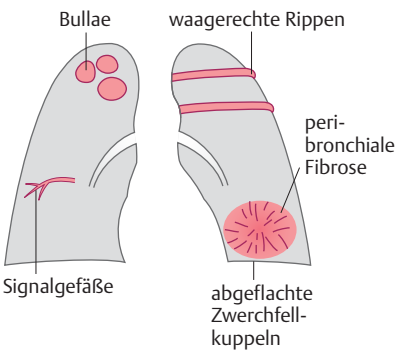

Thorax p.-a.

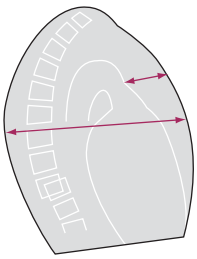

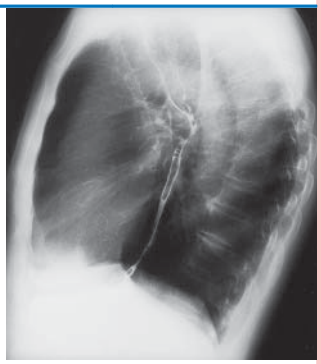

Thorax seitlich

Volumen auctum

- **Fassthorax:** verbreiterter Sagittaldurchmesser, breiter Retrosternalraum, waagerechte Rippen, Erweiterung der Interkostalräume
- **Zwerchfelltiefstand:** abgeflachte Zwerchfellkuppeln, Abstumpfung des Zwerchfellrippenwinkels, Insertionszacken

Gefäßalteration:

- Hypertransparenz durch Rarefizierung des Gefäßbettes und Überblähung
- Kalibersprung: Dilatierte Gefäße zentral gehen abrupt in verengte Gefäße über.
- Tropfenherz: Tiefertreten des Herzens durch Zwerchfelltiefstand
- Signalgefäßschatten: Die gesunden Lungenareale werden stärker durchblutet und die Gefäßschatten sind dort breiter.

weitere Veränderungen:

- Bullae: Ringschatten, besonders häufig in den Lungenspitzen und Oberfeldern mit einem Durchmesser von mehr als 1 cm. Tomografisch wird ein dünnwandig umschlossener lufthaltiger Hohlraum erkennbar.
- Pneumatozelen: Riesenzysten, die durch eine exspiratorische Ventilstenose bei Pneumonie oder Lungenkontusion entstehen.
- Bronchitische Streifenzeichnung („dirty chest")
- Pleuraschwielen und narbige Veränderungen beim Narbenemphysem

B-1.48

B-1.48 Emphysem im HR-CT

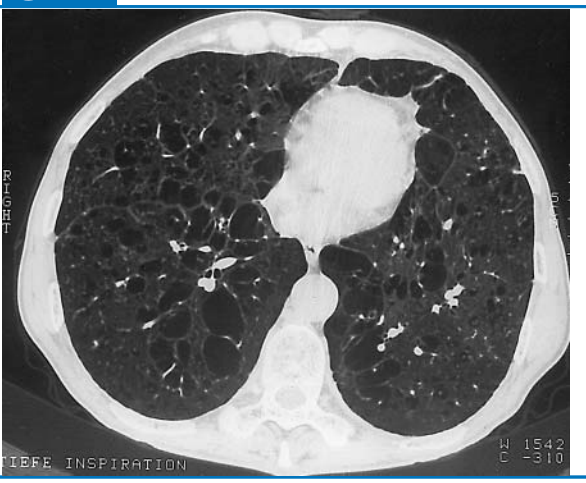

Zentrilobuläres Emphysem: In beiden Lungenflügeln sind zahlreiche Emphysemblasen bei sonst erhaltener Parenchymstruktur erkennbar.

- Beim **paraseptalen oder subpleuralen Emphysem** liegen einzelne Emphysemareale benachbart an pleuralen Strukturen oder am bronchovaskulären Bündel. Es verursacht meist keine Einschränkung der Lungenfunktion kann aber zu einem Spontanpneumothorax führen.

Bei der **Ventilations- und Perfusionsszintigrafie** zeigen sich eine fleckige Nuklidbelegung in emphysematösen Anteilen sowie Nuklidausfälle bei großen Bullae. Sie beurteilt außerdem die Funktionsfähigkeit des verbleibenden Parenchyms vor geplanter Lungenteilresektion.

Die **Ventilations- und Perfusionsszintigrafie** sind der Thoraxübersichtsaufnahme insbesondere beim Nachweis fokaler Emphyseme überlegen. Bei diesen Methoden zeigt sich eine fleckige Nuklidbelegung in den emphysematösen Lungenanteilen. Große Bullae führen zu Nuklidausfällen im Perfusionsszintigramm. Vor einer geplanten Lungenteilresektion erlauben szintigrafische Verfahren eine Abschätzung des verbleibenden funktionstüchtigen Lungenparenchyms.

► Merke.

► **Merke.** In der Regel ist jedoch die Kombination von Raucheranamnese, spirometrisch nachgewiesener Atemwegsobstruktion, niedriger Diffusionskapazität und röntgenologisch erkennbarem vergrößertem Lungenvolumen diagnostisch ausreichend.

CT und Szintigrafie werden zudem in unklaren Fällen, bei der Verlaufskontrolle oder präoperativ eingesetzt (z. B. vor geplanter Resektion von Bullae).

1.4.4 Bronchiektasen

► Definition.

► **Definition.** Irreversible Erweiterungen von Bronchien.

Klinik: Rezidivierende bronchopulmonale Infekte.

Klinik: Rezidivierende bronchopulmonale Infekte. Maulvolle Expektorationen mit dreischichtigem Sputum sind zwar hinweisend, treten jedoch erst bei fortgeschrittenen Veränderungen auf.

Diagnostisches Vorgehen: Anamnese (täglicher Husten und Auswurf), Auskultation (grobblasige RG's, Giemen), Sputumuntersuchung.

Diagnostisches Vorgehen: Anamnese (täglicher Husten und Auswurf), klinische Untersuchung (grobblasige RG's, Giemen) und Sputumuntersuchung liefern neben der radiologischen Diagnostik Hinweise auf das Vorliegen von Bronchiektasen.

Radiologische Diagnostik: Bei Bronchiektasen ohne Begleitentzündung ist die Übersichtsaufnahme häufig unauffällig. Bei zusätzlicher Bronchitis zeigen sich typische Veränderungen:

- **Streifenzeichnung** durch chronische Bronchitis
- **„Tram lines" (Schienengleisphänomen):** verdickte Bronchialwände zylindrisch erweiterter Bronchien
- **Ringschatten** entsprechen sackförmig erweiterten Bronchien, evtl. mit Flüssigkeitsspiegeln durch Schleim oder Eiter (**Abb. B-1.49**).

Radiologische Diagnostik: Die **Übersichtsaufnahme** ist bei Bronchiektasen ohne begleitende Entzündung häufig unauffällig, da die Bronchialwände zu dünn für eine Darstellung im Übersichtsbild sind. Meist besteht jedoch zusätzlich eine Bronchitis bzw. Peribronchitis mit Verdickung der Bronchialwände, Infiltration des peribronchialen Gewebes und flüssigkeitsgefüllten Lumina. Typische Veränderungen sind:

- **Streifenzeichnung** durch chronische Bronchitis
- **„Tram lines" (Schienengleisphänomen):** Schienenartige Schatten, die vom Hilus in die Peripherie ziehen und den verdickten Bronchialwänden zylindrisch erweiterter Bronchien entsprechen.
- Veränderungen auf dem Übersichtsbild: **Ringschatten**, evtl. mit Flüssigkeitsspiegeln, entsprechen sackförmig erweiterten Bronchien. In den Hohlräumen können sich durch Schleim oder Eiter Flüssigkeitsspiegel bilden.

B-1.49 Bronchiektase

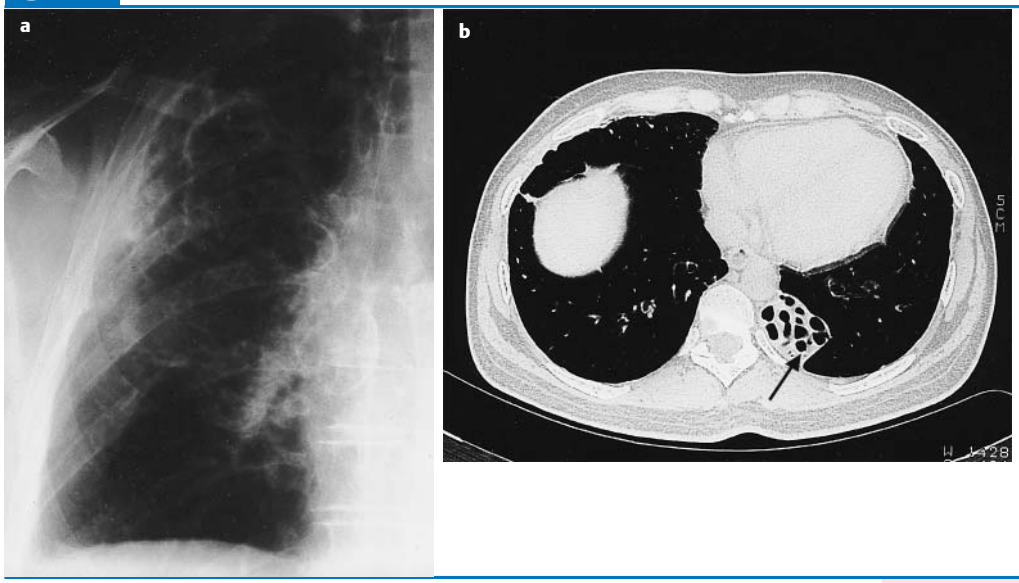

a Übersichtsbild: sakkiforme Bronchiektase im rechten Oberlappen.
b CT bei Bronchiektasen im linken Unterlappen (anderer Patient): erweiterte Bronchien mit verdickter Wand und Verdichtung des umgebenden Gewebes (Pfeil).

Bei komplett mit Sekret gefüllten Zysten entstehen Rundschatten (**Abb. B-1.49**).
Die **Bronchografie** stellte über lange Zeit das Verfahren zur Abklärung von Bronchiektasen dar. Über Katheter bzw. Bronchoskope wird KM zur direkten Darstellung des Bronchialbaumes instilliert. Nachteile sind die Invasivität des Verfahrens, die Notwendigkeit der Sedierung bzw. Allgemeinnarkose und die Gefahr einer KM-Allergie. Sie wurde in den letzten Jahren zunehmend durch die **CT** ersetzt. Die computertomografische Diagnose von Bronchiektasen beruht auf dem Nachweis erweiterter Bronchien mit fehlender Verjüngung. Die CT kann neben der bronchialen Dilatation auch verursachende oder assoziierte Veränderungen des Lungenparenchyms darstellen (z. B. Lungennarben, -tumoren).

Bei der **Bronchografie** wird KM zur direkten Darstellung des Bronchialbaumes über Katheter bzw. Bronchoskop instilliert. Heute zunehmend Ersatz durch die **CT.** Hier werden erweiterte Bronchien mit fehlender Verjüngung nachgewiesen. Sie kann auch assoziierte Veränderungen des Parenchyms wie Narben oder Tumoren darstellen.

1.4.5 Pneumonien

Allgemeines

► Definition. Akut oder chronisch verlaufende Entzündungen der Lunge mit vorwiegendem Befall des Alveolarraumes (**alveoläre** Pneumonie) und/oder des Interstitiums (**interstitielle** Pneumonie).

Man unterscheidet **primäre Pneumonien** (Auftreten ohne vorausgehende Erkrankung oder Lungenschädigung) und **sekundäre Pneumonien** (Folgekrankheit einer anderen pulmonalen oder systemischen Erkrankung, die die Abwehr des Patienten schwächt).
Nach morphologischen und radiologischen Kriterien unterscheidet man **Lobärpneumonie, Bronchopneumonie** (Herdpneumonie) und **interstitielle Pneumonie** (**Abb. B-1.50**).

Diagnostisches Vorgehen: Die Diagnose der Lobär- und Bronchopneumonie lässt sich in der Regel aus den klinischen Symptomen und den typischen Veränderungen im Röntgenbild stellen. Bei der körperlichen Untersuchung finden sich ggf. eine Dämpfung des Klopfschalls, inspiratorische Rasselgeräusche und ein Bronchialatmen. Bei Verdacht auf infektiöse Genese sollte ein Nachweis des Erregers erfolgen (z. B. aus Sputum, Blutkultur).

Klinik: Die **bakterielle lobäre Pneumonie** beginnt meist plötzlich mit Schüttelfrost und verläuft hochfebril. Neben Husten und Auswurf, der sich rostbraun färbt, können Thoraxschmerzen bestehen. Die **Bronchopneumonie** verläuft hingegen meist weniger stürmisch mit subfebrilen Temperaturen.

1.4.5 Pneumonien

Allgemeines

► Definition.

Man unterscheidet **primäre Pneumonien** (ohne vorausgehende Erkrankung) und **sekundäre Pneumonien** (Folgekrankheit bei geschwächter Abwehr).

Zur Einteilung der primären Pneumonien s. **Abb. B-1.50**.

Diagnostisches Vorgehen: Klinische Untersuchung: gedämpfter Klopfschall, inspiratorische RG's, Bronchialatmen. Erregernachweis bei Verdacht auf infektiöse Genese (Sputum, Blutkultur).

Klinik: Die **bakterielle lobäre Pneumonie** beginnt plötzlich und verläuft hochfebril, die **Bronchopneumonie** verläuft milder mit subfebrilen Temperaturen.

B-1.50 Einteilung der primären Pneumonien

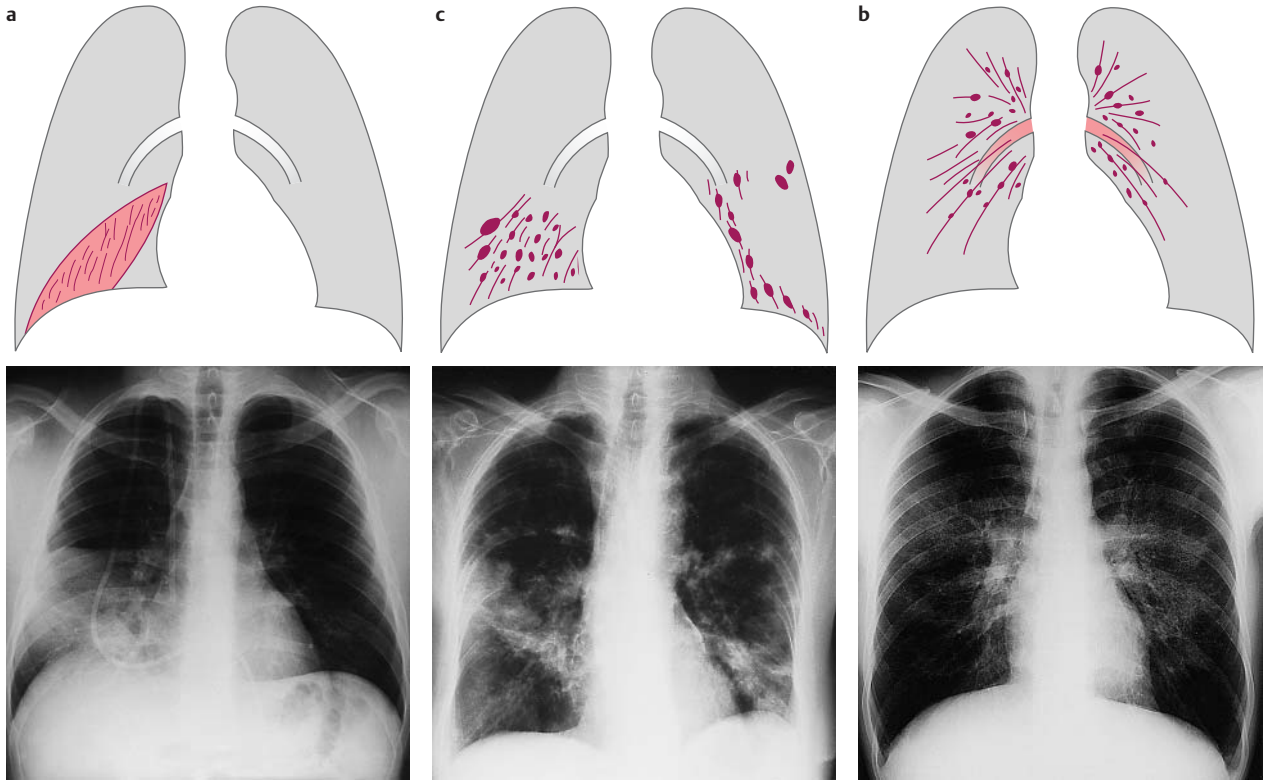

	Lobärpneumonie	Bronchopneumonie	interstitielle Pneumonie
Lokalisation:	Infiltration der Alveolen eines Segmentes oder Lappens	Entzündung der Bronchiolen und Alveolen, wobei der Befall herdförmig ist	Infiltration des bindegewebigen Lungengerüstes
Röntgen:	· segmentaler Flächenschatten · positives Bronchopneumogramm · evtl. begleitender Pleuraerguss	· konfluierende Fleckschatten	· hilifugale streifige Zeichnungsvermehrung (meist beidseits)

a Lobärpneumonie rechter Mittellappen: Alveoläre Flächenschatten des rechten Mittel- und Unterfeldes. Nach kranial ist die Verschattung durch das horizontale Interlobium scharf begrenzt. Der rechte Recessus costodiaphragmaticus ist weiterhin transparent.
b Bronchopneumonie.
c Interstitielle Pneumonie: Hilifugale interstitielle Zeichnungsvermehrung.

Die **interstitielle Pneumonie** beginnt langsam mit subfebrilen Temperaturen und trockenem Reizhusten. Häufig kommt es zur bakteriellen Superinfektion der terminalen Luftwege. Perkussion und Auskultation sind oft unauffällig, weil sich die Entzündung im Lungenkern abspielt.

Lobärpneumonie

► Definition.

Radiologische Diagnostik: Die **Aufnahme in 2 Ebenen** zeigt einen relativ scharf begrenzten, dreieckig konfigurierten Flächenschatten mit positivem Bronchopneumogramm, oft von Pleuraerguss begleitet. Bei typischer Klinik ist die Übersichtsaufnahme ausreichend. Ausschluss von Pleuraempyem oder Einschmelzungen mit der CT.

Die **interstitielle Pneumonie** beginnt meist langsam mit subfebrilen Temperaturen. Es besteht trockener Reizhusten mit spärlichem oder fehlendem Auswurf. Stärkere Kopfschmerzen können vorhanden sein. Häufig erfolgt zusätzlich eine bakterielle Superinfektion, die eine Entzündung in den terminalen Luftwegen induziert. Da sich die Entzündung vor allem im Lungenkern abspielt, die Perkussion aber nur den Lungenmantel (bis ca. 5 cm Tiefe) erfasst, sind die physikalischen Untersuchungsbefunde (Perkussion, Auskultation) hier häufig unauffällig.

Lobärpneumonie

► **Definition.** Bakterielle Entzündung in den Alveolen **eines gesamten Lappens**. Der häufigste Erreger ambulant erworbener Pneumonien ist Streptococcus pneumoniae.

Radiologische Diagnostik: Die **Röntgenthoraxaufnahme in 2 Ebenen** zeigt typischerweise einen segmentalen bis lobären Flächenschatten mit relativ scharfer Begrenzung und positivem Bronchopneumogramm. Die Verschattung ist entsprechend des Lungenaufbaus meist dreieckförmig konfiguriert, wobei sich die Basis in der Peripherie befindet. In vielen Fällen ist ein begleitender Pleuraerguss vorhanden.

Bei typischer Klinik ist die Thoraxübersichtsaufnahme meist ausreichend. Bei fehlendem Therapieansprechen oder Komplikationen sollte jedoch eine CT durchgeführt werden. Diese kann sicherer z. B. ein Pleuraempyem oder Einschmelzungen ausschließen.

Bronchopneumonie

► **Synonym.** Herdpneumonie

► **Definition.** Typisch ist der **multilobuläre Befall** der Bronchiolen und Alveolen. Häufige Erreger sind z. B. Staphylokokken und Streptokokken.

Radiologische Diagnostik: Auf der **Röntgenthoraxaufnahme** ist ein multifokaler Befall mit zahlreichen nebeneinander und hintereinander liegenden konfluierenden kleinen Fleckschatten zu sehen.

Interstitielle Pneumonie

► **Definition.** Bei der interstitiellen Pneumonie ist das bindegewebige Lungengerüst von der Entzündungsreaktion betroffen, während die terminalen Luftwege frei bleiben. Als Synonym wird die Bezeichnung „**atypische Pneumonie**“ gebraucht und beschreibt Pneumonien, deren klinisches Bild von dem der Lobär- oder Bronchopneumonie abweicht. Erreger können u. a. Viren, Mykoplasmen, Rickettsien und Chlamydien sein.

Radiologische Diagnostik: Die **Röntgenthoraxaufnahme in 2 Ebenen** zeigt beidseitige hilifugale Streifenschatten, die im bindegewebsreichen Lungenkern besonders deutlich zu erkennen sind. Diese Streifenschatten entstehen durch Septumverbreiterung und Verdichtungen des peribronchialen perivaskulären Bindegewebes. Entwickelt sich eine bakterielle Superinfektion, wird das Bild von unscharf begrenzten, konfluierenden Fleckschatten überlagert.

► **Merke.** Charakteristisch für die interstitielle Pneumonie ist die Diskrepanz zwischen spärlichem Untersuchungsbefund und eindrucksvollen Veränderungen im Röntgenbild.

Pilzpneumonien

Klinik: In Europa werden Pilzinfektionen vor allem bei immunsupprimierten Patienten beobachtet. Häufigste Erreger einer Pilzpneumonie sind **Candida albicans** und **Aspergillus fumigatus**. Hinweisend auf eine **Candida-Pneumomykose** sind therapierefraktäre Lungeninfiltrate beim immungeschwächten Patienten mit manifester Soorinfektion des Rachens. **Aspergillus fumigatus** ist ubiquitär verbreitet (u. a. in der Mischflora beim Gesunden). Die wichtigste Eintrittspforte ist das Bronchialsystem, wobei eine herabgesetzte Immunabwehr meist Voraussetzung für eine Infektion ist. Bei relativ guter Abwehr kann sich in einer vorgegebenen Höhle (z. B. Kaverne, Bronchiektasen) ein umschriebener Pilzknoten (Fungusball) entwickeln, das **Aspergillom**. Bei schlechter Abwehrlage kann der Keim eine disseminierte bronchopulmonale nekrotisierende Pneumonie hervorrufen, die **invasive pulmonale Aspergillose**.

Diagnostisches Vorgehen: Die Diagnose erfolgt durch röntgenologische Feststellung der Pneumonie sowie durch direkten Erregernachweis im Bronchialsekret oder durch transbronchiale Lungenbiopsie.

Radiologische Diagnostik:

- Die bronchogen entstandene **Candida-Infektion** führt zu bronchopneumonischen Infiltraten. Bei der hämatogenen Mykose der Lunge sind die Herde gleichmäßig über alle Lungenpartien verteilt.
- Das **Aspergillom** erscheint auf der Übersichtsaufnahme als homogener Rundschatten innerhalb einer Höhle erkennbar. Typisch ist eine ring- bzw. sichelförmige Luftansammlung zwischen Rundschatten und Höhlenwand (**Abb. B-1.51**).

Bronchopneumonie

► **Synonym.**

► **Definition.**

Radiologische Diagnostik: Multifokaler Befall mit konfluierenden kleinen Fleckschatten.

Interstitielle Pneumonie

► **Definition.**

Radiologische Diagnostik: Die **Aufnahme in 2 Ebenen** zeigt beidseitige hilifugale Streifenschatten besonders im Lungenkern. Bei bakterieller Superinfektion wird das Bild von konfluierenden Fleckschatten überlagert.

► **Merke.**

Pilzpneumonien

Klinik: In Europa v. a. bei immunsupprimierten Patienten. Häufigste Erreger sind **Candida albicans** und **Aspergillus fumigatus.** Therapierefraktäre Lungeninfiltrate bei Soorinfektion des Rachens weisen auf eine **Candida-Pneumomykose** hin. Aspergillus fumigatus nutzt das Bronchialsystem als Eintrittspforte. Bei relativ guter Abwehr kann sich in Kavernen oder Bronchiektasen ein **Aspergillom** bilden, bei schlechter Abwehr kommt es zur **invasiven pulmonalen Aspergillose**.

Diagnostisches Vorgehen: Direkter Erregernachweis im Bronchialsekret oder transbronchiale Lungenbiopsie.

Radiologische Diagnostik:

- Bronchopneumonische Infiltrate bei bronchogener **Candida-Infektion**, Herde in allen Lungenpartien bei hämatogener Mykose.
- Das **Aspergillom** erscheint als homogener Rundschatten innerhalb einer Höhle (**Abb. B-1.51**)

B-1.51 Radiologische Befunde bei Aspergillom

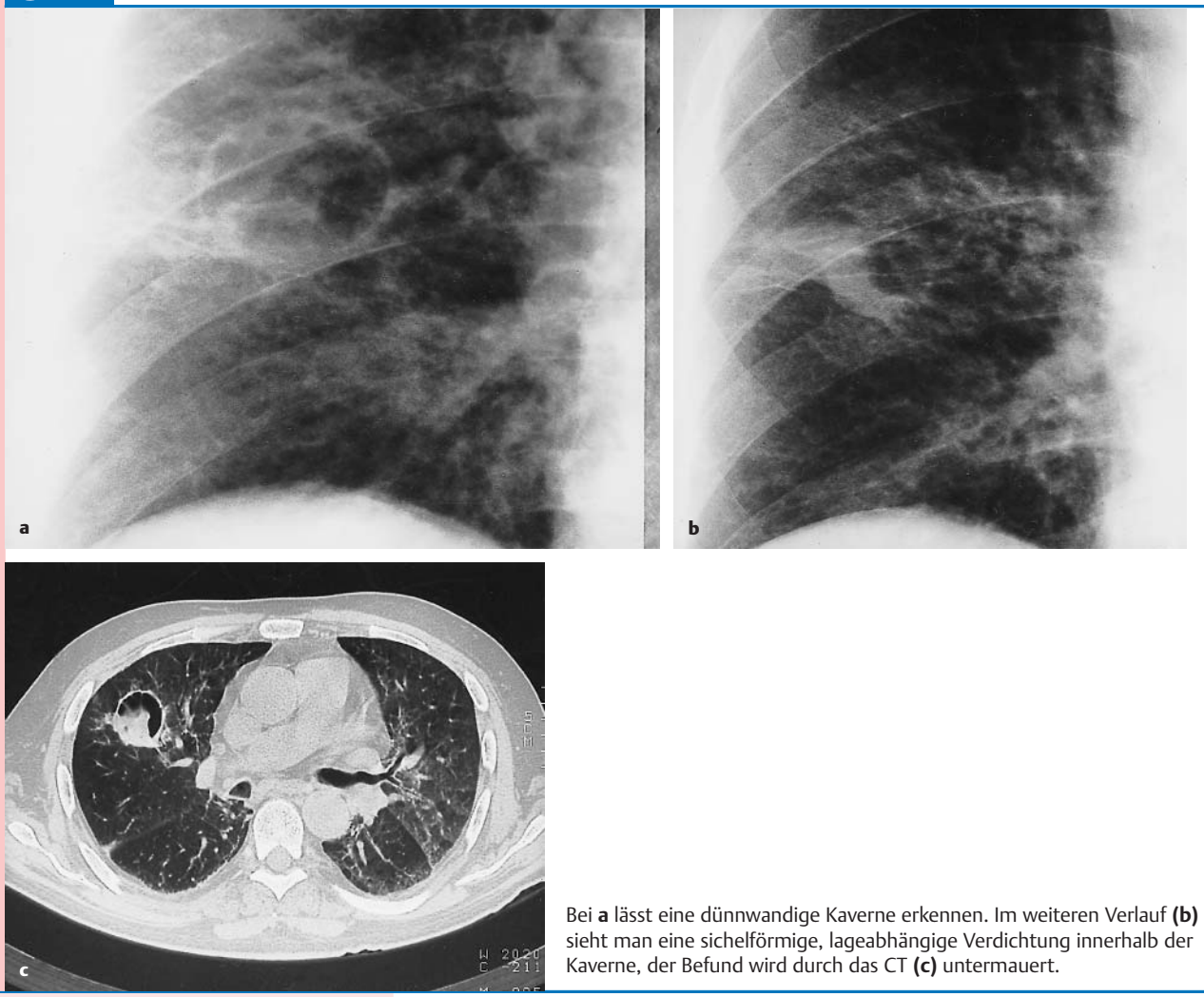

Bei **a** lässt eine dünnwandige Kaverne erkennen. Im weiteren Verlauf **(b)** sieht man eine sichelförmige, lageabhängige Verdichtung innerhalb der Kaverne, der Befund wird durch das CT **(c)** untermauert.

► **Klinischer Fall.** 79-jährige Patientin mit ausgeprägten Ödemen, progredienter Kachexie und Hämaturie. Festgestellt wurde ein nephrotisches Syndrom bei chronischer Glomerulonephritis. Bei gleichzeitig bestehendem Husten bestand der Verdacht auf einen Morbus Wegener. Die Patientin wurde aus diesem Grund mit Immunsuppressiva behandelt. Die bronchopneumonischen Infiltrate (**Abb. B-1.52**) waren progredient. Trotz massiver antimykotischer und antibiotischer Therapie entwickelte sich eine schnell fortschreitende respiratorische Insuffizienz. Die Patientin verstarb bei pulmonalem Versagen auf dem Boden einer rasch progredienten Aspergillenpneumonie.

Pneumocystis-jirovecii-Pneumonie

Klinik: Besonderes Erkrankungsrisiko besteht für Frühgeborene, Säuglinge und immungeschwächte Patienten. Im Kindesalter verläuft die Pneumocystis-jirovecii-Pneumonie sehr stürmisch, beim Erwachsenen schleichend.

Radiologische Diagnostik: In der Frühphase perihilär betonte interstitielle Zeichnung, die sich rasch als flächige Verschattung in Mittel- und Unterfelder ausdehnt (**Abb. B-1.53**).

Pneumocystis-jirovecii-Pneumonie

Klinik: Lange Zeit wurde Pneumocystis carinii für den Erreger dieser interstitiellen Lungenentzündung gehalten. Inzwischen wurde festgestellt, dass der Erreger dieser opportunistischen Lungenentzündung im Menschen sich geringfügig von Pneumocystis carinii unterscheidet. Der Erreger der menschlichen Lungenentzündung wurde Pneumocystis jirovecii genannt. Es handelt sich um einen Schlauchpilz, der von einer Schleimhülle überzogen ist.

Einem besonderen Erkrankungsrisiko unterliegen Frühgeborene und Säuglinge sowie immungeschwächte Patienten (Leukämie, AIDS, immunsuppressive Therapie). Im Kindesalter verläuft die Erkrankung sehr stürmisch mit rasch zunehmender Dyspnoe, Husten und Tachykardie. Bei Erwachsenen entwickeln sich Dyspnoe und trockener Husten schleichend.

Radiologische Diagnostik: In der frühen Phase der Erkrankung ist eine perihilär betonte interstitielle Zeichnungsvermehrung auf der **Röntgenthoraxaufnahme** sichtbar (**Abb. B-1.53**). Diese dehnt sich innerhalb von Stunden bis Tagen in die Mittel- und Unterfelder aus und führt zu flächigen Verschattungen.

B-1.52 Bronchopneumonische Infiltrate beidseits bei invasiver pulmonaler Aspergillose

Übersichtsaufnahme p.-a.

B-1.52

B-1.53 Radiologischer Befund bei Pneumocystis-jirovecii-Pneumonie

Der HIV-positive Patient stellt sich mit Fieber und Husten vor. Im Frühstadium der Pneumocystis-jirovecii-Pneumonie sind beidseits zarte, perihiläre Fleck- und Streifenschatten erkennbar.

B-1.53

1.4.6 Tuberkulose

1.4.6 Tuberkulose

► Definition. Infektionskrankheit, die am häufigsten durch Infektion mit Mycobacterium tuberculosis, seltener durch Mycobakterium bovis oder africanum hervorgerufen wird. Erkrankungen nach Infektion mit anderen Mykobakterien (z. B. Mycobacterium avium oder kansasii) werden als atypische Mykobakteriosen bezeichnet.

► Definition.

Klinik: Die Primärtuberkulose verläuft klinisch häufig stumm, evtl. bestehen subfebrile Temperaturen, Husten, Nachtschweiß, Appetitverlust und Thoraxschmerzen. Die einzelnen **Stadien** der Tuberkulose sind in **Abb. B-1.54** dargestellt.

Klinik: Die Primärtuberkulose verläuft klinisch oft stumm. **Stadieneinteilung** s. **Abb. B-1.54**.

Diagnostisches Vorgehen: Neben Anamnese (z. B. resistenzmindernde Faktoren wie Diabetes mellitus, Alkoholismus) und Klinik kommt der radiologischen Diagnostik (Röntgenthorax in 2 Ebenen), dem Tuberkulin-Test und der bakteriologischen Untersuchung (Nachweis säurefester Stäbchen in Magensaft und Sputum?) die größte Bedeutung zu.

Diagnostisches Vorgehen: Anamnese (Diabetes? Alkoholismus?), Röntgenthorax in 2 Ebenen, Tuberkulin-Test, Nachweis säurefester Stäbchen in Magensaft und Sputum.

B-1.54

B-1.54 Stadien der Tuberkulose

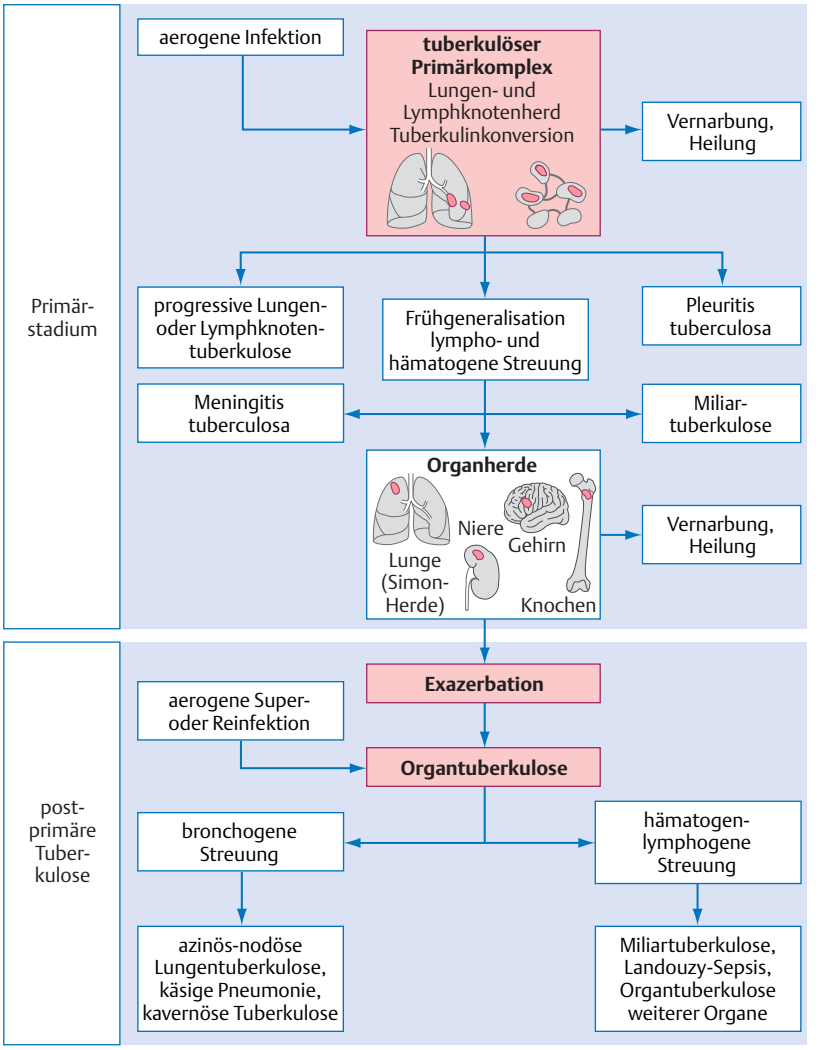

Radiologische Diagnostik: Die Primärtuberkulose wird meist erst bei klinischen Komplikationen radiologisch erfasst.

Primärstadium: 5–6 Wochen nach Inhalation entwickelt sich der meist subpleural und solitär im Oberlappen gelegene, erbsengroße Primärherd **(Ghon-Herd)**. Die ipsilateralen **Hiluslymphknoten** können enorm **vergrößert** sein. Der **verkalkte Primärkomplex** weist auf eine abgelaufene Tuberkulose hin (**Abb. B-1.55a**).

Komplikationen im Primärstadium:

- **Primärtuberkulose:** Bei schlechter Abwehr kann der Parenchymherd einschmelzen und ins Bronchialsystem einbrechen. Im Röntgenbild zeigen sich segmentale Verschattungen (Bronchopneumonie) und Ringschatten (Kavernen).
- **Atelektase:** Sie entsteht besonders bei Kindern durch stark geschwollene Lymphknoten, die einen Bronchus komprimieren. Röntgenbefund s. S. 178.

Radiologische Diagnostik: Da die primäre Tuberkulose meist asymptomatisch verläuft, wird sie im Primärstadium selten radiologisch erfasst. Anlass der **Röntgenuntersuchung** sind meist klinisch apparente Komplikationen.

Primärstadium: Nach der Inhalation des Mykobakteriums entwickelt sich mit einer Latenz von 5–6 Wochen der Primärherd (**Ghon-Herd**). Dieser tritt meist solitär im Oberlappen subpleural gelegen auf und erreicht Erbsen- bis Haselnussgröße. Über das regionäre Lymphabflussgebiet werden die zugehörigen ipsilateralen **Lymphknoten im Hilus** erfasst, die sich enorm **vergrößern** können. In den meisten Fällen heilt der Primärkomplex ab. Auf späteren Aufnahmen ist als Hinweis auf eine abgelaufene Tuberkulose der **verkalkte Primärkomplex** nachweisbar (**Abb. B-1.55a**).

Komplikationen im Stadium des Primärkomplexes:

- **Primärtuberkulose:** Bei schlechter Abwehrlage kann es zu einer Einschmelzung des Parenchymherdes und einem Einbruch ins Bronchialsystem mit Ausbildung einer Kaverne kommen. Zusätzlich kommt es zu einer bronchogenen Streuung. Im Röntgenbild sind segmental verteilte, flaue Verschattungen (Bronchopneumonie) und unter Umständen Ringschatten (Kavernen) erkennbar. Beim Verdacht auf Vorliegen einer Primärtuberkulose sollte unbedingt eine CT des Thorax durchgeführt werden, weil hier die Kavernen sicherer erkennbar sind.
- **Atelektase:** Besonders bei Kindern schwellen die Hiluslymphknoten sehr stark an. Diese können die Kompression eines Bronchus mit Atelektase des entsprechenden Lappens oder Segmentes bewirken. Im Röntgenbild ist eine segmentale homogene Verschattung mit Zeichen der Volumenminderung erkennbar (s. S. 178).

B-1.55 Radiologische Befunde bei Tuberkulose

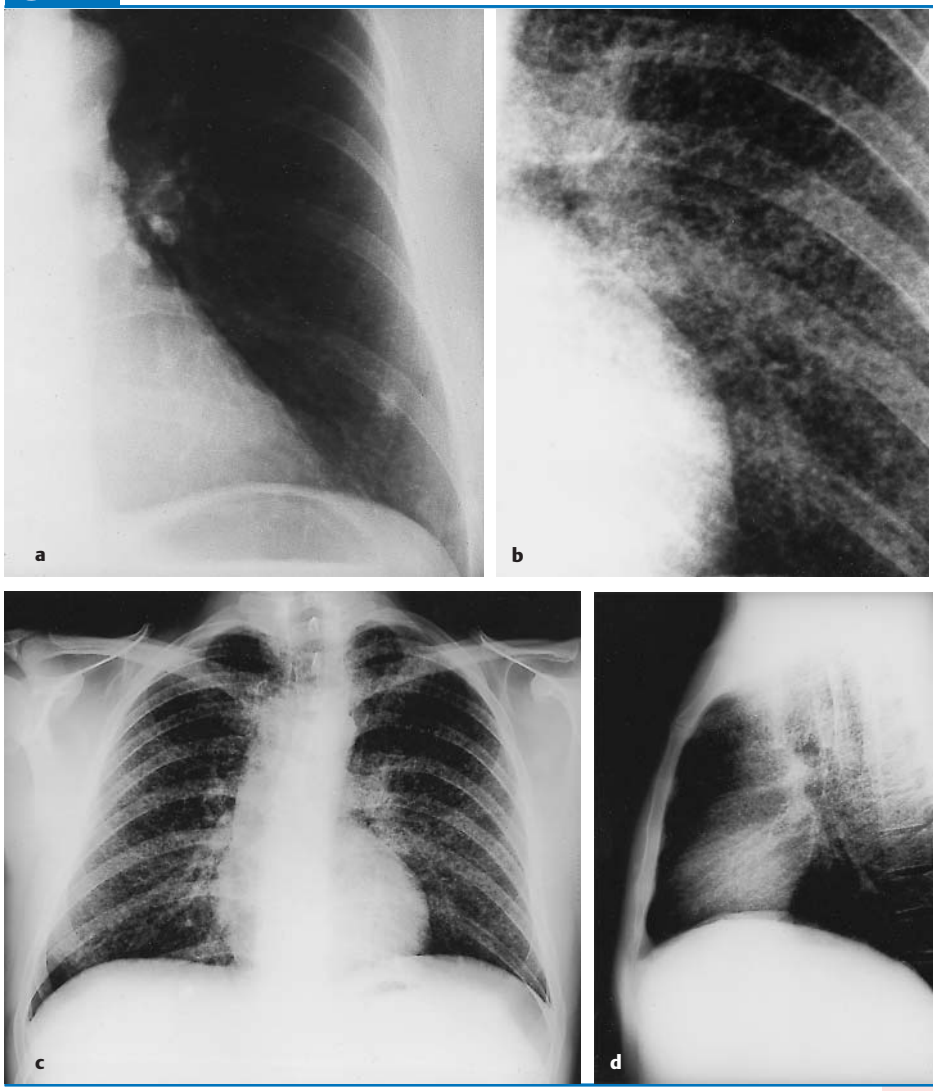

a Verkalkter Primärkomplex: subpleural gelegener verkalkter Herd, im gleichseitigen Hilus verkalkte Lymphknoten.
b Ausschnitt: Miliartuberkulose.
c, d Miliartuberkulose: Symmetrisch verteilte, hirsekorngroße Knötchen in der gesamten Lunge (Thorax p.-a. = **c** und seitlich = **d**).

- **Pleuritis exsudativa:** Die Pleuritis kann in allen Stadien der Tuberkulose auftreten. Häufig ist sie, vor allem bei Jugendlichen, das einzige Zeichen eines im Ablauf begriffenen Primärinfektes. Im Röntgenbild ist meist ein ausgedehnter einseitiger Pleuraerguss nachweisbar.

- **Pleuritis exsudativa:** In allen Stadien. Häufig einziges Zeichen eines ablaufenden Primärinfektes.

► Klinischer Fall. Eine 22-jährige Arzthelferin stellt sich mit seit 2 Monaten bestehenden Thoraxschmerzen, Reizhusten, Nachtschweiß und zunehmender Abgeschlagenheit vor. Auf der Thoraxübersichtsaufnahme zeigen sich ein ausgeprägter Erguss rechts sowie eine zarte Zeichnungsvermehrung in der Lungenspitze. Voraufnahmen waren unauffällig. Die zytologische Untersuchung des Pleurapunktates ergibt eine Pleuritis tuberculosa, im Magensaft werden säurefeste Stäbchen nachgewiesen. Bei der Patientin besteht demzufolge ein tuberkulöser Pleuraerguss, ursächlich war eine Lungenspitzentuberkulose (**Abb. B-1.56**). Unter antituberkulöser Therapie kommt es zur kompletten Rückbildung des Ergusses.

► Klinischer Fall.

- **Organherde im Primärstadium:** Schon während der Primärherdentwicklung gewinnen die Mykobakterien Anschluss an das Blutsystem und streuen in alle Organe. Bei guter Abwehrlage und geringer Virulenz entwickeln sich häufig die sog. **Simon-Spitzenherde**. Im Röntgenbild äußern diese sich in Form doppelseitiger diskreter **Fleckschatten in den Lungenspitzen**.

- **Organherde im Primärstadium** entstehen durch frühe hämatogene Streuung. **Simon-Spitzenherde** sind als doppelseitige **Fleckschatten in den Lungenspitzen** sichtbar.

Postprimäre Lungentuberkulose: Die postprimäre Lungentuberkulose beginnt meist mit einer Reaktivierung der Simon-Spitzenherde, die einschmelzen und Anschluss an das Bronchialsystem finden. Häufig sind flaue, infraklavikuläre Fleckschatten im Röntgenbild erkennbar **(Assmann-Frühinfiltrat)**. Je nach Gewebereaktion werden unterschieden.

Die **postprimäre Lungentuberkulose** beginnt mit Reaktivierung der Simon-Spitzenherde und **Assmann-Frühinfiltraten** (flaue, infraklavikuläre Fleckschatten). Unterscheidung in:

B-1.56 Tuberkulöser Pleuraerguss rechts (Pfeil) bei Lungenspitzentuberkulose

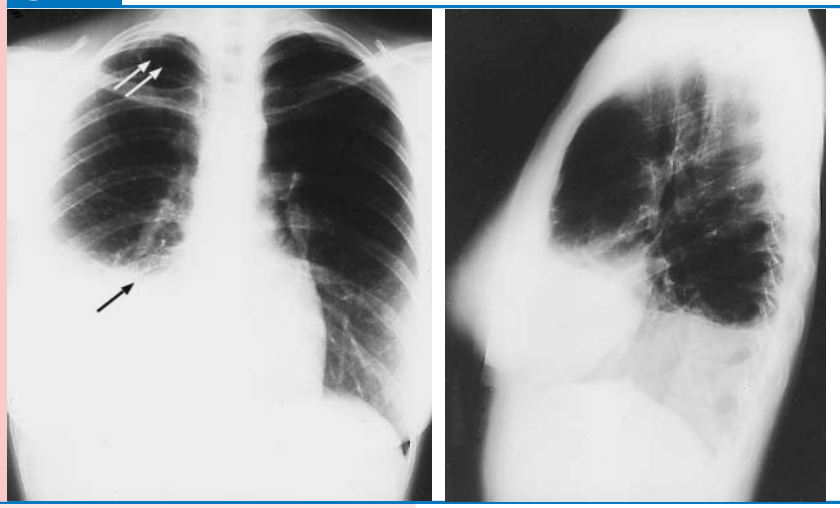

In der Lungenspitze ist eine zarte Zeichnungsvermehrung erkennbar (Doppelpfeil).

- **exsudative Herde (azinös-nodöse Tuberkulose)**
- **produktive Infiltrate**

Kavernen sind als lufthaltige rundliche Hohlräume erkennbar, im CT zeigt sich häufig der Drainagebronchus mit verdickter Wand.

Bei hämatogener Streuung kommt es zur **Miliartuberkulose** mit **zahlreichen hirsekorngroßen Knötchen in allen Arealen** (**Abb. B-1.55b-d**).
1–2 mm große scharf begrenzte Fleckschatten entsprechen **Tuberkeln, Tuberkulome** sind 0,5–4 cm groß und häufig verkalkt.

Zeichen einer **abgelaufenen Tuberkulose** sind **Pleurakuppenschwielen** mit **apikalen Narbensträngen, verstärkte apikohiläre Streifenzeichnung** und **kleinere Kalkherde** (**Abb. B-1.57**).

- **exsudative Herde:** Sie entsprechen im Röntgenbild **unscharf begrenzten**, zum Teil **konfluierenden Fleckschatten (azinös-nodöse Lungentuberkulose).**
- **produktive Infiltrate:** typischerweise scharf konturierte, zum Teil verkalkte Rundherde**.**

Unscharf begrenzte fleckige Verdichtungen können zu größeren konfluieren **(käsige Pneumonie)** oder unter Ausbildung einer **Kaverne** in einen Bronchus einbrechen. Kavernen sind im Röntgenbild – oder zuverlässiger in der CT – als lufthaltige rundliche unterschiedlich große Hohlräume erkennbar. In der CT ist häufig der Drainagebronchus mit verdickter Wand nachweisbar.
Bei hämatogener Streuung entwickelt sich das Bild der **Miliartuberkulose** mit radiologisch nachweisbaren **zahlreichen hirsekorngroßen Knötchen in allen Lungenarealen** (**Abb. B-1.55b-d**).

Die **Tuberkel, 1–2 mm große, scharf begrenzte mikronoduläre Fleckschatten**, entwickeln sich bei der produktiven Form. Größere, **glatt begrenzte Rundschatten** mit einem Durchmesser von **0,5–4 cm** entsprechen den **Tuberkulomen**. Diese weisen häufig Verkalkungen auf.
Für eine **abgelaufene Tuberkulose** sprechen auf der Übersichtsaufnahme **Pleurakuppenschwielen** mit **apikalen Narbensträngen**, eine verstärkte **apikohiläre Streifenzeichnung** und kleinere **Kalkherde** (**Abb. B-1.57**). Ausgeprägte narbige Veränderungen bewirken bei der fibrozirrhotischen Tuberkulose eine Verziehung der Hili nach kranial und narbige, streifige Verdichtungen und Verziehungen, die von emphysematisch umgebautem Lungengewebe begleitet werden. Nach einem tuberkulösen Pleuraerguss können pleuroperikardiale und pleurodiaphragmale Verschwielungen auftreten.

B-1.57

B-1.57 Befunde nach abgelaufener Tuberkulose

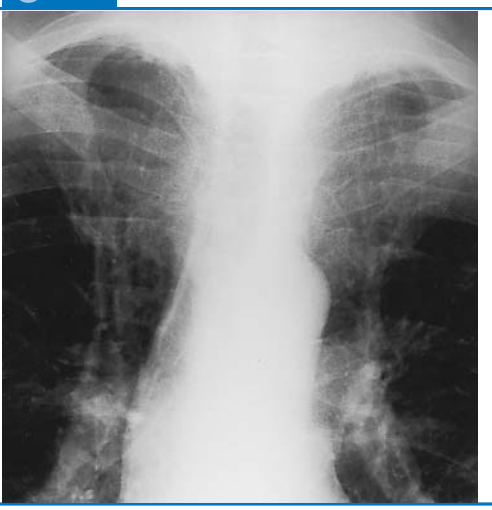

Narbige, streifige Veränderungen in beiden Oberfeldern, Kranialraffung und feinfleckige Verkalkungen beider Hili, unregelmäßige schwielige Verdickung der Pleurakuppen.

Mithilfe der **CT** können Kavernen relativ sicher von Emphysembullae differenziert werden. Frische infiltrative Veränderungen können insbesondere im HR-CT von narbigen Residuen unterschieden werden, wodurch eine sichere Beurteilung der Krankheitsaktivität möglich ist.

Mittels **CT** können Kavernen von Emphysembullae und frische Infiltrate von narbigen Residuen unterschieden werden.

1.4.7 Echinokokkose

1.4.7 Echinokokkose

► Definition. Parasitäre Infektion mit Echinococcus cysticus (Hundebandwurm, auch: Echinococcus granulosus) oder Echinococcus multilocularis (Fuchsbandwurm, auch: Echinococcus alveolaris).

► Definition.

Klinik: Die Finnen von Echinococcus cysticus siedeln sich vor allem in der Leber (60 %) und nachfolgend in Lunge (20 %), Milz, Nieren und ZNS an. Echinococcus multilocularis findet sich zu 98 % primär in der Leber, sekundär kann eine Metastasierung in Lunge und andere Organe erfolgen. Der Befall bleibt möglicherweise jahrelang latent, Symptome fehlen oder sind uncharakteristisch. Große Hydatiden können Kompressionserscheinungen hervorrufen. Klinische Symptome wie Schmerzen, Husten und Dyspnoe treten bei Ruptur der Lungenhydatide auf.

Klinik: Finnen von E. cysticus finden sich häufig in Leber (60 %) und Lunge (20 %), E. multilocularis siedelt primär in der Leber und metastasiert sekundär in die Lunge. Symptome fehlen häufig lange, bei Ruptur der Lungenhydatide kommt es zu Schmerzen, Husten und Dyspnoe.

Diagnostisches Vorgehen: Die Diagnose wird mithilfe radiologischer Methoden (Röntgen, CT, Sonografie) in Verbindung mit dem Antikörpernachweis durch serologische Untersuchung gestellt.

Diagnostisches Vorgehen: Bildgebung und Antikörpernachweis.

Radiologische Diagnostik: Bei Befall mit Echinococcus cysticus sind auf dem **Röntgenbild** solitäre, glatt berandete, homogene Rundherde mit einem Durchmesser von wenigen Millimetern bis zu 30 cm sichtbar. Gelegentlich ist zwischen Lungenkapsel und Echinokokkusmembran eine schmale Luftsichel erkennbar **(Meniskuszeichen)**. Nach Ruptur der Zyste kann die Zystenwand auf der Restflüssigkeit schwimmen **(Wasserlilienzeichen)** (**Abb. B-1.58**). Bei Echinococcus multilocularis finden sich v. a. kleinere multiple Rundherde oder Zysten.

Radiologische Diagnostik: Wenige Millimeter bis 30 cm große, solitäre glatt berandete, homogene Rundherde bei Befall mit E. cysticus. Typisch sind **Meniskuszeichen** und **Wasserlilienzeichen** (**Abb. B-1.58**). Bei E. multilocularis finden sich kleinere multiple Rundherde.

B-1.58 Lungenveränderungen bei Echinococcus granulosus

B-1.58

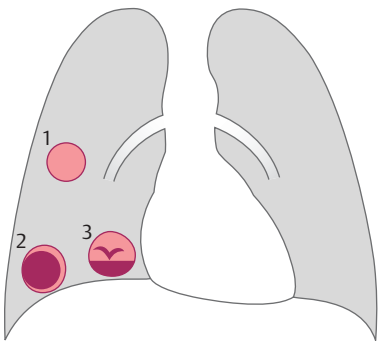

- Rundherd (1)
- Meniskuszeichen: Luft zwischen Lungenkapsel und Echinokokkusmembran (2)
- Wasserlilienzeichen: rupturierte Echinokokkuswand schwimmt auf Flüssigkeit (3)

1.4.8 Askaridose

1.4.8 Askaridose

► Definition. Ascaris lumbricoides (Spulwurm) ist ein weltweit verbreiteter Parasit. Die Ansteckung erfolgt durch Aufnahme von mit Eiern des Wurms kontaminierter Nahrung.

► Definition.

Klinik: Symptome eines grippalen Infekts, abdominelle Schmerzen, allergische Hautmanifestationen.

Klinik: Abdominalschmerzen, allergische Hauterscheinungen.

Diagnostisches Vorgehen: Nachweis der Askarideneier im Stuhl im Zusammenhang mit einer Bluteosinophilie.

Diagnostisches Vorgehen: Wurmeier im Stuhl, Bluteosinophilie.

B-1.59

B-1.59 Löffler-Infiltrat bei Askaridose

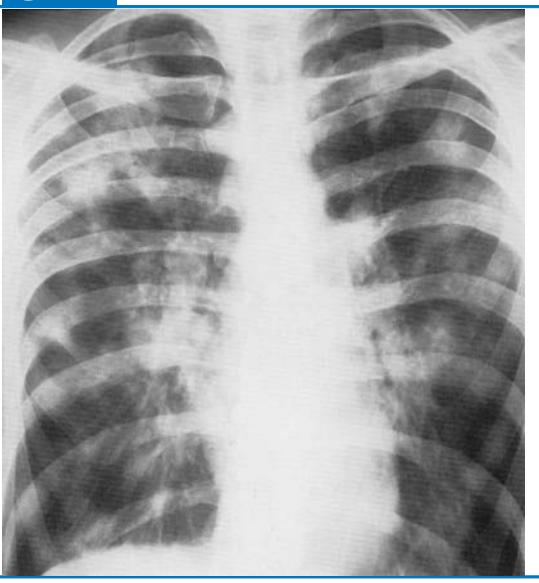

Es sind beidseits Fleckschatten unterschiedlicher Größe, überwiegend peripher gelegen, erkennbar. Einige projizieren sich im p.-a.-Röntgenbild auf den Hilus, liegen jedoch subpleural ventral oder dorsal in Hilushöhe.

Radiologische Diagnostik: Flächenschatten, die zeitlich versetzt über die Lunge wandern (**Löffler-Infiltrat, Abb. B-1.59**).

Radiologische Diagnostik: Das **Röntgenbild** zeigt Flächenschatten oder konfluierende Fleckschatten, wobei das Auftreten meist zeitlich versetzt ist, so dass die Infiltrate über die Lunge wandern. Man spricht dann von einem **Löffler-Infiltrat** (**Abb. B-1.59**).

► Merke.

► Merke. Typisch für das **Löffler-Infiltrat** sind:

- **Flüchtigkeit:** Das Infiltrat darf nach max. 10 Tagen nicht mehr nachweisbar sein.
- **Bluteosinophilie**
- **Symptomarmut,** evtl. grippale Erscheinungen.

Das Löffler-Infiltrat wird am häufigsten durch Askariden hervorgerufen, es kommen jedoch auch Medikamente als Ursache in Betracht (z. B. Penizillin, Salicylsäure).

1.4.9 Interstitielle Lungenerkrankungen (s. a. S. 173)

1.4.9 Interstitielle Lungenerkrankungen (s. a. S. 173)

Pneumokoniosen

► Definition.

► Definition. Lungenschäden, die durch Inhalation anorganischer oder organischer Stäube ausgelöst werden.

Pathogenese: Partikel von 0,5–5 µm Größe gelangen in die Alveolen, werden dort phagozytiert und im Parenchym abgelagert. Es kann zu **Fremdkörperreaktionen** oder **allergischen Entzündungen** kommen, die beide zur **Fibrosierung** führen.

Pathogenese: In die Lunge gelangen Partikel mit einem Durchmesser von 0,5–5 µm, größere Partikel bleiben im oberen Respirationstrakt hängen und werden vom mukoziliären Apparat wieder oralwärts transportiert. Der in die Alveolen gelangte Staub wird phagozytiert und im Lungenparenchym abgelagert. Diese Ablagerung kann einerseits reaktionslos bleiben, es kann jedoch auch zu **Fremdkörperreaktionen** mit diffuser und knotiger Bindegewebsbildung oder zu einer **allergischen Entzündung** kommen, die ebenfalls zu einer **Fibrosierung** führt.

Arbeitsrecht: Anerkennung als **Berufskrankheit** möglich. Radiologische Veränderungen werden nach der ILO-Klassifikation beschrieben: Sie erfasst Form, Größe und Häufung der Einzelschatten sowie reaktive Pleura-, Perikard- und Hilusveränderungen.

Arbeitsrecht: Pneumokoniosen werden als **Berufskrankheit** anerkannt, wenn zwischen der versicherten Tätigkeit und der Lungenerkrankung ein ursächlicher Zusammenhang wahrscheinlich ist. Zu den diagnostischen Methoden gehören die Erhebung einer genauen Arbeitsplatz- und Berufsanamnese, der Röntgenbefund und die spirometrisch erfasste Ventilationsstörung. Die radiologischen Veränderungen werden entsprechend der internationalen Klassifikation des International Labour Office in Genf (ILO-Klassifikation) beschrieben. Dabei werden Form, Größe und Häufung der Einzelschatten sowie reaktive Pleura-, Perikard- und Hilusveränderungen erfasst.

Silikose

► Definition. Lungenerkrankung, die durch Inhalation freier kristalliner Kieselsäure (SiO_2), meist als Quarzstaub in der Teilchengröße von 0,5–5 µm hervorgerufen wird (Berufskrankheit).

Die am häufigsten betroffenen Berufsgruppen sind Sandstrahler, Arbeiter im Kohlebergbau, in der Steingewinnung, -bearbeitung und -verarbeitung sowie Arbeiter in der Putzmittel-, Keramik- und Porzellanindustrie.

Klinik: Die Silikose entwickelt sich meist erst nach 10- bis 20-jähriger Exposition, wobei die radiologischen Veränderungen den klinischen Symptomen vorausgehen. Langsam entwickelt sich Atemnot, zunehmende Belastungsdyspnoe und bronchitische Schübe. Der klinische Verlauf und die Prognose werden von den Komplikationen bestimmt: zum einen besteht eine erhöhte Infektanfälligkeit der Lunge mit rezidivierenden bronchopulmonalen Infekten und chronisch-obstruktiver Bronchitis. In etwa 10 % der Fälle führt die Silikose zu einer Reaktivierung einer Lungentuberkulose **(Silikotuberkulose)**. Im Spätstadium kann sich ein Cor pulmonale mit Ruhedyspnoe, Zyanose und Rechtsherzinsuffizienz entwickeln. Typisch für die Silikose ist das Fortschreiten der Erkrankung auch nach Beendigung der Exposition.

Diagnostisches Vorgehen: Die Diagnose wird anhand der Berufsanamnese und Röntgenverlaufskontrollen gestellt. Im Zweifelsfall kann eine Lungenbiopsie indiziert sein.

Radiologische Diagnostik: Die **Röntgenthoraxaufnahme** (**Abb. B-1.60b**) zeigt zu Beginn eine uncharakteristische maschenförmige Verstärkung der Lungenzeichnung. Im weiteren Verlauf entstehen dichte, scharf begrenzte Fleckschatten, die Silikoseknötchen. Diese finden sich betont **in den Mittelfeldern und den unteren äußeren Anteilen der Oberfelder**. Die **Fleckschatten** werden nach ihrem Durchmesser in p = pinhead (ca. 1,5 mm), q = mikronodulär (1,5–3 mm) und r = nodulär (3–10 mm) eingeteilt. Die Ausdehnung der Streuung der röntgenologischen Veränderungen wird von 0–3 klassifiziert. Im Laufe der Zeit werden die Einzelschatten immer vielgestaltiger, es kommt zu zipfeligen Ausziehungen und zu Kalkeinlagerungen, das Bild erinnert an dicht stehende Schrotkörner (Schrotkornlunge). Die ausgeprägte Schrumpfungstendenz der Knötchen führt zur Ausbildung perifokaler Emphysemareale. Durch Konfluenz entstehen größere Schwielen, die entsprechend ihrer Größe mit A, B oder C beschrieben werden. Darüber hinaus oder auch isoliert kann die sog. „**Eierschalensilikose**“ auftreten, die auf einer schalenförmigen Verkalkung der vergrößer-

Silikose

► Definition.

Klinik: Nach 10- bis 20-jähriger Exposition kommt es zu rezidivierenden bronchopulmonalen Infekten und chronisch obstruktiver Bronchitis sowie in 10 % zur Reaktivierung einer Lungentuberkulose **(Silikotuberkulose).** Radiologische Veränderungen gehen klinischen Symptomen voraus. Auch nach Beendigung der Exposition schreitet die Krankheit fort.

Diagnostisches Vorgehen: Berufsanamnese, Röntgenverlaufskontrollen, evtl. Biopsie.

Radiologische Diagnostik (Abb. B-1.60b): Zu Beginn maschenförmig verstärkte Lungenzeichnung. Im Verlauf entwickeln sich **in den Mittelfeldern und unteren äußeren Anteilen der Oberfelder** Silikoseknötchen. Diese **Fleckschatten** werden in p = pinhead (1,5 mm), q = mikronodulär (1,5–3 mm) und r = nodulär (3–10 mm) eingeteilt, die Ausdehnung der Streuung wird von 0–3 klassifiziert. Später kommt es zur Schrotkornlunge, perifokalen Emphysemarealen und größeren Schwielen (Einteilung nach Größe in A, B, C). Die **„Eierschalensilikose“** beruht auf einer schalenförmigen Verkalkung der vergrößerten Hiluslymphknoten.

B-1.60 Röntgenbefunde bei Asbestose und Silikose

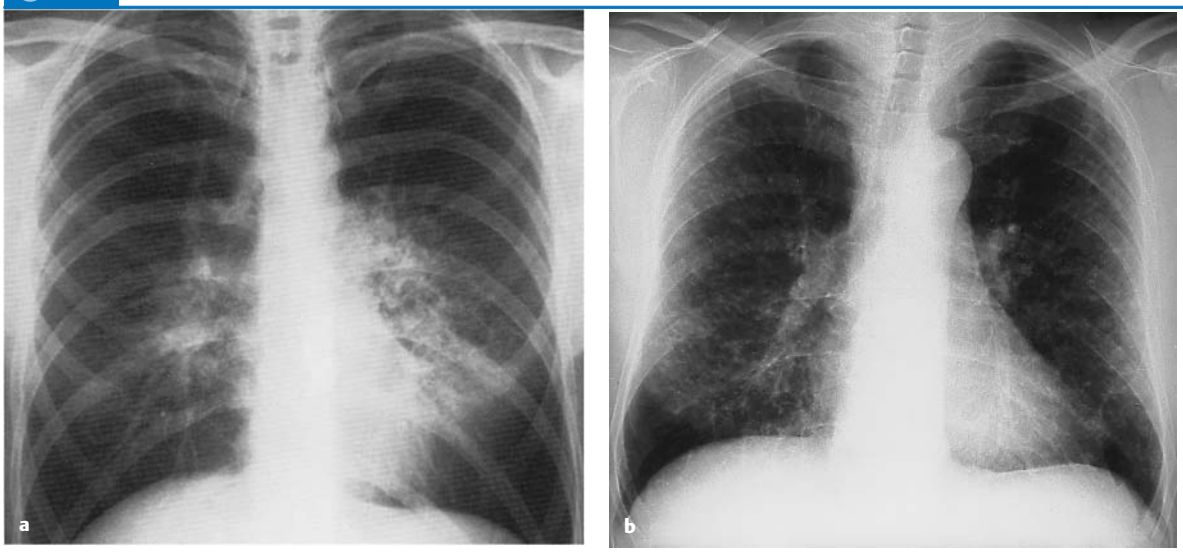

a Asbestose: Es zeigen sich beidseits in den Mittel- und Unterfeldern streifige fibrotische Verdichtungen. Dadurch ist der Herzrand nicht mehr abgrenzbar.
b Silikose: Auf dem Röntgenbild sind beidseits multiple, unterschiedlich große Fleckschatten erkennbar.

ten Hiluslymphknoten beruht. Diese Form der Verkalkung ist hinweisend auf die Silikose und muss nur gegen die seltene Verkalkung bei der Sarkoidose abgegrenzt werden (s. S. 211).
Mithilfe der **CT** werden die Veränderung der Lungenstruktur und pleurale Schwielenbildungen früher und genauer als in der konventionellen Röntgenaufnahme erfasst.

Asbestose

Asbestose

► **Definition.**

► **Definition.** Lungenerkrankung, die durch Inhalation asbesthaltigen Staubes hervorgerufen wird (Berufskrankheit). Asbest ist ein Sammelbegriff für faserförmig kristallisierte silikatische Materialien. Kritisch sind Fasern mit einer Länge > 5 µm und einem Durchmesser < 3 µm.

► **Merke.**

► **Merke.** Asbeststaub hat neben der **fibrogenen** Wirkung (Lungenfibrose, Pleuraplaques) auch **karzinogene** Wirkung und kann ein Bronchialkarzinom oder ein Mesotheliom induzieren. Bei der Kombination von Asbestexposition und Rauchen wird das Risiko, an einem Bronchialkarzinom zu erkranken, um ein Vielfaches potenziert. Die Malignome sind ebenfalls als **Berufskrankheit** anerkannt.

Klinik: Dyspnoe und Zyanose, später respiratorische Insuffizienz und Cor pulmonale.

Klinik: Oft erst bis zu 20 Jahre nach der Exposition entwickeln sich Dyspnoe und Zyanose. Ein Fortschreiten der Erkrankungen führt zur respiratorischen Insuffizienz und zum Cor pulmonale.

Diagnostisches Vorgehen: Berufsanamnese, Röntgenverlaufskontrolle, Asbestfasern in bronchoalveolärer Lavage.

Diagnostisches Vorgehen: Die Diagnose wird anhand der Berufsanamnese und Röntgenverlaufskontrollen gestellt. Gelegentlich ist der Nachweis von Asbestfasern in der bronchoalveolären Lavage möglich.

Radiologische Diagnostik: Im **Röntgenthorax** (**Abb. B-1.60a**) findet sich von kranial nach kaudal zunehmende **Fibrose der Mittel-und Unterfelder** mit grob netzförmiger, **streifiger** Zeichnung. Dagegen kontrastiert sich das Emphysem der oberen Lungenfelder. Herz und Zwerchfell sind nicht klar abgrenzbar. Auffällig sind **Pleuraplaques,** die sich meist ventrolateral unten und an der Pleura diaphragmatica finden.

Radiologische Diagnostik: Der typische Asbestosebefund im **Röntgenthorax** (**Abb. B-1.60a**) ist die **Fibrose der Mittel- und Unterfelder,** wobei die Veränderungen von kranial nach kaudal zunehmen. Es finden sich nicht wie bei der Silikose knötchenförmige Strukturen, sondern grob netzförmige, **streifige** Zeichnungen. Gegen die Zeichnungsvermehrung der Unterfelder kontrastiert sich das Emphysem der oberen Lungenfelder. Herzkonturen und Zwerchfellkuppen sind nicht klar abzugrenzen, sondern durch die fibrotischen Strukturen zerfasert. Augenfälliger als die pulmonalen Veränderungen sind jedoch meist die **Pleuraplaques,** die häufig verkalken. Die pleuralen Veränderungen finden sich meist ventrolateral an der unteren Thoraxhälfte und der Pleura diaphragmatica.
Die **CT** (vor allem HR-CT) kann früher als die konventionellen Röntgenaufnahmen Pleuraplaques und Pleuraverkalkungen aufdecken und ist für die frühere und exaktere Erfassung der asbeststaubinduzierten Veränderungen unerlässlich.

Die **CT** kann Pleuraplaques und -verkalkungen früher aufdecken.

Pneumokoniosen durch organische Stäube

Pneumokoniosen durch organische Stäube

► **Synonym.**

► **Synonym.** exogen allergische Alveolitis

► **Definition.**

► **Definition.** Durch Inhalation verschiedener organischer Antigene ausgelöste Hypersensitivitätsreaktion der Lunge. Auslösende Noxen sind z. B. Vogelexkremente (Tauben, Wellensittiche), verschimmeltes Heu und Stroh (thermophile Aktinomyzeten), Schimmelpilze, pflanzliche Allergene und Enzyme.

Klinik: 4–12 Stunden nach Antigenexposition entwickeln sich Fieber, Husten und Dyspnoe. Wiederauftreten bei erneuter Exposition.

Klinik: 4–12 Stunden nach Antigenexposition entwickeln sich Fieber, allgemeines Krankheitsgefühl, trockener Husten und Dys- bzw. Tachypnoe. Sofern keine weitere Exposition besteht, klingen die Beschwerden nach 1–2 Tagen ab, um bei erneuter Exposition wieder aufzutreten.

Diagnostisches Vorgehen: Zeitlicher Zusammenhang, Nachweis präzipitierender Antikörper.

Diagnostisches Vorgehen: Der zeitliche Zusammenhang zwischen Exposition und Erkrankung lässt die Diagnose vermuten. Der Nachweis präzipitierender Antikörper und eventuell inhalative Provokationsteste sichern die Diagnose.

Radiologische Diagnostik: Im Frühstadium oft trotz schweren Verlaufs unauffälliges **Röntgenbild**. Später findet man weiche

Radiologische Diagnostik: Im Frühstadium kann das **Röntgenbild** trotz eines schweren Krankheitsverlaufs noch unauffällig sein. Später findet man weiche konfluierende, miliare bis noduläre Infiltrate in den Mittel- bis Unterfeldern der Lunge. Die In-

B-1.61 Farmerlunge

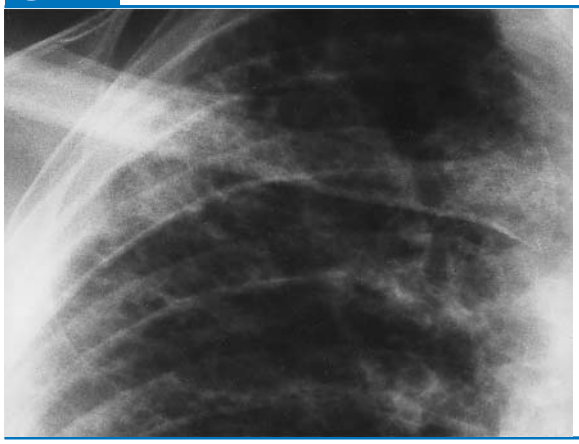

Thoraxübersichtsaufnahme, Ausschnitt rechtes Oberfeld, streifige Zeichnungsvermehrung.

B-1.61

filtrate können migratorischen Charakter haben, werden jedoch im weiteren Verlauf örtlich fixiert. Nach jahrelanger wiederholter Exposition kann sich eine Lungenfibrose ausbilden. Bei unauffälligem Thoraxbild kann die **HR-CT** deutlich früher die pulmonalen Veränderungen zeigen. Charakteristisch sind hier kleine peribronchial gelegene Herde. Außerdem können im HR-CT aktive Entzündungsareale von narbigen Veränderungen differenziert werden.

konfluierende Infiltrate in Mittel- bis Unterfeldern, die wandern können, später aber fixiert werden. Nach Jahren kann es zur Fibrose kommen. In der **HR-CT** sind kleine peribronchial gelegene Herde charakteristisch.

► Klinischer Fall. Bei einem 30-jährigen Landwirt besteht seit 2 Jahren eine Belastungsdyspnoe, die sich im letzten halben Jahr verstärkt hat. Weitere Symptome sind Husten und weißlicher Auswurf; Fieber ist nicht vorhanden. Die Thoraxübersichtsaufnahme (**Abb. B-1.61**) zeigt eine teils netzartige, teils streifige Zeichnungsvermehrung in beiden Lungen mit Betonung des rechten Oberfeldes. Auf weiteren Kontrollaufnahmen ist diese Zeichnungsvermehrung konstant nachweisbar. Anamnestisch ist eine Allergie gegenüber Heu bzw. den darin enthaltenen Pilzsporen bekannt. In der Lungenfunktion werden eine Einschränkung der Atemreserve und eine Gasaustauschstörung festgestellt. Die Histologie zeigt eine interstitielle Pneumonie mit Fibrose, die mit einer sog. Farmerlunge vereinbar ist. Die Alveolitis-Antikörper-Bestimmung im Serum ergibt einen positiven Befund für thermophile Aktinomyzeten und darüber hinaus für Aspergillus fumigatus und Aspergillus nidulans. Nach Aufgabe des Berufes als Landwirt und Einleitung einer Therapie mit Kortikosteroiden und H_2-Antihistaminika kommt es zu einer subjektiven Befundbesserung und einer weitgehenden Normalisierung der Lungenfunktion. Die vorbeschriebene Zeichnungsvermehrung in der Lunge verbleibt, da bei Vorstellung des Patienten schon eine Fibrosierung eingetreten war.

► Klinischer Fall.

1.4.10 Durch Arzneimittel verursachte Lungenveränderungen

Im Vordergrund der durch Medikamente verursachten Erkrankungen stehen die **direkten toxischen** Wirkungen des Pharmakons und seiner Stoffwechselprodukte. Zudem können **immunologische** Reaktionen für pulmonale Veränderungen verantwortlich sein (**Tab. B-1.7**).

1.4.10 Durch Arzneimittel verursachte Lungenveränderungen

Sie entstehen sowohl durch **direkte toxische** Wirkungen als auch durch **immunologische** Reaktionen auf Pharmaka (**Tab. B-1.7**).

B-1.7 Arzneibedingte Lungenveränderungen

akute Lungenveränderungen	
▪ alveoläre Ödeme/ interstitielle Ödeme	Azetylsalizylsäure, Nitrofurantoin, Penizillin, Hydrochlorthiazid, Phenylbutazon, Indometazin
▪ Bronchospasmen	Betablocker, Azetylsalizylsäure
▪ Typ-I-Allergie	z. B. nach Penizillin
▪ pneumonische Infiltrate	Sulfonamide, Azulfidine, Penizillin, Nitrofurantoin, Procarbazin, Carbamazepin
chronische Lungenveränderungen	
▪ interstitiell-proliferative Veränderungen ▪ Lungenfibrose	Nitrofurantoin, Busulfan, Cyclophosphamid, Bleomycin, Chlorambucil, Procarbazin, Methotrexat, Penicillamin, Amiodaron/Cordarex

B-1.62 Lungenfibrose nach Therapie mit Amiodaron

a Übersichtsaufnahme vor Therapie.
b Übersichtsaufnahme unter Therapie, Lungenfibrose.

Klinik: Akut mit Fieber, Husten, Dyspnoe, Bronchospasmen, evtl. Ödem oder langsam und schleichend. Bei chronischem Verlauf geringe Beschwerden.

Radiologische Diagnostik: Mögliche Veränderungen s. **Abb. B-1.62**. Azetylsalizylsäure oder Penizillin führen besonders zu alveolären Ödemen, v. a. symmetrisch im Lungenkern (Schmetterlingsschatten). Zytostatika verursachen interstitielle proliferative Prozesse, die v. a. basal als feinfleckige Zeichnungsvermehrung erscheinen.

1.4.11 Durch Strahlen verursachte Lungenveränderungen

Bei der Strahlentherapie von Tumoren im Thoraxbereich werden größere Strahlendosen absorbiert. Vorschädigungen des Gewebes setzen die Schwelle für Strahlenwirkungen herab. Diese werden relativ spät klinisch manifest und im Röntgenbild sichtbar: Nach Tagesdosen von 2–3 Gy sind sie nach 1–3 Monaten erkennbar.

Klinik: Zuerst entwickelt sich die **akute Strahlenpneumonitis**. 4–6 Monate nach Bestrahlungsende beginnt die **Spätphase** mit Fibrosierung und Schrumpfung des Gewebes, die in eine restriktive Ventilationsstörung münden kann.

Radiologische Diagnostik: In der akuten Phase zeigt sich eine transparente, scharf abgegrenzte Verschattung, deren Dichte deutlich zunimmt. Im Fibrosestadium bilden sich streifig-flächige Narben mit Schrumpfungstendenz und Emphysem der angrenzenden Lunge. Verziehung der Hili, Media-

Klinik: Die Veränderungen treten entweder akut auf mit Fieber, Husten, Dyspnoe, Bronchospasmen und evtl. einem Lungenödem, oder beginnen langsam und schleichend. Bei chronischem Verlauf (bei Fortsetzung der Medikamenteneinnahme) bestehen meist nur geringe Beschwerden mit trockenem Husten und geringer Dypnoe.

Radiologische Diagnostik: Die möglichen intrapulmonalen Veränderungen sind in **Abb. B-1.62** dargestellt. Bestimmte Reaktionsformen werden bei den einzelnen Medikamenten bevorzugt beobachtet: Azetylsalizylsäure oder Penizillin führen besonders zu alveolären Ödemen, interstitielle proliferative Prozesse kommen vor allem nach Einnahme von Zytostatika vor. Die alveolären exsudativen Veränderungen entwickeln sich vor allem symmetrisch im Lungenkern (Schmetterlingsschatten). Ein medikamentenbedingtes oder allergisches Asthma bronchiale führt zu einer akuten Lungenüberblähung. Die chronischen interstitiell-proliferativen Veränderungen treten als feinfleckige und retikuläre Zeichnungsvermehrung mit Betonung der basalen Lungenabschnitte in Erscheinung.

1.4.11 Durch Strahlen verursachte Lungenveränderungen

Bei der Strahlentherapie von Tumoren im Bereich des Thorax werden in der Lunge größere Strahlendosen absorbiert. Die Wirkung hängt von der Gesamtdosis, der Strahlenart, der Fraktionierung und vom bestrahlten Volumen ab. Vorschädigungen des Lungengewebes z. B. durch zytostatische Medikamente oder sekundäre Infektionen setzen die Schwelle für Strahlenwirkungen herab. Die Lungenveränderungen nach Strahlentherapie benötigen eine relativ lange Zeit, bis sie klinisch manifest und im Röntgenbild erkennbar werden. Nach der üblichen Strahlenbehandlung mit Tagesdosen von 2–3 Gy und mehr sind Veränderungen nach 1–3 Monaten erkennbar.

Klinik: Es entwickelt sich die akute **Strahlenpneumonitis** mit Reizhusten, Dyspnoe und Pleuraschmerzen. 4–6 Monate nach Bestrahlungsende beginnt die **Spätphase** mit Fibrosierung und Schrumpfung des Lungengewebes, die meist nach 12–24 Monaten abgeschlossen ist. Je nach Vorschädigung der Lunge und Ausdehnung der strahlenbedingten Veränderungen der Lunge entwickelt sich eine ausgeprägte restriktive Ventilationsstörung.

Radiologische Diagnostik: In der akuten Phase (1–3 Monate nach Bestrahlungsende) zeigt sich auf der **Röntgenthoraxaufnahme** im Bestrahlungsfeld eine relativ transparente Verschattung, die zum umgebenden Lungengewebe entsprechend den Grenzen des Bestrahlungsfeldes scharf abgegrenzt ist. Im weiteren Verlauf nimmt die Dichte der Verschattungen deutlich zu, oft ist ein positives Bronchopneumogramm vorhanden. Im Fibrosestadium (beginnt 4–6 Monate nach Bestrahlungsende) bilden sich

streifig-flächige Narben aus mit ausgeprägter Schrumpfungstendenz und einem umschriebenen Emphysem der angrenzenden Lunge. Darüber hinaus kann es zu einer Verziehung der Hili, zu einer Mediastinalverlagerung und einem Zwerchfellhochstand kommen.

stinalverlagerung und Zwerchfellhochstand können folgen.

► **Merke.** Bei Auftreten pulmonaler Symptome und radiologischer Veränderungen im Rahmen einer Tumorerkrankung stellt sich häufig die Frage, ob eine Strahlenpneumonitis, ein **Tumorrezidiv oder** eine **Lymphangiosis carcinomatosa** vorliegen. Der typische zeitliche Ablauf der Lungenveränderungen und die lokal auf das Strahlenfeld begrenzten pulmonalen Veränderungen sprechen dann für eine Strahlenpneumonitis bzw. -fibrose. Um ein Rezidiv handelt es sich häufig, wenn die Veränderungen länger als 12 Monate nach Abschluss der Strahlenbehandlung wieder zunehmen.

► **Merke.**

1.4.12 Maligne interstitielle Lungeninfiltration

1.4.12 Maligne interstitielle Lungeninfiltration

► **Synonym.** Lymphangiosis carcinomatosa

► **Synonym.**

► **Definition.** Ausfüllung der intrapulmonalen Lymphbahnen mit aus malignen Zellen bestehenden Strängen (v. a. bei Primärtumoren in Magen, Pankreas und Mamma sowie bei Lymphomen und Leukämien). Bei Übergreifen auf die Pleura (Pleuritis carcinomatosa) entsteht oft ein Erguss, in dem maligne Zellen nachgewiesen werden können.

► **Definition.**

Radiologische Diagnostik: Im **Röntgenbild** ist eine verstärkte Netz- und Streifenzeichnung nachweisbar (**Abb. B-1.63**). Lymphstränge in den Interlobularsepten erscheinen unter dem Bild der Kerley-Linien (s. S. 173). Übereinander projizierte, axial getroffene Stränge bilden sich als kleine Knötchen ab. Erscheinen Fleckschatten, spricht dies für eine karzinomatöse Invasion der betroffenen Alveolen. In ca. 50 % der Fälle sind Pleuraergüsse nachweisbar.
Computertomografisch **(HR-CT)** sind ebenfalls retikuläre Verdichtungen, teilweise kombiniert mit nodulären umschriebenen Verdickungen erkennbar. Häufig resultieren perlschnurartige Verdickungen der Septen und der interlobären Spalten. Die pulmonale Architektur ist dabei im Gegensatz zur Lungenfibrose nicht gestört. Ist die Diagnosestellung der Lymphangiosis problematisch, kann somit das HR-CT zum Einsatz kommen und unter Umständen eine Lungenbiopsie vermeiden.

Radiologische Diagnostik: Verstärkte Netz- und Streifenzeichnung (**Abb. B-1.63**). Lymphstränge in Interlobularsepten erscheinen unter dem Bild der Kerley-Linien (s. S. 173). In 50 % sind Pleuraergüsse nachweisbar.

In der **HR-CT** sind retikuläre Verdichtungen, z. T. kombiniert mit nodulären Verdickungen, erkennbar. Häufig resultieren perlschnurartige Verdickungen der Septen und interlobären Spalten. Die pulmonale Architektur ist im Gegensatz zur Fibrose nicht gestört.

B-1.63 Lymphangiosis carcinomatosa

Verstärkte Netz- und Streifenzeichnung in der Übersichtsaufnahme.

B-1.63

Differenzialdiagnose:
- **(Strahlen)fibrosen:** nur in bestrahlten Feldern
- **Pneumokoniosen:** Fibrosen mit destruierter Gerüststruktur
- **Sarkoidose:** mediastinale LK-Vergrößerungen oder Lungenfibrose überwiegen, seltener Pleuraerguss
- **Miliartuberkulose:** symmetrische Fleckschatten mit Befall der Oberfelder
- **Lungenhämosiderose:** wandelndes Bild im blutungsfreien Intervall
- **Alveolarkarzinom:** multiple retikulonoduläre Infiltrate.

Differenzialdiagnostisch ist die Lymphangiosis abzugrenzen von
- **(Strahlen)fibrosen:** Die Strahlenfibrose beschränkt sich auf die bestrahlten Felder.
- **Pneumokoniosen:** Sie führen meist zu Fibrosen mit Destruktionen der Lungengerüststruktur, verkalkten Pleuraplaques oder verkalkten Hiluslymphknoten.
- **Sarkoidose:** Bei der Sarkoidose überwiegen – je nach Stadium – mediastinale Lymphknotenvergrößerungen oder die Lungenfibrose. Ein Pleuraerguss ist im Stadium der interstitiellen Lungenveränderungen seltener als bei der Lymphangiosis.
- **Miliartuberkulose:** Die Fleckschatten sind symmetrisch angeordnet mit vorwiegendem Befall der Oberfelder und apikokaudaler Abnahme.
- **Lungenhämosiderose:** Typisch sind Fleck- und Streifenschatten mit Wandel des Erscheinungsbildes im blutungsfreien Intervall.
- **Alveolarkarzinom:** Seltene Form der Bronchialkarzinome (1–5 %) mit bronchogener Ausbreitung der Tumorzellen. Bei der multifokalen/diffusen Form sind meist multiple retikulonoduläre Infiltrate in beiden Lungen möglich.

1.4.13 ARDS

1.4.13 ARDS

▶ **Synonym.**

▶ **Synonym.** acute respiratory distress syndrome, akutes Atemnotsyndrom des Erwachsenen, Schocklunge, Hyaline-Membranen-Syndrom des Erwachsenen

▶ **Definition.**

▶ **Definition.** Der Begriff ARDS beschreibt eine akut auftretende schwere und lebensbedrohliche Lungenfunktionsstörung, die als Folge unterschiedlicher Ursachen auftreten kann (z. B. Schock jeder Ätiologie, Sepsis, Aspiration von Flüssigkeiten).

Pathogenese:
- **Initialphase (bis 1 h):** interstitielles Lungenödem
- **Frühphase (1–24 h):** alveoläres Lungenödem
- **Intermediärphase (1.–7. Tag):** Mikroatelektasen und hyaline Membranen
- **Spätphase (ab 7. Tag):** fortschreitende Fibroblastenwucherung, Endzustand: irreversible Lungenfibrose.

Pathogenese:
- **Initialphase (bis 1 h):** Ausbildung eines interstitiellen Lungenödems
- **Frühphase (1–24 h):** Zunahme bis zum alveolären Lungenödem, Ausbildung von Mikrothromben in den Lungenkapillaren
- **Intermediärphase (1.–7. Tag):** Ausbildung von Mikroatelektasen und hyalinen Membranen, Beginn der Fibroblastenwucherung
- **Spätphase (ab 7. Tag):** Fortschreiten der Fibroblastenwucherung, der Zustand wird irreversibel. Endzustand ist die Lungenfibrose.

Diagnostisches Vorgehen: Klinik, Blutgasanalyse, Röntgenthorax in 2 Ebenen.

Diagnostisches Vorgehen: Die Diagnostik umfasst die Beurteilung der Klinik (Dyspnoe, Tachypnoe, Zyanose), Blutgasanalyse (Hypoxämie und Hyperkapnie) und die Röntgenthoraxaufnahme in 2 Ebenen.

Radiologische Diagnostik: Innerhalb der ersten 12 h Verbreiterung der hilusnahen Strukturen. Danach diffuse Trübung durch das interstitielle Ödem (**Abb. B-1.64**). Beim alveolären Ödem erscheinen unscharf begrenzte Fleckschatten. In der Intermediärphase lösen sich Ödem und Fleckschatten auf. Bei 50 % ist dieses Stadium reversibel, bei 50 % schreitet der Prozess fort: Die Lungenfelder fibrosieren.

Radiologische Diagnostik: Innerhalb der ersten 12 Stunden ist im **Röntgenthorax** eine Verbreiterung der hilusnahen perivaskulären und peribronchialen Strukturen erkennbar. Danach entwickelt sich durch das interstitielle Ödem eine diffuse Trübung der Lungenfelder (**Abb. B-1.64**). Nachfolgend erscheinen beim alveolären Ödem unscharf begrenzte Fleckschatten. Bei Befundprogredienz konfluieren diese Fleckschatten in den ersten Tagen. In der Intermediärphase bildet sich das alveoläre Ödem zurück, die konfluierenden Schatten lösen sich auf. Bei ca. 50 % der Patienten ist das Atemnotsyndrom in diesem Stadium reversibel, bei der anderen Hälfte schreitet der Krankheitsprozess fort. Die Lungenfelder bekommen dann ein netzigstreifiges, retikuläres Aussehen als Ausdruck der interstitiellen Fibrose.

▶ **Merke.**

▶ **Merke.** Das alveoläre Lungenödem bei ARDS geht im Gegensatz zum kardialen Lungenödem meist nicht mit einer Herzverbreiterung oder einem Pleuraerguss einher.

B-1.64 Radiologische Befunde bei ARDS

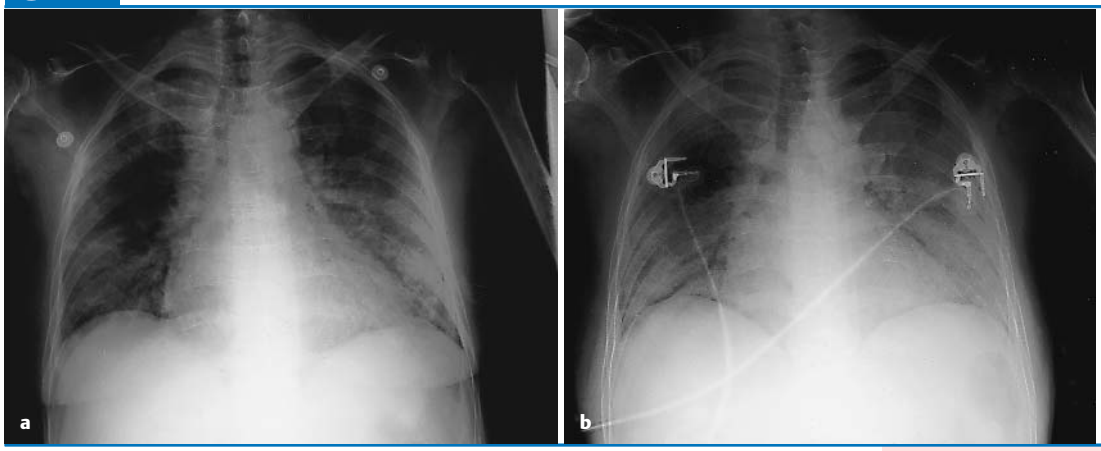

a Zu Beginn unscharfe Streifen- und Fleckschatten.
b Wenige Stunden später zeigt sich eine deutliche Befundverschlechterung mit Eintrübung der gesamten Lunge (Bild der sog. „weißen Lunge").

1.4.14 Sarkoidose

1.4.14 Sarkoidose

▶ **Synonym.** Morbus Boeck

▶ Synonym.

▶ **Definition.** Generalisierte epitheloidzellige Granulomatose unklarer Ätiologie. Die epitheloidzelligen Granulome verkäsen im Gegensatz zur Tuberkulose nicht und sind nicht Sarkoidose-spezifisch. Die intrathorakalen Lymphknoten und das Lungenparenchym sind bevorzugt befallen.

▶ Definition.

Klinik: Die Sarkoidose tritt in zwei Verlaufsformen auf:

- **akute Verlaufsform (Löfgren-Syndrom):** Beginnt fast immer mit deutlichen klinischen Symptomen. Im Vordergrund stehen das **Erythema nodosum** und **Gelenkbeschwerden** (meist Sprunggelenkarthritis). Gleichzeitig ist eine bihiläre **Adenopathie** (beidseitige hiläre Lymphknotenvergrößerung) nachweisbar. Diese Erscheinungen gehen mit einem katarrhalischen Infekt, Fieber und Abgeschlagenheit einher. Bevorzugt sind junge Frauen betroffen. Die Prognose ist gut, da die Erscheinungen meist spontan zurückgehen.
- **chronische Verlaufsform** (häufiger): Beginn meist ohne charakteristische Beschwerden. Die Erkrankung wird häufig zufällig bei einer Röntgenuntersuchung entdeckt. Pulmonale Symptome wie Reizhusten und Belastungsdyspnoe treten erst relativ spät auf. Sind daneben weitere Organsysteme betroffen, können z. B. Augensymptome (Iridozyklitis, Uveitis), Hauterscheinungen, Herzrhythmusstörungen, Muskelschmerzen oder Paresen (N. facialis) auftreten.

Meist heilt die Sarkoidose spontan aus, in ca. 10 % bildet sich jedoch eine Lungenfibrose aus. Folgen der Lungenfibrose sind respiratorische Insuffizienz oder Cor pulmonale.

Diagnostisches Vorgehen: Die Diagnose wird häufig klinisch und radiologisch vermutet und bioptisch gesichert (Mediastinum, Leber, Lymphknoten, Haut). Die Tuberkulinempfindlichkeit ist meist stark vermindert, in der bronchoalveolären Lavage ist meist eine Lymphozytose nachweisbar. Die üblicherweise vorhandene ACE-Erhöhung (Angiotensin converting enzyme) im Serum erlaubt Rückschlüsse auf die Krankheitsaktivität.

Radiologische Diagnostik: Aufgrund des radiologischen Erscheinungsbildes in **Röntgenbild** und CT wird die pulmonale Sarkoidose in die Stadien 0–4 eingeteilt (**Abb. B-1.65**).

- **Stadium 0:** Normalbefund der Lunge
- **Stadium 1:** (Meist) symmetrisch polyzyklisch vergrößerte Hili (bihiläre Lymphadenopathie) bei unauffälligem Lungenparenchym. Mediastinale Lymphknotenvergrößerungen sind teilweise vorhanden. Die vergrößerten Lymphknoten können gelegentlich verkalken.
- **Stadium 2:** Zusätzliche Beteiligung des Lungenparenchyms erkennbar. Diese äußert sich in einer interstitiellen Zeichnungsvermehrung mit peribronchovaskulären und perilymphatischen Mikronoduli. Der Lungenkern und die Ober- und Mittelfelder sind bevorzugt betroffen.

Klinik: Zwei Verlaufsformen:

- **akute Verlaufsform (Löfgren-Syndrom):** Beginn mit deutlichen Symptomen wie Erythema nodosum und Gelenkbeschwerden sowie bihilärer Adenopathie. Bevorzugt sind junge Frauen betroffen, die Prognose ist gut.
- **chronische Verlaufsform** (häufiger): Oft Zufallsbefund, Reizhusten und Belastungsdyspnoe treten erst spät auf. Es kann außerdem zum Befall von Auge, Haut, Herz, Muskeln, Nerven kommen.

Meist spontane Ausheilung, in 10 % bildet sich jedoch eine Lungenfibrose.

Diagnostisches Vorgehen: Biopsie. Stark verminderte Tuberkulinempfindlichkeit. Lymphozytose in der bronchoalveolären Lavage. Erhöhtes ACE im Serum lässt auf die Krankheitsaktivität schließen.

Radiologische Diagnostik: Unterscheidung von 5 Stadien (**Abb. B-1.65**):

- **Stadium 0:** Normalbefund der Lunge
- **Stadium 1:** bihiläre Lymphadenopathie
- **Stadium 2:** bihiläre Lymphadenopathie + pulmonaler Befall
- **Stadium 3: pulmonaler Befall ohne begleitende Lymphadenopathie**
- **Stadium 4:** Ausbildung einer Fibrose. Im Spätstadium können sich grobretikuläre Zeichnungsvermehrung, Honigwabenmuster oder emphysematische Areale entwickeln.

B-1.65 Sarkoidose

aI

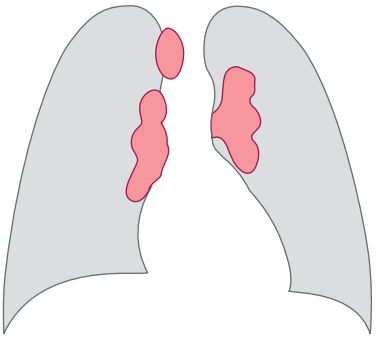

Stadium I
a bihiläre Adenopathie

aII

aIII

aII: Verplumpung beider Hili auf der Röntgenthoraxaufnahme
aIII: bihiläre Lymphadenopathie und rechts paratracheale Lymphknotenvergrößerungen

bI

Stadium II
b bihiläre Adenopathie, Lungenbeteiligung

bII

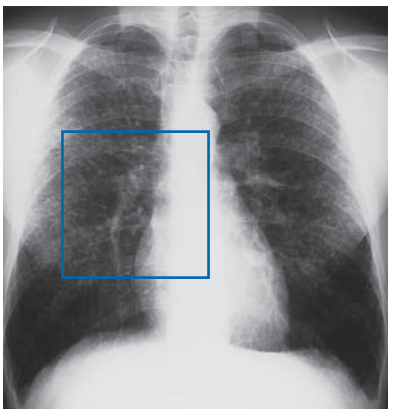

bIII

Interstitielle Zeichnungsvermehrung, plumpe Hili. In den Lungenober- und -mittelfeldern ist eine fleckige und streifige Zeichnungsvermehrung nachweisbar.

cI

Stadium III
c Lungenbeteiligung, Rückbildung der Adenopathie

cII

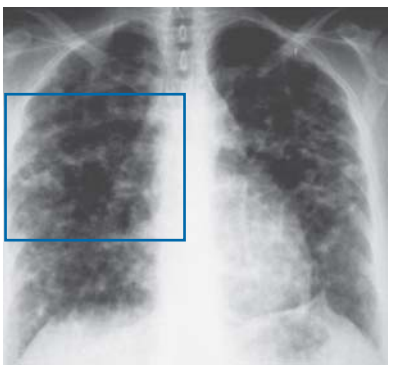

cIII

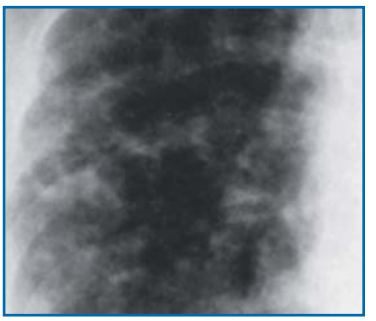

Retikulonoduläre Zeichnungsvermehrung ohne bihiläre Lymphadenopathie

dI

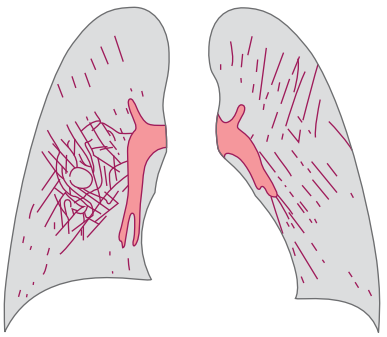

Stadium IV
d Fibrose, Narbenemphysem

dII

dIII

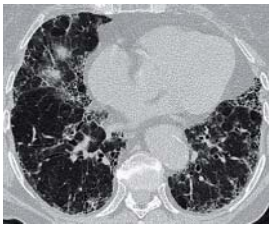

dII: Ausgeprägte hilifugale streifige Verdichtungen und Narbenstränge in den Lungenmittelfeldern. Narbenstränge auch bds. basal bei Fibrose
dIII: Fibrotische Lungenveränderungen im Bereich der Lungenoberfelder; basal betontes Honigwabenmuster

- **Stadium 3:** Die Lymphadenopathie hat sich zurückgebildet und es ist nur noch ein **pulmonaler Befall sichtbar.**
- **Stadium 4:** Ausbildung einer Lungenfibrose. Es sind hilifugale streifige Verdichtungen und Narbenstränge in den Mittel- und Oberfeldern erkennbar. Im Spätstadium können sich eine grobretikuläre Zeichnungsvermehrung, das Honigwabenmuster oder emphysematisch umgewandelte Lungenareale entwickeln.

1.4.15 Tumoren der Lunge

Benigne Tumoren

Gutartige Tumoren sind mit einer Häufigkeit von 1–5 % wesentlich seltener als das Bronchialkarzinom. Im Gegensatz zum Bronchialkarzinom wachsen sie i. d. R. außerordentlich langsam und weisen häufiger Kalkherde auf. Eine sichere Differenzialdiagnose ist jedoch meist nur durch Biopsie und Histologie möglich. **Hamartome** kommen mit ca. 55 % am häufigsten vor. Es sind Mischgeschwülste aus Knorpel-, Binde-, Fett- und Muskelgewebe mit epithelialen Anteilen. 80—90 % der Hamartome liegen peripher und intrapulmonal, in 10—20 % sind sie zentral und endobronchial gelegen. Sie erscheinen radiologisch meist als homogene Rundherde mit einem Durchmesser bis zu 4 cm. Die als pathognomonisch geltende schollige Verkalkung ist jedoch nur selten vorhanden. Häufig sind fokale Fettansammlungen im Tumor in der CT nachweisbar. Weitere gutartige Tumoren der Lunge sind z. B. **Karzinoid** und **benignes Mesotheliom**.

Bronchialkarzinom

► **Definition.** Vom Bronchialepithel ausgehender maligner Tumor.

Kanzerogen wirken in erster Linie das Zigarettenrauchen (20er-Regel: Das Erkrankungsrisiko ist bei 20 Jahre langem Zigarettenkonsum von 20 Zigaretten täglich 20fach erhöht; Ausnahme: Adenokarzinom) und der Umgang mit bestimmten Arbeitsstoffen (v. a. Asbest, Arsenverbindungen, Nickel, polyzyklische aromatische Kohlenwasserstoffe sowie radioaktive Stoffe).

Formen: Je nach Lage und Ausbreitung unterscheidet man:

- **zentrales** Bronchialkarzinom (ca. 75 %)
- **peripheres** Bronchialkarzinom (ca. 25 %)
- **diffus wachsendes** Bronchialkarzinom (3 %).

Eine Sonderform des peripheren Bronchialkarzinoms ist der **Pancoast-Tumor**. Er greift früh von der Lungenspitze auf die Thoraxwand über und infiltriert den Plexus brachialis und den Grenzstrang. Klinisch entwickeln sich Brachialgien und ein Horner-Syndrom (Miosis, Ptosis und Enophthalmus).

Klinik: Die Symptomatik des Bronchialkarzinoms ist häufig uncharakteristisch und stellt sich in der Regel erst im fortgeschrittenen Stadium ein. Neben **allgemeinen Tumorzeichen** (Leistungsknick, Gewichtsverlust, Anämie) treten **Husten, Dyspnoe** und **Thoraxschmerz** auf. Rezidivierende und therapieresistente **poststenotische Pneumonien** sind möglich. Später können sich eine obere **Einflussstauung** (V. cava superior), **Dysphagie** (Ösophagus), **Heiserkeit** (N. laryngeus recurrens), **Dyspnoe** (N. phrenicus), **Horner-Syndrom** (Grenzstrang) und **Brachialgien** (Plexus brachialis) entwickeln. **Fernmetastasen** in Skelettsystem und Gehirn können Erstmanifestationen sein. Das kleinzellige Bronchialkarzinom kann zudem ACTH-, Insulin- und wachstumshormonähnliche Hormone produzieren und endokrine Syndrome imitieren **(paraneoplastische Syndrome)**.

Man unterscheidet verschiedene **histologische Typen** (**Tab. B-1.8**).

Diagnostisches Vorgehen: Lokalisationsdiagnostik durch Röntgenthoraxaufnahme in 2 Ebenen, ggf. CT, Bronchoskopie mit Zytologie und Biopsie.

Radiologische Diagnostik: Je nach Primärlokalisation und Ausdehnung verursachen Bronchialkarzinome unterschiedliche Erscheinungsbilder im **Röntgenbild** (**Abb. B-1.66** und **Abb. B-1.67**). Da die meisten zentral wachsenden Karzinome im Bronchiallumen oder manschettenförmig in der Bronchialwand wachsen, ist die Bronchusstenose mit einer poststenotischen Belüftungsstörung und/oder Pneumonie

1.4.15 Tumoren der Lunge

Benigne Tumoren

Sie sind wesentlich seltener als das Bronchialkarzinom (Häufigkeit 1–5 %). Im Gegensatz zu diesem wachsen sie sehr langsam und sind häufig verkalkt. **Hamartome** sind Mischgeschwülste aus Knorpel-, Binde-, Fett- und Muskelgewebe. 80–90 % liegen peripher und intrapulmonal, 10–20 % zentral und endobronchial. Radiologisch erscheinen sie als bis zu 4 cm große homogene Rundherde. Weitere gutartige Lungentumoren sind **Karzinoid** und **benignes Mesotheliom**.

Bronchialkarzinom

► **Definition.**

Kanzerogen wirkt in erster Linie Zigarettenrauchen (außer Adenokarzinom) und der Umgang mit bestimmten Arbeitsstoffen. 20er-Regel: 20 Jahre lang 20 Zigaretten täglich erhöhen das Risiko 20fach.

Formen:

- **zentrales** Karzinom (75 %)
- **peripheres** Karzinom (25 %)
- **diffus wachsendes** Karzinom (3 %).
- Der **Pancoast-Tumor** der Lungenspitze infiltriert Plexus brachialis und Grenzstrang, es kommt zu Brachialgien und Horner-Syndrom.

Klinik: Symptome zeigen sich meist erst im fortgeschrittenen Stadium. Neben **allgemeinen Tumorzeichen** treten **Husten, Dyspnoe** und **Thoraxschmerz** auf. **Poststenotische Pneumonien** sind möglich. Später kommt es zu **oberer Einflussstauung, Dysphagie, Heiserkeit, Dyspnoe, Horner-Syndrom** und **Brachialgien** sowie **Fernmetastasen** in Skelett und Gehirn. Beim kleinzelligen Karzinom können **paraneoplastische Syndrome** auftreten. Histologische Typen s. **Tab. B-1.8**.

Diagnostisches Vorgehen: Röntgenthorax in 2 Ebenen. ggf. CT, Bronchoskopie und Biopsie.

Radiologische Diagnostik: Bei zentral wachsenden Karzinomen ist die Bronchusstenose mit einer poststenotischen Belüftungsstörung und/oder Pneumonie häufig (**Abb. B-1.66** und **Abb. B-1.67**).

B-1.8 Lokalisation, Wachstumsverhalten und Metastasierung von Bronchialkarzinomen

histologischer Typ	Häufigkeit	Lokalisation	Wachstum	Metastasen
Plattenepithelkarzinom	ca. 40 %	zentral	relativ langsam	spät primär in Halslymphknoten
kleinzelliges anaplastisches Karzinom	ca. 25 %	zentral	sehr schnell	sehr früh Mediastinum, Fernmetastasen (Leber, ZNS, Niere, Nebenniere, Skelett)
Adenokarzinom	ca. 15 %	peripher	mäßig schnell	mäßig schnell meist hämatogene Metastasen (v. a. zerebral)
großzelliges anaplastisches Karzinom	ca. 15 %	zentral oder peripher	schnell	früh Leber, ZNS, Niere, Nebenniere, Skelett

B-1.66 Bronchialkarzinom

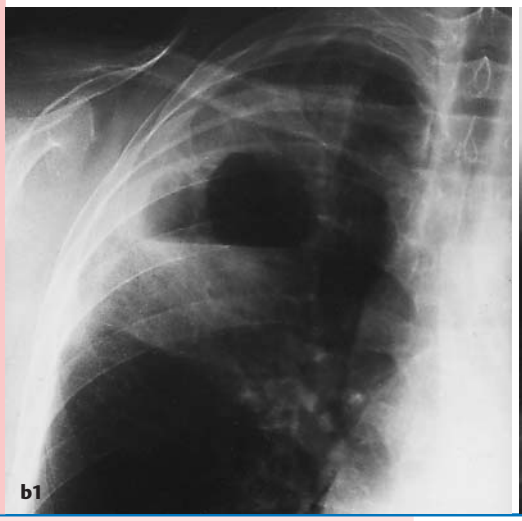

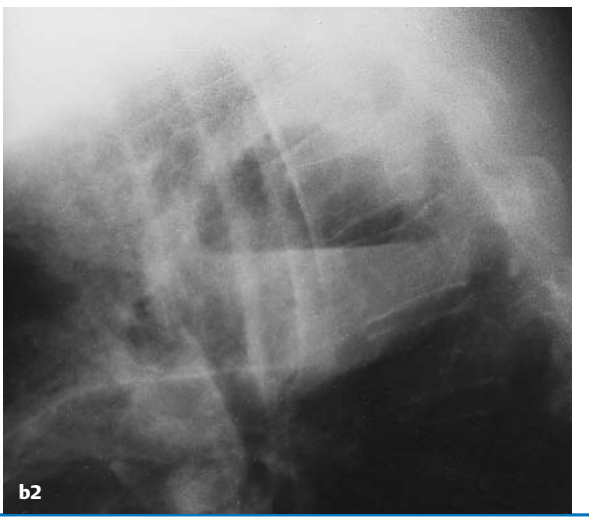

a Zentrales Bronchialkarzinom. Thorax p.-a.: deutlich verplumpter Hilus rechts.
b Eingeschmolzenes Bronchialkarzinom. Tumorkaverne mit dicker Wandung und Sekretspiegel. Thorax p.-a. (b1) und seitlich (b2), jeweils Ausschnittsvergrößerungen.

Manchmal ist eine Verplumpung des Hilus nachweisbar. Das periphere Karzinom erscheint als solitärer Rundherd, der zentral einschmelzen kann.

einer der häufigsten Befunde. Das zentral gelegene Karzinom muss dabei nicht unbedingt auf der Übersichtsaufnahme erkennbar sein.
Bei manchen, vorwiegend peribronchial wachsenden zentralen Bronchialkarzinomen ist eine Verplumpung des Hilus nachweisbar. Das periphere Bronchialkarzinom stellt sich meist als solitärer Rundherd dar, der insbesondere beim Plattenepithelkarzinom zentral einschmelzen kann.

B-1.67 Radiologische Erscheinungsbilder des Bronchialkarzinoms

I Bronchusstenose mit Folgen
- Dys-/Atelektase:
  - Dystelektase: streifig-fleckige Verdichtungen
  - Atelektase (1): homogene Schatten in segmentaler Anordnung, Zeichen der Volumenminderung
- poststenotische Pneumonie (2)
  - vermehrte Streifen- und Fleckzeichnung in segmentaler und lobärer Anordnung
- poststenotische Überblähung (3)
  - Hypertransparenz

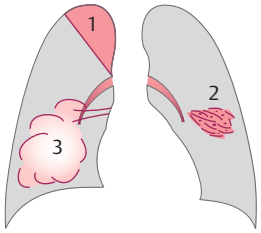

II Hilärer Tumorschatten
- verplumpter und aufgetriebener Hilus (1)

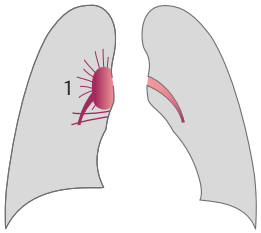

III Peripherer Rundherd
für Malignität sprechen:
- Durchmesser > 6 cm
- unscharfe Kontur (1)
- Rigler-Nabelzeichen (Einkerbung = vaskulärer Hilus des Tumors) (2)
- Corona radiata = radiäre Streifenzeichnung, zentrifugale Ausbreitung entlang Lymphangien (3)
- exzentrische Kaverne (4)
- Pleurafinger (5)

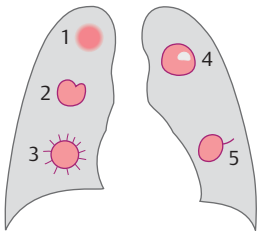

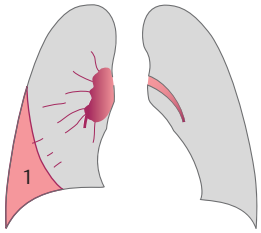

IV Pneumonisches Karzinom
- gleiches Erscheinungsbild wie entzündliches pneumonisches Infiltrat

V Pleuraerguss (1)
- durch Pleuritis carcinomatosa oder Lymphabflussstörung

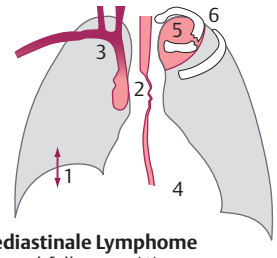

VI Mediastinale Lymphome
- Zwerchfellparese (1)
- Ösophagusstenose (2)
- Vena-cava-Kompression (3)
- Verbreiterung des Mediastinums (4)

VII Pancoast-Tumor
- einseitige Verschattung der Lungenspitze (5)
- Rippendestruktion (6)

► Merke. Das periphere Adenokarzinom und insbesondere das bronchoalveoläre Adenokarzinom (Lungenadenomatose) imitieren auf den Übersichtsaufnahmen häufig ein pneumonisches Infiltrat.

► Merke.

Die **CT** wird für die Stadieneinteilung des Bronchialkarzinoms im Anschluss an die Übersichtsaufnahme eingesetzt. Die mediastinalen und hilären Lymphknoten und die Ausdehnung des tumorösen Prozesses lassen sich so sicherer als in der konventionellen Diagnostik beurteilen. Auch vaskuläre Veränderungen (z. B. Infiltration, Kompression der V. cava superior) lassen sich so in der CT nach intravenöser KM-Gabe darstellen. Problematisch ist die artdiagnostische Einordnung von Lymphknoten im CT. Nicht vergrößerte Lymphknoten können tumorös befallen sein, andererseits können vergrößerte Lympknoten entzündlich vergrößert sein. Die **FDG-PET** kann mit einer hohen Sensitivität und Spezifität mediastinale Lymphknotenmetastasen darstellen und stellt eine sinnvolle Ergänzung zum Staging dar.

Die **CT** erfolgt im Anschluss an die Übersichtsaufnahme zur Stadieneinteilung. Lymphknoten und Tumorausdehnung lassen sich so sicherer beurteilen, nach KM-Gabe auch vaskuläre Veränderungen. Die **FDG-PET** stellt eine sinnvolle Ergänzung beim Lymphknotenstaging dar.

► Klinischer Fall. Ein 47-jähriger Patient kommt mit zunehmender Schwäche der rechten Körperhälfte, Sensibilitätsstörungen und sensomotorischen Jackson-Anfällen rechts mit zunehmender Frequenz in die Sprechstunde. Anamnestisch besteht ein Nikotinabusus. Computertomografisch werden hochgradig metastasenverdächtige intrazerebrale Herde gesichert. Auf der Thoraxübersichtsaufnahme (**Abb. B-1.68a**) findet sich eine rundliche Verdichtungsfigur oberhalb des rechten Hilus. In der Thorax-CT (**Abb. B-1.68c**) ist eine 3 × 3 × 3 cm große Raumforderung rechts suprahilär mit Kontakt zum rechten Hilus erkennbar. Die bronchoskopisch gewonnene PE liefert die Diagnose eines Plattenepithelkarzinoms. Im weiteren Verlauf entwickelt sich eine poststenotische Pneumonie (**Abb. B-1.68d, e**) mit fleckförmiger Zeichnungsvermehrung und Begleiterguss.

► Klinischer Fall.

B-1.68 Thoraxaufnahmen bei Bronchialkarzinom

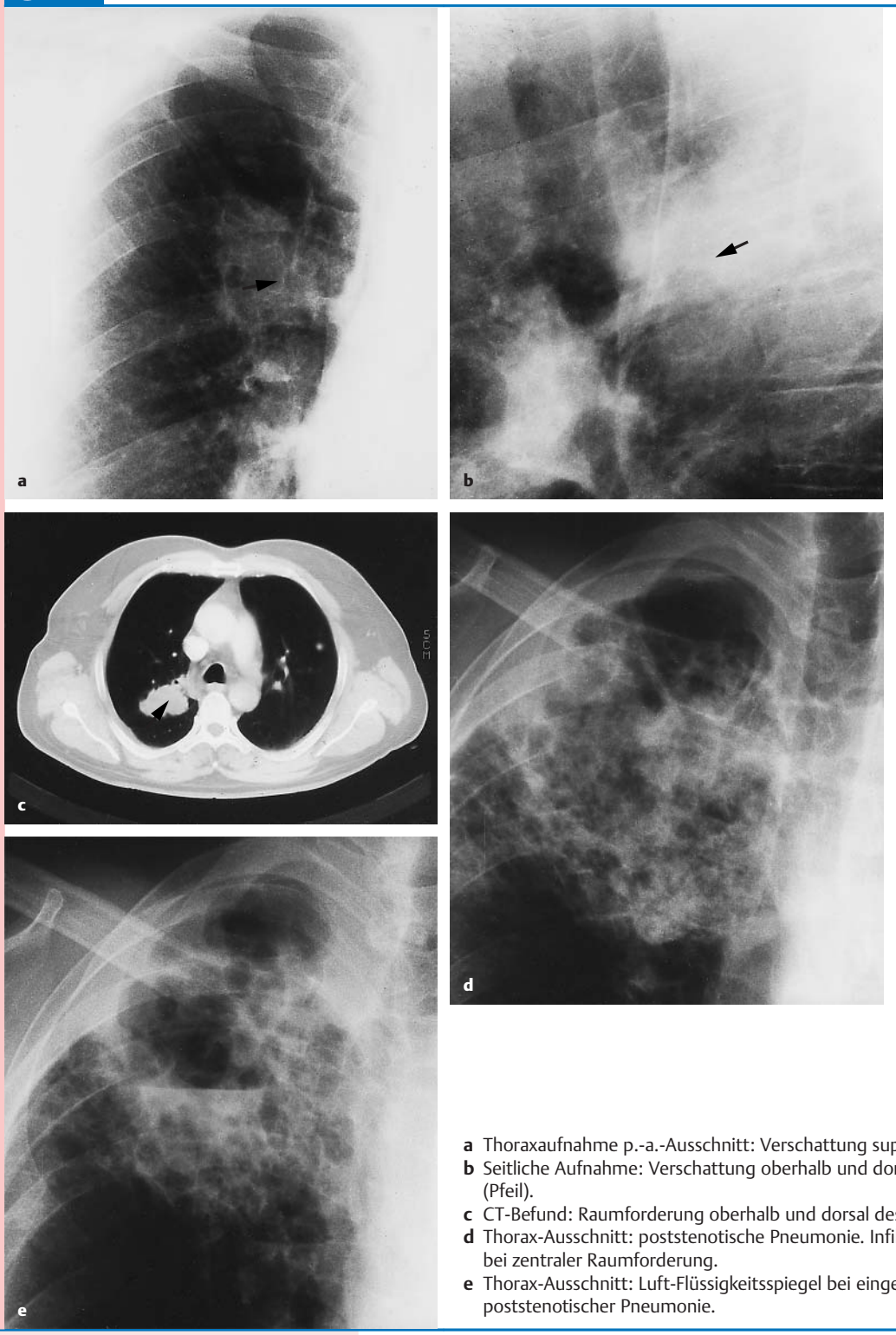

a Thoraxaufnahme p.-a.-Ausschnitt: Verschattung suprahilär rechts (Pfeil).
b Seitliche Aufnahme: Verschattung oberhalb und dorsal des rechten Hilus (Pfeil).
c CT-Befund: Raumforderung oberhalb und dorsal des rechten Hilus (Pfeil).
d Thorax-Ausschnitt: poststenotische Pneumonie. Infiltrat im rechten Oberfeld bei zentraler Raumforderung.
e Thorax-Ausschnitt: Luft-Flüssigkeitsspiegel bei eingeschmolzener poststenotischer Pneumonie.

Lungenmetastasen

Bei 20–30 % aller Malignome werden Lungenmetastasen beobachtet. Man unterscheidet zwischen **hämatogener** Einschwemmung (über V. cava und rechtes Herz), **lymphogener** Ausbreitung oder **bronchogener** Aussaat.

Lungenmetastasen

Bei 20–30 % aller Malignome werden Lungenmetastasen beobachtet. Sie werden radiologisch oft im Rahmen der routinemäßigen Staginguntersuchungen diagnostiziert. Häufig ist die **hämatogene** Einschwemmung über die V. cava und das rechte Herz in die Lunge, eine **lymphogene** Ausbreitung wird bei Magen-, Pankreas- und Mammakarzinom beobachtet. Eine **bronchogene** Aussaat in die Lunge wird bei bronchoalveolärem Karzinom und beim Larynxkarzinom (s. S. 209) vermutet.

B-1.69 Radiologische Befunde bei Lungenmetastasen

I. Rundherdmetastase
Röntgen: • meist glatt und scharf begrenzte Rundherde
• selten Kalkeinlagerungen bei Osteo- und Chondrosarkommetastasen

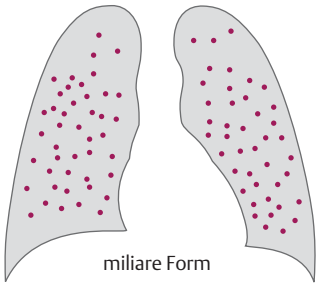

miliare Form

Primärtumor in: Schilddrüse
Lunge
Brust
Knochensarkom

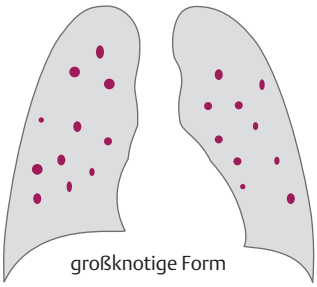

großknotige Form

Primärtumor in: Oropharynx
Magen
Schilddrüse
weibliche Genitalorgane
Lymphosarkom
Chorionepitheliom

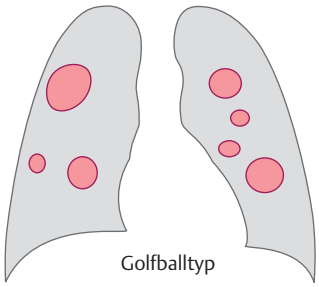

Golfballtyp

Primärtumor in: Sarkom
Karzinom
Seminom
Hypernephrom

II. Lymphangiosis carcinomatosa
Röntgen: • verstärkte Netz- und Streifenzeichnung durch strangartige Ausbreitung des Tumorgewebes in den Lymphangien

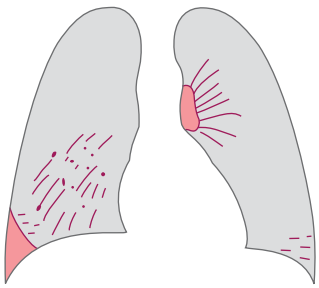

Primärtumor in: Mamma
Pankreas
Lunge
Prostata
Lymphom
Leukämie

III. Pleurakarzinose
Röntgen: • Pleuraerguss oder Pleuraschwiele

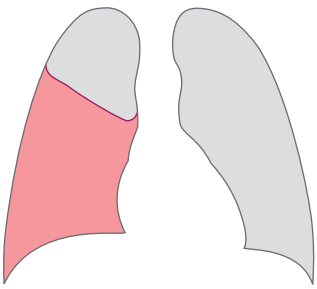

Primärtumor in: Mamma
Magen
Pleuraendotheliom

IV. pneumonische Metastase
Röntgen: • unscharf berandete Flächenschatten und segmentale Atelektasen durch Ausbreitung der Tumorzellen in präformierten intraalveolären und intrabronchialen Räumen

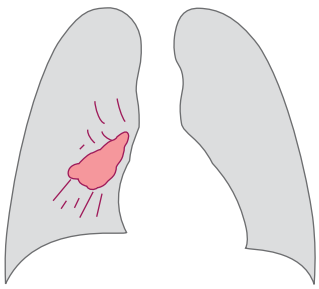

Primärtumor in: Ösophagus
Lunge
Brust

Radiologische Diagnostik: Bei hämatogener Metastasierung können Metastasen im **Röntgenbild** als intrapulmonale Rundherde auftreten. Diese wachsen kugelförmig expansiv, ihre Größe kann zwischen wenigen Millimetern und mehreren Zentimetern variieren und sie können solitär oder multipel vorhanden sein. Metastasen unterschiedlicher Größe sprechen für verschiedene Metastasierungszeitpunkte. Breitet sich das Tumorgewebe strangartig in den Lymphspalten des Lungengerüstes aus, entwickelt sich eine **Lymphangiosis carcinomatosa** (s. S. 209). Eine **Pleurakarzinose,** d. h. eine tumoröse Infiltration der Pleura, äußert sich in einem Erguss oder als strangartige Pleuraverdickung. Bei der **pneumonischen Metastasierungsform** breiten sich die Tumorzellen in den anatomisch präformierten intraalveolären und intrabronchialen Räumen aus (**Abb. B-1.69**).
Die **CT** ist der Röntgenübersichtsaufnahme bei der Erfassung kleinerer Rundherde und dem Nachweis der Lymphangiosis carcinomatosa überlegen, denn sie erfasst sowohl kleine, subpleural gelegene Rundherde als auch die Verdickung des interstitiellen Gewebes bei der Lymphangiosis carcinomatosa früher als die Übersichtsaufnahme.

Radiologische Diagnostik: Bei hämatogener Metastasierung können Metastasen als intrapulmonale Rundherde auftreten. Bei **Lymphangiosis carcinomatosa** breitet sich das Tumorgewebe strangartig in den Lymphspalten aus (s. S. 209). Eine **Pleurakarzinose** äußert sich im Erguss oder als strangartige Pleuraverdickung. Bei **pneumonischer Metastasierung** breiten sich die Tumorzellen in intraalveolären und -bronchialen Räumen aus (**Abb. B-1.69**).

Die **CT** kann kleinere Rundherde und Lymphangiosis carcinomatosa früher als die Übersichtsaufnahme erfassen.

Malignes Lymphom

► Definition.

Klinik: Geschwollene Lymphknoten und B-Symptomatik. Husten, Dyspnoe und retrosternale Schmerzen bei massivem Befall.

Diagnostisches Vorgehen: Biopsie oder Exstirpation befallener Lymphknoten.

Radiologische Diagnostik: Der Hilus ist bilateral verplumpt und nach lateral polyzyklisch begrenzt, das Mediastinum bei ausgedehntem Befall **schornsteinartig verbreitert.** Das Tumorgewebe kann per continuitatem oder über Lymphbahnen die Lunge infiltrieren (Lymphangiosis blastomatosa), die Unterscheidung zur Pneumonie ist schwierig. Die hämatogene Metastasierung führt zu miliaren oder nodulären Rundschatten.

Malignes Lymphom

► Definition. Neoplastische Erkrankung des lymphatischen Systems. Die Lymphome manifestieren sich meist primär in Lymphknotenvergrößerungen, sie können jedoch auch andere Organe (z. B. Milz, Leber, Knochenmark, ZNS) befallen.

Klinik: Klinische Leitsymptome sind Lymphknotenschwellungen und allgemeine Zeichen wie Fieber, Schwäche, Gewichtsverlust und Nachtschweiß (B-Symptomatik). Ein massiver intrathorakaler Befall kann Husten, Dyspnoe und retrosternale Schmerzen verursachen.

Diagnostisches Vorgehen: Die histologische Sicherung erfolgt durch Biopsie oder Exstirpation befallener Lymphknoten.

Radiologische Diagnostik: In ca. 40–65 % der Fälle sind mediastinale und hiläre Lymphknotenschwellungen vorhanden. In der **Übersichtsaufnahme** ist der Hilus bilateral verplumpt und nach lateral polyzyklisch begrenzt, das Mediastinum verbreitert (s. S. 223). Bei ausgedehntem Befall zeigt das Mediastinum eine **schornsteinartige Verbreiterung**. Eine neoplastische Infiltration des Lungenparenchyms ist seltener. Das Tumorgewebe kann per continuitatem in die Lunge einwachsen und eine perihiläre oder paramediastinale konfluierende Fleck- oder Streifenzeichnung hervorrufen (Lymphangiosis blastomatosa: Infiltration des Interstitiums über Lymphbahnen bei malignen hämatologischen Erkrankungen). In diesen Fällen ist eine radio-

B-1.70 Lymphom vor und nach Chemotherapie

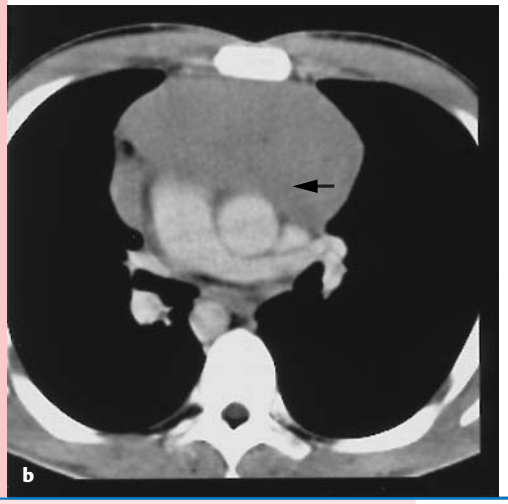

a Thorax p.-a.: Verbreiterung des oberen Mediastinums.
b CT: Große Raumforderung ventral der mediastinalen Gefäße (Pfeil).
c Thorax p.-a. nach Chemotherapie: Schmales oberes Mediastinum.

logische Unterscheidung zur Pneumonie schwierig. Die hämatogene pulmonale Metastasierung führt zur Ausbildung miliarer oder nodulärer Rundschatten.
Mit der **CT** kann die mediastinale und hiläre Lymphknotenbeteiligung sicherer beurteilt werden als mit der konventionellen Röntgendiagnostik.

Mit der **CT** kann die Lymphknotenbeteiligung sicher beurteilt werden.

► **Merke.** Lymphknoten mit einer Größe von über 2 cm sind als pathologisch zu werten. Als verdächtig gelten Lymphknoten, deren Durchmesser 1 cm überschreitet.

► **Merke.**

► **Klinischer Fall.** Ein 21-jähriger Patient bemerkt seit 3 Monaten eine Gewichtsabnahme von 12 kg, außerdem Schluckbeschwerden, Globusgefühl und Belastungsdyspnoe. Bei der körperlichen Untersuchung fallen mehrere vergrößerte Halslymphknoten auf. Die Thoraxübersichtsaufnahme (**Abb. B-1.70a**) zeigt eine eindrucksvolle Verbreiterung des oberen und mittleren Mediastinums, in der CT-Aufnahme (**Abb. B-1.70b**) zudem ausgeprägte mediastinale Lymphome, die die Gefäße teilweise ummauern. Die Diagnose eines lymphoblastischen Non-Hodgkin-Lymphoms vom T-Zell-Typ wird anhand eines entnommenen Halslymphknotens gestellt. Weitere Untersuchungen (KM-Punktion, Sono-Abdomen, CT-Abdomen, CT-Schädel, Liquor-Punktion und Skelettszintigrafie) waren unauffällig. Die weiteren Thoraxaufnahmen nach Chemotherapie (**Abb. B-1.70c**) zeigten eine Rückbildung der mediastinalen Lymphome.

► **Klinischer Fall.**

1.4.16 Erkrankungen des Lungenkreislaufs

1.4.16 Erkrankungen des Lungenkreislaufs

Pulmonale Hypertonie und Cor pulmonale

Pulmonale Hypertonie und Cor pulmonale

► **Definition.**

- **pumonale Hypertonie:** Erhöhung des Mitteldrucks der A. pulmonalis auf > 20 mmHg in Ruhe und > 32 mmHg unter Belastung.
- **chronisches Cor pulmonale:** Hypertrophie und/oder Dilatation des rechten Ventrikels. Ursache können u. a. parenchymale Erkrankungen der Lunge oder Erkrankungen des pulmonalen Gefäßbaumes sein.
- **akutes Cor pulmonale:** Rechtsherzbelastung durch akute Widerstandserhöhung im kleinen Kreislauf, meist durch akute Lungenembolie.

► **Definition.**

Klinik: Anamnestisch steht bei der chronischen pulmonalen Hypertonie Belastungsdyspnoe und Müdigkeit im Vordergrund. Im fortgeschrittenen Stadium entwickelt sich ein Cor pulmonale zunächst mit Rechtsherzhypertrophie und schließlich mit Rechtsherzdilatation. Bei manifester Rechtsherzinsuffizienz treten zusätzlich Beinödeme, eine obere Einflussstauung und eine Lebervergrößerung auf.

Klinik: Belastungsdyspnoe und Müdigkeit, später Rechtsherzinsuffizienz mit Beinödemen, oberer Einflussstauung und Lebervergrößerung.

Diagnostisches Vorgehen: Im EKG Zeichen der Rechtsherzbelastung, in der Echokardiografie Hypertrophie und/oder Dilatation des rechten Ventrikels. Die Druckmessung im kleinen Kreislauf (Rechtsherzkatheter) sichert meist die Diagnose.

Diagnostisches Vorgehen: EKG, Herzecho, Druckmessung im kleinen Kreislauf.

Radiologische Diagnostik: Im Niederdrucksystem der Lungenstrohmbahn sind die Arterien stärker dehnbar als die Arterien des großen Kreislaufs. Erstes Zeichen der pulmonal-arteriellen Hypertonie im **Röntgenbild** ist die **Dilatation des Pulmonalarterienhauptstammes.** Zudem **erweitern** sich die **zentralen Lungenarterien.** Bei der Lungenembolie erweitern sie sich direkt mit dem Emboliegeschehen, bei Lungenerkrankungen mit allmählicher Ausbildung der pulmonalen Hypertonie erweitern sie sich im Verlauf der Erkrankung. Ein Durchmesser der rechten absteigenden Pulmonalarterie in Höhe des rechten Zwischenbronchus über 18 mm ist sicher pathologisch. Die Lungenarterien sind bis zu den Lappenarterien erweitert. Beim Übergang der erweiterten Lappenarterien zu den eingeengten Segmentarterien entsteht ein deutlicher **Kalibersprung,** der auf der Aufnahme das Bild eines **amputierten Hilus** vermittelt. Der weiter peripher gelegene Gefäßbaum ist verschmälert, was eine **verstärkte Lungentransparenz** in der Peripherie bewirkt. Entwickelt sich ein Cor pulmonale, sind bei Dekompensation eine Vergrößerung des rechten Herzens, ein rechtsseitiger Pleuraerguss sowie eine Verbreiterung des Kava- und Azygosschattens erkennbar. Als Hinweis auf die Ätiologie der pulmonalen Hypertonie können zusätzliche Veränderungen wie z. B. Thoraxdeformitäten, Emphysem oder Lungenfibrose erkennbar sein. Die typischen Zeichen der pulmonal-arteriellen Hypertonie auf dem Übersichtsbild sind in **Abb. B-1.71** dargestellt.

Radiologische Diagnostik: Erstes Zeichen ist die **Dilatation des Pulmonalarterienhauptstammes** sowie die **Erweiterung der zentralen Lungenarterien**. Beim Übergang der erweiterten Lappenarterien zu den eingeengten Segmentarterien entsteht ein deutlicher **Kalibersprung**, der das Bild eines **amputierten Hilus** vermittelt. Der weiter periphere Gefäßbaum ist verschmälert, was **verstärkte Transparenz** bewirkt. Bei dekompensiertem Cor pulmonale sind eine Vergrößerung des rechten Herzens, ein rechtsseitiger Pleuraerguss und eine Verbreiterung des Kava- und Azygosschattens erkennbar. Typische Zeichen der pulmonalen Hypertonie s. **Abb. B-1.71**.

B-1.71

B-1.71 Veränderungen bei pulmonal-arterieller Hypertonie

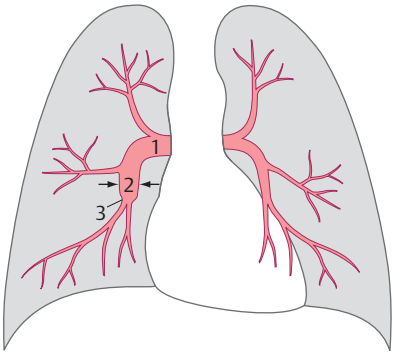

- zentrale Gefäßerweiterung (1)
- Durchmesser der rechten absteigenden Pulmonalarterie (in Höhe des Zwischen-Bronchus)
  - > 15 mm bei Frauen
  - > 16 mm bei Männern
  - ab 18 mm sicher pathologisch (2)
- Kalibersprung – „amputierter Hilus“ (3)
- verstärkte Lungentransparenz

Die **Perfusionsszintigrafie** zeigt (sub)segmentale Perfusionsausfälle bei rezidivierenden Embolien.
Die **CT** wird bei unklaren Ursachen eingesetzt. Bei chronisch-rezidivierenden Embolien findet man teils rekanalisierte Segment-/Subsegmentarterien in verschiedenen Abschnitten.

Die **Perfusionsszintigrafie** ergibt bei rezidivierenden Lungenembolien als Ursache der pulmonalen Hypertonie mehrere (sub)segmentale Perfusionsausfälle.

Die **CT** wird als weiterführende Methode bei unklarer Ursache einer pulmonal-arteriellen Hypertonie eingesetzt. Bei chronisch-rezidivierenden Lungenembolien findet man eventuell teilweise rekanalisierte Segment-/Subsegmentarterien in verschiedenen Lungenabschnitten. Auch primäre Lungenerkrankungen (z. B. Emphysem, Fibrose) sind zuverlässiger erkennbar als auf der Übersichtsaufnahme.

Lungenembolie

► Definition.

► Definition. Embolischer Verschluss eines Lungenarterienastes durch einen verschleppten Thrombus, am häufigsten aus Becken- und Beinstrombahn stammend.

Klinik: Symptome fehlen oder sind uncharakteristisch.

Klinik: Die Diagnose der Lungenembolie ist häufig schwierig, da in den meisten Fällen Symptome fehlen oder uncharakteristisch sind.

► Merke.

► Merke. Nur bei ca. 5 % der Patienten ist die klassische Trias mit plötzlich einsetzendem Thoraxschmerz, Hämoptoe und Dyspnoe richtungsweisend.

Diagnostisches Vorgehen: Anamnese (z. B. postoperativ, Flugreise), Blutgasanalyse (pO_2 ↓, pCO_2 ↓), Klinik, EKG. In der Farbdoppler-Echokardiografie sind indirekt Zeichen der Rechtsherzbelastung nachweisbar (s. S. 229), ein zentral sitzender Thromboembolus evtl. erkennbar. Im Labor sind evtl. D-Dimere erhöht. Spiral-CT bzw. Ventilations- und Perfusionsszintigrafie sichern die Diagnose.

Diagnostisches Vorgehen: Anamnese (z. B. postoperativ, Flugreise), Blutgasanalyse (pO_2 ↓, pCO_2 ↓), Klinik und der Nachweis einer Druckbelastung des rechten Herzens im EKG liefern wichtige Hinweise. Als weitere bildgebende Methode wird meist die **Farbdoppler-Echokardiografie** eingesetzt. Hier sind ebenfalls indirekte Zeichen der akuten Druckbelastung des rechten Ventrikels nachweisbar (s. S. 229). Ein zentral sitzender Thromboembolus (rechtes Herz, Truncus pulmonalis) ist eventuell erkennbar. Optimal dafür wäre eine transösophageale Echokardiografie, die jedoch invasiver ist. Evtl. sind Fibrinogen-Fibrin-Spaltprodukte (z. B. D-Dimere) als Folge der körpereigenen Spontanfibrinolyse bei der Laboruntersuchung erhöht. Der **sonografische oder phlebografische Nachweis** (s. S. 411) einer Phlebothrombose und eines Embolus im **Spiral-CT** bzw. in der **Ventilations- und Perfusionsszintigrafie** sichern die Diagnose.

Radiologische Diagnostik: Zeichen der Lungenembolie im **konventionellen Röntgenbild** (**Abb. B-1.72**):

- **umschriebene Oligämie – Westermark-Zeichen:** regionale Minderdurchblutung mit Reduktion des Gefäßkalibers und sekundärer Transparenzerhöhung.
- **Hilusvergrößerung mit Kalibersprung – Knuckle-Sign**
- **Zwerchfellhochstand und Plattenatelektasen**

Radiologische Diagnostik: Bei der Lungenembolie ohne Infarzierung treten im **konventionellen Röntgenbild** gelegentlich folgende Veränderungen auf (**Abb. B-1.72**):

- **umschriebene Oligämie – Westermark-Zeichen:** Aus der embolischen Obstruktion und den begleitenden Gefäßspasmen resultiert eine regionale Minderdurchblutung mit Reduktion des Gefäßkalibers und sekundärer Transparenzerhöhung. Die diskrete Veränderung ist insbesondere bei vorhandenen Voraufnahmen mit noch stärkerer Vaskularisation verwertbar.
- **Hilusvergrößerung mit Kalibersprung – Knuckle-Sign:** Ballonierung der zentralen Arterie durch den Embolus mit deutlichem Kalibersprung gegenüber den enggestellten peripheren Gefäßen.
- **Zwerchfellhochstand und Plattenatelektasen**

B-1.72 Radiologische Befunde bei Lungenembolie

Thoraxübersichtsaufnahme

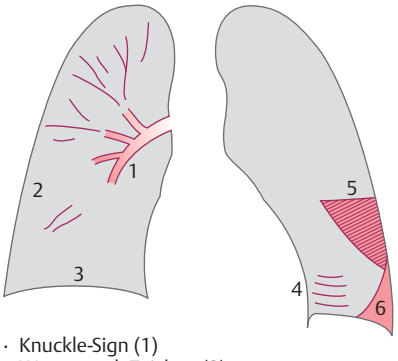

- Knuckle-Sign (1)
- Westermark-Zeichen (2)
- Zwerchfellhochstand (3)
- Plattenatelektasen (4)
- „Hampton hump“ (Verschattungsbezirk) (5)
- Pleuraerguss (6)
- evtl. Zeichen der Rechtsherzdekompensation
  Zeichen der pulmonalen Hypertonie

Pulmonalisangiografie

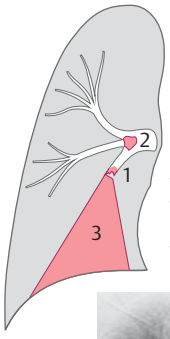

- Gefäßabbruch (1)
- Füllungsdefekt intravasal (2)
- segmentaler Parenchymdefekt (3)

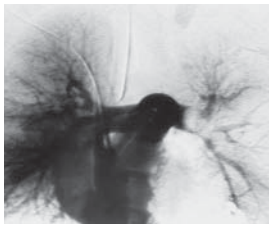

Szintigrafie

– Perfusionsszintigramm
- keilförmige Perfusionsdefekte (1)

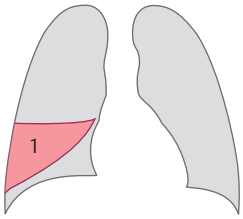

– Ventilationsszintigramm

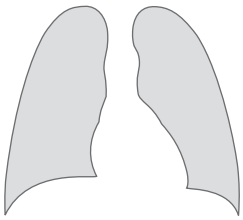

Veränderungen bei akuter Lungenembolie im CT

– direkte Zeichen:
- partieller Füllungsdefekt (kontrastmittelumspülte, weichteildichte Strukturen im pulmonalarteriellen Gefäßbaum)
- kompletter Füllungsdefekt (vollständige Ausfüllung des Gefäßlumens mit weichteildichtem Material, Abbruch der Kontrastmittelsäule)

– indirekte Zeichen:
- Parenchymveränderungen
- „Hampton hump“ (peripheres, der Pleura breitbasig aufsitzendes Infiltrat)

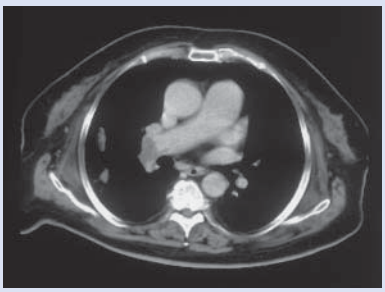

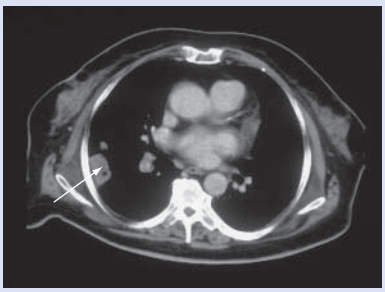

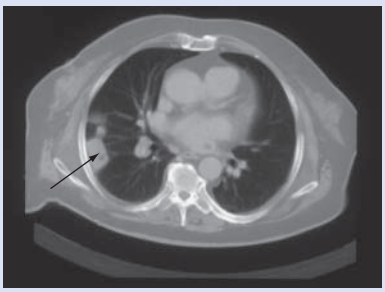

CT: Thrombose der rechten Pulmonalarterie, rechts lateral ist eine Verschattung erkennbar, die der Pleura breitbasig aufsitzt (⟶): „Hampton hump“

- **Zeichen der Rechtsherzdekompensation:** Vergrößerung des Herzschattens, Verbreiterung des Kava- und Azygosschattens.
- **Verschattungsbezirk – Hampton hump:** Sehr charakteristisch für eine Lungenembolie ist eine halbkugelige, der Pleura breitbasig aufsitzende Verschattung, welche wahrscheinlich einer alveolären Hämorrhagie entspricht. Sie erscheint verzögert, frühestens nach einem Tag (mit einer Latenz von bis zu 4 Tagen) nach dem embolischen Ereignis. Begleitend ist häufig ein einseitiger Pleuraerguss vorhanden. Diese „Hampton humps“ können sich im Verlauf von wenigen Tagen komplett zurückbilden oder – v. a. bei Patienten mit kardiovaskulären Vorerkrankungen – in einen Lungeninfarkt übergehen. Diese Nekrose bildet sich dann erst innerhalb von 3–5 Wochen unter Ausbildung einer Narbe zurück.

Bei chronisch-rezidivierenden Mikroembolien entwickelt sich eine pulmonale Hypertonie mit verbreiterten zentralen Gefäßen und rarifiziertem peripheren Gefäßbaum.

► Merke. In den meisten Fällen ist die Thoraxübersichtsaufnahme unauffällig oder zeigt nur diskrete Veränderungen, weshalb sie meist weder den Nachweis einer Embolisierung noch den sicheren Ausschluss erlaubt.
Die Thoraxaufnahme kann jedoch andere Ereignisse, die ebenfalls mit Thoraxschmerzen und Dyspnoe einhergehen können (z. B. Pneumothorax, Pleuraerguss) ausschließen.

- **Zeichen der Rechtsherzdekompensation**
- **Verschattungsbezirk – Hampton hump:** Halbkugelige, der Pleura breitbasig aufsitzende Verschattung, die einer alveolären Hämorrhagie entspricht. Sie erscheint mit einer Latenz von 1–4 Tagen nach der Embolie, kann sich rasch komplett zurückbilden oder in einen Lungeninfarkt übergehen.

Bei chronisch-rezidivierenden Mikroembolien entwickelt sich eine pulmonale Hypertonie.

► Merke.

B-1.73 Lungenembolie

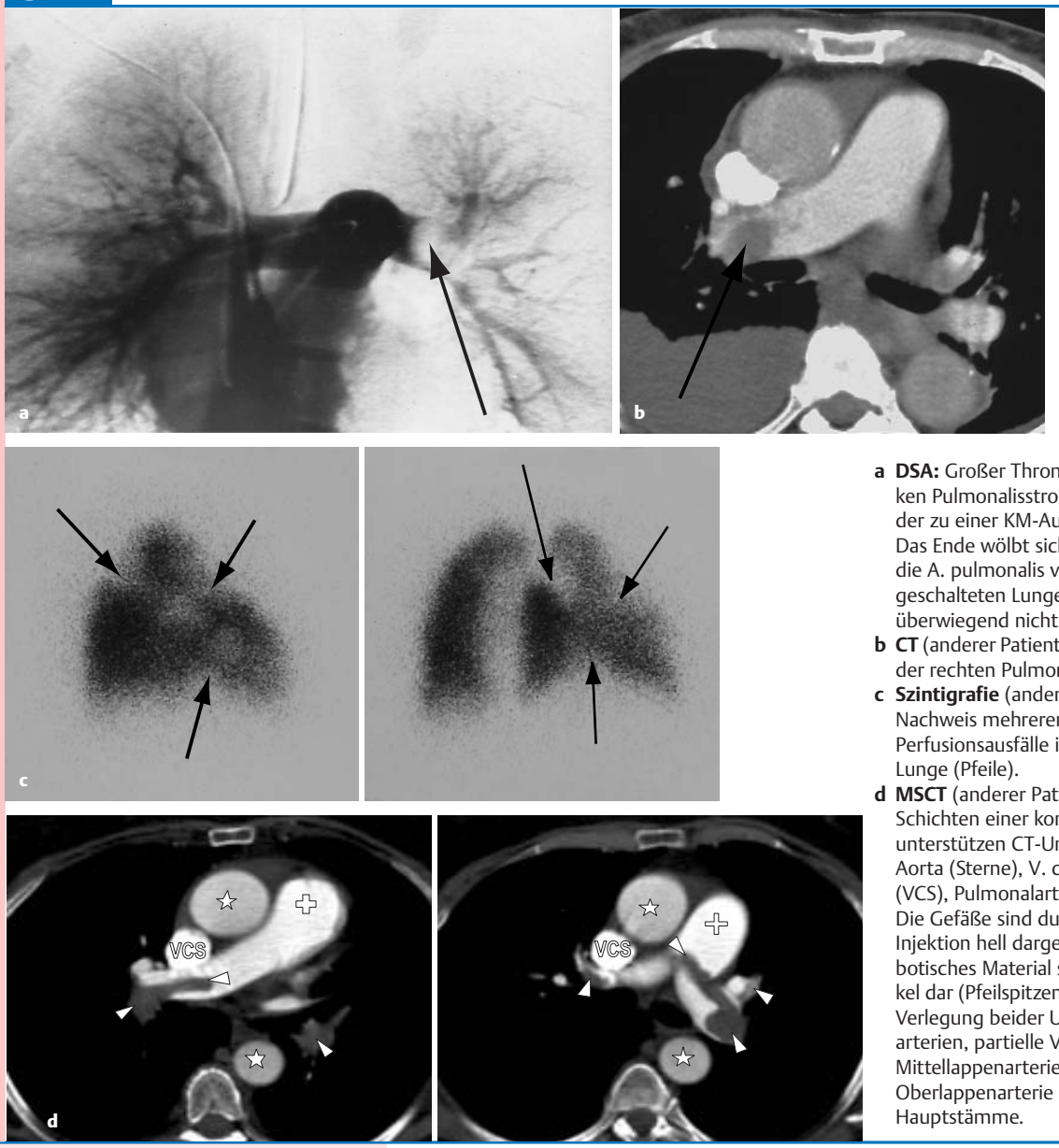

a **DSA:** Großer Thrombus in der linken Pulmonalisstrombahn (Pfeil), der zu einer KM-Aussparung führt. Das Ende wölbt sich kuppelartig in die A. pulmonalis vor. Die nachgeschalteten Lungenarterien sind überwiegend nicht kontrastiert.
b **CT** (anderer Patient): Thrombus in der rechten Pulmonalarterie (Pfeil).
c **Szintigrafie** (anderer Patient): Nachweis mehrerer keilförmiger Perfusionsausfälle in der rechten Lunge (Pfeile).
d **MSCT** (anderer Patient): Axiale Schichten einer kontrastmittelunterstützen CT-Untersuchung: Aorta (Sterne), V. cava superior (VCS), Pulmonalarterien (Kreuze). Die Gefäße sind durch die KM-Injektion hell dargestellt, thrombotisches Material stellt sich dunkel dar (Pfeilspitzen). Vollständige Verlegung beider Unterlappenarterien, partielle Verlegung von Mittellappenarterie und linker Oberlappenarterie sowie beider Hauptstämme.

Szintigrafisch sind keilförmige **Perfusionsausfälle bei unauffälligem Ventilationsszintigramm** pathognomonisch. Die Szintigrafie ist nichtinvasiv, aber nur bei einem Drittel der Patienten liefert sie ein eindeutiges Ergebnis.

Die **Angiografie** ermöglicht den direkten Nachweis des Embolus über einen Füllungsdefekt oder Abbruch der KM-Säule in den zentralen Gefäßen (**Abb. B-1.73**). Mit dem Katheter können zentral sitzende Emboli fragmentiert werden, zusätzlich kann eine lokale Lysetherapie erfolgen.

Falls keine Intervention geplant ist, wird die **CT** eingesetzt. Mit der **Spiral-CT** gelingt eine Embolieentdeckung bis auf das Niveau der Segmentarterien.

Szintigrafisch sind keilförmige **Perfusionsausfälle bei unauffälligem Ventilationsszintigramm** pathognomonisch. Beim gleichzeitig vorhandenen Emphysem ist auch die Ventilation gestört, wodurch die Diagnostik erschwert wird. Der Vorteil der Szintigrafie ist, dass sie nichtinvasiv und für den Patienten nur wenig belastend ist, von Nachteil ist ihre geringe Spezifität: nur in etwa einem Drittel der Patienten mit klinischem V. a. eine akute Lungenembolie liefert sie ein eindeutiges Ergebnis.

Die **Angiografie** ermöglicht den direkten Nachweis des Embolus über einen Füllungsdefekt oder Abbruch der KM-Säule in den zentralen Gefäßen (**Abb. B-1.73**). Gleichzeitig bestehen therapeutische Möglichkeiten: Mit dem Katheter kann bei zentralem Sitz der Embolus fragmentiert werden, die kleineren Teile des Embolus werden weiter in die Lungenperipherie geschwemmt, wo sie jedoch eine geringere akute hämodynamische Belastung verursachen. Zusätzlich kann über den Pulmonaliskatheter eine lokale hochdosierte Lysetherapie erfolgen.

Aufgrund der Invasivität wird die Angiografie zum Teil nur zurückhaltend eingesetzt. Falls interventionelle radiologische Maßnahmen (Embolusfragmentation, lokale Lyse) nicht geplant sind, wird die **CT** zunehmend eingesetzt. Mit der **Spiral-CT** gelingt eine Embolieentdeckung bis auf das Niveau der Segmentarterien.

Insbesondere die **MSCT** hat sich zu einer zentralen Methode für den Nachweis der Lungenembolie entwickelt, da auch kleine (segmentale und subsegmentale) Emboli mit hoher Sicherheit nachgewiesen werden können. Zum Einsatz interventioneller Verfahren (z. B. Kavafilter) s. S. 432.

Mit der **MSCT** können auch kleine Emboli mit hoher Sicherheit nachgewiesen werden. Zum Einsatz interventioneller Verfahren s. S. 432.

1.4.17 Erkrankungen des Mediastinums

Allgemeines

Erkrankungen des Mediastinums äußern sich auf Übersichtsaufnahmen durch Verlagerungen der Mediastinallinien, eine **Verbreiterung des Mediastinums** oder durch **mediastinale Lufteinschlüsse** (z. B. bei Pneumomediastinum, Ösophaguserkrankungen, Hernien, Zysten, Abszessen). Dabei können neben soliden mediastinalen Tumoren auch Zysten, zystische Tumoren, vaskuläre Veränderungen, mediastinale Blutungen oder Entzündungen raumfordernd wirken (**Tab. B-1.9**). Ca. 25–50 % der Mediastinaltumoren sind maligne.

Klinik: Die klinische Symptomatik wird meist durch die Lage und Größe des Tumors und die dadurch bedingte Verlagerung und Kompression der Nachbarorgane verursacht. Bei Tumoren des vorderen und mittleren Mediastinums können sich Atemnot, Stridor, eine Dysphagie und in Extremfällen eine obere Einflussstauung entwickeln. Prozesse des hinteren Mediastinums können eine Dysphagie und Rückenschmerzen (durch Arrosion von Wirbelkörpern oder Kompression von Interkostalnerven oder Plexus) verursachen. Eine **Verlagerung des gesamten Mediastinums** ist meist durch thorakale (Skoliose) oder pulmonale Erkrankungen (Pleuraschwarte, Atelektase, Erguss) bedingt.

Radiologische Diagnostik: Bei der Beurteilung des Mediastinums spielt die **CT** eine entscheidende Rolle, da auf Grund der überlagerungsfreien Darstellung die Lokalisation und Ausdehnung exakt dargestellt werden kann und in begrenztem Maße auch Dichtemessungen mit einer Einordnung der Gewebeart möglich sind. Durch intravenöse Kontrastmittelgabe ist die Abklärung von Gefäßanomalien und pathologischen Gefäßprozessen (z. B. Aortenaneurysma) möglich.
Die **MRT** wird zunehmend bei mediastinalen Veränderungen, insbesondere bei unklaren Befunden in der CT und bei Gefäßveränderungen (aufgrund der Möglichkeit der Gefäßdarstellung ohne KM) eingesetzt. Mit der multiplanaren Abbildungstechnik kann die Ausdehnung der Prozesse leichter erkannt werden. Bei der Beurteilung des Spinalraumes, z. B. bei neurogenen Tumoren, ist sie der CT überlegen.

1.4.17 Erkrankungen des Mediastinums

Allgemeines

Erkrankungen des Mediastinums äußern sich durch Verlagerungen der Mediastinallinien, **Verbreiterung des Mediastinums** oder **mediastinale Lufteinschlüsse.** Raumforderungen können verschiedenste Ursachen haben (**Tab. B-1.9**); ca. 25–50 % sind maligne.

Klinik: Tumoren im vorderen und mittleren Mediastinum verursachen Atemnot, Stridor, Dysphagie und obere Einflussstauung. Tumoren im mittleren Mediastinum können Dysphagie und Rückenschmerzen hervorrufen. Eine **Verlagerung des gesamten Mediastinums** entsteht durch thorakale (Skoliose) oder pulmonale Erkrankungen.

Radiologische Diagnostik: Mit der **CT** können Lokalisation und Ausdehnung exakt dargestellt werden. Auch Dichtemessungen zur Einordnung der Gewebeart sowie Abklärung von Gefäßanomalien bei KM-Gabe sind möglich.

Die **MRT** wird bei unklaren Befunden in der CT und bei Gefäßveränderungen eingesetzt. Bei der Beurteilung des Spinalraumes, z. B. bei neurogenen Tumoren, ist sie der CT überlegen.

B-1.9 Raumfordernde Prozesse des Mediastinums

vorderes Mediastinum	mittleres Mediastinum	hinteres Mediastinum
▪ Struma (**Abb. B-1.74**), Schilddrüsentumor ▪ Thymom, Thymushyperplasie ▪ Parathyroideatumor ▪ Teratom ▪ Epidermoidzyste ▪ Dermoidzyste ▪ Perikarddivertikel, -tumor, -zyste ▪ Aneurysma der Aorta ascendens ▪ erweiterte V. cava ▪ Ektasie (Ausbuchtung) der A. brachiocephalica ▪ Morgagni-Hernie	▪ Parathyroideatumor ▪ maligne Lymphome ▪ Lymphknoten-Metastasen ▪ Vagusneurinom ▪ Phrenikusneurinom ▪ Ösophaguserkrankung ▪ bronchogene Zyste ▪ Aneurysma des Aortenbogens oder der Bogenarterien ▪ erweiterte V. azygos ▪ Hiatushernie	▪ Neurofibrom ▪ Neurinom ▪ Phäochromozytom ▪ Ganglioneurom ▪ Neuroblastom ▪ Ösophaguserkrankung ▪ extramedulläre Blutbildung ▪ enterogene Zyste ▪ Ductus-thoracicus-Zyste ▪ Aneurysma der Aorta descendens ▪ Bochdalek-Hernie

Merke: Mesenchymale Tumoren, Mediastinitis, Abszess und Fibrose kommen in allen 3 Kompartimenten vor.

B-1.74 Retrosternale Struma

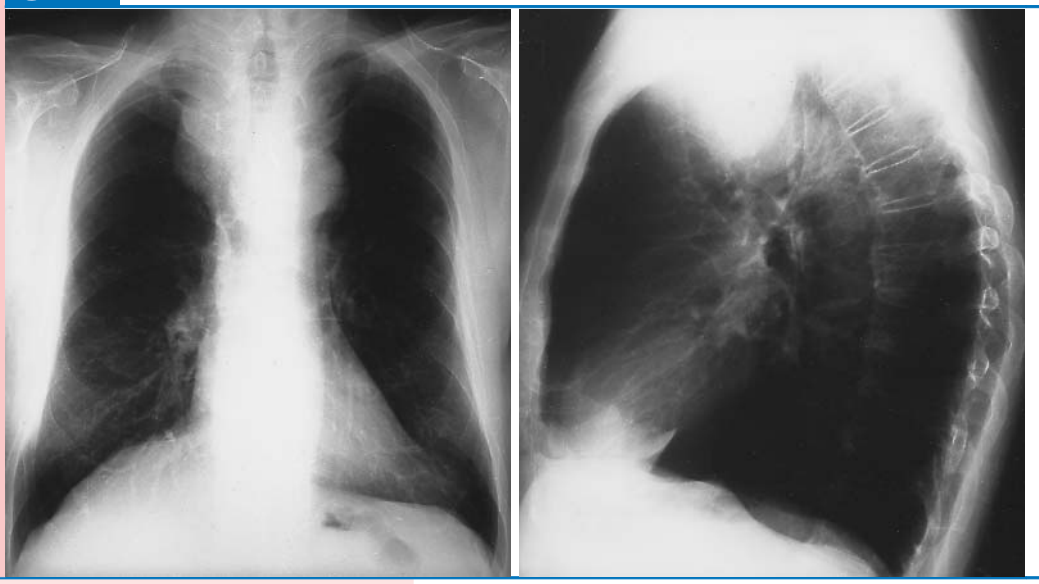

Becherförmige Verbreiterung des oberen Mediastinums mit Verlagerung der Trachea nach rechts und Einengung der Trachea. Auf der Seitaufnahme Verschattung retrotracheal mit Ventralverlagerung der Trachea durch größeren retrotrachealen Strumaanteil.

Intrathorakale Struma s. S. 675

Intrathorakale Epithelkörperchenadenome s. S. 322

Neurogene Tumoren

Sie sind die häufigsten Tumoren des hinteren Mediastinums und meist **paravertebral** gelegen.

Intrathorakale Struma s. S. 675

Intrathorakale Epithelkörperchenadenome s. S. 322

Neurogene Tumoren

Neurogene Tumoren sind die häufigsten Tumoren des hinteren Mediastinums und befinden sich meist **paravertebral**. Während bei Erwachsenen häufiger Neurinome und Neurofibrome auftreten, kommen bei Kindern meist Ganglioneurome und Neuroblastome vor.

B-1.75 Neuroblastom Stadium IV bei einem 16 Monate alten Kind

a CT: Tumoröse Raumforderung rechts paravertebral (Pfeil), die sich von ca. 2 cm unterhalb der Bifurkation bis zum thorakoabdominalen Übergang erstreckt und Verkalkungen (Pfeilspitze) aufweist.

b MRT: Ausgedehnter tumoröser Prozess rechts paravertebral thorakal (Pfeil), der sich nach kaudal vorwölbt, jedoch nicht intraabdominell gelegen ist. Die kranio-kaudale Ausdehnung des Tumors kann im MRT sicherer beurteilt werden.

Radiologische Diagnostik: Auf der **Thoraxübersichtsaufnahme** ist eine paravertebrale, glatt begrenzte, homogene Raumforderung typisch, die meist rundlich oder längsoval konfiguriert ist. Die Paraspinallinie ist auf der Übersichtsaufnahme im p.-a.-Strahlengang verlagert oder obliteriert. Verkalkungen innerhalb des Tumors treten besonders beim Neuroblastom auf. Die **CT** erlaubt eine exakte Lokalisation und Dichtemessung der Raumforderung. Wichtig ist der Ausschluss oder Nachweis vertebraler Arrosionen und des Einbruchs in den Spinalkanal. Mit der **MRT** kann die Beziehung zum Spinalraum bzw. Foramen intervertebrale besser als mit der CT dargestellt werden (**Abb. B-1.75**). Die MRT ist der CT bei diesen Raumforderungen überlegen und sollte noch vor einer CT zum Einsatz kommen.

Radiologische Diagnostik: Typisch ist eine paravertebrale, glatt begrenzte homogene Raumforderung, die meist rundlich oder längsoval konfiguriert ist. Die Paraspinallinie ist verlagert oder obliteriert. Wichtig ist Ausschluss oder Nachweis vertebraler Arrosionen oder eines Einbruchs in den Spinalkanal. Die **MRT** ist der CT hier überlegen (**Abb. B-1.75**).

1.4.18 Zwerchfellhernien

1.4.18 Zwerchfellhernien

► Definition. Angeborene oder erworbene Muskellücke des Zwerchfells, durch die die Baucheingeweide bei erhaltener pleuroperitonealer Membran als Bruchsack nach intrathorakal hindurchtreten.

► Definition.

Im Gegensatz dazu werden beim **Prolaps** die abdominellen Organe direkt, ohne von einem Bruchsack bedeckt zu sein, in den Thoraxraum verlagert. Je nach Bruchpforte werden **Hiatus-**, **Morgagni-** und **Bochdalek**-Hernie unterschieden (**Abb. B-1.76**).

Beim **Prolaps** werden die abdominellen Organe direkt in den Thoraxraum verlagert. Unterscheidung der Hernien nach Bruchpforte s. **Abb. B-1.76**.

Ein **traumatischer Zwerchfellbruch** kann als Folge eines Thorax- oder stumpfen Bauchtraumas auftreten. Nur in wenigen Fällen kommt es sofort zu einem Zwerchfellprolaps. Häufiger bildet sich der Prolaps nach einem zeitlichen Intervall im Bereich eines zunächst vernarbten, aber weniger belastbaren Zwerchfellrisses aus. Zwerch-

Ein **traumatischer Zwerchfellbruch** kann als Spätfolge eines Thorax- oder stumpfen Bauchtraumas auftreten. Häufig bildet sich der Prolaps in einem zunächst vernarbten, aber weniger belastbaren Zwerchfellriss aus (**Abb. B-1.77**).

B-1.76 Zwerchfellhernien

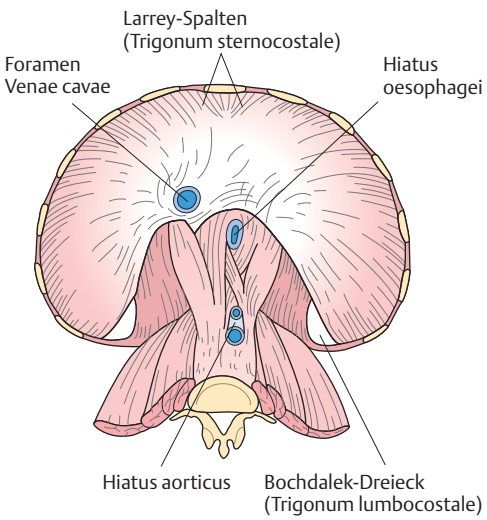

a Anatomie des Zwerchfells mit Durchtrittsstellen.

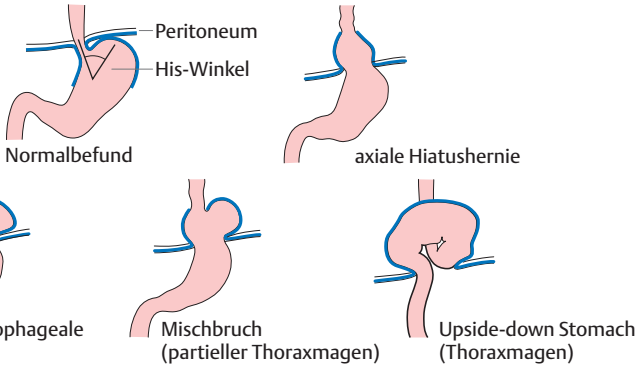

b Hiatushernien: Hernierung von Magenanteilen durch den Hiatus oesophagei nach intrathorakal
- axiale Gleithernie: Verlagerung der Kardia nach intrathorakal
- paraösophageale Hernie: Verlagerung des Magenfundus bei normaler fixierter Kardia nach intrathorakal
- Mischform: Sowohl Kardia als auch Magenfundus sind nach kranial verlagert
- Upside-down-Magen: Extremvariante der paraösophagealen Hernie mit kompletter Verlagerung des Magens nach intrathorakal bei weiterhin fixierter Kardia

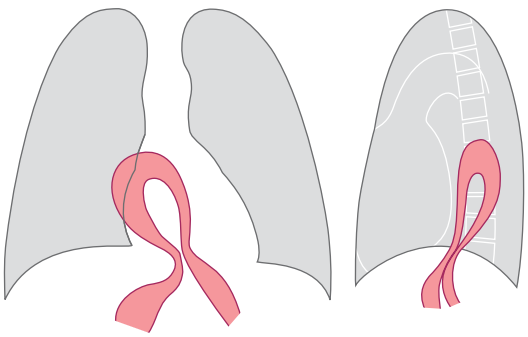

c Bochdalek-Hernie: Verlagerung von Darm durch das dorsal gelegene Trigonum lumbocostale nach intrathorakal.

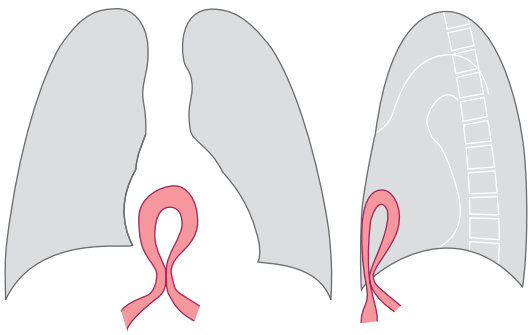

d Morgagni-Hernie: Verlagerung von Darm durch das retrosternal gelegene Trigonum sternocostale nach intrathorakal.

B-1.77 Zwerchfellhernie – Enterothorax

a Übersichtsaufnahme im Liegen: Der linke Herzrand und das linke Zwerchfell sind nicht mehr abgrenzbar, innerhalb der Transparenzminderung links sind blasige Aufhellungen erkennbar.
b Magen-Darm-Passage: Weit nach intrathorakal links verlagerter, kontrastierter Dickdarm; auch Dünndarmabschnitte befinden sich intrathorakal.

fellrisse kommen häufiger linksseitig vor, da die Leber bei einer abdominellen Gewalteinwirkung den Stoß bis zu einem gewissen Grade abfängt (**Abb. B-1.77**).

Radiologische Diagnostik: Bei der Hiatushernie sind im **Röntgenbild** folgende Zeichen nachweisbar:
- Flüssigkeitsspiegel im nach intrathorakal hernierten Magenabschnitt
- Verbreiterung der paraösophagealen Linie
- charakteristische Einschnürung des Magens an der Zwerchfellzwinge im Breischluck.

Die übrigen Zwerchfellhernien oder Zwerchfellrupturen zeigen sich meist in Form basaler, teilweise inhomogener Verschattungen (Darm) mit fehlender Abgrenzbarkeit der Zwerchfellkonturen oder des Herzrandes.
Die CT zeigt die Beziehung des Bruchsackes zum Zwerchfell oft besser als die Übersichtsaufnahme. Die **MRT** ist aufgrund des besseren Weichteilkontrastes und der Möglichkeit der koronaren Schnittebenen der CT überlegen. Aus diesem Grund sollte sie – falls möglich – als Schnittbildverfahren eingesetzt werden.

Radiologische Diagnostik: Zeichen der Hiatushernie:
- Flüssigkeitsspiegel im hernierten Magenabschnitt
- verbreiterte paraösophageale Linie
- Mageneinschnürung im Breischluck.

Die übrigen Hernien zeigen sich als basale, teils inhomogene Verschattungen mit fehlender Zwerchfellkontur.

Die **MRT** ist aufgrund des besseren Weichteilkontrastes und der koronaren Schnittebenen der CT überlegen.

2 Herz

Für die Abklärung von Herzerkrankungen steht eine Vielzahl an invasiven und nichtinvasiven diagnostischen Verfahren zur Verfügung. Neben den elektrokardiografischen Methoden sind die bildgebenden Verfahren einer der tragenden Pfeiler der kardiologischen Diagnostik. Konventionelle Radiologie, Sonografie, CT, MRT und nuklearmedizinische Methoden wie SPECT und PET ermöglichen neben einer immer subtiler werdenden morphologischen Beurteilung auch eine gezielte Funktionsdiagnostik. Oft ergänzen sich verschiedene Untersuchungsmethoden.

2.1 Radiologische Methoden

2.1.1 Konventionelle Röntgendiagnostik

Verfahren

► **Merke.** Die röntgenologische Basisdiagnostik des Herzens erfolgt mit der **Thoraxübersichtsaufnahme** (Herzfernaufnahme) **im Stehen in 2 Ebenen:**
- posterior-anteriorer Strahlengang (**p.-a.-** oder **Sagittalbild**)
- seitlicher Strahlengang (**R-L-** oder **Seitbild**).

Bei beiden Projektionen wird das Herz wegen seiner Nähe zur Filmebene in „Normalgröße" abgebildet (s. a. S. 152 ff.).

Posterior-anteriorer Strahlengang

Methode: s. S. 152 ff.

Indikation: Bestimmung der Herzgröße (Transversaldurchmesser).

Beurteilung: Die anatomischen Herz- und Mediastinalstrukturen sind in **Abb. B-2.1** schematisch dargestellt. Der Herzschatten imponiert im Röntgenbild als homogene Fläche, so dass nur über eine sorgfältige Analyse der Konturen und der Größe Rückschlüsse auf Veränderungen einzelner Herzhöhlen möglich sind.

Bestimmung des Transversaldurchmessers: Die röntgenmorphologische Analyse der Herzsilhouette in der Herzfernaufnahme beginnt mit der Größenbeurteilung des Herzens im Vergleich zum Thorax. Beim stehenden Patienten in tiefer Inspiration darf der Herztransversaldurchmesser höchstens halb so groß wie der Thoraxdurchmesser sein (**CT-Quotient ≤ 0,5**).
Der Transversaldurchmesser der **Herzsilhouette** ist dabei die Summe der größten Distanz des äußersten rechten und linken Herzrandes von der Mittellinie. Die Größenbestimmung des Herzens im Röntgenbild hat orientierenden Charakter; Volumenberechnungen unter Zuhilfenahme der Seitaufnahme sind angesichts der sehr präzisen Ultraschallmesstechnik heute obsolet.

► **Merke.** Ein CT-Quotient (cardiothoracic ratio) > 0,5 ist richtungsweisend für eine pathologische Herzvergrößerung.

Bei Verlaufsbeurteilungen zeigen erst Änderungen des Herzschattens von mehr als 1,5 cm eine signifikante Vergrößerung an, da diastolisch-systolische Größenabweichungen, die abhängig vom Zeitpunkt der Röntgenaufnahme auftreten, berücksichtigt werden müssen.
Bei nahezu jedem über 50-jährigen Patienten ist infolge physiologischer Alterungsprozesse eine **Dilatation und Elongation der Aorta** im Röntgenbild zu beobachten. Die Aorta ascendens überragt den Schatten der V. cava superior und wird an dieser Stelle rechtsseitig randbildend. Diese Aortenelongation ist zudem an einer Verringerung des Abstandes zwischen Aortenbogen und der linken Klavikula zu erkennen, der normalerweise über 2 cm liegt. Bei einer Lumenerweiterung der thorakalen Aorta bis 4 cm liegt eine Aortendilatation, bei einem größeren Durchmesser ein Aortenaneurysma vor (s. S. 398 ff.).
Zur Beurteilung pädiatrischer Thoraxaufnahmen s. S. 678 ff.

2 Herz

Bildgebende Verfahren sind die tragenden Pfeiler der kardiologischen Diagnostik.

2.1 Radiologische Methoden
2.1.1 Konventionelle Röntgendiagnostik
Verfahren

► **Merke.**

Posterior-anteriorer Strahlengang

Methode: s. S. 152 ff.

Indikation: Bestimmung der Herzgröße.

Beurteilung: s. **Abb. B-2.1**. Der Herzschatten imponiert als homogene Fläche.

Bestimmung des Transversaldurchmessers: Beim stehenden Patienten in tiefer Inspiration darf er höchstens halb so groß wie der Thoraxdurchmesser sein (**CT-Quotient ≤ 0,5**).

Der Transversaldurchmesser der **Herzsilhouette** ist die Summe der größten Distanz des äußersten rechten und linken Herzrandes von der Mittellinie.

► **Merke.**

Änderungen des Herzschattens von mehr als 1,5 cm zeigen eine signifikante Vergrößerung an.

Bei älteren Patienten ist häufig eine **Dilatation und Elongation der Aorta** im Röntgenbild sichtbar. Der Abstand zwischen Aortenbogen und linker Klavikula ist verringert. Bei einer Lumenerweiterung bis 4 cm spricht man von Aortendilatation, bei größeren Durchmessern liegt ein Aortenaneurysma vor (s. S. 398 ff.).

Zu pädiatrischen Thoraxaufnahmen s. S. 678 ff.

Seitlicher Strahlengang und Ösophagogramm

Methode: Der Brustkorb liegt dem Stativ linksseitig an. Beide Arme werden über Kopf angehoben. Die Aufnahme erfolgt in maximaler Inspiration und bei Atemstillstand (s. S. 153). Die Seitaufnahme wird mit einem Bariumbreischluck kombiniert.

Indikation: Bestimmung von Herzgröße sowie Vergrößerungen von rechtem oder linkem Ventrikel (s. **Abb. B-2.1**).

Beurteilung: Aorta ascendens, Pulmonalarterie und rechter Ventrikel bilden den **ventralen** Rand, linker Vorhof, linker Ventrikel und V. cava inferior bilden den **dorsalen** Rand (**Abb. B-2.1**).

Bestimmung des Herztiefendurchmessers: Dieser wird 2 cm oberhalb der Kreuzungsstelle zwischen V. cava inferior und der Kontur des linken Ventrikels gemessen. Nimmt er an Größe zu, verkleinert sich im Seitbild der **Retrokardialraum** (**Abb. B-2.2**).

Bei linksventrikulärer Herzvergrößerung überragt die linke Herzkammer die kontrastierte Speiseröhre nach dorsal. Bei Vergrößerung des linken Vorhofs verlagert sich der Ösophagus auf Vorhofhöhe nach dorsal (**Abb. B-2.2**).

Seitlicher Strahlengang und Ösophagogramm

Methode: Der Brustkorb des Patienten liegt dem Stativ linksseitig an, um eine vergrößerte Abbildung des Herzens zu vermeiden. Beide Arme werden über den Kopf angehoben, die Aufnahme erfolgt in maximaler Inspiration und bei Atemstillstand (s. S. 153). Für kardiologische Fragestellungen wird die Seitaufnahme in der Regel mit einem Bariumbreischluck zur Ösophagusdarstellung kombiniert (Ösophagogramm).

Indikation: Bestimmung der Herzgröße (Herztiefendurchmesser), Unterscheidung von Größenveränderungen des rechten oder linken Ventrikels (s. **Abb. B-2.1**).

Beurteilung: In kraniokaudaler Reihenfolge wird der **ventrale** Rand der Herzsilhouette von Aorta ascendens, Hauptstamm der Pulmonalarterie und rechtem Ventrikel gebildet; der **dorsale** Herzrand von linkem Vorhof, linkem Ventrikel und V. cava inferior (**Abb. B-2.1**).

Bestimmung des Herztiefendurchmessers: Gemessen wird der Herztiefendurchmesser 2 cm oberhalb der Kreuzungsstelle zwischen V. cava inferior und der Kontur des linken Ventrikels.
Bei Größenzunahme des **Herztiefendurchmessers** im Seitbild verkleinert sich der **Retrokardialraum**. Die dorsale Kontur des linken Ventrikels überragt die hintere Begrenzung der V. cava inferior um mehr als 1,5 cm.
Eine Einengung des Retrokardialraumes kann durch einen vergrößerten oder dorsal verlagerten linken Ventrikel oder/und Vorhof verursacht sein (**Abb. B-2.2**).
Bei linksventrikulärer Herzvergrößerung überragt die linke Herzkammer die kontrastierte Speiseröhre nach dorsal; seltener tritt eine Dorsalverlagerung des Ösophagus auf. Eine Vergrößerung des linken Vorhofs wird an einer umschriebenen Dorsalverlagerung der Speiseröhre in Vorhofhöhe erkannt (**Abb. B-2.2**). Auch Verlaufsanomalien der Aorta und der supraaortalen Gefäße gehen mit Verlagerungen und Impressionen der Speiseröhre einher.

B-2.1 Röntgenologische Basisdiagnostik des Herzens: Herzfernaufnahme in 2 Ebenen

a p.-a.-Bild

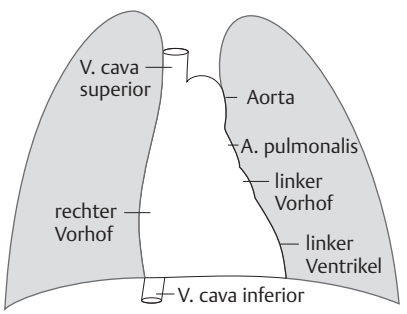

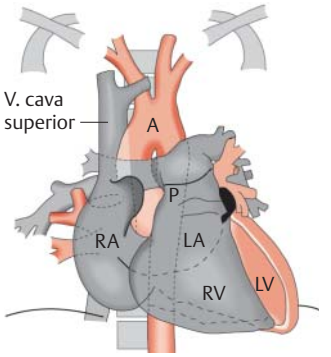

b Seitbild

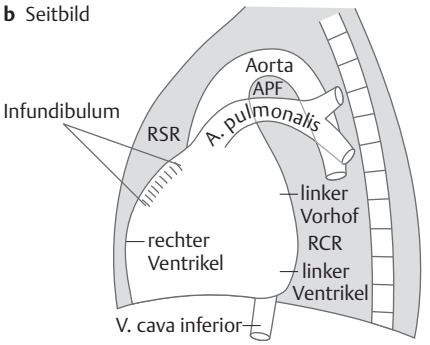

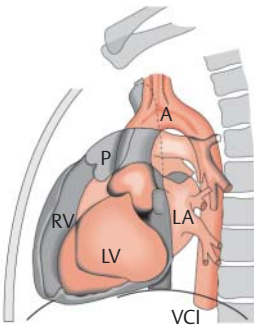

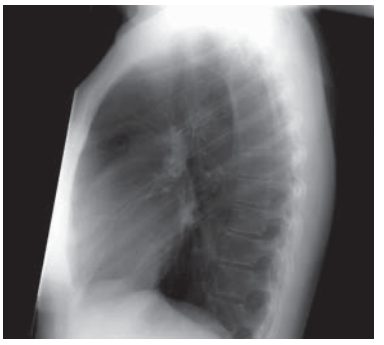

a gibt die anatomischen Strukturen im p.-a.-Bild und **b** im linken Seitbild wieder. Beachte, dass der rechte Ventrikel im p.-a.-Bild nicht randbildend ist.
(A = Aorta, LA = linker Vorhof, LV = linker Ventrikel, P = Truncus pulmonalis, RA = rechter Vorhof, RV = rechter Ventrikel, VCS = Vena cava sup., RSR = Retrosternalraum, RCR = Retrokardialraum, APF = aortopulmonales Fenster)

B-2.2 Schematische Darstellung des Ösophagogramms im linken Seitbild

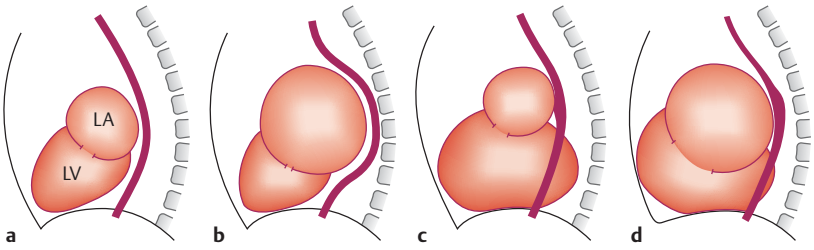

a Normal.
b Linksatriale Hypertrophie.
c Linksventrikuläre Hypertrophie.
d Kombinierte linksatrioventrikuläre Hypertrophie.
Beachte die Verkleinerung des Retrokardialraums (b, c, d), die Verlagerung der Speiseröhre auf Vorhofebene (b) und die Ausbuchtung des linken Ventrikels hinter dem kontrastmittelmarkierten Ösophagus (c). Letzteres ist bei linksatrioventrikulärer Herzhöhlenvergrößerung weniger ausgeprägt (LA = linker Vorhof, LV = linker Ventrikel).

Einengungen des **Retrosternalraumes** weisen auf eine Vergrößerung des rechten Ventrikels hin.

2.1.2 Echokardiografie

Methoden und Indikationen: Die Echokardiografie zählt zu den Standarduntersuchungsverfahren in der Diagnostik von Herzerkrankungen. Folgende Verfahren sind zu unterscheiden (**Abb. B-2.3**):

- **M-Mode** (M = Motion): eindimensionale Ultraschallmessung in Beziehung zur Zeit, ermöglicht die Darstellung charakteristischer Klappenbewegungen sowie Messung der Herzwanddicke und der Größe der Herzhöhlen abhängig vom Herzzyklus. Hauptindikation ist die **Funktionsanalyse der Klappen**.
- **B-Mode:** zweidimensionale Echtzeitsonografie; dieses Verfahren erlaubt eine (flächenhafte) Beurteilung sämtlicher kardialer Strukturen, wobei die morphologische Beurteilung im Vordergrund steht. Rippen-, Muskel-, Fettanteile, aber auch pulmonale Erkrankungen (z. B. Emphysem) können die **transthorakale** US-Diagnostik beeinträchtigen. Bei der **transösophagealen** Echokardiografie **(TEE)** wird die Ultraschallsonde in den mittleren Ösophagusabschnitt vorgeführt. Mit diesem Verfahren gelingt eine genaue Darstellung v. a. der dorsalen Herzabschnitte (z. B. bei V. a. **Endokarditis** oder **Vorhofthromben**).
- **Doppler-Methode:** Nachweis und Quantifizierung von **Klappenfehlern** sowie intrakardialer **Blutfluss**- und **Druckverhältnisse**.
  - **CW**-(continous-wave-)Doppler: Analyse hoher Flussgeschwindigkeiten (z. B. bei Aortenstenose), jedoch keine Aussage über die Entstehungstiefe möglich.
  - **PW**-(pulsed-wave-)Doppler: Tiefenbereich ist wählbar, eine exakte Bestimmung hoher Flussgeschwindigkeiten ist jedoch nicht möglich.
- **Farb-Doppler:** Simultane Abbildung von zweidimensionalem Ultraschallbild und Doppler-Effekt des strömenden Blutes. Dabei wird der Blutfluss abhängig von der Flussrichtung und -geschwindigkeit farbcodiert sichtbar gemacht. So können **Klappeninsuffizienzen** und **Shuntvitien** besser erkannt werden.
- **Kontrastmittelechokardiografie:** Durch i. v.-Applikation eines Ultraschallkontrastmittels (starke Reflexion der Ultraschallwellen) während der Echokardiografie wird die Kontrastierung des Herzens erheblich verbessert. Bei Verwendung nicht lungengängiger KM wird im linken Herzen normalerweise kein Echokontrast sichtbar, da die Mikrobläschen die kapillare Lungenstrombahn nicht passieren können. Der Nachweis reflektierender Mikrobläschen in beiden Ventrikeln bedeutet dann z. B., dass ein Septum-Defekt mit Rechts-Links-Shunt besteht. Indikation: v. a. zum Nachweis von **Shuntvitien** bzw. komplexer **kongenitaler Vitien**. Seltener kommen bei bestimmten Fragestellungen (z. B. Abgrenzung von Raumforderungen im linken Ventrikel) auch lungengängige KM zur Anwendung.
- **Belastungs-(Stress-)Echokardiografie:** Echokardiografie unter gleichzeitiger Steigerung der Herzarbeit (z. B. Fahrradergometrie, pharmakologisch) zur Beurteilung regionaler Wandbewegungsstörungen. Hauptindikation ist der **Ausschluss einer KHK**.

Einengungen des **Retrosternalraums** weisen auf eine Vergrößerung des rechten Ventrikels hin.

2.1.2 Echokardiografie

Methoden und Indikationen: Verfahren der Echokardiografie (**Abb. B-2.3**):

- **M-Mode:** eindimensionale Ultraschallmessung in Beziehung zur Zeit. Hauptindikation: Funktionsanalyse der Klappen.
- **B-Mode:** zweidimensionale Echtzeitsonografie; erlaubt die morphologische Beurteilung sämtlicher kardialer Strukturen. Bei der **transösophagealen** Echokardiografie **(TEE)** wird die Sonde in den mittleren Ösophagus eingeführt. Dadurch gelingt eine genaue Darstellung v. a. der dorsalen Herzabschnitte.
- **Doppler-Methode:** Zum Nachweis und zur Quantifizierung von Klappenfehlern und intrakardialer Blutfluss- und Druckverhältnisse. Man unterscheidet den **CW**-(continous-wave-)Doppler zur Analyse hoher Flussgeschwindigkeiten vom **PW**-(pulsed-wave-)Doppler mit wählbarem Tiefenbereich.
- **Farb-Doppler:** Simultane Abbildung von zweidimensionalem Ultraschallbild und Doppler-Effekt des strömenden Blutes, das farbcodiert sichtbar gemacht wird.
- **Kontrastmittelechokardiografie:** Zum Nachweis von Shuntvitien bzw. komplexen kongenitalen Vitien. Meist werden nicht lungengängige KM verwendet, die die kapillare Lungenstrombahn nicht passieren können. Deshalb wird im linken Herzen nur dann ein Echokontrast sichtbar, wenn ein Rechts-links-Shunt besteht.
- **Belastungs-(Stress-)Echokardiografie:** Zur Beurteilung regionaler Wandbewegungsstörungen, v. a. Ausschluss einer KHK.

B-2.3 Echokardiografische Verfahren

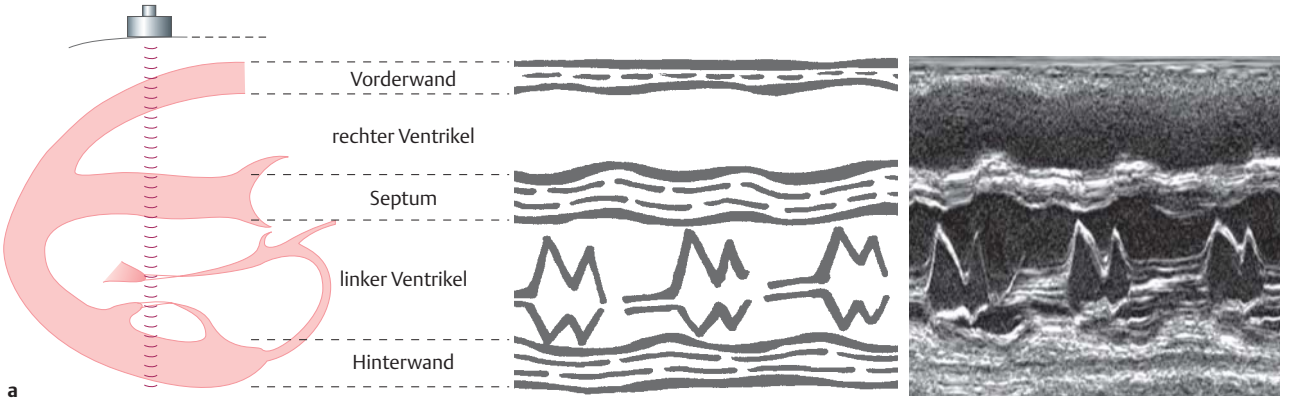

a



b

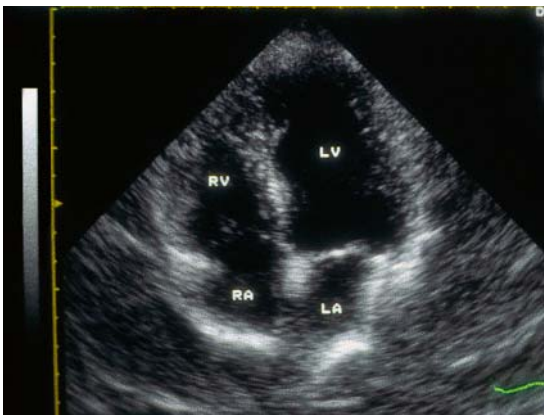

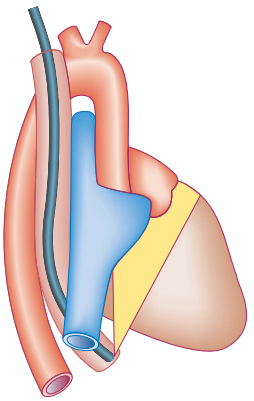

c

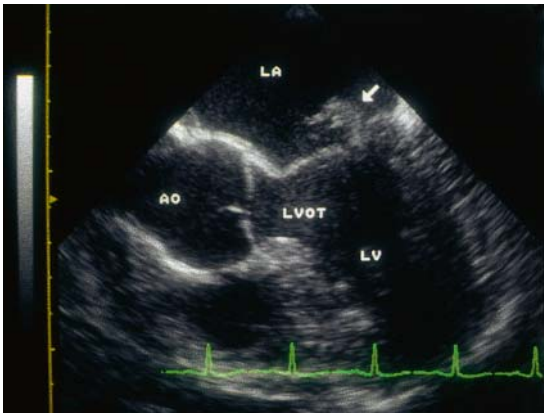

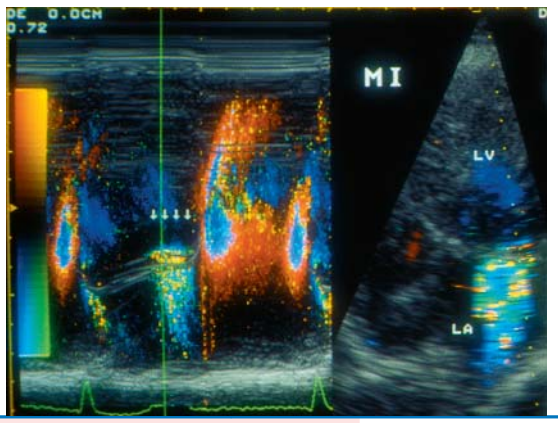

d

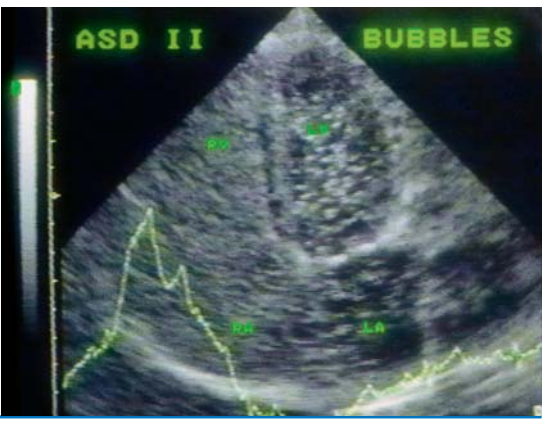

e

a Eindimensionale M-Mode-Echokardiografie.
b Zweidimensionales transthorakales echokardiografisches Bild (sog. „apikaler Vierkammerblick"). LA = linker Vorhof, RA = rechter Vorhof, LV = linker Ventrikel, RV = rechter Ventrikel. Die AV-Klappen sind geschlossen.
c Zweidimensionales transösophageales echokardiografisches Bild. Patient mit partiellem Abriss des subvalvulären Halteapparates des hinteren Mitralklappensegels (Pfeil), das in den linken Vorhof prolabiert.
d Farbcodierte Dopplerechokardiografie mit Nachweis eines deutlichen systolischen transmitralen Refluxes in den linken Vorhof.
e Kontrastmittelechokardiografie bei einem Patienten mit einem Vorhofseptumdefekt vom Sekundum-Typ (ASD II) mit Kontrastmittelübertritt vom rechten (RA) in den linken (LA) Vorhof und konsekutiver echoreicher Signalreflexion durch das KM auch im linken Ventrikel.

► Klinischer Fall. Bei einem 44-jährigen Patienten wurden aufgrund eines IgM-Plasmozytoms Plasmapheresen durchgeführt (zur Akutbehandlung eines Hyperviskositätssyndroms infolge des hohen IgM-Paraproteins). Hierzu wurden wiederholt Sheldon-Katheter über die rechte und linke V. jugularis interna implantiert. Ein zunächst foudroyant verlaufendes Krankheitsbild erzwang eine gleichzeitige intensive Chemotherapie. Die Gesamtsituation konnte gebessert werden. In der 7. Woche nach Aufnahme entwickelte der Patient jedoch septische Fieberschübe. In der Echokardiografie zeigten sich erhebliche Vegetationen auf der Trikuspidalklappe im Sinne einer Trikuspidalklappenendokarditis (**Abb. B-2.4a**). Der Patient verstarb wenige Tage später. Der Sektionsbefund der Trikuspidalklappe ist in **Abb. B-2.4b** dargestellt. Die Trikuspidalklappe wird im Vergleich zur Mitral- und Aortenklappe selten durch eine Endokarditis befallen. Bei i. v.-Drogenabhängigen, Dialysepatienten oder Patienten mit lange verweilendem zentralvenösen Zugang kommen Endokarditiden der Trikuspidalklappe gehäuft vor. Bei diesem Patienten wurden die Keime über den Sheldon-Katheter eingeschleppt.

► Klinischer Fall.

B-2.4 Endokarditis der Trikuspidalklappe

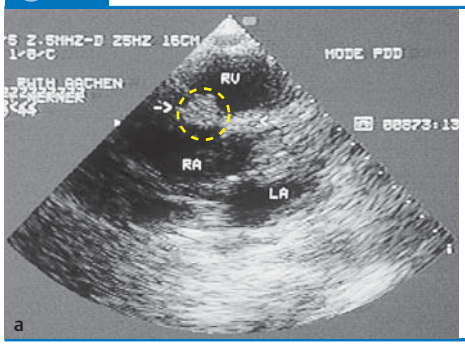

a

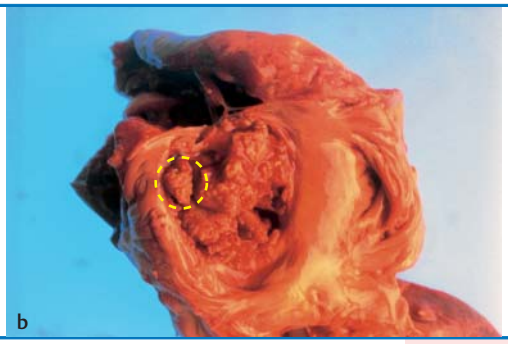
b

a In der Echokardiografie deutlich sichtbare Vegetationen auf der Trikuspidalklappe.
b Sektionsbefund.

2.1.3 Computertomografie

Methode (s. a. S. 73 ff.): Die kardiale CT erfolgt als Nativdiagnostik zur Erfassung von Koronarverkalkungen sowie nach i. v. KM-Gabe zur Morphologie-Beurteilung des Herzens, des Perikards und der großen Gefäße.
Voraussetzung für eine Herzdiagnostik mittels CT ist die **Multislice-Technik,** die sekundäre Rekonstruktionen in unterschiedlicher Projektion mit hoher Ortsauflösung ermöglicht. Die kardiale CT wird mit einer **EKG-Synchronisation** durchgeführt. Dies hat den Zweck, Aufnahmen nur während einer umschriebenen Phase des Herzzyklus aufzunehmen bzw. retrospektiv Rekonstruktionen zu definierten Phasen eines Herzzyklus erstellen zu können (z. B. Rekonstruktionen in der kurzen Herzachse in Enddiastole bzw. Endsystole zur Volumenbestimmung).

Allgemeine Indikationen:
- Nachweis von Verkalkungen des Peri- und Myokards
- Koronarkalkquantifizierung
- Größenbestimmung einzelner Herzhöhlen sowie Raumforderungen in Herzhöhlen
- Perikarderguss und Perikardtumoren.

Spezielle Indikationen:
- Koronarangiografie, aortokoronare Bypassangiografie (derzeit noch limitiert auf die proximalen Gefäßabschnitte)
- linksventrikuläre Funktionsanalyse

2.1.3 Computertomografie

Methode (s. a. S. 73 ff.): Nativ zur Erfassung von Koronarverkalkungen sowie nach KM-Gabe zur Morphologie-Beurteilung.

Verwendet wird die **Multislice-Technik,** die sekundäre Rekonstruktionen in unterschiedlicher Projektion mit hoher Ortsauflösung ermöglicht. Mittels **EKG-Synchronisation** können Aufnahmen während umschriebener Phasen des Herzzyklus aufgenommen werden.

Allgemeine Indikationen:
- Nachweis von Verkalkungen des Peri- und Myokards
- Koronarkalkquantifizierungen
- Größenbestimmung der Herzhöhlen, Raumforderungen in Herzhöhlen
- Perikarderguss und -tumoren.

Spezielle Indikationen:
- Koronarangiografie, aortokoronare Bypassangiografie
- linksventrikuläre Funktionsanalyse

B-2.5 Typische CT-Schnittebenen des Herzens

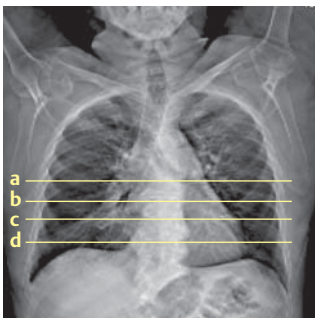

Zu beachten ist in **a** das rechts paravertebrale Infiltrat bei einem Patienten mit Lungenembolie, in **b** das ausgedehnte linksseitige Infiltrat bei gleichem Patienten; KM-Aussparung in einer rechtsseitigen Pulmonalarterie als Hinweis für eine Lungenembolie (Pfeil) und in **c** die offene Mitralklappe (Pfeilspitzen), vgl. hierzu Abb. B 2-4.

AA	Aorta ascendens	RIVA	R. interventricularis anterior
AD	Aorta descendens	RPA	rechte Pulmonalarterie
CS	Sinus coronarius	RV	rechter Ventrikel
LA	linker Vorhof	S	Septum interventriculare
LCA	linke Koronararterie	TP	Truncus pulmonalis
LPA	linke Pulmonalarterie	VCI	V. cava inferior
LV	linker Ventrikel	VCS	V. cava superior
P	Perikard		
RA	rechter Vorhof		
RCA	rechte Koronararterie		

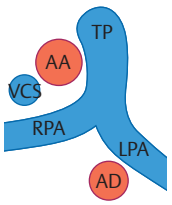

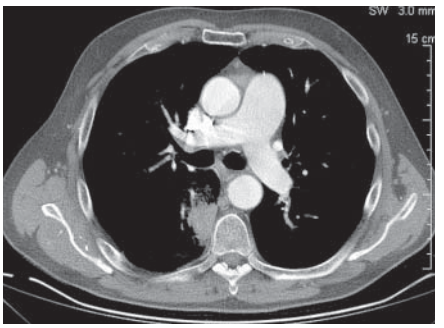

a In Höhe des Truncus pulmonalis.

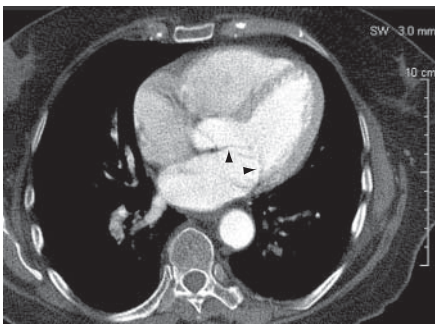

c Darstellung aller vier Herzkammern.

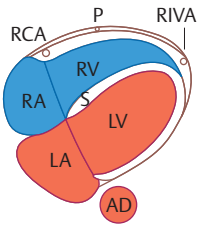

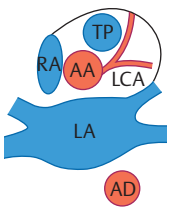

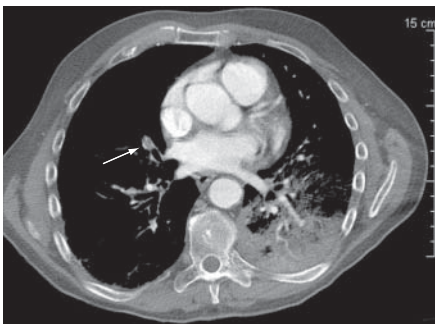

b In Höhe des linken Vorhofs.

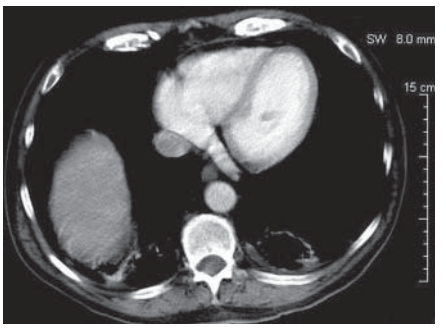

d Unterhalb des linken Vorhofs.

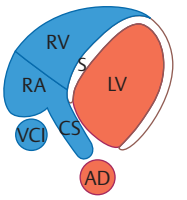

- akuter Thoraxschmerz mit Ausschluss einer Lungenarterienembolie (**Abb. B-2.5**), einer Aortendissektion u./o. einer signifikanten Koronarstenose.

2.1.4 Magnetresonanztomografie

Methode: s. S. 79 ff. Die MRT ermöglicht eine kardiale Morphologie- und Funktionsdiagnostik.

Indikationen (**Abb. B-2.6**): Beurteilung von Größe, Form und Lagebeziehungen der Herzkammern sowie Beurteilung der Perfusion und Vitaliät des Myokards. Wichtige Indikationen:
- erworbene Erkrankungen der großen herznahen Gefäße
- koronare Herzkrankheit und ihre Folgen
- Kardiomyopathien
- Myokarditits, Perikarditis und Perikarderkrankungen
- kardiale und parakardiale Raumforderungen
- erworbene Herzklappenfehler
- angeborene Herzfehler.

- Notfalldiagnostik bei akutem Thoraxschmerz durch simultanen Ausschluss einer Lungenarterienembolie (**Abb. B-2.5**), einer Aortendissektion und/oder einer signifikanten Koronarstenose.

2.1.4 Magnetresonanztomografie

Methode (s. a. S. 79 ff.): Rekonstruktion von Schnittbildern (Tomografien) aus Körpersignalen (Resonanzsignale), die mithilfe sich ständig ändernder Magnetfelder induziert werden. Die MRT ermöglicht eine kardiale Morphologie- sowie Funktionsdiagnostik.

Indikationen (**Abb. B-2.6**): Die kardiale Morphologie-Diagnostik wird angewendet zur Beurteilung von Größe und Form der Herzkammern sowie deren Lagebeziehung zueinander und zur Beurteilung der Herzwandungen. Die kardiale Funktionsdiagnostik dient der Beurteilung der Herzfunktion sowie der Perfusion und Vitalität des Myokards. Hieraus ergeben sich folgende wichtige Indikationen:
- erworbene Erkrankungen der großen herznahen Gefäße
- koronare Herzkrankheit und ihre Folgen
- Kardiomyopathien
- Myokarditits, Perikarditis und Perikarderkrankungen
- kardiale und parakardiale Raumforderungen
- erworbene Herzklappenfehler
- angeborene Herzfehler.

B-2.6 MRT-Untersuchung des Herzens und typische MRT-Aufnahmen

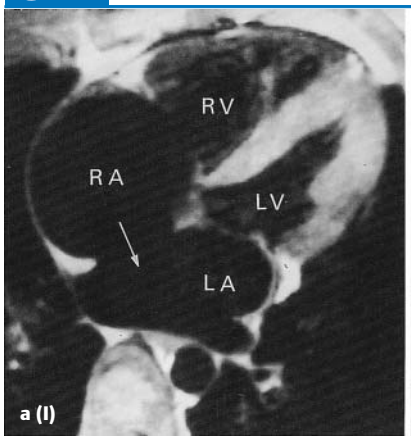

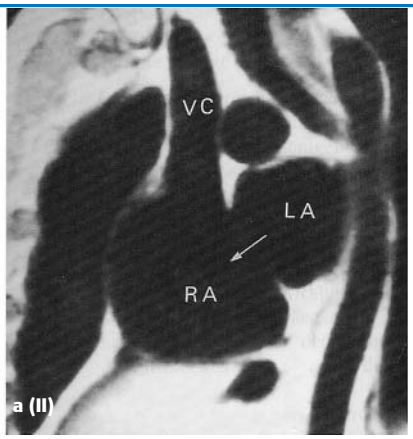

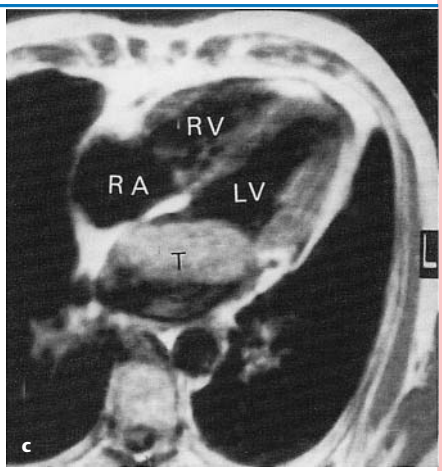

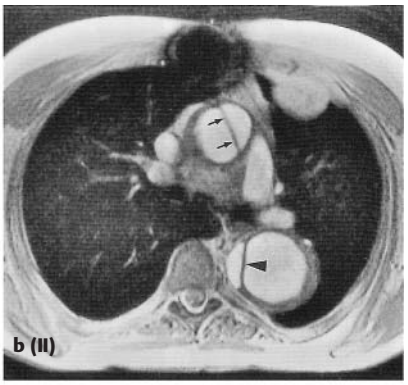

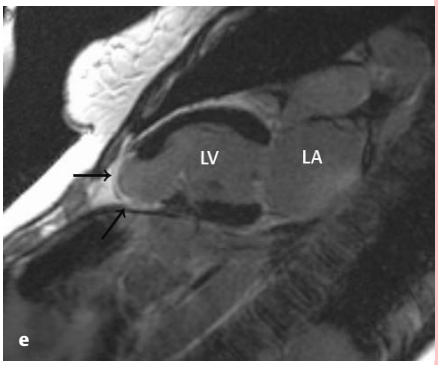

a Axiales (I) und seitliches (II) Bild eines ASD (Pfeilmarkierungen).
b Am Aortenverlauf orientiertes sagittales (I) sowie axiales (II) Bild einer Aortendissektion Typ Stanford A mit Beginn im Bereich der Aorta ascendens (bI: Pfeile auf Dissektionsmembran, bII: Pfeile auf Dissektionsmembran Aorta ascendens, Pfeilspitze Aorta descendens).
c Tumor (T) im linken Vorhof, es handelte sich um ein Myxom. Axiales MRT-Bild mit Darstellung aller vier Herzkammern.
d Charakteristischer MRT-Befund der arrhythmogenen rechtsventrikulären Kardiomyopathie mit regionaler Infiltration des Myokards durch Fettgewebe. Des Weiteren aneurysmatische Aussackung des rechten Vorhofs. Im bewegten Bild würde ferner eine Kontraktionsstörung des Myokards auffallen.
e Chronischer Myokardinfarkt (Zweikammerblick des Herzens): 15 Minuten nach Kontrastmittelgabe starke Kontrastmittelanreicherung (sog. Late Enhancement) im Bereich der ausgedünnten chronisch infarzierten Herzspitze (Pfeil).
f MRT-Darstellung eines Bypasses (Pfeilspitze) zur rechten Herzkranzarterie (schwarze Pfeile). Der Bypass ist blutdurchströmt und daher signalarm im medialstinalen Fettgewebe gut erkennbar. Weißer Pfeil auf Anastomose.

Wissenschaftlich evaluiert werden derzeit:
- MR-Angiografie der Koronararterien
- Diagnostik von Klappenerkrankungen, Shuntvitien und Myokarditiden.

In der wissenschaftlichen Evaluation befinden sich:
- MR-Angiografie der Koronararterien sowie die Funktionsdiagnostik koronarer Bypässe
- Diagnostik von Erkrankungen der Herzklappen und Shunt-Vitien
- Diagnostik entzündlicher Erkrankungen des Myokards.

Kontraindikationen: Herzschrittmacher, ICD, ferromagnetische Gefäßclips, Stimulationselektroden.

Kontraindikationen: Patienten mit Herzschrittmacher oder ICD (implantierbarer automatischer Kardioverter-Defibrillator), Gefäßclips aus ferromagnetischem Material sowie spinal implantierte Stimulationselektroden.

► **Exkurs.** **Spezielle Kardio-CT- und Kardio-MRT-Diagnostik**

Durch die rasanten technischen Entwicklungen auf dem Gebiet der CT- und MRT-Techniken findet derzeit ein dramatischer Wandel der Indikationsspektren für diese beiden Verfahren statt.

Voraussetzung für eine dezidierte kardiale Bildgebung mittels schnittbildgebender Verfahren sind zum einen moderne **Mehrschicht-Computertomografen** oder moderne **1,5-** bis **3-Tesla-MRT-Geräte**, zum anderen spezielle CT- und MRT-kompatible Monitorsysteme mit **EKG-Triggerungsmöglichkeiten** sowie spezielle Workstations, an denen die Datensätze analysiert werden können.

Neben der im Nachhinein erfolgenden Zuordnung von Bildinformationen zum RR-Zyklus im EKG (sog. „**retrospektives EKG-Gating**“) ist mit Computertomografen der neuesten Generation und breitem Detektor (mind. 64 Detektorzeilen) eine Datenaufnahme nur in der diastolischen Phase bei geringer Herzbewegung möglich (sog. „**prospektive EKG-Triggerung**“). Die Vorteile liegen in einer deutlichen Verringerung der Strahlenbelastung sowie in einer verbesserten Bildqualität der „eingefrorenen“ Koronararterien.

Das Indikationsspektrum der modernen **Kardio-CT** umfasst insbesondere Patienten mit niedriger Wahrscheinlichkeit für eine koronare Herzkrankheit. Hier kann das CT eine relevante Koronararterienstenose mit hoher Sicherheit ausschließen. Weitere Indikationen bestehen bei Patienten mit Z. n. Bypass-Operation oder bei neu aufgetretenen Rhythmusstörungen. Kritisch ist der Einsatz der Kardio-CT bei bekannter stark kalzifizierender KHK, bei Stents sowie aufgrund der Strahlenbelastung bei jungen Patienten (unter 50 Jahren) zu sehen.

Im Gegensatz zur CT, die sich auf die anatomische Information bzw. Morphologie der Koronarien bezieht, zielt die Untersuchung des Herzens mit modernen **1,5-** bis **3-Tesla-MRT-Geräte** auf die **Darstellung der funktionellen Situation**. Neben der Analyse der Herzwandbewegung und der exakten Bestimmung der Herz- bzw. Auswurfvolumina ist vor allem die Analyse der Klappen und ihrer Funktion sowie die Analyse des Blutflusses auch in den großen Gefäßen Gegenstand der Untersuchungen. In diesem Zusammenhang ist auch die exakte Darstellung **komplexer angeborener Herzvitien** zu nennen – die MRT bietet hier wie kein anderes Verfahren ein umfassendes Bild aller relevanten Aspekte innerhalb einer einzigen Untersuchung. Nach intravenöser Kontrastmittelgabe kann die Verteilung im Myokard sowohl in der Früh- als auch in der Spätphase beobachtet werden. Hierdurch können bei Patienten mit drohendem oder stattgehabtem **Myokardinfarkt** die myokardiale Perfusionsreserve, eine Störung der Mikrozirkulation sowie Narben nach abgelaufener Myokardischämie mit hoher Sicherheit detektiert und genau räumlich zugeordnet werden. Darüber hinaus sind **tumoröse** oder **entzündliche Erkrankungen** des Herzens, besonders auch des Herzmuskels, gut und sicher diagnostizierbar. Myokarditis, Sarkoidose oder andere myokardiale Erkrankungen werden anhand des sog. „Late Enhancement“, also der in der Spätphase persistierenden KM-Akkumulation im Myokard, dargestellt und sind klassische Indikationen für das Herz-MRT (**Abb. B-2.7**). Einzige Kontraindikationen sind intrakorporale ferromagnetische Fremdkörper.

B-2.7 Kardio-MRT: Verschiedene Muster von myokardialem Late Enhancement

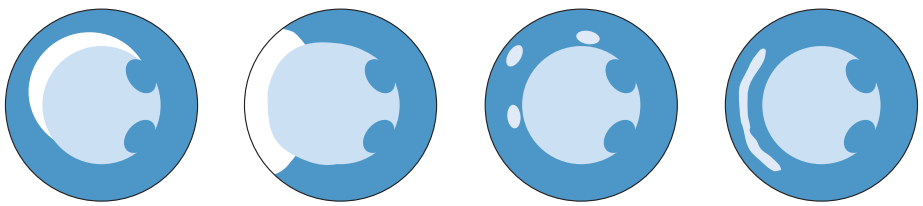

a, b Ischämiebedingte Muster: Bei chronischem Myokardinfarkt stellt sich die Infarktnarbe als scharf begrenztes hyperintenses Areal dar, je nach Ausdehnung subendokardial (**a**) oder transmural (**b**) (**Abb. B-2.6**e).

c, d Nicht ischämiebedingte Muster: Ein fleckiges, wenig hyperintenses Late Enhancement findet sich z. B. bei Myokarditis oder einer Sarkoidose (**c**), ein mittmyokardiales Enhancement z. B. bei dilatativen Kardiomyopathien (**d**).

2.1.5 Angiokardiografie

2.1.5 Angiokardiografie

► **Definition.**

► **Definition.** Röntgenkontrastdarstellung der Herzbinnenräume, ihrer Größe und Funktion, der großen Gefäßstämme, Nachweis und Bestimmung ggf. vorhandener Shuntvolumina, Darstellung der Koronararterien.

Methode: Beim **Linksherzkatheter** wird über die A. femoralis oder A. brachialis ein Katheter bis in die linke Herzkammer oder an die Abgänge der Koronararterien **(Koronar-**

Methode: Unterschieden werden der venöse (Rechtsherzkatheter, „kleiner Herzkatheter“) und arterielle Herzkatheter (Linksherzkatheter). Beim **Linksherzkatheter** wird perkutan von der Leiste oder Ellenbeuge aus über die A. femoralis bzw. A. bra-

B-2.8 Angiokardiografische Verfahren und Indikationen

venöser Herzkatheter (Rechtsherzkatheter)
über V. femoralis communis
oder V. brachialis

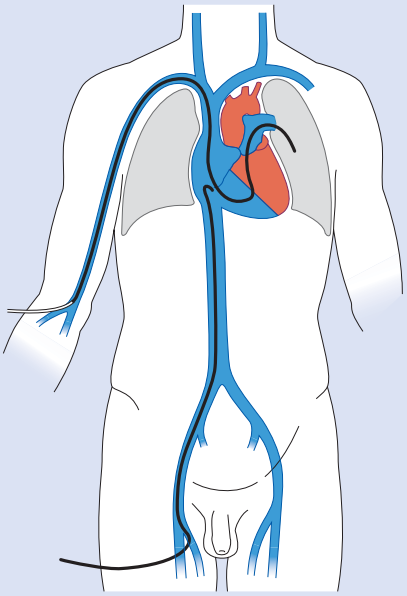

Anatomie der Kranzarterien

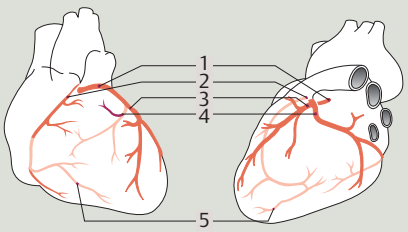

1 A. coronaria sinistra
2 A. coronaria dextra
3 R. interventricularis anterior
4 R. circumflexus
5 R. interventricularis posterior

Indikationen

Pulmonalisangiografie
- arteriovenöse Lungenfisteln
- Pulmonalisklappeninsuffizienz
- Fragestellungen bei Patienten mit Mitral- oder Aortenklappenersatz
- Patientenüberwachung auf Intensivstationen (Monitoring: HMV, Druck)

Dextrokardiografie
- Pulmonal- und Trikuspidalklappenfehler
- Rechts-links-Shuntvitien
- Vorhofseptumdefekt
- Lungenvenenfehleinmündung

Angeborene Herzfehler
- Transposition der großen Gefäße
- Pseudotruncus arteriosus communis
- Truncus arteriosus communis

Levokardiografie
- fakultativ bei Koronarangiografie (Myokardfunktionsanalyse)
- Aorten- und Mitralklappenfehler
- Rechts-links-Shuntvitien
- Canalis atrioventricularis communis
- Kardiomyopathien
- Aneurysmabildungen der linken Kammer
- linksventrikuläre Dys- oder Akinesien

Koronarangiografie
- bei koronarer Herzerkrankung
- vor Herzoperationen bei Erwachsenen
- zum Ausschluss anatomischer Verlaufsanomalien (vor Herzoperationen)

arterieller Herzkatheter (Linksherzkatheter)
über A. femoralis communis
oder A. brachialis

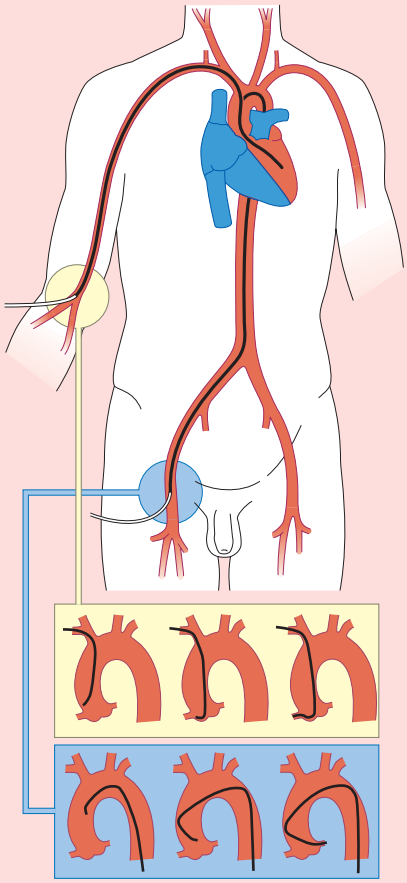

Sondierungstechnik für die rechte bzw. linke Koronararterie bei transbrachialem Zugang (obere Reihe) oder transfemoralem Zugang (untere Reihe)

chialis ein Katheter bis in die linke Herzkammer oder an die Abgänge der Koronararterien **(Koronarangiografie)** vorgeschoben. Beim **Rechtsherzkatheter** wird der Katheter über die V. femoralis oder V. brachialis eingeführt. Nach Injektion eines Kontrastmittels wird dessen Verteilung und Fluss auf einem Cinematografiefilm aufgezeichnet.

Die **Ventrikulografie** gibt Auskunft über Größe, Form und Kontraktionsverhalten des linken **(Laevokardiografie)** oder rechten Herzens **(Dextrokardiografie)**. Die **Koronarangiografie** erlaubt die selektive Darstellung der Koronararterien .

Bei speziellen Fragestellungen können über den Katheter **Gewebebiopsien** des Myokards vorgenommen oder das Reizleitungssystem durch gezielte Applikation von Stromimpulsen überprüft werden **(elektrophysiologische Untersuchung, EPU)**. Außerdem bestehen **therapeutische** Anwendungsmöglichkeiten (z. B. Ballondilatation stenosierter Koronararterien).

Indikationen: s. **Abb. B-2.8**.

Kontraindikation: Kontraindikationen sind **Kontrastmittelallergien,** Hyperthyreose, dekompensierte Herzinsuffizienz, Gerinnungsstörungen sowie die Ablehnung durch den Patienten.

angiografie) vorgeschoben. Beim **Rechtsherzkatheter** wird der Katheter über die V. femoralis oder V. brachialis eingeführt.

Die **Ventrikulografie** gibt Auskunft über Größe, Form und Kontraktionsverhalten der Ventrikel. Die **Koronarangiografie** erlaubt die selektive Darstellung der Koronararterien.

Über den Katheter können **Gewebebiopsien** vorgenommen oder das Reizleitungssystem überprüft werden **(elektrophysiologische Untersuchung, EPU)**.

Indikationen: s. **Abb. B-2.8**.

Kontraindikation: Vor allem **Kontrastmittelallergie.**

Methode (s. S. 138 ff.): Die Szintigrafie ermöglicht Darstellung und Beurteilung
- vital perfundierten Myokardgewebes
- nekrotisch infarzierten Myokardgewebes
- der Ventrikelfunktionsverhältnisse
- der Stoffwechselaktivität des Herzmuskels.

Die **Emissionscomputertomografie (ECT)** erlaubt eine überlagerungsfreie Darstellung mit schichtweiser Abbildung der Radionuklidverteilung im Herzen. Zu ihr gehören die **Single-Photon-Emissionscomputertomografie (SPECT)** und die **Positronen-Emissionscomputertomografie (PET)**.

Indikationen und typische Befunde: s. **Tab. B-2.1**.

2.1.6 Nuklearmedizinische Verfahren

Methode (s. S. 138 ff.): Die Szintigrafie des Herzens ermöglicht die Darstellung und Beurteilung
- vital perfundierten Myokardgewebes
- nekrotisch infarzierten Myokardgewebes
- der Ventrikelfunktionsverhältnisse und
- der Stoffwechselaktivität des Herzmuskels

sowohl in Ruhe als auch unter Belastung.

Neben der herkömmlichen Gammakamera, die die gesamte abgegebene Strahlung eines Nuklides aus einer Körperregion auf einem Bild wiedergibt (s. S. 141), erlauben technische Weiterentwicklungen eine überlagerungsfreie Darstellung mit schichtweiser Abbildung der Radionuklidverteilung im Herzen. Diese schnittbildgebenden Verfahren, die in Analogie zur CT mittels um die Körperachse rotierender Detektoren die vom Nuklid emitierte Strahlung erfassen, werden als **Emissionscomputertomografie (ECT)** bezeichnet (s. S. 142 ff.). Hierzu gehören die **Single-Photon-Emissionscomputertomografie (SPECT)** und die **Positronen-Emissionscomputertomografie (PET)**.

Indikationen und typische Befunde: s. **Tab. B-2.1**.

B-2.1 Wichtige nuklearmedizinische Methoden und ihre Indikationen

Methode	Nuklid/Substanz	Durchführung	Indikation	Befund
Myokard-perfusions-szintigrafie	▪ ^{201}Thallium-Chlorid (Nachteil: lange HWZ) ▪ *alternativ:* ^{99m}Technetium-Isonitril (^{99m}Tc-MIBI: geringere HWZ, bessere Abbildungseigenschaften)	Dem Patienten wird nach Belastung (z. B. durch Fahrradergometrie) das Radionuklid injiziert und die Aktivität gemessen. 3–4 h danach wird ein Ruheszintigramm durchgeführt (i. d. R. in SPECT-Technik, s. S. 142).	Darstellung der Perfusionsverhältnisse (vor allem bei V. a. koronare Herzerkrankung)	Thallium wird als Kalium-Analogum über das Na-K-ATPase-System des Myokards aufgenommen. Regelrecht perfundierte Areale werden markiert, nekrotische Areale kommen nicht zur Darstellung. Ein unter Belastung und in Ruhe bestehender **Speicherdefekt** deutet auf eine **Narbe** hin; ein unter Belastung auftretender Defekt, der in Ruhe verschwindet, spricht für eine **Ischämie**.
Radionuklid-ventrikulografie (Herzbinnenraumszintigrafie)	^{99m}Technetium-markierte Erythrozyten oder Humanalbumin	Durchführung EKG-getriggert in Ruhe oder unter Belastung	Verlaufskontrolle bei primären und sekundären Myokarderkrankungen, Klappenfehlern	Darstellung der Herzkammern in Bewegung durch die markierten Herzbinnenräume. Beurteilung der **Pumpfunktion** des Herzens (regionale Wandbewegungsstörungen, linksventrikuläre Ejektionsfraktion).
Immun-szintigrafie (s. a. **Abb. B-2.9a**)	^{111}In-Antimyosin (^{111}Indium-markierte monoklonale Antikörper gegen Myosin)	wegen der sehr langsamen Blutclearance lange Wartezeit (24–72 h) bis zur Bildakquisition	Myokarditis, Transplantatabstoßung	^{111}In-Antimyosin akkumuliert in Muskelgewebe, in dem Myosin aufgrund von Zellmembrandefekten exponiert ist. Die **Anreicherung** gibt direkt das Ausmaß einer **Schädigung** wieder.
PET-Verfahren	multiple Substanzen, z. B. Glukoseanalogon 18-Fluorodeoxyglukose (18-FDG-PET)		Beurteilung der Myokardvitalität, Risikostratifizierung eines operativen kardialen Eingriffes, Nachweis/Ausschluss einer KHK	Die FDG-PET ist für die Vitalitätsdiagnostik hochsensitiv und erlaubt die spezifische Beurteilung der **Gewebevitalität** durch die **Glukoseaufnahme**. Hierdurch wird bei Patienten mit stark erniedrigter linksventrikulärer Funktion oder KHK die individuelle Entscheidung für eine Revaskularisation, Herztransplantation oder eine medikamentöse Therapie möglich.

B-2.9 Myokard-Immunszintigrafie

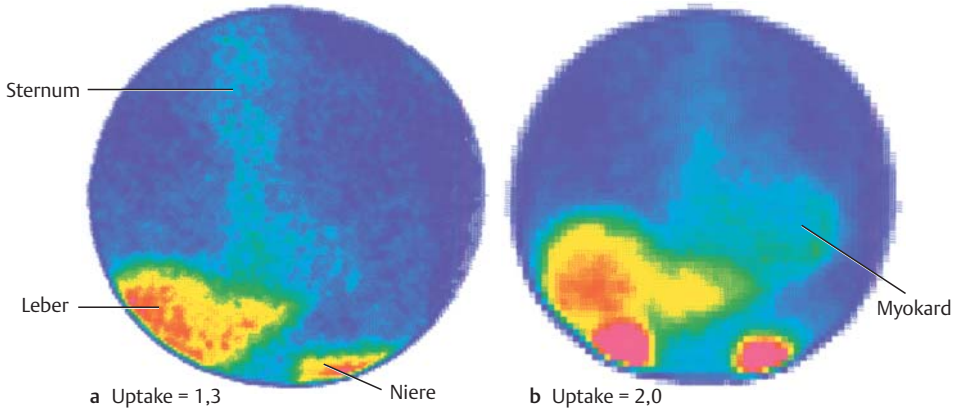

a Normalbefund: physiologische Anreicherung im Knochenmark des Sternums, in der Leber und den Nieren.
b Vermehrte Anreicherung im gesamten Myokard bei Myokarditis. Das Anreicherungsverhältnis (Uptake) zwischen Herz und „Hintergrund" beträgt 2.

► Klinischer Fall. Ein junger Patient stellt sich wegen subjektiv empfundener Leistungsschwäche vor. Herzfernaufnahmen, Echokardiografie und EKG zeigen keinen eindeutig pathologischen Befund. In der Serologie fallen erhöhte Entzündungsparameter auf. Eine Immunszintigrafie (**Abb. B-2.9b**) zeigt eine verstärkte Anreicherung in Projektion auf das Myokard. Dieser Befund passt zur Diagnose einer Myokarditis. Die Serologie ergab einen erhöhten Coxsackie-B-Titer, sodass die Diagnose einer Coxsackie-Myokarditis gestellt wurde. Auf eine Myokardbiopsie wurde verzichtet. Unter konservativer Therapie und zunächst konsequenter Vermeidung von Belastungsspitzen, komplette Ausheilung. Die vollständige Belastungsfähigkeit war nach 18 Monaten wieder hergestellt.

► Klinischer Fall.

2.2 Leitbefunde – vom radiologischen Befund zur Diagnose kardialer Erkrankungen

Prinzipiell hat die Betrachtung isolierter Herzhöhlenvergrößerungen (**Tab. B-2.2**) vor allem didaktische Gründe. Häufig liegen komplexe Veränderungen vor, bei deren Analyse auch die Beurteilung der Lungengefäßzeichnung sehr bedeutsam ist (s. S. 167 ff.).

Es gibt zwei unterschiedliche Kompensationsformen des Herzens bei erhöhter Belastung.

- **Druckbelastung** führt zunächst zu einer Erhöhung der **systolischen** Wandspannung und konsekutiv zur hypertrophen Herzwandvergrößerung (in der Längsachse betonte Größenzunahme). Die **isolierte Druckbelastung** eines Ventrikels ist im Röntgenbild wegen der konzentrischen – also nach innen gerichteten – Myokardhypertrophie praktisch **nicht zu erkennen;** hingegen erlauben die Schnittbildverfahren und hier allen voran die Echokardiografie eine genaue Beurteilung.
- **Volumenbelastung** mit primär erhöhter **diastolischer** Wandspannung führt zu einer gleichzeitigen Größenzunahme sowohl des longitudinalen als auch des transversalen Ventrikeldurchmessers. Eine **Ventrikeldilatation** aufgrund einer **Volumenbelastung** ist dagegen frühzeitig im Röntgenbild anhand der **Größenzunahme der Herzsilhouette** erkennbar.

► Merke. Eine Unterscheidung zwischen Druckbelastung und Volumenbelastung ist allein mit dem Röntgenbild nicht möglich.

► Merke.

2.2 Leitbefunde – vom radiologischen Befund zur Diagnose kardialer Erkrankungen

s. **Tab. B-2.2**.

Es gibt zwei Kompensationsformen des Herzens bei erhöhter Belastung:
- **Druckbelastung** führt zur Erhöhung der **systolischen** Wandspannung und dadurch zur konzentrischen Hypertrophie. Die **isolierte Druckbelastung** eines Ventrikels ist im Röntgenbild **nicht zu erkennen.**
- **Volumenbelastung** mit erhöhter **diastolischer** Wandspannung führt zur **Ventrikeldilatation.** Diese ist früh an der Größenzunahme der Herzsilhouette erkennbar.

B-2.2 Typische Befunde bei Herzerkrankungen

Befunde	Abbildung	Röntgen		mögliche Ursachen
Vergrößerung des linken Ventrikels		p.-a.	aortal konfiguriertes Herz: ▪ Herzspitze nach lateral und unten verlagert ▪ linksbetonte Größenzunahme des Transversaldurchmessers ▪ vermehrt gerundete linke Herzkontur ▪ Herzbucht konkav betont	▪ Aortenklappenfehler (s. S. 243) ▪ Mitralinsuffizienz (s. S. 246) ▪ Kardiomyopathie ▪ Herzinsuffizienz (s. unten) ▪ arteriosklerotische Herzschädigung (s. S. 240) ▪ chronische arterielle Hypertonie (s. S. 240).
		Seitbild	▪ Einengung des Retrokardialraums	
Vergrößerung des rechten Ventrikels		p.-a.	▪ rechter Ventrikel wird an der linken Herzkontur randbildend ▪ Herzspitze scheint angehoben	▪ Cor pulmonale (s. S. 219) ▪ Pulmonalstenose ▪ Fallot-Tetralogie (s. S. 250) ▪ Trikuspidalatresie ▪ Herzfehler mit Links-Rechts-Shunt
		Seitbild	▪ Einengung des Retrosternalraums	
Vergrößerung des linken Vorhofs	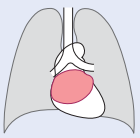	p.-a.	▪ Vergrößerung nach links lateral mit prominentem linken Herzohr ▪ rechte Herzkontur verdoppelt durch den Vorhofkernschatten ▪ Spreizung des Karinawinkels > 60, linker Hauptbronchus angehoben	▪ Mitralklappenfehler (s. S. 245) ▪ Vorhofseptumdefekt (s. S. 247) ▪ Ventrikelseptumdefekt (s. S. 248) ▪ Tumoren des linken Vorhofs ▪ offener Ductus arteriosus (s. S. 249).
		Seitbild	▪ Dorsalverlagerung der Speiseröhre (Ösophagogramm)	
Vergrößerung des rechten Vorhofs		p.-a.	▪ tritt selten isoliert auf, schwer beurteilbar ▪ rechte Herzkontur nach lateral verlagert ▪ evtl. verbreiterter Schatten der Vv. cavae	▪ Trikuspidalklappenfehler ▪ Ebstein-Anomalie ▪ Vorhofseptumdefekt (s. S. 247)
globale Herzvergrößerung		p.-a.	▪ Herzschatten ist nach allen Seiten verbreitert	▪ Kardiomyopathie ▪ Myokarditis ▪ Perikarderguss (s. S. 252) ▪ multivalvuläre Vitien
intrakardiale Verkalkungen	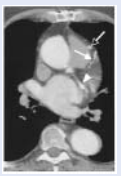	CT	▪ Durch das CT überlagerungsfreie Darstellung kardialer Kalzifikationen. ▪ Kalzifikation der Kranzarterien, des Perikards, Herzklappenkalzifikationen oder Parenchymkalzifikationen nach Myokarditis oder Myokardinfarkt (Pfeil auf RIVA, Pfeilspitze auf R. circumflexus, offener Pfeil auf perfundiertem RIVA-Bypass).	▪ verkalkter Thrombus ▪ Aortenwand, Aneurysma ▪ Koronararterien (KHK, s. S. 240) ▪ Perikard (s. S. 252) ▪ Aortenstenose (s. S. 243) ▪ Mitralstenose (s. S. 245)
Struktur und Gefäßzeichnung der Lunge s. S. 167 ff.				

2.3 Wichtige Krankheitsbilder – von der Diagnose zum Befund

2.3.1 Herzinsuffizienz

2.3 Wichtige Krankheitsbilder – von der Diagnose zum Befund

2.3.1 Herzinsuffizienz

► **Definition.**

► **Definition.** Der Begriff „Herzinsuffizienz" bezeichnet ein klinisches Syndrom unterschiedlicher Ätiologie. Das Herz ist nicht in der Lage trotz ausreichendem venösen Blutangebot und Füllungsdrücken ein für den Bedarf des Organismus ausreichendes Herzzeitvolumen zu fördern.

Klinik: Man unterscheidet:
- **Linksherzinsuffizienz:** Dyspnoe, Asthma cardiale, Lungenödem, Leistungsminderung, Schwindel
- **Rechtsherzinsuffizienz:** obere und untere Einflussstauung, Gewichtszunahme, Ödeme, Stauungsleber und -gastritis.

Klinik: Je nach betroffener Herzhälfte unterscheidet man:
- **Linksherzinsuffizienz:** Dyspnoe, Asthma cardiale, Lungenödem, Leistungsminderung, Schwindel
- **Rechtsherzinsuffizienz:** obere und untere Einflussstauung, Gewichtszunahme, Ödeme, Stauungsleber, Stauungsgastritis.

B-2.10 Chronische Linksherzinsuffizienz

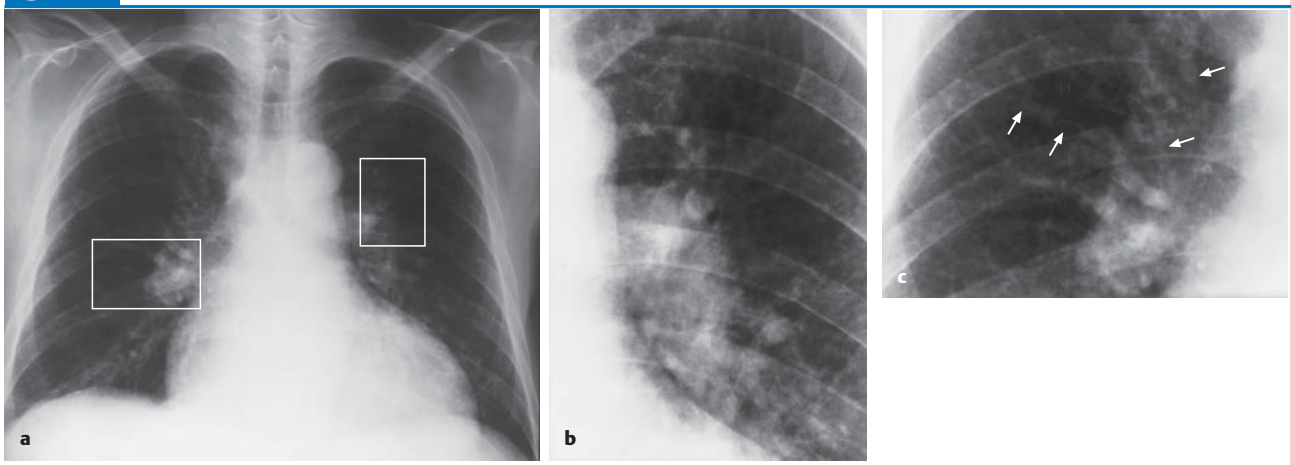

Beachte die nach links verbreiterte Herzsilhouette als Ausdruck einer linksventrikulären Dilatation. Die Ausschnittsvergrößerungen zeigen vermehrte Gefäße sowohl im beidseitigen Hilusbereich als auch in der Lungenperipherie, wobei besonders hilusnahe Lungenvenen (Pfeile) deutlich zur Darstellung kommen. Die Gefäßzeichnung ist unscharf, Kerley-B-Linien (Zeichen eines interstitiellen Lungenödems, s. **Abb. B-1.24**, S. 174) sind angedeutet erkennbar.

Gemeinsame Symptome bei Links- und Rechtsherzinsuffizienz sind Nykturie, Tachykardie, Herzvergrößerung sowie evtl. Rhythmusstörungen.
Kommt es infolge einer fortgeschrittenen Linksherzinsuffizienz zu einer myogenen Dilatation des rechten Ventrikels, so liegt eine **globale Herzinsuffizienz** vor.

Diagnostisches Vorgehen: Die Diagnose einer Herzinsuffizienz wird v. a. durch **Anamnese** (Vorerkrankungen, Beschwerden) und **klinischen Befund** gestellt.

Radiologische Diagnostik: Konventionelle Röntgendiagnostik: Die radiologisch fassbaren Zeichen der Herzinsuffizienz betreffen den Herzschatten und den dem jeweiligen Ventrikel vorgeschalteten Kreislauf. Hinsichtlich der **Bewertung der Herzgröße** ist zu berücksichtigen:

- Die Breite des Herzschattens zeigt eine große physiologische Schwankungsbreite.
- Es besteht keine feste Korrelation zwischen der radiologisch nachweisbaren Verbreiterung des Herzschattens und dem Grad der ventrikulären Leistungsfähigkeit.
- Nicht jedes im Röntgenbild vergrößerte Herz ist insuffizient.
- Ein normal großes Herz schließt eine myokardiale Insuffizienz nicht aus.
- Die isolierte Vergrößerung eines Ventrikels muss nicht zu einer Veränderung der Herzsilhouette führen.

Bei **Linksherzinsuffizienz** ist neben der Größenveränderung des Herzens auch die Formveränderung bei der Diagnose hilfreich. Meistens fällt in der p.-a.-Aufnahme die sog. **Holzschuhform** auf (**Abb. B-2.10**). Im Seitbild ist die Zunahme des Herztiefendurchmessers von Bedeutung. Außerdem ist der Lungenkreislauf zu beurteilen (**pulmonale Stauungszeichen**? s. S. 219).
Zeichen der **Rechtsherzinsuffizienz** sind rechtsventrikuläre und -atriale Herzvergrößerung, verbreitertes Vascular pedicle (mediastinales Gefäßband rechts der Trachea), Zwerchfellhochstand infolge einer stauungsbedingten Hepatomegalie sowie Pleuraergüsse (meist rechts frühzeitiger und/oder ausgeprägter als links). Auf der lateralen Aufnahme imponiert die Verschmälerung des Retrosternalraumes.

Bei **globaler Herzinsuffizienz** besteht eine allseitige Vergrößerung des Herzens sowie einer Einengung des Retrosternal- und Retrokardialraumes.

Echokardiografie: Nachweis vergrößerter Herzhöhlen, Bestimmung der Myokarddicke, evtl. Nachweis ursächlicher Faktoren (Klappenfehler).
Je nach vermuteter Ursache werden außerdem Koronarangiografie, MRT, nuklearmedizinische Verfahren oder eine Myokardbiopsie durchgeführt.

Eine **globale Herzinsuffizienz** liegt bei zusätzlicher myogener Dilatation des rechten Ventrikels vor.

Diagnostisches Vorgehen: Anamnese und klinischer Befund.

Radiologische Diagnostik: Konventionelle Röntgendiagnostik: Sie dient der **Bewertung der Herzgröße:**

- Die Breite des Herzschattens zeigt große physiologische Schwankungen.
- Es besteht keine feste Korrelation zwischen verbreitertem Herzschatten und der Leistung des Ventrikels.
- Nicht jedes vergrößerte Herz ist insuffizient.
- Ein normal großes Herz schließt eine Insuffizienz nicht aus.
- Ein isoliert vergrößerter Ventrikel muss die Herzsilhouette nicht verändern.

Bei **Linksherzinsuffizienz** fällt in der p.-a.-Aufnahme die **Holzschuhform** auf (**Abb. B-2.10**). Auf **pulmonale Stauungszeichen** ist zu achten (s. S. 219).

Zeichen der **Rechtsherzinsuffizienz** sind Vergrößerung von rechtem Vorhof und Ventrikel, verbreitertes Vascular pedicle, Zwerchfellhochstand sowie Pleuraergüsse. In der Seitaufnahme ist der Retrosternalraum verkleinert.
Bei **globaler Herzinsuffizienz** besteht eine allseitige Vergrößerung des Herzens.

Echokardiografie: Nachweis vergrößerter Herzhöhlen, Bestimmung der Myokarddicke.

Zusätzlich werden Koronarangiografie, MRT, Myokardbiopsie oder nuklearmedizinische Verfahren eingesetzt.

2.3.2 Arterielle Hypertonie

► **Definition.** Wiederholt gemessene systolische Blutdruckwerte ≥ 140 mmHg und/oder diastolische Werte ≥ 90 mmHg.

Klinik: Man unterscheidet **primäre** (essenzielle) Hypertonie mit unbekannter Ursache und **sekundäre** Hypertonie (z. B. endokrin oder renal bedingt).

Klinik: Ätiologisch werden eine **primäre** (essenzielle) Hypertonie mit unbekannter Ursache und eine **sekundäre** Hypertonie (symptomatische) Form (z. B. renale Hypertonie, endokrine Hypertonie) unterschieden. Häufig bestehen über lange Zeit kaum Symptome (ggf. Kopfschmerzen, Schwindel, Dyspnoe).

Diagnostisches Vorgehen: Anamnese, klinische Untersuchung (z. B. wiederholte RR-Messungen); weiterführend Echokardiografie und Röntgenthorax.

Diagnostisches Vorgehen: Zur Basisdiagnostik bei Verdacht auf arterielle Hypertonie gehören Anamnese (Risikofaktoren) und klinische Untersuchung (wiederholte RR-Messungen, Auskultation, Gefäßstatus, Fundoskopie). Erst im Rahmen der weiterführenden Diagnostik werden Echokardiografie und Röntgenthorax angefertigt.

Radiologische Diagnostik: Konventionelle Röntgendiagnostik: Der Herzschatten ist linksseitig verbreitert, es bildet sich eine aortal konfigurierte Herzsilhouette aus (s. **Tab. B-2.2** und **Abb. B-2.11**). Die Aorta ist elongiert und sklerosiert. Später bildet sich eine pulmonal arterielle Hypertonie aus, die zentralen Pulmonalarterien sind erweitert (s. S. 219). Im Seitbild füllt die erweiterte Ausflussbahn den Retrosternalraum aus. Pleuraergüsse signalisieren eine zusätzliche Rechtsherzinsuffizienz.

Radiologische Diagnostik: Konventionelle Röntgendiagnostik: Erst wenn der Ventrikel dilatiert, ist eine linksseitige Verbreiterung des Herzschattens festzustellen. Die Herzbucht bleibt erhalten, es bildet sich eine aortal-konfigurierte Herzsilhouette aus (s. **Tab. B-2.2** und **Abb. B-2.11**). Die systemische Druckbelastung führt häufig zu einer Elongation und Sklerose der Aorta (prominenter Aortenknopf). Bei fortbestehender Druckbelastung und zunehmender linksventrikulärer Dilatation sind pulmonalvenöse Stauungszeichen Ausdruck der eingetretenen Linksherzinsuffizienz. Die Herzsilhouette ändert sich mit der Ausbildung einer pulmonal arteriellen Hypertonie, erkennbar an der Erweiterung der zentralen Pulmonalarterien (s. S. 219). Im Seitbild füllt die erweiterte rechtsventrikuläre Ausflussbahn den Retrosternalraum aus. Pleuraergüsse signalisieren die zusätzliche Rechtsherzinsuffizienz, so dass schließlich eine globale Herzinsuffizienz vorliegt.

Echokardiografie: Evtl. Nachweis einer linksventrikulären Hypertrophie.

Echokardiografie: Evtl. Nachweis einer linksventrikulären Hypertrophie.

B-2.11 Arterielle Hypertonie

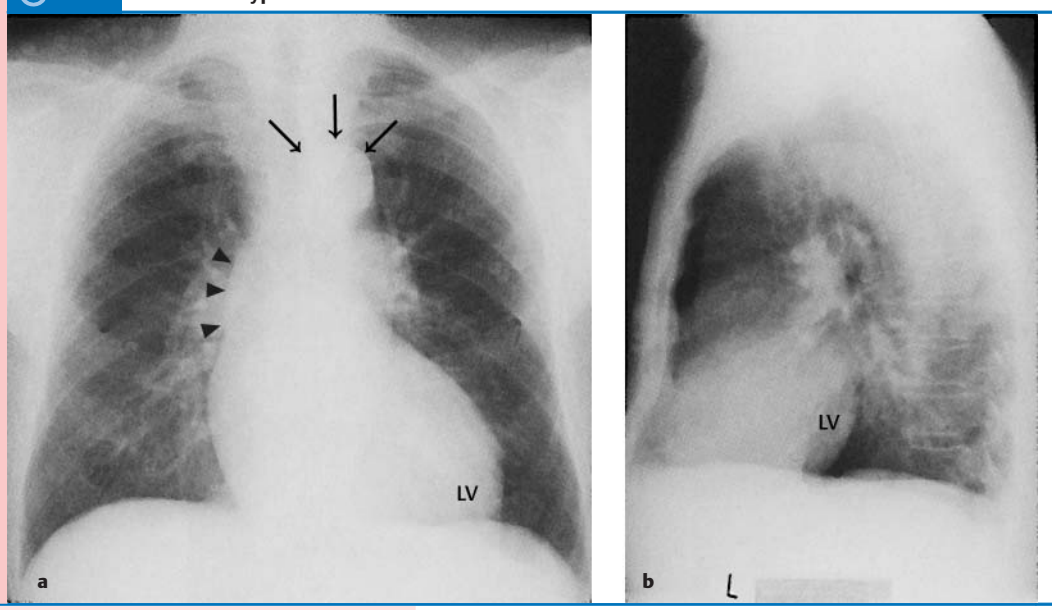

Vergrößerte Herzsilhouette mit kugeliger Abrundung der Herzspitze und deutlicher Einengung des Retrokardialraums im seitlichen Bild. Des Weiteren Aortenelongation (nach kranial verlagerter Aortenbogen, Pfeile), wobei die Aorta ascendens rechts randbildend wird (Pfeilspitzen).

2.3.3 Koronare Herzerkrankung (KHK)

► **Definition.** Unter diesem Begriff werden ätiologisch unterschiedliche Herzerkrankungen zusammengefasst, denen pathophysiologisch eine Koronararterieninsuffizienz gemeinsam ist. Häufigste Ursache der KHK ist die arteriosklerotische Koronarstenose.

B-2.12 Radiologische Befunde bei KHK

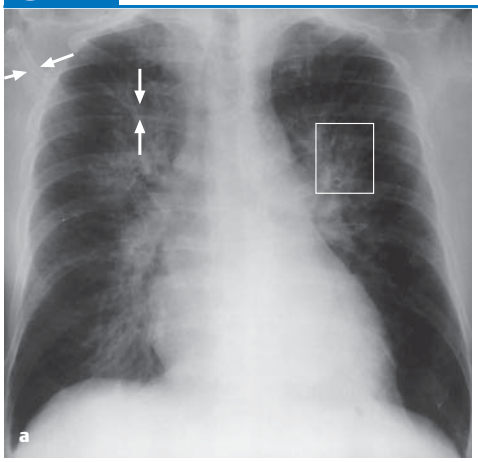

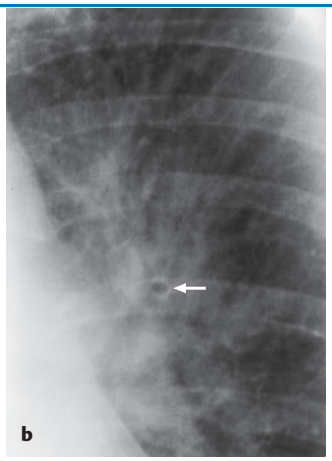

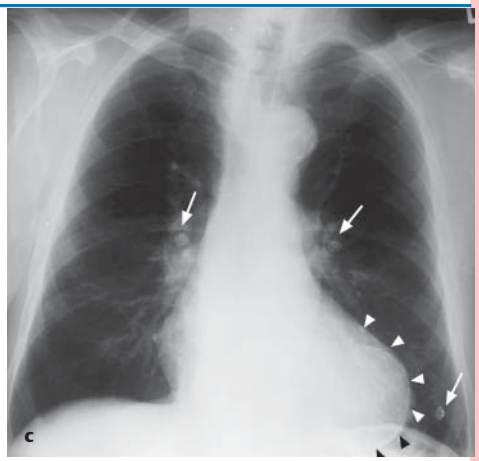

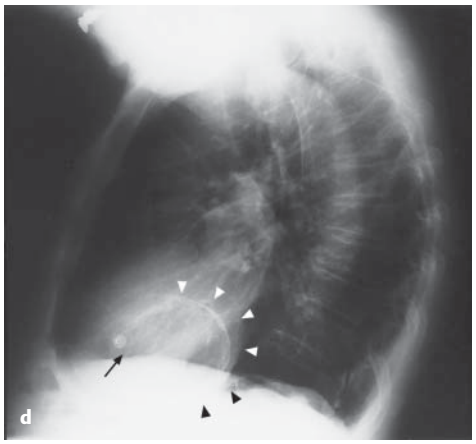

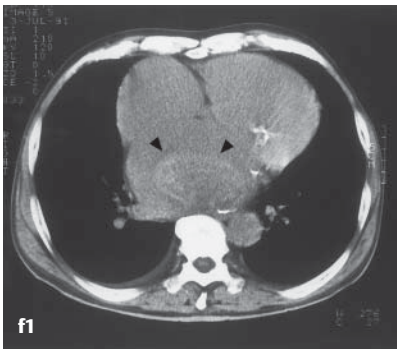

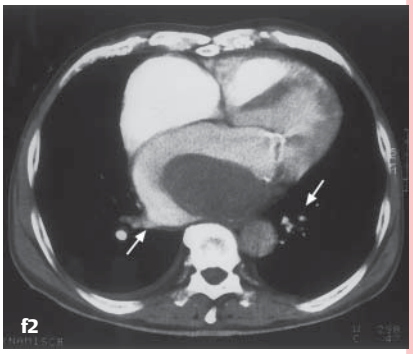

a, b Röntgenthorax mit frischem Myokardinfarkt (Bettaufnahme): Das Herz ist nicht vergrößert (beachte, dass es sich um einen a.-p.-Strahlengang mit geringem Film-Fokus-Abstand handelt!). In der Detailaufnahme (b) sind die Zeichen der pulmonal-venösen Stauung gut erkennbar (s. S. 239); beachte die peribronchiale Manschette (Pfeil). Pfeile in a = Gummischlauch der Sauerstoffmaske.

c–e Verkalktes Herzwandaneurysma (Pfeilspitzen) des linken Ventrikels: In den Herzfernaufnahmen deuten die Pfeile auf EKG-Elektroden hin **(c, d)**, im CT-Bild auf ein neu eingeführtes Schrittmacherelektrodenkabel **(e).**

f Intrakardialer Thrombus: CT-Bilder in Höhe des linken Vorhofs (**f1** ohne KM, **f2** mit KM). Der linke Vorhof ist vergrößert und zeigt eine intrakavitäre Raumforderung, die schon in der Nativaufnahme durch die schleierartigen Verkalkungen (Pfeilspitzen) auffällt. Nach KM-Gabe ist sie ohne KM-Aufnahme scharf abzugrenzen; es handelt sich um einen großen Vorhofthrombus. Beachte den KM-Bolus. Rechter Vorhof und Ventrikel sowie Pulmonalarterien (Pfeil) sind kräftig kontrastiert, deutliche KM-Füllung im linken Vorhof und Ventrikel, aber noch nicht in der Aorta descendens.

Klinik: Leitsymptom ist die **Angina pectoris (AP)** mit typischerweise retrosternalem oder linksthorakalem Schmerz bzw. Druckgefühl und ggf. Ausstrahlung in Schulter, Arm, Kieferwinkel, Oberbauch. Schwerwiegendste Folge einer manifesten KHK sind die Myokardinsuffizienz und der Myokardinfarkt.

Diagnostisches Vorgehen: Im Vordergrund der Untersuchungsverfahren bei V. a. KHK stehen **Ruhe- und Belastungs-EKG.**

Radiologische Diagnostik:

Konventionelle Röntgendiagnostik: Untergeordnete Bedeutung, evtl. Nachweis von Koronarverkalkungen, verkalktem Herzwandaneurysma nach Myokardinfarkt (**Abb. B-2.12**).

Klinik: Leitsymptom ist die **Angina pectoris** mit retrosternalem oder linksthorakalem Schmerz. Schwerwiegendste Folge sind Myokardinsuffizienz und -infarkt.

Diagnostisches Vorgehen: Ruhe- und Belastungs-EKG.

Radiologische Diagnostik:

Konventionelle Röntgendiagnostik: untergeordnete Bedeutung (**Abb. B-2.12**).

Echokardiografie: Quantifizierung der Herzgröße sowie der linksventrikulären Funktion. Bei Z. n. Myokardinfarkt Nachweis regionaler Kontraktionsstörungen.

Myokardszintigrafie: Nachweis belastungsabhängiger Speicherdefekte (s. S. 236).

Koronarangiografie: Darstellung der Koronararterien (s. S. 236).

Echokardiografie: Quantifizierung der Herzgröße sowie der globalen und regionalen linksventrikulären Funktion, Ausschluss anderer Ursachen der AP-Beschwerden (z. B. Aortenstenose, Aortendissektion). Bei Z. n. Myokardinfarkt Nachweis regionaler Kontraktionsstörungen (Akinese, Dyskinese), Ausschluss von Thromben.

Myokardszintigrafie: Nachweis belastungsabhängiger, reversibler (Ischämie) oder irreversibler (Infarktnarben) Speicherdefekte (s. S. 236).

Koronarangiografie: Genaue Darstellung von Lokalisation, Grad und Morphologie der Veränderungen der Koronararterien (s. S. 236).

B-2.13 Patient mit Koronarinsuffizienz

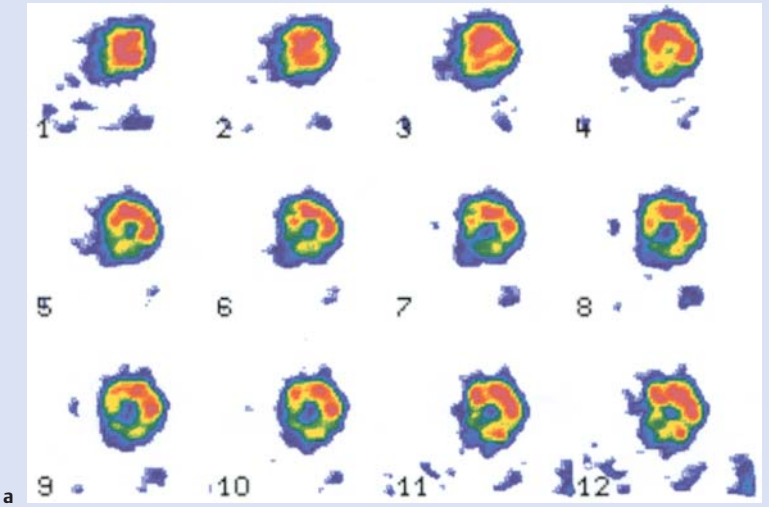

a

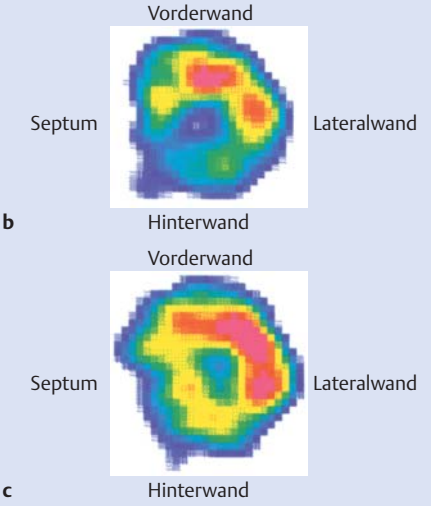

b c

d

e

f

a–c Präoperative Myokardperfusionsszintigrafie (SPECT-Technik) nach Belastung. In **b** ist Piktogramm Nr. 7 vergrößert dargestellt. Auffallend ist eine deutliche Minderdurchblutung der Hinterwand und der posterolateralen Abschnitte. **c** zeigt den gleichen Bildausschnitt aufgenommen nach einer Ruhepause mit Nuklidredistribution in das zuvor ischämische Areal. Die jetzt homogene Anreicherung ist Ausdruck einer gleichmäßigen Myokarddurchblutung unter Ruhebedingungen.

d–f Postoperative Angiografie: Sie zeigt ein gutes Operationsergebnis des linksseitigen IMA-Bypasses auf den RIVA. Der Angiografiekatheter wurde über die linke A. brachialis in den Abgang der linken A. mammaria platziert (Pfeil in **d**). Nach KM-Injektion kommt die A. thoracica interna gestreckt verlaufend zur Darstellung. Im Anastomosenbereich sind keine Unregelmäßigkeiten erkennbar (Pfeil in **e**). In der Spätphase imponiert eine kräftige KM-Aufnahme des perfundierten Myokards (**f**). Beachte die Darstellung des Sinus coronarius (*).

► Klinischer Fall. Der 52-jährige Patient stellte sich mit den Symptomen einer stabilen Angina pectoris vor. Die Anamnese ergab als einzigen Risikofaktor einen Nikotinabusus. Herzfernaufnahmen, Labordiagnostik und Ruhe-EKG zeigten keinen pathologischen Befund, das **Belastungs-EKG** musste jedoch wegen Schmerzsymptomatik bereits bei 75 W abgebrochen werden, ohne dass im EKG sichere Zeichen einer Koronarinsuffizienz erkennbar waren. Richtungsweisend war die Beobachtung, dass der Schmerz auf sublinguale Gabe eines Nitroglyzerinpräparates schnell nachließ.
Unter dem Verdacht auf eine Koronarinsuffizienz wurde eine **Myokardszintigrafie** durchgeführt (**Abb. B-2.13a–c**) und die Diagnose KHK gesichert. Die anschließend durchgeführte Angiokardiografie zeigte eine bereits fortgeschrittene 2-Gefäßerkrankung mit erheblichen Lumeneinengungen im RIVA und RCX (Ramus interventricularis anterior und Ramus circumflexus der linken Koronararterie). Dem Patienten wurde zur Operation geraten. Bei der Operation wurden zwei aortokoronare Venenbypässe implantiert und eine Revaskularisationsoperation mit Bildung einer Anastomose zwischen A. thoracica interna (Syn.: A. mammaria interna) und RIVA durchgeführt. Eine Kontrolle auf Funktionstüchtigkeit erfolgte 10 Tage nach der Operation durch **Angiografie** in DSA-Technik (**Abb. B-2.13d–f**).

► Klinischer Fall.

2.3.4 Häufige erworbene Herzklappenfehler

2.3.4 Häufige erworbene Herzklappenfehler

Bei den erworbenen Herzklappenfehlern hat ein dramatischer Wandel der Krankheitsätiologie stattgefunden. Durch adäquate Therapieformen des rheumatischen Fiebers ist es zu einem weitgehenden Verschwinden der meist im 3. oder 4. Dezennium symptomatisch gewordenen rheumatischen Herzklappenveränderungen gekommen. Vordergründig ist jetzt die Zunahme der **degenerativen Herzklappenfehler** (v. a. Mitralinsuffizienz und die Aortenstenose), die erst im höheren Lebensalter symptomatisch werden. Dieser Prozess wird noch weiter fortschreiten entsprechend der zunehmenden Lebenserwartung der Bevölkerung. Unabhängig von dieser veränderten Epidemiologie der Klappenfehler verbleibt hingegen die hohe kardiale Morbidität mit den Folgen einer Herzinsuffizienz oder komplexen Arrhythmien.
Mehrere Klappen können gleichzeitig und unterschiedlich stark geschädigt ein **(multivalvuläre Vitien)**. Folgende Kombinationen sind typisch:

- Mitral- und Trikuspidalfehler
- Mitral- und Aortenfehler
- Aorten-, Mitral- und Trikuspidalfehler.

Hauptursachen sind **degenerative Herzklappenfehler**, die erst im höheren Lebensalter manifest werden. Rheumatische Herzklappenveränderungen sind selten geworden.
Häufig bestehen **multivalvuläre Vitien**, z. B.

- Mitral- und Trikuspidalfehler
- Mitral- und Aortenfehler
- Aorten-, Mitral- und Trikuspidalfehler.

Diagnostisches Vorgehen: Klinisch stellen sich die Patienten häufig mit ersten Symptomen einer Herzinsuffizienz vor. Im **Röntgenthorax** kann eine Beteiligung der Herzhöhlen, der Aorta und eine Belastung des Lungenkreislaufs beurteilt werden. Die **Echokardiografie** ermöglicht die morphologische Beurteilung der Klappen sowie die Messung des Druckgradienten und den Nachweis einer Insuffizienz.

Diagnostisches Vorgehen: Im **Röntgenthorax** wird die Beteiligung benachbarter Strukturen beurteilt. Die **Echokardiografie** ermöglicht morphologische Beurteilung der Klappen sowie Messung des Druckgradienten.

Aortenklappenstenose

Aortenklappenstenose

► Definition. Bei der **valvulären** Aortenstenose besteht eine Einengung der Aortenklappe. Davon abzugrenzen ist die **supravalvuläre** Aortenstenose mit Einengung oberhalb der Klappe sowie die **subvalvuläre** Aortenstenose, bei der z. B. infolge einer hypertrophischen obstruktiven Kardiomyopathie die Ausflussbahn des linken Ventrikels eingeengt ist. Durch die Einengung ist der systolische Bluteinstrom in die Aorta erschwert. Folgen sind die **Druckbelastung des linken Ventrikels** mit konzentrischer Hypertrophie und Koronarinsuffizienz.

► Definition.

Klinik: Trotz hochgradiger Stenose sind die Patienten oft lange Zeit beschwerdefrei. Beim Auftreten von Symptomen (Belastungsdyspnoe, Leistungsminderung, Schwindel, Synkopen) besteht bereits eine höhergradige Stenose. Blutdruck und Blutdruckamplitude sind als Folge des erniedrigten Herzzeitvolumens niedrig, die Pulsamplitude ist klein (Pulsus parvus, tardus et mollis). Auskultatorisch hört man ein raues, spindelförmiges Systolikum mit p. m. im 2. ICR rechts parasternal, das in die Karotiden fortgeleitet wird.

Klinik: Symptome sind Belastungsdyspnoe, Leistungsminderung, Schwindel, Synkopen. Die Pulsamplitude ist klein (Pulsus parvus, tardus et mollis). Auskultatorisch hört man ein raues, spindelförmiges Systolikum.

Radiologische Diagnostik: Konventionelle Röntgendiagnostik: Sie spielt für die **Früherkennung** eine untergeordnete Rolle, da trotz deutlicher Zunahme der Muskelmasse primär keine Vergrößerung des Herzens sichtbar ist. Allenfalls kann eine **Abrundung der Herzspitze** Zeichen der Hypertrophie sein. Erst mit Verbreitung der

Radiologische Diagnostik: Konventionelle Röntgendiagnostik: Für die Früherkennung spielt sie nur eine untergeordnete Rolle, allenfalls wird eine **Abrundung der Herz-**

B-2.14 Aortenklappenstenose

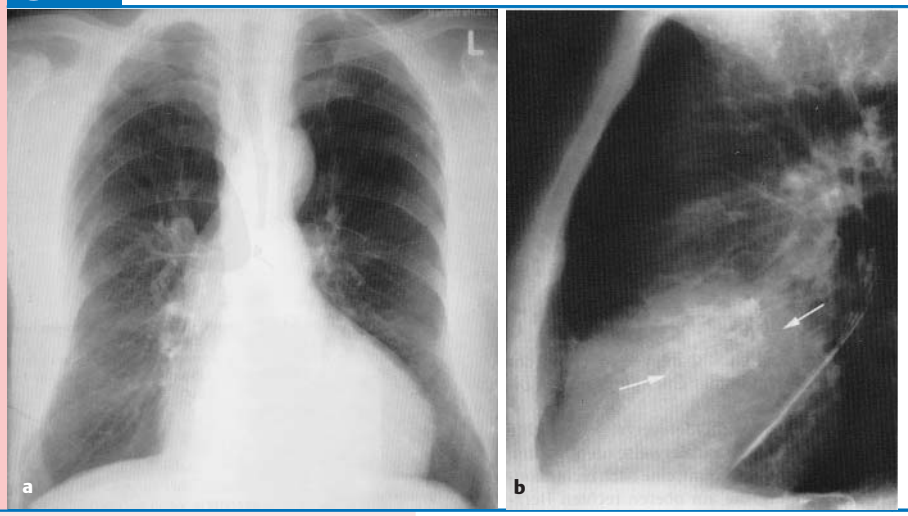

Beachte die aortalkonfigurierte Herzsilhouette mit Abrundung der Herzspitze, Vergrößerung des Herztransversaldurchmessers nach links und im seitlichen Bild die Verkalkungen in Projektion auf die Aortenklappe (Pfeile).

spitze sichtbar. Später bildet sich die typische **Aortenkonfiguration** aus. Der charakteristische Röntgenbefund der **poststenotischen Dilatation** der Aorta ascendens ist an einem **prominenten Aortenbogen** in der p.-a.-Aufnahme und der Dilatation der Aorta ascendens in der Seitaufnahme erkennbar (**Abb. B-2.14**).

Echokardiografie: Nachweis der fibrotisch verdickten oder verkalkten Aortenklappen mit verminderter Klappenbeweglichkeit und -öffnungsfläche.

Linksherzkatheter: Bestimmung des Druckgradienten und der Klappenöffnungsfläche, Koronarangiografie.

Aortenklappeninsuffizienz

► Definition.

Klinik: Leitsymptom ist die große Blutdruckamplitude sowie ein Pulsus celer et altus („Wasserhammerpuls"). Auskultatorisch hört man ein diastolisches Decrescendogeräusch.

Radiologische Diagnostik: Konventionelle Röntgendiagnostik: Die **linksventrikuläre Dilatation** („Holzschuhherz") ist in der seitlichen Projektion am besten erkennbar (**Abb. B-2.15**). Es kommt zur typischen **Aortenkonfiguration** durch die **Dilatation** der volumenbelasteten **Aorta ascendens,** die unter Durchleuchtung **verstärkt pulsiert**, und des Aortenbogens.

Echokardiografie: Sie zeigt z. B. eine Vergrößerung des enddiastolischen Durchmessers des linken Ventrikels.

Linksherzkatheter: Bestimmung der Regurgitationsfraktion.

Herzsilhouette infolge der myokardialen Dilatation kommt es zur Ausbildung der typischen **Aortenkonfiguration** (Abrundung der Herzspitze infolge der Muskelhypertrophie, Vergrößerung des Herz-Transversaldurchmessers nach links aufgrund der linksventrikulären Dilatation). Eventuell ist eine Verkalkung der Aortenklappe sichtbar. Der charakteristische Röntgenbefund der **poststenotischen Dilatation** der Aorta ascendens ist an einem **prominenten Aortenbogen** in der p.-a.-Aufnahme und der Dilatation der Aorta ascendens in der Seitaufnahme erkennbar (**Abb. B-2.14**).

Echokardiografie: Nachweis der fibrotisch verdickten oder verkalkten Aortenklappen mit verminderter Klappenbeweglichkeit und -öffnungsfläche. Linksventrikuläre Hypertrophie, poststenotische Dilatation der Aorta ascendens. Der Druckgradient wird dopplerechokardiografisch bestimmt.

Linksherzkatheter: Bestimmung des Druckgradienten und der Klappenöffnungsfläche, Koronarangiografie.

Aortenklappeninsuffizienz

► Definition. Durch Schlussunfähigkeit der Aortenklappe kommt es zum diastolischen Rückfluss von Blut aus der Aorta in den linken Ventrikel, der dadurch einer vermehrten Volumenbelastung ausgesetzt ist.

Klinik: Leitsymptom ist die große Blutdruckamplitude sowie ein Pulsus celer et altus („Wasserhammerpuls"). Symptome treten erst spät auf und äußern sich vor allem in Form von Dyspnoe, Leistungsminderung und Palpitationen. Auskultatorisch hört man ein unmittelbar auf den 2. Herzton folgendes, diastolisches Decrescendogeräusch, häufig zusätzlich ein leises systolisches Geräusch bedingt durch die gleichzeitig bestehende relative Aortenstenose.

Radiologische Diagnostik: Konventionelle Röntgendiagnostik: Die **linksventrikuläre Dilatation** („Holzschuhherz") ist häufig in der seitlichen Projektion durch die Einengung des Retrokardialraumes besser erkennbar als in der Sagittalaufnahme (**Abb. B-2.15**). Durch das große Schlagvolumen treten **verstärkte Pulsationen** der aufsteigenden **Aorta** auf (Röntgendurchleuchtung). Mit zunehmendem Schweregrad kommt es zur **Aortenkonfiguration** mit Linksverbreiterung der Herzsilhouette, abgerundeter Herzspitze, Betonung der Herztaille durch die **Dilatation** der volumenbelasteten **Aorta ascendens** und des Aortenbogens bei nicht veränderter A. pulmonalis.

Echokardiografie: Vergrößerung des enddiastolischen Durchmessers des linken Ventrikels, Flatterbewegungen der Mitralklappe bedingt durch den Reflux. Mithilfe der Farbdoppler-Echokardiografie kann der Insuffizienzjet direkt nachgewiesen werden.

Linksherzkatheter: Bestimmung der Regurgitationsfraktion, Koronarangiografie.

B-2.15 Aortenklappeninsuffizienz

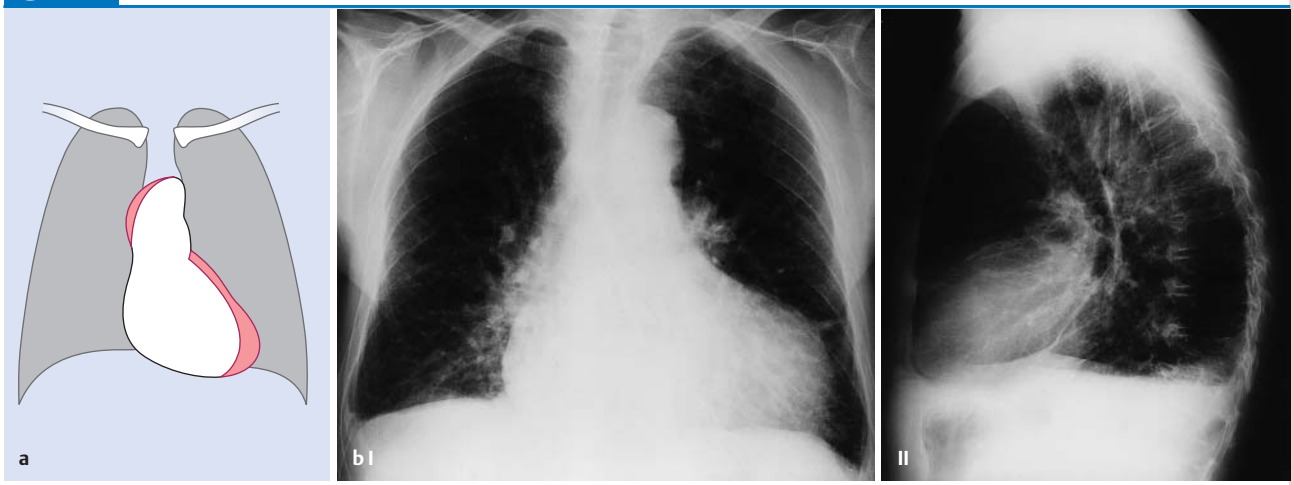

a Schematische Darstellung.
b Deutlich linksvergrößerter Herzschatten (**I**) mit Einengung des retrokardialen Raumes (**II**). Die Herzspitze ist deutlich abgerundet. Elongierter Aortenbogen (rechts mediastinal randbildend).

Mitralklappenstenose

► Definition. Bei diesem häufigsten erworbenen Klappenfehler ist aufgrund einer Verkleinerung der Klappenöffnungsfläche der diastolische Bluteinstrom in die linke Herzkammer erschwert. Es kommt zur Druckbelastung von linkem Vorhof und Lungenkreislauf.

Klinik: Hauptsymptom ist die Dyspnoe infolge der pulmonalen Stauung. Im weiteren Verlauf treten Orthopnoe und Hämoptysen auf. Als Folge der Drucksteigerung und Vergrößerung des linken Vorhofs besteht häufig eine absolute Arrhythmie mit der Gefahr der Bildung von Vorhofthromben (arterielle Embolien!). Auskultatorisch ist ein paukender 1. Herzton typisch sowie ein Mitralöffnungston mit direkt anschließendem diastolischen Decrescendogeräusch.

Radiologische Diagnostik:
Konventionelle Röntgendiagnostik: Im Sagittalbild ist die Vergrößerung des linken Vorhofs erkennbar an der Spreizung der Trachealbifurkation, einer Ausfüllung der Herzbucht und einer Doppelkontur im Schatten des rechten Vorhofs (sog. Kernschatten). Der linke Vorhof kann rechtsseitig randbildend werden. Im Seitbild ist frühzeitig eine Einengung des Retrokardialraumes und eine Dorsalverlagerung des kontrastmittelmarkierten Ösophagus erkennbar (**Abb. B-2.16**). Es finden sich Zeichen der chronischen Lungenstauung (s. S. 173). Das Röntgenbild zeigt im weiteren Verlauf außerdem zahlreiche **Fleckschatten** vorwiegend im Mittel- und Unterfeld (Exsudate und Hämosiderinablagerungen nach Diapedese- und Mikroblutungen durch Gefäßrupturen).

Echokardiografie: Nachweis der verdickten bzw. verkalkten Mitralsegel sowie des vergrößerten linken Vorhofs. Dopplerechokardiografisch kann die Klappenöffnungsfläche ermittelt werden. Zum Nachweis von Vorhothromben ist v. a. die transösophageale Echokardiografie geeignet.

Herzkatheter: Rechtsherzkatheter zur Bestimmung der Druckwerte in Lungenkreislauf und rechtem Herz; Linksherzkatheter zwecks Bestimmung des diastolischen Druckgradienten zwischen linkem Vorhof und linkem Ventrikel sowie der Klappenöffnungsfläche; Koronarangiografie.

Mitralklappenstenose

► Definition.

Klinik: Hauptsymptom ist die Dyspnoe infolge der pulmonalen Stauung. Häufig besteht eine absolute Arrhythmie mit der Gefahr arterieller Embolien durch Vorhofthromben. Auskultatorisch ist ein paukender 1. Herzton sowie ein diastolisches Decrescendo typisch.

Radiologische Diagnostik:
Konventionelle Röntgendiagnostik: Im Sagittalbild ist die Vergrößerung des linken Vorhofs erkennbar an der Spreizung der Trachealbifurkation, einer Ausfüllung der Herzbucht und einer Doppelkontur im Schatten des rechten Vorhofs („Kernschatten"). Im Seitbild ist früh eine Einengung des Retrokardialraumes sichtbar (**Abb. B-2.16**). Als ein Zeichen der chronischen Lungenstauung entstehen **Fleckschatten** im Mittel- und Unterfeld.

Echokardiografie: Nachweis der verdickten bzw. verkalkten Mitralsegel. Zum Nachweis von Vorhofthromben ist vor allem die TEE geeignet.

Herzkatheter: Rechtsherzkatheter zur Bestimmung der Druckwerte im kleinen Kreislauf, Linksherzkatheter zur Bestimmung des diastolischen Druckgradienten.

B-2.16 Mitralklappenstenose

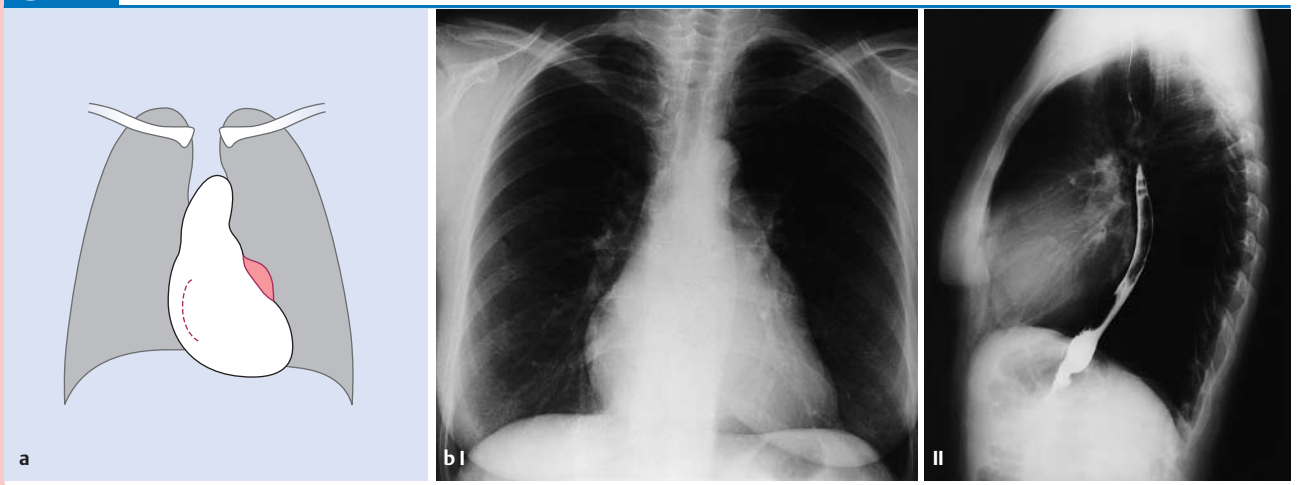

a Schematische Darstellung.
b Charakteristische Veränderung der Herzsilhouette (**I**) mit hervorgehobener Ausfüllung der Herzbucht. Verlagerung des Ösophagus in Vorhofebene nach dorsal (**II**).

Mitralklappeninsuffizienz

► **Definition.**

Klinik: Erst bei Überlastung des linken Ventrikels durch das Pendelblut entwickeln sich Zeichen der Herzinsuffizienz (s. S. 238). Auskultatorisch hört man ein Holosystolikum mit p. m. über der Herzspitze.

Radiologische Diagnostik:

Konventionelle Röntgendiagnostik: Die Vergrößerung des linken Vorhofs zeigt sich an der zunehmenden **Ausfüllung der Herzbucht** sowie einem **Kernschatten.** Meist betreffen die Veränderungen **linken Vorhof und Ventrikel** gleichzeitig. Der Karinawinkel ist über 70 Grad gespreizt (**Abb. B-2.17b**). Im Seitbild ist der **Retrokardialraum eingeengt.**

Echokardiografie: Nachweis von vergrößertem linken Ventrikel und Vorhof.

Linksherzkatheter: Bestimmung der Regurgitationsfraktion.

Mitralklappeninsuffizienz

► **Definition.** Infolge einer Schlussunfähigkeit der Klappe kommt es systolisch zum Blutrückstrom in den linken Vorhof. Es entsteht ein Pendelblutvolumen mit Volumenbelastung von linkem Vorhof und Ventrikel.

Klinik: Klinische Symptome können lange Zeit fehlen. Erst bei Überlastung des linken Ventrikels durch das Pendelblut entwickeln sich typische Zeichen der Herzinsuffizienz (s. S. 238). Auskultatorisch hört man ein mittel- bis hochfrequentes holosystolisches Geräusch mit p. m. über der Herzspitze mit Fortleitung in die Axilla und Verstärkung in Linksseitenlage.

Radiologische Diagnostik:

Konventionelle Röntgendiagnostik: Bei leichter Insuffizienz sind meist keine Veränderungen erkennbar. Erst mit zunehmendem Schweregrad zeigt sich die Vergrößerung des linken Vorhofs im Sagittalbild an einer Vorwölbung mit zunehmender **Ausfüllung der Herzbucht** sowie einer Doppelkontur rechtsseitig im Herzschatten (**Kernschatten**). Meist betreffen die Veränderungen **linken Vorhof und Ventrikel** weitgehend gleichzeitig und in gleichem Ausmaß. Der Karinawinkel ist über 70 Grad gespreizt (**Abb. B-2.17b**). Durch den dilatierten linken Ventrikel wird der Herzschatten nach links verbreitert. Im Seitbild mit Ösophagogramm ist der **Retrokardialraum** sowohl auf Vorhof- als auch Ventrikelebene **eingeengt,** die Speiseröhre wird nach dorsal verlagert.

Echokardiografie: Nachweis von vergrößertem linken Ventrikel und Vorhof, im Farbdoppler Darstellung des Insuffizienzjets in den linken Vorhof.

Linksherzkatheter: Bestimmung des Schweregrads anhand der Regurgitationsfraktion in den linken Vorhof.

B-2.17 Mitralklappeninsuffizienz

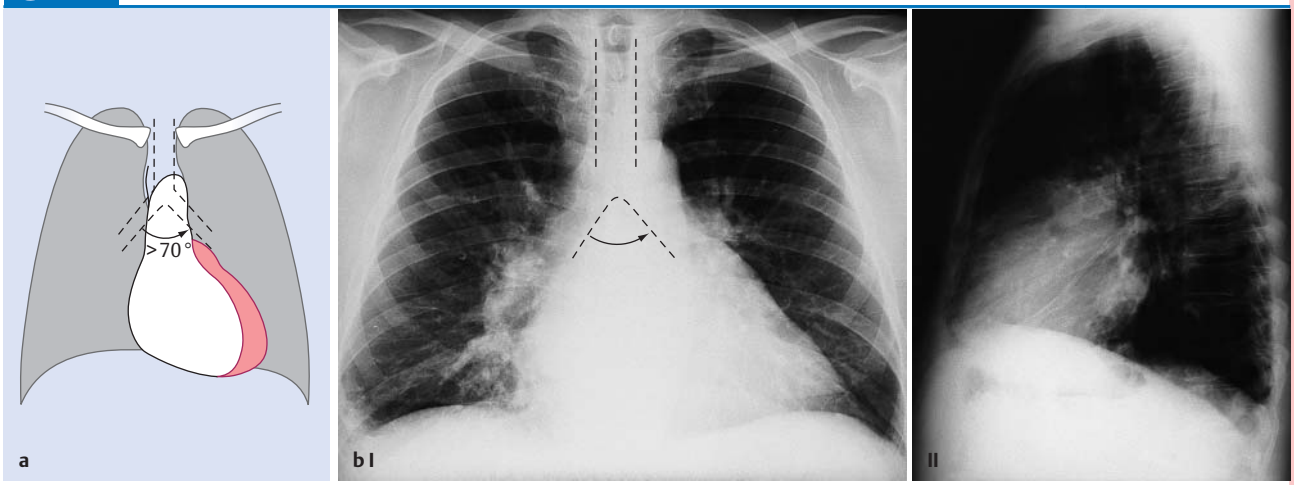

a Schematische Darstellung.
b Linksbetonte Vergrößerung der Herzsilhouette (**I**) bedingt durch eine bereits eingetretene Vergrößerung des linken Vorhofs und linken Ventrikels. Im Seitbild (**II**) Verkleinerung des Retrosternal- und Retrokardialraums. Perihiläre Gefäßzeichnungsvermehrung bedingt durch einen Rückstau.

2.3.5 Häufige angeborene Herzfehler

Diagnostisches Vorgehen: Angeborene Herzklappenfehler werden i. d. R. im Rahmen der klinischen Untersuchung (Auskultation) diagnostiziert. Durch das **Thorax-Röntgenbild** kann eine Beteiligung der Herzhöhlen und eine Belastung des Lungenkreislaufs beurteilt werden. Die **Echokardiografie** ermöglicht die morphologische Beurteilung sowie Nachweis sowie Messung von Shuntvolumina.

Vorhofseptumdefekt (ASD)

► Definition. Angeborene offene Verbindung zwischen linkem und rechtem Vorhof. Infolge des **Links-Rechts-Shunts** kommt es zu einer diastolischen Volumenbelastung des rechten Vorhofs und des rechten Ventrikels.

Klinik: Am häufigsten besteht ein **ASD II** (**zentral** sitzender Ostium-secundum-Defekt, **Abb. B-2.18a**). Bei kleinem ASD haben die Patienten oft bis ins Erwachsenenalter hinein keine Beschwerden. Dann evtl. zunehmende Leistungseinschränkung, Belastungsdyspnoe, Palpitationen, bronchopulmonale Infekte.

Radiologische Diagnostik: Konventionelle Röntgendiagnostik: Ein kleiner ASD bleibt häufig unentdeckt. Bei relevantem Shunt vermehrte Lungengefäßzeichnung, selten wird der vergrößerte rechte Ventrikel links randbildend. Durch das verbreiterte Pulmonalissegment kommt es zu einer zunehmenden Ausfüllung der Herzbucht. Im Spätstadium Zeichen der pulmonal-arteriellen Hypertonie (**Abb. B-2.18b**). Bei Durchleuchtung „tanzende Hili" durch Weitenänderung der Pulmonalarterien.

Echokardiografie: Die Echokardiografie ist die Methode der Wahl. Darstellung des vergrößerter rechten Vorhofs und Ventrikels, paradoxe Bewegung des interventrikulären Septums. Zur Darstellung des Defekts ist die transösophageale Echokardiografie am besten geeignet. Im Farbdoppler kann der Shunt nachgewiesen werden (**Abb. B-2.18c**).

Herzkatheter: Defektdarstellung und Bestimmung von Defektgröße und Shuntvolumen.

2.3.5 Häufige angeborene Herzfehler

Diagnostisches Vorgehen: Angeborene Herzklappenfehler werden i. d. R. durch Auskultation diagnostiziert. Weitere Diagnostik durch **Thorax-Röntgenbild** und **Echokardiografie**.

Vorhofseptumdefekt (ASD)

► Definition.

Klinik: Am häufigsten besteht ein **ASD II** (**zentral** sitzender Ostium-secundum-Defekt, **Abb. B-2.18a**). Bei kleinem ASD oft erst spät Symptome wie Leistungseinschränkung, Dyspnoe, Palpitationen.

Radiologische Diagnostik: Konventionelle Röntgendiagnostik: Bei relevantem Shunt vermehrte Lungengefäßzeichnung. Im Spätstadium Zeichen der pulmonal-arteriellen Hypertonie (**Abb. B-2.18b**).

Echokardiografie: Zur Darstellung des Defekts ist die TEE am besten geeignet. Im Farbdoppler kann der Shunt nachgewiesen werden (**Abb. B-2.18c**).

Herzkatheter: Bestimmung von Defektgröße und Shuntvolumen.

B-2.18 Vorhofseptumdefekt

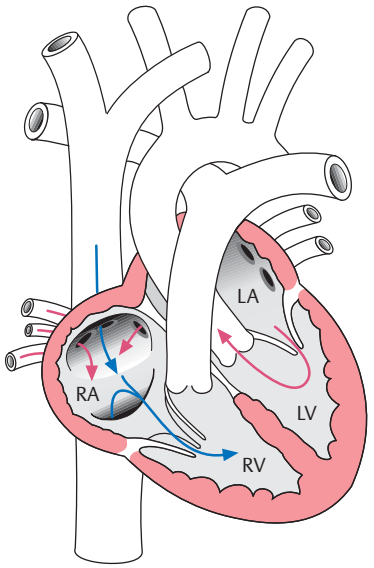

Sinus-venosus-Defekt.
Fehleinmündung der rechten Lungenvenen in den rechten Vorhof.

a

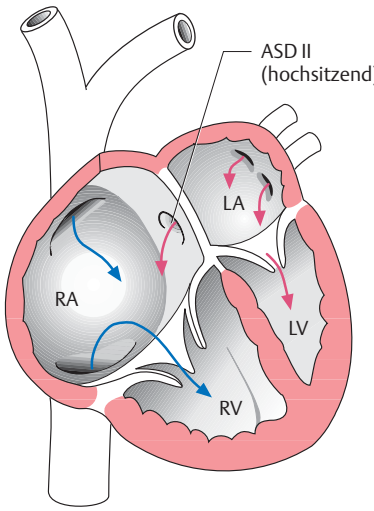

Ostium-secundum-Defekt (ASD II).
Da der Defekt weiter posterior liegt, ist die Schnittebene nach dorsal verlagert.

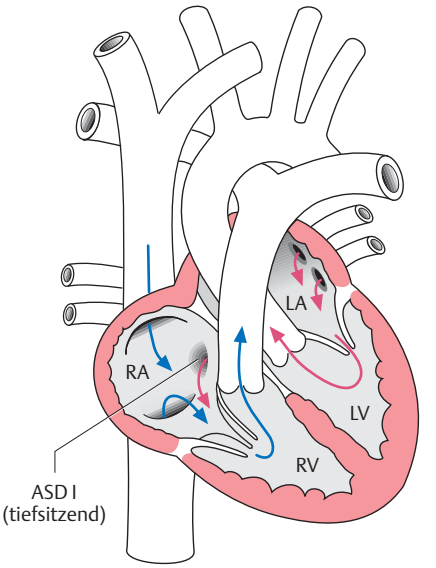

Ostium-primum-Defekt (ASD I).

RA	rechter Vorhof	LA	linker Vorhof	ASD	Vorhof-Septum-Defekt
RV	rechter Ventrikel	LV	linker Ventrikel		

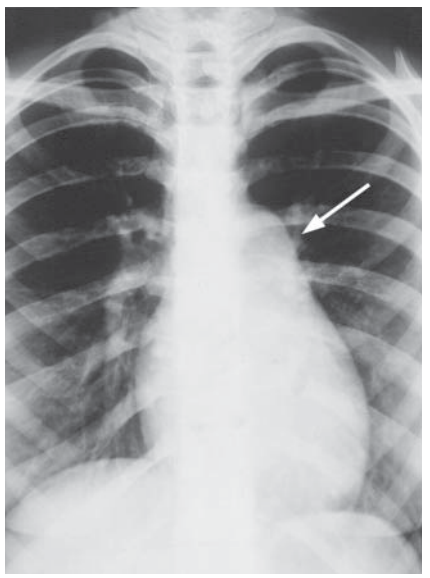

b Herz im oberen Größennormbereich, leicht vermehrte Gefäßzeichnung, prominenter Pulmonaliskopf (→), schmale Aorta.

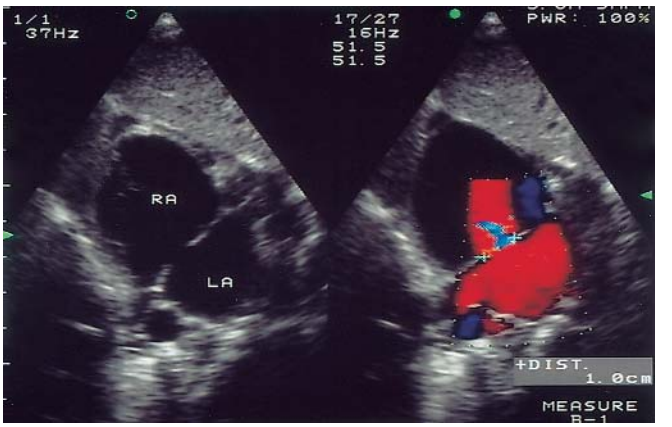

c Echokardiogramm bei Vorhofseptumdefekt in Secundum-Position. Farbdopplersonografische Darstellung des Shuntflusses vom linken (LA) in den rechten (RA) Vorhof (Beschallung von subkostal). Der Defekt misst etwa 1 cm.

Ventrikelseptumdefekt (VSD)

► **Definition.**

Klinik: Bei großem VSD kommt es bereits im Säuglingsalter zu Herzinsuffizienz und Zyanose. Auskultatorisch ist ein holosystolisches „Pressstrahlgeräusch“ typisch.

Radiologische Diagnostik: Konventionelle Röntgendiagnostik: Bei mittelgroßem VSD ist im Sagittalbild der Herzquerdurchmesser nach links verbreitert. Der prominente

Ventrikelseptumdefekt (VSD)

► **Definition.** Es besteht eine Kurzschlussverbindung zwischen linker und rechter Herzkammer mit **Links-Rechts-Shunt** und Volumenbelastung des rechten Ventrikels.

Klinik: Die Symptomatik ist abhängig vom Shuntvolumen, bei kleinem VSD bestehen keine Symptome, bei großem VSD kommt es bereits im Säuglingsalter zu Herzinsuffizienz und Zyanose. Auskultatorisch ist ein holosystolisches „Pressstrahlgeräusch“ typisch (je kleiner der VSD desto lauter) mit p. m. im 3./4. ICR links parasternal.

Radiologische Diagnostik: Konventionelle Röntgendiagnostik: Bei kleinem VSD ist der Röntgenbefund unauffällig. Bei mittelgroßem VSD ist im Sagittalbild der Herzquerdurchmesser durch die Größenzunahme der linken Kammer nach links verbreitert. Am linken Herzschattenrand ist der Vorhofbogen betont. Der prominente Pul-

B-2.19 Ventrikelseptumdefekt

1 (peri-) membranöser VSD
2 muskulärer VSD
3 suprakristaler VSD
im infundibulären Septum

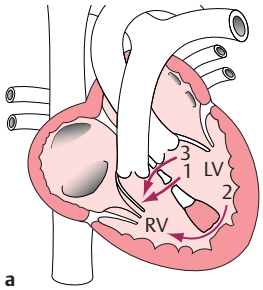

a

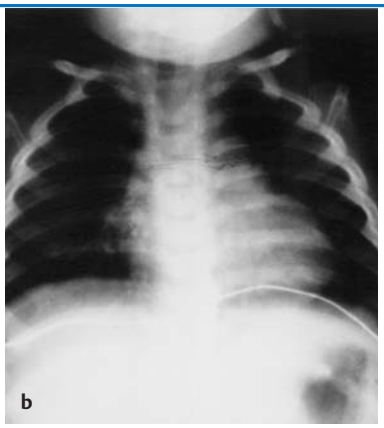

b

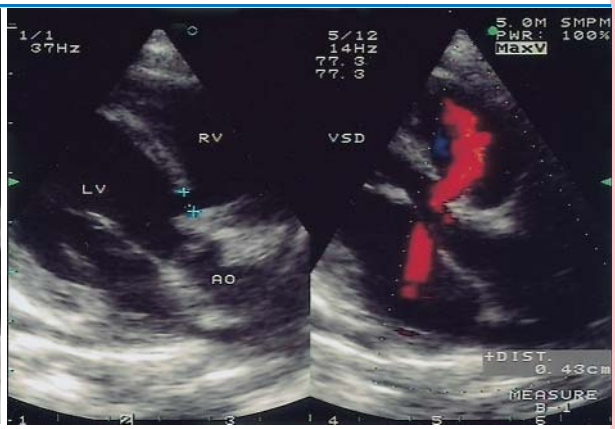

a Schemazeichnung.
b Reifes neugeborenes Kind mit der echokardiografisch gesicherten Diagnose eines perimembranösen Ventrikelseptumdefektes. Im **Röntgenbild** fällt die links verbreiterte Herzsilhouette, besonders aber die unscharfe und vermehrte zentrale Lungengefäßzeichnung als Ausdruck der vermehrten Lungenperfusion auf dem Boden des Links-rechts-Shunts auf. Im **Echokardiogramm** ist der Blutfluss vom linken (LV) in den rechten (RV) Ventrikel nachweisbar.

monalisbogen füllt die Herzbucht zusätzlich aus (**Abb. B-2.19**). Die Lungengefäßzeichnung zeigt zunächst das Bild der pulmonalen Hyperämie, später dann der pulmonal-arteriellen Hypertonie (s. S. 219). Im Seitbild sind die Verlagerung der Speiseröhre nach dorsal und die Einengung des Retrokardialraumes auf Vorhof- und Ventrikelebene typisch. Bei Durchleuchtung fallen „tanzende Hili" auf.

Echokardiografie: Die Echokardiografie ist die Methode der Wahl. Darstellung des vergrößerten Ventrikels und Vorhofs sowie des Defekts. Im Farbdoppler kann der Shunt nachgewiesen werden.

Herzkatheter: Defektdarstellung und Bestimmung von Defektgröße und Shuntvolumen.

Pulmonalisbogen füllt die Herzbucht zusätzlich aus (**Abb. B-2.19**). Die Lungengefäßzeichnung zeigt pulmonale Hyperämie, später pulmonal-arterielle Hypertonie (s. S. 219). Im Seitbild ist der Retrokardialraum eingeengt.

Echokardiografie: Darstellung des Defekts sowie von vergrößertem Ventrikel und Vorhof.

Herzkatheter: Bestimmung von Defektgröße und Shuntvolumen.

Persistierender Ductus arteriosus (PDA)

Persistierender Ductus Arteriosus (PDA)

► **Definition.** Ausbleiben der postpartalen Obliteration der fetalen Gefäßverbindung zwischen A. pulmonalis und Aorta ascendens (Ductus arteriosus Botalli).

► **Definition.**

Klinik: Die Symptomatik ist abhängig vom Shuntvolumen; ein kleiner PDA ist häufig asymptomatisch, bei mittelgroßem bis großem PDA zunehmende Leistungseinschränkung, Belastungsdyspnoe, Palpitationen, bronchopulmonale Infekte. Auskultatorisch ist ein systolisch-diastolisches Maschinengeräusch im 2. ICR links medioklavikulär typisch.

Klinik: Bei großem PDA Leistungseinschränkung, Belastungsdyspnoe, Palpitationen, bronchopulmonale Infekte. Auskultatorisch ist ein systolisch-diastolisches Maschinengeräusch typisch.

Radiologische Diagnostik: Konventionelle Röntgendiagnostik: Ein kleiner und nicht mit anderen Gefäßanomalien assoziierter PDA ist röntgenologisch unauffällig. Erst bei größerem Shuntvolumen kommt es zu einer Volumenbelastung von Lungenkreislauf, linkem Vorhof und linkem Ventrikel (**Abb. B-2.20**). Typisch ist die Herzvergrößerung nach links, ein prominenter, die Herzbucht ausfüllender Pulmonalisbogen, vermehrte Lungengefäßzeichnung (pulmonale Hyperämie) sowie ein kräftiger Aortenbogen. Im Spätstadium evtl. Zeichen der pulmonal-arteriellen Hypertonie. Sehr große Shuntvolumina führen bereits beim Neugeborenen zur Kardiomegalie.

Radiologische Diagnostik: Konventionelle Röntgendiagnostik: Bei größerem Shunt kommt es zur Volumenbelastung von Lungenkreislauf sowie linkem Vorhof und Ventrikel (**Abb. B-2.20**). Typisch sind die Herzvergrößerung nach links, ein prominenter Pulmonalisbogen und Aortenbogen sowie pulmonale Hyperämie bzw. pulmonal-arterielle Hypertonie.

Echokardiografie: Mit der 2-D-Echokardiografie sind die Darstellung des PDA und die Messung seines Durchmessers meist möglich. Im Farbdoppler erfolgt die Abschätzung des Shuntvolumens.

Echokardiografie: Darstellung und Ausmessung des PDA; im Farbdoppler Abschätzung des Shuntvolumens.

B-2.20 Ductus arteriosus Botalli persistens

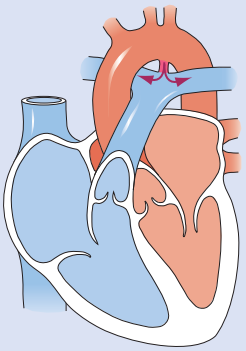

a PDA (→) mit Links-rechts-Shunt, der – je nach Lumenweite – zu einer konsekutiven Volumenbelastung von linkem Vorhof und Ventrikel sowie pulmonalem Gefäßbett führt.

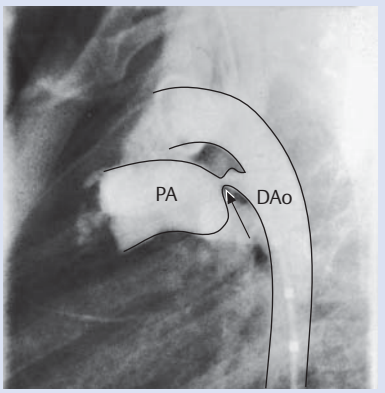

b Angiografie mit Darstellung der deszendierenden Aorta (DAo) (seitliche Projektionsebene): Über den peristierenden Ductus arteriosus (↑) wird die Pulmonalarterie (PA) angefärbt.

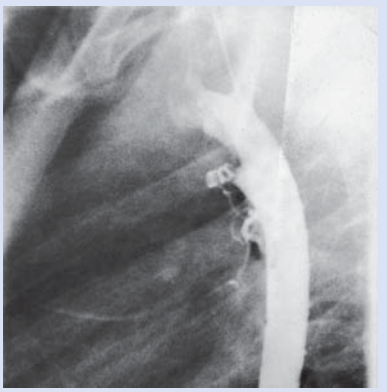

c Kontrollangiografie nach Ductus-Verschluss mit einer Metallspirale: nicht mehr nachweisbarer Kontastmittelübertritt in die Pulmonalarterie.

Fallot-Tetralogie

► **Definition.**

Klinik: Typisch ist die zentrale Zyanose mit Trommelschlägelfingern/-zehen und Uhrglasnägeln. Auskultatorisch ist ein raues spindelförmiges Systolikum (Pulmonalstenose) zu hören.

Fallot-Tetralogie

► **Definition.** Komplexe Herzfehlbildung mit den Komponenten

- infundibuläre und/oder valvuläre Pulmonalstenose
- subaortaler Ventrikelseptumdefekt
- vergrößerter Durchmesser der nach rechts verlagerten Aorta ascendens („reitende Aorta")
- rechtsventrikulärer Hypertrophie.

Klinik: Die Symptomatik wird vom Ausmaß der Lungendurchblutung bestimmt. Häufig treten erst im Lauf des 1. Lebensjahres Symptome auf (Dyspnoe, hypoxämische Anfälle). Typisch ist die zentrale Zyanose mit Trommelschlägelfingern/-zehen und Uhrglasnägeln. Auskultatorisch ist ein raues spindelförmiges Systolikum (Pulmonalstenose) über dem 3./4. ICR rechts parasternal zu hören.

B-2.21 Fallot-Tetralogie

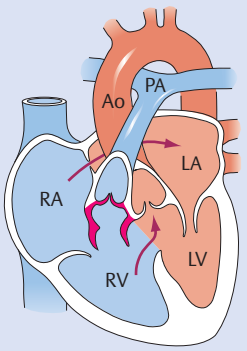

a Kombination aus ASD, VSD mit überreitender Aorta, valvulärer und infundibulärer Pulmonalstenose und Hypertrophie des rechten Ventrikels. Sowohl über dem ASD als auch über dem VSD findet ein überwiegender Rechts-links-Shunt statt.

b Angiokardiogramm eines 2-jährigen Kindes mit Fallot-Tetralogie. Kontrastmittelinjektion in den rechten Ventrikel (p. a. Strahlengang): der rechte Ventrikel ist leicht vergrößert und vermehrt trabekuliert und weist während der Systole eine fast komplette Abschnürung des hypertrophierten Infundibulums auf. Es färben sich gleichzeitig die dextroponierte Aorta und die Pulmonalarterien an; die Pulmonalklappe ist ebenfalls leicht verdickt.

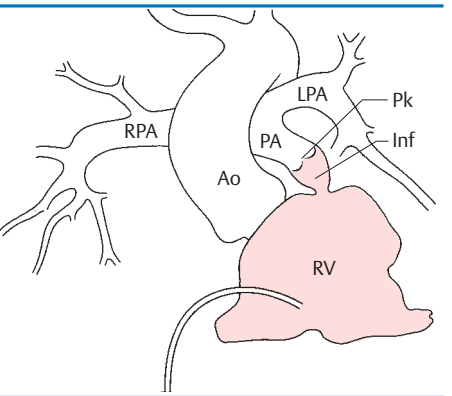

Ao	Aorta
RPA/LPA	rechte/linke Pulmonalarterie
Pk	Pulmonalklappe
RV	rechter Ventrikel
Inf	Infundibulum

RA	rechter Vorhof	RV	rechter Ventrikel	PA	Pulmonalarterie
LA	linker Vorhof	LV	linker Ventrikel	Ao	Aorta

Radiologische Diagnostik: Konventionelle Röntgendiagnostik: Im Sagittalbild zeigt die Herzsilhouette eine abgerundete und angehobene Herzspitze (durch den hypertrophierten rechten Ventrikel, „Holzschuhherz“) und eine eingezogene Herztaille (durch das Fehlen des Pulmonalarterienbogens). Der Transversaldurchmesser des Herzens ist nur selten vergrößert. In Abhängigkeit von der Obstruktion der rechtsventrikulären Ausflussbahn ist die arterielle Lungengefäßzeichnung vermindert. Die Hili kommen symmetrisch klein zur Darstellung. Die Fallot-Tetralogie ist häufig mit einem rechtsseitig verlaufenden Aortenbogen und einer rechtsseitig deszendierenden Aorta kombiniert. In diesem Fall ist der Mediastinalschatten nach rechts verbreitet, und der Aortenbogen ist rechts mediastinal randbildend (**Abb. B-2.21**).

Radiologische Diagnostik: Konventionelle Röntgendiagnostik: Im Sagittalbild zeigt sich ein „Holzschuhherz“ sowie eine eingezogene Herztaille (durch das Fehlen des Pulmonalarterienbogens). Die arterielle Lungengefäßzeichnung ist vermindert. Die Fallot-Tetralogie ist häufig mit einem rechtsseitig verlaufenden Aortenbogen und einer rechtsseitig deszendierenden Aorta kombiniert (**Abb. B-2.21**).

Echokardiografie: Darstellung von Pulmonalstenose, VSD, „reitender Aorta“ und rechtsventrikulärer Hypertrophie.

Echokardiografie: Darstellung der typischen Defekte.

Aortenisthmusstenose

Aortenisthmusstenose

► **Synonym.** Coarctatio aortae

► **Synonym.**

► **Definition.** Durch eine Stenose im Aortenverlauf kommt es zu einer Druckbelastung des linken Ventrikels. Bei der **präduktalen** (infantilen) Form liegt die Stenose proximal des Abgangs des offenen Ductus arteriosus Botalli, bei der **postduktalen** „Erwachsenen-Form“ ist sie distal vom Abgang des meist obliterierten Ductus arteriosus Botalli lokalisiert.

► **Definition.**

Klinik: Bei **präduktaler** Stenose fallen im Säuglingsalter Dyspnoe, Tachypnoe und Trinkschwäche auf.

Bei der **postduktalen** Form besteht häufig Beschwerdefreiheit bis zum Schulalter, dann kommt es u. a. zu Kopfschmerzen, Schwindel, Nasenbluten. Typisch ist bei dieser Form die Hypertonie der gesamten oberen Körperhälfte bei gleichzeitiger Hypotonie der unteren Körperhälfte.

Klinik: Bei **präduktaler** Stenose im Säuglingsalter Dyspnoe, Tachypnoe und Trinkschwäche.
Bei **postduktaler** Stenose zeigen sich erst im Schulalter Symptome. Typisch ist die Hypertonie der oberen Körperhälfte bei Hypotonie der unteren Körperhälfte.

Radiologische Diagnostik: Konventionelle Röntgendiagnostik: Im Sagittalbild ist primär keine oder nur eine geringe Linksvergrößerung der Herzsilhouette erkennbar. Die thorakale Aorta kann typische Konturveränderungen zeigen (dilatierte Aorta ascendens und Kerbe in der äußeren Kontur der Aorta auf Höhe der Stenose, sog. „Epsilon-Zeichen“). Die untere Körperhälfte wird in Abhängigkeit vom transstenotischen Druckgradienten über Kollateralgefäße versorgt (v. a. Interkostalarterien 2–8). Deren Dilatation und Elongation führen zu einer Auswalzung der Sulcus costae im dorsalen Rippenanteil, die im Röntgenbild als Rippenusuren erscheinen (**Abb. B-2.22**).

Radiologische Diagnostik: Konventionelle Röntgendiagnostik: Die thorakale Aorta zeigt typische Konturveränderungen („Epsilon-Zeichen“). Die untere Körperhälfte wird über Kollateralen versorgt. Diese führen zu Rippenusuren im Röntgenbild (**Abb. B-2.22**).

B-2.22 Aortenisthmusstenose

a Schemazeichnung: Einengung der Aorta distal des Abgangs der Arm- und Halsgefäße.
b Röntgenbild: Es fallen die Einkerbungen des Aortenbogenschattens an typischer Stelle (Pfeil) sowie Rippenusuren (Pfeilspitzen, s. a. Ausschnittsvergrößerung) auf.

Echokardiografie: Nachweis einer linksventrikulären Hypertrophie sowie assoziierter Fehlbildungen.

MRT: Fluss- und Gradientenbestimmung in der Aorta.
Herzkatheter und Aortografie zur Messung des Druckgradienten.

Echokardiografie: Nachweis einer linksventrikulären Hypertrophie sowie evtl. bestehender assoziierter Fehlbildungen (bikuspide Aortenklappe). Die Darstellung der Stenose ist bei Erwachsenen nur bedingt möglich.

MRT: Darstellung der Aorta mit Fluss- und Gradientenbestimmung.

Herzkatheter und Aortografie zum Nachweis der Stenose sowie Messung des Druckgradienten über der Stenose.

2.3.6 Perikarditis und Perikarderguss

2.3.6 Perikarditis und Perikarderguss

► Definition.

► **Definition.** Entzündung des Herzbeutels unterschiedlicher Ätiologie (z. B. infektiös, immunologisch, posttraumatisch). Man grenzt eine **fibrinöse** (trockene) von einer **exsudativen** (feuchten), mit einem Perikarderguss einhergehenden Form ab. Das physiologische Volumen der Perikardflüssigkeit beträgt ca. 40 ml. Ab einem Volumen > 50 ml spricht man von einem Perikarderguss.

Klinik: Typisch bei trockener Perikarditis sind ein stechender, retrosternaler, atemabhängiger Schmerz sowie Perikardreiben. Bei feuchter Perikarditis verschwinden Schmerz und Perikardreiben, die Herztöne werden leiser. Als Komplikation kann ein Perikarderguss mit Herztamponade auftreten.

Klinik: Bei trockener Perikarditis besteht typischerweise ein stechender, retrosternaler, atemabhängiger Schmerz sowie Perikardreiben bei Auskultation. Bei feuchter Perikarditis verschwinden Schmerz und Perikardreiben, die Herztöne werden leiser. Als gefürchtete Komplikation einer akuten exsudativen Perikarditis kann durch einen sich schnell entwickelnden Perikarderguss (ab 200 ml) eine Herztamponade auftreten. Die zunehmende Drucksteigerung im Herzbeutel behindert die diastolische Ventrikelfüllung, Folgen sind obere und untere Einflussstauung und zunehmende Schocksymptomatik.

► Merke.

► **Merke.** Nicht die gesteigerte Flüssigkeitsmenge, sondern der erhöhte intraperikardiale Druck wirkt sich bei einem Perikarderguss ungünstig auf die hämodynamischen Verhältnisse aus.

Diagnostisches Vorgehen: Klinisch durch Auskultation, im Labor Anstieg der Entzündungsparameter, typische EKG-Veränderungen.

Diagnostisches Vorgehen: Die Diagnose einer Perikarditis erfolgt in erster Linie klinisch durch Auskultation. Im Labor zeigt sich häufig ein Anstieg der Entzündungsparameter, das EKG weist oft typische Veränderungen auf (konkav nach oben gerichtete ST-Strecke). Ein Perikarderguss wird mithilfe der Echokardiografie nachgewiesen.

Radiologische Diagnostik: Konventionelle Röntgendiagnostik: Ergussmengen > 200 ml führen zur typischen dreiecks- oder bocksbeutelförmigen Herzvergrößerung im p.-a.-Bild (**Abb. B-2.23**).

Radiologische Diagnostik: Konventionelle Röntgendiagnostik: Eine trockene oder mit geringem **Erguss** einhergehende Perikarditis wird nicht erfasst. Erst größere Ergussmengen (> 200 ml) führen zu der typischen dreiecks- oder bocksbeutelförmigen Herzvergrößerung im p.-a.-Bild (**Abb. B-2.23**). Die Herzsilhouette verliert ihre normale Gliederung. In der Durchleuchtung sind die Herzrandpulsationen abgeschwächt.

Bei **chronisch konstriktiver Perikarditis** werden verkalkte Perikardschwielen im Röntgenbild sichtbar (Panzerherz, s. **Abb. B-2.23 d, e**). Das klinische Bild ist durch Rechts- oder Linksherzinsuffizienz charakterisiert.

Bei der **chronisch konstriktiven Perikarditis** handelt es sich um den narbigen Folgezustand einer akuten Perikarderkrankung. Häufig verkalken die Perikardschwielen und werden so im konventionellen Röntgenbild sichtbar (Panzerherz oder Pericarditis calcarea, s. **Abb. B-2.23 d, e**). Diese Veränderungen führen zu einer Behinderung sowohl der diastolischen Ventrikelfüllung als auch der Ventrikelkontraktion. Je nach Ausmaß und Lokalisation der Perikardkonstriktion ist das klinische Bild durch eine Rechtsherz- oder Linksherzinsuffizienz charakterisiert.

Echokardiografie: Sie dient der Verlaufsbeurteilung bei Perikardergüssen, deren Darstellung ab 50 ml möglich ist.

Echokardiografie: Methode der Wahl zur Verlaufsbeurteilung bei Perikardergüssen. Die Darstellung auch kleiner Ergussmengen ab 50 ml ist möglich. Bei akuter oder chronischer Herzbeutelentzündung Nachweis der charakteristischen Verbreiterung des Periepikards, außerdem Beurteilung des Myokards (z. B. Myokardatrophie).

CT und MRT: Die MRT erlaubt die Beurteilung des Myokards. Die CT stellt Perikardverkalkungen eindeutig dar. Die Verbreiterung des Periepikards bei Perikarderguss kann durch CT und MRT früh erkannt werden.

CT und MRT: Bei Pericarditis constrictiva erlaubt die MRT die Beurteilung des Myokards, während die CT Perikardverkalkungen eindeutig darstellt. Die charakteristische Verbreiterung des Periepikards bei Perikarderguss kann durch CT und MRT frühzeitig erkannt werden. Präoperativ sind MRT und/oder CT für die genaue topografische Lokalisation der konstriktiven Veränderung eine wichtige Hilfe, um das Ausmaß einer Perikardektomie planen zu können.

B-2.23 Erkrankungen des Perikards

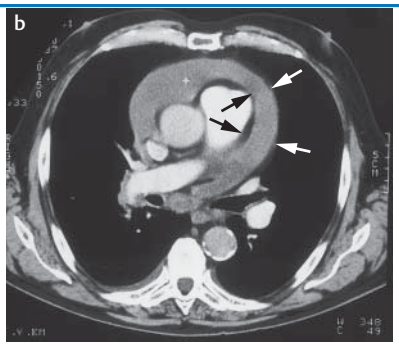

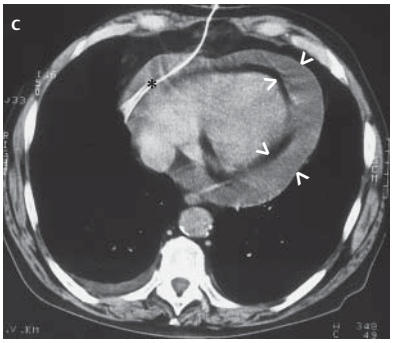

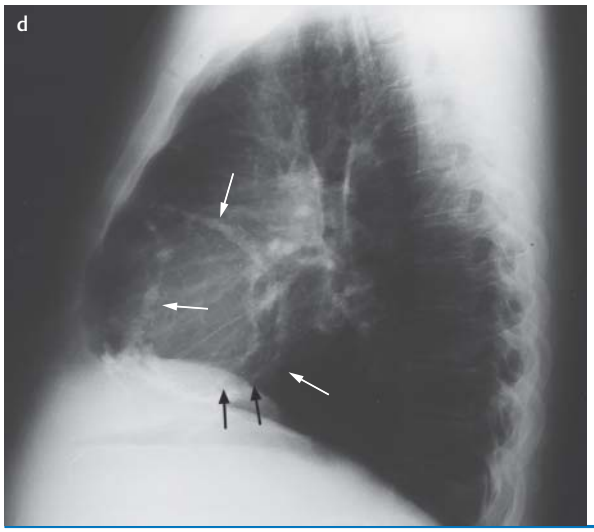

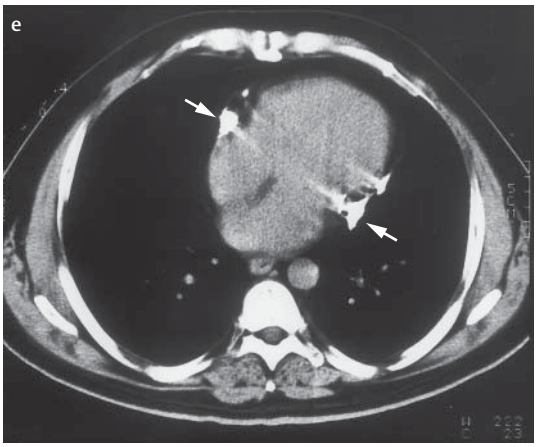

a–c Perikarderguss: Das Röntgenbild (**a**) zeigt die unförmige Vergrößerung der Herzsilhouette. Die CT-Bilder zeigen einen Perikarderguss in Höhe des Truncus pulmonalis (**b**, Pfeile) und in Ventrikelhöhe (**c**, offene Pfeile) nach Anlage eines Drainagekatheters (Stern).

d, e Pericarditis constrictiva: In der Seitaufnahme (**d**) sind Verkalkungsbänder (Pfeile) und in der zugehörigen CT-Aufnahme (**e**) das Ausmaß der einschnürenden Perikardverkalkungen gut erkennbar (Pfeile).

3 Urogenitaltrakt und Retroperitoneum

3.1 Niere und ableitende Harnwege

3.1.1 Radiologische Methoden

Abdomenübersichtsaufnahme

3 Urogenitaltrakt und Retroperitoneum

3.1 Niere und ableitende Harnwege

3.1.1 Radiologische Methoden

Abdomenübersichtsaufnahme

Methode: Der Bereich von den Zwerchfellkuppeln bis zur Symphyse wird abgebildet.

Indikation: Nachweis von röntgendichten Konkrementen in Nieren und ableitenden Harnwegen.

Beurteilung: Lage, Größe und **Kontur der Nieren**. Sie liegen zwischen dem 12. BWK und 3. LWK. Ihre normale Größe beträgt 13 × 6 cm. Die Organachsen divergieren nach kaudal. Die rechte Niere, kaudal der Leber gelegen, steht meist 2–3 cm tiefer als die linke.
Die **Psoasmuskeln** stellen sich als Weichteilschatten dar. Die **Ureteren** sind nicht abgrenzbar, die flüssigkeitsgefüllte **Harnblase** ist als rundliche Struktur erkennbar.

Methode: Bei auf dem Rücken liegenden Patienten wird eine Übersichtsaufnahme des Abdomens angefertigt, die den Bereich von den Zwerchfellkuppeln bis zur Symphyse abbildet.

Indikation: Die Aufnahme dient dem Nachweis von röntgendichten Konkrementen im Bereich der Nieren und der ableitenden Harnwege. Diese sind nach KM-Gabe oft nicht mehr eindeutig sichtbar, da sie dann vom kontrastierten Hohlraumsystem überlagert werden. Zusätzlich sollte eine orientierende Beurteilung der Weichteilschatten von Leber und Milz sowie eine Beurteilung der Darmgasverteilung vorgenommen werden.

Beurteilung: Das Röntgenbild (**Abb. B-3.1**) reicht von den Nierenobergrenzen bis zur Symphyse. **Lage, Größe** und **Kontur der Nieren** lassen sich so orientierend beurteilen. Beide Nieren liegen retroperitoneal neben der Wirbelsäule zwischen dem 12. BWK und dem 3. LWK. Die normale Nierengröße beträgt 13 × 6 cm. Ihre Form ist bohnenförmig, die Organachsen divergieren nach kaudal. Die rechte Niere, kaudal der Leber gelegen, steht in der Regel 2–3 cm tiefer als die linke. Störend wirken sich Überlagerungen durch Darmgas und -inhalt aus.
Die **Psoasmuskeln** stellen sich als beidseits der Wirbelsäule gelegene Weichteilschatten dar. Die **Ureteren** sind im Nativbild nicht abgrenzbar. Die flüssigkeitsgefüllte **Harnblase** ist im kleinen Becken als rundliche, weichteildichte Struktur zu erkennen.

◎ B-3.1

◎ B-3.1 **Abdomenleeraufnahme**

Im Bereich der Nieren und der ableitenden Harnwege finden sich keine röntgendichten konkrementverdächtigen Strukturen.

Ausscheidungsurografie

Ausscheidungsurografie

► **Synonym.**

► **Synonym.** i. v.-Pyelografie, i. v.-Urografie

► **Merke.**

► **Merke.** Die intravenöse Urografie stellt neben der Sonografie die Basisuntersuchung der Harntraktdiagnostik dar.

Methode: Der Patient sollte nüchtern kommen. Vor Kontrastmittelgabe wird eine Abdomenübersichtsaufnahme angefertigt. Nach i. v.-Applikation eines nierengängigen KM's (s. S. 90) werden Nieren und ableitende Harnwege kontrastiert dargestellt.

Methode: Zur **Vorbereitung** auf die Untersuchung empfiehlt sich am Vortag eine leichte schlackenarme Kost. Bei Obstipation sind ggf. abführende Maßnahmen indiziert. Der Patient sollte nüchtern zu der Untersuchung kommen.
Vor KM-Gabe wird eine Abdomenübersichtsaufnahme in Rückenlage angefertigt.

B-3.2 i. v.-Urografie: Normalbefund 10 min nach Kontrastmittelgabe

Das Nierenbeckenkelchsystem ist zu diesem Zeitpunkt kontrastmittelgefüllt.
Im Bereich der kontrastierten Ureteren gibt es 3 physiologische Engstellen, an denen es zur vorübergehenden Urinstase kommen kann:
- pyeloureteraler Übergang (1)
- Kreuzung mit den Vasa iliacae communes an der Linea terminalis (2)
- Einmündungsstelle in die Harnblase (3).

B-3.2

Bei erwachsenen Patienten werden nach i. v.-Applikation von 80–100 ml eines nierengängigen KM's (s. S. 90) Nieren und ableitende Harnwege (Nierenbeckenkelchsystem, Harnleiter und Harnblase) kontrastiert dargestellt. Die Kontrastdichte hängt im Wesentlichen von der applizierten Jodmenge ab, daher ist dieser Wert neben der Jodkonzentration auf den Kontrastmittelfläschchen angegeben (z. B. 30 g Jod in einem 100-ml-Fläschchen eines KM's mit 300 mg Jod pro ml).

- Die erste Röntgenaufnahme nach KM-Gabe wird nach **5 Minuten** angefertigt. Auf diesem Bild erfolgt vornehmlich die **Beurteilung des Nierenparenchyms**. Nierenbeckenkelchsystem, Ureteren und Harnblase sind zu diesem Zeitpunkt allenfalls gering gefüllt. Wegen der besseren sonografischen Beurteilbarkeit des Nierenparenchyms kann auf diese Aufnahme ggf. verzichtet werden.
- **10 Minuten** nach KM-Gabe wird eine zweite Röntgenaufnahme angeschlossen. **Nierenbeckenkelchsystem, Harnleiter** und die **Harnblase** sind im Normalfall jetzt optimal kontrastiert (**Abb. B-3.2**).

- Nach **5 Minuten** entsteht die erste Aufnahme, die eine Beurteilung des Nierenparenchyms ermöglicht. Eine Sonografie kann diese erste Aufnahme ersetzen.
- Nach **10 Minuten** erfolgt die zweite Aufnahme. **Nierenbeckenkelchsystem, Harnleiter** und **Harnblase** sind optimal kontrastiert (**Abb. B-3.2**).

Indikationen: Durch die vielfach höhere Aussagekraft von Sonografie und CT ist die Zahl der Ausscheidungsurografien deutlich zurückgegangen. Häufigster Anlass ist das Steinleiden. Das Verfahren dient fast nur noch zur Konkrementlokalisation und zur Beurteilung einer evtl. resultierenden Harnabflussbehinderung. Harnwegsanomalien lassen sich zuverlässig nachweisen. Harnabflussbehinderungen durch retroperitoneale oder pelvine Raumforderungen sollten besser direkt mit der CT dargestellt werden. Dies gilt mit Ausnahme von Nierenbeckentumoren auch für tumoröse Erkrankungen der Niere.

Indikationen: Häufigster Anlass ist das Steinleiden. Harnwegsanomalien lassen sich zuverlässig nachweisen. Harnabflussbehinderungen durch Raumforderungen sowie Tumoren der Niere sollten besser direkt mit der CT dargestellt werden.

Eine Einschränkung der Nierenfunktion mit einer Serumkreatininkonzentration über 2,0 mg% stellt eine Kontraindikation dar, da die Nierenfunktion durch die KM-Gabe weiter verschlechtert werden kann und bei Niereninsuffizienz keine befriedigende Harnwegskontrastierung zu erzielen ist. Weitere Kontraindikationen sind eine bekannte KM-Allergie und eine Schilddrüsenüberfunktion. Relative Kontraindikationen bestehen bei Patienten mit einem Plasmozytom oder einer Makroglobulinämie. Das orale Antidiabetikum Metformin sollte vorher abgesetzt werden.

Eine Einschränkung der Nierenfunktion mit einer Serumkreatininkonzentration über 2,0 mg% stellt eine Kontraindikation dar, ebenso KM-Allergie und Schilddrüsenüberfunktion.

Beurteilung: Der **Normalbefund** ergibt eine **zeitgerechte seitengleiche Kontrastierung beider Nieren** ohne Auffälligkeiten hinsichtlich Lage, Form und Größe. Beidseits kommt es zur regulären Kontrastierung der Nierenbeckenkelchsysteme, der KM-Ab-

Beurteilung: Der **Normalbefund** ergibt eine **zeitgerechte seitengleiche Kontrastierung beider Nieren.**

strom über die Ureteren zur Harnblase ist unbehindert. Die Blase ist bezüglich Konfiguration und Größe normal.
In Abhängigkeit von der Fragestellung werden **Zusatzaufnahmen** angefertigt:

- Harnabflussbehinderungen führen zu einer verzögerten Kontrastierung der Nieren und der ableitenden Harnwege. Eine Beurteilbarkeit des Hohlraumsystems ist dann auf sog. **Spätaufnahmen** möglich (20 min bis 24 h nach KM-Gabe).
- Eine **Zielaufnahme der Harnblase nach Miktion** wird bei prävesikal gelegenen Uretersteinen und fraglichen Harnblasenentleerungsstörungen (Restharnbestimmung) durchgeführt.

Je nach Fragestellung werden **Zusatzaufnahmen** angefertigt:

- Auf **Spätaufnahmen** ist die Beurteilung des Hohlraumsystems bei Abflussbehinderungen möglich.
- Eine **Zielaufnahme der Harnblase nach Miktion** wird bei prävesikalen Uretersteinen und zur Restharnbestimmung durchgeführt.

Retrograde Ureteropyelografie

Methode: Über ein transurethral in die Harnblase eingebrachtes Zystoskop wird (unter Durchleuchtungskontrolle) ein Katheter in das Ureterostium eingeführt und je nach Befund bis in das Nierenbecken vorgeschoben. Durch diesen Katheter werden das Nierenbeckenkelchsystem und der Ureter direkt kontrastiert (**Abb. B-3.3**). Zur Dokumentation werden unter Durchleuchtung Zielaufnahmen angefertigt. Der Vorteil gegenüber der intravenösen Urografie liegt in der **besseren Kontrastierung der ableitenden Harnwege.**

Indikationen: V. a. Tumoren, Stenosen oder Konkremente der ableitenden Harnwege bei unzureichender Beurteilbarkeit durch i. v.-Urografie und Computertomografie. Wegen der potenziellen Infektionsgefahr wird diese Untersuchung häufig unter einer kurzzeitigen oralen Antibiotikatherapie durchgeführt. Bei bekantem Harnwegsinfekt ist die Untersuchung nur bei strenger Indikation durchzuführen, z. B. wenn gleichzeitig eine urologische Intervention erforderlich ist.

Beurteilung: Im Normalfall kommt es zu einer retrograden Kontrastierung des Ureters, wobei das KM ohne erkennbare Obstruktion bis in das Nierenbecken fließt.

Retrograde Ureteropyelografie

Methode: Über ein Zystoskop wird ein Katheter bis in das Nierenbecken vorgeschoben. Nierenbeckenkelchsystem und Ureter werden so direkt kontrastiert (**Abb. B-3.3**). Der Vorteil gegenüber der intravenösen Urografie liegt in der **besseren Kontrastierung der ableitenden Harnwege.**

Indikationen: V. a. Tumoren, Stenosen oder Konkremente der ableitenden Harnwege. Bei bekanntem Harnwegsinfekt ist die Untersuchung nur bei zwingender Indikation durchzuführen.

Beurteilung: Im Normalfall wird der Ureter retrograd bis ins Nierenbecken kontrastiert.

B-3.3 Retrograde Ureteropyelografie

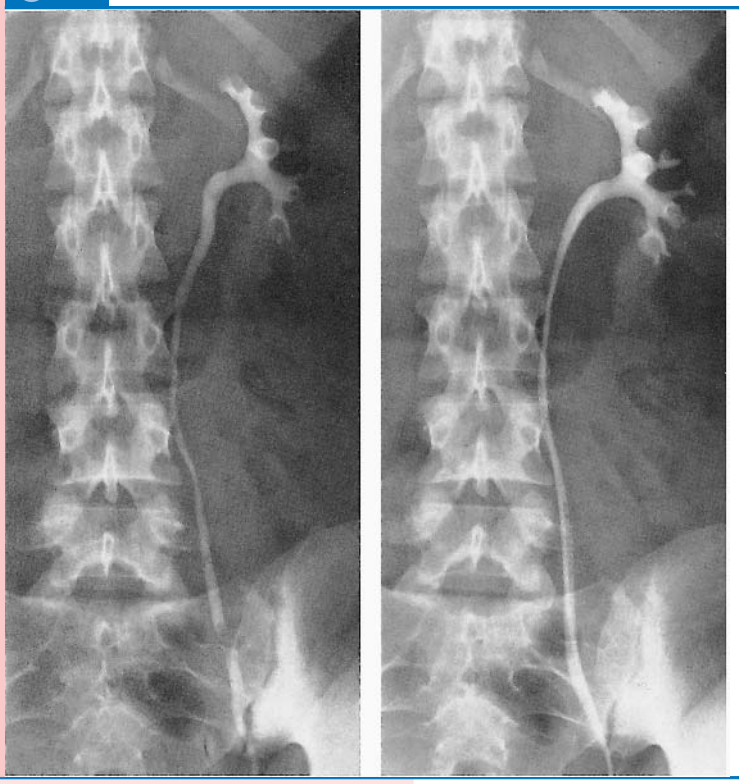

Durch KM-Injektion in einen transvesikal in den linken distalen Ureter eingebrachten Katheter erfolgt die retrograde Kontrastierung des Harnleiters und des Nierenbeckenkelchsystems. Es finden sich keine Einengungen im Bereich der ableitenden Harnwege und keine steinbedingten KM-Aussparungen.

Miktionszystourethrografie

Methode: Die Harnblase wird unter sterilen Bedingungen katheterisiert und vollständig entleert, der gewonnene Urin bakteriologisch untersucht. Über den Katheter wird anschließend die Harnblase mit einer Kontrastmittel-Kochsalzlösung aufgefüllt. Unter Durchleuchtung werden Zielaufnahmen der gefüllten Harnblase angefertigt. Bei älteren Kindern und Erwachsenen wird der Katheter bei subjektivem Vorliegen von Harndrang entfernt, bei Neugeborenen und Kleinkindern ist die Miktion bei liegendem Katheter praktikabler. Während der Miktion erfolgen Aufnahmen der Urethra, der Harnblase und des gesamten Harntraktes.

Indikationen: V. a. Vorliegen eines vesikoureteralen Refluxes oder bei Erkrankungen der Harnröhre. Bei Vorliegen eines Harnwegsinfektes sollte die Untersuchung unterbleiben.

Beurteilung: Es zeigt sich eine kugelig konfigurierte und glatt begrenzte Harnblase ohne Verlagerung und Pelottierung. Unter Miktion kontrastiert sich eine normal weite Urethra. Die Harnblase entleert sich zügig ohne vermehrte Restharnbildung. Ein KM-Reflux in die Ureteren kommt nicht zur Darstellung (**Abb. B-3.4**).

B-3.4 Miktionszystourethrografie

Normalbefund. Die Harnblase des Jungen wurde zuvor über einen Blasenkatheter mit KM gefüllt. Unter der Spontanmiktion kommt es zur regelrechten Kontrastierung der Harnröhre. Ein KM-Reflux in die Ureteren zeigt sich nicht.

Sonografie

Methode: Beide **Nieren** werden in der longitudinalen und transversalen Organachse durchgemustert. Die **Untersuchung** erfolgt in Abhängigkeit von der Nierenlage und evtl. Darmgasüberlagerungen von **ventral, lateral oder dorsal** (**Abb. B-3.5**). Die **Harnblase** kann bei ausreichender Flüssigkeitsfüllung durch suprapubische Schallkopfplatzierung untersucht werden.
Zum Thema farbkodierte Duplexsonografie s. S. 555.

► **Merke.** Die Ureteren sind normalerweise sonografisch nicht darstellbar. Wegen der störenden Darmgasüberlagerungen ist auch die Beurteilung von erweiterten Ureteren auf die proximalen und retrovesikalen Abschnitte begrenzt.

Indikationen: Bei V. a. Nierenerkrankungen ist die Sonografie die **Erstuntersuchungs- und Screeningmethode der Wahl**. Sie ist das häufigste Untersuchungsverfahren bei der Abklärung von Erkrankungen des Harntraktes. Die farbkodierte Duplexsonografie dient zur Beurteilung der Nierenarterien.

Beurteilung: s. **Abb. B-3.5**.
Sonografische Restharnbestimmung: Unmittelbar nach vorangegangener Miktion kann das Volumen einer evtl. vorhandenen Restharnmenge bestimmt werden. Dazu wird die Blase bei suprapubischer Schallkopfposition im Transversal- und Longitudinalschnitt dargestellt. Der Harnblasendurchmesser wird in allen 3 Ebenen gemessen, woraus dann das Harnblasenvolumen näherungsweise nach der Formel: $V = 0{,}5 \times x \times y \times z$ bestimmt wird. Restharnmengen bis 50 ml liegen im Normbereich.

Miktionszystourethrografie

Methode: Die Harnblase wird katheterisiert, entleert und mit KM gefüllt. Unter Durchleuchtung werden Zielaufnahmen angefertigt. Während der Miktion erfolgen Aufnahmen der Urethra, der Harnblase und des gesamten Harntraktes.

Indikation: V. a. vesikoureteralen Reflux oder Erkrankungen der Harnröhre.

Beurteilung: Unter Miktion kontrastiert sich eine normal weite Urethra. Die Harnblase entleert sich zügig ohne Restharnbildung. Ein KM-Reflux in die Ureteren besteht nicht.

B-3.4

Sonografie

Methode: Die Untersuchung beider **Nieren** erfolgt von **ventral, lateral oder dorsal** (**Abb. B-3.5**). Die **Harnblase** wird durch suprapubische Schallkopfplatzierung untersucht.
Zur farbkodierten Duplexsonografie s. S. 555.

► **Merke.**

Indikationen: Bei V. a. Nieren- und Harnwegserkrankungen ist die Sonografie ist die **Erstuntersuchungs- und Screeningmethode** der Wahl.

Beurteilung: s. **Abb. B-3.5**.
Sonografische Restharnbestimmung: Der Harnblasendurchmesser wird in allen 3 Ebenen gemessen, woraus das Harnblasenvolumen näherungsweise nach der Formel $V = 0{,}5 \times x \times y \times z$ bestimmt wird. Restharnmengen bis 50 ml sind normal.

B-3.5 Sonografischer Normalbefund der rechten Niere

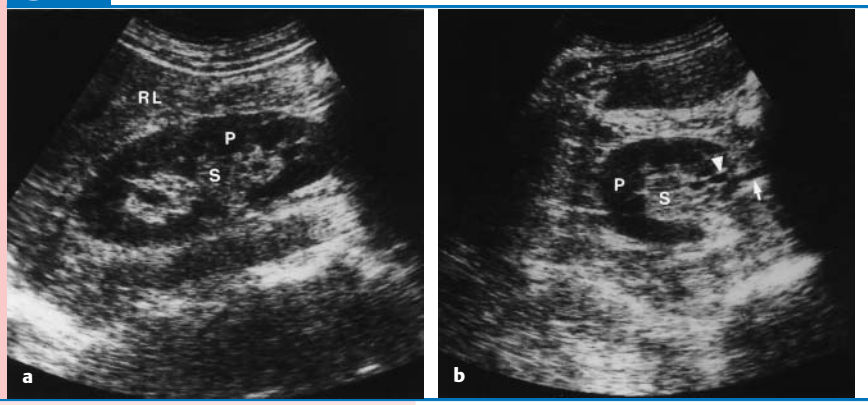

Die Niere stellt sich als bohnenförmiges Organ dar. Die Größe beträgt 13 × 6 × 4 cm. Deutlich kann zwischen dem echoarmen Parenchym und dem reflexreichen Sinus renalis differenziert werden. Die äußeren Organkonturen sind glatt. Im Querschnitt sind die großen Gefäße des Nierenstiels sichtbar.

a Längsschnitt: RL rechter Leberlappen, P Nierenparenchym, S Sinus renalis.

b Querschnitt: P Nierenparenchym, S Sinus renalis, V. renalis (Pfeilspitze), A. renalis (Pfeil).

Computertomografie

Methode: s. S. 73.

Nativ lassen sich auch in **Niedrigdosistechnik** Konkremente im Nierenbeckenkelchsystem, den Ureteren und der Harnblase gut erkennen. Nach Kontrastmittelgabe können innerhalb der Niere Rinde, Mark und Sinus renalis abgegrenzt werden (**Abb. B-3.6**). Darmluft und -inhalt führen zu **keinen störenden Bildüberlagerungen.**

Indikationen: Die **native Niedrigdosis-CT** wird bei V. a. Steinleiden eingesetzt. Die kontrastunterstützte CT dient der Abklärung raumfordernder Prozesse des Urogenitaltraktes. Sie zeigt pararenales Gewebe und Nachbarorgane sowie Thrombosen und Aneurysmen.

Beurteilung: s. **Abb. B-3.6**.

Computertomografie

Methode: s. S. 73.

Als Verfahren mit hoher Aussagekraft und geringer Strahlenexposition wird die **Niedrigdosis-CT** von Nieren und ableitenden Harnwegen sehr häufig zur Suche nach Konkrementen durchgeführt. Erst nach KM-Gabe können innerhalb der Nieren die Strukturen der Rinde, des Markes und des Sinus renalis voneinander abgegrenzt werden (**Abb. B-3.6**). Im Gegensatz zu konventionellen Röntgenaufnahmen und der Sonografie führen Darmluft und -inhalt zu **keinen störenden Bildüberlagerungen**.

Indikationen: Sehr häufig wird die Nativ-CT zur Suche nach Konkrementen im Bereich der Nieren und der ableitenden Harnwege eingesetzt. Dazu genügt eine Untersuchung in Niedrigdosistechnik. Die CT nach i. v.-KM-Gabe ist indiziert zur Abklärung benigner, maligner und entzündlicher Prozesse des Urogenitaltraktes mit raumforderndem Charakter. Sie erlaubt eine Beurteilung des pararenalen Gewebes und der benachbarten Organe sowie die Diagnose von Thrombosen der Nierenvenen und der V. cava inferior oder eines Aortenaneurysmas (s. S. 398).

Beurteilung: s. **Abb. B-3.6**.

B-3.6 CT der Nieren (Normalbefund)

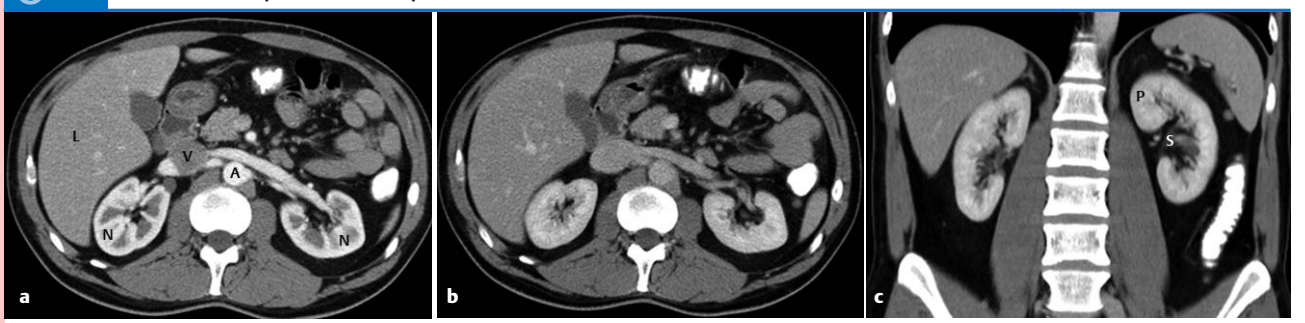

Die CT stellt die Nieren (N) in der Transversalebene (a, b) beidseits der Wirbelsäule dar. Durch die KM-Gabe lassen sich die Gefäße gut abgrenzen.

a CT in der **arteriellen KM-Phase** auf Höhe der Nierenhili. Deutliche Differenzierung zwischen der Nierenrinde und den hypodens abgrenzbaren Markpyramiden. Leber (L), Aorta abdominalis (A), V. cava inf. (V).

b CT in der **venösen KM-Phase** auf gleicher Höhe wie a. Die Dichte von Nierenrinde und Markpyramiden hat sich weitgehend angeglichen.

c In den **koronaren Sekundärrekonstruktionen** ist gut zwischen dem Nierenparenchym (P) und dem Sinus renalis (S) mit dem noch nicht kontrastierten Nierenbeckenkelchystem zu differenzieren.

Magnetresonanztomografie

Methode: s. S. 79.

Indikation: Tumoröse Raumforderungen der Niere, deren Dignität in der CT unklar ist, z. B. nicht eindeutig benigne Nierenzysten. Ausdehnungsbeurteilung von Nierenkarzi-

Magnetresonanztomografie

Methode: s. S. 79.

Indikationen: Die MRT ist indiziert bei tumorösen Raumforderungen der Nieren, deren Dignität in der Sonografie und der CT nicht zweifelsfrei zu klären ist. Hierzu zählen insbesondere die sog. komplizierten, also nicht eindeutig benignen, Nierenzysten. Bei bereits nachgewiesenem Nierentumor erfolgt die MRT zur Ausdehnungs-

B-3.7 MRT der Nieren (Normalbefund)

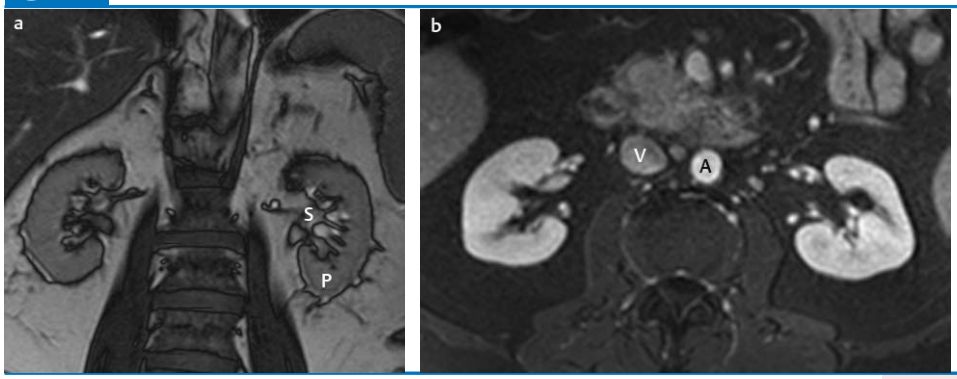

a Koronares Bild mit Differenzierung von Parenchym (P) und Sinus renalis (S).
b Axiales T1-Bild nach KM-Gabe. Gleichmäßig Kontrastierung des Nierenparenchyms. Aorta abdominalis (A), V. cava inf. (V).

beurteilung, insbesondere zum Nachweis eines Gefäßeinbruchs oder einer venösen Thrombose. Die MRT ist das Untersuchungsverfahren der Wahl bei kindlichen Tumoren der Nieren und Nebennieren. Tumoren der weiblichen Geschlechtsorgane lassen sich kernspintomografisch am genauesten in ihrer Ausdehnung beurteilen. Gleiches gilt für Raumforderungen Harnblase und Prostata.

Beurteilung: s. **Abb. B-3.7**.

Angiografie s. S. 390

Kavografie s. S. 414

Lymphografie s. S. 422

Nuklearmedizinische Untersuchungsverfahren

Grundprinzip der nuklearmedizinischen Untersuchungsverfahren ist die Messung der Aktivität von intravenös injizierten, nierengängigen, radioaktiven Substanzen über den Nierenlagern (s. u.). Die verwendeten Radiopharmaka werden tubulär sezerniert und unterliegen keiner weiteren Metabolisierung. Als Tracer wird heute ausschließlich ^{99m}Tc-MAG$_3$ eingesetzt.

► Merke. Zum Schutz der Schilddrüse gegenüber den Isotopen muss diese zuvor mit Perchlorat blockiert werden.

Renale Funktionsszintigrafie

Methode: Die Nierenfunktion wird mittels dynamischer Sequenzszintigrafie und computergestützter Auswertung qualitativ (visuelle Beurteilung der Szintigramme) und quantitativ (computergestützte Berechnung von Funktionsparametern) erfasst. Nach i. v.-Injektion von 50–100 MBq ^{99m}Tc-MAG$_3$ erfolgt die fortlaufende Aktivitätsregistrierung mit einer Gammakamera über der Harntraktregion (**Abb. B-3.8**).

Indikationen: Seitengetrennte Nierenfunktionsbestimmung, Kontrolluntersuchungen, Harnabflussstörungen und Funktionskontrolle bei Transplantatnieren.

Beurteilung: Die normale Nierensequenzszintigrafie zeigt in der **Frühphase** (5–60 sec p. i.; p. i. = post injectionem) eine seitengleiche Aktivitätsanflutung und erlaubt die Beurteilung der Nierendurchblutung. In der **Parenchymphase** (1–3 min p. i.) führen Infarkte oder raumfordernde Prozesse zu Speicherdefekten. Ca. 4–6 min p. i. kommt es zur zunehmenden Aktivitätskonzentration im Nierenbeckenkelchsystem; mit fortschreitendem Abstrom in die Blase nimmt dann die Aktivität über den Nieren ab **(Exkretions- und Entleerungsphase)**. Über ausgewählten Arealen **(Regions of interest)** werden Aktivitäts-Zeitkurven errechnet. Diffuse Parenchymerkrankungen, akute und chronische Abflussbehinderungen sowie Nierenfunktionseinschränkungen führen zu typischen Veränderungen dieser Kurven. Mithilfe der **Zeit-Aktivitäts-Kurven** über den Nieren und der sog. **Ganzkörperkurve** werden nach zweimaliger Blutentnahme und Plasmaaktivitätsbestimmung die Gesamtclearance sowie die seitengetrennten Clearancewerte ermittelt. Die Aktivität wird insgesamt 30 min

nomen, kindlichen Tumoren der Nieren und Nebennieren, Tumoren der weiblichen Geschlechtsorgane, der Harnblase und Prostata.

Beurteilung: s. **Abb. B-3.7**.

Angiografie s. S. 390

Kavografie s. S. 414

Lymphografie s. S. 422

Nuklearmedizinische Untersuchungsverfahren

Grundprinzip ist die Messung der Aktivität von intravenös injizierten, nierengängigen, radioaktiven Substanzen über den Nierenlagern. Heute wird meist ^{99m}Tc-MAG$_3$ eingesetzt.

► Merke.

Renale Funktionsszintigrafie

Methode: Nach i. v.-Injektion von 50–100 MBq ^{99m}Tc-MAG$_3$ erfolgt die Aktivitätsregistrierung mit einer Gammakamera über der Harntraktregion (**Abb. B-3.8**).

Indikation: Seitengetrennte Funktionsbestimmung, Kontrolluntersuchungen bei Transplantatnieren.
Beurteilung: In der **Frühphase** (5–60 sec post injectionem) wird die Nierendurchblutung beurteilt. In der **Parenchymphase** (1–3 min p. i.) kommt es zur Aktivitätskonzentration im Kelchsystem. In der **Exkretions- und Entleerungsphase** nimmt die Aktivität über den Nieren ab. Über sog. **Regions of interest** werden Aktivitäts-Zeitkurven verrechnet, die krankheitstypische Veränderungen zeigen können. Mithilfe der **Zeit-Aktivitäts-Kurven** und der **Ganzkörperkurve** werden die Gesamtclearance und seitengetrennte Clearancewerte ermittelt. Erst nach i. v.-Injektion von Furosemid

B-3.8 Durchführung der dynamischen Nierenszintigrafie mit Clearancebestimmung

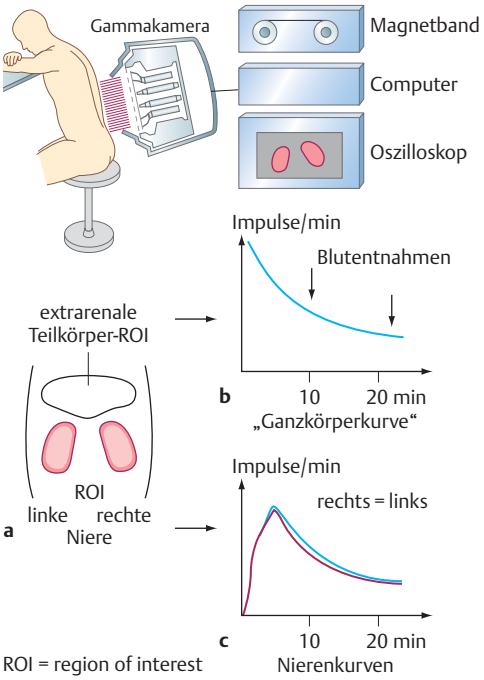

Die Gammakamera wird dorsal über den Nieren platziert. Die Speicherung der Messdaten erfolgt über 30 min. Das Oszilloskop erleichtert die korrekte Positionierung der Kamera und gibt Auskunft über die aktuelle Aktivität über den Nieren.

In ausgewählten Messarealen (**a**) wird die Aktivität über die Zeit registriert. Über der sogenannten extrarenalen Teilkörper-ROI wird die Aktivität im Körper außerhalb der Nieren gemessen. Diese nimmt durch die renale Ausscheidung des Nuklids kontinuierlich ab. Aus der Ganzkörperkurve (**b**) errechnet sich nach zweimaliger Blutentnahme und Aktivitätsbestimmung die Gesamtclearance.

Die Aktivitätskurven über den Nieren (**c**) dienen zur seitengetrennten Clearancebestimmung, ferner geben sie Auskunft über Funktions- und Abflussstörungen der Organe.

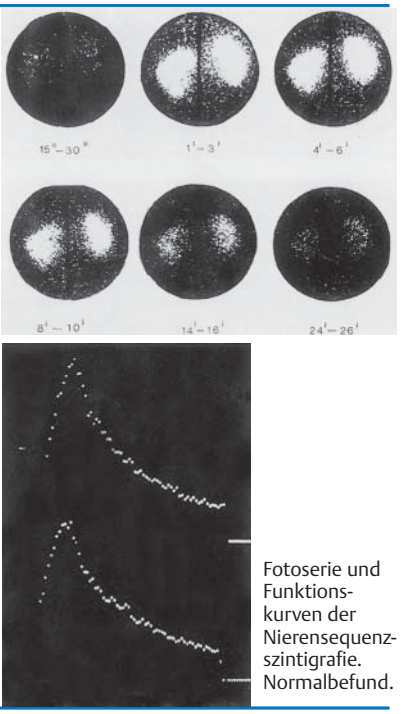

Fotoserie und Funktionskurven der Nierensequenzszintigrafie. Normalbefund.

ist die sichere Beurteilung einer Harnwegsobstruktion möglich (**Abb. B-3.8**).

Szintigrafische Refluxmessung

Methode: Wird nur noch selten durchgeführt, da sich der vesikoureterale Reflux mit der MCU (s. S. 257) oder sonografisch nach Blasenfüllung mit einem Ultraschallkontrastmittel besser beurteilen lässt. Eine Refluxmessung kann jedoch nach einer renalen Funktionsszintigrafie angeschlossen werden.

Indikation: Vor allem als Kontrolluntersuchung bei Kindern mit gesichertem Reflux.

3.1.2 Leitbefunde – vom radiologischen Befund zur Diagnose

Tab. B-3.1.

über den Nieren gemessen. Im Falle einer Abflussbehinderung erfolgt die i. v.-Injektion von 20 mg Furosemid mit anschließend weiterer Messung für 20 min. Erst der Kurvenverlauf nach Furosemidgabe erlaubt die sichere Beurteilung einer eventuellen Harnwegsobstruktion (**Abb. B-3.8**)

Szintigrafische Refluxmessung

Methode: Eine szintigrafische Refluxprüfung wird heute nur noch selten durchgeführt, da sich der vesikoureterale Reflux mit der Miktionszystourethrografie (MCU, s. S. 257) oder sonografisch nach Harnblasenfüllung mit einem Ultraschallkontrastmittel besser beurteilen lässt. Eine Refluxprüfung kann jedoch im Anschluss an eine renale Funktionsszintigrafie in Ruhe und unter Miktion durchgeführt werden. Im Falle eines Refluxes kommt es zu einem erneuten Aktivitätsanstieg über den Nieren.

Indikationen: Die szintigrafische Refluxmessung wird bei vesikoureteralem Reflux durchgeführt. Dieses Verfahren wird aufgrund der geringen Strahlenbelastung insbesondere als Kontrolluntersuchung bei Kindern mit gesichertem Reflux eingesetzt, sofern dieser nicht sonografisch ausreichend zu beurteilen ist.

3.1.2 Leitbefunde – vom radiologischen Befund zur Diagnose

Tab. B-3.1.

B-3.1 Radiologische Leitbefunde

Befund	mögliche Ursache	geeignete Methoden (Methode der Wahl steht an 1. Stelle)
Niere		
beidseitige Nierenvergrößerung	▪ bilaterale Hydronephrose	Sonografie
	▪ akute Glomerulonephritis	Sonografie
	▪ Amyloidose	Sonografie, CT
	▪ tubuläre/kortikale Nekrose	Sonografie
	▪ akute interstitielle Nephritis	Sonografie
	▪ Uratnephropathie	Sonografie, i. v.-Urografie
	▪ Akromegalie	Sonografie
	▪ Zystennieren	Sonografie, CT
	▪ Lymphom	CT
einseitige Nierenvergrößerung	▪ Nierenvenenthrombose	CT, Dupplexsonografie
	▪ Hydronephrose	Sonografie
	▪ akute Pyelonephritis	Sonografie
	▪ benigner Tumor	CT, MRT
	▪ maligner Tumor	MRT, CT, Sonografie
	▪ Abszess	CT, Sonografie
	▪ Zyste	Sonografie, CT, MRT
beidseitig kleine Niere	▪ generalisierte Arteriosklerose	Sonografie, Angiografie
	▪ Nephrosklerose	Sonografie
	▪ chronische Glomerulonephritis	Sonografie
	▪ kongenitale Hypoplasie	Sonografie, CT
	▪ Refluxatrophie	MCU, Sonografie
	▪ chronische Pyelonephritis	Sonografie
KM-Anflutung verzögert/vermindert	▪ Niereninsuffizienz	i. v.-Urografie oder CT
	▪ Pyelonephritis	
	▪ Nierenabszess	
	▪ obstruktive Uropathie	
	▪ Urolithiasis	
	▪ Zystennieren (Potter II)	
	▪ Niereninfarkt	
	▪ (Arterienstenose)	
Parenchymeinziehungen	▪ chronische Pyelonephritis	Sonografie, CT
	▪ Niereninfarkt	Angiografie, CT, Sonografie
lokale Vorwölbung	▪ Zyste	Sonografie, CT, MRT
	▪ maligner Tumor	CT, MRT, Sonografie
	▪ benigner Tumor	CT, MRT, Sonografie
	▪ Abszess	CT, Sonografie
Kalkherde	▪ Urogenitaltuberkulose	i. v.-Urografie, CT
	▪ Urolithiasis	Sonografie (dorsaler Schallschatten), Niedrigdosis-CT
	▪ Markschwammniere	i. v.-Urografie
	▪ polyzystische Nierenerkrankung vom Erwachsenentyp	Sonografie, CT

B-3.1 Radiologische Leitbefunde (Fortsetzung)

Befund	mögliche Ursache	geeignete Methoden (Methode der Wahl steht an 1. Stelle)
Füllungsdefekte	▪ nicht schattengebende Konkremente	Sonografie, Niedrigdosis-CT, i. v.-Urografie
	▪ Zysten	Sonografie, CT, MRT
	▪ Tumoren	CT, MRT, Sonografie
vergrößerter Nierenschatten	▪ Nierenzellkarzinom	CT, MRT, Sonografie
	▪ Hydronephrose	Sonografie, Szintigrafie, CT
	▪ akute Pyelonephritis	Sonografie
Rundherd	▪ Abszess	Sonografie (echoarm), CT
	▪ Zyste	Sonografie (echofrei, dorsale Schallverstärkung), CT, MRT
	▪ benigne Tumoren	CT, MRT, Sonografie (echoreich)
	▪ Nieren-Ca	CT, MRT, Sonografie (inhomogen)
deformiertes Organ	▪ Urogenitaltuberkulose	Sonografie, i. v.-Urografie
	▪ chronische Pyelonephritis	Sonografie
erweitertes Kelchsystem	▪ obstruktive Uropathie	i. v.-Urografie, Sonografie, Szintigrafie
	▪ Urogenitaltuberkulose	Sonografie, i. v.-Urografie, CT
Harnblase		
Füllungsdefekte	▪ kongenitale Septen	Sonografie
	▪ Ureterozele	i. v.-Urografie, Sonografie
	▪ Endometriose	Sonografie, MRT, CT
	▪ Tumor, Metastase	Sonografie, MRT, CT
	▪ Konkrement	Sonografie, i. v.-Urografie
	▪ Luft	i. v.-Urografie
	▪ Koagel, Hämatom	i. v.-Urografie, Sonografie
	▪ Trauma	i. v.-Urografie, Sonografie
	▪ Fremdkörper	i. v.-Urografie, Sonografie
	▪ vergrößerte Prostata	i. v.-Urografie, Sonografie
	▪ externe RF Becken	CT, Sonografie
	▪ Blasenfistel	Zystografie
Dilatation	▪ Obstruktion Blasenausgang	Zystografie
	▪ Blasenprolaps	Zystografie
	▪ neurogene Blase	neurologische Abklärung
	▪ Diabetes insipidus	endokrinologische Untersuchung
	▪ Megazystitis	Zystografie
kleine Blase	▪ Übergangszell-Karzinom	CT, Zystoskopie, MRT
	▪ Zystitis	Klinik, Labor
	▪ Tuberkulose	Klinik, Labor
	▪ neurogene Blase	neurologische Untersuchung
	▪ „ausgeschaltete“ Blase	klinische Angaben
	▪ Druck von extern	CT

3.1.3 Wichtige Krankheitsbilder – von der Diagnose zum Befund

Angeborene Fehlbildungen s. S. 694

Pyelonephritis

► Definition. Durch eine bakterielle Infektion des oberen Harntrakts entsteht eine akute interstitielle Nephritis. Persistiert diese über längere Zeit, kommt es zur narbigen Deformierung des Nierenbeckenkelchsystems und zur Schrumpfung des Nierenparenchyms.

Klinik, diagnostisches Vorgehen: Die Diagnose der akuten Pyelonephritis wird in der Regel durch die typische Klinik mit **Fieber, (Klopf-)Schmerzen im Nierenlager** und **Dysurie** bei gleichzeitigem Nachweis von Bakterien und Leukozyten im Urin gestellt.

Radiologische Diagnostik: Die Bedeutung der Röntgendiagnostik liegt weniger in der Diagnosestellung als in der **Ursachensuche** bei gehäuft auftretenden Harnwegsinfekten. Bei Kindern lässt sich vielfach eine Anomalie der ableitenden Harnwege nachweisen.

- **Akute Pyelonephritis: Sonografisch** sind die Nieren aufgrund des Begleitödems **leicht vergrößert,** die Echogenität des Parenchyms ist vermindert. In der **Ausscheidungsurografie** ist die Funktion der betroffenen Niere reduziert, so dass sie das KM verzögert und vermindert anreichert. Die Kelche können eng gestellt sein und durch die ödematöse Schwellung des zwischen ihnen gelegenen Parenchyms aufgespreizt imponieren.
- **Chronische Pyelonephritis:** Charakteristischerweise liegen in der **Ausscheidungsurografie** narbige **Nierenparenchymeinziehungen** in unmittelbarer Nachbarschaft zu den Nierenkelchen vor. Die **Fornices** der Kelche sind **verplumpt** oder keulenförmig deformiert, wobei die Veränderungen auf Schichtaufnahmen am deutlichsten zur Darstellung kommen (**Abb. B-3.9a, b**).
- In **MRT** und **CT** zeigen sich umschriebene Nierenparenchymeinziehungen mit Erweiterung der benachbarten Kelche. Bei einer länger andauernden chronischen Pyelonephritis nimmt die Nierengröße ab, bis als Endzustand eine funktionslose **pyelonephritische Schrumpfniere** vorliegt.

3.1.3 Wichtige Krankheitsbilder – von der Diagnose zum Befund

Angeborene Fehlbildungen s. S. 694

Pyelonephritis

► Definition.

Klinik, diagnostisches Vorgehen: Typisch sind Fieber, (Klopf-)Schmerzen im Nierenlager und Dysurie.

Radiologische Diagnostik: Ihre Bedeutung liegt in der Ursachensuche bei gehäuften Harnwegsinfekten.

- **Akute Pyelonephritis: Sonografisch** sind die Nieren leicht vergrößert. In der **Ausscheidungsurografie** reichert die betroffene Niere das KM verzögert und vermindert an.
- **Chronische Pyelonephritis:** In der **Ausscheidungsurografie** liegen narbige **Nierenparenchymeinziehungen** vor. Die **Fornices** der **Kelche** sind verplumpt (**Abb. B-3.9a, b).** Die funktionslose **pyelonephritische Schrumpfniere** liegt als Endzustand einer chronischen Pyelonephritis vor.

B-3.9 Chronische Pyelonephritis

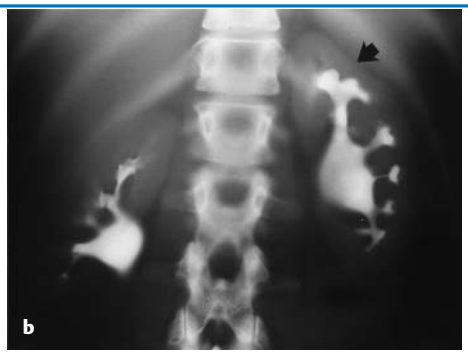

a In der Ausscheidungsurografie zeigt die Aufnahme nach 20 min linksseitig in der oberen Nierenhälfte eine Parenchymverschmälerung mit Verplumpung und keulenförmiger Deformierung der benachbarten Kelche.
b Das zum gleichen Zeitpunkt angeschlossene Tomogramm verdeutlicht die entzündlich bedingte narbige Nierenkontureinziehung (Pfeil). In der unteren Nierenhälfte sind Parenchymbreite und Kelche normal.

Nierenabszess

► **Definition.**

Nierenabszess

► **Definition.** Nierenabszesse entstehen durch eine kanalikulär oder hämatogen eingeschleppte bakterielle Infektion. Häufig begünstigt eine Abwehrschwäche die Abszessbildung.

Klinik, diagnostisches Vorgehen: s. S. 263 ff.

Radiologische Diagnostik: Sonografisch stellen sich Abszesse als meist echoarme rundliche intrarenale Raumforderungen dar. In der **CT zeigt sich eine hypodense Raumforderung mit oder ohne randständige Anreicherung** (**Abb. B-3.10**).

Klinik, diagnostisches Vorgehen: s. S. 263 ff.

Radiologische Diagnostik: Sonografisch stellen sich Nierenabszesse abhängig vom Reifungsgrad und der Zusammensetzung des Inhaltes als echoarme, selten auch echoreiche, rundliche intrarenale Raumforderungen dar. In der **CT** kontrastiert sich die betroffene Niere häufig insgesamt geringer. Der Abszess ist als hypodense Raumforderung abgrenzbar, wobei bei längerer Erkrankungsdauer die Abszesswand ringförmig anreichern kann. (**Abb. B-3.10**).

B-3.10 CT einer linksseitigen Pyelonephritis mit beginnender Abszedierung

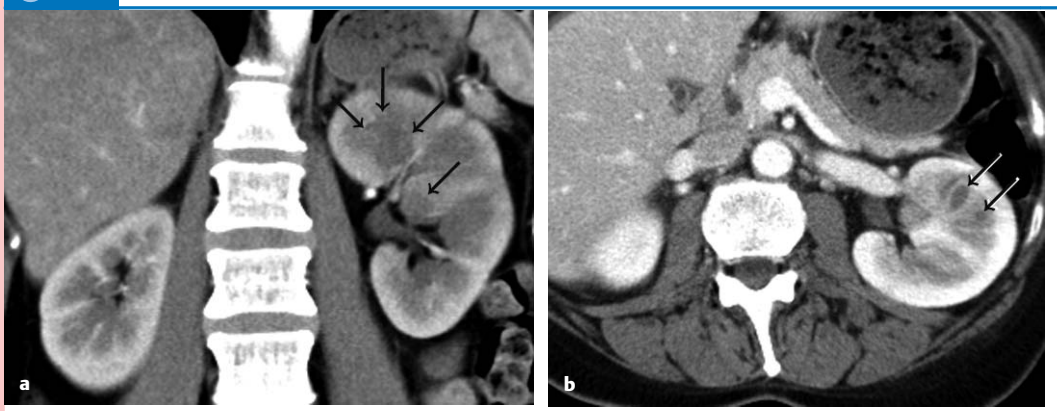

a Koronare Ebene: Deutliche Vergrößerung der linken Niere. Die hauptsächlich betroffenen Nierenbezirke im oberen und mittleren Drittel reichern wegen der Funktionsstörung des Parenchyms das KM verzögert an (Pfeile).

b Axiale Ebene: Innerhalb der vermindert kontrastiert zur Darstellung kommenden Parenchymbezirke lassen sich zwei rundliche hypodense Bezirke mit randständigem Enhancement abgrenzen (Pfeile). Dieser Befund spricht für eine beginnende Abszedierung.

Urogenitaltuberkulose

► **Definition.**

Urogenitaltuberkulose

► **Definition.** Hämatogene Infektion beider Nieren (meist der Nierenrinde, bevorzugt in der Papillen-Mark-Region) durch Mycobacterium tuberculosis, meist ausgehend von einer Lungentuberkulose (s. S. 199). Die Nierentuberkulose ist häufig mit einer Tuberkulose der Ureteren, der Harnblase und der Genitalorgane vergesellschaftet **(Urogenitaltuberkulose)**. Durch fibröse Reaktionen entstehen besonders in den distalen Harnleiterabschnitten Stenosen. Die Erkrankung ist heute in den entwickelten Ländern eine Rarität.

Entzündliche Einschmelzungen des Parenchyms führen zu **Markkavernen** und Schrumpfung der Kelche. Im Endstadium liegt eine **tuberkulotische Schrumpfniere** oder eine **Mörtel- oder Kittniere** vor.

Entzündliche Einschmelzungen des befallenen Nierenparenchyms führen zu **Markkavernen** und Papillenerosionen. Sekundär gelangen damit Tuberkelbakterien in das Hohlraumsystem. Die dort fortschreitende Entzündung führt zur Schrumpfung der Kelche, das Nierenparenchym fibrosiert und verkalkt. Im Endstadium liegt eine **tuberkulotische Schrumpfniere** oder eine verkalkte Pyonephrose **(Mörtel- oder Kittniere)** vor.

Obstruktive Uropathie

► **Synonym.**

► **Definition.**

Obstruktive Uropathie

► **Synonym.** Harnstauung

► **Definition.** Eine Harnstauung entsteht, wenn infolge eines Abflusshindernisses in den ableitenden Harnwegen die von den Nieren produzierte Harnmenge nicht im selben Ausmaß abfließen kann. Die daraus resultierende Druckerhöhung führt zur Dilatation der vorgeschalteten Harnwege und im weiteren Verlauf zur Nierenfunktionseinschränkung.

B-3.11 Harnabflussstörungen

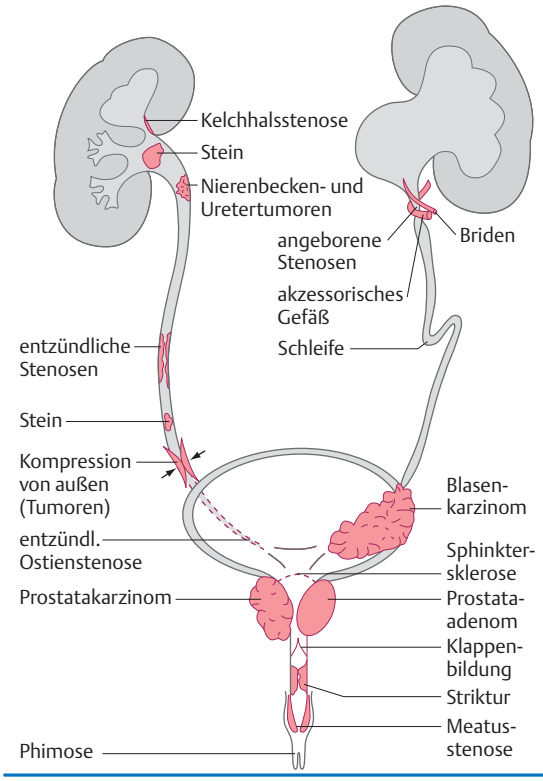

Zusammengefasste Darstellung möglicher Ursachen.

B-3.11

Häufige **Ursachen** einer Harnstauung sind Harnleitersteine, aber auch Tumoren der Blase und der Harnwege, Prostatatumoren (s. S. 281), Strikturen, Stenosen des Ureterabgangs, neurologische Erkrankungen (z. B. Querschnittslähmung) oder ein Morbus Ormond (retroperitoneale Fibrose) (s. S. 300) kommen infrage.

Je nach Sitz des Hindernisses liegt die Harnstauung ein- oder beidseitig vor (**Abb. B-3.11**). Es kommt zur Ausbildung einer **Hydrokalix** (dilatierte Kelchgruppe), einer **Hydronephrose** (dilatiertes Nierenbeckenkelchsystem) oder eines **Hydroureters** (dilatierter Harnleiter).

Die Harnstauung wird in eine **akute** und eine **chronische Form** unterteilt. Die akute Harnstauungsniere ist nach Beseitigung der Ursache reversibel. Jede länger andauernde Abflussbehinderung führt jedoch zur Entstehung einer chronischen Harnstauungsniere. Durch den erhöhten Druck im Hohlraumsystem kommt es zur zunehmenden **Atrophie des angrenzenden Parenchyms**.

Häufige **Ursachen** sind Harnleitersteine, Tumoren von Blase, Harnwegen oder Prostata, Strikturen, Stenosen des Ureterabgangs, Querschnittslähmung oder ein Morbus Ormond.

Die Harnstauung kann ein- oder beidseitig vorliegen (**Abb. B-3.11**). Mögliche Folgen sind **Hydrokalix, Hydronephrose** oder **Hydroureter.**

Die Harnstauung wird in die **akute** und die **chronische** Form unterteilt. Die akute Form ist reversibel, die chronische führt zur **Atrophie des angrenzenden Parenchyms**.

► Merke. Den Endzustand einer chronischen Harnstauung mit sackförmig erweitertem Nierenbeckenkelchsystem und hochgradig verschmälertem Parenchymmantel bezeichnet man als **Hydronephrose (Sackniere).**

► Merke.

Diagnostisches Vorgehen: Meist wird die Sonografie als erstes diagnostisches Verfahren zur weiteren Abklärung einer Harnstauung eingesetzt.

Radiologische Diagnostik (**Abb. B-3.12**)**: Sonografisch** bilden sich erweiterte Kelche als echofreie Areale im Sinus renalis ab, das Nierenbeckenkelchsystem wirkt aufgespreizt. Bei einer chronischen Harnstauung ist der Parenchymsaum verschmälert (**Abb. B-3.12**).

In der **Ausscheidungsurografie** ist die Kontrastierung der Nieren auf der betroffenen Seite meist verzögert. Eine ausreichende Kontrastierung des Hohlraumsystems ist dann erst auf Spätaufnahmen (1–24 h) zu erzielen. Das Nierenbeckenkelchsystem ist erweitert, die Kelche sind verplumpt. Ureteranteile vor dem Abflusshindernis weisen ebenfalls eine Erweiterung auf.

Im Falle der Steinsuche mit einer **nativen Niedrigdosis-CT** lässt sich das Ausmaß einer Abflussbehinderung orientierend beurteilen. In der **CT nach i. v.-KM-Gabe** imponiert

Diagnostisches Vorgehen: Erstuntersuchungsverfahren der Wahl ist die Sonografie.

Radiologische Diagnostik: Sonografisch bilden sich erweiterte Kelche ab. Bei einer chronischen Stauung ist der Parenchymsaum verschmälert (**Abb. B-3.12**).

In der **Ausscheidungsurografie** ist eine ausreichende Kontrastierung des Hohlraumsystems erst auf Spätaufnahmen zu erzielen.

In der **CT** imponiert das erweiterte Nierenbeckenkelchsystem als **hypodense Zone** innerhalb des Sinus renalis.

In der **Nierenfunktionsszintigrafie** zeigt sich ein verzögerter Aktivitätsabfall in der Exkretionsphase. Die Szinitigrafie mit Gabe

B-3.12 Harnstauung

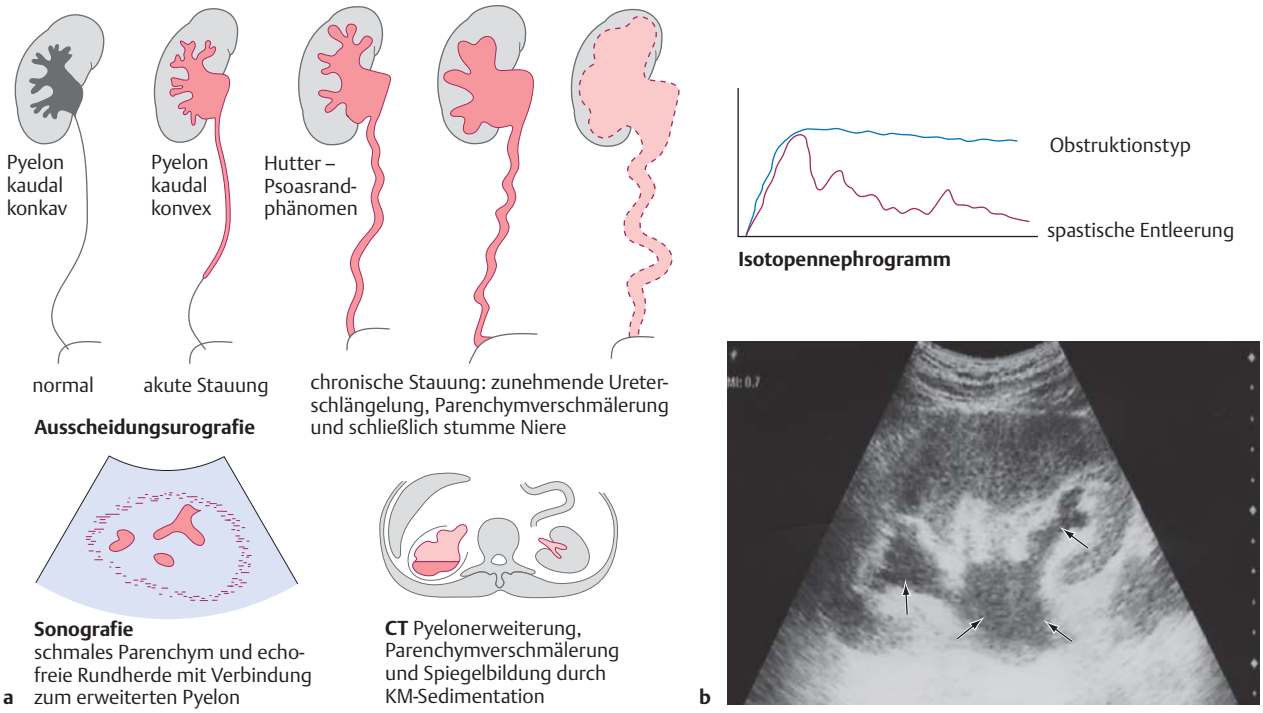

a Schematisch zusammengefasste Darstellung der bildgebenden und nuklearmedizinischen Diagnostik.
b Sonografie der rechten Niere bei Harnstauung (Längsschnitt): Innerhalb des echoreichen Sinus renalis kommt das erweiterte Nierenbeckenkelchsystem echofrei zur Darstellung (Pfeile). Eine druckbedingte Parenchymatrophie liegt nicht vor.

von Lasix ermöglicht die Unterscheidung zwischen einer funktionellen Abflussbehinderung und einer echten Obstruktion.

das erweiterte Nierenbeckenkelchsystem als **hypodense Zone** mit wasseräquivalenten Dichtewerten innerhalb des Sinus renalis. Das Ausmaß einer mäßiggradigen Stauung kann mit der CT im Vergleich zur Sonografie gelegentlich unterschätzt werden. Das KM sedimentiert innerhalb des dilatierten Nierenbeckenkelchsystems und führt zu Spiegelbildungen. Der umgebende Parenchymmantel ist auf den Querschnittbildern exakt beurteilbar und kommt bei chronischer Stauung verschmälert zur Darstellung. Ein dilatierter Ureter ist auch bei geringer oder fehlender Kontrastierung meist als rundliche, wasserdichte Struktur bis zum obstruierenden Hindernis verfolgbar.
In der **Nierenfunktionsszintigrafie** wird das Nuklid verzögert ausgeschieden, so dass in der Exkretionsphase ein verzögerter Aktivitätsabfall zu verzeichnen ist. Insbesondere bei leichten Hohlraumsystemerweiterungen ermöglicht die Szintigrafie mit Gabe von Lasix die Unterscheidung zwischen einer funktionellen Abflussbehinderung und einer echten Obstruktion.

Urolithiasis

Urolithiasis

► **Definition.**

► **Definition.** Harnwegskonkremente bestehen aus Mineralien und organischen Substanzen. Sie entstehen meist im Nierenbeckenkelchsystem und treten einzeln oder multipel, einseitig oder doppelseitig in den Kelchen, im Nierenbecken, den Ureteren und der Harnblase auf. Seltener kommen intraparenchymatös gelegene Papillensteine vor.

Klinik: Beschwerdefreiheit, diskrete lumbale Schmerzen, aber auch schwere Koliken bei Steinabgang sind möglich.

Klinik: Die Symptome sind vielfältig. Völlige Beschwerdefreiheit, diskrete lumbale Schmerzen, aber auch schwere Koliken bei Steinabgang sind möglich. Steine der ableitenden Harnwege führen regelmäßig zur Hämaturie.

► **Merke.**

► **Merke.** Ca. 80 % der Steine sind kalkdicht und damit auf der Abdomenübersicht schattengebend (Kalziumoxalat-, Magnesiumphosphat- und Kalziumphosphatsteine). In 20 % liegen übersichtstadiologisch nicht schattengebende Konkremente (Harnsäure- und Cystinsteine) vor. In der CT sind alle Konkremente hyperdens.

B-3.13 Nierenstein links

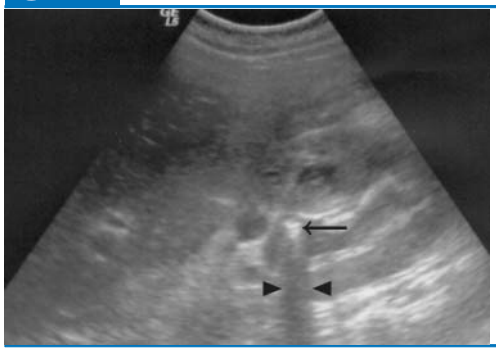

Sonografisch zeigt sich im Sinus renalis ein reflexreiches Konkrement (Pfeil) mit dorsalem Schallschatten (Pfeilspitzen). Eine begleitende Harnstauung liegt nicht vor.

B-3.13

Diagnostisches Vorgehen, radiologische Diagnostik: Bei Erstmanifestation eines Harnsteines erfolgt die laborchemische Bestimmung von Kalzium, Phosphat, Kreatinin, Harnsäure i. S., Urin-pH, Urinstatus und -sediment sowie die mikrobiologische Untersuchung des Harns, außerdem die Durchführung einer **Sonografie**. Konkremente im Nierenbecken oder in den Nierenkelchen lassen sich durch ihre hohe Echogenität mit dorsalem Schallschatten gut nachweisen (**Abb. B-3.13**). Ein obstruierender Harnleiterstein führt zur sonografisch sichtbaren Harnstauung mit Nierenbeckenkelchsystemerweiterung. Das Harnleiterkonkrement selbst ist sonografisch nur in Ausnahmefällen sichtbar.

Nieren- und Harnleitersteine lassen sich gleichermaßen gut mit der nativen **Niedrigdosis-CT** darstellen (**Abb. B-3.14**). Auch das Ausmaß einer eventuell begleitenden Abflussbehinderung ist erkennbar. Nur größere schattengebende Konkremente sind auf der Abdomenübersichtsaufnahme gut zu sehen.

Abdomenleeraufnahme und **Ausscheidungsurografie** sind nur noch selten notwendig. **Konkremente** führen dann zu **Füllungsdefekten** im kontrastierten Hohlraumsystem. Harnblasensteine führen zu Kalkschatten im kleinen Becken. Die Aufnahmen nach KM-Gabe geben Aufschluss über das Ausmaß der Abflussbehinderung, die vor allem bei Uretersteinen zu erwarten ist (**Abb. B-3.15**). Harnleitersteine mit höhergradigen Abflussbehinderungen führen zu einer Funktionseinschränkung der betroffenen Niere. In diesen Fällen kommt es erst auf **Spätaufnahmen** zu einer ausreichenden Kontrastierung des Hohlraumsystems, welches oberhalb des Konkrementes dilatiert ist.

Diagnostisches Vorgehen, radiologische Diagnostik: Harnuntersuchung und Sonografie. Nierensteine sind in der **Sonografie** gut nachweisbar (**Abb. B-3.13**). Bei obstruierenden Harnleitersteinen zeigt sich sonografisch der **Harnstau**. Der Stein selbst ist häufig nicht sichtbar.

Konkremente der ableitenden Harnwege lassen sich unabhängig von ihrer Lokalisation zuverlässig mit einer nativen **Niedrigdosis-CT** nachweisen (**Abb. B-3.14**).

Abdomenübersichtsaufnahme oder **Ausscheidungsurografie** werden nur noch selten durchgeführt. Im Nierenbeckenkelchsystem führen die Konkremente dann zu einem **Füllungsdefekt.** Harnleitersteine führen zur Obstruktion (**Abb. B-3.15**).

Ist die Nierenfunktion obstruktionsbedingt vermindert kommt es erst auf **Spätaufnahmen** zur ausreichenden Kontrastierung des Hohlraumsystems, das oberhalb des Konkrementes dilatiert ist.

B-3.14 Niedrigdosis-CT bei Urolithiasis

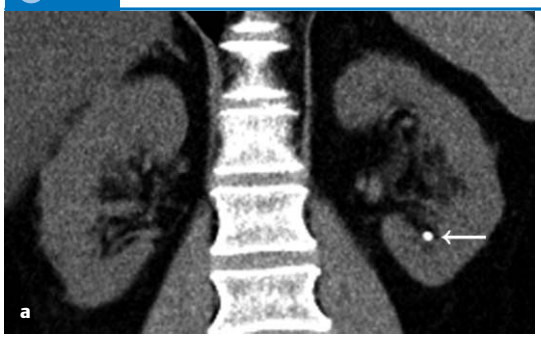

a Kleiner Stein in einer unteren Kelchgruppe der linken Niere (Pfeil).
a Rechtsseitiges Ureterkonkrement mit vorgeschalteter Harnstauung (Pfeil). Das rechte Nierenbeckenkelchsystem ist mittelgradig erweitert.

B-3.15

B-3.15 Harnstauung durch Harnleiterstein

Im mittleren Anteil des rechten Ureters zeigt sich 20 min nach KM-Gabe ein röntgendichter Harnleiterstein (Pfeil). Das Nierenbeckenkelchsystem und der oberhalb des Konkrementes gelegene Ureterabschnitt sind im Vergleich zur gesunden Gegenseite mäßiggradig erweitert.

Bei unzureichender Steinlokalisation hilft die **retrograde Ureteropyelografie** weiter (s. S. 256). In gleicher Sitzung kann über das Zystoskop eine Schlinge zur Steinextraktion in den Harnleiter eingebracht werden.

Bei unzureichender Steinlokalisation hilft die **retrograde Ureteropyelografie** weiter (s. S. 256). Durch die direkte KM-Injektion in den Harnleiter lassen sich Obstruktionshindernisse vor allem bei eingeschränkter Nierenfunktion besser lokalisieren. In gleicher Sitzung besteht die Möglichkeit, über das Zystoskop eine Schlinge zur Steinextraktion in den Harnleiter einzubringen.

Zystische Nierenerkrankungen

Markschwammniere

► **Definition.** Die Markschwammniere ist eine nicht erbliche Form angeborener zystischer Fehlbildungen der Niere. Sie ist durch das Auftreten erweiterter Sammelrohren und kleiner Zysten gekennzeichnet, die oft mit den Sammelrohren in Verbindung stehen. Diese Veränderungen betreffen nur das Nierenmark und geben ihm ein schwammiges Aussehen. Innerhalb der ektatischen Sammelrohre lagert sich Kalk ab.

Klinik: Viele Patienten leiden an einer Hyperkalziurie mit Steinbildung und **Nephrokalzinose** (Ablagerung von Kalksalzen im Nierengewebe).

Klinik: Viele der Patienten leiden an einer Hyperkalziurie (erhöhte Kalziumausscheidung im Urin). Aufgrund dieser Hyperkalziurie bei renal tubulärer Azidose bilden sich in den erweiterten Sammelrohren sowie in den Zysten Steine (Konkremente), die aus Kalziumoxalat und/oder Kalziumphosphat bestehen. Die Folge ist eine **Nephrokalzinose** (Ablagerung von Kalksalzen im Nierengewebe).

Diagnostisches Vorgehen: Meist Zufallsbefund.

Diagnostisches Vorgehen: Bei fehlender klinischer Symptomatik wird diese Anomalie meist zufällig entdeckt.

Radiologische Diagnostik: In der **Ausscheidungsurografie** zeigen sich in den **Markkegeln gruppierte stecknadelkopfgroße Kalkherde. Sonografisch** finden sich

Radiologische Diagnostik: In der **Ausscheidungsurografie** zeigen sich nativdiagnostisch im Bereich der **Markkegel gruppierte stecknadelkopfgroße Kalkherde**. Nach KM-Gabe bilden sich die ektatischen Sammelröhrchen fächer- oder traubenförmig

B-3.16 Markschwammniere

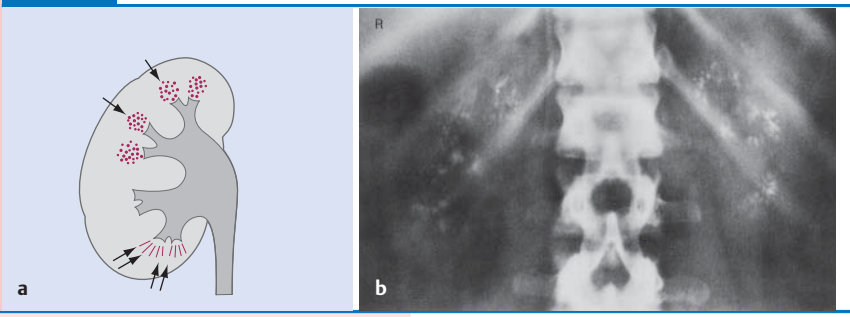

a Bei der Ausscheidungsurografie zeigen sich nativdiagnostisch papillennahe Kalkherde (Pfeile). Nach KM-Gabe kontrastieren sich fächerförmig angeordnete ektatische Sammelröhrchen (Doppelpfeil).
a Die Schichtaufnahme (Zonografie) der Nieren zeigt beidseits multiple Kalkherde die in den papillennahen Markpyramiden lokalisiert sind.

in der Markregion ab. **Sonografisch** finden sich aufgrund der Kalkansammlungen in den Sammelröhrchen echoreiche Pyramiden. Wegen der geringen Größe der Verkalkungen verursachen sie meist keine Schallschatten (**Abb. B-3.16**).

aufgrund der Kalkansammlungen in den Sammelröhrchen echoreiche Pyramiden (**Abb. B-3.16**).

Infantile polyzystische Nierendegeneration

► **Synonym.** autosomal-rezessive Zystennierenerkrankung, ARPKD

Klinik: Bereits beim Säugling sind beide Nieren deutlich vergrößert und mit **multiplen kleinsten Zysten** durchsetzt. Die Erkrankung ist oft mit zystisch erweiterten Gallengängen und einer Leberfibrose vergesellschaftet. Bei gleichzeitiger Lungenhypoplasie ist die Erkrankung meist bereits in den ersten Lebenstagen letal.

Radiologische Diagnostik: Einzelne Zysten können aufgrund ihres geringen Durchmessers weder sonografisch noch computertomografisch abgegrenzt werden. Bei bilateral vergrößerten Nieren stellt sich **sonografisch** das Nierenparenchym echoreich und inhomogen dar (**Pfeffer- und Salz-Muster**).

Infantile polyzystische Nierendegeneration

► **Synonym.**

Klinik: Bereits beim Säugling sind beide Nieren vergrößert und mit **multiplen kleinsten Zysten durchsetzt.** Bei gleichzeitiger Lungenhypoplasie ist die Erkrankung meist in den ersten Lebenstagen letal.

Radiologische Diagnostik: Die Erkrankung wird sonografisch erkannt. Die vergrößerten Nieren zeigen ein inhomogen echoreiches Parenchymbild, das sog. **Pfeffer- und Salz-Muster**.

Multizystische Nierendysplasie

Klinik: Diese nicht erbliche, meist einseitig auftretende Nierenfehlbildung ist nach der Hydronephrose die häufigste Form einer einseitigen Nierenvergrößerung der ersten Lebenswoche (**Abb. B-3.17**). Man nimmt an, dass diese Nierenfehlbildung Folge einer frühzeitig intrauterin aufgetretenen Harnwegsobstruktion ist.

Radiologische Diagnostik: Die Erkrankung wird meist zufällig bei einer Sonografie entdeckt. Die Unterscheidung von einer Hydronephrose erfolgt szintigrafisch, da eine multizystisch dysplastische Niere keine Funktion aufweist.

Multizystische Nierendysplasie

Klinik: Diese nicht erbliche, meist einseitige Fehlbildung ist wahrscheinlich Folge einer frühzeitig intrauterin aufgetretenen Harnwegsobstruktion.

Radiologische Diagnostik: Meist Zufallsbefund. Die multizystisch dysplastische Niere weist keine Funktion auf.

B-3.17 Sonografischer Befund bei multizystischer Nierendysplasie

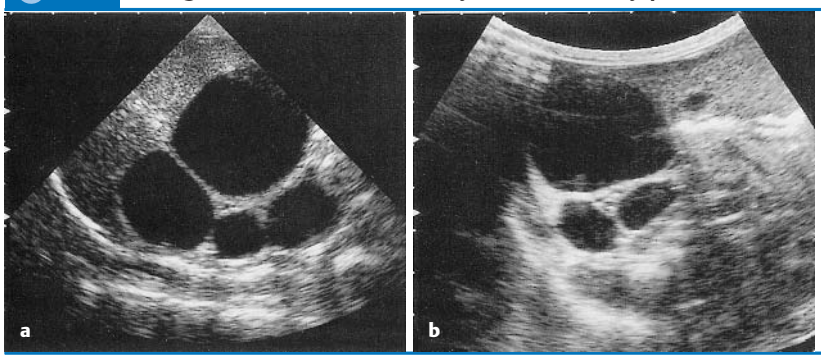

a Längsschnitt der rechten Niere. Vergrößertes, von Zysten durchsetztes Organ.
b Querschnitt der rechten Niere mit unterschiedlich großen Zysten und fehlendem Parenchymsaum.

Adulte Form der Zystennieren

► **Synonym.** autosomal-dominante Zystennierenerkrankung, ADPKD

► **Definition.** Dieses autosomal-dominant erbliche Leiden beider Nieren führt zu einer fortschreitenden **Durchsetzung beider Nieren mit multiplen unterschiedlich großen Zysten.**

Klinik: Während erste Zysten bereits im Kindesalter entstehen, manifestiert sich die Erkrankung meist ab dem 3. Lebensjahrzehnt durch eine **fortschreitende Niereninsuffizienz**. Häufig bestehen gleichzeitig **Zysten in der Leber und im Pankreas** sowie **Hirnbasisarterienaneurysmen**. Klinische Symptome sind Hypertension, Flankenschmerz und Hämaturie sowie Zeichen einer fortschreitenden Niereninsuffizienz.

Radiologische Diagnostik: Eine Ausscheidungsurografie ist bei Zystennieren nicht indiziert. **Sonografisch** und **computertomografisch** zeigen sich in unterschiedlichem Ausmaß vergrößerte Nieren, die von multiplen Zysten durchsetzt sind (**Abb. B-3.18**).

Adulte Form der Zystennieren

► **Synonym.**

► **Definition.**

Klinik: Ab dem 3. Lebensjahrzehnt zeigt sich **fortschreitende Niereninsuffizienz.** Häufig bestehen gleichzeitig **Leber- und Pankreaszysten** sowie **Hirnbasisarterienaneurysmen.**

Radiologische Diagnostik: Sonografisch und im **CT** zeigen sich multiple Zysten innerhalb der deutlich vergrößerten Nieren (**Abb. B-3.18**).

B-3.18 Adulte Form der polyzystischen Nierendegeneration

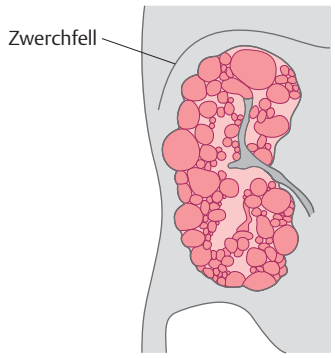

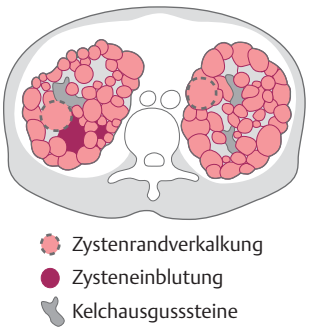

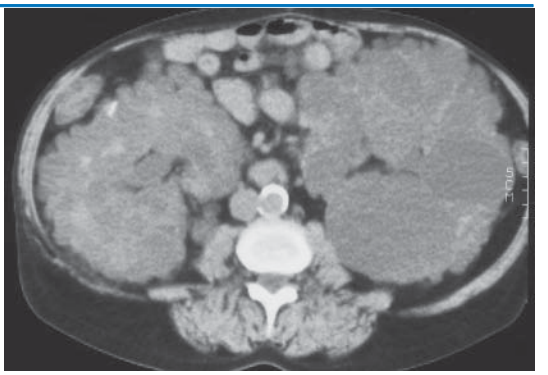

a Innerhalb der deutlich vergrößerten Nieren lassen sich sonografisch und computertomografisch multiple Zysten nachweisen.

b In der CT sind teilweise Zystenverkalkungen oder -einblutungen und eine ausgeprägte beidseitige Organvergrößerung zu erkennen. Die Nieren sind mit zahlreichen unterschiedlich großen Zysten durchsetzt. Die Darmschlingen liegen zusammengedrängt im Mittelbauch. Nebenbefundlich zeigt sich eine sichelförmige Verkalkung der Aorta abdominalis.

Nierenzysten

► **Definition.**

Klinik: Solitäre Nierenzysten sind besonders im fortgeschrittenen Alter häufig.

► **Merke.**

Mögliche **Komplikationen** sind selten.

Radiologische Diagnostik: Sonografisch imponieren Zysten als **echofreie, glatt berandete** Raumforderungen mit **dorsaler Schallverstärkung** (**Abb. B-3.19a**).

► **Merke.**

In der **Urografie** zeigen sich Zysten indirekt durch bogige Verlagerung und Kompression des Kelchsystems.
In der **CT** sind Zysten **rundlich konfiguriert** und **glatt berandet.** Die wasseräquivalenten Dichtewerte liegen bei 0 HE (**Abb. B-3.19b**). Zysteneinblutungen führen zu erhöhten Dichtewerten (40–60 HE).
In der **MRT** sind Zysten als glatt begrenzte flüssigkeitsisointendes Raumforderungen sichtbar (**Abb. B-3.19c**). Die MRT hilft insbesondere bei der **Abgrenzung der harmlosen Nierenzysten gegenüber zystischen Nierentumoren.**

Nierenzysten

► **Definition.** Es handelt sich um flüssigkeitsgefüllte Hohlräume, die von einer dünnen Kapsel umgeben sind. Die meisten Zysten befinden sich im Nierenparenchym. In der Nachbarschaft des Nierenbeckens gelegene Zysten werden als **parapelvine Zysten** bezeichnet.

Klinik: Solitäre Nierenzysten sind eine der häufigsten Veränderungen der Nieren. Insbesondere im fortgeschrittenen Lebensalter werden sie bei bis zu 50 % der Bevölkerung diagnostiziert.

► **Merke.** In der Regel sind solitäre Nierenzysten asymptomatisch. Sie werden oft als Zufallsbefund diagnostiziert und bedürfen meist keiner Therapie.

Mögliche **Komplikationen** durch Nierenzysten wie Abflussbehinderungen durch Verlagerung oder Kompression des Nierenbeckenkelchsystems sind selten. Zysteneinblutungen und maligne Entartungen stellen eine Rarität dar.

Radiologische Diagnostik: Sonografisch imponieren Zysten als rundliche, **echofreie** und **glatt berandete** Raumforderungen. **Dorsal** kommt es aufgrund der hohen Schalldurchlässigkeit zur typischen **Schallverstärkung** (**Abb. B-3.19a**).

► **Merke.** Unregelmäßige Wandverdickungen sind verdächtig auf eine maligne Entartung.

Nierenzysten zeigen sich in der **Urografie** meist indirekt durch ihre raumfordernde Wirkung mit bogiger Verlagerung und Kompression des Nierenbeckenkelchsystems. Die seltenen Zystenwandverkalkungen zeigen sich bereits auf der Leeraufnahme.
In der **CT** sind Zysten **rundlich konfiguriert** und **glatt berandet**. Die wasseräquivalenten Dichtewerte liegen bei 0 HE (**Abb. B-3.19b**). Zysteneinblutungen führen zu erhöhten Dichtewerten (40–60 HE).
Die weitere Abklärung von renalen Raumforderungen, die sono- oder computertomografisch nicht eindeutig einer Zyste zuzuordnen sind, erfolgt zunehmend mittels **MRT**. Harmlose Zysten stellen sich als flüssigkeitsisointense glatt begrenzte Raumforderungen dar (**Abb. B-3.19c**). Als **potenziell maligne** Zeichen von Zysten gelten:

- inhomogene Signalintensität
- irreguläre Wandbegrenzung
- dicke kontrastmittelaufnehmende Septen (**Abb. B-3.20**).

B-3.19 Nierenzysten

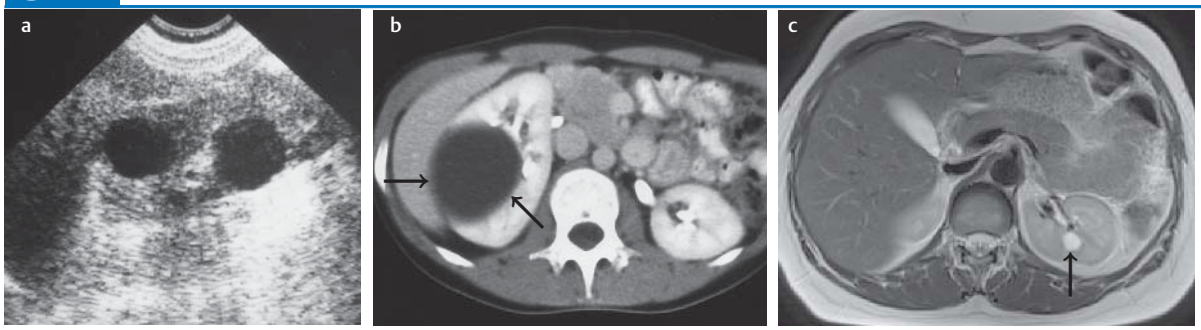

a **Sonografisch** kommen zwei echofreie Nierenzysten zur Darstellung. Typisch ist die Schallverstärkung hinter den Zysten, da diese die Schallenergie weniger als das benachbarte Nierenparenchym reflektieren.
b In der **CT** imponiert die abgebildete solitäre rechtsseitige Nierenzyste als glatt berandete Raumforderung bei Dichtewerten um 0 HE als wasserisodens. Gut erkennbar ist die Verdrängung der benachbarten Anteile des Nierenparenchyms und des Nierenbeckenkelchsystems.
c In der **MRT** zeigt sich die linksseitige Nierenzyste (Pfeil) als flüssigkeitsisointense, glatt begrenzte Raumforderung.

B-3.20 Komplizierte Zysten im CT

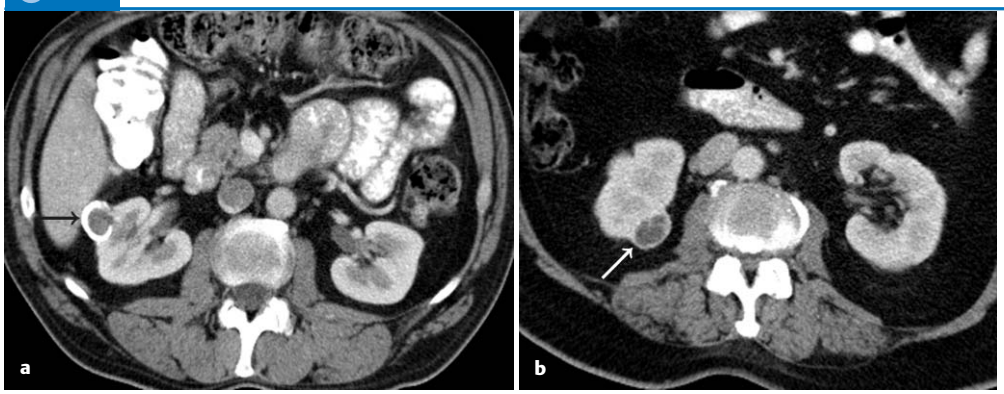

a CT eines 50-jährigen Patienten mit einer 2,5 cm großen Zyste der rechten Niere. Die Zyste hat eine breite, sichelförmige randständige Verkalkung (Pfeil). Keine Kontraastmittelanreicherung (Bosniak II)
b CT einer 68-jährigen Patientin, bei der als Zufallsbefund die Raumforderung am rechten unteren Nierenpol auffiel (Pfeil). Der kontrastmittelanreichernde Randsaum und die Binnenseptierung sprechen für ein Malignom und bedingen die Einstufung nach Bosniak IV. Die Resektion bestätigte das Karzinom.

Die Einteilung der Nierenzysten erfolgt nach der **Bosniak-Klassifikation** (**Tab. B-3.2**).

Die Bewertung der Nierenzysten erfolgt nach der Bosniak-Klassifikation (Tab. B-3.2).

B-3.2 Vorgehen bei zystischen Nierenläsionen (nach Bosniak)

Kategorie	Befunde	Vorgehen
I: unkomplizierte Zyste		keine Konsequenzen
II–IV: komplizierte Zysten	▪ hyperdenser Zysteninhalt (> 20 HE) ▪ Septen ▪ Verkalkungen	
II: Zyste wahrscheinlich	▪ nativ homogen ▪ nach KM-Gabe kein Dichteanstieg ▪ < 3 cm Ausdehnung ▪ < ½ liegt extrarenal mit glatter Randbegrenzung ▪ Infektanamnese (fakultativ)	Kontrolle nach 3, 6 und 12 Monaten
III: Malignom nicht auszuschließen	eines der ersten 4 Zusatzkriterien von Kategorie II trifft **nicht** zu	Resektion (außer Hochrisiko)
IV: karzinomverdächtige Zyste	▪ Nachweis eines soliden Anteils mit Dichteanstieg nach KM-Gabe ▪ irreguläre unscharfe Randbegrenzung	Resektion

Tumoren der Niere und ableitenden Harnwege

Benigne Nierentumoren

Klinik: Gutartige Nierentumoren werden in der Regel zufällig entdeckt. Ihre Abgrenzung gegenüber den malignen Nierentumoren ist mit Ausnahme der **Angiomyolipome** problematisch. Beim **Nierenadenom** ist fraglich, ob es sich um eine Präkanzerose mit Übergang zum Nierenzellkarzinom handelt. Deshalb werden auch benigne imponierende Nierentumoren meistens durch eine Tumorenukleation reseziert.
Radiologische Diagnostik: Angiomyolipome imponieren **sonografisch** als echoreiche Raumforderungen. In der **CT** sind sie hypodens. In der **MRT** zeigt sich eine fettäquivalente Signalintensität (**Abb. B-3.21**).

Intrarenale solide Raumforderungen ohne fetthaltige Anteile sind mit der Bildgebung nicht in benigne oder maligne zu differenzieren. Die häufigsten benignen Tumore sind **Adenome**. Sie können sonografisch echoreich sein, in der CT sind sie nach KM-Gabe hypodens abgrenzbar. Die Tumoren werden durch Enukleation entfernt.

Tumoren der Niere und ableitenden Harnwege

Benigne Nierentumoren

Klinik: Gutartige Nierentumoren werden bei fehlender Symptomatik meistens zufällig entdeckt. Ihr Nachweis ist sonografisch oder mit der CT unproblematisch, mit Ausnahme der fetthaltigen **Angiomyolipome** ist die Abgrenzung zwischen benignen und malignen Nierentumoren jedoch schwierig. Unklar ist, ob es sich beim **Nierenadenom** um eine eigenständige Tumorentität oder um eine Präkanzerose mit Übergang zum Nierenzellkarzinom handelt. Benigne Nierentumoren werden meistens durch eine Tumorenukleation reseziert.

Radiologische Diagnostik: Insbesondere durch die verbesserte Bildqualität der Mehrschicht-CT werden häufig kleine renale Raumforderungen als Zufallsbefund entdeckt. Das **Angiomyolipom** ist wegen seiner fetthaltigen Bestandteile gut zu diagnostizieren. Die lipomatösen Anteile sind in der **Sonografie** als intraparenchymatöse echoreiche Raumforderung sichtbar. In der **CT** sind die fetthaltigen Tumoranteile hypodens. In der **MRT** hat das Fettgewebe im Tumor in allen Wichtungen die gleiche Signalintensität wie subkutanes Fettgewebe (**Abb. B-3.21**).
Intrarenale solide Raumforderungen ohne fetthaltige Anteile sind durch die Bildgebung nicht exakt zu bewerten, insbesondere die Differenzierung zwischen benigne und maligne ist mit keinem Untersuchungsverfahren möglich. Der häufigste benigne intrarenale Nierentumor ist das Adenom. Adenome können sonografisch echoreich imponieren. In der nativen CT sind sie oft kaum vom gesunden Nierenparenchym zu differenzieren, nach Kontrastmittelgabe sind sie im Vergleich zum Nierenparenchym hypodens. Mit der bildgebenden Diagnostik ist die Abgrenzung eines **Adenoms** von einem kleinen Hypernephrom nicht immer möglich. Die Tumoren werden durch Enukleation entfernt. Nur bei sehr kleinen Raumfoderungen (< 1,5 cm) ist unter bestimmten Bedingungen (z. B. Alter > 75 Jahre) eine abwartende Haltung mit Größenkontrolle akzeptabel.

B-3.21

B-3.21 MRT eines Angiomyolipoms

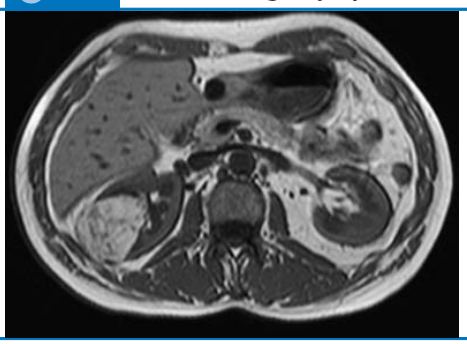

Tumoröse Raumforderung der rechten Niere. Das T1-gewichtete Kernspintomogramm zeigt den glatt begrenzten Tumor in der rechten Niere. Die hohe Signalintensität der Raumforderung wird durch das Fettgewebe im Tumor verursacht.

Nierenzellkarzinom

▶ **Synonym.**

Klinik: Das Nierenzellkarzinom ist der häufigste Nierentumor des Erwachsenen. Im Frühstadium sind die Patienten meist asymptomatisch. Erstes Krankheitszeichen ist die **schmerzlose Hämaturie.** Im Verlauf kommt es zu ziehenden Schmerzen im Nierenlager. Die Metastasierung erfolgt in Lunge und Skelett.
Diagnostisches Vorgehen: Karzinome > 2 cm sind **sonografisch** oft erkennbar. Die **CT** ist das **Verfahren der Wahl zum Tumorstaging. Vaskuläre Komplikationen lassen sich besser mit der MRT erkennen.**

Nierenzellkarzinom

▶ **Synonym.** Hypernephrom

Klinik: Das Nierenzellkarzinom ist mit ca. 80 % der häufigste Nierentumor im Erwachsenenalter. Da Nierenkarzinome im Nierenparenchym entstehen und zunächst keine Verbindung zum Hohlraumsystem aufweisen, sind sie klinisch lange Zeit stumm. Erstes Krankheitszeichen ist meist eine **schmerzlose Hämaturie**. Im weiteren Verlauf kommt es zu ziehenden Schmerzen im Nierenlager. Die Metastasierung erfolgt meist in Lunge und Skelettsystem.

Diagnostisches Vorgehen: Bei guten Untersuchungsbedingungen lassen sich Nierenzellkarzinome > 2 cm **sonografisch** erkennen. Zur Beurteilung von Tumorgröße, Umgebungsinfiltration, Lymphknotenmetastasierung und Fernmetastasierung ist die **CT** das **Untersuchungsverfahren der Wahl. Tumorassoziierte vaskuläre Komlikationen wie eine** Thrombose von Nierenvene und/oder V. cava inferior bzw. ein direkter Tumoreinbruch in das Gefäßsystem lassen sich besser mit der **MRT** nachweisen.

B-3.22 Nierenzellkarzinom

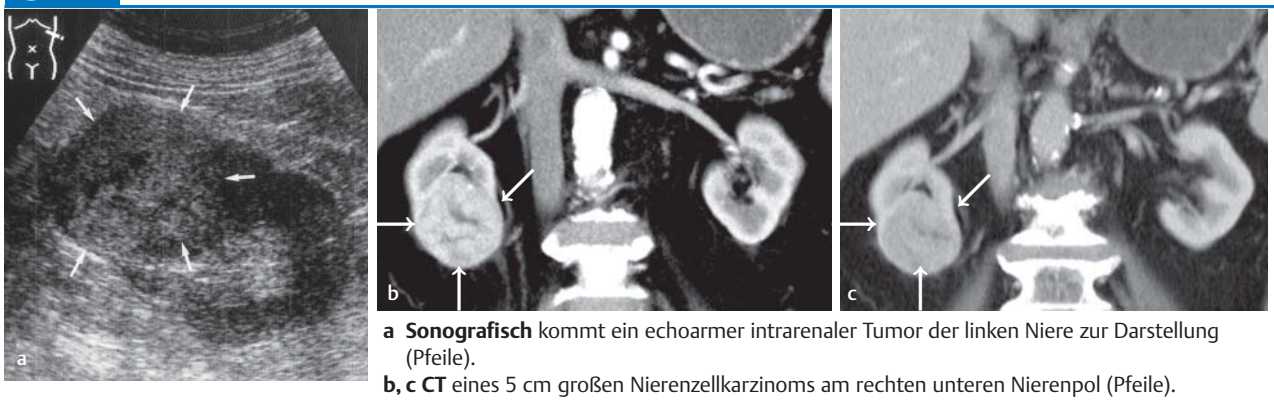

a Sonografisch kommt ein echoarmer intrarenaler Tumor der linken Niere zur Darstellung (Pfeile).
b, c CT eines 5 cm großen Nierenzellkarzinoms am rechten unteren Nierenpol (Pfeile). Die koronare Sekundärrekonstruktion zeigt in der arteriellen Phase den hypervaskularisierten Tumor (**b**). In der portalen KM-Phase grenzt sich der Tumor (Pfeile) hypodens gegen das benachbarte Nierenparenchym ab (**c**).

Radiologische Diagnostik: siehe **Abb. B-3.22**.
Sonografisch weist das Karzinom eine unterschiedliche, inhomogene Echostruktur auf und imponiert im Vergleich zum umgebenden Nierenparenchym stärker oder geringer echogen. Bei entsprechender Tumorgröße zeigt sich je nach Lage eine Auftreibung oder Vorwölbung der Nierenoberfläche, bei zentraler Ausdehnung eine Verdrängung des Pyelonreflexes (**Abb. B-3.22a**). Gelegentlich ist sonografisch ein Tumoreinbruch in die V. renalis oder V. cava inf. nachweisbar. Das vergrößerte Gefäßlumen ist dann von echogenem Tumorgewebe ausgefüllt.
Die **Ausscheidungsurografie** ist bei Nierenkarzinomen in aller Regel nicht mehr indiziert. Der Bezug des Tumors zum Nierenbeckenklechsystem lässt sich besser auf einer späten Serie (10 min nach i. v.-KM-Gabe) in der CT beurteilen (**Abb. B-3.22c**). Dabei helfen insbesondere multiplanare Sekundärrekonstruktionen.
Präoperativ ist die **CT** das am besten geeignete Verfahren, um die Tumorausdehnung und eine eventuell bereits vorliegende Metastasierung zu beurteilen. Karzinome haben nativ eine ähnliche oder leicht geringere Dichte als das benachbarte Parenchym. Nach KM-Injektion reichern Hypernephrome insgesamt weniger als das Nachbarparenchym an und sind dadurch gut abzugrenzen. Entsprechend der unterschiedlichen Tumorzusammensetzung zeigen sich neben hypodensen, nekrotischen Bezirken auch gut perfundierte, deutlicher kontrastmittelanreichernde Tumorareale (**Abb. B-3.22b, c**). Ein organüberschreitendes Wachstum führt zum Tumoreinbruch in den Peri- und Pararenalraum. Gleichzeitig erfolgt die Diagnostik der regionären Lymphknoten und eine Beurteilung der Leber auf eventuell vorliegende Metastasen.
Eine **Thrombosierung bzw. ein Tumoreinbruch in die Nierenvene und/oder die V. cava inferior** lässt sich insbesondere mit der MRT nachweisen. Aufgrund von Flussphänomenen sind Gefäße in der Kernspintomografie normalerweise signalfrei. Mit diesem Verfahren lassen sich deshalb venöse Gerinnungs- oder Tumorthrombosen besonders gut als signalreiche Areale im aufgetriebenen Gefäß erkennen (**Abb. B-3.23**).
In der **MRT** ergeben sich bei der Beurteilung der Tumorausdehnung Vorteile gegenüber der **CT. Neben der multiplanaren Darstellung ist insbesondere der höhere Weichteilkontrast dieser Untersuchungsmethode von Vorteil.** Die Differenzierung zwischen einem kleinen Karzinom oder einem benigen Nierentumor (z. B. Adenomen) gelingt auch kernspintomografisch nicht. Unter Berücksichtigung der allgemeinen Situation des Patienten erfolgt dann in der Regel die Tumorenukleation mit histologischer Untersuchung.
Vor Einführung der Schnittbildverfahren war die **Angiografie** das einzige Verfahren, um Nierenkarzinome in einem hohen Prozentsatz zu erkennen. Heute ist die Gefäßdarstellung nur noch **selten notwendig.** Gelegentlich erfolgt sie vor einer geplanten Nierenteilresektion.
Präoperativ ist die **Abklärung der Gefäßversorgung** nur in Ausnahmefällen notwendig, dies gilt vor allem für geplante Tumorexstirpationen oder Nierenteilresektionen mit Erhalt der Restniere. Tumoreigene Gefäße sind unregelmäßig im Kaliber und Verlauf, häufig sind lakunäre und aneurysmatische Erweiterungen zu beobachten. Die

Radiologische Diagnostik: s. **Abb. B-3.22**.
Sonografisch weist das Karzinom eine inhomogene Echostruktur auf. Eine Auftreibung oder Vorwölbung der Nierenoberfläche kann sichtbar sein. Bei zentraler Ausdehnung zeigt sich eine Verdrängung des Pyelonreflexes (**Abb. B-3.22a**).
Eine **Ausscheidungsurografie** ist bei Nierenkarzinomen in aller Regel nicht mehr indiziert. Das Hohlraumsystem kann besser mit einer Spätserie im Rahmen der CT dargestellt werden (**Abb. B-3.22c**).

Präoperativ ist die **CT** am besten geeignet, um Tumorausdehnung und eventuelle Metastasierung zu beurteilen. Nativ haben Karzinome eine ähnliche Dichte wie das Parenchym. Nach KM-Injektion zeigen sich neben hypodensen nekrotischen Bezirken auch gut perfundierte Tumorareale (**Abb. B-3.22b, c**).

Eine **Thrombosierung bzw. ein Tumoreinbruch in die Nierenvene und/oder die V. cava inferior** lässt sich insbesondere mit der MRT gut nachweisen (s. **Abb. B-3.23**).

Die **MRT** eignet sich zur Beurteilung der Tumorausdehnung noch besser als die **CT**. Die Differenzierung zwischen einem kleinen Karzinom (s. o.) und einem benignen Nierentumor ist aber mit der Bildgebung insgesamt nicht möglich.

Vor Einführung der Schnittbildverfahren war die **Angiografie** das einzige Verfahren zur Erkennung von Karzinomen. Heute ist sie nur noch **selten notwendig.**

Präoperativ ist die **Abklärung der Gefäßversorgung** nur in Ausnahmefällen erforderlich.

B-3.23 MRT eines Nierenzellkarzinoms mit Tumoreinbruch in die Venen

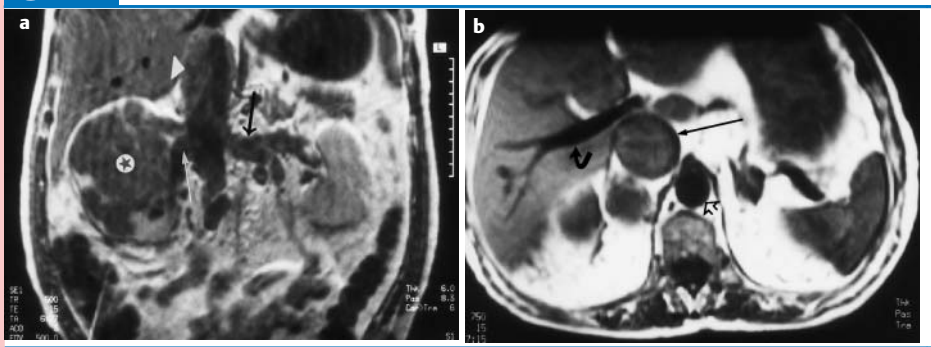

a Das **koronare T1-Bild** nach KM-Gabe zeigt den großen rechtsseitigen Nierentumor (Stern) mit Tumoranteilen in beiden Nierenvenen (Pfeile) und der V. cava inferior (Pfeilkopf).
b Im **axialen T1-Bild** ist die V. cava inferior aufgetrieben und von signalgebendem Tumorgewebe ausgefüllt (Pfeil). Signalfrei dagegen sind Aorta (offener Pfeil) und V. portae (gebogener Pfeil).

intensivste KM-Anreicherung zeigt sich in der kapillären Phase. Infolge arteriovenöser Kurzschlüsse kommt es zur frühen Venenfüllung.

B-3.24 Nierenzellkarzinom der rechten Niere

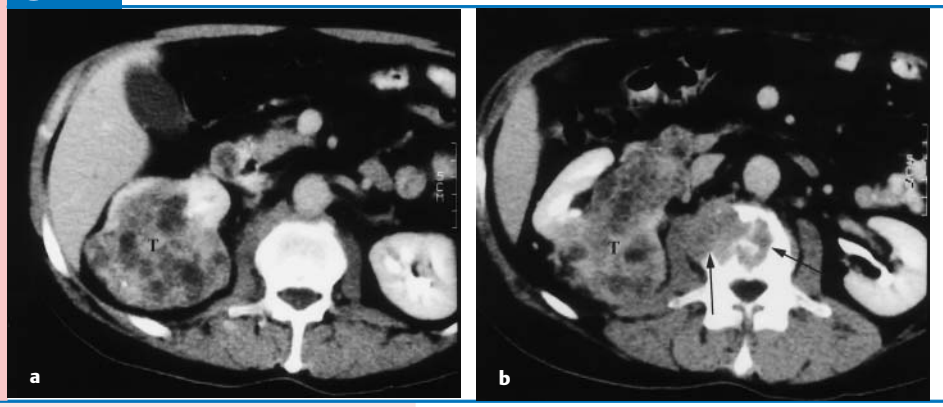

► **Klinischer Fall.** Ein 56-jähriger Patient klagt über seit Wochen zunehmende Rückenschmerzen. In einer daraufhin durchgeführten Skelettszintigrafie fanden sich multiple mehranreichernde Herde, so dass der Verdacht auf eine diffuse Skelettmetastasierung bei unbekanntem Primärtumor geäußert wird. Die im Rahmen der Primärtumorsuche durchgeführte kontrastmittelunterstützte CT (**Abb. B-3.24a**) ergab ein ausgedehntes, organüberschreitendes Nierenzellkarzinom (T), welches keine Beschwerden verursachte. Ein weiter kaudal gelegener CT-Schnitt (**Abb. B-3.24b**) zeigte neben Tumoranteilen (T) eine metastatische Knochendestruktion der Wirbelsäule (Pfeile). Die Therapie erfolgte mit einer rechtsseitigen Nephrektomie und anschließender palliativer Chemotherapie.

Wilms-Tumor

► **Synonym.** Nephroblastom

Klinik: Dieser mesenchymale Tumor ist der häufigste Nierentumor im Kindesalter. Die meisten Tumoren treten vor Erreichen des 7. Lebensjahres auf (Häufigkeitsgipfel zwischen dem 3. und 4. Lebensjahr). In 4 % der Fälle sind Nephroblastome beidseitig lokalisiert. Überwiegend werden die Tumoren klinisch durch eine **palpable abdominelle Raumforderung** erkannt, gelegentlich sind sie zum Diagnosezeitpunkt bereits so groß, dass eine sichtbare Vorwölbung der Bauchdecke vorliegt.

Diagnostisches Vorgehen: Die Erstuntersuchung erfolgt in der Regel sonografisch. Zur exakten Beurteilung der Tumorausdehnung schließt sich dann eine MRT (CT) des Abdomens und eine CT des Thorax an. Eine Ausscheidungsurografie ist heute nicht mehr indiziert.

Radiologische Diagnostik: Sonografisch manifestieren sich Wilms-Tumoren als im Nierenlager gelegene irregulär strukturierte Raumforderungen mit scharfer Abgrenzung zum Nierengewebe (**Abb. B-3.25a**). Der Tumor enthält meist echoreiche und echoarme Areale, Verkalkungen sind selten. Das benachbarte gesunde Nierenparen-

B-3.25 Wilms-Tumor der linken Niere

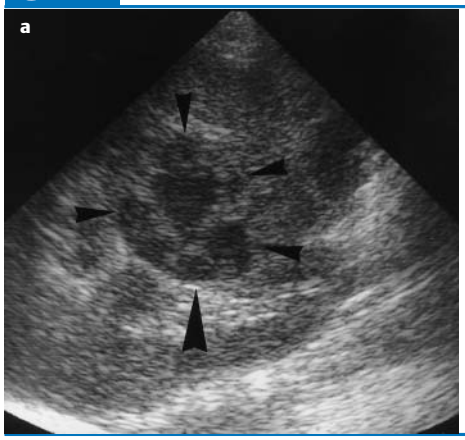

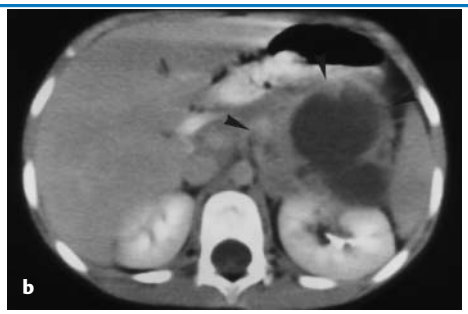

a **Sonografisch** kommt eine große echoarme Raumforderung zur Darstellung (Pfeilspitzen), die vom benachbarten Parenchym der linken Niere nicht abzugrenzen ist.
b In der **CT** mit KM zeigt sich ein großer Tumor, der mehrere hypodens imponierende nekrotisch zerfallene Areale enthält (Pfeilspitzen).

chym und das Hohlraumsystem sind verlagert. Insbesondere große Wilms-Tumoren lassen sich im Ultraschall nicht immer sicher von Neuroblastomen (s. S. 299) abgrenzen.
In der **MRT** und der **CT** lässt sich die Tumorausdehnung exakter als in der Sonografie beurteilen (**Abb. B-3.25b**). Der Tumor enthält oft größere nekrotische Areale, die isodens imponieren. Solide Tumorareale reichern KM an. Gleichzeitig lassen sich Lymphknotenfiliae und Lebermetastasen erkennen.
Bei fehlender Strahlenbelastung und multiplanarer Darstellungsmöglichkeit wird im Rahmen der präoperativen Diagnostik und der Verlaufskontrollen nach präoperativ durchgeführter Chemotherapie meist die **MRT** eingesetzt.

(**Abb. B-3.25a**). Der Tumor enthält echoreiche und echoarme Areale.
Die weitere Abklärung erfolgt wegen der fehlenden Strahlenbelastung heute meist mit einer **MRT**. Zur exakten Beurteilung der Tumorausdehnung sind **CT** und MRT gleichermaßen geeignet (**Abb. B-3.25b**). Der Tumor enthält oft größere nekrotische, isodense Areale, aber auch solide Anteile mit KM-Anreicherung.

Vaskuläre Erkrankungen

Nierenarterienstenose

Klinik: Häufigste Ursache der Nierenarterienverengung ist die **Arteriosklerose**. Die Stenose liegt typischerweise am Abgang der Nierenarterien oder in den proximalen 2 cm des Gefäßes. Insbesondere bei Frauen im Alter zwischen 15 und 50 Jahren ist differenzialdiagnostisch an eine **fibromuskuläre Dysplasie** als Ursache der Nierenarterienstenose zu denken (**Abb. B-3.26**). Die Nierenarterienstenose kann zur **renovaskulären Hypertonie und/oder zur Nierenfunktionseinschränkung führen.**

Vaskuläre Erkrankungen

Nierenarterienstenose

Klinik: Sie entstehen oft bei **Arteriosklerose** oder **fibromuskulärer Dysplasie** (**Abb. B-3.26**). Mögliche Folgen sind eine **renovaskuläre Hypertonie und/oder eine Nierenfunktionseinschränkung.**

B-3.26 Nierenarterienstenose

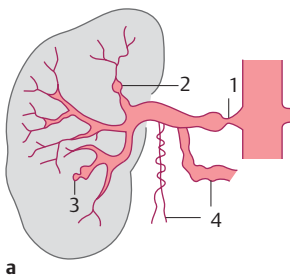

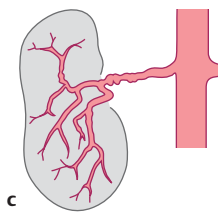

a Arteriosklerotische Nierenarterienstenose
1 – Abgangsnahe Stenose der Nierenarterie mit poststenotischer Dilatation
2 – Segmentarterienstenose mit poststenotischer Dilatation
3 – Embolischer Segmentarterienverschluss
4 – Kollateralgefäße
b DSA mit Nierenarterienstenose rechts (Pfeil).
c Nierenarterienstenose bei fibromuskulärer Dysplasie: perlschnurartig aneinander gereihte Gefäßeinengungen.
d Fibromuskuläre Dysplasie (FMD) der rechten Nierenarterie.

B-3.27 Dilatation und Stentimplantation bei rechtsseitiger Nierenarterienstenose

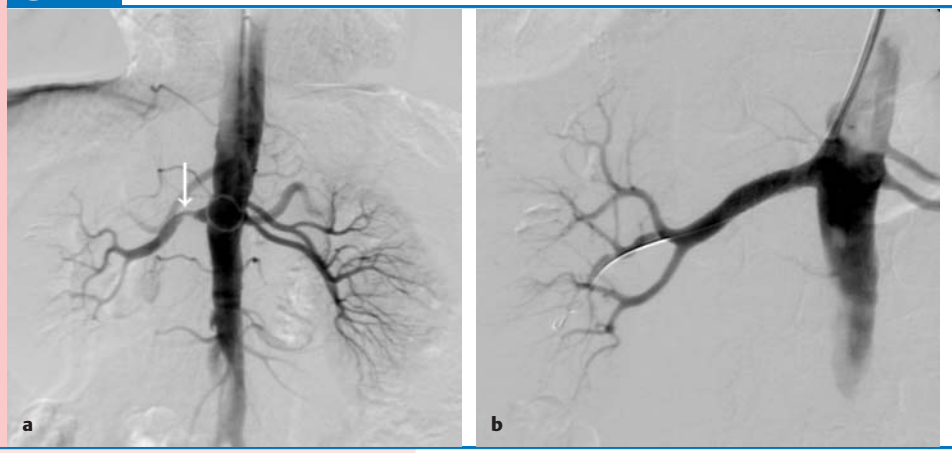

a Die transbrachial durchgeführte Übersichtsaortografie zeigt eine hochgradige Stenose im proximalen Anteil der rechten A. renalis (Pfeil). Als Normvariante zeigen sich links zwei Nierenarterien.
b Nach Ballondilatation und Einlage einer Gefäßstütze (Stent) mit einem Durchmesser von 7 mm zeigt die rechte Nierenarterie einen vollständig normalisierten Gefäßdurchmesser.

Diagnostisches Vorgehen: Die **Farbduplexsonografie** erlaubt oft die Verdachtsdiagnose.

Radiologische Diagnostik: Gefäßverkalkungen auf der **Übersichtsaufnahme und** verzögerte Kontrastierung der betroffenen Niere in der **Ausscheidungsurografie** sind diagnostisch unsichere Zeichen.
Sonografisch imponiert eine einseitige Organverkleinerung. Mit der **Duplexsonografie** lassen sich Stenosen lokalisieren und orientierend quantifizieren. Zur exakten Beurteilung ist eine **Angiografie** notwendig (**Abb. B-3.26**).
ACE-Inhibitionsszintigrafie (Captoprilszintigrafie): Nicht jede Nierenarterienstenose führt zu einem Hypertonus. Ein geeignetes Kriterium für die Diagnose eines renovaskulären Hochdrucks und insbesondere für die Vorhersage, ob ein Patient mit nachgewiesener Nierenarterienstenose von deren Beseitigung profitiert, ist die Nierenperfusionsszintigrafie vor und nach Gabe eines ACE-Hemmers. Im positiven Fall kommt es nach Gabe des ACE-Hemmers zu einer signifikanten Perfusionsminderung der von der Stenose betroffenen Niere.

Primäre Behandlungsmethode bei der Nierenarterienstenose ist heute die radiologisch interventionelle **Gefäßdilatation, die sog. perkutane transluminale Angioplastie (PTA). Dabei** wird die Nierenarterie durch einen in der Stenose platzierten Ballon dilatiert und meist mit einer Gefäßstütze **(Stent)** versorgt (**Abb. B-3.27**). Nur in Ausnahmefällen erfolgt eine Operation durch einen aortorenalen Venenbypass.

Niereninfarkt

Klinik: Ein plötzlicher Verschluss der A. renalis führt zum Infarkt mit potenziellem Funktionsverlust der Niere. Ursache sind meist Embolien oder Thrombosen der Nierenarterien (z. B. bei Vorhofflimmern oder Atherosklerose).

Diagnostisches Vorgehen: Es ist wichtig an die Diagnose zu denken (Hypertonie bei jungen Patienten). Evtl. ist paraumbilikal ein Stenosegeräusch auskultierbar. Die **Farbduplexsonografie** erlaubt in vielen Fällen die Verdachtsdiagnose einer Stenose.

Radiologische Diagnostik: Nierengefäßverkalkungen auf der **Übersichtsaufnahme oder eine** verzögerte Kontrastierung der betroffenen Niere auf der ersten Aufnahme nach KM-Gabe in der **Ausscheidungsurografische** sind diagnostisch unsichere Zeichen, so dass diese Verfahren nicht mehr zur Nierenarteriendiagnostik eingesetzt werden.
Sonografisch imponiert bei länger bestehender Stenose eine einseitige Organverkleinerung. Mit der (farbkodierten) **Duplexsonografie** lassen sich bei günstigen Untersuchungsbedingungen zentrale Nierenarterienstenosen lokalisieren und orientierend quantifizieren. Zur exakten Beurteilung von Gefäßstenosen ist die Durchführung einer **Angiografie in Subtraktionstechnik (DSA)** notwendig. Diese erfolgt als Übersichtsangiografie, ggf. mit zusätzlicher selektiver Darstellung der einzelnen Nierenarterien (**Abb. B-3.26**).
ACE-Inhibitionsszintigrafie (Captoprilszintigrafie): Da nicht jede Nierenarterienstenose zu einem Hypertonus führt und nicht jeder Patient mit einer Nierenarterienstenose von deren Therapie profitiert, ist für die Therapie die Differenzierung zwischen Nierenarterienstenose (morphologisches Kriterium) und renovaskulärem Hochdruck (funktionelles Kriterium) entscheidend. Hierfür eignet sich die Nierenperfusionsszintigrafie vor und nach Gabe eines ACE-Hemmers (Captopril). Szintigrafische Kriterien für einen renovaskulären Hypertonus sind ein verlängerter Nieren-Uptake und eine signifikante Perfusionsminderung der von der Nierenarterienstenose betroffenen Niere.
Behandlungsmethode der Wahl bei der Nierenarterienstenose ist heute eine radiologisch interventionell durchgeführte **Gefäßdilatation.** Dieses Verfahren wird als **perkutane transluminale Angioplastie (PTA)** bezeichnet. Nach Überwinden der Stenose mit einem Führungsdraht wird über diesen ein Ballonkatheter in die Nierenarterie eingebracht. Der in der Stenose positionierte Ballon wird expandiert, wodurch es zu einer Zunahme/Normalisierung des Gefäßdurchmessers kommt (**Abb. B-3.27**). In den meisten Fällen wird nach der Gefäßdilatation eine Gefäßstütze, ein sog. **Stent**, eingebracht. Nur in Ausnahmefällen erfolgt eine Operation durch einen aortorenalen Venenbypass.

Niereninfarkt

Klinik: Ein plötzlicher Verschluss der A. renalis führt zum akuten Niereninfarkt mit potenziellem Funktionsverlust der betroffenen Niere. Nierensegmentarterienverschlüsse führen zum Parenchymuntergang innerhalb des versorgten Segmentes. Ursächlich liegen mehrheitlich Embolien der Nierenarterien durch eingeschwemmtes thrombotisches Material vor (v. a. bei Vorhofflimmern). Auch eine akute Thrombose der Nierenarterie auf dem Boden einer vorbestehenden Atherosklerose kann Ursache sein.

B-3.28 Periphere Niereninfarkte

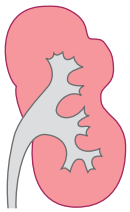
a

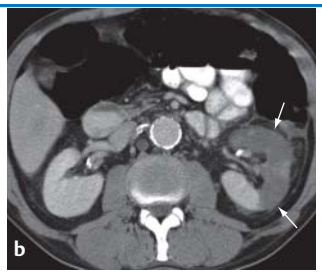
b

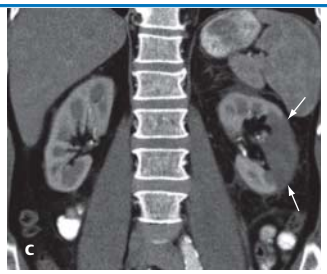
c

a Der Zustand nach einem segmentalen Niereninfarkt führt zu narbigen Einziehungen der Nierenkontur. Die Nierenkelche stellen sich hier normal dar, was eine Abgrenzung gegenüber pyelonephritischen Narben ermöglicht, die üblicherweise in der Nachbarschaft zu keulenförmig deformierten Kelchen liegen.
b, c CT bei Zustand nach segmentalem Niereninfarkt links. In der Parenchymphase zeigt sich auf den **axialen** (**b**) und **koronaren** (**c**) Bildern eine verminderte/fehlende Kontrastierung des infarzierten Nierenparenchyms (Pfeile).

► Merke. Typisch sind plötzlich auftretende Flankenschmerzen, teilweise begleitet von einer Hämaturie.

► Merke.

Diagnostisches Vorgehen: Bei klinischem Verdacht auf einen Niereninfarkt wird notfallmäßig eine CT mit CT-Angiografie durchgeführt. Sofern eine interventionelle Therapieoption besteht (lokale Lyse), kann auch die primäre Diagnostik mit der DSA erfolgen.

Diagnostisches Vorgehen: CT mit CT-Angiografie. Bei interventioneller Therapieoption primär die DSA.

Radiologische Diagnostik: Die **CT** (**Abb. B-3.28**) zeigt einen Perfusionsausfall mit fehlender Parenchymkontrastierung. Dieser betrifft beim Hauptstammverschluss das gesamte Organ. Beim Segmentarterienverschluss ist die fehlende Kontrastmittelanreicherung auf das betroffene, vom verschlossenen Gefäß versorgte Nierenparenchym begrenzt. Die **CT-Angiografie** dokumentiert wie die DSA den Gefäßabbruch in der betroffenen Arterie. Als Spätfolge eines Segmentarterienverschlusses resultieren narbige Parenchymeinziehungen.
Der Perfusionsausfall lässt auch mit der **Duplexsonografie** nachweisen. In der **DSA** sieht man den Gefäßabbruch und keilförmige Bezirke ohne Durchblutung.

Radiologische Diagnostik: Die **CT** (**Abb. B-3.28**) zeigt einen Perfusionsausfall. Die **CT-Angiografie** dokumentiert wie die DSA den Gefäßabbruch in der betroffenen Arterie.
Der Perfusionsausfall lässt auch mit der **Duplexsonografie** nachweisen. In der **DSA** sieht man den Gefäßabbruch und keilförmige Bezirke ohne Durchblutung.

Nierenarterienaneurysma

Die sackförmig, gelegentlich auch spindelig konfigurierte aneurysmatische Erweiterung der Nierenarterie ist selten und meist asymptomatisch. Sehr selten ist das Aneurysma so groß, dass es zur Verlagerung benachbarter Anteile des Nierenbeckenkelchsystems kommt. Die Diagnosestellung erfolgt durch eine **CT-Angiografie** (**Abb. B-3.29**) oder eine **MR-Angiografie.** Häufig handelt es sich um einen Zufallsbefund.

Nierenarterienaneurysma

s. **Abb. B-3.29**

B-3.29 Nierenarterienaneurysma

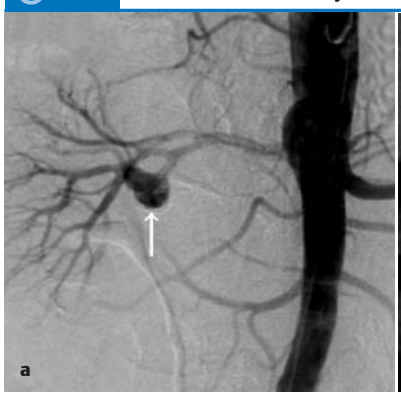
a

b

a Die selektive **DSA** zeigt auf der rechten Seite ein 2,5 cm großes Aneurysma (Pfeil) an der Aufzweigung der unteren Segmentarterien.
b Eine 2 Jahre später mit einer **CT-Angiografie** durchgeführte Kontrolluntersuchung dokumentiert die identische Größe des Aneurysmas (Pfeil).

Nierenvenenthrombose

Klinik: Flankenschmerzen und Hämaturie.

Radiologische Diagnostik: Sonografisch zeigt sich eine Nierenvergrößerung und bei guten Untersuchungsbedingungen der Thrombus. **Computertomografisch** lässt sich nach KM-Gabe bei erhaltener Restperfusion ein umflossener Thrombus in der Nierenvene darstellen (**Abb. B-3.30).** Mit der **MRT** gelingt ein zuverlässiger Nachweis, da Thromben eine höhere Signalintensität als fließendes Blut aufweisen.

Nierenvenenthrombose

Klinik: Die akute Nierenvenenthrombose führt zur hämorrhagischen Organinfarzierung mit hochgradiger Funktionseinschränkung bis zum Organausfall. Klinisch stehen Flankenschmerzen und eine Hämaturie im Vordergrund.

Radiologische Diagnostik: Sonografisch ist das Organ bei reduzierter Echogenität geschwollen. Größere Thromben lassen sich bei guten Untersuchungsbedingungen innerhalb der meist aufgetriebenen Vena renalis nachweisen. Die Duplexsonografie bestätigt bei fehlendem Flusssignal der Nierenvene den Befund. Im **Ausscheidungsurogramm ist die Niere nativdiagnostisch vergrößert**, die KM-Ausscheidung ist deutlich reduziert oder fehlt vollständig. **Computertomografisch** lässt sich, bei noch erhaltener Restperfusion, neben der Organvergrößerung nach bolusförmiger KM-Injektion, ein umflossener Thrombus in der Nierenvene darstellen (**Abb. B-3.30**). Da Thromben **kernspintomografisch** eine höhere Signalintensität als fließendes Blut aufweisen, lassen sich Nierenvenenthrombosen mit diesem Verfahren zuverlässig nachweisen. Besonders vorteilhaft ist, dass hierzu keine KM-Gabe notwendig ist. Mit der arteriellen Angiografie gelingt bei einer Nierenvenenthrombose meist keine ausreichende Venenkontrastierung.

B-3.30 Nierenvenenthrombose rechts

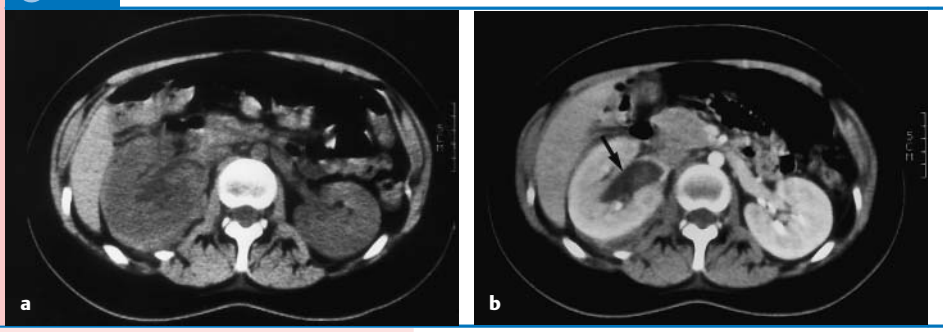

a Das native CT zeigt rechtsseitig eine leicht vergrößerte und unscharf berandete Niere.
b Nach KM-Gabe grenzt sich innerhalb der kräftig kontrastierten Nierenvene ein Thrombus ab (Pfeil).

Niereninsuffizienz

► **Definition.**

Klinik: Typisch sind Leistungsschwäche, Polyurie, Nykturie und Ödeme.

Diagnostisches Vorgehen: Erhöhte Harnstoff- und Kreatininwerte im Serum.

B-3.3

Niereninsuffizienz

► **Definition.** Eingeschränkte Fähigkeit der Nieren zur Ausscheidung harnpflichtiger Substanzen. Es wird zwischen einer **akuten und einer chronischen Niereninsuffizienz** unterschieden. In Abhängigkeit von der Ursache erfolgt zusätzlich die Differenzierung in eine **prärenale, renale oder postrenale Form** (**Tab. B-3.3**).

Klinik: Die Symptome sind vielfältig. Häufig klagen die Patienten über Leistungsschwäche, Polyurie, Nykturie und Ödeme. Weiterhin können gastrointestinale (Übelkeit, Appetitlosigkeit) und/oder kardiovaskuläre Symptome bestehen (Hypertonie).

Diagnostisches Vorgehen: Laborchemisch ist u. a. eine Erhöhung der Harnstoff- und Kreatininkonzentration i. S. nachweisbar.

B-3.3 Einteilung und Ursachen der Niereninsuffizienz

	chronisch	akut
prärenal	∅	▪ Schock (z. B. hypovolämisch)
renal-vaskulär	▪ Nierenarterienstenose	▪ Nierenarterienverschluss ▪ Nierenvenenthrombose
renal-entzündlich	▪ chronische Pyelonephritis ▪ chronische Glomerulonephritis ▪ Phenacetin-Niere	▪ akute Glomerulonephritis
postrenal	▪ chronische bilaterale Harnwegsobstruktion	▪ akute Harnstauung

B-3.31 Niereninsuffizienz

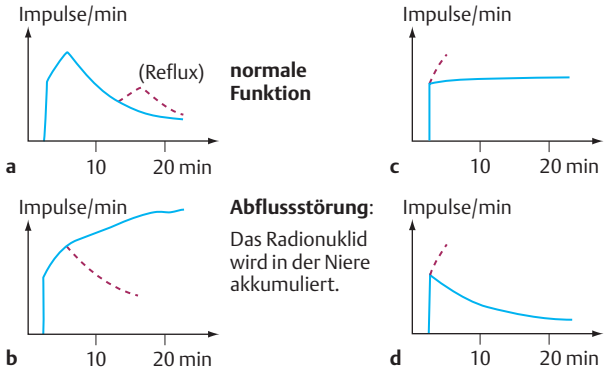

Charakteristische Kurvenverläufe der Funktionsszintigrafie bei unterschiedlichen Nierenfunktionsstörungen.

► Merke. Radiologisches Erstuntersuchungsverfahren der Wahl ist die Sonografie. Eine **akute** Niereninsuffizienz geht meist mit einer Organ**vergrößerung** einher, eine **chronische** Insuffizienz führt zur Organ**schrumpfung**.

► Merke.

Radiologische Diagnostik: Die **Nierenfunktionsszintigrafie** ermöglicht eine **seitengetrennte Quantifizierung der Funktionseinschränkung** (s. S. 259). Die über den Nierenlagern gemessenen Aktivität-Zeit-Kurven geben zusätzliche **Hinweise zur Genese** (**Abb. B-3.31**). Eine Abflachung der Perfusionsphase spricht für eine Nierendurchblutungsstörung. Ein horizontaler Kurvenverlauf im Anschluss an die Frühphase ist Ausdruck einer fehlenden Konzentrationsfähigkeit der Niere und bei renal-parenchymatös bedingter Niereninsuffizienz zu finden. Ein Aktivitätsanstieg in der Exkretionsphase ist Folge einer Abflussbehinderung. Vergleichbare Aussagen lassen sich auch mit einer **kernspintomografischen Perfusionsuntersuchung** treffen.

Radiologische Diagnostik: Die **Nierenfunktionsszintigrafie** ermöglicht eine **seitengetrennte Quantifizierung der Funktionseinschränkung** (s. S. 259). Die Aktivität-Zeit-Kurven geben Hinweise zur Genese (**Abb. B-3.31**). Eine **MR-Perfusionsuntersuchung** führt zu vergleichbaren Aussagen.

Verletzungen der Nieren

Man unterscheidet zwischen **geschlossenen**, meist nach stumpfer Gewalteinwirkung auftretenden Verletzungen und **offenen Traumen**, deren Ursache häufig Schuss- oder Stichverletzungen oder schwere Verkehrsunfälle mit einer perforierenden Nierenverletzung durch die Rippen sind.

Verletzungen der Nieren

Man unterscheidet zwischen **geschlossenen** und **offenen** Traumen.

► Merke. Kombinationsverletzungen sind häufig.

► Merke.

Klinik: Leitsymptome schwerer Nierenverletzungen sind Hämaturie, Bauchdeckenspannung, Flankenschmerz, Schock und Flankenhämatom. Eine Übersicht über traumatisch bedingte Nierenveränderungen gibt **Abb. B-3.32**.

Klinik: Hämaturie, Bauchdeckenspannung, Flankenschmerz und -hämatom, Schock. Traumatisch bedingte Nierenveränderungen s. **Abb. B-3.32**.

B-3.32 Verletzungsfolgen der Nieren

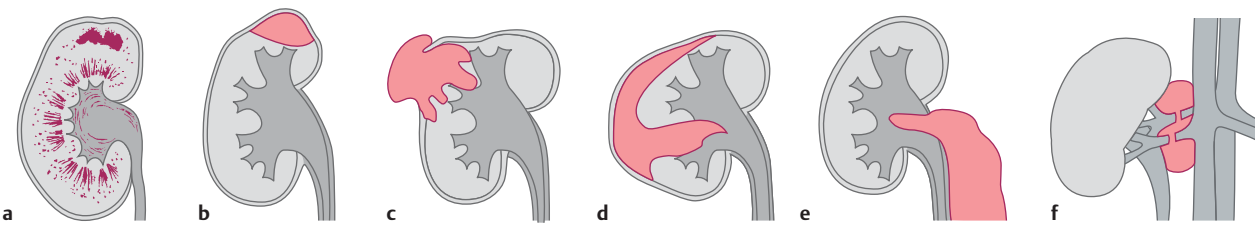

a Nierenkontusion mit kleiner Parenchymeinblutung.
b Subkapsuläres Nierenhämatom.
c Parenchymblutung und perirenales Hämatom nach Parenchymriss.
d Subkapsuläres und intrarenales Hämatom mit Einriss des Hohlraumsystems.
e Isolierter Einriss des Hohlraumsystems mit Urinombildung.
f Nierenstielabriss.

Diagnostisches Vorgehen: Untersuchungsverfahren der Wahl ist insbesondere bei polytraumatisieren Patienten die **Mehrzeilen-CT**.
Bei leichteren Verletzungen beginnt die Diagnostik mit der **Sonografie**, gefolgt von **CT** oder **MRT**.

Diagnostisches Vorgehen, radiologische Diagnostik: Während der Erstversorgung von **lebensbedrohlich** verletzten Patienten wird an manchen Zentren eine orientieren **Sonografie** durchgeführt, die als **RUSH** (= Rapid Ultrasound for Shock and Hypotension) bezeichnet wird. Zunehmend steht jedoch am Beginn der radiologischen Diagnostik eine **CT**. Voraussetzung ist das Vorhandensein eines schnellen Mehrzeilencomputertomografen. Bei diesen polytraumatisierten Patienten (z. B. Verkehrsunfall) werden die Nieren im Rahmen der **Mehrzeilen-CT-**Untersuchung von Schädel, Gesichtsschädel, Thorax, Abdomen und Becken mit Sekundärrekonstruktion der Skelettanteile dargestellt. Eine **Abdomenübersichtsaufnahme** ist **nicht indiziert.**
Bei **nicht lebensbedrohlichen** Verletzungen des Abdomens steht meist die **Sonografie** am Beginn der Diagnostik. Zur exakten Beurteilung des Ausmaßes der Verletzung wird dann eine **CT oder** eine **MRT** angeschlossen.

Radiologische Diagnostik: Sonografisch imponieren **Hämatome** im Akutstadium als **echoreiche, später als echoarme Flüssigkeitsansammlungen.**

Radiologische Diagnostik: Sonografisch manifestiert sich eine Nierenkontusion durch eine Organvergrößerung. Subkapsulär, intraparenchymatös oder perirenal gelegene **Hämatome** imponieren sonografisch **im Akutstadium als echoreiche, später als echoarme Flüssigkeitsansammlungen**. Parenchymrupturen führen bei Beteiligung der Organkapsel zur Unterbrechung der Organkontur.

Zur besseren Beurteilung des Gefäßsystems und zur Darstellung von Parenchymverletzung erfolgt die **CT** meist primär nach i. v.-KM-Gabe. Eine Spätserie (ca. 10–20 min nach KM-Gabe) dient zum Nachweis von Verletzungen der ableitenden Harnwege. In der CT sind **frische Blutungen hyperdens,** im Verlauf nehmen die Dichtewerte mit zunehmender Hämatomresorption ab (**Abb. B-3.33a**). Funktionstüchtige Parenchymanteile reichern im Gegensatz zu traumatisch geschädigten, funktionslosen Arealen das KM an.

Zur besseren Beurteilung des Gefäßsystems und zur Darstellung von Parenchymverletzung erfolgt die **CT** meist primär nach i. v.-KM-Gabe. Zum Nachweis von Verletzungen der ableitenden Harnwege kann eine Spätserie (ca. 10–20 min nach KM-Gabe) angeschlossen werden. In der **CT** lässt sich das Ausmaß der Verletzungsfolgen mit den dadurch bedingten Hämatomen exakter als in der Sonografie beurteilen. **Frische Blutungen sind hyperdens**, innerhalb von Tagen und Wochen nach der Verletzung nehmen die Dichtewerte mit zunehmender Hämatomresorption ab (**Abb. B-3.33a**). Es wird zwischen intraparenchymatösen, subkapsulären und perirenalen Blutungen differenziert. Nach KM-Gabe reichern funktionstüchtige, perfundierte Parenchymanteile an und sind damit von traumatisch geschädigten, funktionslosen Arealen abgrenzbar. Blutkoagel im Nierenbeckenkelchsystem führen zu KM-Aussparungen.

Da das Gefäßsystem mit der **CT** meist sehr gut darstellbar ist, erfolgt eine Angiografie nur noch in Ausnahmefällen. Hiermit lassen sich Parenchymrisse mit partieller Durchtrennung arterieller Gefäße gut erkennen (**Abb. B-3.33b**).

Die Angiografie ist wegen der guten Gefäßdarstellung in der **CT** nur noch selten zur Diagnostik einer Nierenverletzung indiziert. Sie wird hauptsächlich im Rahmen einer interventionellen Embolisation zur Therapie der Blutung durchgeführt. Die DSA gibt Aufschluss über traumatisch bedingte Nierengefäßschäden. Parenchymrisse mit partieller Durchtrennung arterieller Gefäße lassen sich in ihrem Ausmaß angiografisch zuverlässig erkennen (**Abb. B-3.33b**). Mögliche Ursachen eines posttraumatischen Verschlusses einer Nierenhaupt- oder Segmentarterie sind ein Gefäßspasmus, eine traumatisch induzierte Gefäßthrombose oder eine Gefäßverlegung bei vorliegender Teilruptur. Eine angiografisch diagnostizierbare Spätkomplikation nach einem Nierentrauma sind neu ausgebildete arteriovenöse Fisteln.

Eine **Urografie** wird beim Nierentrauma wegen der fehlenden Aussagekraft nicht mehr durchgeführt. Sinnvoll kann jedoch eine sog. **Spätaufnahme** der Nieren und des ableitenden Harnwegs nach einer CT mit i. v.-KM-Gabe sein.

Eine **Urografie** wird beim Nierentrauma wegen der fehlenden Aussagekraft nicht mehr durchgeführt. Sinnvoll kann jedoch eine sog. **Spätaufnahme**, eine Abdomenübersicht der Nieren und des ableitenden Harnwegs nach einer CT mit i. v.-KM-Gabe sein. Diese, in Abhängigkeit von Verletzungsausmaß und Nierenfunktion

B-3.33 Radiologische Befunde bei Verletzungen der Niere

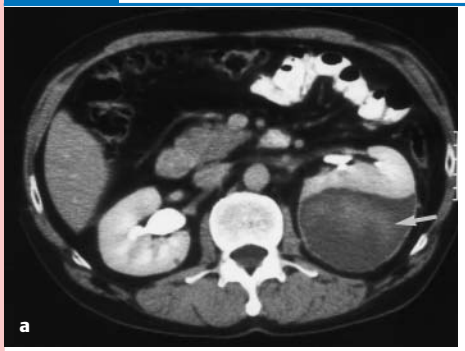

a Subkapsuläres Nierenhämatom: In der **CT** zeigt sich nach intravenöser KM-Gabe ein großes, subkapsuläres Hämatom der linken Niere (Pfeil). Bei einem Hämatomalter von etwa 5 Tagen sind die Dichtewerte vornehmlich wasserisodens, da die festen Blutbestandteile bereits partiell resorbiert wurden.

b Nierenparenchymruptur: Die selektive **Angiografie** der linken Niere zeigt einen Parenchymriss (Pfeil) mit Durchtrennung kleinerer arterieller Gefäße. Die großen intrarenalen Gefäße sind intakt. Mediokaudal des Sinus renalis findet sich ein KM-Extravasat (Pfeilspitzen).

B-3.34 Radiologische Embolisationstherapie einer massiven Nierenparenchymblutung

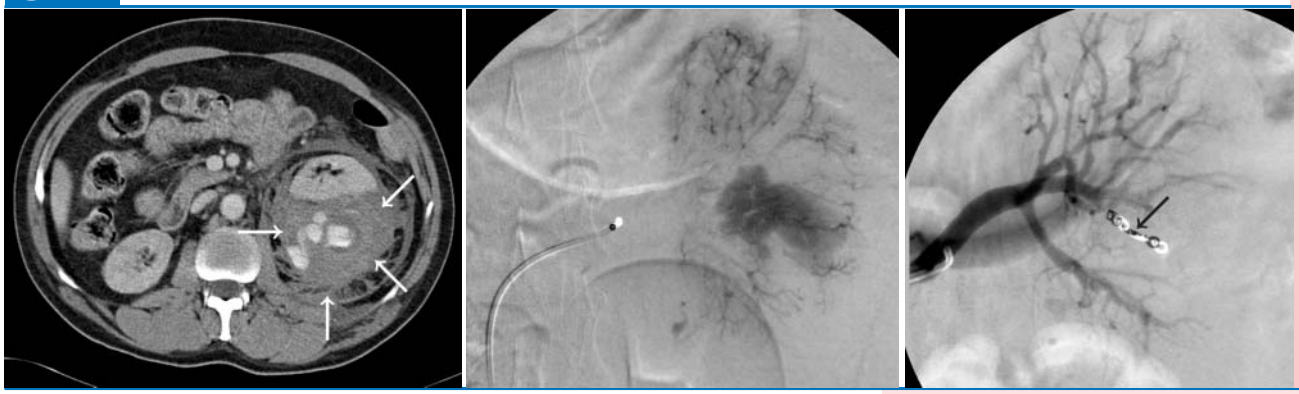

15–60 min nach der CT durchgeführte Aufnahme, kann perforierende Verletzung der ableitenden Harnwege durch den Kontrastmittelaustritt nachweisen.

► **Klinischer Fall.** Bei einer 35-jährige Patientin mit V. a. Glomerulonephritis kommt es nach der sonografisch durchgeführten Punktion zu einer **massiven Parenchymblutung**. Die **CT** (**Abb. B-3.34a)** zeigt das große **Hämatom** (Pfeile) mit Arealen von ausgetretenem kontrastierten Blut als Hinweis auf die aktuell noch bestehende Blutung. Die **DSA** (**Abb. B-3.34 b**) zeigt die wolkige Kontrastmittelansammlung durch das aus den Gefäßen ausgetretene kontrastierte Blut. Nach Lokalisation der Segmentarterie, die das verletzte Nierenparenchym versorgt, wird diese mit mehreren Spiralen (Coils) verschlossen. Das Abschlussbild nach Embolisation (**Abb. B-3.34c**) zeigt die **verschlossene Segmentarterie mit den Coils**. Im nachgeschalteten Parenchym kam es danach zu einem kleinen segmentalen Niereninfarkt, das Organ konnte jedoch auf diese Weise erhalten werden.

► **Klinischer Fall.**

3.2 Männliche Geschlechtsorgane

3.2.1 Radiologische Methoden

Sonografie

Die Sonografie von Prostata (**Abb. B-3.35**), Hoden (**Abb. B-3.36**) und Samenblase kann transabdominal (suprapubisch) oder auch transrektal bzw. endovesikal durchgeführt werden. Sie ist bei der Untersuchung der o. g. Organe das bildgebende **Verfahren der Wahl.**

3.2 Männliche Geschlechtsorgane

3.2.1 Radiologische Methoden

Sonografie

Die Sonografie ist das bildgebende **Verfahren der Wahl** zur Darstellung von Prostata (**Abb. B-3.35**), Hoden (**Abb. B-3.36**) und Samenblase. Sie kann suprapubisch oder transrektal bzw. endovesikal durchgeführt werden.

B-3.35 Sonografie der Prostata

a Die **transvesikale** Organdarstellung gelingt nur bei ausreichend gefüllter Harnblase. Bei suprapubischer Schallkopfpositionierung wird das Organ in der transversalen und longitudinalen Ebene durchgemustert. Das Volumen der normalerweise etwa kastaniengroßen Prostata kann näherungsweise nach der Formel V = 0,523 × a × b × c bestimmt werden, wobei a, b und c die Organdurchmesser in den drei Raumebenen darstellen.

b Die **transrektale** Sonografie der Prostata ermöglicht eine differenzierte Beurteilung der Organstruktur und erleichtert den Nachweis eines beginnenden organüberschreitenden Karzinomwachstums.

c **Sonografie der Prostata, Normalbefund.** Die perkutan transvesikal durchgeführte Sonografie zeigt im (I) Querschnitt und im (II) Längsschnitt eine normal große Prostata mit regelrechter, homogener Organechogenität.

B-3.36

B-3.36 Sonografie des Hodens

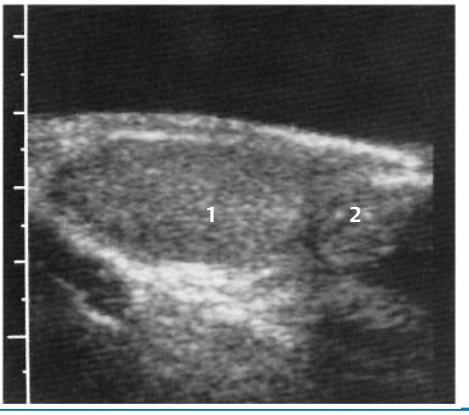

Normalbefund. Der Längsschnitt zeigt einen normal großen Hoden mit normaler und homogener Echogenität (1), darüber kommt der etwas echoreichere Nebenhoden (2) zur Darstellung.

CT und MRT

Die **CT** erfolgt bei Hodentumoren und Prostatakarzinomen zur Ausdehnungsbeurteilung des Primärtumors und zum Lymphknotenstaging. Die **MRT** wird zur Ausdehnungsbeurteilung von Prostatakarzinomen eingesetzt. Normalbefunde von **Prostata** und **Samenbläschen** s. **Abb. B-3.37**.

CT und MRT

Die **CT** von Abdomen und Becken erfolgt bei Hodentumoren und Prostatakarzinomen zur Ausdehnungsbeurteilung des Primärtumors und zum Lymphknotenstaging. Die **MRT** des Beckens wird unter Verwendung von Endorektalspulen zunehmend zur Ausdehnungsbeurteilung von Prostatakarzinomen eingesetzt.
Einen Normalbefund der **Prostata** und der **Samenbläschen** zeigt **Abb. B-3.37**.

B-3.37 MRT-Normalbefund von Prostata und Samenbläschen

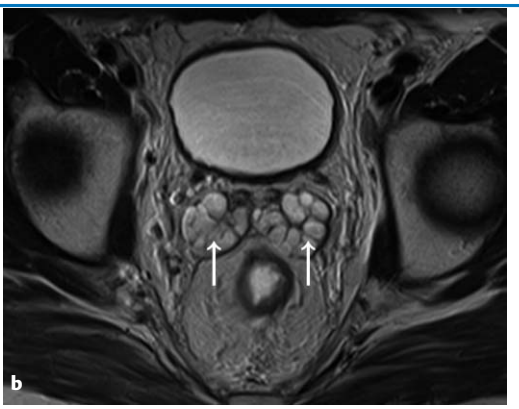

a MRT der Prostata: Unmittelbar ventral vom Rektum (Pfeil) liegt die rundliche, glatt berandete und normal große Prostata. Im T2-Bild ist gut zwischen der signalreichen peripheren Zone (*) und der und der signalarmen zentralen Zone zu differenzieren. Als heller Punkt ist die zentral durch die Prostata verlaufende Urethra erkennbar.
b MRT der Samenblasen: Dorsal der flüssigkeitsgefüllten Harnblase sind die gelappt konfigurierten Samenblasen (Pfeile) zu erkennen.

3.2.2 Leitbefunde – vom radiologischen Befund zur Diagnose

Typische Befunde und Differenzialdiagnosen s. **Tab. B-3.4**.

3.2.2 Leitbefunde – vom radiologischen Befund zur Diagnose

In der nachfolgenden Tabelle sind einige typische Befunde und ihre Differenzialdiagnosen aufgeführt (**Tab. B-3.4**).

B-3.4 Radiologische Leitbefunde

Befund	**mögliche Ursache**	**geeignete Methoden** (Methode der Wahl steht an 1. Stelle)
Vergrößerung der Prostata	▪ benigne Prostatahyperplasie	Sonografie
	▪ Prostatitis	Sonografie
	▪ Prostatakarzinom	Sonografie, MRT, CT
Vergrößerung des Hodens	▪ Hodentorsion	Duplex-Sonografie
	▪ Orchitis / Epididymitis	Sonografie
	▪ Hodentumor	Sonografie, CT (Lymphknoten-Staging)

3.2.3 Wichtige Krankheitsbilder – von der Diagnose zum Befund

Benigne Prostatahyperplasie

► **Synonym.** Prostataadenom

► **Definition.** Die benigne Organvergrößerung entsteht durch eine Wucherung der drüsigen (**glanduläre** Form) oder mesenchymalen Organanteile (**fibromuskuläre** Form). Betroffen sind vorzugsweise **Areale in der Umgebung der Harnröhre.** Durch deren Kompression kommt es zur fortschreitenden Harnblasenentleerungsstörung.

Klassifikation: In Abhängigkeit vom Ausmaß der Entleerungsstörung wird zwischen drei Stadien unterschieden.

- **Stadium I:** typische Beschwerden (z. B. Pollakisurie) ohne Restharnbildung
- **Stadium II:** typische Beschwerden (z. B. Pollakisurie) + Restharnbildung
- **Stadium III:** typische Beschwerden (z. B. Pollakisurie) + Restharnbildung + Niereninsuffizienz (durch **Überlaufblase** mit zunehmender Ausbildung einer beidseitigen Dilatation der Harnleiter und des Nierenbeckenkelchsystems).

Klinik: Je nach Wachstumsrichtung der Prostatahyperplasie klagen die Patienten u. a. über einen dünnen Harnstrahl, das Gefühl der inkompletten Harnblasenentleerung, eine zunehmende Miktionsfrequenz, vermehrtes Pressen und Pollakisurie.

Diagnostisches Vorgehen: Anamnese (typische Beschwerden?) und rektale Palpation (prall vergrößerte, gut abgrenzbare Prostata) helfen bei der Diagnosesicherung. Mithilfe der **Sonografie** können die Größe der Prostata und die Restharnmenge bestimmt werden (**Abb. B-3.35**).

Radiologische Diagnostik: Mit zunehmender Vergrößerung der Prostata fällt in der **Sonografie** (**Abb. B-3.38**) eine kugelige Organumformung auf. Die Echostruktur ist in typischen Fällen homogen, kann bei gleichzeitig vorhandenen Verkalkungen oder fibrotischen Veränderungen jedoch auch heterogen imponieren. Zentral lokalisierte hyperplastische Areale lassen sich meist nur mit der **transrektalen Sonografie** abgrenzen. Durch eine Kompression des benachbarten Drüsengewebes entsteht ein echoarmer Saum, der als Pseudokapsel bezeichnet wird. Die begleitende Blasenentleerungsstörung führt zur sonografisch sichtbaren **muskulären Hypertrophie der Harnblasenwand.**
In fortgeschritteneren Stadien kann das Ausmaß der **Restharnerhöhung** unmittelbar nach vorangegangener Miktion durch eine sonografische Harnblasenausmessung (Formel wie bei der Prostatavolumenbestimmung) objektiviert werden (> 50 ml sind pathologisch, s. S. 257).
V. a. die Vergrößerung des Prostatamittellappens führt zu einer Anhebung des Harnblasenbodens. Die **Ausscheidungsurografie** zeigt die dadurch bedingte, in der Mitte gelegene Pelottierung der kaudalen Harnblasenberandung.
Im **Stadium III** sind **sonografisch** neben der vergrößerten Prostata eine erheblich **vergrößerte Harnblase** und eine **Harnstauung** zu erkennen. Bei meist eingeschränkter Nierenfunktion zeigt sich in der **Ausscheidungsurografie** eine beidseitige Harnstauung. Häufig sind begleitend Harnblasenkonkremente sichtbar.

3.2.3 Wichtige Krankheitsbilder – von der Diagnose zum Befund

Benigne Prostatahyperplasie

► Synonym.

► Definition.

Klassifikation:
- **Stadium I:** typische Beschwerden (z. B. Pollakisurie) ohne Restharnbildung
- **Stadium II:** typische Beschwerden und Restharnbildung
- **Stadium III:** typische Beschwerden, Restharnbildung und Niereninsuffizienz durch **Überlaufblase.**

Klinik: Dünner Harnstrahl, erhöhte Miktionsfrequenz, vermehrtes Pressen, Pollakisurie.

Diagnostisches Vorgehen: Anamnese und rektale Palpation sowie **Sonografie** (**Abb. B-3.35**).

Radiologische Diagnostik: In der **Sonografie** (**Abb. B-3.38**) fällt eine kugelige Organumformung auf. Zentrale hyperplastische Areale lassen sich mit der **transrektalen Sonografie abgrenzen**. Durch Kompression des Drüsengewebes entsteht ein echoarmer Saum (Pseudokapsel). Die Blasenentleerungsstörung führt zur **muskulären Hypertrophie der Harnblasenwand.**

Das Ausmaß der **Restharnerhöhung** kann direkt nach Miktion durch eine sonografische Harnblasenausmessung bestimmt werden (> 50 ml sind pathologisch).
Die **Ausscheidungsurografie** zeigt eine Pelottierung der kaudalen Harnblasenberandung.

In **Stadium III** sind **sonografisch** eine **vergrößerte Harnblase** und **Harnstauung** zu erkennen. In der **Ausscheidungsurografie** zeigt sich eine beidseitige Harnstauung.

B-3.38 Sonografische Befunde bei benigner Prostatahyperplasie

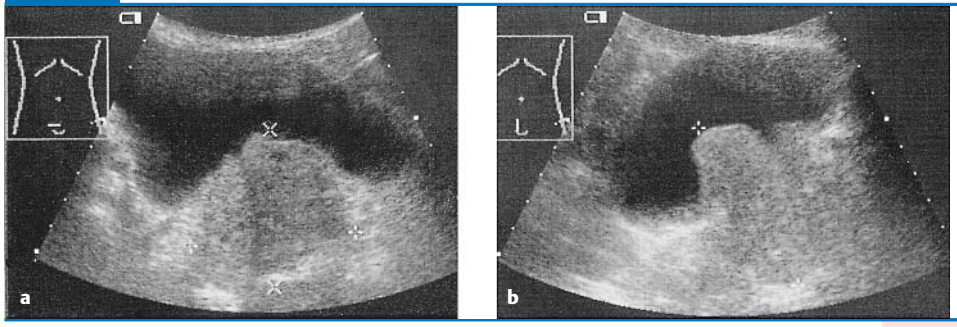

Im Querschnitt (**a**) und Längsschnitt (**b**) kommt das vergrößerte Organ mit einer deutlichen Anhebung des Harnblasenbodens zur Darstellung.

Prostatakarzinom

Klinik: Beim Prostatakarzinom kommt es spät zu Miktionsbeschwerden, weil es sich vor allem in den **dorsalen, harnröhrenfernen** Organanteilen entwickelt.

Diagnostisches Vorgehen: Rektaler Tastbefund, Bestimmung des **PSA** und **transrektale Prostatabiopsie**. Ausdehnungsbeurteilung durch eine **transrektale Sonografie** oder eine **MRT mit endorektaler Spule**.

Radiologische Diagnostik: Sonografisch besteht eine Organvergrößerung bei **inhomogen echogebender Binnenstruktur** (**Abb. B-3.39**). Die lokale Tumorausdehnung ist mit der **transrektalen Sonografie** gut beurteilbar.
In der **Ausscheidungsurografie** zeigt sich organüberschreitendes Wachstum durch Unregelmäßigkeiten im Blasenboden und ggf. eine Blasenverdrängung.

In der **CT** kann zunächst nicht zwischen Adenom und intrakapsulärem Karzinom differenziert werden. Die Indikationen liegen im Erkennen einer Infiltration der Nachbarorgane und einer Lymphknotenmetastasierung (**Abb. B-3.40a**).
Zur lokalen Ausdehnungsbeurteilung dient die **MRT unter Einsatz einer Endorektalspule**.
Da Prostatakarzinome frühzeitig ins Skelett metastasieren, wird eine **Skelettszintigrafie** sowie Röntgenaufnahmen von schmerzhaften und verdächtigen Skelettregionen durchgeführt (**Abb. B-3.40b**, **c**).

► **Merke.**

Prostatakarzinom

Klinik: Das Prostatakarzinom entwickelt sich vor allem in den **dorsalen, harnröhrenfernen** Organanteilen. Deshalb führt es im Gegensatz zur adenomatösen Hyperplasie der Prostata erst relativ spät zu Miktionsbeschwerden.

Diagnostisches Vorgehen: In fortgeschrittenen Fällen lässt sich die Verdachtsdiagnose bereits durch den rektalen Tastbefund (derber, nicht druckdolenter Knoten) stellen. Beim Prostatakarzinom ist die Serumkonzentration des **PSA** (prostataspezifisches Antigen = Tumormarker) erhöht. Die histologische Diagnosesicherung erfolgt mittels einer **transrektalen Prostatabiopsie**. Zur exakten Ausdehnungsbeurteilung, insbesondere zur Frage des organüberschreitenden Wachstums sind die **transrektale Sonografie** und zunehmend die **MRT mit endorektaler Spule** die Untersuchungsverfahren der Wahl.

Radiologische Diagnostik: Sonografisch besteht eine **Organvergrößerung** bei tumorbedingt **inhomogen echogebender Binnenstruktur**. Neben echoarmen Arealen lassen sich auch echoreiche, teilweise sogar verkalkte Tumoranteile nachweisen (**Abb. B-3.39**). In Abhängigkeit von der Tumorgröße besteht zudem eine Anhebung des Harnblasenbodens. Die lokale Tumorausdehnung ist v. a. mit der **transrektalen Sonografie** gut beurteilbar.
In der **Ausscheidungsurografie** sind anfangs die bei der benignen Prostatahyperplasie beschriebenen Kennzeichen nachweisbar (s. S. 283). Ein organüberschreitendes Wachstum führt zu Wandunregelmäßigkeiten im Bereich des Blasenbodens und ggf. zu einer Blasenverdrängung.
Die **CT** kann bei vergrößerter Prostata zunächst nicht zwischen einem Adenom und einem intrakapsulären Karzinom differenzieren. Die Differenzierung der Organbinnenstruktur gelingt schlechter als mit der Sonografie oder der MRT. Die Indikation zur CT liegt im Nachweis eines **organüberschreitenden Wachstums** mit Infiltration von Nachbarorganen sowie der Darstellung eines metastatischen Befalls von iliakalen, inguinalen und retroperitonealen Lymphknoten (**Abb. B-3.40a**). Gleichzeitig lässt sich das Skelettsystem der Untersuchungsregion rekonstruieren.
Insbesondere im Falle der beginnenden Organüberschreitung gelingt die Beurteilung der Tumorausdehnung besser mit der **MRT unter Einsatz einer Endorektalspule**. Karzinome im Randbereich der Prostata und eine Infiltration der Samenbläschen lassen sich damit deutlich zuverlässiger als in der CT erkennen.
Da Prostatakarzinome bereits frühzeitig ins Skelett metastasieren, werden im Rahmen der Staginguntersuchungen eine **Skelettszintigrafie** und Röntgenaufnahmen von schmerzhaften und szintigrafisch verdächtigen Skelettregionen angefertigt (**Abb. B-3.40b**, **c**).

► **Merke.** Typischerweise führen Prostatakarzinome zur osteoplastischen Knochenmetastasierung. Diese sind insbesondere im Bereich von Becken und Lendenwirbelsäule lokalisiert.

B-3.39 **Prostatakarzinom**

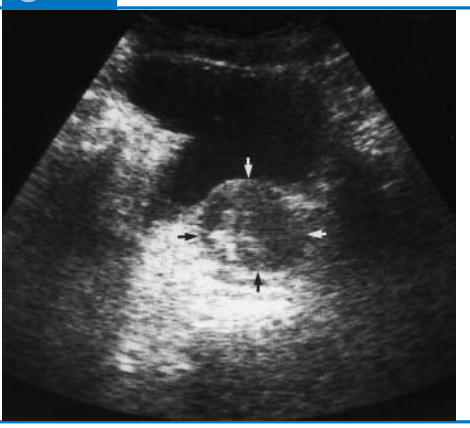

Sonografisch zeigt sich eine vergrößerte, inhomogen strukturierte Prostata (Pfeile) mit Pelottierung des Harnblasenbodens. Innerhalb des Organs finden sich reflexreiche Areale, die fokalen Verkalkungen entsprechen.

B-3.40 Metastasierendes Prostatakarzinom

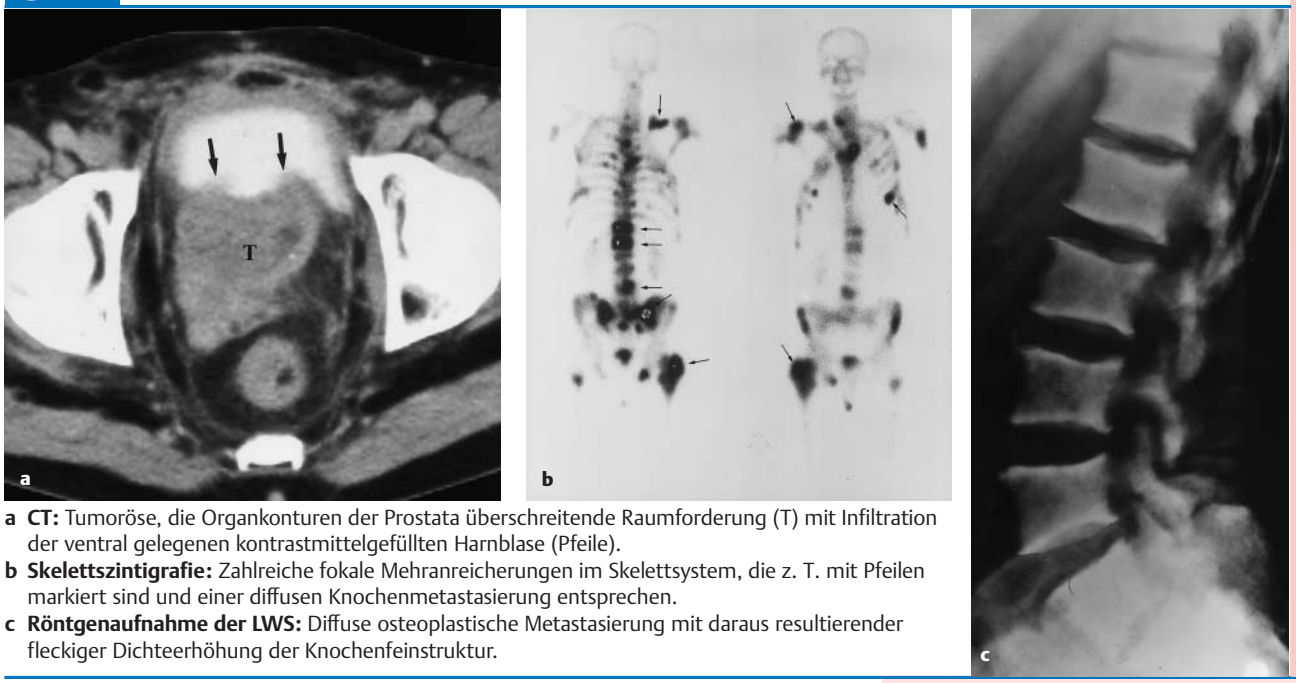

a CT: Tumoröse, die Organkonturen der Prostata überschreitende Raumforderung (T) mit Infiltration der ventral gelegenen kontrastmittelgefüllten Harnblase (Pfeile).
b Skelettszintigrafie: Zahlreiche fokale Mehranreicherungen im Skelettsystem, die z. T. mit Pfeilen markiert sind und einer diffusen Knochenmetastasierung entsprechen.
c Röntgenaufnahme der LWS: Diffuse osteoplastische Metastasierung mit daraus resultierender fleckiger Dichteerhöhung der Knochenfeinstruktur.

Prostatitis

► Definition. Meist bakteriell verursachte Entzündung der Prostata, die i. d. R. aszendierend über die Harnröhre oder intrakanalikulär über den Ductus deferens entsteht.

Klinik: Bei Vorliegen einer akuten Prostatitis treten neben Fieber und Schüttelfrost zusätzlich Dysurie, Pollakisurie und Defäkationsschmerzen auf.

Diagnostisches Vorgehen: Neben der klinischen Symptomatik fällt bei der rektalen Untersuchung eine z. T. extrem druckschmerzhafte, ödematös geschwollene Prostata auf. Im Urin sind Leukozyten und Bakterien nachweisbar, das PSA kann erhöht sein.

Radiologische Diagnostik:

- **Akute Prostatitis:** Sie manifestiert sich **sonografisch** durch eine symmetrische **Organvergrößerung** bei **diffus verminderter Echogenität (Abb. B-3.41a)**. **Abszedierungen** führen zu umschriebenen echoarmen oder echofreien Arealen.
  Die Durchführung einer **retrograden Urethrografie** oder **Miktionszystourethrografie** ist nur bei rezidivierenden Entzündungen für den Nachweis begünstigender Faktoren wichtig (z. B. Strikturen).
- **Chronische Prostatitis:** Die Organgröße ist **sonografisch** meist normal. Das **Binnenechomuster** imponiert **inhomogen (Abb. B-3.41b)**, wobei Verkalkungen zu fokalen reflexreichen Arealen führen, die teilweise einen Schallschatten aufweisen. Wegen des ähnlichen sonografischen Bildes ist die Abgrenzung von einem nicht organüberschreitenden Prostatakarzinom auch mit der CT und der MRT nicht möglich. In diesen Fällen muss eine Prostatastanzbiopsie durchgeführt werden.
  Für eine retrograde Urethrografie und Miktionszystourethrografie ergeben sich die gleichen Indikationen wie bei der akuten Prostatitis (s. o.).

Prostatitis

► Definition.

Klinik: Fieber, Schüttelfrost, Dysurie, Pollakisurie, Defäkationsschmerzen.

Diagnostisches Vorgehen: Druckschmerzhafte, ödematöse Prostata, Leukozyten und Bakterien im Urin, evtl. erhöhtes PSA.

Radiologische Diagnostik:

- **Akute Prostatitis**: **Sonografisch** zeigt sich eine symmetrische **Organvergrößerung** bei **diffus verminderter Echogenität (Abb. B-3.41a). Abszedierungen** führen zu echofreien Arealen.

- **Chronische Prostatitis:** Die Organgröße ist **sonografisch** meist normal. Das **Binnenechomuster** imponiert **inhomogen (Abb. B-3.41b).** Eine Abgrenzung vom Karzinom ist auch mit der CT und der MRT nicht sicher möglich. Hier muss eine Stanzbiopsie durchgeführt werden.

B-3.41 Sonografie bei Prostatitis

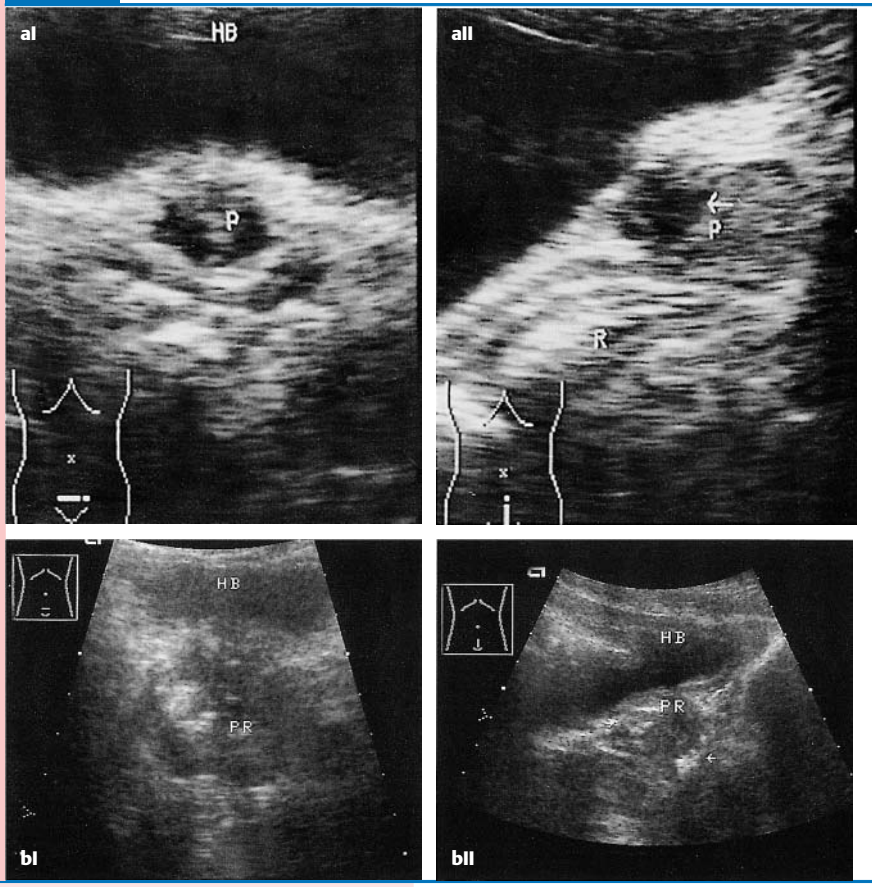

a Akute Prostatitis: Querschnitt (I) und Längsschnitt (II) zeigen eine entzündlich bedingte Echogenitätsabsenkung der Prostata (P). R = Rektum.
b Chronische Prostatitis: Querschnitt (I) und Längsschnitt (II) zeigen ein deutlich inhomogenes Echomuster der Prostata (PR). HB = Harnblase.

Hodentorsion

► **Definition.** Bei der Hodentorsion verdrehen sich die Hoden in der Längsachse (z. B. bei sportlicher Betätigung). Durch die Torsion der versorgenden Blutgefäße kommt es zunächst zur venösen Stase, dann zum arteriellen Gefäßverschluss und zur hämorrhagischen Infarzierung des Hodens.

Klinik: Klinisch werden heftige Schmerzen vornehmlich in der Leistenregion angegeben. Begleitend zeigt sich eine Schwellung und Rötung des Skrotums. Bei der Palpation ist der Hoden stark druckdolent, das **Prehn-Zeichen** ist positiv (d. h. der Schmerz verstärkt sich bei Anheben des Hodens – DD zur akuten Epididymitis: Abnahme der Schmerzen).
Die operative Beseitigung der Torsion muss innerhalb weniger Stunden durchgeführt werden, da es sonst zur irreversiblen Organnekrose kommt.

Radiologische Diagnostik: Bei der klinisch oft problematischen Abgrenzung zur akuten Nebenhodenentzündung ist die **farbkodierte Duplexsonografie** die Untersuchungsmethode der Wahl (**Abb. B-3.42**).

Hodentorsion

► Definition.

Klinik: Heftige Schmerzen in der Leistenregion, Schwellung und Rötung des Skrotums. Bei Palpation ist der Hoden stark druckdolent, das **Prehn-Zeichen** ist positiv (Schmerzverstärkung bei Anheben des Hodens). Die operative Beseitigung muss innerhalb von Stunden durchgeführt werden, sonst droht eine irreversible Organnekrose.

Radiologische Diagnostik: Die **farbkodierte Duplexsonografie** ist die Methode der Wahl (**Abb. B-3.42**).

B-3.42 Duplexbefund bei Hodentorsion

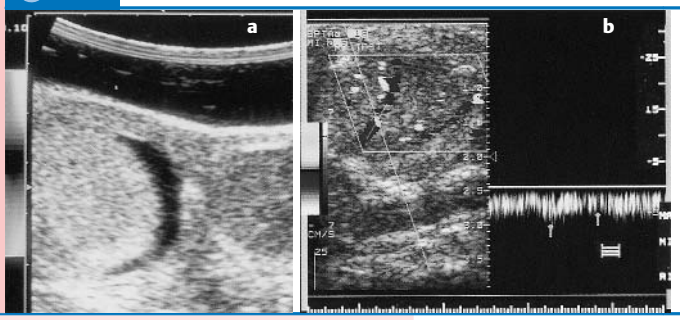

a Sonografisch führt die Hodentorsion zur Organvergrößerung. Im Skrotum findet sich vermehrt Flüssigkeit.
b Dopplersonografisch ist das Flusssignal deutlich vermindert bei aufgehobener Pulsatilität.

► **Merke.** Typisch für die Hodentorsion ist eine deutlich **verminderte oder fehlende Organperfusion**. Hoden und Nebenhoden sind vergrößert und echoarm, oft findet sich eine mäßige Zunahme der peritestikulären Flüssigkeit. Bei der akuten Nebenhodenentzündung (s. u.) ist die Durchblutung dagegen deutlich vermehrt.

► Merke.

Entzündungen von Hoden und Nebenhoden

Entzündungen von Hoden und Nebenhoden

► **Definition.** Entzündungen von Hoden **(Orchitis)** und Nebenhoden **(Epididymitis)** entstehen i. d. R. durch aszendierende Infektionen über den Ductus deferens oder hämatogen (z. B. bei Mumps).

► Definition.

Radiologische Diagnostik: Die **akute Orchitis** entwickelt sich meist durch Ausbreitung einer Nebenhodenentzündung. **Sonografisch** ist der Hoden **diffus vergrößert** (**Abb. B-3.43**), die Echogenität des Parenchyms ist reduziert, wobei sich Abszedierungen als echoarme bis echofreie Areale darstellen.

Radiologische Diagnostik: Bei der **akuten Orchitis** ist der Hoden **sonografisch diffus vergrößert (Abb. B-3.43**).

Die **akute Epididymitis** führt klinisch zu einer schmerzhaften Schwellung des Nebenhodens. **Sonografisch** ist dieser vergrößert, im akuten Stadium typischerweise echoarm. Im weiteren Krankheitsverlauf kommt es bei zunehmender Fibrosierung zum Anstieg der Echogenität. Oft liegt begleitend eine Hydrozele (s. u.) vor. **Dopplersonografisch** lässt sich eine vermehrte Durchblutung des betroffenen Nebenhodens erkennen.

Die **akute Epididymitis** zeigt sich in einem **sonografisch** vergrößerten, im akuten Stadium echoarmen Nebenhoden. **Dopplersonografisch** lässt sich vermehrte Durchblutung erkennen.

B-3.43 Sonografie bei akuter Orchitis

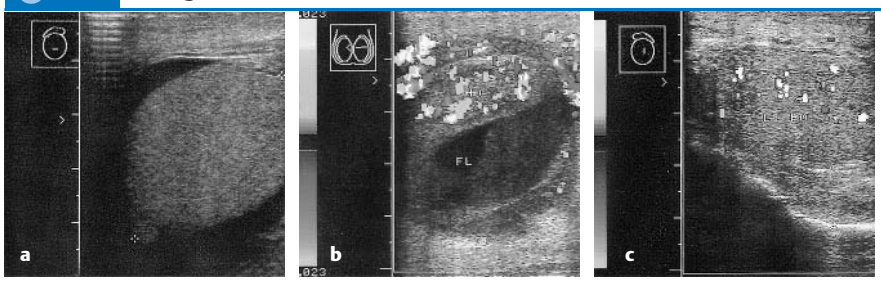

a Eine akute Orchitis kann zu einer Vergrößerung des Hodens bei homogener Echogenität führen.
b Im Falle einer bakteriell abszedierenden Orchitis findet sich zusätzlich eine abszessbedingte Flüssigkeitsansammlung (FL). Die Vaskularisation ist entzündungsbedingt deutlich vermehrt, dies zeigt sich besonders im Unterschied zur gesunden Gegenseite (**c**).

Hydrozele

Hydrozele

► **Definition.** Als Hydrozele wird eine pathologische Flüssigkeitsansammlung im Skrotum bezeichnet (innerhalb der Tunica vaginalis communis testis).

► Definition.

Klinik: Langsam zunehmende, prallelastische Schwellung intraskrotal, meist ohne Schmerzen. Gelegentlich besteht ein lokales Druck- oder Schweregefühl. Bei der Palpation ist ein glatter, indolenter, gegen die Skrotalhaut gut verschieblicher Tumor tastbar.

Klinik: Langsam zunehmende, prallelastische Schwellung intraskrotal, meist ohne Schmerzen.

Radiologische Diagnostik: Untersuchungsmethode der Wahl ist die **Sonografie** mit dem Nachweis von **peritestikulär gelegener echofreier Flüssigkeit**. Der Hoden liegt innerhalb der umgebenden Flüssigkeit im dorsalen Abschnitt des Skrotums (**Abb. B-3.44**).

Radiologische Diagnostik: Die Sonografie weist **peritestikulär gelegene echofreie Flüssigkeit** nach, die den Hoden umgibt (**Abb. B-3.44**).

B-3.44 Hydrozele

B-3.44

Sonografische Darstellung der echofreien Flüssigkeit im Skrotum, die den Hoden umgibt.

Varikozele

► **Definition.**

► **Definition.** Der Varikozele liegt eine abnorme Dilatation und Elongation der Venen des Plexus pampiniformis innerhalb des Skrotums zugrunde. Ca. 90 % der Varikozelen sind linksseitig lokalisiert. Sie sind eine häufige Ursache für die männliche Infertilität.

Klinik: Selten Beschwerden. Intraskrotal und entlang des Samenstrangs fallen gestaute, geschlängelte Venenkonvolute auf.

Klinik: In der Regel bestehen keine Beschwerden. Oft erfolgt die Diagnose im Rahmen einer Infertilitätsdiagnostik. Bei der Inspektion am stehenden Patienten fallen die gestauten, geschlängelten Venenkonvolute intraskrotal und entlang des Samenstranges auf.

Radiologische Diagnostik: Sonografisch imponieren die dilatierten Venen als echofreie Strukturen nahe des Samenstranges. **Dopplersonografisch** lässt sich ein retrograder Blutstrom erkennen.
Bei der **phlebografischen Darstellung** wird die V. spermatica interna durch KM-Injektion aus einem Katheter in der V. renalis retrograd dargestellt. Im Anschluss lässt sich eine **Verödung der Varikozele** durchführen (**Abb. B-3.45**).

Radiologische Diagnostik: Sonografisch imponieren die dilatierten Venen als tubuläre, echofreie Strukturen in der Region des Samenstranges. **Dopplersonografisch** lässt sich intermittierend, besonders unter Valsalvabedingungen, ein retrograder Blutstrom erkennen. Bei kleinen Varikozelen empfiehlt sich die Untersuchung im Stehen, da die Venen dann deutlicher blutgefüllt sind.
Zur **phlebografischen Darstellung,** im Rahmen der unten genannten Verödungstherapie, wird ausgehend von einer Leistenvene ein vorgeformter Katheter in die V. renalis vorgeschoben. Nach KM-Injektion kommt es zur retrograden Darstellung der V. spermatica interna. Gleichzeitig kontrastieren sich eventuell vorliegende, atypisch ausgebildete Kollateralvenen.
Nach selektiver Katheterisierung der V. spermatica interna lässt sich eine **Verödung der Varikozele** durch Injektion eines Sklerosierungsmittels durchführen (**Abb. B-3.45**). Diese interventionelle Therapiemaßnahme stellt eine effektive Alternative zur Operation dar.

B-3.45 Phlebografie und Verödung einer linksseitigen Varikozele

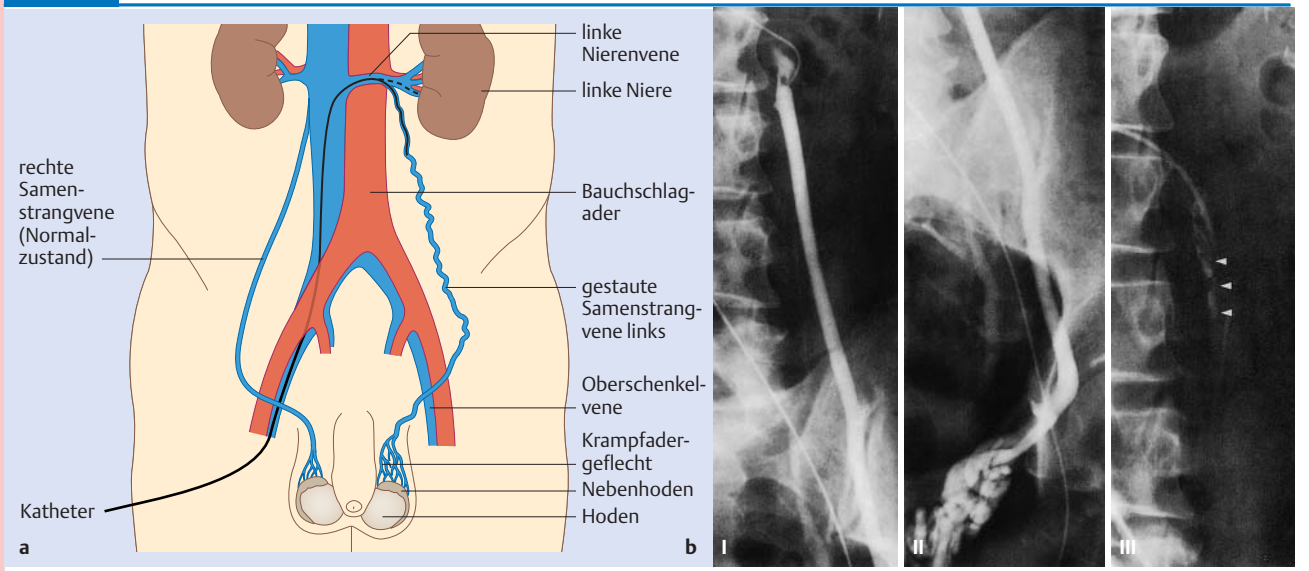

a Von der rechten Leistenvene ausgehend wird ein vorgebogener Katheter in die linke Nierenvene vorgeschoben. Nach KM-Injektion in die V. renalis stellt sich die linke V. spermatica interna retrograd dar. Zur Verödung wird die Gonadenvene bis etwa auf Höhe der Beckenschaufel sondiert und nach Injektion eines Sklerosierungsmittels verödet.
b Phlebografie und Sklerosierung einer linksseitigen Varikozele. KM-Injektion in die pathologisch erweiterte Vena spermatica interna (I). Kontrastierung der varikös erweiterten Venen des Plexus pampiniformis (II). Nach Injektion des Sklerosierungsmittels ist die Vena spermatica interna verschlossen, im oberen Anteil des Gefäßes zeigen sich einzelne von KM umflossene Thromben (III, Pfeilspitzen).

Hodenretention

► **Synonym.**

► **Synonym.** Kryptorchismus, Maldescensus testis

► **Definition.**

► **Definition.** Ausbleiben des physiologischen Deszensus des Hodens in das Skrotum. Je nach Lokalisation werden der **Bauchhoden** (Retentio testis abdominalis), der **Leistenhoden** (Retentio testis inguinalis), der **Gleithoden** (Testis mobilis) und der **ektope Hoden** unterschieden.

B-3.46 Leistenhoden links

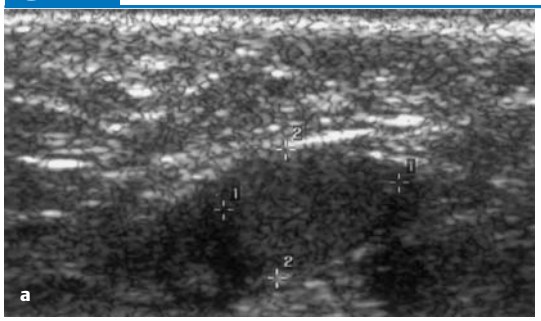

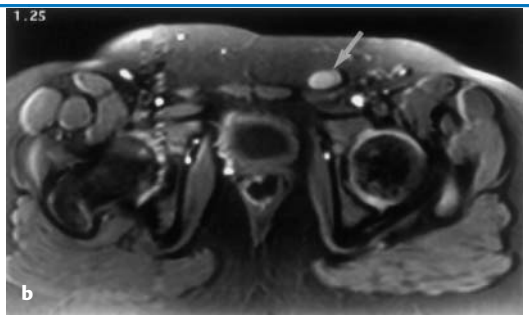

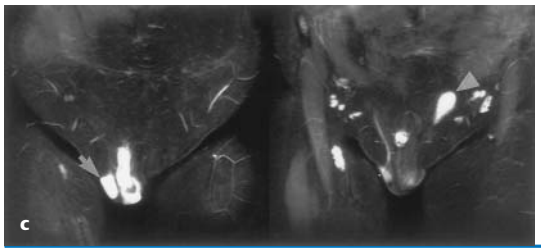

a Sonografischer Nachweis des echoarmen, durch Kreuze markierten Hodens in der linken Leistenregion.
b Axiales, T_2-gewichtetes MRT-Bild: Darstellung des Hodens in der linken Leistenregion (Pfeil).
c Koronare, T_2-gewichtete MRT-Bilder: orthotop gelegener rechter Hoden (Pfeil) und Leistenhoden links (Pfeilspitze).

Diagnostisches Vorgehen: Die Diagnose ergibt sich aufgrund der klinischen und sonografischen Untersuchung.
Eine operative Korrektur sollte in jedem Fall erfolgen, da das Risiko für Infertilität, Malignome und Hodentorsion deutlich erhöht ist.

Diagnostisches Vorgehen: Klinische und sonografische Untersuchung. Eine operative Korrektur sollte in jedem Fall erfolgen.

Radiologische Diagnostik: Liegt der Hoden wegen einer Störung des Deszensus nicht im Skrotum, wird **sonografisch** versucht, den oder die retinierten Testis zu lokalisieren (**Abb. B-3.46a**). Innerhalb des Leistenkanals **(Retentio testis inguinalis)** ist der Hoden als echoarme, ovale Struktur zu erkennen. Intraabdominell **(Retentio testis abdominalis)** gelingt die sonografische Lokalisation meist nicht. Die **CT** führt zu keinen besseren Ergebnissen und ist wegen der zusätzlichen Strahlenbelastung nicht indiziert. **Kernspintomografisch** gelingt häufig die Lokalisation des Hodens im Becken oder Retroperitonealraum, dabei sind insbesondere koronare Schichten hilfreich (**Abb. B-3.46b, c**).

Radiologische Diagnostik: Sonografisch wird die Lokalisation des retinierten Hodens versucht (**Abb. B-3.46a**). Innerhalb des Leistenkanals **(Retentio testis inguinalis)** ist der Hoden als echoarme, ovale Struktur zu erkennen. Intraabdominell **(Retentio testis abdominalis)** gelingt dies meist nicht, kernspintomografisch dagegen zumindest teilweise (**Abb. B-3.46b, c**).

Maligne Hodentumoren

Bei einem Häufigkeitsgipfel zwischen dem 20. und 40. Lebensjahr sind Hodenmalignome in dieser Altersklasse die häufigsten soliden Tumoren. Histologisch handelt es sich in > 90 % der Fälle um Keimzelltumoren (u. a. Seminom, Teratokarzinom).

Klinik: Klinisch steht eine meist **schmerzlose Hodenvergrößerung** im Vordergrund. Wegen der frühzeitigen Metastasierung, die lymphogen in die retroperitonealen Lymphknoten und hämatogen in die Lunge erfolgt, liegt zum Zeitpunkt der Diagnosestellung bereits bei 10 % der Patienten eine Fernmetastasierung vor.

Diagnostisches Vorgehen: Bei Palpation eines vergrößerten, harten Hodens besteht immer Verdacht auf einen Hodentumor. Die Verdachtsdiagnose wird durch die Sonografie gestützt und muss Anlass zur operativen Freilegung des Hodens geben. Wichtig ist auch die Bestimmung verschiedener Tumormarker (u. a. α-Fetoprotein, β-HCG). Bei gesichertem Tumor muss eine Staginguntersuchung u. a. mit Röntgen-Thorax-Aufnahme, Abdomen- und Thorax-CT sowie ggf. eine Skelettszintigrafie erfolgen.

Radiologische Diagnostik: Sonografisch besteht meist eine tumorbedingte Vergrößerung des Hodens. Der Tumor stellt sich als **unregelmäßig begrenztes, echoarmes Areal** innerhalb des Hodenparenchyms dar. Teratome weisen im Vergleich zu Seminomen eine inhomogenere Binnenstruktur im Tumor auf. Die lokale Tumorausdehung ist mit der MRT gut beurteilbar. Da der betroffene Hoden grundsätzlich entfernt wird, ist dieses Verfahren derzeit nur von begrenzter Bedeutung. Teilweise ist eine Zunahme der peritestikulären Flüssigkeit im Sinne einer kleinen Hydrozele nachweisbar.
Im Rahmen des **prätherapeutischen Stagings** erfolgt eine **CT** von Thorax, Abdomen und Beckenregion. Hiermit lassen sich vergrößerte Lymphknoten und intrapulmonale Metastasen nachweisen (**Abb. B-3.47**).

Maligne Hodentumoren

Klinik: Eine **schmerzlose Hodenvergrößerung** steht im Vordergrund. Bei Diagnose besteht bereits bei jedem zehnten Patienten eine Fernmetastasierung.

Diagnostisches Vorgehen: Auf die Palpation eines vergrößerten harten Hodens erfolgen die Sonografie sowie die Bestimmung von Tumormarkern. Zum Staging gehören Röntgen-Thorax, Abdomen- und Thorax-CT sowie ggf. Skelettszintigrafie.

Radiologische Diagnostik: Sonografisch stellt sich der Tumor als **unregelmäßig begrenztes, echoarmes** Areal innerhalb des Hodenparenchyms dar.
Beim **prätherapeutischen Staging** erfolgt eine **CT** von Thorax, Abdomen und Beckenregion (**Abb. B-3.47**).

B-3.47 Metastasierender Hodentumor links

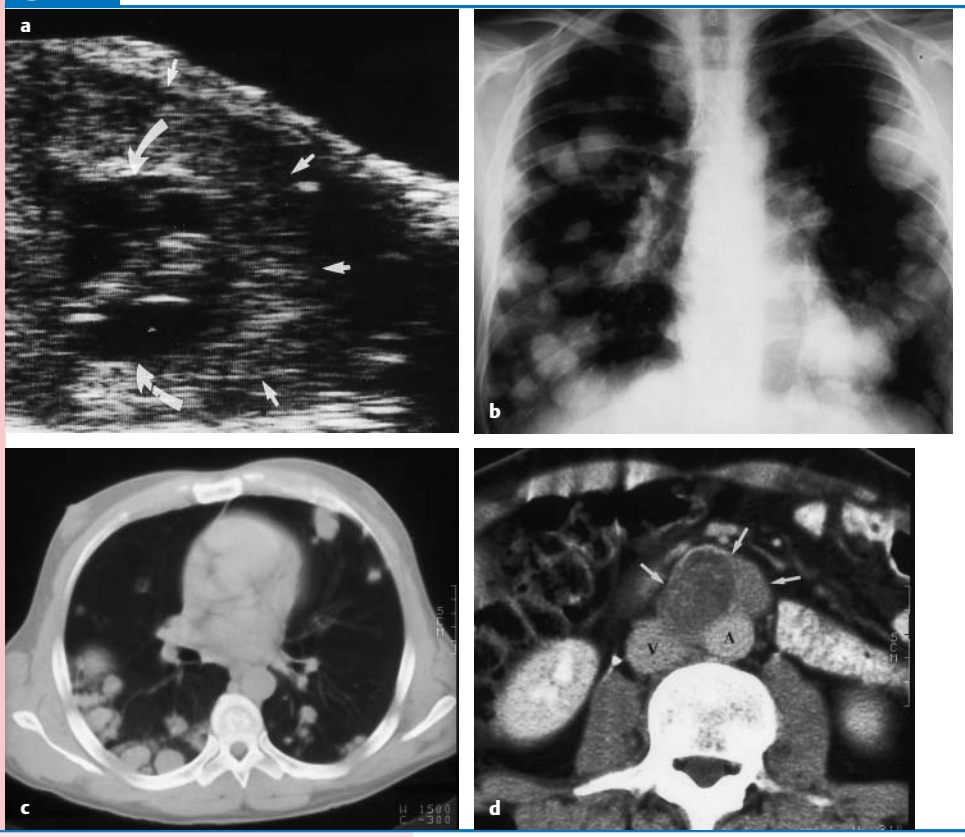

a Die **Sonografie** dokumentiert innerhalb des Hodens (Außenkonturen durch Pfeile markiert) eine echoarme Raumforderung (gebogener Pfeil).
b Die **Thoraxübersichtsaufnahme** zeigt multiple Lungenrundherde.
c In der **CT des Thorax** lässt sich das erhebliche Ausmaß der Lungenmetastasierung noch besser erkennen.
d Die **CT des Abdomens** dokumentiert zahlreiche, metastatisch bedingt vergrößerte retroperitoneale Lymphknoten (Pfeile). Aorta (A), V. cava inferior (V).
Histologisch fanden sich innerhalb des operativ entfernten linken Hodens Anteile eines Teratokarzinoms.

3.3 Weibliche Geschlechtsorgane

3.3.1 Radiologische Methoden

Sonografie

In der Gynäkologie und Geburtshilfe kann die Sonografie **perkutan** oberhalb der Symphyse (**Abb. B-3.48**) oder **transvaginal** erfolgen.

Die Sonografie ist in der Gynäkologie und Geburtshilfe das Erstuntersuchungsverfahren der Wahl. Die Untersuchung kann **perkutan** bei Schallkopfposition oberhalb der Symphyse (**Abb. B-3.48**) oder mit speziellen Schallköpfen **transvaginal** erfolgen.

B-3.48 Sonografie der weiblichen Geschlechtsorgane

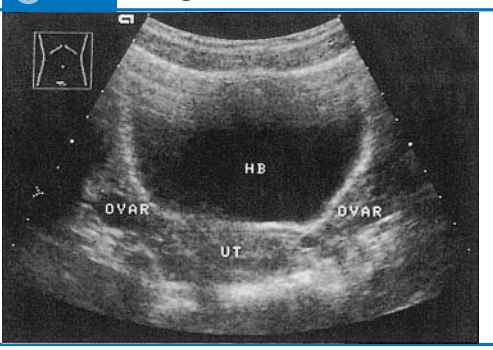

Sonografischer Normalbefund des weiblichen inneren Genitales. Dorsal der Harnblase (HB) stellt sich ein normal großer Uterus (UT) dar. Lateral davon kommen die Ovarien zur Abbildung.

CT und MRT

Mit der **MRT** wird die lokale Ausdehnung von Zervix- und Korpuskarzinomen am besten beurteilt. Die **CT** erfolgt im Rahmen einer Staginguntersuchung, zur Tumornachsorge und bei tuboovariellen Abszessen.

CT und MRT

Für die lokale Ausdehnungsbeurteilung von Zervix- und Korpuskarzinomen ist die **MRT** das Untersuchungsverfahren mit der höchsten Aussagekraft. Die **CT** wird im Rahmen einer Staginguntersuchung bei gynäkologischen Tumoren durchgeführt, um die Frage nach einer extrauterinen Tumorausdehnung, einer Peritonealkarzinomatose, Lymphknotenmetastasen und Fernmetastasen zu beantworten. Weitere Indikationen zur CT sind Nachsorgeuntersuchungen nach einer gynäkologischen Tumorerkrankung und tuboovarielle Abszesse.

Hysterosalpingografie

Im Rahmen einer Infertilitätsdiagnostik kann zur Darstellung des Cavum uteri und zur Prüfung der Tubendurchgängigkeit eine **Hysterosalpingografie** durchgeführt werden. Nach Desinfektion von Vagina und Zervix erfolgt die Injektion eines wasserlöslichen Röntgenkontrastmittels in das Cavum uteri. Unter Durchleuchtungskontrolle werden Aufnahmen des Uterus sowie der Tuben angefertigt. Im Normalfall tritt bei durchgängigen Tuben das KM beidseits in die Bauchhöhle über (**Abb. B-3.49**). Entwicklungsstörungsbedingte Missbildungen des Uterus, beispielsweise ein Uterus bicornis, lassen sich durch das atypisch konfigurierte, kontrastmittelgefüllte Lumen erkennen.

Hysterosalpingografie

Im Rahmen einer Infertilitätsdiagnostik wird zur Darstellung des Cavum uteri und zur Prüfung der Tubendurchgängigkeit eine **Hysterosalpingografie** durchgeführt. Im Normalfall tritt bei durchgängigen Tuben das KM beidseits in die Bauchhöhle über (**Abb. B-3.49**).

B-3.49 Hysterosalpingografie

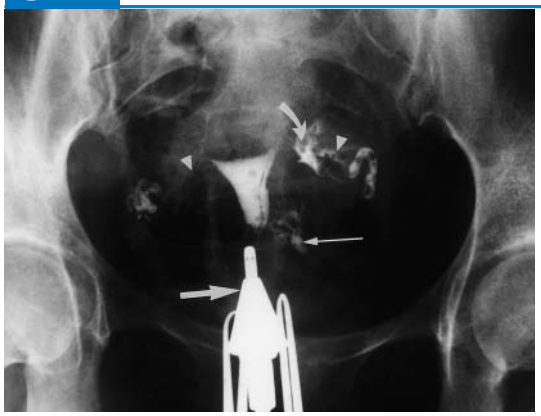

Über das mit der Spitze in die Portio eingeführte Schultz-Gerät (Pfeil) wurde das KM in die Gebärmutter injiziert. Der Uterus stellt sich normal konfiguriert dar, links ist es zu einer diskreten Venenfüllung gekommen (Pfeil). Die Tuben sind beidseits kontrastiert (Pfeilspitzen). Während rechts KM an den Fimbrien austritt, ist es links bereits innerhalb der Bauchhöhle zu sehen (gebogener Pfeil). Artifiziell bedingt sieht man kleine Luftbläschen im Cavum uteri und der linken Tube.

B-3.49

3.3.2 Wichtige Krankheitsbilder – von der Diagnose zum Befund

3.3.2 Wichtige Krankheitsbilder – von der Diagnose zum Befund

Adnexitis

Adnexitis

► **Synonym.** Pelvic inflammatory disease (PID)

► Synonym.

► **Definition.** Sammelbegriff für die akute und chronische Salpingitis (Entzündung der Tube), die Salpingoophoritis (Entzündung von Tube und Ovar) und ihre Komplikationen (z. B. Tuboovarialabszess, Pelveoperitonitis) sowie die Parametritis.

► Definition.

Klinik: Bei der akuten Adnexitis treten meist wechselnd starke, oft seitenbetonte Unterbauchschmerzen auf, evtl. auch Fieber und Meteorismus.

Klinik: Wechselnd starke, oft seitenbetonte Unterbauchschmerzen.

Diagnostisches Vorgehen: Palpatorisch besteht ein starker Druckschmerz, evtl. ist die Auftreibung der Tube zu tasten (prallelastischer Adnextumor). Laborchemisch sind die Entzündungsparameter meist pathologisch verändert (BKS, CRP, Leukozyten).

Diagnostisches Vorgehen: Palpatorisch besteht starker Druckschmerz, die Entzündungsparameter sind erhöht.

Radiologische Diagnostik: Sonografisch lässt sich die Sekretansammlung im Eileiter als echofreie Flüssigkeit innerhalb der aufgetriebenen, häufig girlandenförmig verlaufenden Tube nachweisen. Kommt es zur Abkapselung des Entzündungsvorganges mit Dilatation der Tube durch eitriges Sekret, liegt eine **Pyosalpinx** vor. Der Inhalt der erweiterten Tube ist in der Sonografie detritusbedingt leicht echogen. Durch Austreten von Keimen durch das Tubenostium in die Bauchhöhle kann eine **Pelveoperitonitis** entstehen, als deren Folge sich abgekapselte **tuboovariale Abszesse** ausbilden. Sonografisch manifestieren sie sich als häufig septierte, echofreie Flüssigkeits- oder echogene Detritusansammlungen enthaltende rundliche Raumforderungen.
In der **CT** (**Abb. B-3.50**) sind abgekapselte Sekretansammlungen mit kräftig kontrastmittelanreichernder Abszessmembran zu erkennen. Bei fortgeschrittenen Entzündungsprozessen kann die Differenzialdiagnose gegenüber einer Appendizitis mit Abszessbildung (rechter Unterbauch) bzw. einer Divertikulitis mit Abszessbildung (linker Unterbauch) schwierig sein.

Radiologische Diagnostik: Sonografisch lässt sich die Sekretansammlung im Eileiter als echofreie Flüssigkeit innerhalb der aufgetriebenen Tube nachweisen. Kommt es zur Dilatation der Tube durch eitriges Sekret, liegt eine **Pyosalpinx** vor. Als Folge kann eine **Pelveoperitonitis** mit **tuboovarialen Abszessen** entstehen.
In der **CT** (**Abb. B-3.50**) sind abgekapselte Sekretansammlungen mit kontrastmittelanreichernder Abszessmembran erkennbar.

B-3.50

B-3.50 **Adnexitis**

Computertomografisch zeigt sich ein walzenförmig erweiterter, mit hypodenser eitriger Flüssigkeit gefüllter Eileiter im mittleren und rechten Unterbauch.

Uterusmyom

► **Definition.**

► **Definition.** Gutartiger Tumor der Gebärmutter bestehend aus glatten Muskelzellen.

Klinik: Ca. 20–30 % aller Frauen haben Gebärmuttermyome. Subseröse Myome sind meist asymptomatisch, intramurale und submuköse Myome manifestieren sich durch **Hypermenorrhö** bzw. Zusatzblutungen.

Klinik: Ca. 20–30 % aller Frauen haben Gebärmuttermyome. Das Wachstum ist an die ovarielle Funktion gebunden, so dass es in der Menopause häufig zur Rückbildung kommt. Subseröse Myome sind meist asymptomatisch (evtl. druck- oder verdrängungsbedingte Beschwerden der Nachbarorgane). Intramurale und submuköse Myome manifestieren sich meist durch eine **Hypermenorrhö** bzw. Zusatzblutungen. Etwa ⅓ der Myome weist hyaline oder fettige Degenerationen, Nekrosen oder Verkalkungen auf.

Diagnostisches Vorgehen: Anamnese, gynäkologische Untersuchung, vaginaler Ultraschall.

Diagnostisches Vorgehen: Das diagnostische Vorgehen umfasst u. a. die Anamnese (Blutungsstörungen?), die gynäkologische Untersuchung (bimanuelle Palpation) und die Durchführung eines vaginalen Ultraschalls.

Radiologische Diagnostik: Sonografisch zeigen sich Myome als **echoarme Raumforderungen.** In der **CT** imponieren sie als **hypodense** scharf abgrenzbare runde Tumoren (**Abb. B-3.51b**). Verkalkte Myome führen zu Verschattungen auf der **Beckenübersichtsaufnahme** (**Abb. B-3.51a**). Am besten ist die Größe und Lage von Uterusmyomen in der **MRT** zu beurteilen (**Abb. B-3.51c**).

Radiologische Diagnostik: Sonografisch lassen sich Myome als **echoarme Raumforderungen** nachweisen.
In der **CT** (mit KM) imponieren sie als **hypodense,** meist scharf abgrenzbare runde Tumoren innerhalb der Gebärmutter (**Abb. B-3.51b**).
Verkalkte Myomen führen zu Verschattungen auf der **Beckenübersichtsaufnahme** (**Abb. B-3.51a**).
Größere Myome führen bei der **Ausscheidungsurografie** zur Pellotierung und Verlagerung der Harnblase.
Größe und Lage von Uterusmyomen lassen sich am besten in der **MRT** beurteilen (**Abb. B-3.51c**).

B-3.51 **Uterusmyom**

a **Beckenübersichtsaufnahme:** Oberhalb der Harnblase gelegene grobschollige Verkalkung eines Uterusmyoms. Die vergrößerte Gebärmutter pellotiert die Harnblase (Pfeile).
b **CT** bei einer anderen Patientin: Im dorsalen Anteil des Uterus gelegenes verkalktes Myom (Pfeil).
c **MRT** einer Patientin mit multiplen Uterusmyomen. Die Gebärmutter ist vergrößert (gestrichelte Umrisslinie) und enthält zahlreiche Myome; diese sind als signalabgesenkte Tumoren (Sterne) abzugrenzen.

Zervixkarzinom

▶ **Synonym.** Gebärmutterhalskrebs

Klinik: In frühen Stadien bestehen i. d. R. keine Symptome. Meist wird das Zervixkarzinom im Rahmen der Vorsorgeuntersuchung in einem frühen Tumorstadium erfasst. Wichtigstes Symptom des fortgeschrittenen Zervixkarzinoms ist die **abnorme Blutung** (Schmier- oder Zwischenblutung). Das diagnostische Vorgehen umfasst neben der Anamnese (Blutungsstörungen?) gynäkologische und zytologische Untersuchungen sowie die Kolposkopie.

Radiologisches Vorgehen: Als Erstuntersuchung zur Bestimmung der intrauterinen **Tumorausdehnung** und zur orientierenden **Lymphknotendiagnostik** erfolgt eine Sonografie. Insbesondere bei fortgeschrittenen Karzinomen ist die weitere Therapie entscheidend vom TNM-Tumorstadium abhängig. Dieses wird durch eine ergänzende **CT und MRT** festgelegt.
Sonografisch zeigen sich Zervixkarzinome als **echoarme Raumforderungen**. Größere Karzinome mit partieller Verlegung des Zervixkanals führen zum sichbaren Sekretstau im Corpus uteri. Bereits kleine Zervixkarzinome lassen sich in der **MRT** zuverlässig als **signalarme Raumforderung** erkennen (**Abb. B-3.52**). Die Eindringtiefe des Tumors innerhalb des Bindegewebes vom Zervixkanal ist wegen des hohen Weichteilkontrastes gut beurteilbar. Die **CT** dient insbesondere zum Nachweis des **organüberschreitenden Wachstums** mt der dann auffälligen **Unschärfe der äußeren Organkontur.** Noch weiter fortgeschrittene Stadien führen zu strangförmigen Ausläufer im parametralen Fettgewebe, zum Tumorwachstum bis zur Beckenwand und zu Organinfiltrationen (Rektum, Harnblase).

Zervixkarzinom

▶ **Synonym.**

Klinik: Im Frühstadium asymptomatisch, beim fortgeschrittenen Karzinom ist die **abnorme Blutung** das wichtigste Symptom. Die Diagnose erfolgt mittels Anamnese, gynäkologische und zytologische Untersuchungen und Kolposkopie.

Radiologisches Vorgehen: Als Erstuntersuchung zur Bestimmung der intrauterinen **Tumorausdehnung** und zur orientierenden **Lymphknotendiagnostik** erfolgt eine **Sonografie**. Das für die weitere Therapie entscheidende Tumorstadium wird insbesondere bei fortgeschrittenen Karzinomen durch eine ergänzende CT und MRT festgelegt. **Sonografisch** zeigen sich Zervixkarzinome als **echoarme Raumforderungen**. Bereits kleine Zervixkarzinome lassen sich in der **MRT** zuverlässig als **signalarme Raumforderung** erkennen (**Abb. B-3.52**). Die **CT** dient insbesondere zum Nachweis des **organüberschreitenden Wachstums** mit der dann **auffälligen Unschärfe der äußeren Organkontur**. Später finden sich strangförmige Ausläufer im parametralen Fettgewebe.

B-3.52 MRT bei Zervixkarzinom

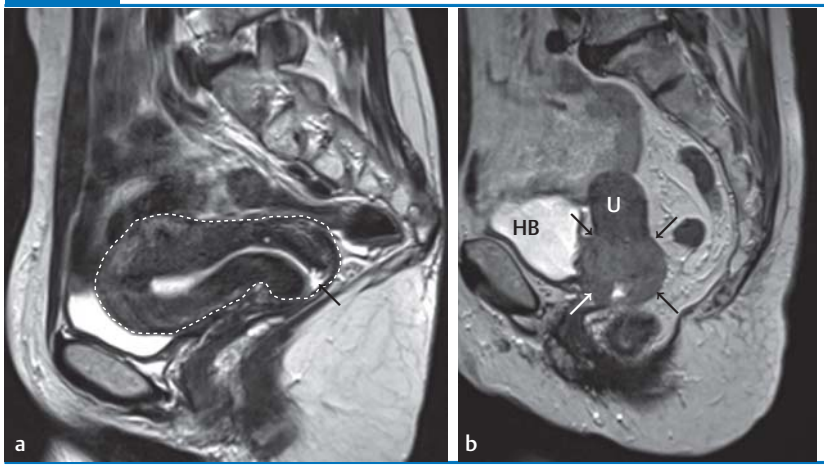

a Normalbefund: Sagittales T2-gewichtetes Bild einer 50-jährigen Frau mit anteflektiertem Uterus (Lagevariante) (gestrichelte Linie). Durch die leicht vermehrte Schleimfüllung ist der Zervixkanal gut abgrenzbar. Portio (Pfeil).
b Fortgeschrittenes Zervixkarzinom: Der im sagittalen T2-Bild gegenüber der normalen Zervix hyperintens zur Darstellung kommende Tumor (Pfeile) reicht bis in das obere Drittel der Vagina. Harnblase (HB), Corpus uteri (U).

Korpuskarzinom

▶ **Synonym.** Endometriumkarzinom

Klinik: Karzinome des Gebärmutterkörpers manifestieren sich klinisch durch irreguläre vaginale Blutungen und Schmerzen im Unterbauch.

▶ **Merke.** Blutungen in der Menopause sind – v. a. bei größerem Abstand zum Sistieren der Regelblutung – verdächtig auf ein Korpuskarzinom.

Diagnostisches Vorgehen: Die Diagnose wird nach Tumorbiopsie oder durch die histologische Aufarbeitung des Materials nach Korpusabrasio gestellt. Da die weitere Therapie vom Tumorstadium abhängt, ist ein exaktes Tumorstaging erforderlich.

Korpuskarzinom

▶ **Synonym.**

Klinik: Irreguläre vaginale Blutungen und Schmerzen im Unterbauch.

▶ **Merke.**

Diagnostisches Vorgehen: Die Diagnose wird nach Tumorbiopsie oder Korpusabrasio gestellt.

B-3.53 CT bei Korpuskarzinom

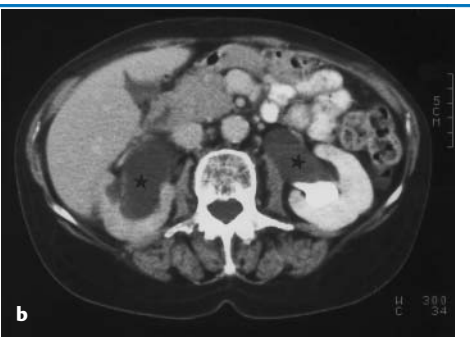

a Auftreibung des Corpus uteri mit Sekretverhalt (Kreis) zwischen Harnblase (H) und Rektum (R). Tumorbedingt sind die Gebärmutterwände irregulär verdickt (Pfeile).
b Weiter kranial zeigt sich bei derselben Patientin eine beidseitige Harnstauung mit Erweiterung der Nierenbeckenkelchsysteme (Sterne). Die Funktion der rechten Niere ist bei geringer Kontrastierung bereits deutlich eingeschränkt.

Radiologische Diagnostik: Frühestes sonografisches Zeichen ist eine Verbreiterung des Endometriums, das sich echoreich gegen das Myometriums abgrenzt. Größere Tumoren führen zu irregulär konfigurierten, echogenen Raumforderungen im Cavum uteri.
Die **CT** ermöglicht eine genauere Beurteilung der Tumorausdehnung (**Abb. B-3.53**). Kleine Korpuskarzinome verursachen eine **Verformung und Auftreibung der Gebärmutter**; eine Abgrenzung zu Myomen kann schwierig sein. Organüberschreitendes Tumorwachstum führt zu soliden Raumforderungen mit Invasion des parametralen Bindegewebes. Auch in der **MRT** ist die **Verbreiterung des Endometriums** als frühes Tumorzeichen sichtbar. Die lokale Tiefenausdehung mit der Infiltration ins Myometrium ist gut beurteilbar.

Ovarialtumoren

Klinik: Ovarialtumoren verursachen erst Beschwerden, wenn Druck- und Verdrängungserscheinungen in Nachbarorganen auftreten.
Mögliche Ursachen ovarieller Raumforderungen s. **Tab. B-3.5**.

Diagnostisches Vorgehen: Eine anerkannte Screeningmethode ist nicht bekannt. Regelmäßige Sonografien können jedoch helfen, ein Ovarialkarzinom frühzeitig zu entdecken.

► **Merke.**

Radiologische Diagnostik: Frühestes sonografisches Zeichen ist eine **Verbreiterung des Endometriums,** das sich **echoreich** gegen das Myometriums abgrenzt. **Größere Tumoren** führen zu **irregulär konfigurierten, echogenen Raumforderungen** im Cavum uteri. Ein organüberschreitendes Wachstum ist sonografisch nur teilweise erkennbar.
Die **CT** ermöglicht dagegen eine genauere Beurteilung der **Tumorausdehnung** (**Abb. B-3.53**). Kleine Korpuskarzinome verursachen eine **Verformung und Auftreibung der Gebärmutter**. Eine Differenzierung gegenüber Myomen ist in diesem Stadium schwierig. Ein organüberschreitendes Tumorwachstum führt zum Nachweis von soliden, die Gebärmutterwand überschreitenden Raumforderungen mit Invasion des parametralen Bindegewebes. Gleichzeitig lassen sich oft metastasenbedingte Vergrößerungen der regionalen Lymphknoten nachweisen. Eine zusätzlich vorliegende Harnstauung ist in der Regel Folge einer Tumorummauerung der Harnleiter.
In der **MRT** ist **Verbreiterung des Endometriums** als frühes Tumorzeichen ebenfalls sichtbar. Die Tumorinfiltration ins Myometrium und bei fortgeschrittenen Karzinomen in Parametrien und umgebendes Fettgewebe ist mit der MRT zuverlässiger als mit der CT zu beurteilen.

Ovarialtumoren

Ovarialtumoren werden in zystische, epitheliale, bindegewebige und gonadale Tumoren unterteilt.

Klinik: In der Regel verursachen Ovarialtumoren unabhängig von ihrer Dignität erst dann Beschwerden, wenn sie so groß geworden sind, dass Druck- und Verdrängungserscheinungen benachbarter Organe auftreten. Es handelt sich dann meist um fortgeschrittene Tumoren, die schwieriger zu behandeln sind.
Mögliche Ursachen ovarieller Raumforderungen s. **Tab. B-3.5**.

Diagnostisches Vorgehen: Eine Frühdiagnose ist bestenfalls durch regelmäßige klinische und sonograpahische Untersuchungen möglich. Ein allgemein anerkanntes Screeningverfahren – ähnlich dem Mammografiescreening – gibt es nicht.

► **Merke.** Bis zum Beweis des Gegenteils sind solide und zystisch-solide Raumforderungen des Ovars als maligne anzusehen.

B-3.5 Ovarielle Raumforderungen

mögliche Ursachen	**geeignete Methoden** (Methode der Wahl steht an 1. Stelle)
Zyste	Sonografie, CT, MRT
solider Tumor	Sonografie, CT, MRT
solide-zystischer Tumor	Sonografie, CT, MRT
zystisch-solider Tumor	Sonografie, CT, MRT

Radiologische Diagnostik: Sowohl benigne als auch maligne Porzesse des Ovars haben eine große Variabilität im Erscheinungsbild.
Die häufig vorkommenden **Follikelzysten** lassen sich **sonografisch** ab einem Durchmesser von 2–3 cm nachweisen. Sie sind **glatt berandet bei dünnen Wandungen und echofreiem Inhalt**. Typisch für den flüssigen Inhalt ist die dorsale Schallverstärkung. In der **CT und der MRT** werden Ovarialzysten häufig zufällig entdeckt. Sie sind rundlich, glatt berandet und weisen wasserisodense Dichtewerte auf (**Abb. B-3.54a**). Voraussetzung für die Abgrenzbarkeit von benachbarten Darmschlingen ist eine ausreichende orale Darmkontrastierung.
Muzinöse und seröse **Zystadenome** sind primär benigne, können aber im Verlauf maligne entarten. **Sonografisch** finden sich zystische, häufig septierte ovarielle Raumforderungen. Die Binnenstruktur ist bei serösen Zystadenomen meist echofrei, bei den muzinösen Adenomen teilweise geringgradig echogen. Die Tumorgröße selbst ist kein Malignitätskriterium, da sowohl Zystadenome als auch Zystadenokarzinome über 15 cm groß werden können. In der **CT** bestehen benigne Zystadenome aus wasserisodensen Zysten. Die Dichtewerte schwanken zwischen serösem (ca. 15 HE) und muzinösem (ca. 25 HE) Inhalt. In der MRT kommen Zystadenome als flüssigkeitsisointense Raumforderungen zur Darstellung. Zystadenokarzinome enthalten in CT und MRT zusätzlich solide, kontrastmittelanreichernde Tumorareale.
Ovarialkarzinom: Wegen der großen Variabilität im Erscheinungsbild ist kein verlässlicher Schluss auf die Malignität einer ovariellen Raumforderung möglich. Als Malignomhinweise gelten: solide Tumoranteile (**Abb. B-3.54c**), Tumorgröße > 5 cm, verdickte Septen mit einer KM-Anreicherung innerhalb der Septen und Aszites. Bei vorliegendem Ovarialkarzinom ist der Nachweis von Aszites verdächtig auf eine **Peritonealkarzinose**. Die aus der peritonealen Aussaat der Ovarialkarzinome resultierenden soliden Tumorknötchen lassen sich ab einer Größe von 5 mm an glatten peritonealen Flächen nachweisen.

Radiologische Diagnostik: Die häufigen **Follikelzysten** lassen sich **sonografisch** ab 2–3 cm Durchmesser nachweisen. Sie sind **glatt berandet bei dünnen Wandungen und echofreiem Inhalt.** In der **CT** weisen sie wasserisodense Dichtewerte auf (**Abb. B-3.54a**).
Muzinöse und seröse **Zystadenome** sind primär benigne, können aber maligne entarten. **Sonografisch** finden sich zystische, häufig septierte Raumforderungen. Die Tumorgröße selbst ist kein Malignitätskriterium. In der **CT** und **MRT** stellen sich benigne Zystadenome als wasserisodense/-isointense Zysten dar (**Abb. B-3.54b**).
Ovarialkarzinom (**Abb. B-3.54c**)**:** Als Malignomhinweise gelten: solide Tumoranteile, Tumorgröße > 5 cm, verdickte, kontrastmittelanreichernde Zystensepten und Aszites. Letzterer ist verdächtig auf eine **Peritonealkarzinose.** Deren Tumorknötchen lassen sich ab 5 mm nachweisen.

B-3.54 Ovarialtumoren

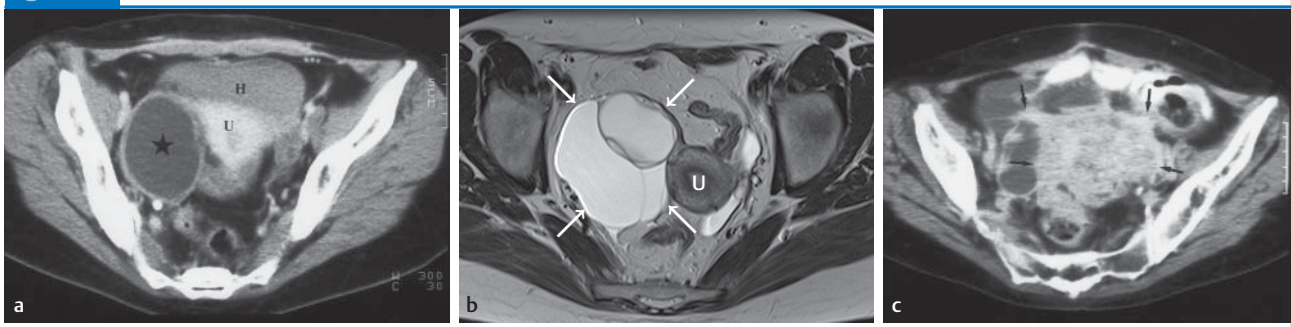

a CT einer Follikelzyste: Im rechten Ovar zeigt sich eine rundliche, glatt abgrenzbare Raumforderung mit wasserisodensen Dichtewerten (Stern). Der angrenzende Uterus (U) ist nach links verlagert. H – Harnblase.
b MRT eines Zystadenoms des Ovars: Im T2-Bild zeigt sich eine große, hyperintense, mehrfach septierte zystische Raumforderung, die vom rechten Ovar ausgeht (Pfeile). Der Uterus (U) wird nach links verdrängt. Operativ bestätigte sich die Diagnose eines benignen Zystadenoms.
c CT eines Ovarialkarzinoms: Im linken Unterbauch kommt eine große, inhomogen strukturierte tumoröse Raumforderung zur Darstellung, die dem Ovar zuzuordnen ist. Die unscharfe Berandung und die streifig konfigurierten Tumorausläufer (Pfeile) in die Umgebung sind sichere Zeichen eines organüberschreitenden Wachstums.

3.4 Nebenniere

3.4.1 Radiologische Methoden

► Merke. Nebennierenerkrankungen werden bei der CT und der MRT des Oberbauchs erkannt.

Innerhalb des perirenalen Fettgewebes lassen sich die Organe mit dieser Untersuchung gut abgrenzen (**Abb. B-3.55a**). Tumoröse Raumforderungen werden im Rahmen von Staginguntersuchungen (z. B. Bronchialkarzinom), aber auch zufällig entdeckt. Die Dignitätsbeurteilung erfolgt meist nach morphologischen und funktionel-

3.4 Nebenniere

3.4.1 Radiologische Methoden

► Merke.

Innerhalb des perirenalen Fettgewebes lassen sich die Nebennieren gut abgrenzen (**Abb. B-3.55a**). Die Dignitätsbeurteilung der häufig zufällig entdeckten Nebennierentumoren erfolgt nach morphologischen und funktionellen Kriterien in der CT und MRT.

B-3.55 Nebennieren in CT und MRT

a CT: Die beiden Nebennieren liegen beidseits innerhalb der Fascia renalis in direkter Nachbarschaft zu den oberen Nierenpolen. Die rechte, einem umgedrehten V ähnelnde Nebenniere (offener Pfeil) ist dem oberen Nierenpol aufgelagert, sie grenzt dorsal unmittelbar an die V. cava inferior. Die linke, mehr dreieckig konfigurierte Nebenniere (geschlossener Pfeil) ist etwas tiefer lokalisiert, sie ist dem linken oberen Nierenpol vorgelagert.
b MRT: Normalbefund in T_1-Wichtung bei koronarer Schichtführung. Innerhalb des signalreichen retroperitonealen Fettgewebes zeigen sich beidseits die Nieren und die kranial davon gelegenen Nebennieren (NN). MP – M. psoas, A – Aorta abdominalis, RN – rechte Niere, LN – linke Niere.

Die **MRT** dient v. a. der Differenzierung zwischen Adenomen und malignen Prozessen (**Abb. B-3.55b**).

Auf der **Abdomenübersichtsaufnahme** lassen sich normale Nebennieren nicht vom Weichteilschatten der Nieren differenzieren.

Im **Kindesalter** lassen sich die noch relativ großen Nebennieren **sonografisch gut darstellen**, im Erwachsenenalter ist dies **nur selten möglich.**

Die **angiografische Darstellung** der Nebennierenvenen mit **selektiver Venenblutentnahme** wird nur noch selten durchgeführt.

Nebennierenszintigrafie s. S. 299

3.4.2 Wichtige Krankheitsbilder – von der Diagnose zum Befund

Nebennierenadenom

► **Definition.**

Klinik, diagnostisches Vorgehen: Die meisten Nebennierenadenome werden zufällig mit der **CT** diagnostiziert. Der hormonell inaktive und zufällig entdeckte Nebennierentumor wird **Inzidentalom** genannt. Morphologische Kriterien und das Kontrastmittelverhalten helfen bei der Differenzierung zwischen einem Inzidentalom und einem Malignom der Nebenniere. Unklare Befunde werden mit der **MRT** abgeklärt.

len Kriterien in der CT und MRT. Selten ist eine **CT-gesteuerte Punktion** zur Gewinnung histologischen Materials erforderlich.
In der **MRT** stellen sich die Nebennieren innerhalb des retroperitonealen Fettgewebes in direkter Nachbarschaft zu den Nieren dar (**Abb. B-3.55b**). Dieses Untersuchungsverfahren hat insbesondere bei der Differenzierung zwischen Nebennierenadenomen und malignen Prozessen seine Bedeutung.
Auf der **Abdomenübersichtsaufnahme** lassen sich normal große Nebennieren nicht vom benachbarten Weichteilschatten der Nieren differenzieren. Größere expansive Prozesse manifestieren sich als weichteildichte Raumforderungen. Darüber hinaus können Organ- oder Tumorverkalkungen erfasst werden.
Im **Kindesalter** sind die Nebennieren noch relativ groß und lassen sich mit der **Sonografie** meist gut darstellen. Im **Erwachsenenalter** ist eine beidseitige Beurteilung der relativ kleinen Nebennieren dagegen **sonografisch nur selten möglich**, daher hat die Sonografie hier nur eine eingeschränkte Aussagekraft. Abhängig von den Untersuchungsbedingungen lassen sich Raumforderungen ab einer Größe von ca. 2 cm abgrenzen.
Die **angiografische Darstellung** der Nebennierenvenen mit **selektiver Venenblutentnahme** wird nur noch selten bei Verdacht auf einen hormonaktiven Prozess in der Nebenniere, der sich mit anderen Methoden nicht eindeutig nachweisen lässt, durchgeführt.

Nebennierenszintigrafie s. S. 299

3.4.2 Wichtige Krankheitsbilder – von der Diagnose zum Befund

Nebennierenadenom

► **Definition.** Nebennierenadenome sind gutartige Raumforderungen der Nebennieren. Hormonell inaktive Adenome kommen häufig vor, sie sind i. d. R. rundlich, glatt berandet und im Durchmesser selten mehr als 2,5 cm groß.

Klinik, diagnostisches Vorgehen: Die meisten Nebennierenadenome sind klinisch asymptomatisch und werden zufällig bei einer **CT** des Abdomens diagnostiziert. Solche zufällig entdeckten und hormonell inaktiven Nebennierentumoren werden als **Inzidentalom** bezeichnet. Morphologische Kriterien (wie Größe und Organhomogenität) und das Kontrastmittelverhalten helfen bei der Differenzierung zwischen einem Inzidentalom und einem Malignom der Nebenniere. Unklare Befunde werden mit der **MRT** abgeklärt. In Abhängigkeit von der klinischen Gesamtkonstellation werden größere Tumoren (> 3 cm) operativ entfernt.

B-3.56 Nebenniereninzidentalome

a Die **CT** zeigt einen 2,7 cm großen, glatt begrenzten, rundlichen Tumor mit homogener niedriger Dichte in der rechten Nebenniere (Pfeile), der damit sämtliche Kriterien eines benignen Nebenniereninzidentaloms erfüllt.
b, c MRT mit phasensensitiven Sequenzen bei einem anderen Patienten mit zuvor unklarer Raumforderung der linken Nebenniere. In der Gegenphasebildgebung (c) nimmt die Signalintensität deutlich ab. Es handelt sich damit um eine fetthaltige benigne Raumforderung, ein typisches Nebenniereninzidentalom (Pfeile).

Radiologische Diagnostik: Als morphologische Benignitätskriterien im Sinne eines Inzidentaloms gelten in der **CT** ein Durchmesser < 3,0 cm, eine rundliche Form, eine glatte Begrenzung und eine homogene Organdichte. Wegen des vergleichsweise hohen intrazytoplasmatischen Fettgehaltes haben Inzidentalome in der nativen CT meist Dichtewerte < 10 HE (**Abb. B-3.56a**). Nach KM-Gabe kommt es zu einer **Kontrastierung.** Inzidentalome zeigen im Vergleich zu Malignomen ein rascheres KM-Auswaschverhalten, so dass sie auf Spätaufnahmen (nach 10–20 min) niedrigere Dichtewerte als Malignome haben. Ist die Differenzierung zwischen Inzidentalom und Malignom nach der CT unklar, erfolgt eine **MRT**. Mit speziellen Sequenzen (In-Phase- und Opposed-Phase-Messungen) lassen sich die Inzidentalome meist sicher erkennen (**Abb. B-3.56b**, **c**). Weiterhin unklare Tumoren, z. B. atypische fettarme Inzidentalome, müssen **CT-gesteuert biopsiert werden**.
Die meisten hormonell aktiven Nebennierentumoren produzieren Aldosteron und werden als **Conn-Adenome** bezeichnet. Beim Hyperaldosteronismus (Conn-Syndrom) erfolgt die Suche nach dem ursächlichen Nebennierenadenom mittels CT oder MRT. Conn-Adenome sind meist klein (< 2 cm).

Radiologische Diagnostik: Das typische Inzidentalom ist in der CT < 3,0 cm, rundlich konfiguriert, glatt begrenzt und hat eine homogene Dichte. In der Nativ-CT liegt die Dichte meist < 10 HE (**Abb. B-3.56a**). Adenome reichern Kontrastmittel an. Auf Spätaufnahmen haben sie niedrigere Dichtewerte als Malignome. In der **MRT** lassen sich die meisten Inzidentalome mit speziellen phasensensitiven Sequenzen sicher erkennen (**Abb. B-3.56b**, **c**). Atypische Nebenierentumoren werden CT-gesteuert biopsiert.
Aldosteronproduzierende Nebennierentumoren nennt man **Conn-Adenome**.
Sie sind meist < 2 cm und lassen sich in CT und MRT nachweisen.

Nebennierenkarzinom und Nebennierenmetastasen

Klinik: Nebennierenmetastasen sind häufig. Typische Primärtumoren sind das Bronchialkarzinom und das maligne Melanom. Nebennierenmetastasen verursachen meist keine Beschwerden. Der einzige und vergleichsweise seltene primäre Nebennierentumor des Erwachsenen ist das **Nebennierenkarzinom**. Es führt erst spät zu Beschwerden und ist deshalb zum Diagnosezeitpunkt meist groß (> 5 cm).

Radiologische Diagnostik: Die **Sonografie** ist zur **Suche von Nebennierenmetastasen ungeeignet,** da sich die Nebennieren meist nicht ausreichend beurteilen lassen. **Große Nebennierenkarzinome** sind als **inhomgene Raumforderung darstellbar.**
In der **CT** sind Nebennierenmetastasen meist > 2,5 cm, irregulär begrenzt und entrundet, wobei sie meist eine inhomogene Dichte zeigen (**Abb. B-3.57a**). Die Organdichte beträgt nativ > 10 HE, Metastasen reichern Kontrastmittel an und speichern dies länger als Inzidentalome. Das Nebennierenkarzinom führt zu einer großen Raumforderung mit einer **kräftigen und inhomogenen KM-Anreicherung** (**Abb. B-3.57b**).
In der **MRT** stellen sich Metastasen auf flüssigkeitsbetonten Bildern oft signalreich dar und sind mit phasensensitiven Sequenzen vom Inzidentalom zu unterscheiden. Nebennierenkarzinome führen ähnlich wie in der CT zu einer großen Raumforderung mit zentralen Nekrosen.

Nebennierenkarzinom und Nebennierenmetastasen

Klinik: Nebennierenmetastasen sind häufig. Der einzige maligne primäre Nebennierentumor des Erwachsenen ist das **Nebennierenkarzinom**. Diese Tumoren sind zum Diagnosezeitpunkt meist > 5 cm.

Radiologische Diagnostik: Die **Sonografie** ist **ungeeignet**.
In der **CT** sind Nebennierenmetastasen meist > 2,5 cm, irregulär begrenzt und zeigen eine inhomogene Dichte (**Abb. B-3.57a**). Das Nebennierenkarzinom führt zu einer großen Raumforderung mit einer **kräftigen und inhomogenen KM-Anreicherung** (**Abb. B-3.57b**).
In der **MRT** sind Metastasen mit phasensensitiven Sequenzen vom Inzidentalom zu unterscheiden.

B-3.57 Maligne Tumoren der Nebenniere

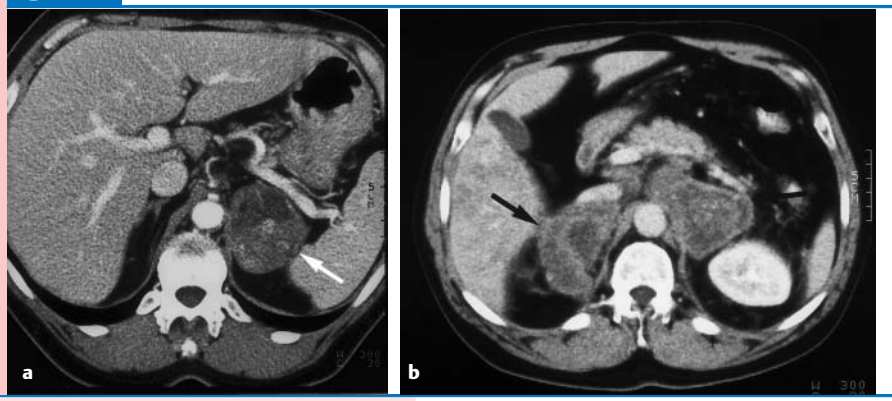

a CT bei Nebennierenmetastasen: Bei bekanntem Bronchialkarzinom finden sich in beiden Nebennieren metastatisch bedingte tumoröse Raumforderungen (Pfeile).
b CT eines Nebennierenkarzinoms: Im Bereich der linken Nebenniere kommt ein inhomogen strukturierter, partiell kontrastmittelanreichernder Tumor (Pfeil) zur Darstellung. Die Diagnose wurde operativ gesichert.

Phäochromozytom

► **Definition.**

Phäochromozytom

► **Definition.** Phäochromozytome sind katecholaminproduzierende Tumoren, die meist von den chromaffinen Zellen des Nebennierenmarks ausgehen (**adrenale** Phäochromozytome). In 90 % der Fälle sind sie gutartig. Sie manifestieren sich meist im 3.–5. Lebensjahrzehnt. Die seltenen (10 %) **extraadrenalen** Phäochromozytome nehmen ihren Ursprung von Paraganglien des Grenzstranges und werden als **Paragangliome** bezeichnet.

Klinik: Arterielle Hypertonie mit paroxysmalen Blutdruckkrisen, Palpitationen, Kopfschmerzen.

Klinik: Klinisch besteht eine arterielle Hypertonie, wobei persistierende Hypertonien und paroxysmale Blutdruckkrisen beobachtet werden. Häufig werden Palpitationen und Kopfschmerzen angegeben.

Diagnostisches Vorgehen: Klinische Befunde und Laborchemie, insbesondere der Nachweis einer erhöhten Katecholaminausscheidung im 24-h-Urin.
Radiologische Diagnostik: Eine **unauffällige Sonografie** kann ein **Phäochromozytom nicht ausschließen. Große Tumoren** führen zu **rundlichen Raumforderungen unterschiedlicher Echogenität**.
Zum Nachweis eventueller extraadrenaler Tumoren muss das **CT** von den Nebennieren bis zum Beckenboden reichen. Phäochromozytome sind meist rundliche Raumforderungen mit einer **deutlichen KM-Anreicherung** (**Abb. B-3.58a**).
In der **MRT** stellen sich Phäochromozytome und Paragangliome als flüssigkeitsreiche Tumoren mit **kräftiger KM-Anreicherung** dar.

Diagnostisches Vorgehen: Die Verdachtsdiagnose ergibt sich aus den klinischen Befunde und verschiedenen laborchemischen Untersuchungen, insbesondere dem Nachweis einer erhöhten Katecholaminausscheidung im 24-h-Sammelurin.

Radiologische Diagnostik: Die **alleinige Sonografie** ist zur **Phäochromozytomdiagnostik ungeeignet,** da ein Tumor nicht sicher ausgeschlossen werden kann. **Große Tumoren,** etwa ab einer Größe von 3 cm, führen zu einer **rundlichen Raumforderungen unterschiedlicher Echogenität.** Grenzstrangtumoren sind nur in Ausnahmefällen darstellbar.
Bei der Fragestellung nach einem Phäochromozytom sollte die **CT** von den Nebennieren bis zum Beckenboden reichen, um die gesamte Grenzstrangregion mit abzubilden. Die Tumoren stellen sie sich als glatt begrenzte, kugelig oder ovalär konfigurierte Raumforderungen der Nebenniere oder der Grenzstrangregion dar. Wegen der guten Vaskularisierung ist eine **deutliche KM-Anreicherung** zu beobachten (**Abb. B-3.58a**).
In der **MRT** stellen sich Phäochromozytome und Paragangliome auf flüssigkeitsbetonten Bildern als hyperintense Raumforderungen dar. Nach Kontrastmittelgabe zeigen sie eine **kräftige Anreicherung**.

B-3.58 CT eines malignen Phäochromozytoms

a Nachweis des vom linken Grenzstrang ausgehenden Tumors (Pfeil). Operativ fand sich ein partiell nekrotisches, maligne entartetes Phäochromozytom.
b 6 Monate später Darstellung von multiplen Skelettmetastasen in der ^{131}J-MIBG-Szintigrafie.

Nuklearmedizinisch eignet sich die **Szintigrafie mit ^{131}J-MIBG** zum Nachweis von Tumoren des chromaffinen Gewebes. Die radioaktive Substanz nimmt denselben Transportweg wie Noradrenalin und lagert sich in den chromaffinen Speichergranula ab. Während sich normale Nebennieren nicht darstellen, führt eine pathologische Indikatorspeicherung zum Nachweis adrenaler und extradrenaler Phäochromozytome. So lassen sich auch multiple und metastasierende Formen erkennen (**Abb. B-3.58b**).

Nuklearmedizinisch eignet sich die **Szintigrafie mit ^{131}J-MIBG** zum Nachweis von Tumoren des chromaffinen Gewebes. Auch multiple und metastasierende Formen sind so erkennbar (**Abb. B-3.58b**).

► Klinischer Fall. Ein 25-jähriger Mann fällt durch wechselnde, z. T. krisenhafte Blutdrucksteigerungen auf. Die CT (**Abb. B-3.59a**) zeigte eine retroperitoneale Raumforderung mit verstärkter KM-Anreicherung und einer kleinen eingelagerten Verkalkung (Pfeile). Die MRT bestätigt den Befund und zeigt insbesondere, dass der Tumor (Pfeil) deutlich hypervaskularisiert ist (**Abb. B-3.59b**). Klinik und Bildgebung sind verdächtig auf einen dem Grenzstrang zuzuordnenden, katecholaminproduzierenden Tumor, ein Paragangliom. Der Patient lehnt die primäre Operation ab, willigt jedoch in eine Biopsie ein. Zur Vermeidung der krisenhaften Hormonausschüttung durch die Punktion erfolgt zuvor die medikamentöse α-Rezeptorblockade mit Phenoxybenzamin. Die anschließende CT-gesteuert in Bauchlage durchgeführte Punktion verläuft komplikationslos (**Abb. B-3.59c**). Die Punktionsnadel ist als helle Linie zu erkennen (Pfeile); diese endet unmittelbar vor dem Tumor (Kreis). Die Histologie ergibt die Diagnose eines Paraganglioms. Der Patient lässt sich dann operieren und ist seitdem beschwerdefrei.

B-3.59 Paragangliom

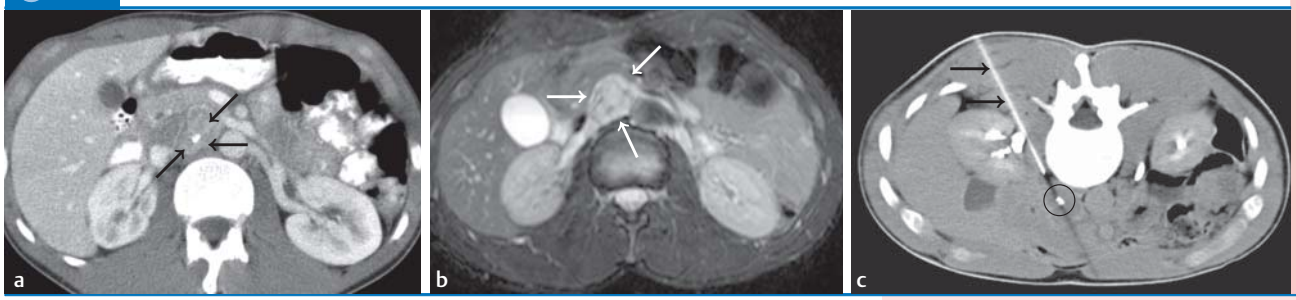

Neuroblastom

Neuroblastom

► Definition. Hochgradig bösartiger, vom sympathischen Nervengewebe ausgehender Tumor. 60 % der Neuroblastome manifestieren sich in den ersten beiden Lebensjahren. Häufigste Lokalisation ist das Nebennierenmark, der Tumor kann aber auch entlang des Grenzstrangs (zervikal, thorakal, abdominal) und damit im Thorax, am Hals oder im Becken auftreten. Nach dem Wilms-Tumor ist das Neuroblastom der zweithäufigste solide Tumor bei Kindern.

► Definition.

Klinik: Neuroblastome sind oft lange Zeit klinisch asymptomatisch. Allgemeine Tumorsymptome wie Fieber, Schmerzen und Gewichtsverlust sind der Anlass zu einer Tumorsuche. Gelegentlich ist die Geschwulst zum Diagnosezeitpunkt als Raumforderung palpabel.

Diagnostisches Vorgehen: Es kommt zur vermehrten Ausscheidung von Metaboliten des Katecholaminstoffwechsels (Vanillinmandelsäure, Homovanillinsäure). Der Nachweis erhöhter Werte in Urin und Serum ist hochgradig verdächtig auf ein Neuroblastom. Die Sonografie erhärtet dann den Tumorverdacht.

Radiologische Diagnostik: In der **Sonografie** stellt sich eine solide, inhomogen strukturierte, echoarme und echoreiche Anteile enthaltende Raumforderung dar. Die **MRT** erleichtert aufgrund der multiplanaren Darstellung die Zuordnung des Tumors zur Nebenniere. Neuroblastome sind in T_1-Wichtung signalarm und reichern KM an (**Abb. B-3.60**). In der **CT** imponieren Neuroblastome als große, inhomogen strukturierte Raumforderungen mit kleineren nekrotischen Arealen und Verkalkungen. Eine Verdrängung der Nachbarorgane ist die Regel. Die Abgrenzung zum Nephroblastom (s. S. 274) ist bei fortgeschrittenen Neuroblastomen schwierig.
Abdomenübersichtsaufnahme und Urografie sind heute nicht mehr indiziert.
Zur **Szintigrafie** mit ^{131}J-Meta-Benzylganidin s. o..

Klinik: Neuroblastome sind lange asymptomatisch. Allgemeine Tumorsymptome führen zur Tumorsuche. Gelegentlich ist die Raumforderung perkutan im Abdomen tastbar.

Diagnostisches Vorgehen: Neben der laborchemisch nachweisbaren vermehrten Urinausscheidung von Metaboliten des Katecholaminstoffwechsels führt der sonografische Tumornachweis zur Verdachtsdiagnose.

Radiologische Diagnostik: Sonografisch stellt sich eine solide, inhomogen strukturierte Raumforderung dar. In der **MRT** sind Neuroblastome in T_1-Wichtung signalarm und KM-anreichernd (**Abb. B-3.60**). In der **CT** imponieren sie als große Raumforderungen mit kleineren nekrotischen Arealen. Eine Abgrenzung zum Nephroblastom (s. S. 274) ist schwierig.
Abdomenübersichtsaufnahme und Ausscheidungsurografie sind nicht mehr indiziert.
Zur **Szintigrafie** mit ^{131}J-Meta-Benzylganidin s. o..

B-3.60 MRT eines Neuroblastoms der rechten Nebenniere

a Das koronare T_1-gewichtete MRT zeigt eine im Vergleich zur Muskulatur isointense, mehrere cm große Raumforderung in der rechten Nebennierenregion (Stern).
b Koronares T_1-gewichtetes Bild mit Fettunterdrückung. Nach Kontrastmittelgabe findet sich innerhalb der Raumforderung eine kräftige Anreicherung. Der Tumor (Stern) führt zu einer deutlichen Verdrängung des oberen Nierenpols nach kaudal.

3.5 Erkrankungen des Retroperitonealraums

3.5.1 Radiologische Methoden

3.5 Erkrankungen des Retroperitonealraums

3.5.1 Radiologische Methoden

► **Merke.**

► **Merke.** Da die sonografische Beurteilung des retroperitonealen Raumes nur unzureichend gelingt, sind **CT** und **MRT** die **Untersuchungsmethode der Wahl**, um retroperitoneale Erkrankungen weiter abzuklären.

Auf der **Abdomenübersichtsaufnahme** sind die Weichteilschatten der Psoasmuskeln die wichtigsten Leitstrukturen: Tumoren oder Blutungen des Retroperitonealraums führen zu ihrem Verstreichen; Entzündungen verursachen eine Verbreiterung.

Auf der **Abdomenübersichtsaufnahme** sind die Weichteilschatten der Psoasmuskeln die wichtigsten Leitstrukturen für die Beurteilung von Erkrankungen des retroperitonealen Raumes. Größere Tumoren oder retroperitoneale Blutungen führen zum Verstreichen der Psoasrandschatten. Entzündliche Prozesse des Retroperitoneums, die meist ihren Ausgangspunkt von einer Spondylodiszitis nehmen und entlang des M. iliopsoas nach kaudal wandern, verursachen eine Verbreiterung des Psoasschattens.

3.5.2 Wichtige Krankheitsbilder – von der Diagnose zum Befund

Retroperitoneale Fibrose

3.5.2 Wichtige Krankheitsbilder – von der Diagnose zum Befund

Retroperitoneale Fibrose

► **Definition.**

► **Definition.** Bei der retroperitonealen Fibrose kommt es zu einer knollig- bis plattenförmigen, tumorartigen Bindegewebsneubildung im Retroperitoneum. Nerven, Gefäße und Ureteren werden eingescheidet. In ⅔ der Fälle bleibt die Genese unklar. Von dieser **idiopathischen** Form (Morbus Ormond) werden **sekundäre** retroperitoneale Fibrosen unterschieden (ausgelöst z. B. durch Medikamente oder Bestrahlungen).

Klinik, diagnostisches Vorgehen: Rücken- und Bauchschmerzen stehen im Vordergrund.

Klinik, diagnostisches Vorgehen: Klinisch stehen Rücken- und Bauchschmerzen im Vordergrund. Zur exakten Beurteilung der Ausdehnung ist die Durchführung einer **CT** notwendig. Die Diagnose wird durch eine offene oder perkutane Biopsie verifiziert.

Radiologische Diagnostik: Urografisch kommt es zur **Medialverlagerung der Ureteren,** später zur **Harnstauung.** **Sonografisch** stellt sich das proliferierende Bindegewebe als unregelmäßige echoarme Raumforderung dar.
In der **CT und der MRT** manifestiert sich die retroperitoneale Fibrose als **KM aufnehmende Raumforderung** (**Abb. B-3.61**).

Radiologische Diagnostik: Urografisch kommt es typischerweise zu einer **Medialverlagerung der Ureteren**. Im weiteren Verlauf findet sich ein- oder beidseitig eine segmentale, durch externe Kompression bedingte Harnleiterstenosierung mit daraus resultierender **Harnstauung**.
Sonografisch stellt sich das proliferierende Bindegewebe als unregelmäßig geformte, echoarme, prä- und paravertebral gelegene Raumforderung dar.
In der **CT** und der **MRT** manifestiert sich die retroperitoneale Fibrose als weichteildichte, **KM aufnehmende Raumforderung** (**Abb. B-3.61**).

B-3.61 Retroperitonealfibrose

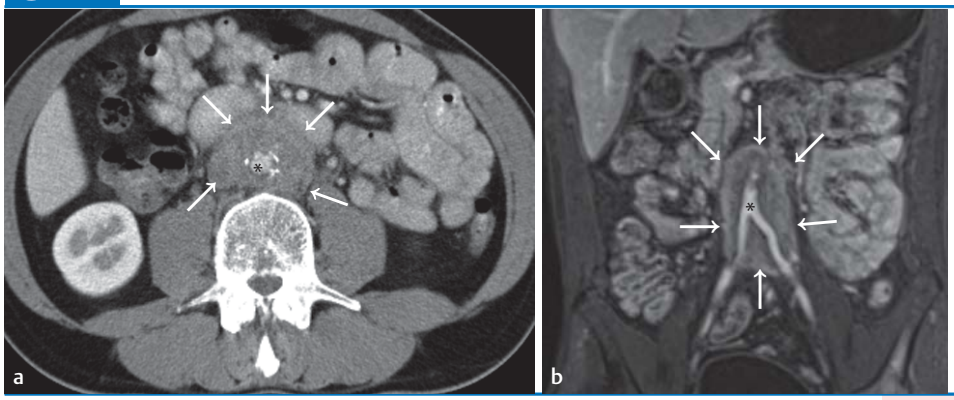

a In der **CT** zeigt sich die fibrosebedingte Gewebsvermehrung (Pfeile) in der Nachbarschaft der Aorta (Stern).
a Die **MRT** verdeutlicht das Ausmaß der Retroperitonealfibrose (Pfeile), welche Aorta (Stern) und proximale Beckenarterien umgibt.

Retroperitoneales Hämatom

Klinik: Retroperitoneale Hämatome befinden sich am häufigsten innerhalb oder in direkter Nachbarschaft des M. iliopsoas. Als Ursachen kommen u. a. Traumen, angiografische Punktionen der Leistenarterien, operative Eingriffe oder eine hämorrhagische Diathese in Betracht. Typische Beschwerden sind Schmerzen im Unterbauch und Rücken bei gleichzeitiger schmerzbedingter Beugekontraktur des Hüftgelenks.

Radiologische Diagnostik: Große retroperitoneale Hämatome führen auf der **Abdomenübersichtsaufnahme** zum Verstreichen des Psoasrandschattens und zur Verlagerung der Niere.
Die **Sonografie** wird vielfach als Erstuntersuchungsmethode bei vorliegendem klinischen Verdacht auf eine retroperitoneale Blutung eingesetzt. Verdächtig sind **Flüssigkeitsansammlungen mit geringer oder fehlender Echogenität** innerhalb oder angrenzend eines Psoasmuskels.
Zur Bestätigung der Diagnose und zur definitiven Ausdehnungsbeurteilung wird in der Regel eine **CT** angeschlossen, mit der sich das Ausmaß der Blutung am besten beurteilen lässt (**Abb. B-3.62**). Bei Verlaufskontrollen kommt es durch die allmähliche Resorption der festen Blutanteile zu einem Abfall der anfänglich hyperdensen Dichtewerte (s. S. 78).

Retroperitoneales Hämatom

Klinik: Retroperitoneale Hämatome befinden sich häufig innerhalb oder in der Nähe des M. iliopsoas. Typisch sind Schmerzen im Unterbauch und Rücken und eine Beugekontraktur des Hüftgelenks.

Radiologische Diagnostik: Auf der **Abdomenübersichtsaufnahme** zeigt sich ein Verstreichen des Psoasrandschattens. In der **Sonografie** finden sich **Flüssigkeitsansammlungen mit geringer oder fehlender Echogenität.**
Mit der **CT** lässt sich das Ausmaß der Blutung am besten beurteilen (**Abb. B-3.62**).
Durch die Resorption des Blutes kommt es zum Abfall der anfänglich hyperdensen Dichtewerte (s. S. 78).

B-3.62 CT-Befunde: Retroperitoneale Blutung bei Z. n. vorangegangener Herzkatheteruntersuchung mit Punktion der linken Leistenarterie

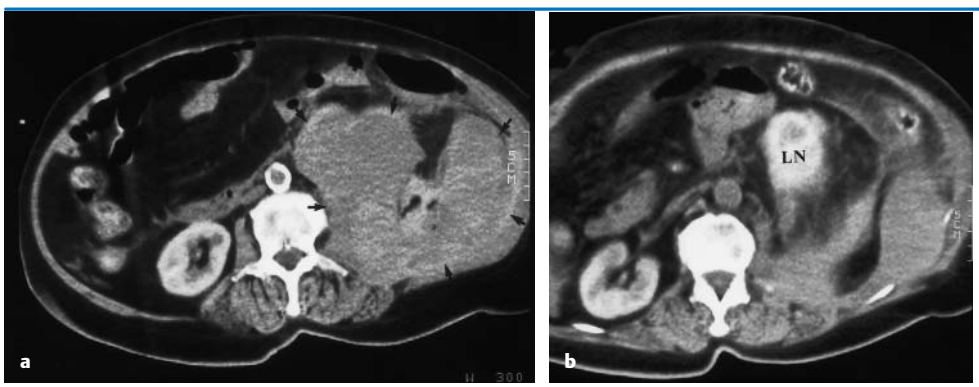

a Ausgedehnte Blutansammlungen (Pfeile) links retroperitoneal. Die Dichtewerte sind teils iso-, teils hyperdens entsprechend der partiellen Resorption von Blutbestandteilen.
b Weiter kranial, auf Höhe des rechten Nierenhilus, erkennt man eine erhebliche Verlagerung der linken Niere (LN) nach ventral, bedingt durch die retroperitoneale Blutansammlung.

4 Skelett

→ Wirbelsäule s. S. 612, Schädel s. S. 647

4.1 Radiologische Methoden

4.1.1 Spezielle Anatomie

Im Röntgenbild sind vorwiegend die kalksalzhaltigen Knochenstrukturen erkennbar. Die **Kompakta** der Diaphysen stellt sich als homogenes kalkdichtes Band dar; sie geht an den Metaphysen in die dünnere **Kortikalis** über.

Die **Spongiosa** bildet ein dreidimensionales Gitterwerk aus Knochentrabekeln, zwischen denen Fettgewebe, Blutgefäße und blutbildendes Gewebe angeordnet sind. Die Gefäßkanäle der Vasa nutricia verlaufen als glatte Aufhellungen ins Knocheninnere und müssen von Fissuren abgegrenzt werden.

Der Knochen wird vom Weichteilgewebe durch das **Periost** getrennt, das nicht von der benachbarten Muskulatur differenziert werden kann.

► Merke.

Unter **physiologischen Bedingungen** finden am Knochen ständig **An-, Ab- und Umbauvorgänge** statt. Ab dem 40. Lebensjahr überwiegen die Abbauvorgänge vor allem des spongiösen Knochens.

Knochenentwicklung

Das **Längenwachstum** der Röhrenknochen erfolgt durch **enchondrale Ossifikation** im Bereich der Epiphysenfugen. Im Zentrum der Epiphysen treten **Epiphysenkerne** auf.

4.1 Radiologische Methoden

4.1.1 Spezielle Anatomie

Im Röntgenbild sind vorwiegend die kalksalzhaltigen Knochenstrukturen erkennbar: Die **Kompakta** stellt sich als homogenes kalkdichtes Band dar. Ihre Dicke ist an den Diaphysen in der Schaftmitte am größten und nimmt zu den Metaphysen hin ab. Sie geht an den Metaphysen in die **Kortikalis** über, die mikroskopisch identisch aufgebaut, aber wesentlich dünner als die Kompakta ist. Kortikalis findet sich auch an den Epiphysen, den subchondralen Knochenabschnitten, den kurzen Röhrenknochen und den Wirbelkörpern.

Die **Spongiosa** bildet ein regelmäßiges dreidimensionales Gitter- und Maschenwerk aus längs- und quer verstrebten Knochentrabekeln, zwischen denen Fettgewebe, Blutgefäße und blutbildendes Gewebe angeordnet sind. Die Ausrichtung der immer scharf begrenzten Trabekelzüge erfolgt nach ihrer statischen und funktionellen Beanspruchung. Die Gefäßkanäle mit den Vasa nutricia verlaufen als glatte, linienförmige Aufhellungen von der Kompakta bzw. Kortikalis in das Knocheninnere der Röhrenknochen und müssen von Fissuren abgegrenzt werden.

Der Knochen wird vom umgebenden Weichteilgewebe durch das **Periost** getrennt. Das Periost kann ebenso wie der Gelenkknorpel und der Kapselbandapparat im Röntgenbild nicht vom benachbarten Weichteilgewebe (Muskulatur) differenziert werden, da diese Strukturen ähnliche Absorptionswerte besitzen.

► Merke. Der **röntgenologisch** sichtbare **Gelenkspalt** (**Abb. B-4.1**) entspricht dem Raum zwischen den im Röntgenbild sichtbaren Knorpel-Knochen-Grenzen, den röntgenologischen Gelenkflächen. Er umfasst die unverkalkten Gelenkknorpel sowie den mit Synovia gefüllten anatomischen Gelenkspalt.

Unter **physiologischen Bedingungen** finden am Knochen ständig **An-, Ab- und Umbauvorgänge** statt. Bis ca. zum 40. Lebensjahr herrscht der Knochenanbau vor, der Knochen erreicht seine größte Masse. Anschließend überwiegen die Abbauvorgänge vor allem des spongiösen Knochens, da er im Vergleich zur Kompakta und Kortikalis eine wesentlich größere Oberfläche besitzt. Die verbleibenden Knochenstrukturen werden durch Anbau verstärkt, um die statische und mechanische Belastbarkeit zu erhalten.

B-4.1 Röntgenologischer und anatomischer Gelenkspalt (Kniegelenk)

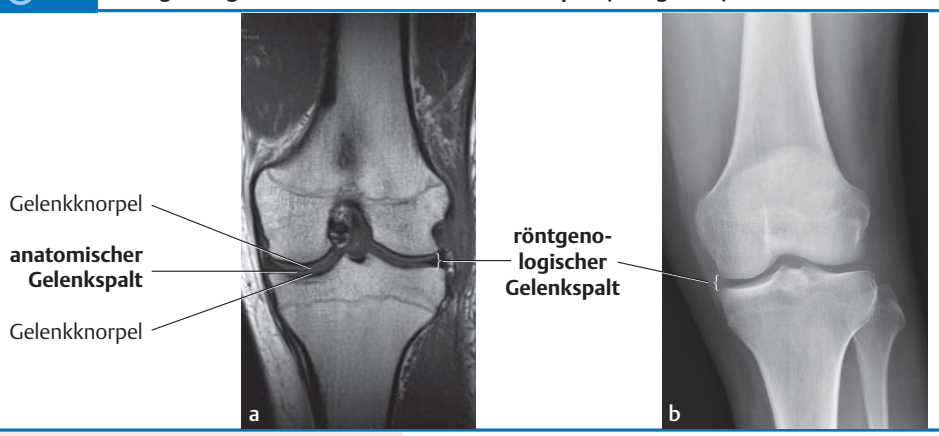

Das MRT-Bild (**a**) zeigt den anatomischen Gelenkspalt zwischen den Gelenkknorpeln, die den im Röntgenbild erkennbaren radiologischen Gelenkspalt (**b**) darstellen.

Knochenentwicklung

Das **Längenwachstum** der Röhrenknochen erfolgt durch enchondrale Ossifikation im Bereich der Epiphysenfugen, also durch Umwandlung von proliferierendem Knorpel in Knochen. Im Zentrum der Epiphysen treten **Epiphysenkerne** auf, die eine regelmä-

B-4.2 Anatomie und Physiologie der Wachstumszone

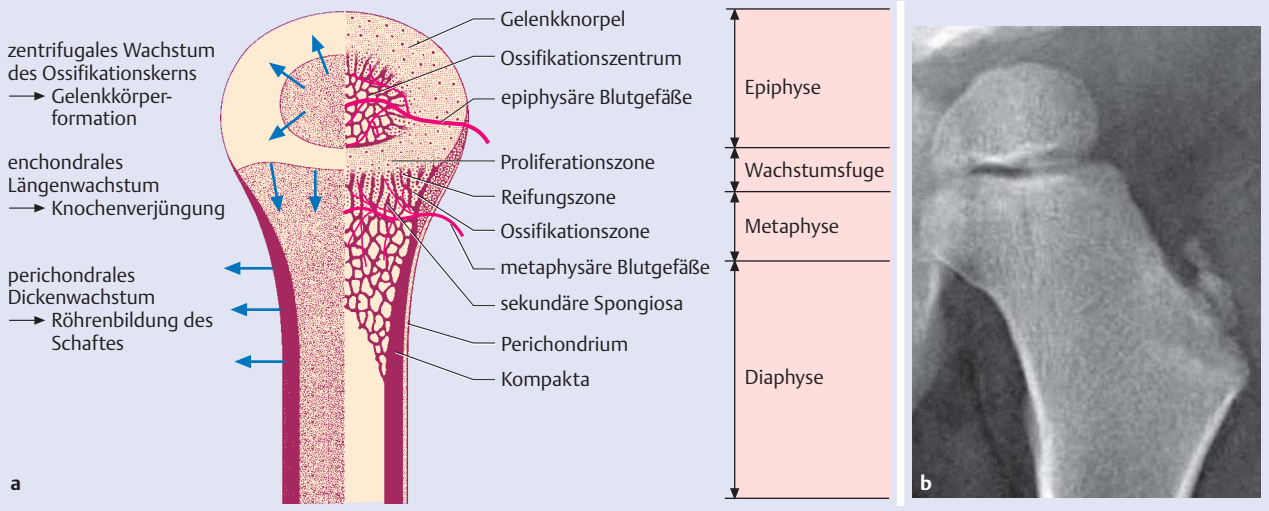

Schematische Darstellung (**a**) und Röntgenbild (**b**) des Hüftgelenkes eines 4-jährigen Kindes.

ßige Knochenstruktur und eine glatte Außenkontur zeigen, bei schnellem Wachstum jedoch auch ein zerklüftetes Aussehen annehmen können. Gelegentlich finden sich auch zwei oder mehrere Knochenkerne in den Epiphysen.

► Merke. Da die Epiphysen v. a. aus unverkalktem Knorpel aufgebaut sind, ist der röntgenologische Gelenkspalt bei Säuglingen und Kleinkindern breiter als bei Erwachsenen (**Abb. B-4.2**).

► Merke.

Mit Abschluss des Längenwachstums schließen sich die Epiphysenfugen, wobei feine Verdichtungslinien zurückbleiben können (sog. **Epiphysennarben**). Diese Verdichtungslinien müssen von sog. Wachstumslinien differenziert werden, die bei vorübergehenden Störungen des Längenwachstums entstehen können.

Neben Epiphysenkernen finden sich noch **Apophysenkerne**, die nach Abschluss des Wachstums Knochenvorsprünge oder -höcker bilden. Unterbleibt die Fusion von Apophysen- oder Epiphysenkernen mit dem Hauptknochen, so werden sie als akzessorische Knochen mit eigenem Namen belegt oder als persistierende Apophysen bezeichnet.

Das **Alter des wachsenden Skeletts** wird mithilfe von **Röntgenaufnahmen der linken Hand** im dorsovolaren Strahlengang abgeschätzt. Als Beurteilungskriterien dienen dabei das Ausmaß der Verknöcherung der Epiphysenkerne von Radius, Ulna und kleinen Röhrenknochen, Form und Größe der Handwurzelknochen sowie Breite der Epiphysenfugen. Durch einen Vergleich mit Standardröntgenaufnahmen in Atlanten lässt sich das „Skelettalter" relativ genau bestimmen. Sind die aktuelle Körpergröße und das Skelettalter bekannt, kann anhand von statistisch ermittelten Tabellen die zu erwartende Endkörpergröße abgeschätzt werden (**Abb. B-4.3**).

Bei **Neugeborenen** und Säuglingen werden im **Ultraschall** die transversalen und vertikalen Durchmesser der distalen Femur- und proximalen Tibiaepiphysenkerne bestimmt und anhand von Normwerten das Skelettalter ermittelt. Reifezeichen bei Neugeborenen sind Ossifikationskerne in den Wirbelkörpern und -bögen, im Talus, Kalkaneus und Kuboid sowie in den distalen Femur- und proximalen Tibiaepiphysen.

Nach Schluss der Epiphysenfugen können feine Verdichtungslinien (sog. **Epiphysennarben**) zurückbleiben.

Apophysenkerne bilden nach Abschluss des Wachstums Knochenvorsprünge oder -höcker.

Das **Alter des wachsenden Skeletts** wird mithilfe von **Röntgenaufnahmen der linken Hand** abgeschätzt. Durch einen Vergleich mit Standardröntgenaufnahmen lässt sich das „Skelettalter" relativ genau bestimmen. Daraus und aus der aktuellen Körpergröße lässt sich die zu erwartende Endkörpergröße abschätzen (**Abb. B-4.3**).

Bei **Neugeborenen** wird das Skelettalter im **Ultraschall** aus den Durchmessern der distalen Femur- und proximalen Tibiaepiphysekerne ermittelt.

B-4.3 Skelettalterbestimmung

Die Abbildung stellt drei Röntgenaufnahmen der linken Hand von Kindern mit etwa gleichem biologischen Alter von 8 Jahren gegenüber.

a Hand eines Mädchens mit seit kurzem anbehandeltem Kretinismus. Nur ein Teil der Carpalia weist schlecht ausgeformte Knochenkerne auf. Das **Skelettalter** beträgt etwa **4¼ Jahre**.

b Aufnahme zur Abklärung eines familiären Minderwuchses bei einem Mädchen. Das **Skelettalter** liegt mit **8¼ Jahren** im Normbereich.

c Mädchen mit vorzeitiger Pubertät. Die Skelettentwicklung ist mit einem **Knochenalter** von **11 Jahren** akzeleriert. Die Carpalia sind im Vergleich zu **b** deutlich besser ausgeformt. Die Epiphysenkerne der Metakarpalia und Phalangen sind größer und ebenfalls besser ausgeformt. Das Sesambein am Köpfchen des Os metacarpale I ist verknöchert.

Akzessorische Knochen

Es handelt sich um **Normvarianten ohne pathologische Bedeutung** (**Abb. B-4.4**). Sie müssen von traumatisch bedingten knöchernen Absprengungen abgegrenzt werden. Da akzessorische Knochen **häufig multipel und symmetrisch** an beiden Extremitäten vorkommen, kann in Zweifelsfällen die Gegenseite untersucht werden.

Akzessorische Knochen

Es handelt sich um **Normvarianten ohne pathologische Bedeutung**. Sie entstehen aus persistierenden Epi- und Apophysen, zusätzlich embryonal angelegten Knochen, überzähligen Knochenfortsätzen, Sehnenansatzverknöcherungen, verknöcherten Sehnenbögen, Sesamoiden, Verdoppelungen, Spaltungen, Verschmelzungen, Spongiosavariationen sowie Schaltknochen am Schädel (aus einem selbständigen Knochenzentrum mit eigenen Nähten umgebende Knochenteile in der Schädelkalotte, meist zwischen Os occipitale, Mastoid und Os parietale gelegen) (**Abb. B-4.4**). Sie müssen von traumatisch bedingten knöchernen Absprengungen abgegrenzt werden. Da akzessorische Knochen **häufig multipel und symmetrisch** an beiden Extremitäten vorkommen, kann in Zweifelsfällen die Gegenseite untersucht werden. Außerdem fehlen die für ein Trauma typischen klinischen Symptome (lokaler Druckschmerz).

B-4.4

B-4.4 Akzessorischer Knochen (Os subfibulare)

Distal des Malleolus lateralis gelegener rundlicher Knochen: Os subfibulare (Pfeil).

4.1.2 Konventionelle Röntgendiagnostik

Konventionelle Projektionsradiografie

► Merke.

4.1.2 Konventionelle Röntgendiagnostik

Konventionelle Projektionsradiografie

► Merke. Generell sollten bei der Röntgenuntersuchung eines Skelettabschnitts Aufnahmen in zwei aufeinander senkrechten Ebenen (**Abb. B-4.5**, **Abb. B-4.6**) angefertigt werden.

B-4.5 Kniegelenk in 2 Ebenen (Kind)

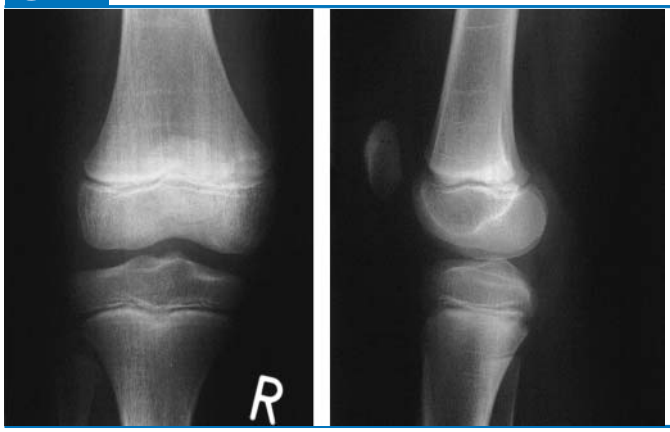

Normalbefund bei einem Kind mit noch abgrenzbaren Epiphysenfugen.

B-4.5

B-4.6 Kniegelenk in 2 Ebenen (Erwachsener)

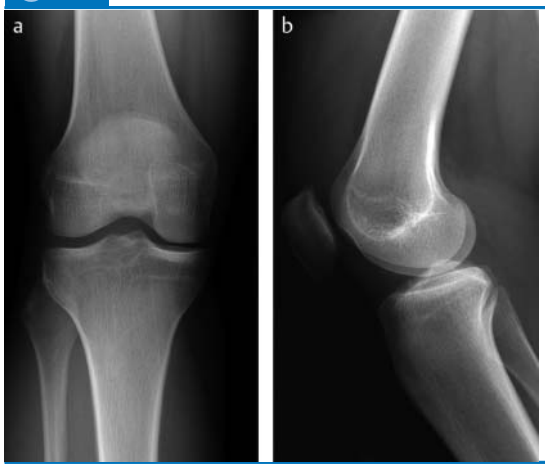

Normalbefund bei einem Erwachsenen mit verschlossenen Epiphysenfugen.

B-4.6

Aufnahmen in nur einer Ebene sind Ausnahmen (z. B. anterior–posteriore Aufnahme des Beckens oder dorsovolare Aufnahme der Hand zur Skelettalterbestimmung, s. S. 303). Bei speziellen Fragen können zusätzliche Projektionen erforderlich sein, z. B. Zielaufnahmen, Schrägaufnahmen oder Funktionsaufnahmen (seitenvergleichende Aufnahmen aufgrund der Strahlenexposition nur in Ausnahmefällen).

Die Beurteilung folgender Strukturen ist wichtig:

- **Kompakta, Kortikalis:** glatt begrenzt, normale Dicke und Dichte, keine Konturunterbrechung
- **Spongiosa:** Struktur und Ausrichtung der Trabekel, Anzahl und Dicke der Trabekel, keine Defekte
- **Gelenkflächen:** glatt begrenzt, kongruent, keine Konturunterbrechung
- **Weichteilstrukturen:** regelrechte Dichte, keine Verlagerung der Fettlinien, Verkalkungen.

Indikationen: Trauma, Schmerzen, Schwellung/Tumor, Entzündung, Fehlbildung, Stoffwechselstörung.

Gehaltene Aufnahmen

Methode: Die Stabilität eines Gelenkes und damit indirekt dessen Bandapparates kann durch Belastung mit einer definierten Kraft (meist 15 kp) überprüft werden. Diese Methode kommt nur noch in Ausnahmefällen im subakuten/chronischen und schmerzfreien Intervall zum Einsatz. Gehaltene Aufnahmen des Akromioklavikulargelenks werden beispielsweise mit Gewichten in beiden Händen durchgeführt, die des oberen Sprunggelenkes (OSG) und des Kniegelenkes mit speziellen Haltevorrichtungen, in die das Gelenk eingespannt wird.

Bei speziellen Fragen können zusätzliche Projektionen erforderlich sein (z. B. Zielaufnahmen, Schrägaufnahmen, Funktionsaufnahmen, seitenvergleichende Aufnahmen).

Folgende Strukturen werden beurteilt:

- **Kompakta, Kortikalis:** glatt begrenzt, keine Konturunterbrechung
- **Spongiosa:** Struktur und Dicke der Trabekel
- **Gelenkflächen:** glatt begrenzt, kongruent
- **Weichteilstrukturen:** regelrechte Dichte, Verkalkungen.

Indikationen: Trauma, Schmerzen, Schwellung/Tumor, Entzündung, Fehlbildung, Stoffwechselstörung.

Gehaltene Aufnahmen

Methode: Die Stabilität eines Gelenkes kann durch Belastung mit einer definierten Kraft überprüft werden. Diese Methode kommt nur noch in Ausnahmefällen im subakuten/chronischen und schmerzfreien Intervall zum Einsatz.

B-4.7

B-4.7 Gehaltene Aufnahmen

Gehaltene Aufnahmen des rechten oberen Sprunggelenks mit pathologischer lateraler Aufklappbarkeit (Pfeil) und pathologischem Talusvorschub (Pfeil).

Aufgrund der heute besseren Verfügbarkeit der MRT mit hoher Bildauflösung und damit direkter Beurteilbarkeit der Binnenstrukturen eines Gelenkes ist diese Methode jedoch in den Hintergrund gerückt.

Indikationen: Selten, im subakuten Stadium zur Beurteilung ligamentärer Verletzungen z. B. des Akromioklavikulargelenks, des Kniegelenks oder des oberen Sprunggelenks (**Abb. B-4.7**).

Indikationen: Selten, im subakuten Stadium zur Beurteilung ligamentärer Verletzungen z. B. des Akromioklavikulargelenks, des Kniegelenks oder des oberen Sprunggelenks (**Abb. B-4.7**).

4.1.3 Sonografie

Methode (s. a. S. 84): An der Knochenoberfläche werden die Ultraschallwellen total reflektiert. Somit sind Destruktionen oder Konturunterbrechungen der Kortikalis auch sonografisch nachweisbar.
Vorteil: fehlende Strahlenexposition.
Nachteil: Erfahrungs- und Untersucherabhängigkeit.

4.1.3 Sonografie

Methode (s. a. S. 84): An der Knochenoberfläche werden die Ultraschallwellen total reflektiert. Dadurch lässt sich zwar die Knochenstruktur sonografisch nicht darstellen, aber die Knochenoberfläche sehr gut beurteilen. Somit sind Destruktionen oder Konturunterbrechungen der Kortikalis auch sonografisch nachweisbar. Daneben können auch Veränderungen der umgebenden Weichteile erfasst werden.
Vorteil dieser Methode ist die fehlende Strahlenexposition, Haupt**nachteile** sind die Erfahrungs- und Untersucherabhängigkeit der Methode und die schwierige Befunddokumentation, bei der die 3D-Information der Real-time-Untersuchung verloren geht und die eine Beurteilung ohne Anwesenheit bei der Untersuchung deutlich einschränkt.

Indikationen: Die Sonografie eignet sich vor allem bei Kindern zur Fraktursuche (**Abb. B-4.8**). Weitere Einsatzmöglichkeiten stellen Gelenkerkrankungen (Ergussausmaß) oder rheumatoide Erkrankungen (Pannusausbildung) dar. Sie ist die Methode der Wahl für das Hüft-Screening bei Neugeborenen (Hüftdysplasie).

Indikationen: Vor allem bei Kindern mit unklarer Schmerzsymptomatik nach einem fraglichen Trauma kann die Sonografie zur Fraktursuche eingesetzt werden. Da die für eine Therapieplanung erforderliche dreidimensionale Information über Frakturtyp und -stellung anhand von Ultraschallbildern nur unzureichend wiederzugeben ist, werden in der Regel anschließend gezielte Röntgenaufnahmen angefertigt (**Abb. B-4.8**). Besteht der Verdacht auf eine Kindesmisshandlung, werden aus forensischen Gründen zusätzlich zu einer eventuellen Ultraschalluntersuchung zwingend Röntgenbilder erforderlich (zum genauen Vorgehen bei Verdacht auf Kindesmiss-

B-4.8

B-4.8 Sonografie

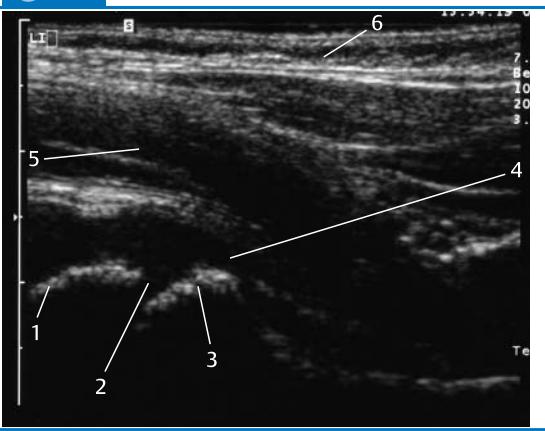

Normale Sonografie des Hüftgelenks (3-jähriges Mädchen).
1 Epiphysenkern
2 Epiphysenfuge
3 Metaphyse
4 Gelenkhöhle
5 Muskulatur
6 Subkutangewebe

handlung s. S. 366). Im gezielten Nachweis von Sternum- und Rippenfrakturen kann die Sonografie dem konventionellen Röntgen überlegen sein.
Ferner können Verletzungen der Weichteile, insbesondere auch Sehnenrupturen (z. B. Achilles-, Quadrizeps-, Patellarsehnen-, Bizepssehne) inkl. deren Quantifizierung, Hämatome und Gelenkergüsse erfasst werden. Bei Tumoren kann die Größenausdehnung der Weichteilkomponente beurteilt werden. Bei Gelenkerkrankungen können sonografisch die Größe des Ergusses, Veränderungen der Synovia sowie bei rheumatoiden Erkrankungen Pannusausbildungen dargestellt werden.
Beim Neugeborenen-Hüftgelenksscreening ist die Sonografie Methode der Wahl (s. S. 317).

4.1.4 Computertomografie

Methode (s. a. S. 73): Die CT ermöglicht gleichzeitig die Beurteilung von Knochen und umgebendem Weichteilgewebe sowie eine überlagerungsfreie Darstellung dieser Strukturen. Verkalkungen und Verknöcherungen sowie knöcherne Destruktionen werden durch die CT besonders empfindlich dargestellt. Die Akquisition erfolgt in der transversalen Schnittebene mit multiplanaren Rekonstruktionsmöglichkeiten (Standard: koronar, sagittal) sowie 3D-Darstellungsoptionen (**Abb. B-4.9**).
Gegenüber der konventionellen Röntgentechnik zeichnet sich die CT vor allem durch eine wesentlich höhere Kontrast-(Dichte-)Auflösung und eine überlagerungsfreie Darstellung aus. Die CT ist der MRT hinsichtlich der Beurteilung von **Verkalkungen** und **Knochenstrukturen** überlegen, bei der Beurteilung von Weichteilstrukturen und Gelenk-Binnenstrukturen jedoch unterlegen. Darüber hinaus hat die MRT den Vorteil der fehlenden Strahlenbelastung.

Indikationen: Die CT wird eingesetzt zur Diagnostik und ggf. Verlaufsbeurteilung von Frakturen, beispielsweise der Schädelbasis und des Gesichtsschädels (s. S. 660), der Wirbelsäule (s. S. 629) und des Beckens, von Luxationen und von Knochentumoren (Beurteilung der Knochendestruktion). Sie wird bei komplexen (Trümmer-)Frakturen zur präoperativen Planung, postoperativen Beurteilung sowie zur Evaluation der Konsolidierung einer Fraktur respektive einer Ausbildung einer Pseudarthrose (s. S. 370) durchgeführt. Durch Anfertigung einzelner Schichten benachbarter Gelenke können Rotationsfehler bei Frakturen exakt ermittelt werden. Eine quantitative Messung der Absorptionswerte (meist an Wirbelkörpern) ermöglicht eine Messung der Knochendichte.
Aufgrund der schnellen Akquisitionszeit und hohen Verfügbarkeit ist die CT in der **Akut- und Notfalldiagnostik** insbesondere bei Polytraumata das am häufigsten eingesetzte diagnostische Schnittbildverfahren.
Durch Einsatz von Spiral- oder Multislice-CTs mit geringer Schichtdicke lassen sich 3D-Datensätze erzielen, aus denen 3D-Oberflächenrekonstruktionen oder Schnittbilder in beliebiger Richtung (**Abb. B-4.9c**) berechnet werden können. Dadurch wird eine exakte und plastische Darstellung knöcherner Veränderungen ermöglicht. Nach Injektion von KM und ggf. Luft in ein Gelenkkavum kann ein sog. Arthro-CT angefertigt werden.

4.1.4 Computertomografie

Methode (s. a. S. 73): Die CT ermöglicht gleichzeitig die Beurteilung von Knochen und umgebendem Weichteilgewebe (**Abb. B-4.9**).
CT besser als konventionelles Röntgen: höhere Kontrast-(Dichte-)Auflösung, überlagerungsfreie Darstellung.
CT besser als MRT bei der Beurteilung von **Verkalkungen** und **Knochenstrukturen**.
MRT besser als CT bei der Beurteilung von Weichteilstrukturen (Differenzierung), Gelenkbinnenstrukturen (Bänder, Sehnen, Menisci), zudem keine Strahlenbelastung.

Indikationen: Die CT wird muskuloskelettal eingesetzt zur Diagnostik und ggf. Verlaufsbeurteilung von Frakturen, z. B. der Schädelbasis und des Gesichtsschädels (s. S. 555), komplexer (Trümmer-)Frakturen zur präoperativen Planung, der Wirbelsäule (s. S. 629) und des Beckens, von Luxationen und von Knochentumoren.
Aufgrund der schnellen Akquisitionszeit und hohen Verfügbarkeit kommt die CT am häufigsten in der **Akut- und Notfalldiagnostik** zur Anwendung.

Durch Einsatz von Spiral- oder Multislice-CTs lassen sich 3D-Oberflächenrekonstruktionen oder Schnittbilder in beliebiger Richtung berechnen. Dadurch wird eine plastische Darstellung knöcherner Veränderungen möglich (**Abb. B-4.9c**).

B-4.9 Konventionelles Röntgen und CT

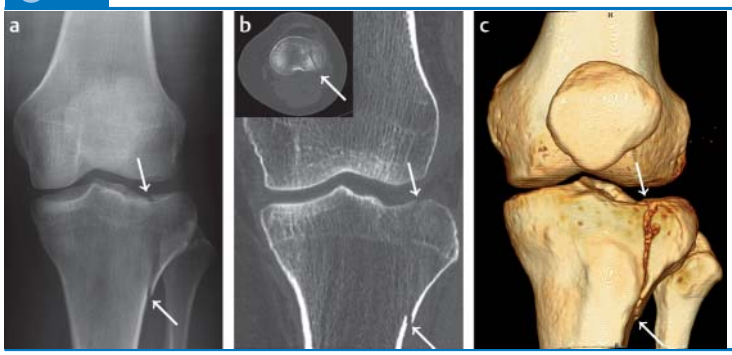

a Konventionelles Röntgenbild a.-p. mit lateraler Tibiaplateaufraktur (Pfeile).
b CT: abgrenzbare Fraktur und detaillierte Abbildung der Knochenbälkchen in koronarer Ebene (kleines Bild: transversale Darstellung).
c 3D-Rekonstruktion der Fraktur.

4.1.5 Magnetresonanztomografie

Methode: s. S. 79.

Indikationen: Tumoren, Entzündungen und Nekrosen von Knochen und Weichteilen, Gelenkverletzungen (Gelenk-Binnenstrukturen) und okkulte Frakturen (**Abb. B-4.10**). **Vorteil:** hoher Weichteilkontrast, keine Strahlenbelastung. **Nachteil:** knöcherne Strukturen und Verkalkungen besser im CT erkennbar, längere Untersuchungsdauer.

4.1.5 Magnetresonanztomografie

Methode: s. S. 79.

Indikationen: Bei Tumoren, Entzündungen und Nekrosen des Knochens und der Weichteile sowie bei Schäden des Kapsel-Band-Apparates der Gelenke und Gelenkbinnenverletzungen ist die MRT den übrigen bildgebenden Verfahren häufig deutlich überlegen. Auch okkulte Frakturen können anhand des Ödems sicher erkannt werden (**Abb. B-4.10**).

Der **Vorteil** der MRT liegt im hohen Weichteilkontrast. Zudem entsteht durch das Magnetfeld keine Strahlenbelastung. **Nachteil:** Knöcherne Strukturen und Verkalkungen können häufig besser im CT dargestellt werden. Methodisch bedingt entstehen längere Untersuchungszeiten. Kontraindikationen sind inkorporiertes Metall, Herzschrittmacher, sonstige Stimulationssonden.

B-4.10 MRT rechtes Kniegelenk (Normalbefund)

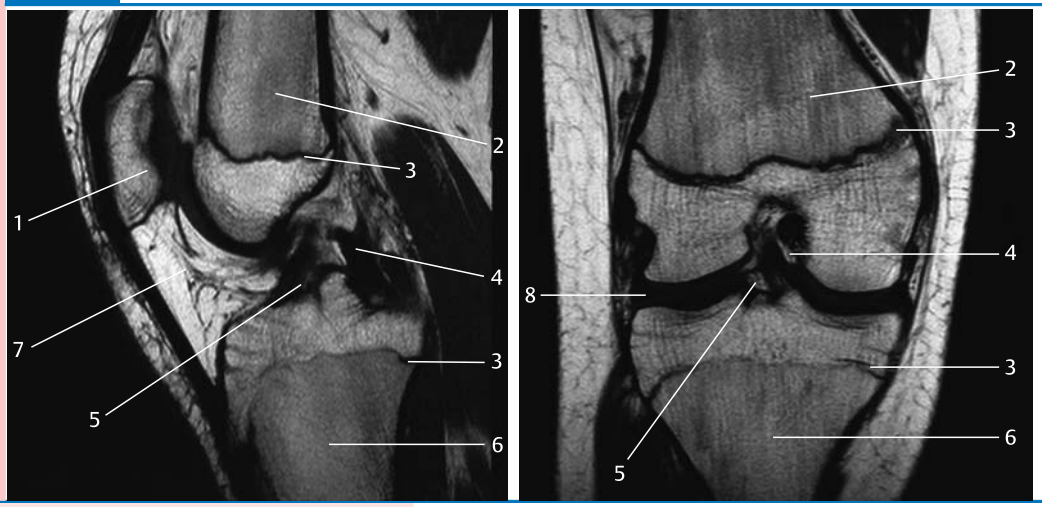

T1-gewichtete Sequenzen in sagittaler und koronarer Schichtführung.

1 Patella
2 Femur
3 Wachstumsfuge (bei Kindern und Jugendlichen)
4 hinteres Kreuzband
5 vorderes Kreuzband
6 Tibia
7 Hoffa-Fettkörper
8 Außenmeniskus

4.1.6 Arthrografie

Methode: Heutzutage fast ausschließlich in **Kombination mit MRT** (oder CT). Ein positives gadolinium- (MRT) oder jodhaltiges (CT) KM oder ein negatives (Luft) KM wird in das Gelenkkavum injiziert. Währenddessen und danach werden die gewünschten Untersuchungen angefertigt (**Abb. B-4.11**). **Vorteil:** besserer Kontrast, Distension des Gelenkspaltes und bessere Darstellung kleiner Risse (Labrum, Knorpel), KM-Übertritt zwischen den Kompartimenten als Hinweis auf ligamentäre Verletzungen (z. B. skapholunär). **Nachteil:** invasive Diagnostik mit seltenen Risiken wie Infektion, Blutung etc.

Indikationen: Ligamentäre und Knorpelverletzungen der Hand, Rotatorenmanschetten-, Knorpel- oder Labrum-glenoidale-Ruptur der Schulter, Labrum- oder Knorpelläsionen der Hüfte, Knorpelläsionen des OSG, Knorpelläsionen oder Meniskusrisse des Kniegelenks. Postoperative Diagnostik.

4.1.6 Arthrografie

Methode: Bei der Arthrografie wird unter sterilen Bedingungen ein positives gadolinium- (MRT) oder jodhaltiges (CT) KM oder ein negatives (Luft) KM in das Gelenkkavum injiziert. Heutzutage wird diese Methode fast ausschließlich in **Kombination mit** einer Schnittbildgebung durchgeführt, meist **MRT** (oder CT): Die Untersuchung erfolgt in der Regel in Mono-, seltener in Doppelkontrasttechnik. Während und unmittelbar nach Injektion des Kontrastmittels werden Zielaufnahmen des entsprechenden Gelenkes angefertigt (**Abb. B-4.11**).

Vorteil: Das Kontrastmittel bewirkt einen besseren Kontrast in der Schnittbildgebung. Die Distension des Gelenkspaltes führt zu einer besseren Darstellung kleiner Risse (Labrum, Knorpel), die sonst ggf. aufgrund des engen Kontaktes der Strukturen nicht sichtbar sind. Zudem ermöglicht die Arthrografie während der Injektion die direkte, durchleuchtungsgesteuerte Darstellung von Kontrastmittelübertritt zwischen den Kompartimenten als Hinweis auf ligamentäre Verletzungen (z. B. skapholunär).

Nachteil: Wie bei jedem invasivem Verfahren können, jedoch in einem nur sehr geringen Anteil, Komplikationen wie Infektion, Blutung etc. auftreten.

Indikationen: Die häufigsten Indikationen zur Arthrografie-unterstützten Schnittbildgebung stellen folgende Verletzungsmuster dar:

Knorpelläsionen in allen Gelenken, ligamentäre Verletzungen in allen Gelenken (insbesondere in der Hand), Rotatorenmanschetten-Rupturen, Labrumverletzungen der Schulter und der Hüfte, Knorpelläsionen des OSG, Knorpelläsionen oder Meniskusrisse des Kniegelenks. Postoperative Diagnostik.

B-4.11 Arthrografien (oben) und assoziierte Untersuchungen (unten)

a Schulter links (mit MRT), **b** Hüfte links (mit MRT), **c** OSG links (mit CT), **d** Handgelenk rechts (mit MRT).

4.1.7 Nuklearmedizinische Verfahren

Skelettszintigrafie/Knochenszintigrafie

Methode (s. a. S. 139): Die Skelettszintigrafie (**Abb. B-4.12**) kann aufgrund der geringen Ortsauflösung nicht zu der Erkennung morphologischer Veränderungen beitragen. Sie ermöglicht jedoch eine Beurteilung des Knochenstoffwechsels. Als Radiopharmazeutikum werden ^{99m}Tc-markierte Phosphonate eingesetzt, die nach i. v.-Injektion am Knochen absorbiert werden. Die Durchblutung, die Dicke des Knochens und die osteoplastische Aktivität bestimmen die Intensität der Anreicherung. Die Untersuchungen werden als statische Szintigrafie (v. a. bei Metastasensuche) oder als Mehrphasenszintigrafie durchgeführt, bei der die Perfusionsphase (unmittelbar

4.1.7 Nuklearmedizinische Verfahren

Skelettszintigrafie/Knochenszintigrafie

Methode (s. a. S. 139):
Die Skelettszintigrafie (**Abb. B-4.12**) dient der Beurteilung des Knochenstoffwechsels mittels eines osteotropen Radiopharamzeutikums (z. B. ^{99m}Tc-markierte Phosphonate). Nach i. v.-Injektion wird dieses am Knochen absorbiert. Die Intensität der Anreicherung im Knochen wird bestimmt von Durchblutung, Dicke des Knochens und osteo-

B-4.12 Skelettszintigrafie

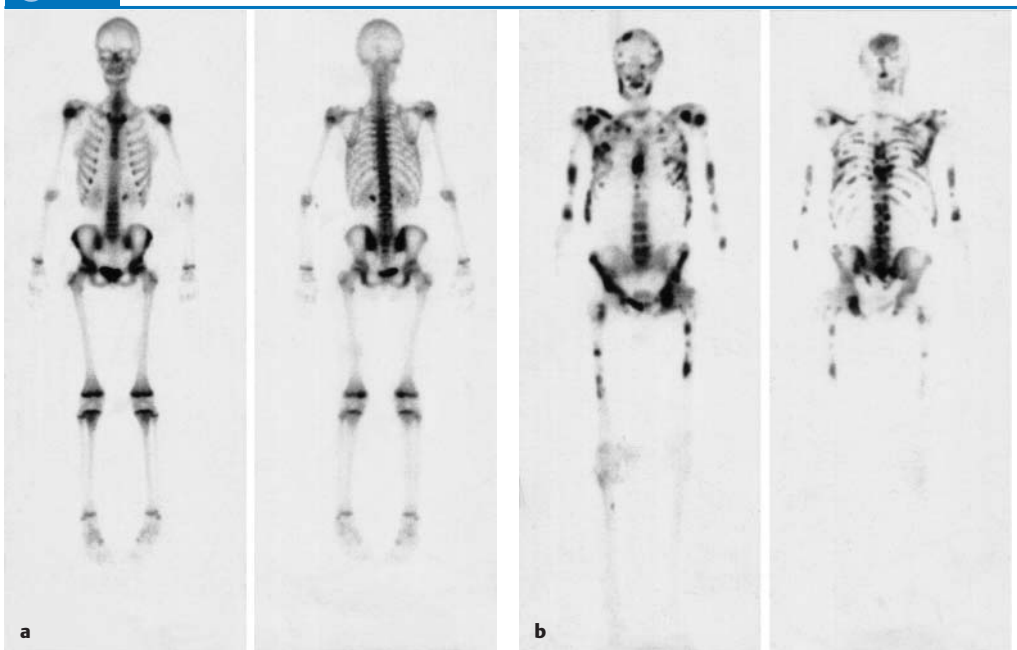

a **Normales Skelettszintigramm** eines 18-jährigen Patienten. Erhöhte Aktivität an den Epiphysenfugen, in diesem Alter noch physiologisch (links anteriore Aufnahme, rechts posteriore Aufnahme).

b **Skelettszintigramm** eines Patienten **mit multiplen Skelettmetastasen**, erkennbar an vorwiegend rundlichen Herden mit erhöhter Aktivität (links anteriore Aufnahme, rechts posteriore Aufnahme).

plastischer Aktivität. Sie erlaubt so eine funktionelle Beurteilung des Gewebes hinsichtlich Aktivität/Inaktivität.
Vorteil: hohe Sensitivität (osteoplastische/osteolytische Prozesse), Ganzkörperabbildung möglich, ggf. Detektion pathologischer Prozesse vor morphologischem Korrelat.
Nachteil: geringe Spezifität und geringe Bildauflösung.

nach Injektion), die Blutpoolphase (nach 5 Minuten) und die Knochenphase (nach 3–4 Stunden) erfasst werden.
Vorteil: Die Skelettszintigrafie hat eine sehr hohe Sensitivität für die Detektion pathologischer (osteoplastischer oder osteolytische) Prozesse des Skeletts. Zudem ist eine Ganzkörperabbildung möglich, ggf. Detektion pathologischer Prozesse vor morphologischem Korrelat.
Nachteil: Aufgrund der geringen Spezifität und geringen Bildauflösung ist für die Interpretation der Befunde die Korrelation mit Röntgenbildern oder anderen radiologischen Verfahren erforderlich.

Indikationen: Die Szintigrafie wird bei der Metastasensuche von extraossären Tumoren (**Abb. B-4.12b**), bei der Suche nach Skip lesions bei Knochentumoren, zur Frühdiagnose und Verlaufskontrolle von Osteitis und Osteomyelitis sowie bei V. a. Protheseninfektion oder -lockerung eingesetzt. Ihr Einsatzbereich umfasst die Therapieplanung und/oder -kontrolle.

Indikationen: Die Szintigrafie wird bei der Metastasensuche von extraossären Tumoren (**Abb. B-4.12b**) bzw. bei der Suche nach Skip lesions bei Knochentumoren eingesetzt. Sie kann bei der Charakterisierung, Aktivitäts- und Dignitätsbeurteilung von Knochentumoren Zusatzinformationen liefern. Sie wird zur Frühdiagnose und Verlaufskontrolle von Osteitis und Osteomyelitis, Arthritiden sowie bei der Abklärung einer Protheseninfektion oder -lockerung eingesetzt. Auch der Nachweis einer Osteonekrose und die Differenzierung zwischen einer alten oder frischen Kompressionsfraktur sind mit der Szintigrafie möglich. Ggf. können okkulte Frakturen erkannt werden (dies jedoch gegenwärtig eher durch die MRT als durch die Szintigrafie).
Ihr Einsatzbereich umfasst die Therapieplanung und/oder -kontrolle.

Positronenemissionstomografie (PET)

Methode: (s. a. S. 143): Die PET ermöglicht eine Beurteilung biochemischer und physiologischer Funktionen durch die Verteilung bestimmter Radiopharmaka im Organismus. In Kombination mit CT und MRT können die Bilddaten fusioniert werden, so dass Morphologie und Funktion korreliert werden können.

Indikationen: Die häufigsten Indikationen der PET sind stoffwechselbezogene bzw. aktivitätsbezogene Fragestellungen in der Onkologie, der Neurologie und der Kardiologie.

Positronenemissionstomografie (PET)

Methode: (s. a. S. 143): Bei der PET werden Radionuklide verwendet, die Positronen emittieren (β-Strahlung). Die PET ermöglicht eine Beurteilung biochemischer und physiologischer Funktionen durch die Verteilung bestimmter Radiopharmaka im Organismus. In Kombination mit CT und MRT können die Bilddaten fusioniert werden, so dass Morphologie und Funktion korreliert werden können.

Indikationen: Die häufigsten Indikationen der PET sind stoffwechselbezogene bzw. aktivitätsbezogene Fragestellungen in der Onkologie (z. B. Differenzierung zwischen vitalem Tumorgewebe und Narbengewebe/avitalem Tumorgewebe), der Neurologie (z. B. Demenz-Diagnostik) und der Kardiologie.
Sie wird angewendet zur Tumorlokalisation (z. B. bei unklarem Primärtumor), zur allgemeinen Diagnostik, zum Staging und Re-Staging im Therapieverlauf bzw. zur Differenzierung zwischen Resttumor/Rezidiv und Narbengewebe.

4.2 Leitbefunde – vom radiologischen Befund zur Diagnose

4.2.1 Periostale Reaktionen

Eine Periostreaktion entsteht durch Ödem, Kortikalisdestruktion, Periostabhebung, Hyperämie oder Freisetzung von Substanzen, die die Knochenneubildung induzieren. Im Röntgenbild werden sie erst erkennbar, wenn sie verkalken.

Kontinuierliche Periostreaktionen mit Kortikalisdestruktion finden sich bei expansiven Knochentumoren. Kontinuierliche Periostreaktionen mit intakter Kortikalis werden durch ein Ödem oder passive Hyperämie ausgelöst. **Solide Periostreaktionen** mit verdickter Kortikalis entstehen bei chronischen Prozessen. Eine lamellen- oder zwiebelschalenartige Periostreaktion ist Ausdruck eines aggressiven benignen oder malignen Prozesses. Parallele Spikulae sprechen für hohe Aggressivität.

4.2 Leitbefunde – vom radiologischen Befund zur Diagnose

4.2.1 Periostale Reaktionen

Eine Periostreaktion entsteht durch Ödem, Kortikalisdestruktion, Periostabhebung, Hyperämie oder Freisetzung von Substanzen, die die Knochenneubildung induzieren. Im Röntgenbild werden sie erst erkennbar, wenn sie verkalken. Die Art der periostalen Reaktion wird bestimmt durch die Aggressivität und die Wachstumsgeschwindigkeit der zugrunde liegenden Knochenerkrankung.

Kontinuierliche Periostreaktionen – keine Unterbrechung des Periosts – mit Kortikalisdestruktion finden sich bei expansiven, mit geringer bis mittlerer Geschwindigkeit wachsenden Knochentumoren. Kontinuierliche Periostreaktionen mit intakter Kortikalis werden durch eine nur mikroskopisch nachweisbare Penetration der Kortikalis, ein Ödem oder eine passive Hyperämie ausgelöst. **Solide Periostreaktionen**, bei denen im Röntgenbild eine verdickte Kortikalis zu sehen ist, entstehen bei chronischen Prozessen wie chronischer Osteomyelitis oder Osteoidosteom. Bei einer Osteomyelitis oder bei Knochentumoren kann gelegentlich eine einzelne Periostlamelle gefunden werden. Eine lamellen- oder zwiebelschalenartige Periostreaktion ist Ausdruck eines aggressiven benignen oder malignen Prozesses (z. B. akute Osteomyelitis, Ewing-Sarkom oder Osteosarkom). Parallele Spikulae (hair on end) sprechen für eine hohe Aggressivität.

B-4.13 Periostale Reaktionen

a 4-jährige Patientin mit Osteosarkom der proximalen Tibia links. Neben ausgedehnten knöchernen Destruktionen und Durchbruch des Periosts zeigen sich im kaudalen Anteil des Tumors deutliche Periostreaktionen, an der medialen Tibia das typische Codman-Dreieck (Pfeil).
b Osteosarkom mit spikulärer Periostreaktion im mittleren Abschnitt des Humerus. Im lateralen Anteil „sunburst"-artige Periostreaktion.

B-4.13

Eine **unterbrochene Periostreaktion** entsteht entweder durch sekundäre, tumorbedingte Destruktion einer ursprünglich kontinuierlichen Periostreaktion oder durch einen schnell wachsenden Tumor. Die hohe Aggressivität ist in der Regel Ausdruck einer malignen Erkrankung. Das sog. **Codman-Dreieck** (**Abb. B-4.13**) findet sich häufig bei Osteosarkomen und Ewing-Sarkomen. Eine unterbrochene lamelläre Periostreaktion zeigt eine gesteigerte Aggressivität an, während die unterbrochene, spikuläre Form bei einem ausgedehnten extraossären Tumorwachstum zu finden ist.
Bei den **komplexen Periostreaktionen** werden periostale Reaktionen mit divergierenden Spikulae und kombinierte Periostreaktionen unterschieden. Beide Formen treten bei hochmalignen Knochentumoren auf.

Eine **unterbrochene Periostreaktion** entsteht entweder durch sekundäre, tumorbedingte Destruktion einer ursprünglich kontinuierlichen Periostreaktion oder durch einen schnell wachsenden Tumor. Das sog. **Codman-Dreieck** (**Abb. B-4.13**) findet sich häufig bei Osteosarkomen und Ewing-Sarkomen.

4.2.2 Veränderungen der Knochendichte

4.2.2 Veränderungen der Knochendichte

Zunahme der Knochendichte – Transparenzverminderung

Zunahme der Knochendichte – Transparenzverminderung

Die **Osteosklerose** ist definiert als eine Zunahme der Knochendichte, bedingt durch gesteigerte Osteoblastenaktivität, Produktion von knochenähnlichem Gewebe durch osteo- oder chondrogene Tumorzellen oder Kalzifikation anderer Gewebe im Knochen oder in seiner Peripherie (**Tab. B-4.1**).

Die **Osteosklerose** ist definiert als eine Zunahme der Knochendichte verschiedenster Ursachen (**Tab. B-4.1**).

B-4.1 Ursachen der Osteosklerose

solitäre oder multiple disseminierte osteosklerotische Läsionen
- Kompaktainsel
- Osteopoikilie
- Osteom (multipel z. B. bei Gardner-Syndrom)
- benigne und maligne Knochentumoren, osteoplastische Metastasen
- chronische oder ausgeheilte Osteomyelitis, Brodie-Abszess
- Kallus nach Fraktur, Ermüdungsfraktur, abgeheilte Knochenläsion
- ältere Knocheninfarkte
- Strahlenosteonekrose
- avaskuläre Epiphysennekrosen
- Morbus Perthes
- fibröse Dysplasie

generalisierte diffuse Osteosklerose
- physiologische Osteosklerose des Neugeborenen
- angeborene Syphilis
- infantile kortikale Hyperostose
- Hypoparathyreoidismus
- Osteopetrose (Marmorknochenkrankheit)
- ausgedehnte ossäre Metastasen (**Abb. B-4.14a**)
- Osteomyelofibrose
- Morbus Paget
- fibröse Dysplasie
- Fluorose

B-4.14 Veränderungen der Knochendichte

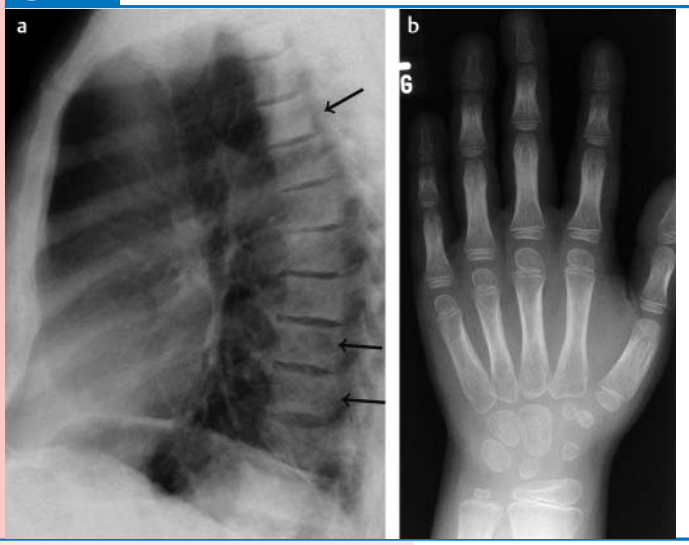

a Transparenzverminderung bei diffusen sklerotischen Metastasen (Pfeile) der gesamten Brustwirbelsäule bei Prostatakarzinom.
b Transparenzvermehrung bei 9-jährigem Jungen nach längerer Kortisonbehandlung. Ausgeprägte Transparenzvermehrung der knöchernen Strukturen im Rahmen einer kortisoninduzierten Osteoporose. Skelettalter mit 6,5 Jahren deutlich retardiert.

► Merke.

► Merke. Die häufigsten Ursachen der diffusen Osteosklerose sind („**3M-PROFS**“):
- **M –** Metastasen (osteoplastisch)
- **M –** Mastozytose
- **M –** Myelofibrose
- **P –** Paget oder Pyknodystose
- **R –** renale Osteodystrophie
- **O –** Osteopetrose
- **F** – Fluorose
- **S** – Sichelzellanämie.

Herabsetzung der Knochendichte – Transparenzvermehrung

Die **Osteopenie** (**Tab. B-4.2**) ist eine Herabsetzung der Knochendichte. Sie wird auf dem Röntgenbild erst sichtbar, wenn der Kalksalzgehalt um mind. 30 % reduziert ist.

Herabsetzung der Knochendichte – Transparenzvermehrung

Die **Osteopenie**, eine Herabsetzung der Knochendichte, resultiert aus einer verminderten Knochenbildung und/oder einer gesteigerten Knochenresorption (**Tab. B-4.2**). Die Osteopenie wird auf dem Röntgenbild erst sichtbar, wenn der Kalksalzgehalt des Knochens um mindestens 30 % reduziert ist (quantitative Messung s. a. S. 319).

B-4.2 Ursachen der Osteopenie

lokalisierte Osteopenie
- Inaktivitätsosteoporose
- Entzündung (rheumatoide Arthritis, Osteomyelitis, Tuberkulose)
- Tumor, osteolytische Metastasen
- Plasmozytom
- Morbus Paget
- fibröse Dysplasie

generalisierte Osteopenie
- Osteoporose, Inaktivitätsosteoporose
- Osteogenesis imperfecta
- Anämie
- Knochenmarksinfiltration (multiples Myelom, Karzinomatose)
- rheumatoide Arthritis und andere Kollagenosen
- endokrine Störungen (Cushing-Syndrom, Diabetes mellitus, Hyperthyreose)
- Medikamente (Steroide, Heparin, s. **Abb. B-4.14b**)
- Osteomalazie, Rachitis
- Defekte im renal-tubulären oder intestinalen Kalziumtransportsystem
- Hyperparathyreoidismus

4.2.3 Weichteile

► Merke.

4.2.3 Weichteile

► Merke. Sonografie, CT und v. a. die MRT erlauben eine bessere Differenzierung verschiedener Weichteilgewebe als das konventionelle Röntgen. Inbesondere für die Diagnostik der Weichteiltumoren ist die **MRT** besonders aussagekräftig, da eine exakte Beurteilung der Tumorausdehnung, v. a. auch hinsichtlich der Frage einer Infiltration des Gefäß-Nerven-Bündels und der Muskulatur, möglich ist.

Veränderungen mit erniedrigter Röntgendichte

Fett

Da Fettgewebe weniger strahlendicht, und damit transparenter ist als die übrigen Weichteile, lässt es sich in der Regel auf Röntgenaufnahmen gut erkennen. Die bei Lipomen entstehenden Aufhellungen sind vom umgebenden dichteren Weichteilschatten meist gut abgrenzbar, sofern die Lipome nicht eine größere fibrotische Komponente aufweisen oder, wie beim Liposarkom, einen hohen Zellgehalt besitzen (**Abb. B-4.15a**).

B-4.15 Weichteilveränderungen mit niedriger Röntgendichte

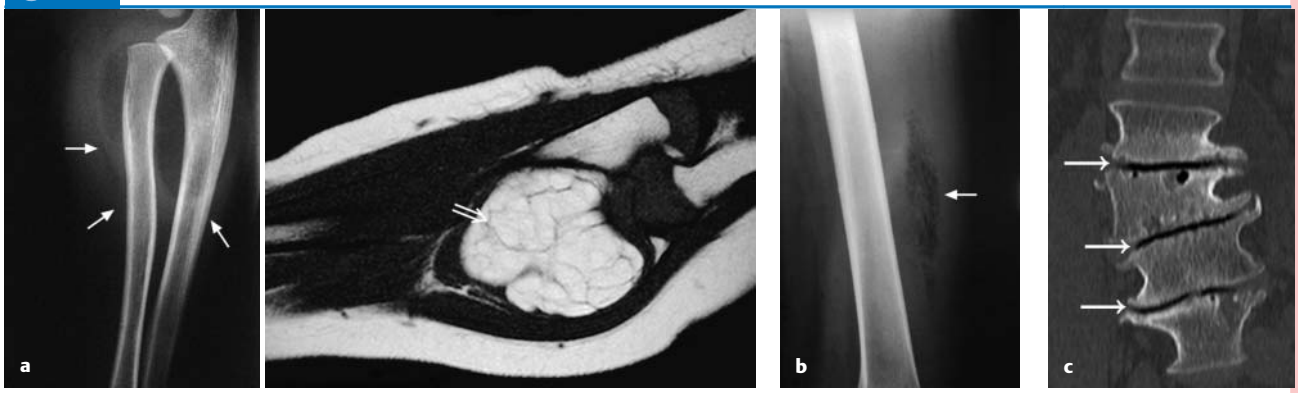

a Ausgedehntes Lipom am proximalen Unterarm (Pfeile) bei einem 5-jährigen Jungen. Der entsprechende MRT-Schnitt in T1-Wichtung in koronarer Schichtführung zeigt eine hyperintense, mit Septen durchzogene Raumforderung (Doppelpfeil).
b Weichteilabszess an der Oberschenkelinnenseite rechts. Luftansammlung in den paraossären Weichteilen an der medialen Seite des Femurs etwa im mittleren Drittel (Pfeil).
c Vakuumphänomen der Lendenwirbelsäule mit Gasnachweis in den Bandscheibenfächern in der CT (Pfeile).

Gas

Gasansammlungen in den Weichteilen können verschiedene Ursachen haben:

- **Physiologisch** vorkommende Luft an unphysiologischer Stelle, z. B. luftgefüllte Darmschlingen in einer Leistenhernie.
- Nach **Operationen** oder **penetrierenden Verletzungen:** Nach Frakturen der Nasennebenhöhlen (NNH) kann sich Luft in die Gesichtsweichteile ausdehnen. Ein subkutanes Emphysem der Thoraxwand kann nach Rippenfrakturen mit Verletzung der Lunge entstehen. Im Röntgenbild imponieren streifige oder auch blasige Lufteinschlüsse in den Weichteilen, durch die z. B. die Faserung des M. pectoralis major sichtbar wird. Die Luft kann sich bis in die Hals- und Gesichtsweichteile ausdehnen.
- **Infektionen** mit gasbildenden Erregern, v. a. Clostridien (Gasbrand), oder in Abszessen (**Abb. B-4.15b**).
- **„Vakuumphänomen“** bei fortgeschrittener Bandscheiben- oder Gelenkdegeneration durch intradiskale Stickstoffansammlung (**Abb. B-4.15c**).

Veränderungen mit hoher Röntgendichte

Verkalkungen

- **Gefäße:** Verkalkungen der Arterienwände **(Arteriosklerose)** sind ein häufiger Befund bei älteren Patienten. Die größeren Arterien sind bevorzugt betroffen. Typische Lokalisationen sind die **Karotisbifurkation**, der **Aortenbogen**, die **Bauchaorta** und die **A. lienalis**. Ausgeprägte Verkalkungen peripherer Arterien finden sich besonders bei Diabetikern (Mediasklerose). Bei jüngeren Patienten treten arterielle Verkalkungen bei Stoffwechselstörungen, wie Hyperkalzämie oder Hypercholesterinämie auf. Die parallele Verkalkungsstruktur wird auch als „tram track sign“ bezeichnet. 3–4 mm große runde Kalkherde in thrombosierten Venen werden **Phleboliten** genannt. Sie entstehen bevorzugt im Becken, aber auch in varikös veränderten Venen und venösen Angiomen.
- **Stoffwechselerkrankungen:** Weichteilverkalkungen entstehen oft bei Stoffwechselstörungen, die mit einer Hyperkalzämie einhergehen (z. B. Hyperparathyreoidismus, Hypervitaminose D, idiopathische Hyperkalzämie). Auch andere Stoffwech-

Veränderungen mit erniedrigter Röntgendichte

Fett

Fettgewebe lässt sich auf Röntgenaufnahmen i. d. R. gut erkennen. Die bei Lipomen entstehenden Aufhellungen sind meist gut abgrenzbar (**Abb. B-4.15a**).

Gas

Ursachen für Gasansammlungen in den Weichteilen:

- **physiologisch** vorkommende Luft an unphysiologischer Stelle (z. B. Leistenhernie)
- nach **Operationen** oder **penetrierenden Verletzungen** (z. B. Luft in den Gesichtsweichteilen nach NNH-Fraktur)
- **Infektionen** mit gasbildenden Erregern oder in Abszessen (**Abb. B-4.15b**).
- **„Vakuumphänomen“** bei fortgeschrittener Bandscheiben- oder Gelenkdegeneration (**Abb. B-4.15c**)

Veränderungen mit hoher Röntgendichte

Verkalkungen

- **Gefäße: Arteriosklerose** findet sich vor allem bei älteren Patienten und Diabetikern. Typische Stellen sind **Karotisbifurkation**, **Aortenbogen**, **Bauchaorta** und **A. lienalis**. 3–4 mm große Kalkherde in thrombosierten Venen werden **Phleboliten** genannt.

- **Stoffwechselerkrankungen:** Weichteilverkalkungen entstehen z. B. bei Hyperkalzämie und chronischer Niereninsuffizienz.

B-4.16 Weichteilveränderungen mit hoher Röntgendichte

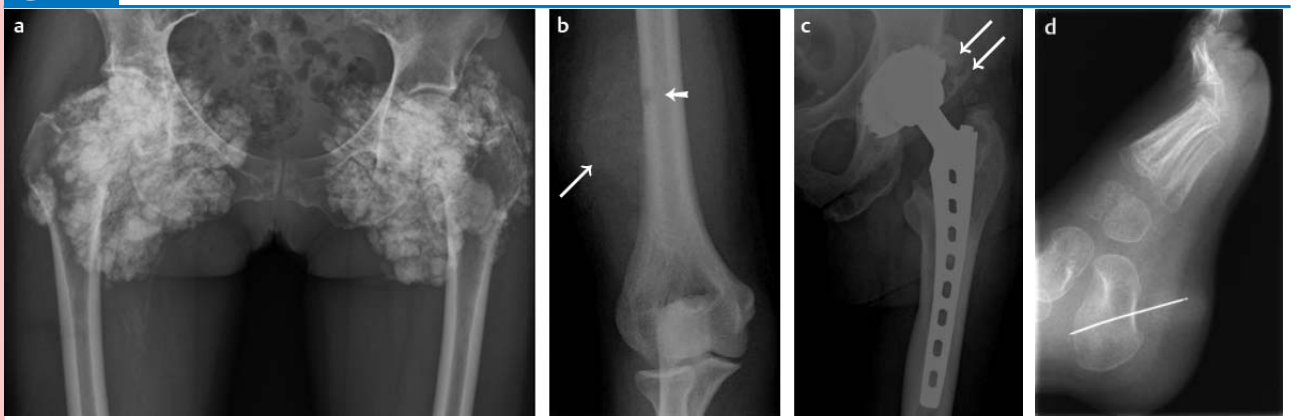

a Dermatomyositis mit ausgedehnten Verkalkungen gluteal beidseits.
b Myositis ossificans am distalen Humerus. Scharf begrenzte Verknöcherung (Pfeil) vor allem dorsal des Humerus. Die kortikale Destruktion (dicker Pfeil) ist durch eine Biopsie bedingt, die aufgrund diagnostischer Unsicherheit durchgeführt wurde.
c Heterotope Ossifikation nach Hüft-TEP (Pfeile).
d Fremdkörper: 2-jähriges Mädchen, das sich eine Nähnadel in den linken Fuß getreten hat.

- **Weichteilverletzungen:** Hämatome können häufig mit einem zirkulären, manchmal auch mit einem atypisch bizarr konfigurierten Muster verkalken. Nach Injektionen (z. B. Chinin, Penicillin) können sich am Injektionsort Verkalkungen bilden.
- **Bindegewebserkrankungen:** Mit ausgedehnten Weichteilverkalkungen gehen Sklerodermie, Dermatomyositis (**Abb. B-4.16a**) und Polymyositis einher. Degenerative Veränderungen in Sehnen und Bändern rufen häufig Verkalkungen hervor.
- **Infektionen:** Verkalkungen häufig bei Tuberkulose und einigen parasitären Erkrankungen (z. B. Zystizerkose, Taenia solium).

Verknöcherungen

- Röntgenologisch werden Verknöcherungen beispielsweise bei der **Myositis ossificans** beobachtet (**Abb. B-4.16b**). Aus wolkigen bis netzartigen Weichteilverdichtungen entstehen spongiöse und kortikale Knochenstrukturen in Muskeln und Sehnen. In der CT sind das Zonenphänomen (dichte Kapsel und weniger dichtes Zentrum) und der geschichtete Aufbau besser zu erkennen.
- **Heterotope Ossifikationen** (**Abb. B-4.16c**) stellen Verknöcherungen an verschiedenen, atypischen Lokalisationen im Körper dar. Sie entstehen postoperativ, posttraumatisch oder spontan.

selerkrankungen (chronische Niereninsuffizienz, Hypo- und Pseudohypoparathyreoidismus) gehen häufig mit Weichteilverkalkungen einher. Weichteilverkalkungen in Gichttophi und bei der Alkaptonurie sind Sekundärphänomene.

- **Weichteilverletzungen:** Hämatome können häufig mit einem zirkulären, manchmal auch mit einem atypisch bizarr konfigurierten Muster verkalken. Diese Verkalkungen können bei Kindern bereits innerhalb weniger Tage entstehen, z. B. beim Kephalhämatom. Auch nach Injektionen, besonders von Chinin und Penicillin können sich am Injektionsort (v. a. in der Glutäalmuskulatur) Verkalkungen bilden, ferner bei Frostbeulen und chronischen Stauungsödemen der unteren Extremität.
- **Bindegewebserkrankungen:** Typischerweise gehen Sklerodermie, Dermatomyositis (**Abb. B-4.16a**) und Polymyositis mit ausgedehnten Weichteilverkalkungen einher. Feinfleckige Verkalkungen treten beim Ehlers-Danlos-Syndrom, beim Pseudoxanthoma elasticum und bei der Weber-Christian-Erkrankung auf. Degenerative Veränderungen in Sehnen und Bändern rufen häufig Verkalkungen hervor, die in angrenzende Bursen einbrechen können. Ein typisches Beispiel dafür sind Verkalkungen in der Rotatorenmanschette bei der Periarthritis humeroscapularis.
- **Infektionen:** Häufig finden sich Verkalkungen bei einer Tuberkulose, meist in Lymphknoten oder Senkungsabszessen. Ferner können bei einigen parasitären Erkrankungen (z. B. Zystizerken und Filarien) Weichteilverkalkungen entstehen.

Verkalkungen in den Weichteilen können auch durch Film- oder Folienfehler vorgetäuscht werden. In Zweifelsfällen müssen die Folien auf Verschmutzungen, Fremdkörper in der Kassette oder Foliendefekte überprüft werden. Aufgrund der fortgeschrittenen technischen Umstellung von Film-Folien-Systemen auf digitale Detektoren nehmen diese Artefakte jedoch deutlich ab.

Verknöcherungen

- Verknöcherungen werden beispielsweise bei der **Myositis ossificans** (**Abb. B-4.16b**) beobachtet, die nach ihrer Ursache in drei Gruppen eingeteilt wird: Myositis ossificans congenita, traumatica oder neuropathica. Röntgenologisch werden initial wolkige bis netzartige Weichteilverdichtungen beobachtet, aus denen im weiteren Verlauf organisierte spongiöse und kortikale Knochenstrukturen entstehen. Sie dehnen sich normalerweise entlang der Achse der betroffenen Muskeln und Sehnen aus und können den benachbarten Knochen arrodieren oder auch fest mit ihm verwachsen. In der CT sind das Zonenphänomen (dichte Kapsel und weniger dichtes Zentrum) und der gelegentlich geschichtete Aufbau besser zu erkennen. Histologisch/zytologisch ist die Myositis ossificans mitunter nur schwer von einem Osteosarkom zu differenzieren.
- **Heterotope Ossifikationen** (**Abb. B-4.16c**) sind Verknöcherungen an verschiedenen, atypischen Lokalisationen im Körper. Sie entstehen postoperativ, posttraumatisch oder spontan, häufig z. B. nach Hüft-Totalendoprothese (TEP). Ätiologisch wird

eine entzündliche Veränderung angenommen, die eine Freisetzung von Wachstumsfaktoren und die Verknöcherung induziert.

Fremdkörper

Die Nachweisbarkeit von Fremdkörpern im Weichteilgewebe wird durch ihre Röntgendichte bestimmt. In der Regel gut zu erkennen sind **metallische Fremdkörper** (**Abb. B-4.16d**) und größere **Glassplitter**. Holzsplitter, sehr feine Glassplitter, Porzellan und Plastik sind im Röntgenbild meist nicht abgrenzbar. In Zweifelsfällen lässt sich mithilfe eines vergleichbaren Testobjektes die Röntgendichte ermitteln. Mit der CT sind oft auch Fremdkörper nachweisbar, die mit konventionellen Röntgenaufnahmen nicht dargestellt werden. Bei nicht oder wenig röntgendichten Fremdkörpern kann gegebenenfalls auch die Sonografie zur weiteren Diagnostik und Fremdkörperlokalisation beitragen.

► Merke. Zink-, jod-, silber-, barium-, wismut- oder kalziumhaltige Salben und Medikamente sind sehr röntgendicht und dürfen nicht mit Fremdkörpern verwechselt werden.

Injektionen von Wismut, Jodoform oder Glycerin in die Glutäalmuskulatur sind ebenfalls röntgenologisch nachweisbar.

4.3 Wichtige Krankheitsbilder – von der Diagnose zum Befund

4.3.1 Entwicklungsstörungen

Achondroplasie

► Definition. Autosomal-dominant vererbte, generalisierte Skeletterkrankung, der eine Störung von Knorpelaufbau und -proliferation in den Röhrenknochen zugrunde liegt. Die Mineralisation des Knorpels ist dabei nicht beeinträchtigt.

Klinik: Disproportionierter Zwergwuchs mit verkürzten Extremitäten bei annähernd normaler Länge des Stammskeletts.

Diagnostisches Vorgehen: Anfertigung konventioneller Röntgenbilder: Schädel seitlich, Wirbelsäule seitlich, ggf. auch a.-p., Beckenübersicht, linke Hand d. v., Knie a.-p., ggf. Arm a.-p. Auch mithilfe molekulargenetischer Untersuchungen (Nachweis der Gendefekte) lässt sich die Diagnose sichern.

Radiologische Diagnostik: Auf dem **Röntgenbild** (**Abb. B-4.17**) ist charakteristischerweise eine Verbiegung, Verkürzung und Verbreiterung der Röhrenknochen mit **aufgetriebenen Metaphysen** zu sehen. Neben einer Deformierung der Epiphysenfugen, die am Knie V-förmig sein kann, finden sich eine **unregelmäßige Konturierung der Kortikalis** und häufig eine **weitmaschige Transformation der Spongiosa**. Der durch einen nicht progredienten Hydrozephalus bei kleinem Foramen magnum hervorgerufene Makrozephalus ist durch ein **prominentes Stirnbein** und eine **steilgestellte Schädelbasis** charakterisiert. Die Wirbelkörper sind deutlich höhengemindert oder auch keilförmig deformiert, die Zwischenwirbelräume konsekutiv verbreitert. Die Interpedikularabstände der LWS nehmen von kranial nach kaudal ab, die Pedikel selbst sind kurz. Neben einer lordotischen Knickbildung lumbosakral kann eine verstärkte Kyphose thorakolumbal zur Gibbusbildung führen. Ein **hypoplastisches Os ileum** mit **flachem Acetabulum**, annähernd horizontal verlaufendem Pfannendach und medialer Spornbildung charakterisieren die Veränderungen am Becken.

Fremdkörper

Die Nachweisbarkeit von Fremdkörpern im Weichteilgewebe wird durch ihre Röntgendichte bestimmt. Gut zu erkennen sind **metallische Fremdkörper** (**Abb. B-4.16d**) und größere **Glassplitter**.

► Merke.

4.3 Wichtige Krankheitsbilder – von der Diagnose zum Befund

4.3.1 Entwicklungsstörungen

Achondroplasie

► Definition.

Klinik: Disproportionierter Zwergwuchs.

Diagnostisches Vorgehen: Konventionelle Röntgenbilder und molekulargenetische Untersuchungen.

Radiologische Diagnostik: Auf dem **Röntgenbild** (**Abb. B-4.17**) sind eine Verbiegung, Verkürzung und Verbreiterung der Röhrenknochen mit **aufgetriebenen Metaphysen** zu sehen. Es finden sich eine **unregelmäßige Konturierung der Kortikalis** und häufig eine **weitmaschige Transformation der Spongiosa**. Der Makrozephalus ist durch ein **prominentes Stirnbein** und eine **steilgestellte Schädelbasis** charakterisiert. Am Becken findet sich ein **hypoplastisches Os ileum mit flachem Acetabulum**.

B-4.17 Neugeborenes mit Achondroplasie

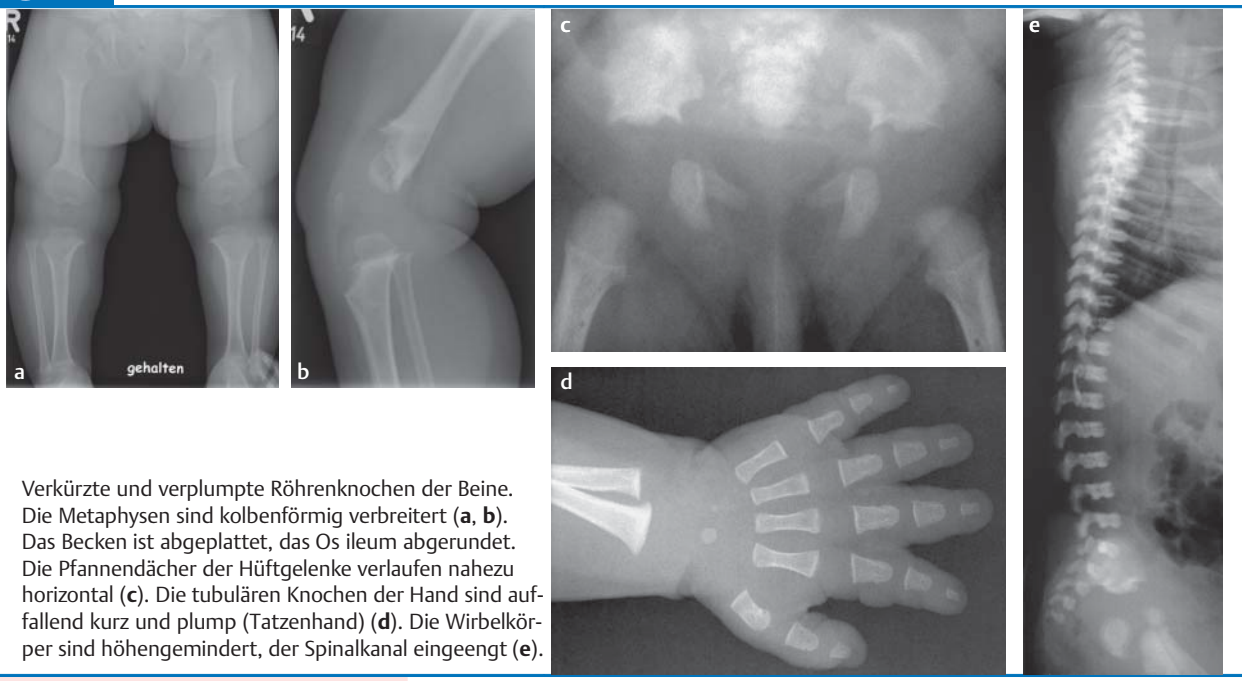

Verkürzte und verplumpte Röhrenknochen der Beine. Die Metaphysen sind kolbenförmig verbreitert (**a**, **b**). Das Becken ist abgeplattet, das Os ileum abgerundet. Die Pfannendächer der Hüftgelenke verlaufen nahezu horizontal (**c**). Die tubulären Knochen der Hand sind auffallend kurz und plump (Tatzenhand) (**d**). Die Wirbelkörper sind höhengemindert, der Spinalkanal eingeengt (**e**).

Osteogenesis imperfecta

► **Synonym.**

► **Definition.**

Klinik: 5 Subtypen sind klassifiziert. Der autosomal-dominante Typ I geht mit erhöhter Knochenbrüchigkeit bereits im ersten Lebensjahr, blauen Skleren und Innenohrschwerhörigkeit einher.

Diagnostisches Vorgehen:
s. Achondroplasie (S. 315)

Radiologische Diagnostik: Die grazilen, schmächtigen Knochen weisen im **Röntgenbild** (**Abb. B-4.18**) eine **dünne und porotische Kompakta**, besonders in den **Diaphysen**, auf. Multiple Knochenbrüche führen zu **sekundären Verformungen und Verbiegungen** sowie zum Minderwuchs. Durch Kompressionsfrakturen der Wirbelkörper entstehen sog. Fischwirbel (s. S. 616). Am Schädel finden sich multiple Schaltknochen und eine basiläre Impression.

Osteogenesis imperfecta

► **Synonym.** Glasknochenkrankheit

► **Definition.** Erblich bedingte Skeletterkrankung, der eine Störung der Kollagensynthese in den Osteoblasten zugrunde liegt. Diese führt zu einer unzureichenden periostalen und endostalen Knochenneubildung mit Osteoporose und erhöhter Knochenbrüchigkeit.

Klinik: Man unterscheidet 5 Subtypen mit unterschiedlicher Prognose und Symptomausprägung. Der autosomal-dominante Typ I ist der Prototyp der Osteogenesis imperfecta. Er geht mit erhöhter Knochenbrüchigkeit bereits im ersten Lebensjahr, blauen Skleren und zunehmender Innenohrschwerhörigkeit einher. Sekundäre Skelettveränderungen resultieren aus häufigen Frakturen mit übermäßiger Kallusbildung. Schlaffe Bänder können eine Gelenkinstabilität zur Folge haben.

Diagnostisches Vorgehen: s. Achondroplasie (S. 315). Statt einer Röntgenaufnahme des Knies kann eine Aufnahme des ganzen Beins angefertigt werden.

Radiologische Diagnostik: Die grazilen, schmächtigen Knochen weisen im **Röntgenbild** (**Abb. B-4.18**) eine **dünne und porotische Kompakta**, besonders ausgeprägt in den **Diaphysen**, auf. Durch die äußerst rarefizierte Spongiosa mit sehr zarten Knochenbälkchen entsteht das Bild des „Glasknochens". Die daraus resultierenden multiplen Knochenbrüche führen zu **sekundären Verformungen und Verbiegungen** sowie zum Minderwuchs. Eine überschießende Kallusbildung verstärkt die Deformierung der Extremitätenknochen weiter. Durch Kompressionsfrakturen der Wirbelkörper entstehen sog. Fischwirbel (s. S. 616). Eine Verknöcherung der Membrana interossea zwischen Radius und Ulna ist häufig. Am Schädel finden sich multiple Schaltknochen (s. S. 304) und eine basiläre Impression (s. S. 619). Daneben finden sich schwere Verformungen des Beckens, eine Protrusio acetabuli ist dabei häufig.

B-4.18 Osteogenesis imperfecta

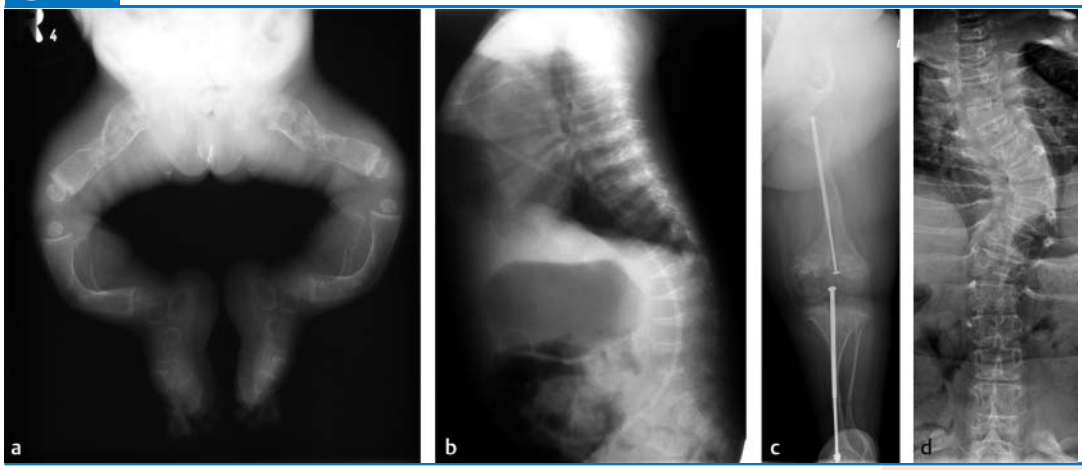

► **Klinischer Fall.** Bei der hier vorgestellten Patientin wurde eine Osteogenesis imperfecta Typ III diagnostiziert. Das Mädchen fiel nach der Geburt durch einen dreieckförmigen Kopf mit weiten Fontanellen sowie kurzen, deformierten Extremitäten auf. Bereits im Neugeborenenalter traten die ersten Frakturen auf. Die Röntgenaufnahme beider Beine, die im Alter von 10 Monaten angefertigt wurde (**Abb. B-4.18a**), zeigt eine schwere Osteopenie der Knochen („Glasknochen"). Die langen tubulären Knochen sind kurz und deformiert. Beide Femora weisen in Schaftmitte verheilte Frakturen auf. Alle Wirbelkörper (**Abb. B-4.18b**) sind erheblich abgeflacht, an der LWS auch dreieckförmig deformiert durch ventral betonte Kompressionsfrakturen. Das im Alter von 14 Jahren angefertigte Röntgenbild des linken Beins (**Abb. B-4.18c**) zeigt deutlich aufgetriebene Metaphysen und Epiphysen mit sehr grazielen Diaphysen. Die distale Femurmetaphyse weist eine inhomogene Mineralisation auf (Honigwaben- oder Popkornverkalkungen). Femur und Tibia sind mit Marknägeln stabilisiert. Die Fibula ist distal deformiert. An der Wirbelsäule (**Abb. B-4.18d**) besteht eine ausgeprägte Kyphoskoliose. Die Wirbelkörper sind höhengemindert.

► **Klinischer Fall.**

Angeborene Hüftgelenksdysplasie

Der Begriff angeborene Hüftgelenksdysplasie ist nicht korrekt, denn in den meisten Fällen handelt es sich um eine **Hüftreifungsverzögerung** bzw. **-störung**. Bei etwa 2 % aller Säuglinge kann eine Hüftreifungsstörung diagnostiziert werden, Mädchen sind 5-mal häufiger als Jungen betroffen. Die Erkrankung tritt familiär gehäuft auf. Bei Neugeborenen aus Beckenend-/Steißlage ist das Risiko einer Hüftreifungsstörung 10-mal höher als bei Neugeborenen aus Kopflage.

Klinik: Typisch ist eine **Lateral- und Kranialverlagerung des Hüftkopfes** mit sekundärer Ausbildung eines abgeflachten, dysplastischen Azetabulums. In schweren Fällen luxiert der Hüftkopf nach dorsokranial. Klinische Zeichen sind Beinlängendifferenz, Abspreizhemmung, Asymmetrie der Glutealfalten und das positive Ortolani-Zeichen in den ersten Lebenstagen, bei dem ein intraartikuläres Schnapp-Phänomen durch Bewegung des Hüftkopfes über den Sekundärlimbus auftritt. Für die Prognose entscheidend ist die rechtzeitige Diagnose. Eine konservative Therapie mit Breitwickeln oder Spreizhose ermöglicht dann eine regelrechte Gelenkentwicklung. Andernfalls entsteht frühzeitig eine Coxarthrose.

Radiologische Diagnostik: Das Hüftgelenk des Neugeborenen und jungen Säuglings ist im Wesentlichen noch knorpelig, so dass Röntgenuntersuchungen eine nur sehr geringe Aussagefähigkeit haben. Alle Neugeborenen werden in Deutschland einem **sonografischen** Screening der Hüften zugeführt, um eine rechtzeitige Diagnose der Hüftdysplasie zu ermöglichen. Das Gelenk wird dabei in Seitenlage des Säuglings im Längsschnitt mit einem Linearschallkopf untersucht (**Abb. B-4.19**). Die nach Graf definierte Ebene zeigt das Os ileum in einem gradlinigen Verlauf (Grundlinie), das durch das Os ileum gebildete Pfannendach sowie das Labrum acetabulare. Zur quantitativen Auswertung müssen dabei der **Winkel α** zwischen Grundlinie und Pfannendachlinie sowie der **Winkel β** zwischen Grundlinie und Ausstellungslinie bestimmt werden (**Abb. B-4.19**). Die Einteilung des Hüfttyps wird durch den Winkel α

Angeborene Hüftgelenksdysplasie

Meist handelt es sich um eine **Hüftreifungsverzögerung** bzw. **-störung**. Sie wird bei etwa 2 % aller Säuglinge diagnostiziert, Mädchen sind 5-mal häufiger betroffen. Die Erkrankung tritt familiär gehäuft auf.

Klinik: Typisch ist eine **Lateral- und Kranialverlagerung des Hüftkopfes** mit sekundärer Ausbildung eines abgeflachten, dysplastischen Azetabulums. Klinische Zeichen sind Beinlängendifferenz, Abspreizhemmung, Asymmetrie der Glutealfalten und das positive Ortolani-Zeichen. Die Therapie ist konservativ mit Breitwickeln oder Spreizhose.

Radiologische Diagnostik: Weil das Hüftgelenk des Neugeborenen noch knorpelig ist, wird die Säuglingshüfte **sonografisch** im Rahmen des Neugeborenenscreenings erfasst. Das Gelenk wird dabei in Seitenlage des Säuglings im Längsschnitt mit einem Linearschallkopf untersucht (**Abb. B-4.19**). Dabei wird der Winkel α zwischen Grundlinie und Pfannendachlinie sowie der Winkel β zwischen Grundlinie und Ausstellungslinie bestimmt (**Abb. B-4.19**). Die Einteilung des Hüfttyps wird durch den Winkel α bestimmt (**Tab. B-4.3**).

B-4.19 Angeborene Hüftgelenksdysplasie

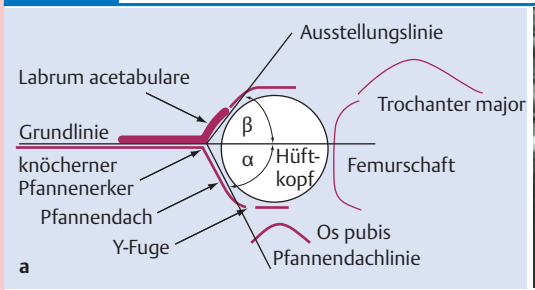

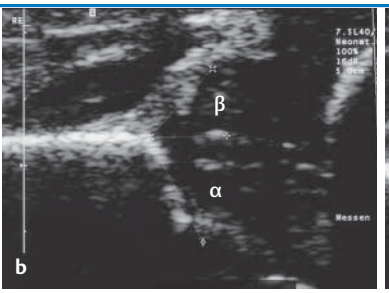

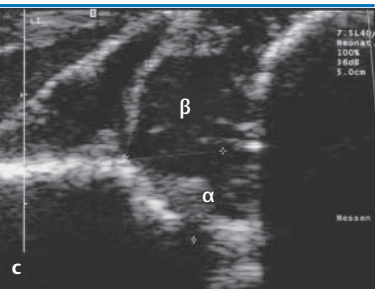

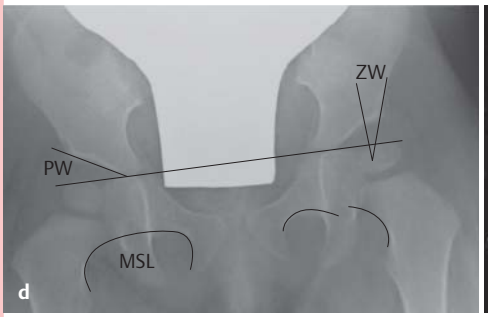

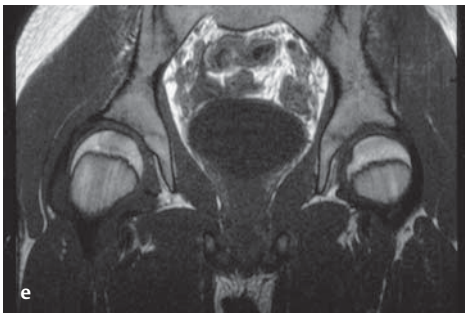

a Schematische Darstellung eines Sonografiebildes mit Hilfslinien.
b **Sonografie** des rechten Hüftgelenks bei einem Neugeborenen: Normalbefund (α-Winkel 64°, β-Winkel 46°).
c **Sonografie** des linken Hüftgelenks bei einem Neugeborenen: unreife Hüfte TypII a nach Graf (α-Winkel 55°, β-Winkel 71°).
d **Röntgenbild** einer Einjährigen mit beidseitiger Hüftdysplasie: Die Pfannendächer sind zu steil. Der linke Hüftkopf steht in Subluxationsstellung, die Ménard-Shenton-Linie (MSL) ist unterbrochen (normalerweise harmonisch halbkreisförmige Linie zwischen Foramen obturatum und medialer Schenkelhalsbegrenzung). PW = Pfannendachwinkel nach Hilgenreiner, ZW = Zentrumeckenwinkel nach Wiberg.
e **MRT** eines 13-Jährigen mit angeborener Hüftgelenksdysplasie rechts. Das Pfannendach ist zu steil, die knöcherne Überdachung des Hüftkopfes nur unzureichend.

bestimmt (**Tab. B-4.3**). Therapeutische Konsequenzen ergeben sich ab einem Hüfttyp IIb, in einigen Fällen schon ab Typ IIa.

B-4.3

B-4.3 Einteilung des Hüfttyps

Typ	Winkel α	Winkel β
ausgereifte Hüfte		
I a	≥ 60°	< 55°
I b	≥ 60°	≥ 55°
physiologische Verknöcherungsverzögerung		
II a (bis 12. Lebenswoche)	50°–59°	
pathologische Verknöcherungsverzögerung		
II b (ab 12. Lebenswoche)	50°–59°	
gefährdete oder kritische Hüfte		
II g oder c	43°–49°	≤ 77°
Hüfte am Dezentrieren		
D	43°–49°	> 77°
mobile Hüfte		
M	> 43°–59°	55°–77°
dezentrierte Hüfte		
III a	< 43°	> 77°
III b (mit Strukturstörung des knorpeligen Erkers)	< 43°	> 77°
luxierte Hüfte		
IV	< 43°	> 77°

Röntgenbilder haben bei Neugeborenen und jungen Säuglingen nur eine geringe Aussagefähigkeit, da der Hüftkopf noch vollständig aus Knorpel aufgebaut und daher nicht röntgendicht ist. Frühestens ab dem 3. Lebensmonat sind Beckenübersichtsaufnahmen indiziert. Ihre Auswertung erfolgt unter Verwendung einiger Hilfslinien: Für Pfannendachwinkel und Zentrumeckenwinkel nach Wiberg gibt es altersabhängige Normwerte. Die Ménard-Shenton-Linie hat normalerweise einen glatten Bogen von der medialen Schenkelhalsbegrenzung zum Foramen obturatum und ist bei einer Hüftluxation unterbrochen.

Eine Beckenübersichtsaufnahme ist frühestens ab dem 3. Lebensmonat indiziert.

4.3.2 Systemische erworbene Knochenerkrankungen

Osteoporose

► Definition. Mit Frakturen einhergehende Verminderung der Knochenmasse, -struktur und -funktion. Das Verhältnis von Kalkgehalt zu kollagener Grundsubstanz bleibt dabei in der abnehmenden Knochenmasse konstant.

Einteilung: Primäre (idiopathische) Osteoporose (> 90 %):

- **Postmenopausale** Osteoporose (Typ I): Sie tritt v. a. bei Frauen zwischen dem 50. und 65. Lebensjahr auf, wobei der Östrogenmangel einen gesteigerten Knochenumbau (high turnover) besonders in den ersten 5 postmenopausalen Jahren verursacht. Frakturen werden v. a. an den Wirbelkörpern beobachtet.
- **Senile** Osteoporose (Typ II): Zugrunde liegt ein langsamer Knochenumsatz (low turnover). Der Verlust von Knochenmasse betrifft sowohl den spongiösen als auch den kortikalen Knochen. Frakturen treten v. a. am peripheren Skelett auf.

Die **sekundäre Osteoporose** kommt deutlich seltener vor (< 10 %) und kann verschiedenste Ursachen haben, z. B. Hyperthyreose, Morbus Cushing, medikamentös (z. B. bei Langzeit-Kortisontherapie), Inaktivität.

Klinik: Die Osteoporose selbst verursacht i. d. R. keine Beschwerden. Diagnostiziert wird sie meist beim Auftreten von Frakturen v. a. der Wirbelkörper. In der Folge kommt es zu einer Verstärkung der Kyphose und Abnahme der Körpergröße verbunden mit Rückenschmerzen. Eine weitere typische osteoporosebedingte Fraktur ist die Schenkelhalsfraktur.

Diagnostisches Vorgehen: Bei Verdacht auf eine Osteoporose sollte eine quantitative Messung der Knochendichte erfolgen, für die verschiedene Methoden entwickelt wurden. Bei der **dualen Röntgenabsorptiometrie** (DXA, Dual energy X-ray absorptiometry) wird die Absorption von Röntgenstrahlen für zwei differente Energien ermittelt und mit Referenzwerten verglichen (**Abb. B-4.20a**). Mithilfe der **quantitativen Computertomografie** (QCT) werden Absorptionskoeffizienten von Wirbelkörpern bestimmt und mit Referenzwerten verglichen (**Abb. B-4.20b**). Diese beiden Verfahren werden am häufigsten verwendet. Je nach Verfügbarkeit kommt die QCT oder die DXA zur Anwendung, wobei die genaueren Ergebnisse mit der QCT zu erzielen sind.

Radiologische Diagnostik:

► Merke. Die Osteoporose ist durch eine **diffuse Transparenzerhöhung** des Knochens gekennzeichnet, die auf Röntgenaufnahmen allerdings erst ab einer Kalksalzminderung von ca. 30 % zu erkennen ist. Die Knochenstruktur selbst bleibt scharf abgrenzbar.

Die **Röntgenaufnahme** zeigt typische **Veränderungen der Spongiosa:** Es kommt zu einer Abnahme der Dicke sowie zu einer Rarefizierung der statisch weniger wichtigen Trabekel, während die einer statisch größeren Belastung ausgesetzten Trabekel prominent erscheinen. Dadurch erhält der Knochen ein **strähniges Aussehen** (sog. hypertrophische Atrophie). Als Folge der Spongiosararefizierung breitet sich der freie Markraum metaphysenwärts aus. An den Wirbelkörpern erscheint durch die Dichteabnahme der Spongiosa die **Kortikalis prominent**. Dieses Phänomen wird Rahmenwirbelbildung genannt.

► Merke. Die Kompaktadicke der Röhrenknochen nimmt ab.

4.3.2 Systemische erworbene Knochenerkrankungen

Osteoporose

► Definition.

Einteilung: Primäre (idiopathische) Osteoporose (> 90 %):

- **Postmenopausale** Osteoporose (Typ I): Sie tritt v. a. bei Frauen zwischen 50 und 65 Jahren aufgrund des gesteigerten Knochenumsatzes bei Östrogenmangel auf.
- **Senile** Osteoporose (Typ II): Ihr liegt ein langsamer Knochenumsatz zugrunde.

Die **sekundäre Osteoporose** kommt seltener vor (< 10 %). Sie ist z. B. endokrin oder medikamentös bedingt.

Klinik: Die Osteoporose selbst verursacht keine Beschwerden. Sie wird meist beim Auftreten von Frakturen (v. a. der Wirbelkörper oder des Schenkelhalses) diagnostiziert.

Diagnostisches Vorgehen: Es sollte eine quantitative Messung der Knochendichte erfolgen, initial meist mittels der **dualen Röntgenabsorptiometrie** (DXA) (**Abb. B-4.20a**). Zur weiterführenden Diagnostik wird die **quantitative Computertomografie** (QCT) (**Abb. B-4.20b**) angewendet.

Radiologische Diagnostik:

► Merke.

Die **Röntgenaufnahme** zeigt typische Veränderungen der **Spongiosa:** Die Dicke nimmt ab, statisch wenig belastete Trabekel rarefizieren, während statisch hoch belastete Trabekel prominent erscheinen. Dadurch entsteht ein **strähniges Aussehen**. Durch die Dichteabnahme der Spongiosa erscheint die **Kortikalis prominent**. Dieses Phänomen wird Rahmenwirbel-Bildung genannt.

► Merke.

B-4.20 Osteoporose

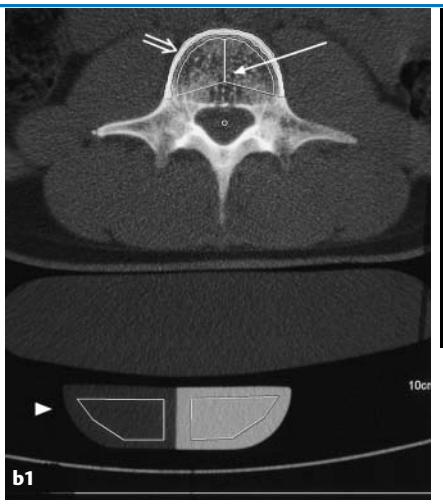

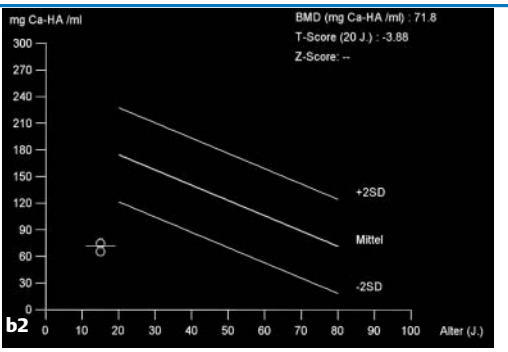

a Seitliche Röntgenaufnahme der LWS: Transparenzerhöhung der Knochen mit deutlicher Rarefizierung der Trabekel und strähnigem Aussehen. Die Grund- und Deckplatten der Wirbelkörper sind eingebrochen (Fischwirbel). LWK 1 (Pfeil) ist höhengemindert, ventral stärker als dorsal (Keilwirbel).

b QCT bei einem 15-jährigen Patienten mit juveniler Osteoporose. Transversale Schicht durch den Wirbelkörper L2. Messbereiche für die Dichte des spongiösen (Pfeil) sowie des kortikalen (Doppelpfeil) Knochens auf dem Transversalschnitt eingezeichnet. In der Unterlage Referenzfelder mit bekannter Dichte (Pfeilspitze). Auftragung der mittleren kortikalen Knochendichte in einer Kurve, in der die altersabhängigen Normalwerte eingetragen sind. Messwerte bei diesem Patienten deutlich unterhalb des Normalbereichs als Zeichen der schweren Osteoporose.

Von der Markhöhle ausgehend finden sich **lakunäre Kompaktadefekte**. Es können **girlandenförmige Ausdünnungen** entstehen (enostales scallopping).

Die Veränderungen führen zu einer **Betonung der längstrabekulären Zeichnung der Wirbelkörper** (**Abb. B-4.20a**). Durch Kompressionsfrakturen entstehen **Keilwirbel**, durch Grund- und Deckplatten-Einbruch bikonkave **Fischwirbel**. Aufgrund verminderter Kallusbildung ist die Heilung verzögert.

Gelegentlich kann eine Osteoporose auch einen malignen Prozess vortäuschen. Eine Differenzierung gelingt durch den Nachweis von normalem Fettmark (CT oder MRT), das bei malignen Tumoren verdrängt ist.

Zur Abgrenzung von der Osteomalazie und dem Hyperparathyreoidismus s. **Tab. B-4.4**.

Die Erweiterung der inneren Havers-Kanäle verursacht eine Längsstreifung (Tunnelierung), die Kompakta wird „spongiosiert". Von der Markhöhle ausgehend finden **sich lakunäre Kompaktadefekte**. Es können **girlandenförmige Ausdünnungen** entstehen (enostales scallopping).

Die Veränderungen führen zu einer **Betonung der längstrabekulären Zeichnung der Wirbelkörper** (**Abb. B-4.20a**). Durch die herabgesetzte Stabilität kommt es zu Kompressionsfrakturen mit Ausbildung von **Keilwirbeln** (v. a. thorakal) und entsprechender Zunahme der Kyphose. Durch Einbruch der Grund- und Deckplatten entstehen bikonkave **Fischwirbel** (v. a. an der LWS). Die komplette Höhenminderung der Wirbelkörper wird Plattwirbel-Bildung (Vertebra plana) genannt. An den Extremitätenknochen treten gehäuft spontane oder durch geringe Traumata verursachte Frakturen auf. Prädilektionsstelle ist der Schenkelhals. Durch die verminderte Kallusbildung ist die Heilung verzögert.

Gelegentlich kann eine Osteoporose auch einen malignen Prozess durch mottenfraßartiges oder permeatives (ausschließlich im kompakten Knochen auftretende ovaläre oder streifenartige Aufhellungen) Aussehen vortäuschen. Diese Formen werden v. a. bei umschriebenen Inaktivitätsosteoporosen beobachtet. Eine Differenzierung gelingt durch den Nachweis von normalem Fettmark mittels CT oder MRT, das bei malignen Tumoren verdrängt ist.

Die Abgrenzung der Osteoporose von der Osteomalazie und dem Hyperparathyreoidismus erfolgt v. a. anhand der typischen Laborparameter (**Tab. B-4.4**).

B-4.4 Differenzialdiagnose verschiedener Knochenerkrankungen anhand typischer Laborveränderungen und Röntgenbefunde

	Kalzium	Phosphat	alkalische Phosphatase	Röntgen
Osteoporose	n	n	n– ↑	Wirbelfrakturen (Fischwirbel, Keilwirbel), Rahmenstruktur der Wirbel
Osteomalazie (s. S. 321)	n– ↓	n– ↓	↑	Fischwirbel, Keilwirbel
primärer HPT (s. S. 322)	↑	↓	↑	subperiostale Usuren, Zysten, braune Tumoren
Morbus Paget (s. S. 353)	n	n	↑ ↑	grobmaschige Knochenstruktur, herdförmiger Befall
Malignome (z. B. Plasmozytom, Metastasen)	↑	n	↑	lokalisiert, osteoklastisch oder osteoplastisch

→ **Allgemein**: bei unklarer Diagnose Knochenstanze, Probebiopsie und histologische Untersuchung.

Osteomalazie und Rachitis

► Definition. Gestörte Knochenmineralisation durch Mangel an 1,25-$(OH)_2$-Vitamin D_3 beim Erwachsenen, wodurch ein Überschuss an unverkalktem, pathologischem Osteoid entsteht. Bei Kindern wird die Erkrankung als Rachitis bezeichnet, hier bestehen zusätzlich Störungen der normalen Knochenentwicklung.

Allgemeines:

- Ein **ernährungsbedingter Vitamin-D-Mangel** wird nur bei gleichzeitig bestehender Unterernährung und ungenügender UV-Lichtexposition beobachtet. Er kommt vorwiegend bei Kindern vom 10.–15. Lebensmonat vor.
- **Störungen der Resorption** des fettlöslichen Vitamin D treten bei unzureichender Sekretion von Gallensäuren, Steatorrhö, totaler (gelegentlich auch partieller) Gastrektomie sowie bestimmten Formen der Malabsorption auf.
- **Störungen des Vitamin-D-Stoffwechsels:** renale (z. B. familiäre Hypophosphatämie, Fanconi-Syndrom) und hepatische Ursachen können der Osteomalazie zugrunde liegen. So können z. B. bestimmte Antiepileptika die Bildung hepatischer Enzyme induzieren, die Vitamin D in weniger aktive Metaboliten umwandeln.

Klinik: Das klinische Bild der **Osteomalazie** wird durch **Rückenschmerzen**, vorsichtige Bewegungen mit Vermeidung aller Erschütterungen, schmerzhafte Muskelschwäche sowie Druck- und Kompressionsschmerz von Symphyse und Becken geprägt. **Ermüdungsfrakturen** sind häufig.

Diagnostisches Vorgehen: s. **Tab. B-4.4**. Die typischen radiologischen Zeichen der Rachitis lassen sich auf **Röntgenaufnahmen** des Handgelenks, des Unterschenkels mit Knie, des OSG und des Thorax erkennen. Charakteristische Veränderungen der Osteomalazie sind auf Röntgenaufnahmen der Wirbelsäule (seitlich), des Femurs und des Beckens nachweisbar.

Radiologische Diagnostik: Rachitis: Infolge einer Zunahme des osteokartilaginären Gewebes bei reger Osteoblastentätigkeit kommt es zur **axialen Verbreiterung der Epiphysen** (**Abb. B-4.21a**). Auf dem Röntgenbild entsteht die typische **„Becherung" der Metaphysen**, deren Ränder durch die gestörte Mineralisation unregelmäßig begrenzt sind („**besenreiser**- oder **pinselartige**" Struktur). Die Auftreibungen an den

Osteomalazie und Rachitis

► Definition.

Allgemeines:

- **Ernährungsbedingter Vitamin-D-Mangel** nur bei Unterernährung und ungenügender UV-Exposition bei Kindern vom 10.–15. Lebensmonat.
- **Störungen der Vitamin-D-Resorption** treten bei unzureichender Gallensäuresekretion, Steatorrhö, Gastrektomie und Malabsorption auf.
- **Störungen des Vitamin-D-Stoffwechsels** können renale und hepatische Ursachen haben.

Klinik: Typisch für die **Osteomalazie** sind vor allem **Rückenschmerzen**; **Ermüdungsfrakturen** sind häufig.

Diagnostisches Vorgehen: s. **Tab. B-4.4**.

Radiologische Diagnostik: Rachitis: axiale Verbreiterung der Epiphysen (**Abb. B-4.21a**), typische **„Becherung" der Metaphysen** mit besenreiserartiger Begrenzung, Auftreibungen an den Knorpel-Knochen-Grenzen der Rippen (sog. **rachitischer Rosenkranz**).

B-4.21 Rachitis und Osteomalazie

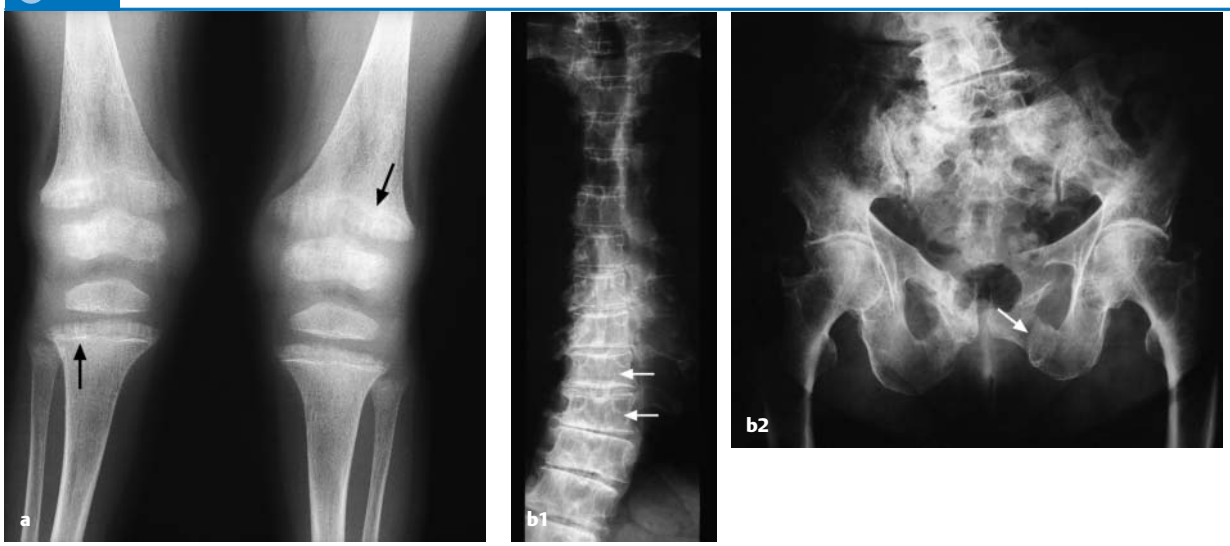

a Rachitis (3-jähriges Mädchen): Unregelmäßig begrenzte Metaphysenränder mit weiten Aufhellungslinien („besenreiser- oder pinselartiger" Übergang der Metaphyse in die Diaphyse, Pfeil). Die Metaphysen und die Epiphysen sind in axialer Richtung verbreitert (sog. Becherung), der Abstand von Meta- und Epiphyse ist vergrößert.

b Osteomalazie: Die Spongiosa ist rarefiziert und erscheint verwaschen und unscharf (Mattglasphänomen). Die BWS weist eine deutliche Skoliose auf, mehrere Wirbelkörper sind infolge von Kompressionsfrakturen höhengemindert (Pfeile). Die Beckenübersichtsaufnahme zeigt Frakturen der Ossa pubia mit vor allem linksseitiger Dislokation (Pfeil).

Charakteristische **Deformierungen** sind Kraniotabes, basiläre Impression, Glockenthorax mit Harrison-Furche, kartenherzartiges Beckenskelett, gleichmäßige bikonkave Verformung aller Wirbelkörper, Genu valgum sowie **Verbiegungen** der langen Extremitätenknochen.

Knorpel-Knochen-Grenzen führen an den Rippen zum Bild des sog. **rachitischen Rosenkranzes**.
Die Belastung der Knochen induziert **Deformierungen**. Charakteristische Formen sind Kraniotabes, gelegentlich basiläre Impression, Glockenthorax mit Harrison-Furche, kartenherzartiges Beckenskelett, gleichmäßige bikonkave Verformung aller Wirbelkörper, Genu valgum sowie **Verbiegungen** der langen Extremitätenknochen. Skelettreifung und epiphysäre Fusion sind insgesamt verzögert. Daneben können auch alle röntgenologischen Veränderungen der Osteomalazie beobachtet werden (s. u.).

► Merke.

► Merke. Kennzeichen der **Rachitis** sind metaphysäre Becherungen, ein pinselartiger Übergang der Metaphyse in die Epiphyse und das Bild des rachitischen Rosenkranzes.

Osteomalazie: Transparenzerhöhung des Knochens sowie **verwaschene, unscharfe Spongiosastruktur** (**Abb. B-4.21b**).

Osteomalazie: Typisch ist eine generalisierte **Transparenzerhöhung** des Knochens, bei der im Gegensatz zur Osteoporose die **Spongiosastruktur verwaschen und unscharf** erscheint (Radiergummiphänomen, **Mattglasphänomen**, **Abb. B-4.21b**). In ausgeprägten Fällen stellt sich der Knochen röntgenologisch strukturlos mit unscharf begrenzter **verdünnter Kompakta** dar.

Kennzeichen sind sog. **„Looser-Umbauzonen“:** belastungsinduzierte kortikale Frakturen mit ungenügenden Reparationszeichen.

Kennzeichen der Osteomalazie sind sog. **„Looser-Umbauzonen“** (initial schlecht abgrenzbare, schmale Aufhellungslinie in der Kortikalis, die senkrecht zur Längsachse des Knochens verläuft, im Verlauf angrenzende Sklerosierung möglich). Es handelt sich um belastungsinduzierte kortikale Frakturen mit weitgehend fehlenden Zeichen der Reparation. Charakteristische Lokalisationen sind Rippen, Scham- und Sitzbein, Femurhals und -schaft, Metatarsalia, lateraler Skapularand und lange Röhrenknochen.

Das **Milkman-Syndrom** bezeichnet das Auftreten mehrerer Looser-Zonen.

Unter dem Begriff **Milkman-Syndrom** wird das Auftreten mehrerer Looser-Zonen verstanden. Oft kommt es sekundär zu vollständigen Frakturen an den betroffenen Stellen.

Osteoidansammlungen verursachen lokale Aufhellungen.

In späten Stadien entstehen **Skelettverformungen** (z. B. kartenherzförmiges Becken mit Protrusio acetabuli, Kyphoskoliose, Glockenthorax).

Osteoidansammlungen, insbesondere an Wirbelsäule und Becken, verursachen lokale Aufhellungen, die oft als strukturlose Areale imponieren.
Als Ausdruck einer statischen Insuffizienz der Knochen entstehen in späten Stadien **Skelettverformungen**. Typische Veränderungen sind das kartenherzförmige Becken mit Protrusio acetabuli, Kyphoskoliose, Glockenthorax, bikonkave Fischwirbel, grobbogige Verbiegungen der proximalen Extremitätenknochen sowie basiläre Impression.

► Merke.

► Merke. Die **Osteomalazie** ist durch eine generalisierte Transparenzerhöhung des Knochens mit unscharfer, verwaschener Spongiosastruktur gekennzeichnet. Typisch sind Looser-Umbauzonen und Skelettverformungen.

Primärer Hyperparathyreoidismus (pHPT)

Primärer Hyperparathyreoidismus (pHPT)

► Definition.

► Definition. Beim primären Hyperparathyreoidismus sezernieren eine oder mehrere Nebenschilddrüsen unkontrolliert Parathormon.

Allgemeines: Ursache ist in > 90 % ein Adenom der Nebenschilddrüse.

Allgemeines: Ursache ist in > 90 % ein Adenom der Nebenschilddrüse. Die gesteigerte Parathormonbildung führt zur Aktivierung von Osteoklasten und Osteozyten, als Folge werden Kalziumsalze verstärkt aus der verkalkten Knochenmatrix mobilisiert.

Klinik: Die Hyperkalzämie führt zu Störungen der Nierenfunktion (Polyurie, Nierensteine), des Gastrointestinaltrakts (Verdauungsstörungen, Ulzera) und des kardiovaskulären Systems (Rhythmusstörungen). Auch ZNS-Symptome und Skelettveränderungen können auftreten.

Klinik: Das klinische Bild wird durch die Hyperkalzämie bestimmt. Störungen der Nierenfunktion (Polyurie und Polydipsie, Nierensteine, Niereninsuffizienz), des Gastrointestinaltraktes (Verdauungsstörungen, Erbrechen, Anorexie, Ulzera) und des kardiovaskulären Systems (Rhythmusstörungen, Hypertonie) können ebenso auftreten wie Symptome vonseiten des ZNS (Muskelschwäche, Müdigkeit, Persönlichkeitsänderungen) und des Skelettsystems (Knochen- und Gelenkschmerzen, pathologische Frakturen, Deformierungen).

Diagnostisches Vorgehen: Laborchemisches Leitsymptom des pHPT ist die **Hyperkalzämie** (s. **Tab. B-4.4**). Im Urin ist Hydroxyprolin vermehrt. Die Röntgendiagnostik spielt eine untergeordnete Rolle.

Diagnostisches Vorgehen: Laborchemisches Leitsymptom des pHPT ist die **Hyperkalzämie** (s. **Tab. B-4.4**). Der erhöhte Knochenkatabolismus äußert sich zudem in einer deutlich vermehrten Ausscheidung von Hydroxyprolin im Urin. Auch der Parathormonspiegel selbst lässt sich im Blut bestimmen. Die Röntgendiagnostik spielt eine

B-4.22 Primärer Hyperparathyreoidismus

a d. v. Röntgenaufnahme des 2. Fingers der rechten Hand: unscharfe und ausgefranste Außenkontur der Kortikalis infolge von subperiostalen Resorptionen. Intrakortikale Resorptionen führen zu einer „Aufblätterung" der Kortikalis. Die Spongiosastruktur erscheint netzförmig, wabig.
b Seitaufnahme des linken Unterschenkels: knöcherner Defekt an der ventralen Tibiakante (Pfeil) nach „Tumor"-Entfernung vor 2 Wochen. Distal davon zwei scharf begrenzte Osteolysen in der Tibia, bei denen es sich um braune Tumoren handelt (Doppelpfeil).

B-4.22

untergeordnete Rolle. Für Frühdiagnose und Verlaufsbeobachtungen werden konventionelle oder digitale Vergrößerungsaufnahmen der Hand, eventuell in Mammografietechnik, angefertigt.

Radiologische Diagnostik: Nur bei ca. 20 % der Patienten ist das Skelett (initial meist Handknochen) radiologisch verändert. Typische Veränderungen im **Röntgenbild** sind (**Abb. B-4.22**):

- **Subperiostale Resorptionen** verursachen eine unscharfe und ausgefranste Außenkontur der Kortikalis.
- Durch **intrakortikale Resorption** entstehen multiple lineare Streifungen der Kortikalis (erscheint wie „aufgeblättert").
- Bei **endostalen Resorptionen** erscheint die Kontur des Endosts zerfranst und undulierend.
- **Subchondrale Resorptionen** verursachen Pseudoerweiterungen des Gelenkspalts.
- **„Braune Tumoren"** werden normalerweise erst in fortgeschrittenen Krankheitsstadien beobachtet (Osteodystrophia cystica generalisata von Recklinghausen). Es handelt sich dabei um scharf begrenzte, bis zu mehreren Zentimetern große Osteolysen. Sie stellen Prädilektionsorte für pathologische Frakturen dar.
- Eine generalisierte **Osteoporose** tritt nur bei floriden Formen auf.
- Relativ selten findet sich eine **Osteosklerose** (lokalisierte oder generalisierte Verdichtung des spongiösen Knochengewebes mit evtl. Verdickung der Kortikalis).

Radiologische Diagnostik: Typische Veränderungen im **Röntgenbild** sind (**Abb. B-4.22**):

- **subperiostale Resorptionen** (kortikale Außenkontur erscheint ausgefranst)
- **intrakortikale Resorptionen** (Kortikalis erscheint aufgeblättert)
- **endostale Resorptionen** (Kontur des Endosts scheint zerfranst)
- **subchondrale Resorptionen** (verursachen Pseudoerweiterungen des Gelenkspalts)
- **„Braune Tumoren"** sind scharf begrenzte Osteolysen (Osteodystrophia cystica generalisata von Recklinghausen)
- generalisierte **Osteoporose** (nur bei floriden Formen).

► Merke. Der **primäre HPT** ist durch subperiostale und intrakortikale Resorptionen, vor allem an den tubulären Handknochen, sowie sog. braune Tumoren gekennzeichnet.

► Merke.

Renale Osteopathie

Renale Osteopathie

► Definition. Sammelbegriff für verschiedene im Rahmen einer chronischen Niereninsuffizienz auftretende ossäre Veränderungen.

► Definition.

Allgemeines: Im Verlauf der chronischen Niereninsuffizienz entwickeln sich eine Hyperphosphatämie, Hypokalzämie und ein gestörter Vitamin-D-Stoffwechsel. Dies induziert einen **sekundären Hyperparathyreoidismus** (HPT). Unter einem **tertiären HPT** versteht man die autonome PTH-Sekretion durch langfristige Stimulation der Nebenschilddrüsen und Hyperplasie derselben als Folge eines sekundären HPT.

Allgemeines: Im Verlauf der chronischen Niereninsuffizienz entwickeln sich eine Hyperphosphatämie, Hypokalzämie und ein **sekundärer HPT**, dieser kann einen **tertiären HPT** induzieren.

Diagnostisches Vorgehen: s. **Tab. B-4.5**. Skelettveränderungen sind wie beim primären Hyperparathyreoidismus insbesondere auf Vergrößerungsaufnahmen der Hand nachzuweisen. Zusätzlich sind subchondrale Resorptionen v. a. am Akromioklavikulargelenk zu erkennen.

Diagnostisches Vorgehen: s. **Tab. B-4.5**

B-4.5

B-4.5 Differenzialdiagnose von primärem und sekundärem Hyperparathyreoidismus

Merkmal	primärer HPT	sekundärer HPT
braune Tumoren	relativ häufig	selten
Osteosklerose	selten	häufig
Chondrokalzinose	häufig	selten
periostale Knochenneubildung	selten	relativ häufig

B-4.23

B-4.23 Sekundärer Hyperparathyreoidismus

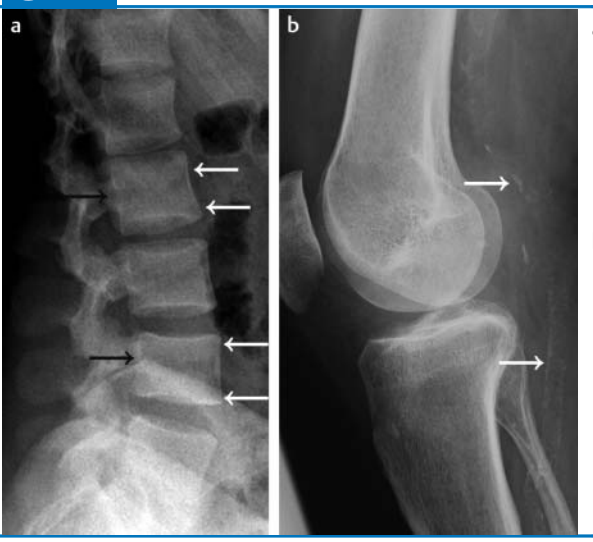

a Sandwichwirbelkörper („rugger-jersey-spine") mit Verdichtungen der Wirbelkörperendplatten (weiße Pfeile) und Hypertransparenz der zentralen Wirbelkörper (schwarze Pfeile), **b** Popliteale Mediaverkalkungen (weiße Pfeile).

Radiologische Diagnostik: Im **Röntgenbild** Zeichen des HPT, der Osteomalazie und der Osteosklerose.

An der **Wirbelsäule** entstehen sog. Sandwichwirbel (**„rugger-jersey-spine"**, **Abb. B-4.23a**) mit unscharf begrenzten Verdichtungen der Grund- und Deckplatten. Die **Schädelkalotte** zeigt eine Diploesklerose und eine granuläre Atrophie (**Salz- und Pfeffer-Schädel**).

Extraossäre Verkalkungen treten nach langer Erkrankung auf (**Abb. B-4.23b**).

Radiologische Diagnostik: Im **Röntgenbild** treten die Zeichen des Hyperparathyreoidismus (s. S. 323), der Osteomalazie (s. S. 322) und der Osteosklerose (s. S. 323) auf.

An der **Wirbelsäule** entsteht das typische Bild der sog. Sandwichwirbel (**„rugger-jersey-spine"**, **Abb. B-4.23a**) mit unscharf begrenzten Verdichtungen der Grund- und Deckplatten und dazwischenliegender Aufhellung. Die **Schädelkalotte** zeigt eine Diploesklerose (Mattglasphänomen) und eine granuläre Atrophie (**Salz- und Pfeffer-Schädel**).

Extraossäre Verkalkungen, wie Mediaverkalkungen der Arterien (**Abb. B-4.23b**) und periartikuläre Weichteilverkalkungen sowie Chondrokalzinosen, treten insbesondere bei längerer Dauer der Erkrankung auf. Periostale Knochenneubildungen sind bevorzugt an Metatarsalia, Tibia, Femur und Becken lokalisiert.

4.3.3 Vaskulär bedingte Knochenerkrankungen

Knocheninfarkt

Allgemeines: Ursachen von Knocheninfarkten sind z. B. Gefäßverschlüsse, erhöhte Blutviskosität, Erfrierungen, Verbrennungen, Bestrahlungen oder die Caisson-Krankheit. Am häufigsten finden sich Knocheninfarkte in den **Metaphysen der langen Röhrenknochen**.

Klinik: Sie sind meist asymptomatisch und radiologische Zufallsbefunde.

4.3.3 Vaskulär bedingte Knochenerkrankungen

Knocheninfarkt

Allgemeines: Knocheninfarkte treten als Folge von Zirkulationsstörungen im Knochen auf. Ursachen können z. B. Gefäßverschlüsse, eine Erhöhung der Blutviskosität (z. B. bei Polycythaemia vera) oder physikalische Faktoren wie Erfrierungen, schwere Verbrennungen, Bestrahlungen oder die Caisson-Krankheit (Taucherkrankheit, Stickstoff-Gasembolien) sein. Die meisten Knocheninfarkte finden sich in den **Metaphysen der langen Röhrenknochen** (besonders in Femur, Tibia und Humerus). In einigen Fällen erstrecken sie sich bis weit in die Diaphyse, rein epiphysär gelegene Infarkte sind selten.

Klinik: Sie sind in der Regel asymptomatisch und radiologische Zufallsbefunde. Selten klagen die Patienten über uncharakteristische Gliederschmerzen.

B-4.24 Knocheninfarkte

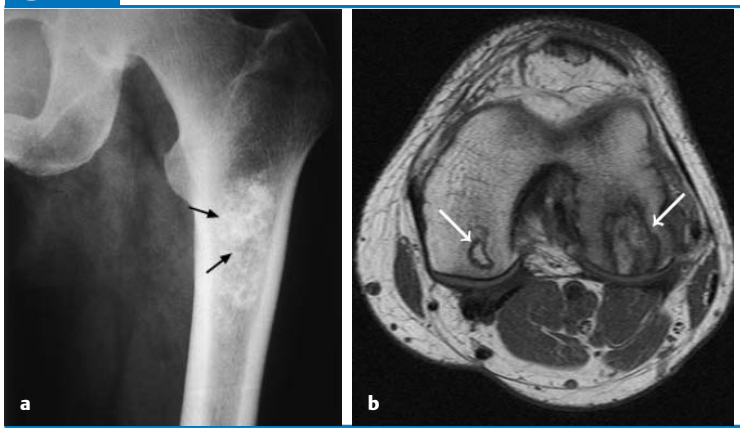

a Röntgen: fleckförmige Sklerosierungen in der Femurmeta- und -diaphyse (Pfeile).
b MRT axial: zwei Knocheninfarkte an beiden Femurkodylen mit scharf begrenzten Demarkationslinien (Pfeile).

Diagnostisches Vorgehen: In den meisten Fällen ist das konventionelle Röntgenbild auf Grund der typischen Morphologie diagnostisch wegweisend. In Zweifelsfällen kann der Fettnachweis in der Läsion mit der MRT entscheidend sein.

Diagnostisches Vorgehen: Konventionelles Röntgenbild; das MRT kann Fett in der Läsion nachweisen.

Radiologische Diagnostik: Im **Frühstadium** zeigt die **Röntgenaufnahme** Strukturaufhellungen und Spongiosararefizierungen mit umgebender Randsklerose. Durch Zusammensintern von nekrotischem Knochen und reaktive Kochenneubildungen entstehen **fleckförmige Sklerosierungen** (**Abb. B-4.24a**).

Radiologische Diagnostik: Im Frühstadium zeigt die Röntgenaufnahme **fleckförmige Sklerosierungen** (**Abb. B-4.24a**).

In **späteren Stadien** findet sich die typische Röntgenmorphologie mit meist **ungleichmäßigen und fleckförmigen Dichtezunahmen in den Metaphysen**, oder **kiesel-, trauben-, ketten- oder ringförmigen Verkalkungsfiguren**, die eine Längsausdehnung von bis zu 20 cm erreichen können. Epiphysäre Infarkte weisen zungen- oder keilförmige Verdichtungen mit Basis an der Gelenkfläche auf. Die Gelenkkontur kann einbrechen und zum Bild der osteochondralen Läsion (Osteochondrosis dissecans) führen (s. S. 330).

In **späteren Stadien** finden sich **ungleichmäßige, fleckförmige Dichtezunahmen in den Metaphysen** oder **kiesel-, trauben-, ketten- oder ringförmige Verkalkungsfiguren**.

In der **MRT** ist im Frühstadium ein **signalreiches Ödem** auf T2-gewichteten Bildern zu sehen. Im späteren Stadium zeigt die Randzone typischerweise in der T1-Wichtung eine hypointense **Demarkationslinie** (**Abb. B-4.24b**), in der T2-Wichtung eine nekroseseitig hyperintense Linie (Granulationsgewebe) und zum gesunden Knochen hin eine hypointense Linie (Sklerosierung, Fibrosierung). Die Randzone weist nach KM-Gabe ein deutliches Enhancement auf. Die Nekrosezone selbst zeigt fettäquivalente Signalintensitäten. In der Szintigrafie zeigt sich initial eine verminderte Anreicherung der Nekrose (cold spot), im weiteren Verlauf in der Randzone zusätzlich eine vermehrte Anreicherung (cold in hot spot).

In der **MRT** ist im Frühstadium ein **signalreiches Ödem** auf T2-gewichteten Bildern zu sehen. Im Spätstadium zeigt die Randzone eine hypointense **Demarkationslinie** in der T1-Wichtung (**Abb. B-4.24b**) bzw. eine nekroseseitig hyperintense, zum gesunden Knochen hin hypointense Linie in der T2-Wichtung. Die Randzone weist nach KM-Gabe ein deutliches Enhancement auf.

► **Merke.** Entscheidend für die **Differenzialdiagnose** gegenüber knorpelbildenden Tumoren (Enchondrom, Chondrosarkom) ist die Lokalisation von evtl. bestehenden **Verkalkungen**, die beim **Knocheninfarkt vorwiegend peripher**, beim **Enchondrom jedoch zentral** lokalisiert sind. Wegen der Gefahr der malignen Entartung von Enchondromen muss im Zweifelsfall, insbesondere bei stammnahen oder multiplen Läsionen mit erhöhtem Entartungsrisiko, immer eine Klärung durch Biopsie oder Entfernung erfolgen (s. S. 337).

► **Merke.**

Aseptische Knochennekrosen

Allgemeines: Pathogenetisch liegen diesen Erkrankungen **lokale** persistierende oder rezidivierende **Durchblutungsstörungen** zugrunde. Die Veränderungen werden vorwiegend an den Epi- und Apophysen der Röhrenknochen sowie an den enchondral verknöchernden Hand- und Fußwurzelknochen beobachtet.
Die Ätiologie ist vielfältig und häufig nicht eindeutig zuzuordnen.

Aseptische Knochennekrosen

Allgemeines: Zugrunde liegen **lokale Durchblutungsstörungen**, bevorzugt an Epi- und Apophysen der Röhrenknochen sowie an Hand- und Fußwurzelknochen.

► Merke.

► Merke. Ätiologie der aseptischen Nekrosen („**ASEPTIC**“):
- **A** – Alkoholismus
- **S** – Sichelzellanämie, Steroidtherapie, SLE (systemischer Lupus erythematodes)
- **E** – Erlenmeyer-Kolben-Deformität (z. B. bei Morbus Gaucher)
- **P** – Pankreatitis
- **T** – Trauma (Hüfte, Scaphoid, Talus)
- **I** – idiopathisch, Infektion
- **C** – Caissonkrankheit (Dekompressionskrankheit, Taucherkrankheit).

Häufige Formen der aseptische Knochennekrose s. **Tab. B-4.6**.

Je nach Lokalisation der Nekrose unterscheidet man verschiedene Krankheitsbilder. In **Tab. B-4.6** sind häufige Formen der aseptischen Knochennekrose beschrieben.

Klinik: In der Frühphase sind die Beschwerden uncharakteristisch. Später kann es zu **Schmerzen**, **Bewegungseinschränkungen** und zu einer **Arthrose** kommen.

Klinik: In der Frühphase der Erkrankung sind die Beschwerden meist uncharakteristisch, oft wird ein lokalisierter Schmerz angegeben. Entwickeln sich Infraktionen, insbesondere im subchondralen Bereich, kann es nachfolgend zu einer Zunahme der **Schmerzen** bzw. **Bewegungseinschränkungen** und schließlich zu einer **Arthrose** des betroffenen Gelenkes kommen.

Diagnostisches Vorgehen: Im Initialstadium zeigt allein das MRT typische Veränderungen.

Diagnostisches Vorgehen: Im Initialstadium bei noch unauffälligem Röntgenbild zeigt das MRT bereits sehr sensitiv die typischen Veränderungen (hyperintens in T2, s. u.). In späteren Stadien können konventionelle Röntgenbilder die Diagnose bestätigen.

Radiologische Diagnostik: Es werden **5 Stadien** unterschieden:
- **1. Initialstadium**
- **2. Kondensationsstadium**
- **3. Fragmentationsstadium**
- **4. Resorptionsstadium**
- **5. Endstadium**.

Auf dem **Röntgenbild** ist eine Zunahme der Dichte des betroffenen Knochenabschnittes im Kondensationsstadium charakteristisch, im **MRT** ist diese schon früher abgrenzbar.

Radiologische Diagnostik: Es werden **5 Stadien** unterschieden:
- **1. Initialstadium:** Abgrenzbar nur im MRT (hyperintens in T2), noch nicht detektierbar im Röntgenbild (reversibel).
- **2. Kondensationsstadium:** Charakteristische Zunahme der Dichte des betroffenen Knochenabschnittes auf dem Röntgenbild. Diese beruht auf der vermehrten Einlagerung von Kalksalzen in die Nekrosezone (irreversibel). Im MRT demarkieren sich die Nekrose mit einem Nekrosesaum (in T1 hypointens, in T2 hyperintens) und später mit subchondralen Frakturlinien.
- **3. Fragmentationsstadium:** In Röntgen und MRT finden sich Formveränderungen (Sinterungen) und Fragmentationen der betroffenen Knochen (Spätstadium), durch einwachsende Gefäße mit Resorption der Nekrose.
- **4. Reparationsstadium:** Wiederaufbau des Knochens mit hoher Formvariabilität, die den weiteren Verlauf des Gelenks bestimmt.
- **5. Endstadium:** Die Form des wiederaufgebauten Knochens entscheidet über sekundäre Veränderungen: Bei sphärischer Kongruenz beider Gelenkflächen (Gelenkflächen passen zusammen) bleibt diese meist aus, im Fall der asphärischen Kongruenz (Gelenkpartner passen sich an) zeigt sich ein erhöhtes Arthroserisiko, meist jedoch später im Verlauf; bei der asphärischen Inkongruenz entsteht häufig schon frühzeitiger eine **Arthrose** des betroffenen Gelenkes.

Die 4 ersten, typischen Stadien sind besonders gut beim **Morbus Perthes** (Kindesalter 4.–7. Lebensjahr) (**Abb. B-4.25**) oder im Erwachsenenalter bei der **idiopathischen Hüftkopfnekrose** zu beobachten (**Abb. B-4.26**).

Im **Skelettszintigramm** ist initial eine fehlende Radionuklidanreicherung kennzeichnend.

In der 3-Phasen-**Skelettszintigrafie** zeigt sich im Initialstadium eine verminderte Anreicherung (cold-spot), im weiteren Verlauf zusätzlich eine vermehrte Anreicherung im reaktiven Randbereich (cold-in-hot-spot).

B-4.6 Beispiele aseptischer Knochennekrosen

Erkrankung	betroffene Skelettpartien	Klinik	typische radiologische Befunde	Röntgenbild
Lunatummalazie (Morbus Kienböck)	Mondbein (Os lunatum) v. a. nach chronischer Traumatisierung (Presslufthammer) oder nach Unterarmfrakturen mit relativer Verkürzung oder Verlängerung der Ulna	uncharakteristische Beschwerden über der Streckseite des Handgelenks, Kraftminderung	initial radialseitig gelegene subchondrale Aufhellungen, anschließend Abflachung des Knochens in Verbindung mit einer Verdichtung (Sklerose) und zystenähnlichen Aufhellungen; selten totale Auflösung des Os lunatum	Sklerosierung und Abflachung des Os lunatum (Pfeil)
Morbus Perthes (Morbus Legg-Calvé-Perthes, idiopathische kindliche Hüftkopfnekrose)	Femurkopfepiphyse	in der Frühphase Schmerzen und Hinken, später Muskelatrophie des betroffenen Beines, Abduktion und Innenrotation eingeschränkt	Nur die **MRT** erlaubt eine Frühdiagnose durch Nachweis eines Ödems in der Epiphyse. Sie ermöglicht auch in späteren Stadien durch Darstellung des Gelenkknorpels eine Beurteilung der Stellung der Epiphyse in der Gelenkpfanne. Zu den typischen Veränderungen im **Röntgenbild** s. **Abb. B-4.25**.	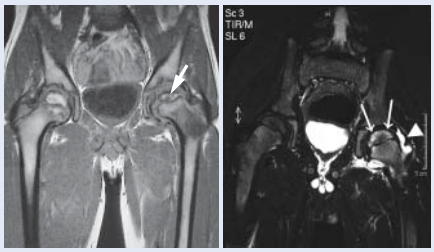 MRT eines 3-jährigen Jungen: in der T1-Wichtung deutlich reduziertes Knochenmarksignal im Hüftkopf links (I, Pfeil). In der T2-Wichtung (II) findet sich ein Ödem in den Randbereichen des Hüftkopfes (Pfeile) sowie ein Hüftgelenkserguss (Pfeilspitze).
Morbus Osgood-Schlatter	Tibiaapophyse	schmerzhafte Schwellung im Bereich der Tuberositas tibiae	irreguläre Begrenzung der Tuberositas tibiae, Apophysenkern vergrößert mit Aufhellungen und Verdichtungen, evtl. verdickte Patellarsehne	Seitaufnahme des Knies: Fragmentation und Abhebung der Tuberositas tibiae (Pfeil)
Morbus Köhler I	Os naviculare pedis (Kahnbein)	Schmerzen im Bereich des Fußinnenrandes	Os naviculare pedis verkleinert und verdichtet	vermehrte Sklerosierung und Abflachung des Os naviculare (Pfeil)
Morbus Köhler II (Morbus Freiberg-Köhler)	Metatarsalköpfchen II, III oder IV (meist II)	geringgradige klinische Symptomatik	betroffenes Metatarsalköpfchen verdichtet und abgeflacht	vermehrte Sklerosierung (Pfeil) und Deformierung (langer Pfeil) des Metatarsalköpfchens III, sowie leichte Abflachung des Metatarsalköpfchens II (weißer Pfeil)

B-4.25 Pathogenese und Verlauf des Morbus Perthes

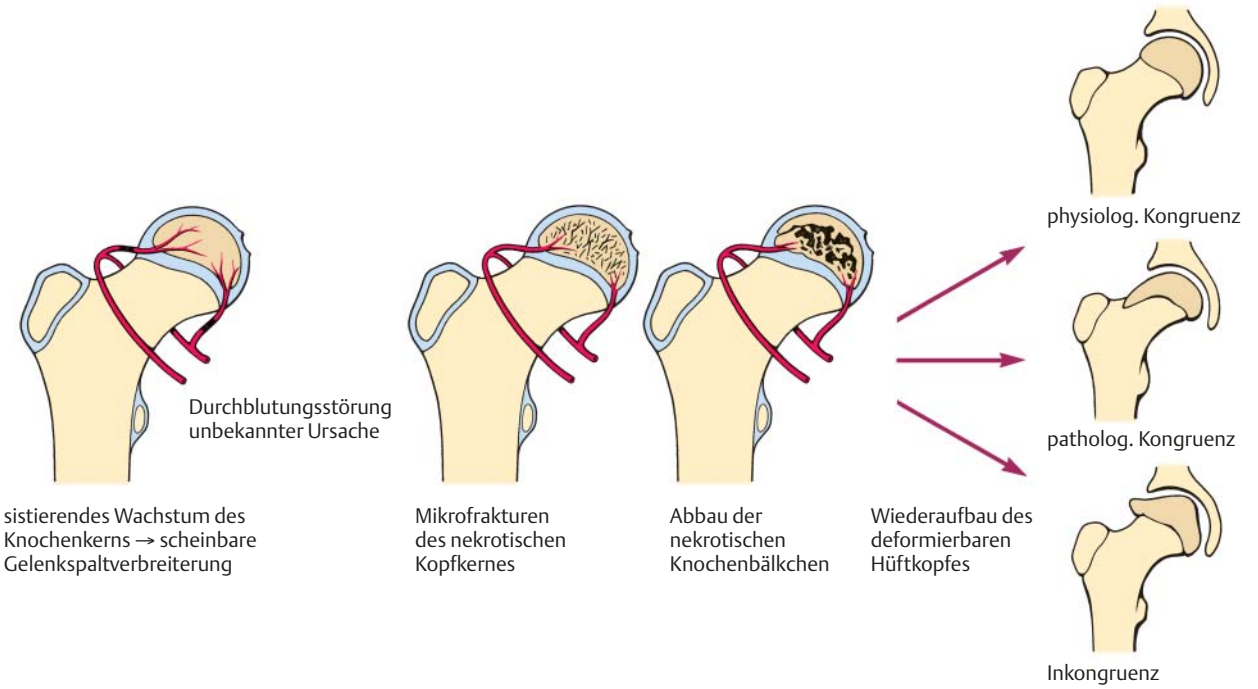

Im Initialstadium zeigt das Röntgenbild einen unauffälligen Befund. Erstes Zeichen kann eine Erweiterung des Gelenkspaltes (Waldenström-Zeichen) sein (**a**, zum Vergleich s. gesunde Gegenseite, **b**). Als erste ossäre Veränderungen entstehen bandförmige subchondrale Aufhellungszonen, die zu einer unscharfen Konturierung des Femurkopfes führen. Im weiteren Verlauf kommt es zur Abflachung, Verdichtung (**c**) und Fragmentierung (**d**) eines Teils oder des gesamten Epiphysenkerns. Im Reparationsstadium und im Endstadium (**e, f**) kann der Femurkopf eine sog. Pilz- oder Walzenform annehmen. Daneben kann sich eine Coxa vara mit Hochstand des Trochanter major und eine Verkürzung des Schenkelhalses ausbilden.

B-4.26 Idiopathische Hüftkopfnekrose des Erwachsenen beidseits (rechts mehr als links)

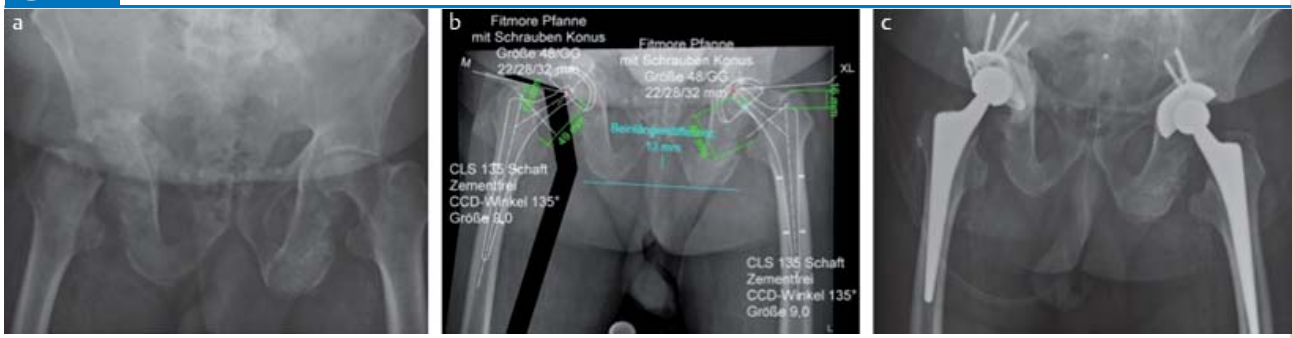

a Die Röntgen-Beckenübersicht zeigt eine Entrundung des Femurkopfes links und einen vollständig destruierten Femurkopf rechts (Girdlestone-Situation).
b Digitale OP-Planung.
c Postoperativ nach Hüft-Totalendoprothese beidseits.

4.3.4 Epiphyseolysis capitis femoris

4.3.4 Epiphyseolysis capitis femoris

► Definition. In der Pubertät v. a. bei männlichen übergewichtigen Jugendlichen auftretende Erkrankung, bei der der Schenkelhals sich nach ventral–lateral–kranial gegenüber der im Verhältnis nur wenig ihre Position ändernden Kopfepiphyse verschiebt.

► Definition.

Klinik: Klinisch fallen die Patienten durch Hinken und Schmerzen in der Hüfte und/oder dem Knie sowie eine eingeschränkte Innenrotation und eine fixierte Außenrotation auf.

Klinik: Hinken, Schmerzen in Hüfte und/oder Knie, eingeschränkte Innenrotation, fixierte Außenrotation.

Diagnostisches Vorgehen: Zur Diagnosestellung sind eine a.-p.-Beckenübersichtsaufnahme und eine Lauensteinaufnahme (90° Oberschenkelbeugung, 45° Abduktion und 10° Innenrotation) erforderlich. In ca. 50 % findet sich auch auf der Gegenseite eine Epiphyseolysis capitis femoris, so dass diese immer mit untersucht werden muss.

Diagnostisches Vorgehen: a.-p.-Beckenübersichts- und Lauensteinaufnahme.

Radiologische Diagnostik: Initial kommt es im Röntgenbild zu einer **Strukturauflockerung** oder **Verbreiterung der Epiphysenfuge**. Im weiteren Verlauf findet sich ein allmähliches **Abkippen und Abscheren der Epiphyse gegenüber der Metaphyse** meist nach dorsal, medial und distal (**Abb. B-4.27**). Nach Fusion der Epiphyse mit der Metaphyse resultiert häufig eine charakteristische Schrägstellungsdeformierung (Coxa vara epiphysaria), die als präarthrotische Deformität zu werten ist.

Radiologische Diagnostik: Initial kommt es zu einer **Strukturauflockerung** oder **Verbreiterung der Epiphysenfuge**. Im weiteren Verlauf findet sich ein allmähliches **Abkippen und Abscheren der Epiphyse gegenüber der Metaphyse** (**Abb. B-4.27**).

B-4.27 Epiphyseolysis capitis femoris

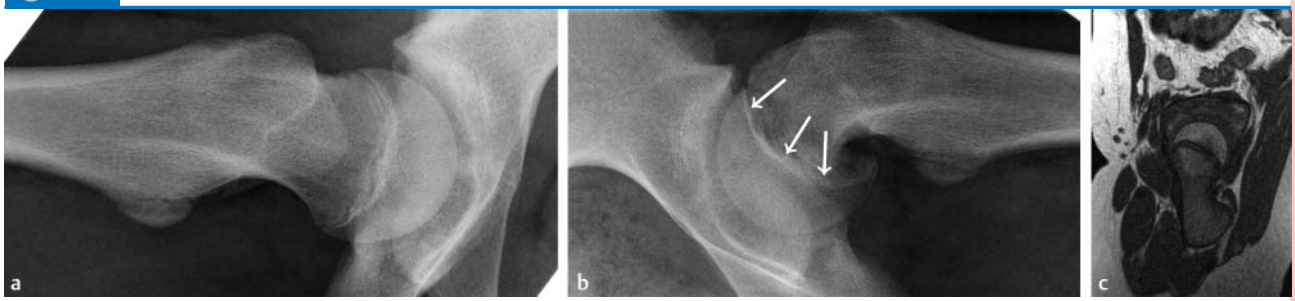

a Die rechte Epiphyse steht regelrecht, die Epiphysenfuge hat eine normale Weite.
b Die linke Epiphyse ist nach dorsal abgerutscht, die Epiphysenfuge ist aufgeweitet und irregulär begrenzt (Pfeile).
c Das T1-gewichtete MRT-Bild zeigt ebenfalls die nach dorsal abgerutschte Epiphyse.

4.3.5 Osteochondrosis dissecans (OD)

► **Definition.** Fortgeschrittenes Stadium der „osteochondralen Läsion". Umschriebene Knorpel-Knochen-Fragmentation im Bereich einer Gelenkfläche, die u. a. durch Ischämien, rezidivierende Mikrotraumen, mechanische Fehl- oder Überbelastungen und Ossifikationsstörungen verursacht sein kann.

Klinik: Vorwiegend erkranken Jugendliche und junge Erwachsene unter Bevorzugung des männlichen Geschlechts. Am häufigsten betroffen sind das Kniegelenk, besonders der laterale Anteil des medialen Femurkondylus und die Trochlea tali. Weitere Lokalisationen sind das Ellenbogen- und das Hüftgelenk. Im Vordergrund der klinischen Symptomatik stehen Schmerzen, Gelenkerguss, Bewegungseinschränkungen und Gelenkblockierungen.

Diagnostisches Vorgehen: In den Initialstadien ist die Osteochondrosis dissecans nur im MRT erkennbar. Im weiteren Verlauf ist sie auch auf konventionellen Röntgenaufnahmen nachzuweisen. Die MRT erlaubt die Beurteilung des Knorpels über dem Dissekat.

Radiologische Diagnostik: Die radiologische Diagnostik stützt sich auf die **MRT**- und die **konventionellen Befunde**. Als Erstmanifestation auf dem Röntgenbild (**Abb. B-4.28a–e**) wird eine zarte **subchondral gelegene halbkreisförmige Aufhellung** beobachtet. Im Verlauf kann sich das gelenknahe Segment als **Fragment ablösen** (Gelenkmaus). Der an der Gelenkkontur verbleibende Defekt wird Mausbett genannt. Es existieren diverse Klassifikationen. Die am häufigsten verwendete MRT-Einteilung erfolgt nach Kramer. In **Tab. B-4.7** ist diese mit der korrespondierenden Röntgenmorphologie dargestellt.

► **Definition.**

Klinik: Vorwiegend erkranken männliche Jugendliche. Am häufigsten sind der laterale Anteil des medialen Femurkondylus im Kniegelenk und die Talusschulter betroffen, seltener das Ellbogengelenk. Neben Schmerzen können Gelenkblockierungen auftreten.

Diagnostisches Vorgehen: Röntgen und MRT.

Radiologische Diagnostik: Die radiologische Diagnostik stützt sich auf die **MRT**- und die **konventionellen Befunde** (**Abb. B-4.28a–e**). Die am häufigsten verwendete MRT-Einteilung erfolgt nach Kramer (**Tab. B-4.7**).

B-4.28 Osteochondrosis dissecans

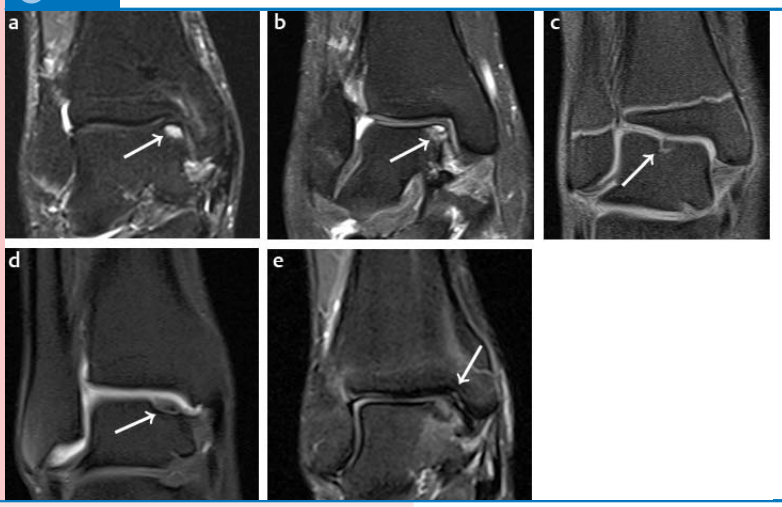

MRT-Aufnahmen koronar: Talus rechts (a, b) und links (c, d, e).
a Knochenmarködem
b Demarkationslinie
c partielle osteochondrale Spaltbildung
d komplette osteochondrale Spaltbildung, aber Dissekat in situ
e Dislokation des Dissekats

B-4.7 Klassifikation nach Kramer (MRT) und korrespondierende Röntgenmorphologie

Stadium	MRT	Röntgen
I	Knochenmarködem (**Abb. B-4.28a**)	nicht abgrenzbar
II	Demarkierung (**Abb. B-4.28b**)	zarte subchondral gelegene halbkreisförmige Aufhellung
III	partielle osteochondrale Spaltbildung (**Abb. B-4.28c**)	zunehmende Verdichtung der Spongiosa, ggf. abgrenzbare partielle osteochondrale Spaltbildung
IV	komplette osteochondrale Spaltbildung, aber Dissekat in situ (**Abb. B-4.28d**)	komplette osteochondrale Spaltbildung, aber Dissekat in situ
V	Dislokation des Dissekats (**Abb. B-4.28e**)	Dislokation des Dissekats („Dislokation der Gelenkmaus aus dem Mausbett")

4.3.6 Entzündliche Knochenerkrankungen

Osteomyelitis

Allgemeines: Die akute hämatogene Osteomyelitis wird durch **hämatogene Aussaat** von Eitererregern aus einem entfernt liegenden Entzündungsherd (z. B. Tonsillitis, Zahnabszess, Harnwegsinfekt) verursacht. Sie tritt v. a. bei Kindern infolge der besonderen Gefäßversorgung des Knochens oder bei Erwachsenen mit geschwächter Abwehrlage auf. Eine besondere Form der akuten hämatogenen Osteomyelitis ist die **akute Säuglingsosteomyelitis**, die vor allem die Femurmetaphysen betrifft und sich bis in die Epiphysen ausbreiten kann.

► **Merke.** Häufigster Erreger sind **Staphylokokken**, seltener werden Streptokokken, Proteus und Pseudomonas aeruginosa nachgewiesen.

Häufiger wird die pyogene Osteomyelitis jedoch durch eine **exogene Infektion** (**posttraumatisch** bei offenen Frakturen oder **postoperativ** nach Osteosynthese) ausgelöst. Eine **sekundäre Osteomyelitis** geht vom umgebenden Weichteilgewebe aus (Hautabszesse, Dekubitus oder gangränöse Ulzera).
Die **juvenile hämatogene Osteomyelitis** befällt die **Metaphysen.** Die Entzündung breitet sich in den Subperiostalraum, auf Grund von verschlossenen Gefäßen jedoch nicht über die Epiphysenfuge in die Epiphysen aus. Die **hämatogenen Osteomyelitiden der Erwachsenen** befallen bevorzugt die **Diaphysen** der langen Röhrenknochen, die **Wirbelsäule** und die **Beckenknochen**.

Klinik: Bei kleinen **Kindern** kommt es typischerweise zu plötzlich einsetzendem **Fieber** verbunden mit lokalem **Schmerz** und Berührungsempfindlichkeit. Wenig später treten ein Ödem und eine **Rötung** der umgebenden Weichteile durch entzündliche Mitreaktion auf. Je nach Virulenz der Erreger und Abwehrlage des Organismus ist die Symptomatik bei Erwachsenen meist weniger akut. Es sind Reaktivierungen der Osteomyelitis auch nach mehreren Jahren möglich.

Diagnostisches Vorgehen: Die klinischen Befunde mit Fieber, Leukozytose und BKS-Beschleunigung sowie Schmerzen sind richtungsweisend für die Diagnose. Röntgenologische Skelettveränderungen sind meist erst 2–3 Wochen nach Einsetzen der klinischen Symptomatik nachweisbar. Durch **MRT** und **Skelettszintigrafie** ist der Nachweis wesentlich früher möglich.

Radiologische Diagnostik bei akuter Osteomyelitis:

► **Merke.** Bei der akuten Osteomyelitis können bis ca. 14 Tage nach dem akuten Beginn der klinischen Symptomatik röntgenologisch nachweisbare Skelettveränderungen fehlen.

In dieser Phase können jedoch bereits eine **entzündlich ödematöse Schwellung** und **Verdichtung der paraossalen Weichteile** erkennbar sein. Die Fettschichten zwischen Muskel, Sehnen und Knochen sind oft nicht mehr abgrenzbar.
Nach 2–3 Wochen sind im **Röntgenbild Destruktionen des spongiösen Knochens** erkennbar, die geografisch begrenzt, mottenfraßartig oder permeativ sein können (**Abb. B-4.29a**). Wenn der Entzündungsprozess durch die Kortikalis in den Subperiostalraum einbricht, entstehen **lamelläre oder spikuläre Periostreaktionen** und **kortikale Knochendestruktionen**. Durch den Entzündungsprozess wird die Durchblutung von Anteilen der Kortikalis über die intramedullären und periostalen Gefäße unterbrochen, so dass sich Knochennekrosen entwickeln können, aus denen **Sequester** (abgestorbenes Gewebe) entstehen. Diese Sequester nehmen nicht an der entzündungsbedingten Entkalkung des übrigen Knochens teil (Unterbrechung der Durchblutung), so dass sie als dichte Verschattung imponieren. Wird ein Knochensequester von einer periostalen Knochenmanschette umgeben, so spricht man von einer „**Totenlade**". Der Entzündungsprozess kann auf die paraossären Weichteile übergreifen und schließlich durch die Haut brechen, so dass eine **Fistel** entsteht.

4.3.6 Entzündliche Knochenerkrankungen

Osteomyelitis

Allgemeines: Die akute hämatogene Osteomyelitis wird durch **hämatogene Aussaat** von Eitererregern aus einem entfernt liegenden Entzündungsherd verursacht. Eine besondere Form ist die **akute Säuglingsosteomyelitis**, die v. a. die Femurmetaphysen betrifft.

► **Merke.**

Häufiger sind jedoch **exogene Infektionen** (**posttraumatisch** oder **postoperativ**). Eine **sekundäre Osteomyelitis** geht von umgebenden Weichteilen aus.

Die **juvenile hämatogene Osteomyelitis** befällt die **Metaphysen.** Die **hämatogenen Osteomyelitiden der Erwachsenen** befallen bevorzugt die **Diaphysen** der Röhrenknochen, **Wirbelsäule** und **Beckenknochen.**

Klinik: Bei kleinen **Kindern** kommt es zu plötzlich einsetzendem **Fieber**, lokalem **Schmerz** und **Rötung** sowie Berührungsempfindlichkeit. Bei Erwachsenen ist die Symptomatik weniger akut.

Diagnostisches Vorgehen: Für die Diagnose sind klinische Befunde entscheidend.
Im Röntgen sind erst 2–3 Wochen später Veränderungen nachweisbar, in **MRT** und **Skelettszintigrafie** wesentlich früher.

Radiologische Diagnostik bei akuter Osteomyelitis:

► **Merke.**

Eine **entzündlich ödematöse Schwellung** und **Verdichtung der paraossalen Weichteile** können aber bereits erkennbar sein.

Nach 2–3 Wochen sind im **Röntgenbild Destruktionen des spongiösen Knochens** erkennbar (**Abb. B-4.29a**). Wenn die Entzündung durch die Kortikalis in den Subperiostalraum einbricht, entstehen **lamelläre oder spikuläre Periostreaktionen** und **kortikale Knochendestruktionen**. Durch Durchblutungsunterbrechung der Kortikalis entwickeln sich Knochennekrosen, aus denen **Sequester** entstehen. Wird ein Knochensequester von einer periostalen Knochenmanschette umgeben, so spricht man von einer „**Totenlade**".

B-4.29 Osteomyelitis

a Akute Osteomyelitis: unscharf begrenzte osteolytische Destruktion der distalen medialen Tibiametaphyse, die die Epiphysenfuge nicht überschreitet (Pfeile). An der medialen distalen Tibia ist eine deutliche schalenförmige Periostreaktion zu erkennen (Pfeilspitzen).

b Chronische Osteomyelitis: ausgedehnte Destruktionen und Sklerosierungen des gesamten Tibiaschaftes. An der medialen Tibia diskret ausgebildete Periostreaktionen (Pfeile).

c, d MRT bei akuter Osteomyelitis des rechten Femurs. Die fettgesättigte T2-Wichtung zeigt eine inhomogene Signalsteigerung (Ödem) im gesamten Femurschaft. Zusätzlich besteht eine ausgedehnte Entzündung der umgebenden Weichteile (**c**). Nach Kontrastmittelgabe kommt es zu einer inhomogenen Anreicherung im Femurschaft (**d**). In der deutlich kontrastmittelaufnehmenden Entzündung der umgebenden Weichteile können distal ein und proximal 2 nicht kontrastmittelaufnehmende Areale erkannt werden, die Abszessen entsprechen (Pfeile).

Typisch für die **postoperative Ostitis bzw. Osteomyelitis** nach komplizierten Frakturen sind **Unschärfe der Frakturränder** und **fortschreitende Destruktion** der angrenzenden Knochenabschnitte.

MRT und Szintigrafie zeigen schon im **Initialstadium** positive Befunde. In der **MRT** (**Abb. B-4.29c, d**) stellt sich die Osteomyelitis in der T2-Wichtung als hyperintense, in der T1-Wichtung als hypointense Läsion dar. Nach KM-Applikation zeigt sich ein **deutliches Enhancement**. Immer findet sich auch ein **periossäres Ödem.** In der Mehrphasenszintigrafie zeigt sich eine Mehranreicherung.

Die **postoperative Ostitis bzw. Osteomyelitis** im Gefolge von komplizierten Frakturen zeichnet sich durch eine **Unschärfe der Frakturränder** und **fortschreitende Destruktion** der angrenzenden Knochenabschnitte aus. Um die Schraubenkanäle und Osteosyntheseplatten entstehen **unscharfe Aufhellungssäume**.

Im **Initialstadium** der Erkrankung bei noch fehlenden röntgenologischen Veränderungen zeigen **MRT und Szintigrafie** bereits positive Befunde. In der **MRT** (**Abb. B-4.29 c, d**) stellt sich die Osteomyelitis in den wassersensitiven STIR- (Short Tau Inversion Recovery) und T2-gewichteten Sequenzen als hyperintense, in der T1-Wichtung als hypointense Läsion dar, die deutlich **Kontrastmittel** anreichert. Immer findet sich auch ein **periossäres Ödem.** In der Mehrphasenszintigrafie mit ^{99m}Tc-markierten Diphosphonaten findet sich sowohl in der arteriellen Frühphase als auch in der Blutpoolphase und der statischen Phase eine Mehranreicherung. Die Leukozytenszintigrafie zeigt eine vom physiologischen Verteilungsmuster abweichende Traceranreicherung.

Radiologische Diagnostik bei chronischer Osteomyelitis: Kennzeichnend ist das Nebeneinander von **Destruktionen**, **Sklerosierungen** und **periostalen Knochenneubildungen** auf dem Röntgenbild (**Abb. B-4.29b**).

Radiologische Diagnostik bei chronischer Osteomyelitis: Der Übergang von der akuten zur chronischen Osteomyelitis ist fließend. Kennzeichnend für die chronische Osteomyelitis ist das **Nebeneinander von Destruktionen**, **Sklerosierungen** und **periostalen Knochenneubildungen** auf dem **Röntgenbild** (**Abb. B-4.29b**). Durch die periostalen Knochenappositionen entsteht eine Verdickung und unregelmäßige Konturierung des betroffenen Knochens.

► **Merke.**

► **Merke.** Oft ist es schwierig, aus den radiologischen Befunden auf die Aktivität einer chronischen Osteomyelitis zu schließen. Von entscheidender Bedeutung ist der Vergleich mit älteren Röntgenaufnahmen. Fortschreitende oder neu aufgetretene Destruktionen weisen auf einen floriden Prozess hin.

Neue Entzündungsherde lassen sich am besten mit der **MRT** oder **Szintigrafie** nachweisen.

Die Sekretion aus einer Fistel und der Nachweis eines Sequesters weisen immer auf einen aktiven Entzündungsprozess hin. Neue Entzündungsherde lassen sich am besten mit der **MRT** oder **Szintigrafie** nachweisen. In extrem seltenen Fällen kann sich bei langjähriger Osteomyelitis mit chronischer Fistelung ein Plattenepithelkarzinom im Fistelgang entwickeln, das zu einer fortschreitenden Destruktion des Knochens führt.

Eine Sonderform im Kindes- und Jugendalter ist die **chronisch-rekurrierende multifokale Osteomyelitis (CRMO)**.

Eine Sonderform im Kindes- und Jugendalter ist die **chronisch-rekurrierende multifokale Osteomyelitis (CRMO)**. Typischerweise finden sich multifokale Knochenläsionen, die zeitgleich oder nacheinander auftreten. Neben Remissionen werden Lokalrezidive und neue Herde beobachtet. Als Ursache wird eine immunologische Erkran-

kung angenommen, Erreger können nicht nachgewiesen werden. Im Röntgenbild stellen sich die Zeichen der akuten Osteomyelitis dar, gefolgt von einem variablen Erscheinungsbild und einer zunehmenden Randsklerose und schließlich nach Jahren einer Restitutio ad integrum. In der MRT zeigen sich in der Frühphase die Veränderungen einer akuten Osteomyelitis und im weiteren Verlauf zunehmende sklerotische Anteile.

Weitere Osteomyelitis-Formen

Primär chronische Osteomyelitiden

- **Plasmazellenosteomyelitis:** Subakut bis chronisch verlaufende Form der durch wenig virulente Mikroorganismen ausgelösten Osteomyelitis. Sie betrifft v. a. Kinder und Jugendliche. Klinisch stehen Schmerzen im Vordergrund; Fieber und eine deutlich beschleunigte BKS fehlen. Auf dem **Röntgenbild** (**Abb. B-4.30a**) fallen **Periostreaktionen** in Form von schalenförmigen Verknöcherungen und Appositionen auf. Daneben finden sich **polyzyklische Destruktionen** mit **sklerotischer Begrenzung** in den Metaphysen, Sequester fehlen. In den perifokalen Knochenabschnitten ist oft eine ausgeprägte Demineralisation nachweisbar. Die Knochenherde enthalten eine schleimige, eiweißreiche Substanz mit hohem Gammaglobulinanteil. Charakteristisch ist eine starke Plasmazelleninfiltration des Knochens.
- **Brodie-Abszess:** Diese vor allem bei Kindern und jüngeren Erwachsenen auftretende chronische Osteomyelitis entsteht bei weniger virulenten Keimen und/oder guter Abwehrlage. Hauptlokalisation sind proximale Tibia- und distale Radiusepi- und -metaphyse. Die klinischen Symptome sind meist nur gering ausgeprägt. Die bis zu pflaumengroßen, **runden** oder **ovalen Destruktionen** sind von einer mäßigen **Randsklerose** umgeben (**Abb. B-4.30 b**). In der MRT findet sich ein nicht KM aufnehmender Hohlraum, der in der STIR- oder T2-gewichteten Sequenz hyperintens ist. Der Sklerosesaum ist signalarm.
- **Chronisch-sklerosierende Osteomyelitis Garré:** Diese seltene Form der primärchronischen Osteomyelitis zeigt einen blanden Verlauf. Sie tritt häufig nach einer Streptokokkensepsis vor dem 25. Lebensjahr auf. Bevorzugt sind die Nasennebenhöhlen und die langen Röhrenknochen befallen. Charakteristische **Röntgenzeichen** (**Abb. B-4.30c**) sind eine **extrem dichte Sklerosierung** verbunden mit einer **Verdickung des Knochens**. Destruktionen und Sequestrierungen fehlen.

Weitere Osteomyelitis-Formen

Primär chronische Osteomyelitiden

- **Plasmazellenosteomyelitis:** Betrifft v. a. Kinder und Jugendliche. Klinisch stehen Schmerzen im Vordergrund (kein Fieber). Auf dem **Röntgenbild** (**Abb. B-4.30a**) zeigen sich **Periostreaktionen** sowie **polyzyklische Destruktionen** mit **sklerotischer Begrenzung** in den Metaphysen. Charakteristisch ist eine starke Plasmazelleninfiltration des Knochens.
- **Brodie-Abszess:** v. a. bei Kindern und Jugendlichen auftretende chronische Osteomyelitis mit geringen Symptomen. Hauptlokalisation sind proximale Tibia- und distale Radiusepi- und -metaphyse. Die **runden** oder **ovalen Destruktionen** sind von einer mäßigen **Randsklerose** umgeben (**Abb. B-4.30b**).
- **Chronisch-sklerosierende Osteomyelitis Garré:** Bevorzugt sind die NNH und die langen Röhrenknochen befallen. Auf der Röntgenaufnahme (**Abb. B-4.30c**) ist eine **extrem dichte Sklerosierung** und eine **Verdickung des Knochens** festzustellen.

B-4.30 Primär chronische Osteomyelitiden

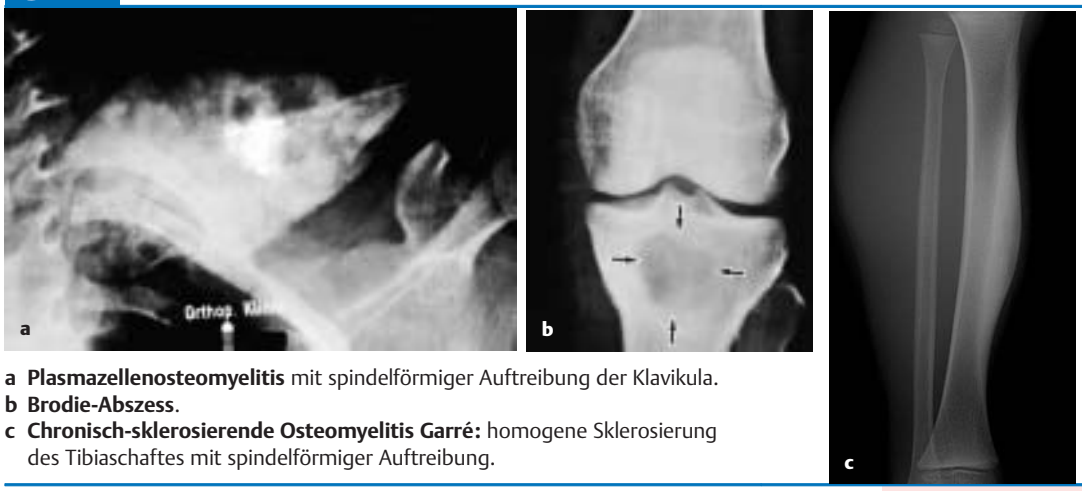

a Plasmazellenosteomyelitis mit spindelförmiger Auftreibung der Klavikula.
b Brodie-Abszess.
c Chronisch-sklerosierende Osteomyelitis Garré: homogene Sklerosierung des Tibiaschaftes mit spindelförmiger Auftreibung.

Tuberkulöse Osteomyelitis

Allgemeines: Aus einer Organtuberkulose, vorwiegend der Lunge, können Erreger hämatogen auch in den Knochen streuen. Am häufigsten ist die Wirbelsäule (**tuberkulöse Spondylitis**) betroffen, gefolgt von den epimetaphysären Abschnitten der Röhrenknochen, sehr oft in Verbindung mit einer sekundären Gelenkbeteiligung.

Klinik: Klinisch imponieren Zeichen einer subakuten Entzündung mit reduziertem Allgemeinzustand, Gewichtsverlust, subfebrilen Temperaturen sowie lokalem Schmerz und Schwellung.

Tuberkulöse Osteomyelitis

Allgemeines: Ursache ist die hämatogene Streuung aus einer Organtuberkulose (meist Lunge). Am häufigsten ist die Wirbelsäule betroffen **(tuberkulöse Spondylitis)**.

Klinik: Subakute Entzündungszeichen mit lokalem Schmerz und Schwellung.

B-4.31

B-4.31 Tuberkulöse Osteomyelitis

► Merke.

► Merke. Kennzeichnend für die tuberkulösen Knochen- und Gelenkerkrankungen ist ein deutlich protrahierter Verlauf.

Diagnostisches Vorgehen: Die Diagnose wird durch den **Erregernachweis** aus dem Krankheitsherd gesichert (s. a. S. 199). Dazu kommen ein konventionelles Röntgenbild und MRT (**Abb. B-4.31**).

Radiologische Diagnostik: Im **Röntgenbild** überwiegt anfangs eine ausgeprägte **perifokale Osteoporose**. Vor allem an der BWS und LWS entwickeln sich ausgedehnte Abszesse.

Diagnostisches Vorgehen: Die Diagnose wird durch den **Erregernachweis** aus dem Krankheitsherd gesichert (s. a. S. 199). Am Anfang der bildgebenden Diagnostik steht in aller Regel das konventionelle Röntgenbild (**Abb. B-4.31**), ergänzt durch eine MRT-Untersuchung.

Radiologische Diagnostik: Anfangs überwiegt im **Röntgenbild** eine ausgeprägte **perifokale Osteoporose**, die weit über den eigentlichen Entzündungsherd hinausreichen kann. Vor allem an der BWS und LWS entwickeln sich **ausgedehnte Abszesse**, die sich in Form von Senkungsabszessen im M. psoas ausbreiten können (mit dann typischer spindelförmiger Auftreibung der paravertebralen Weichteile) und zur Fistelbildung neigen. Eiterherde in den Weichteilen neigen zur Verkalkung, die als Hinweis auf die tuberkulöse Genese gewertet werden kann.

► Klinischer Fall.

► Klinischer Fall. Es stellt sich eine 41-jährige Patientin vor, die vor 20 Jahren an einer Lungentuberkulose erkrankt war. Sie fühlt sich seit einigen Monaten abgeschlagen und hat häufiger leicht erhöhte Temperaturen. Zusätzlich klagt sie über ein schmerzhaftes Ziehen im linken Knie. Die konventionelle Tomografie a.-p. (**Abb. B-4.31**) zeigt eine vermehrte gelenknahe Sklerosierung von medialem Femur- und Tibiakondylus (Pfeile). Die Gelenkfläche des Femurkondylus weist eine unregelmäßige Begrenzung auf. Der mediale Kniegelenksspalt ist deutlich verschmälert.
Bei der Patientin wird eine tuberkulostatische Therapie eingeleitet und das Kniegelenk ruhig gestellt. Damit kommt es zur Ausheilung der tuberkulösen Entzündung. Als Folge der Gelenkspaltverschmälerung hat die Patientin allerdings weiter belastungsabhängige Kniegelenkschmerzen.

4.3.7 Knochentumoren und tumorähnliche Veränderungen

Allgemeines

Einteilung: Knochentumoren werden nach **histogenetischen Kriterien** eingeteilt. Primäre Knochentumoren sind insgesamt selten (ca. 1 % aller malignen Tumoren).

Von den **primär** malignen Knochentumoren müssen die **sekundären** Knochentumoren **(Metastasen)** und die sekundäre Malignisierung abgegrenzt werden.

Klinik: Die Symptome sind unspezifisch, im Vordergrund stehen lokale Schmerzen, Überwärmung und Bewegungseinschränkung. Bei fehlenden Beschwerden werden sie gelegentlich auch als Zufallsbefund bei posttraumatischer Diagnostik entdeckt.

4.3.7 Knochentumoren und tumorähnliche Veränderungen

Allgemeines

Einteilung: Knochentumoren und tumorähnliche Veränderungen werden entsprechend der WHO-Empfehlung nach **histogenetischen Kriterien** eingeteilt. Innerhalb der einzelnen Gruppen werden benigne, maligne und semimaligne Tumoren unterschieden. Primäre Knochentumoren sind insgesamt selten (ca. 1 % aller malignen Tumoren).
Von den **primär** malignen Knochentumoren müssen die **sekundären** Knochentumoren **(Metastasen)** und die sekundäre Malignisierung abgegrenzt werden, die durch eine sarkomatöse Entartung primär benigner Tumoren oder Tumor-like-lesions entsteht (z. B. osteogenes Sarkom bei Ostitis deformans Paget, Chondrosarkom bei Enchondrom bzw. Osteochondrom). Metastasen sind ca. 35-mal häufiger als die primären Knochentumoren.

Klinik: Die klinische Symptomatik bei Knochentumoren ist in der Regel unspezifisch. Im Vordergrund stehen lokale oder regionäre Schmerzen, Schwellungen, Bewegungseinschränkung und lokale Überwärmung. Die Symptome werden einzeln oder auch gemeinsam beobachtet. Bei fehlenden Beschwerden werden sie gelegentlich auch als Zufallsbefund bei posttraumatischer Diagnostik entdeckt.

Diagnostisches Vorgehen: Zur Abklärung ist eine **Röntgenaufnahme** in 2 Ebenen zu veranlassen. Meist muss die Diagnose mittels einer **Biopsie** gesichert werden. Die Röntgenübersichtsaufnahmen können durch Zielaufnahmen ergänzt werden. Zur exakten Bestimmung der Tumorausdehnung ist die Durchführung der **MRT** und/oder **CT** angezeigt. Bei der Abgrenzung von Knochenmark-, Gelenk- und Weichteilinfiltration ist die MRT der CT überlegen, bei der Beurteilung der kortikalen Strukturen dagegen ist die CT Mittel der Wahl.

Diagnostisches Vorgehen: Am Anfang steht eine **Röntgenaufnahme** in 2 Ebenen. Zur exakten Bestimmung der Tumorausdehnung dienen **MRT** und/oder **CT**. Diagnosesicherung durch **Biopsie**!

Die **Skelettszintigrafie** besitzt eine sehr hohe Sensitivität bei geringer Spezifität. Sie wird in erster Linie zum Nachweis eines multilokulären Befalls, zur Darstellung von Metastasen bei malignen Knochentumoren sowie zur Verlaufskontrolle unter Therapie eingesetzt. Tumoren zeigen in der Regel eine Aktivitätssteigerung, wobei allerdings eine Dignitätsbeurteilung nur eingeschränkt möglich ist. Die **PET** (Positronenemissionstomografie) weist ebenso multilokulären Befall und Metastasierung nach. Zudem ermöglicht sie eine biochemische und physiologische Funktionsdiagnostik und erleichtert häufig die Differenzierung zwischen Rezidiv- und Narbengewebe. Insbesondere in Kombination mit MRT und CT ist eine Korrelation zwischen Morphologie und Funktion möglich.

Die **Skelettszintigrafie** und die **PET** werden zum Nachweis eines multilokulären Befalls bzw. zur Metastasendarstellung, zur Verlaufskontrolle und Rezidivdiagnostik eingesetzt. Die PET ermöglicht eine biochemische und physiologische Funktionsdiagnostik und erleichtert häufig die Differenzierung zwischen Rezidiv- und Narbengewebe.

Die meisten malignen Knochentumoren breiten sich per continuitatem und hämatogen aus. Daher müssen immer Lungenmetastasen mittels Thorax-CT ausgeschlossen werden.

Bei malignen Knochentumoren immer Lungenmetastasen mittels Thorax-CT ausschließen.

Allgemeine Beurteilungskriterien: Bei der Diagnostik der Knochentumoren sind folgende Kriterien zu berücksichtigen:

- **Alter** zum Zeitpunkt der Manifestation und **Geschlecht**
- **Lokalisation:**
  - Befall eines Knochens (monostotisch) oder Befall mehrerer Knochen (polyostotisch)
  - hinsichtlich des Knochenquerschnittes (transversal): zentral/medullär, exzentrisch, kortikal, juxtakortikal
  - hinsichtlich des Knochenlängsschnittes (longitudinal): diaphysär, metaphysär, epiphysär
- **morphologische Charakteristika** (**Abb. B-4.32**):
  - Begrenzung: scharfe oder unscharfe Berandung, nicht vorhandene oder vorhandene Randsklerose
  - Befallsmuster: geografisch (landkartenartig/zusammenhängend), permeativ (den Kortex infiltrierend/auflockernd) oder mottenfraßartig
  - Periostreaktion
  - Matrix: nicht mineralisiert oder mineralisiert
- **Ausdehnung:** ossär (medullär/kortikal), in Weichteile inkl. Muskulatur, neurovaskuläre Bündel, Sub-/Kutis oder Gelenke.

Allgemeine Beurteilungskriterien:

- **Alter** zum Zeitpunkt der Manifestation und **Geschlecht**
- **Lokalisation**
- **morphologische Charakteristika** (**Abb. B-4.32**)
- **Ausdehnung**.

Gutartige Tumoren zeichnen sich durch **glatte und scharfe Konturen** (gelegentlich mit **Randsklerose**), schmale Übergangszone zum umgebenden Knochen und ein mehr „geordnetes Bild“ mit Kammerungen und Septierungen sowie durch ein langsames Wachstum aus. Die Knochenkonturen bleiben in der Regel erhalten.

Gutartige Tumoren zeigen **glatte** und **scharfe Konturen** sowie ein langsames Wachstum.

Maligne Tumoren sind durch eine **unscharfe**, verwaschene **Randbegrenzung**, inhomogene Strukturen, Zerstörung der Kompakta, **mottenfraßähnliche** Spongiolysen und eine rasche Größenzunahme gekennzeichnet. Maligne Knochentumoren mit einem hoch aggressiven Wachstum können ein **permeatives Destruktionsmuster** mit multiplen, kleinen, uniformen und linearen Osteolysen zeigen. Häufig sind **periostale Knochenreaktionen** (lamellär, zwiebelschalenartig, spikulär, komplex, Codman-Dreieck, **Abb. B-4.32** oben) und eine **extraossäre Tumorinfiltration** nachweisbar.

Maligne Tumoren sind durch eine **unscharfe Begrenzung** und rasche Größenzunahme gekennzeichnet. Häufig sind **periostale Knochenreaktionen** (**Abb. B-4.32** oben) und eine **extraossäre Tumorinfiltration** nachweisbar.

► **Merke.** **Periostale Reaktionen** können auf dem Röntgenübersichtsbild der einzige Hinweis auf einen malignen Knochentumor (z. B. Osteosarkom) sein. Da Periostreaktionen **auch bei anderen Läsionen** auftreten können (z. B. Osteomyelitis, Stressfraktur, subperiostales Hämatom) muss immer eine sehr sorgfältige Abklärung erfolgen.

► **Merke.**

B-4.32

B-4.32 Morphologie und Differenzierung von Knochentumoren

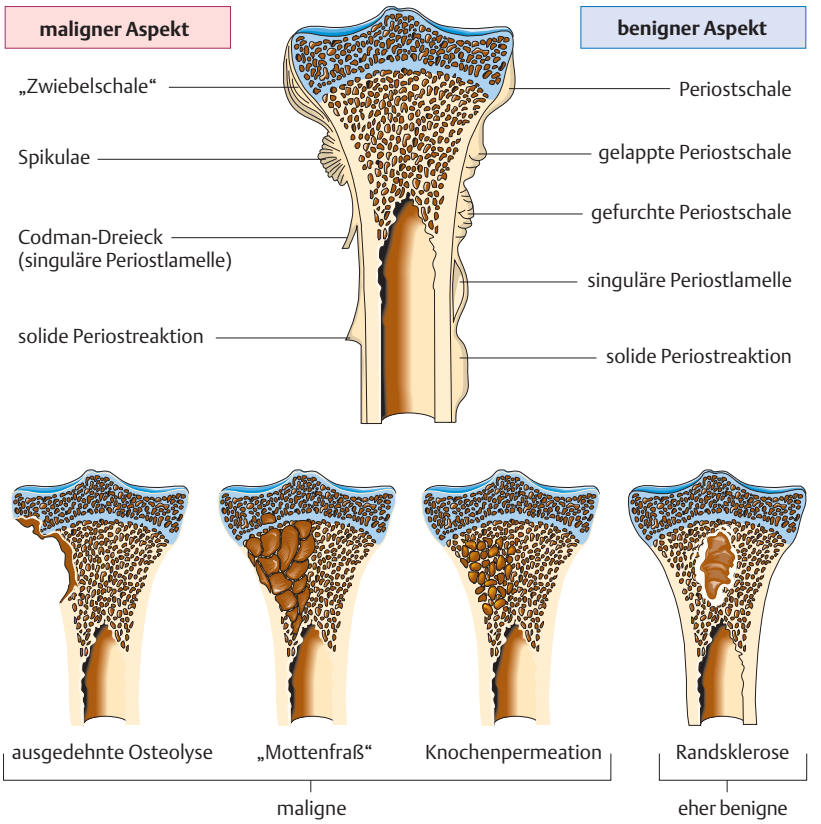

Benigne und semimaligne Knochentumoren

Osteochondrom

Benigne und semimaligne Knochentumoren

Osteochondrom

► **Synonym.**

► **Synonym.** kartilaginäre Exostose

► **Definition.**

► **Definition.** Osteochondrome entstehen, wenn enchondrale Ossifikationskeime aus der Epiphysenfuge unter das metaphysäre Periost versprengt werden. Sie führen zu einer Knochenneubildung mit Spongiosa, Kortikalis und einer Knorpelkappe.

Allgemeines: Mit einem Anteil von 40–45 % sind sie die **häufigsten benignen Knochentumoren**.

Allgemeines: Mit einem Anteil von 40–45 % sind sie die **häufigsten benignen Knochentumoren**. Bei der familiär auftretenden kartilaginären Exostosenkrankheit finden sich multiple Osteochondrome. Ihr malignes Entartungsrisiko beträgt 5–10 %, während einzelne Osteochondrome sehr viel seltener entarten.

► **Merke.**

► **Merke.** Die Tumoren sind im metaphysären und diametaphysären Bereich der **langen Röhrenknochen** lokalisiert (kniegelenksnahe Abschnitte von Femur und Tibia, proximale Humerus- und distale Radiusmetaphyse), seltener am Becken und den übrigen platten Knochen.

Klinik: Die meist asymptomatischen Osteochondrome führen zu Vorwölbungen und Verformungen der betroffenen Knochen und je nach Lokalisation zu Schmerzen.
Diagnostisches Vorgehen: s. S. 335 ff.

Klinik: Die meist asymptomatischen Osteochondrome führen zu Vorwölbungen und Verformungen der betroffenen Knochen. Bei Kompression von benachbarten Nerven und Gefäßen können Parästhesien und Schmerzen auftreten.

Diagnostisches Vorgehen: s. S. 335 ff.

Radiologische Diagnostik: Im **Röntgenbild** (**Abb. B-4.33**) sitzen Osteochondrome dem Knochen **breitbasig** auf oder sind **gestielt**. Die Spongiosa ist vom Knochen bis in die Raumforderung meist durchgehend ab-

Radiologische Diagnostik: Im **Röntgenbild** (**Abb. B-4.33**) sitzen Osteochondrome dem Knochen **breitbasig** auf oder sind **gestielt**. Spongiosa und Kortikalis gehen direkt aus dem Mutterknochen hervor und auch die Spongiosastruktur ist der des Mutterknochens vergleichbar. Die Spongiosa ist vom Knochen bis in die Raumforderung meist durchgehend abgrenzbar ohne abgrenzende Sklerosezone/Berandung.

B-4.33 Osteochondrom

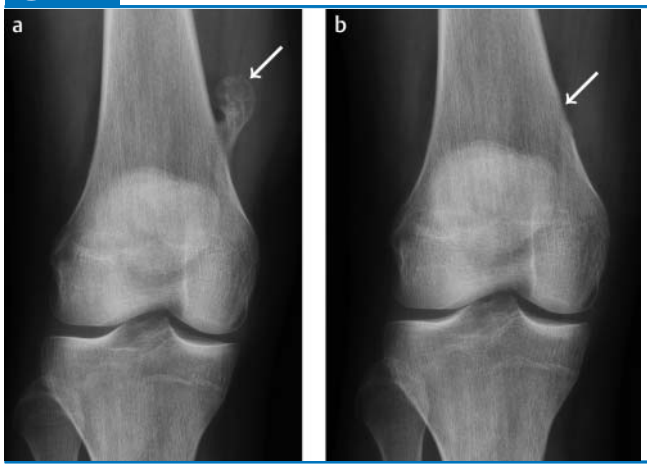

a Typisches Osteochondrom (Pfeil) am medialen Femurkondylus (präoperativ).
b Postoperativ (mit noch diskreter kortikaler Irregularität, Pfeil).

Das eigentliche Wachstum der Exostosen findet im Bereich der Knorpelkappe statt, die in der **Sonografie** (bei oberflächlich gelegenen Osteochondromen) und **MRT** gut erkennbar ist. Die Knorpelkappe weist häufig **Verkalkungen** auf. Ausgedehnte Osteochondrome im Wachstumsalter können zu erheblichen Knochenverformungen führen.

Das Wachstum der Exostosen sistiert gewöhnlich mit der Pubertät. Eine Resektion (sofern möglich) ist dann erst sinnvoll, da die Rezidivhäufigkeit geringer ausfällt. Ein erneutes Wachstum im Erwachsenenalter, häufige Rezidive, eine unregelmäßige Begrenzung und Dickenzunahme der Knorpelkappe auf über 1,5–2 cm sowie ein zunehmender Weichteiltumor weisen auf eine maligne Entartung hin.

Chondrom

▶ **Synonym.** Enchondrom

▶ **Definition.** Chondrome entstehen aus versprengten Knorpelkeimen und sind aus reifem hyalinem Knorpel aufgebaut.

Allgemeines: Nach ihrer Lage unterscheidet man **Enchondrome** (Markraum) und periostale **Chondrome** (innere Periostschicht). Bei multiplem Auftreten der Chondrome spricht man von Enchondromatose oder Morbus Ollier, bei zusätzlichen Hämangiomen vom Maffucci-Syndrom. Benigne Chondrome haben einen Anteil von 10 % an allen benignen Knochentumoren. Sie kommen am häufigsten in der 2.–5. Lebensdekade ohne bevorzugte Geschlechtsverteilung vor. Prädilektionsstellen sind die Phalangen der **Hände** (ca. 50 %). In den langen Röhrenknochen wird die Meta-/Diaphysenregion bevorzugt.

▶ **Merke.** Das **Risiko einer sekundären Malignisierung** zum Chondrosarkom beträgt etwa 1 % bei Chondromen in den kleinen Röhrenknochen der Hand und etwa 45 % bei Chondromen in den langen Röhrenknochen! Bei der Enchondromatose ist das Risiko einer malignen Entartung ebenfalls deutlich erhöht (30–35 %).

Klinik: Enchondrome wachsen sehr langsam und werden meist als Zufallsbefund entdeckt. Durch schmerzlose Verformungen und Auftreibungen oder Spontanfrakturen können sie symptomatisch werden.

Diagnostisches Vorgehen: s. S. 335 ff.

Radiologische Diagnostik: Im **Röntgenbild** (**Abb. B-4.34**) werden meist relativ **scharf begrenzte Destruktionen** mit **polyzyklischer Begrenzung** beobachtet. Bei weiterem Wachstum kommt es zu einer Auftreibung des Knochens mit Verdünnung der Kortikalis („scalloping"), besonders an den tubulären Hand- und Fußknochen. Kennzeichnend sind **intratumorale Verkalkungen**, die im Gegensatz zum Knocheninfarkt eher zentral lokalisiert sind und amorph, feinfleckig („Popcorn-artig") oder ringförmig/

B-4.33

grenzbar ohne abgrenzende Sklerosezone/Berandung. Das eigentliche Wachstum der Exostosen findet im Bereich der Knorpelkappe statt, die in der **Sonografie** und **MRT** gut zu erkennen ist und häufig **Verkalkungen** aufweist.
Das Wachstum der Exostosen sistiert gewöhnlich mit der Pubertät. Erneutes Wachstum im Erwachsenenalter, häufige Rezidive und/oder eine Zunahme der Knorpelkappenbreite auf über 1,5–2 cm weisen u. a. auf eine maligne Entartung hin.

Chondrom

▶ Synonym.

▶ Definition.

Allgemeines: Nach ihrer Lage unterscheidet man **Enchondrome** (Markraum) und periostale **Chondrome** (innere Periostschicht). Benigne Chondrome machen 10 % aller benignen Knochentumoren aus. Prädilektionsstellen sind die Phalangen der **Hände**.

▶ Merke.

Klinik: Enchondrome wachsen sehr langsam und werden meist zufällig entdeckt.

Diagnostisches Vorgehen: s. S. 335 ff.

Radiologische Diagnostik: Im **Röntgenbild** (**Abb. B-4.34**) werden meist relativ **scharf begrenzte Destruktionen** mit **polyzyklischer Begrenzung** beobachtet. Kennzeichnend sind **intratumorale Verkalkungen**, die zentral lokalisiert sind und amorph erscheinen (s. S. 325).

B-4.34

B-4.34 **Enchondrom**

Scharf begrenzte Destruktion in der proximalen Phalanx von D III, die zu einer Verdünnung der Kortikalis geführt hat (enostales „scalloping"). Innerhalb der Läsion sind fleckförmige, z. T. bogenförmige Verkalkungen zu erkennen, die kennzeichnend sind (Pfeil).

bogenförmig („rings and arcs") erscheinen (s. S. 325). Die Verkalkungen nehmen mit dem Alter und der Größe der Enchondrome zu.

In der **MRT** sind Enchondrome in der T1-Wichtung hypointens, in der T2-Wichtung hyperintens. Nach KM-Gabe findet sich eine typische **Lobulierung mit Septierungen**.

In der **MRT** sind Enchondrome in der T1-Wichtung hypointens. In der T2-Wichtung ist das Signal abhängig vom Verkalkungsgrad, bei unverkalkten Chondromen ist es hyperintens und dem Signal von Zysten vergleichbar. Nach i. v.-KM-Gabe findet sich eine typische **Lobulierung mit Septierungen**.

► Merke.

► **Merke.** Intratumorale Verkalkungen weisen auf knorpelbildende Knochentumoren hin. Ein Tumordurchmesser von über 4 cm, unscharfe Randkonturen, ein rasches Wachstum und insbesondere neu aufgetretene Schmerzen können auf eine maligne Entartung hinweisen.

Die **differenzialdiagnostische** Abgrenzung zum primären und sekundären Chondrosarkom (s. S. 345) ist röntgenologisch meist schwierig.

Die **differenzialdiagnostische** Abgrenzung zum primären und sekundären Chondrosarkom (s. S. 345) ist röntgenologisch meist schwierig. Knochenzysten (s. S. 344) weisen die typischen Verkalkungen nicht auf, Knocheninfarkte (s. S. 324) enthalten peripher betonte Verkalkungen und verursachen keine Auftreibung des Knochens.

Chondroblastom

Chondroblastom

► Synonym.

► **Synonym.** Codman-Tumor

► Definition.

► **Definition.** Das Chondroblastom ist ein seltener, partiell knorpelbildender Tumor. Er steht in direkter Beziehung zu den Wachstumsfugen, von denen er vermutlich auch ausgeht.

► Merke.

► **Merke.** Das Chondroblastom ist in den **Epiphysen** lokalisiert, v. a. im proximalen Humerus, im distalen Femur und in der proximalen Tibia. Ein weiterer Tumor mit epiphysärer Lokalisation ist der Riesenzelltumor (s. S. 341).

Klinik: Betrifft meist Männer in der 2. Lebensdekade. Es werden länger bestehende gelenkbezogene Schmerzen angegeben.

Klinik: Der Tumor tritt bevorzugt in der 2. Lebensdekade auf, das männliche Geschlecht ist häufiger betroffen. Es werden über längere Zeit bestehende gelenkbezogene Schmerzen angegeben, die oft von einer Bewegungseinschränkung und einem Gelenkerguss begleitet sind.

Diagnostisches Vorgehen: s. S. 335 ff.

Diagnostisches Vorgehen: s. S. 335 ff.

Radiologische Diagnostik: Im **Röntgenbild** zeigt sich eine scharf begrenzte, epiphysär exzentrisch gelegene Destruktion mit feinem Sklerosesaum (**Abb. B-4.35**).

Radiologische Diagnostik: Üblicherweise zeigt sich im **Röntgenbild** eine ca. 1–7 cm große, scharf begrenzte, epiphysär exzentrisch gelegene Destruktion, die von einem feinen Sklerosesaum umgeben ist (**Abb. B-4.35**). **Intratumoral** finden sich häufig amorphe **Verkalkungen**. Ein Übergreifen auf die Metaphyse und in das Gelenk ist möglich.

Im **MRT** erscheint das Chondroblastom in T1 hypointens und in T2 hyperintens mit z. T. Signalauslöschungen im Bereich der Verkalkungen.

B-4.35 Chondroblastom

Scharf begrenzte Knochendestruktion in der distalen Femurepiphyse (Pfeil). Die Läsion reicht bis an die Epiphysenfuge und ist von einem schmalen Sklerosesaum umgeben. Innerhalb der Veränderung sind fleckförmige Verkalkungen zu erkennen.

B-4.35

Differenzialdiagnostisch abgegrenzt werden muss der Riesenzelltumor (s. S. 341). Dieser enthält keine Verkalkungen und ist weniger scharf begrenzt. Daneben müssen aseptische Knochennekrosen (s. S. 325), Brodie-Abszesse (s. S. 333) und eosinophile Granulome berücksichtigt werden.

Differenzialdiagnostisch abgegrenzt werden muss vor allem der Riesenzelltumor (s. S. 341).

Osteom

Osteom

► **Definition.** Kompakte oder spongiöse, gutartige Neubildung des reifen Knochengewebes und des Knochenmarks.

► **Definition.**

Allgemeines: Das Osteom tritt besonders in der 4. und 5. Lebensdekade unter Bevorzugung des männlichen Geschlechts auf. Häufige Lokalisationen sind die **Nasennebenhöhlen** (NNH) sowie die **platten Knochen**, besonders an Schädel und Gesichtsschädel.

Klinik: Der Tumor ist in der Regel asymptomatisch. Bei Verschluss des Ductus frontonasalis treten Kopfschmerzen oder eine chronische Sinusitis auf. Beim sog. Gardner-Syndrom finden sich multiple Osteome kombiniert mit intestinalen Polypen.

Diagnostisches Vorgehen: s. S. 335 ff.

Radiologische Diagnostik: Typische Osteome erscheinen im **Röntgenbild** als **glatt begrenzte**, runde oder polyzyklische, sehr dichte und homogene Verschattungen mit einem Durchmesser von 2–3 cm (**Abb. B-4.36**). Kompaktainseln (medulläre Osteome) sind bis 3 cm große polymorphe, dichte Strukturen mit feinen Ausläufern. Sie können in allen Knochen vorkommen.
Differenzialdiagnostisch abzugrenzen sind hyperostotische Meningeome (s. S. 565), Osteochondrome (s. S. 336) und die Osteomyelitis Garré (s. S. 333).

Allgemeines: Betrifft meist Männer im 4. und 5. Lebensjahrzehnt. Häufige Lokalisationen sind die **NNH** sowie die **platten Knochen**.

Klinik: Der Tumor ist meist asymptomatisch.

Diagnostisches Vorgehen: s. S. 335 ff.

Radiologische Diagnostik: Typische Osteome erscheinen im **Röntgenbild** als **glatt begrenzte**, homogene Verschattungen von 2–3 cm Durchmesser (**Abb. B-4.36**).

Differenzialdiagnostisch abzugrenzen sind hyperostotische Meningeome (s. S. 565), Osteochondrome (s. S. 336) und die Osteomyelitis Garré (s. S. 333).

B-4.36 Osteom der rechten Stirnhöhle

CT: sehr dichte, homogene, scharf begrenzte Verschattung im rechten Sinus frontalis (Pfeil).

B-4.36

Osteoidosteom und Osteoblastom

► **Definition.**

Klinik: Charakteristisches Symptom des **Osteoidosteoms** ist der lokalisierte, nachts zunehmende **Schmerz**, der sich **durch Azetylsalizylsäure abschwächen** oder unterdrücken lässt.
Beim **Osteoblastom** ist der Schmerz weniger intensiv, Azetylsalizylsäure bewirkt keine ausgeprägte Besserung.

Diagnostisches Vorgehen: s. S. 335 ff.

Radiologische Diagnostik des Osteoidosteom: Im **Röntgenbild** zeigt sich typischerweise eine **runde** oder ovaläre, gut abgrenzbare und bis **max. 2 cm große Aufhellung** (**Nidus**) (**Abb. B-4.37a**). Die bei kortikalem und periostalem Sitz erheblich gebildeten Mengen reaktiven Knochens erscheinen als Verdickung der Kortikalis.

In der **MRT** ist der Nidus in T1-gewichteten Bildern signalarm. Es findet sich ein ausgedehntes **perifokales Ödem**. Mit der **Szintigrafie** ist sehr früh eine intensive Aktivitätsanreicherung nachweisbar.

► **Merke.**

◎ B-4.37

Osteoidosteom und Osteoblastom

► **Definition.** Gutartige osteoblastische Tumoren mit röntgenologisch erkennbarer zentraler Aufhellung (Nidus).

- Das **Osteoidosteom** ist vorwiegend in der **Kortikalis** lokalisiert und erreicht eine Größe bis zu 2 cm. Häufigste Lokalisation ist die **untere Extremität**, bevorzugt Femur und proximale Tibia.
- Das **Osteoblastom** tritt dagegen überwiegend im **spongiösen** Bereich auf und kann eine Größe von 2–10 cm erreichen. In > 50 % der Fälle ist die **Wirbelsäule** betroffen (v. a. Gelenk- und Dornfortsätze, Wirbelbögen), seltener die Diaphysen der langen Röhrenknochen.

Klinik: Charakteristisches Symptom des **Osteoidosteoms** ist der lokalisierte, nachts zunehmende **Schmerz**, der sich **durch Azetylsalizylsäure** deutlich **abschwächen** oder sogar vollständig unterdrücken lässt. Intrakapsuläre Osteoidosteome verursachen oft eine sekundäre entzündliche Synovitis, die für Gelenkschmerzen und eine eingeschränkte Beweglichkeit verantwortlich ist.
Beim **Osteoblastom** ist die Schmerzsymptomatik weniger intensiv als beim Osteoidosteom und Azetylsalizylsäure bewirkt keine ausgeprägte Besserung.

Diagnostisches Vorgehen: s. S. 335 ff.

Radiologische Diagnostik des Osteoidosteom: Man unterscheidet zwischen kortikalen, spongiösen und subperiostal gelegenen Osteoidosteomen. Im **Röntgenbild** zeigt sich typischerweise eine **runde** oder ovaläre, gut abgrenzbare und bis **maximal 2 cm große Aufhellung** (Nidus), die von einer meist ausgedehnten **Sklerose** bzw. Hyperostose umgeben ist (**Abb. B-4.37a**). Bei kortikalem und periostalem Sitz werden erhebliche Mengen reaktiven Knochens gebildet, die eine endostale und periostale Verdickung der Kortikalis verursachen können. Innerhalb des Nidus finden sich in 25–30 % der Fälle Verkalkungen oder Verknöcherungen. Die exakte Abgrenzung des Nidus erfolgt in der Regel mit der CT bei ansonsten gleichem Bild wie im Röntgenbild. In der **MRT** ist der Nidus signalarm in T1-, von unterschiedlicher Signalintensität in T2-gewichteten Bildern. Es findet sich ein ausgedehntes **perifokales Ödem** unter Einbeziehung der Weichteile. Mithilfe der **Szintigrafie** ist schon sehr früh, oft vor Auftreten radiologischer Veränderungen, eine intensive, lokal gut begrenzte Aktivitätsanreicherung nachweisbar. Da zur Vermeidung von Rezidiven eine vollständige Entfernung des Nidus erforderlich ist, empfiehlt sich eine Röntgenuntersuchung des Operationspräparates. Die computertomografisch gesteuerte Radiofrequenz-Ablation ist eine effektive, minimal-invasive Methode zur Behandlung des Osteoidosteoms.

► **Merke.** Bei ausgedehntem, unklarem ossärem Ödem differenzialdiagnostisch immer an ein Osteoidosteom denken und gezielt (in mindestens 2 Ebenen) danach suchen!

◎ B-4.37 **Osteoidosteom und Osteoblastom**

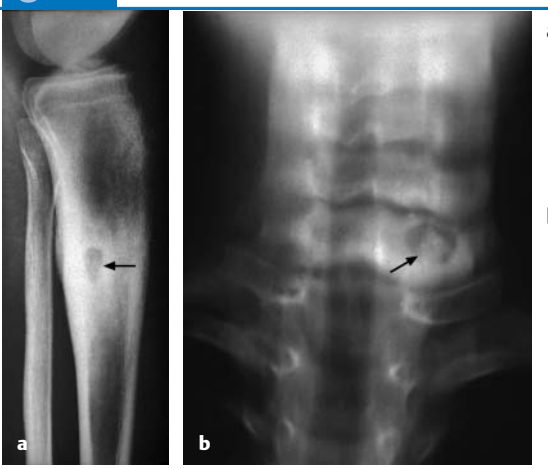

a **Osteoidosteom**: Ovaläre, relativ scharf begrenzte Aufhellung (Nidus, Pfeil) im linken proximalen Unterschenkel, die von einem ausgedehnten Sklerosesaum umgeben ist.
b **Osteoblastom**: Konventionelle Tomografie der Halswirbelsäule (heute oft durch CT- oder MRT-Aufnahmen ersetzt): innerhalb einer Auftreibung des linken Wirbelbogens von HWK 7 scharf begrenzte Destruktion (Nidus, Pfeil) mit zentraler Verkalkung und umgebender leichter Randsklerose.

Radiologische Diagnostik des Osteoblastoms: Beim Osteoblastom **(> 2 cm)** finden sich in den Röhrenknochen Knochendestruktionen mit **ausgeprägten Verkalkungen**. Besonders nach längerem Krankheitsverlauf können ausgedehnte reaktive Randsklerosen und eine Auftreibung des Knochens beobachtet werden. Osteoblastome der Wirbelsäule zeigen häufig **blasige Destruktionen** mit relativ geringer Randsklerose sowie Deformierungen und Auftreibungen der betroffenen Knochenbereiche (**Abb. B-4.37b**). In der Szintigrafie zeigt das Osteoblastom wie das Osteoidosteom eine starke Anreicherung.

Radiologische Diagnostik des Osteoblastoms: Beim Osteoblastom **(> 2 cm)** finden sich Knochendestruktionen mit **ausgeprägten Verkalkungen**. Osteoblastome der Wirbelsäule zeigen häufig **blasige Destruktionen** mit relativ geringer Randsklerose (**Abb. B-4.37b**). Die Szintigrafie zeigt eine starke Anreicherung.

Riesenzelltumor

Riesenzelltumor

▶ **Synonym.** Osteoklastom

▶ **Synonym.**

▶ **Definition.** Semimaligner, an den Epi- und Metaphysen der langen Röhrenknochen lokalisierter Tumor aus vaskularisiertem Gewebe mit Riesenzellen.

▶ **Definition.**

Allgemeines: Lokal zeigt der Tumor ein unterschiedlich aggressives Wachstum. Absiedlungen von benignen Tumorzellnestern („Implantate") in der Lunge und in den Weichteilen sind ebenso möglich wie die maligne Entartung des Tumors (v. a. nach Strahlentherapie). Ca. 50 % der Tumoren entsteht im **distalen Femur** und in der **proximalen Tibia**. Weitere häufige Lokalisationen sind distaler Radius, distale Ulna und proximaler Humerus.

Allgemeines: Lokal zeigt der Tumor ein unterschiedlich aggressives Wachstum. Häufigste Lokalisationen sind **distaler Femur** und **proximale Tibia**.

Klinik: Im Vordergrund stehen unspezifische Beschwerden mit lokalen Schmerzen und Schwellungen sowie Bewegungseinschränkungen des angrenzenden Gelenks. Spontanfrakturen sind häufig.

Klinik: Unspezifische Beschwerden; Spontanfrakturen sind häufig.

Diagnostisches Vorgehen: s. S. 335 ff.

Diagnostisches Vorgehen: s.S: 335 ff.

Radiologische Diagnostik: Das **Röntgenbild** (**Abb. B-4.38**) zeigt gewöhnlich geografisch begrenzte, teilweise trabekulierte (infolge residualer Knochenbälkchen) Destruktionen, die in ⅔ der Fälle exzentrisch und in ⅓ zentral in der Epiphyse liegen.

Radiologische Diagnostik: Das **Röntgenbild** (**Abb. B-4.38**) zeigt geografisch begrenzte, teilweise trabekulierte Destruk-

B-4.38 Riesenzelltumor

Große epiphysäre bis nach metaphysär reichende geografische Destruktion im rechten distalen Femur. Die Kompakta ist insbesondere anterior verdünnt.
a, b Röntgen a.-p. und **seitlich**.
c MRT koronar (PD-Wichtung, fettsupprimiert) mit teils zystischen (hyperintensen) Arealen, teils mit soliden (hypointensen) Arealen.
d MRT sagittal (T1-Wichtung).

tionen, die in ⅔ der Fälle exzentrisch und in ⅓ zentral in der Epiphyse liegen. Ein Übergreifen auf die Metaphyse ist häufig.

Im **MRT** erscheint der Tumor in T1 hypointens, in T2/PD hyperintens und mit deutlicher KM-Anreicherung.

Ein Übergreifen auf die Metaphyse ist häufig. Die Übergangszone vom Tumor zum gesunden Knochen zeigt einen allmählichen Dichteanstieg, eine reaktive Randsklerose fehlt meist. Bei rasch wachsenden Tumoren können die Grenzen unscharf und irregulär sein. Die Kompakta um den Tumor ist häufig verdünnt und aufgetrieben oder destruiert.
Im **MRT** finden sich die klassischen Zeichen eines Tumors: in T1 hypointens, in T2/PD hyperintens und deutliche KM-Anreicherung. Der Tumor ist meist homogen, seltener inhomogen. Aufgrund intratumoraler Einblutungen kann beim T2-gewichteten Bild auch eine niedrigere Signalintensität beobachtet werden (Hämosiderin).

Hämangiom

► **Definition.**

Allgemeines: Meist radiologische Zufallsbefunde; häufige Lokalisationen sind **BWS** und **Schädelkalotte**.
Klinik: Häufig keine Beschwerden, an der Wirbelsäule können Schmerzen und neurologische Symptome auftreten.

Diagnostisches Vorgehen: s.S: 335 ff.

Radiologische Diagnostik: Wirbelkörperhämangiome zeigen auf der **Röntgenaufnahme** eine typische **vertikale Streifung** der rarefizierten Trabekel (**Abb. B-4.39a**). In der **CT** zeigen Teile oder auch der gesamte Wirbelkörper eine **wabig oder fleckig** veränderte Struktur (**Abb. B-4.39b**).

Am **Schädel** manifestiert sich das Hämangiom bevorzugt am Os frontale mit wabigen, sonnenstrahl- oder wagenradähnlichen Destruktionen.

Hämangiom

► **Definition.** Gutartige Neubildung der Blutgefäße im Knochen.

Allgemeines: Hämangiome werden meist als radiologische Zufallsbefunde entdeckt. Bevorzugte Lokalisationen sind Wirbelsäule (v. a. **BWS**) und **Schädelkalotte**.

Klinik: Meist verursachen Hämangiome keine klinischen Beschwerden. An der Wirbelsäule können sie jedoch, v. a. bei Kompressionsfrakturen und extraspinaler Ausdehnung (selten), zu Schmerzen und neurologischen Symptome führen.

Diagnostisches Vorgehen: s. S. 335 ff.

Radiologische Diagnostik: Wirbelkörperhämangiome zeigen auf der **Röntgenaufnahme** eine typische **vertikale Streifung** der rarefizierten Trabekel (**Abb. B-4.39a**). Die Form des Wirbelkörpers bleibt meist erhalten. Differenzialdiagnostisch muss das Hämangiom von der Osteoporose abgegrenzt werden, bei der jedoch alle Wirbel von den Veränderungen befallen sind (s. **Abb. B-4.20**, S.320). In der **CT** zeigen Teile oder auch der gesamte Wirbelkörper eine **wabig oder fleckig** veränderte Struktur (**Abb. B-4.39b**). Die Dichtemessung erlaubt in einzelnen Arealen den Fettnachweis.
Am **Schädel** manifestiert sich das Hämangiom bevorzugt am Os frontale. Es entstehen bis zu 7 cm große Destruktionen, die wabig, sonnenstrahl- oder wagenradähnlich erscheinen. Oft ist eine größere zuführende Vene in der Schädelkalotte als bandförmige Aufhellung erkennbar.

B-4.39 Hämangiome

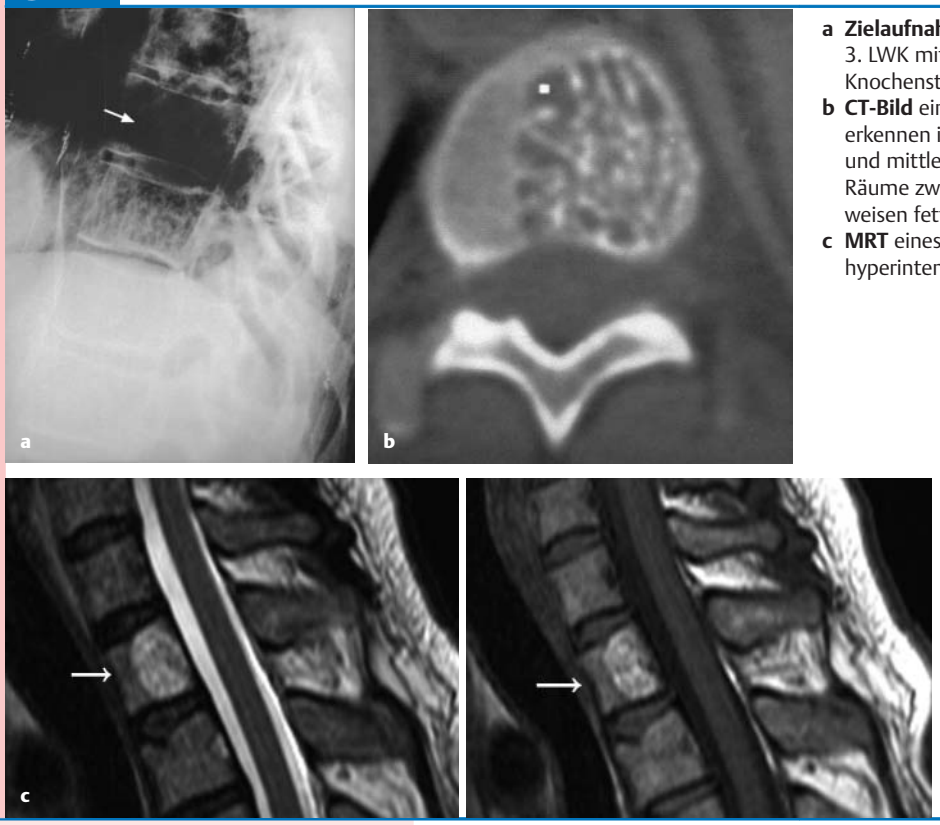

a **Zielaufnahme der LWS:** Hämangiom des 3. LWK mit grobsträhniger Knochenstrukturzeichnung.
b **CT-Bild** eines Hämangioms im BWK 10. Zu erkennen ist eine wabige Struktur des linken und mittleren Anteils des Wirbelkörpers. Die Räume zwischen den verplumpten Trabekeln weisen fettäquivalente Dichtewerte auf.
c **MRT** eines Hämangioms in der HWS, hyperintens in T2 (links) und T1 (rechts).

In der **MRT** sind Hämangiome charakteristischerweise sowohl in T1- als auch in T2-gewichteten Sequenzen **signalreich** (bedingt durch den Fettanteil) (**Abb. B-4.39c**). Nach KM-Applikation zeigt sich nur ein geringes Enhancement.

Tumorähnliche Läsionen („Tumor-like lesions“)

Juvenile Knochenzyste

▶ **Synonym.** solitäre Knochenzyste

▶ **Definition.** Einkammerige, mit seröser Flüssigkeit gefüllte, expansiv wachsende Zyste unklarer Ätiologie.

Allgemeines: Der Altersgipfel liegt vor dem 20. Lebensjahr. Das männliche Geschlecht ist etwa doppelt so häufig betroffen. Bevorzugte Lokalisation sind die **Metaphysen der langen Röhrenknochen** (v. a. proximaler Humerus und Femur).

Klinik: Meist bestehen keine Beschwerden. Symptome treten gewöhnlich erst auf, wenn es bei größeren Zysten zu Infraktionen oder Spontanfrakturen kommt.

Diagnostisches Vorgehen: s. S. 335 ff.

Radiologische Diagnostik: Das **Röntgenbild** (**Abb. B-4.40a**) zeigt charakteristischerweise eine expansive, **einkammerige, ovaläre Aufhellung**, die primär zentral metaphysär liegt und später wachstumsbedingt nach diaphysär auswandert. Ein **sklerotischer Randsaum** ist regelmäßig nachzuweisen. Die Kortikalis wird häufig endostal resorbiert und ist verdünnt. Gelegentlich werden Trabekulierungen beobachtet, echte Kammerungen sind jedoch sehr selten. Die maximale Größe wird vor Abschluss des Knochenwachstums erreicht. Periostale Reaktionen weisen auf eine vorausgegangene pathologische Fraktur hin.

▶ **Merke.** Nahezu pathognomonisch ist ein sog. **„fallen fragment“**, d. h. ein Knochenfragment, das nach pathologischer Fraktur in der Zyste „schwimmt“.

Mit der **MRT** (**Abb. B-4.40b**) sind Knochenzysten durch den Flüssigkeitsnachweis (in der T2-Wichtung signalreich) sicher zu diagnostizieren. Sowohl der Zystenrand als auch die Zystenauskleidung entlang der Septen reichert KM an.

In der **MRT** sind Hämangiome sowohl in T1- als auch in T2-gewichteten Sequenzen **signalreich** (**Abb. B-4.39c**).

Tumorähnliche Läsionen („Tumor-like lesions“)

Juvenile Knochenzyste

▶ **Synonym.**

▶ **Definition.**

Allgemeines: Häufig sind Männer vor dem 20. Lebensjahr betroffen. Bevorzugte Lokalisation sind die **Metaphysen der langen Röhrenknochen**.
Klinik: Symptome treten erst bei größeren Zysten durch Infraktionen oder Spontanfrakturen auf.
Diagnostisches Vorgehen: s.S: 335 ff.

Radiologische Diagnostik: Das **Röntgenbild** (**Abb. B-4.40a**) zeigt charakteristischerweise eine expansive, **einkammerige, ovaläre Aufhellung** mit **sklerotischem Randsaum**. Die maximale Größe wird vor Abschluss des Knochenwachstums erreicht.

▶ **Merke.**

Mit der **MRT** (**Abb. B-4.40b**) sind Knochenzysten durch den Flüssigkeitsnachweis sicher zu diagnostiziern.

B-4.40 Juvenile Knochenzyste

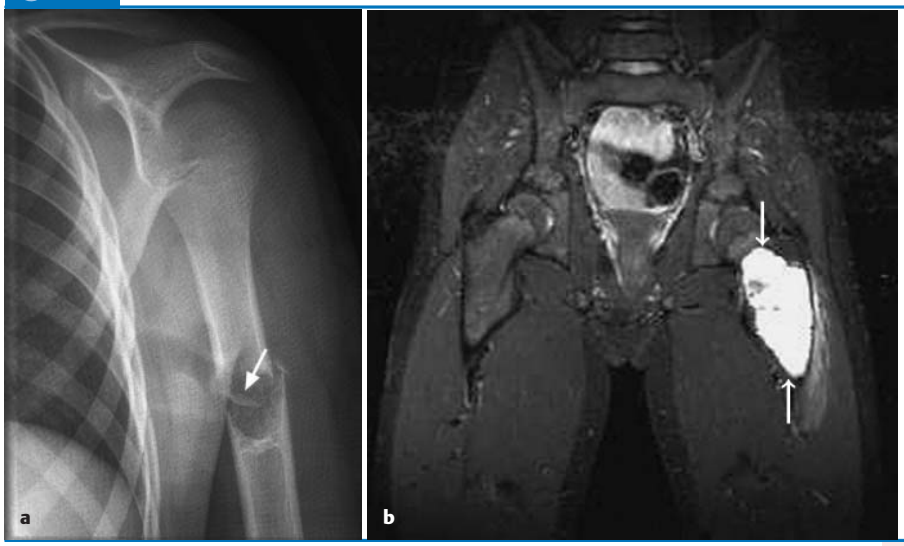

a **Röntgenaufnahme** einer juvenilen Knochenzyste im linken Humerus. Nach Sturz kam es zur pathologischen Fraktur durch die Zyste. Innerhalb der Zyste ist ein „fallen fragment“ erkennbar (Pfeil).
b **MRT** einer großen juvenilen Knochenzyste in der proximalen Femurdiaphyse bis an die Metaphyse heranreichend. Die Zyste umfasst nahezu den gesamten Schaftquerschnitt. In der wassersensitiven TIRM-Sequenz stellt sie sich signalintensiv dar (Pfeile).

Aneurysmatische Knochenzyste

► **Definition.**

Allgemeines: Sie entstehen v. a. im 2. Lebensjahrzehnt. Mehr als 50 % sind exzentrisch **metaphysär in den langen Röhrenknochen** lokalisiert, am häufigsten in **Femur** und **Tibia**.
Klinik: Akute Schmerzen und Schwellungen.

► **Merke.**

Diagnostisches Vorgehen: s.S: 335 ff.

Radiologische Diagnostik: Auf dem **Röntgenbild** (**Abb. B-4.41**) ist eine metaphysär **exzentrisch gelegene, mehrkammerige Aufhellung** mit scharfer Begrenzung typisch. Die Osteolyse ist teilweise von einem **Sklerosesaum** umgeben. Die **Kompakta** ist **verdünnt** und oft **seifenblasenartig aufgetrieben**.
In der **CT** und **MRT** können in den mehrkammerigen Zysten **Flüssigkeitsspiegel** nachgewiesen werden. Nach KM-Gabe findet sich ein starkes Enhancement der Zystensäume.

Aneurysmatische Knochenzyste

► **Definition.** Expansive osteolytische Läsion, die entweder als primäre Form oder in Verbindung mit benignen oder malignen Knochentumoren (sekundäre Form) entsteht.

Allgemeines: Aneurysmatische Knochenzysten entstehen v. a. im 2. Lebensjahrzehnt. Mehr als 50 % sind exzentrisch **metaphysär in den langen Röhrenknochen** lokalisiert, am häufigsten in **Femur** und **Tibia**. Weitere Prädilektionsorte sind Wirbelsäule (v. a. in den Wirbelkörpern und Processus) und Becken.

Klinik: Im Vordergrund stehen akut einsetzende Schmerzen und Schwellungen. Bei vertebraler Lokalisation können neurologische Ausfälle auftreten.

► **Merke.** Bei sehr schnellem Wachstum kann die aneurysmatische Knochenzyste einen malignen Tumor vortäuschen.

Diagnostisches Vorgehen: s. S. 335 ff.

Radiologische Diagnostik: Typischerweise ist auf dem **Röntgenbild** (**Abb. B-4.41**) eine metaphysär **exzentrisch gelegene, mehrkammerige Aufhellung** sichtbar, die meist eine scharfe Begrenzung zeigt und sehr schnell wachsen kann. Die Osteolyse ist teilweise von einem **Sklerosesaum** umgeben. Die **Kompakta** ist **verdünnt** und oft **seifenblasenartig aufgetrieben**, in anderen Fällen nicht mehr vom umgebenden Weichteilgewebe abzugrenzen. Häufig fällt ein großer parossaler Geschwulstanteil auf. Ein Überschreiten der Epiphysenfuge wird nur ausnahmsweise beobachtet.
In der **MRT** können in den mehrkammerigen Zysten **Flüssigkeitsspiegel** auf Grund der unterschiedlichen Zusammensetzung der Zystenflüssigkeiten nachgewiesen werden. T2-gewichtete Sequenzen sind am aussagefähigsten. Nach KM-Gabe findet sich ein **starkes Enhancement** der Zystensäume. Zusätzlich sind solide weichteildichte Areale mit KM-Anreicherung innerhalb der Zyste nachweisbar. Auch in der **CT** lassen sich Flüssigkeitsspiegel erkennen.

B-4.41 Aneurysmatische Knochenzyste

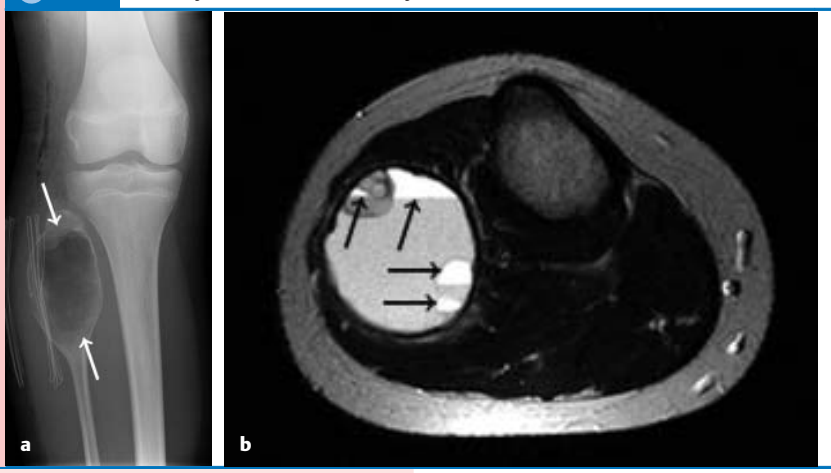

a **Röntgenaufnahme** des rechten proximalen Unterschenkels: mehrkammrige zystische Läsion in der erheblich aufgetriebenen proximalen Fibula (Pfeile). Die Läsion ist scharf begrenzt, die darüber liegende Kompakta blasig aufgetrieben. Nach Probebiopsie findet sich Luft innerhalb der aneurysmatischen Knochenzyste.
b **T2-gewichtetes MRT-Bild** des proximalen Unterschenkels in axialer Schichtführung: Mehrkammrige Läsion der proximalen Fibula, die durch den Prozess massiv aufgetrieben ist. In mehreren Zysten sind Flüssigkeitsspiegel erkennbar (Pfeile).

Nichtossifizierendes Knochenfibrom (NOF)

► **Definition.**

Allgemeines: Häufiges Auftreten in der 1. und 2. Lebensdekade, v. a. bei Jungen. In > 50 % ist die Läsion in der **distalen Femur**- und der **proximalen Tibiametaphyse** lokalisiert.

Nichtossifizierendes Knochenfibrom (NOF)

► **Definition.** Das nichtossifizierende Knochenfibrom (fibröser Kortikalisdefekt) stellt eine Wachstumsstörung im epiphysennahen kortikalen und subkortikalen Bereich dar.

Allgemeines: Die Inzidenz liegt bei etwa 1 % in der 1. und 2. Lebensdekade. Das männliche Geschlecht ist deutlich häufiger betroffen. In über 50 % ist die Läsion in der **distalen Femur**- und der **proximalen Tibiametaphyse** lokalisiert, gefolgt von den distalen Tibia- und Fibulametaphysen. Das asymptomatische NOF wird radiologisch meist als Zufallsbefund entdeckt.

B-4.42 Nicht-ossifizierendes Knochenfibrom

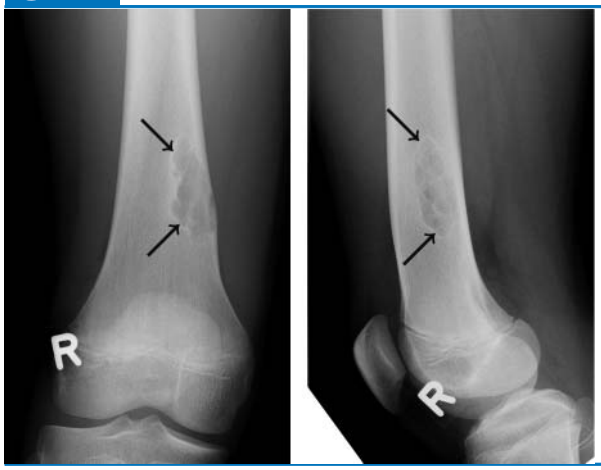

Röntgenaufnahme a.-p. und seitlich: In der distalen medialen Femurdiaphyse gelegener Aufhellungsbezirk, der von einem polyzyklischen Sklerosesaum begrenzt wird (Pfeile).

B-4.42

Radiologische Diagnostik: Auf dem **Röntgenbild** (**Abb. B-4.42**) breitet sich der zunächst in der Kompakta gelegene rundliche Aufhellungsbezirk im weiteren Verlauf in die subkortikale Spongiosa der Metaphysen aus. Er ist typischerweise von einem **polyzyklischen** oder **girlandenartigen Sklerosesaum** umgeben. Die Kortikalis kann vorgewölbt und verdünnt sein. Mit fortschreitendem Knochenwachstum verlagert sich der Prozess diaphysenwärts. Nach Abschluss des Wachstums wird die Läsion von normalem Knochen durchbaut, gelegentlich verbunden mit einer vorübergehenden Sklerosierung. Die Röntgenbefunde sind meist pathognomonisch für das NOF. Bisweilen erreichen die NOF eine erhebliche Größe, so dass pathologische Frakturen auftreten können.

Radiologische Diagnostik: Auf dem **Röntgenbild** (**Abb. B-4.42**) breitet sich der zunächst in der Kompakta gelegene rundliche Aufhellungsbezirk im weiteren Verlauf in die subkortikale Spongiosa der Metaphysen aus. Er ist typischerweise von einem **polyzyklischen** oder **girlandenartigen Sklerosesaum** umgeben. Die Kortikalis kann vorgewölbt und verdünnt sein.

► Merke. Das nicht-ossifizierende Fibrom imponiert als kortikale, sklerotisch begrenzte Knochendestruktion mit traubenartiger, girlandenförmiger Anordnung. Meist ist es ein Zufallsbefund, der keiner Therapie bedarf. Anhand der pathognomonischen Röntgensymptomatik ist es in den meisten Fällen sicher von anderen Knochentumoren zu differenzieren.

► Merke.

Maligne primäre Knochentumoren

Maligne primäre Knochentumoren

Chondrosarkom

Chondrosarkom

► Definition. Das Chondrosarkom ist ein überwiegend aus knorpeligen Elementen aufgebauter, sarkomatöser Tumor.

► Definition.

Allgemeines: Primäre Chondrosarkome haben ihren Ausgangspunkt im Markraum und sind in 75 % im Stammskelett sowie proximalem Humerus und Femur lokalisiert. Sekundäre Chondrosarkome entwickeln sich aus benignen Enchondromen (s. S. 337) der langen Röhrenknochen oder der platten Knochen sowie aus Osteochondromen (s. S. 336) (v. a. wenn sie multipel auftreten).

Klinik: Wie auch bei den anderen malignen Knochentumoren werden als uncharakteristische Symptome lokalisierter Schmerz und Schwellung beobachtet. Sie sind beim Chondrosarkom jedoch gewöhnlich weniger heftig und von längerer Dauer als bei anderen Tumoren.

Diagnostisches Vorgehen: s. S. 335 ff.

► Merke. Bei Knochentumoren mit endotumoraler, insbesondere ring- oder bogenförmiger Verkalkung („rings and arcs“) muss immer an knorpelbildende Tumoren gedacht werden. Treten bei einem bekannten Enchondrom Schmerzen auf, so ist immer an eine maligne Entartung zu denken. Dies trifft auch zu, wenn die Destruktion zunimmt oder endostale Resorptionen festzustellen sind.

Allgemeines: Primäre Chondrosarkome gehen vom Markraum aus. Sekundäre Chondrosarkome entwickeln sich aus benignen Enchondromen oder Osteochondromen (s. S. 336).

Klinik: Lokalisierter Schmerz und Schwellung, jedoch weniger heftig und länger dauernd als bei anderen Tumoren.

Diagnostisches Vorgehen: s.S: 335 ff.

► Merke.

B-4.43 Chondrosarkom

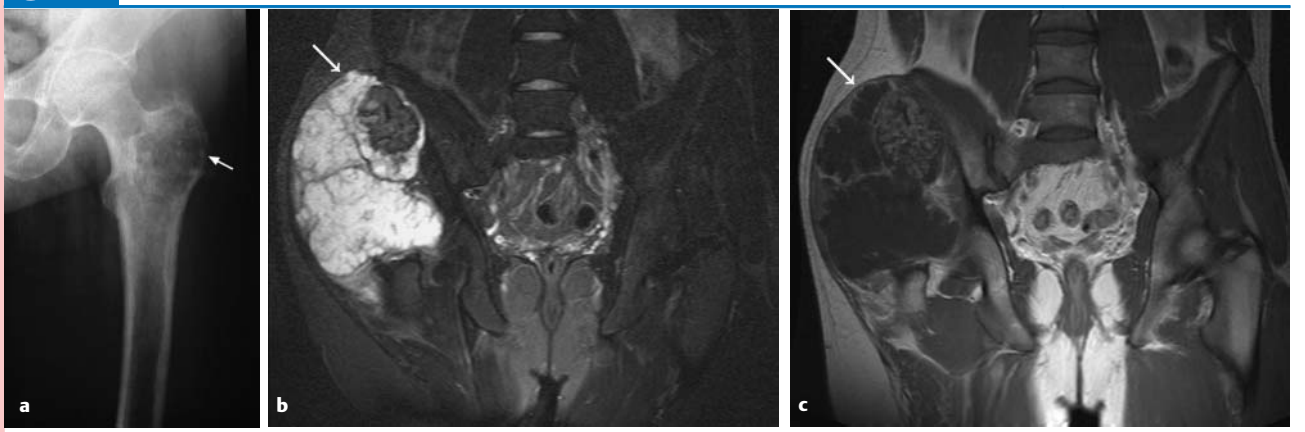

a Röntgenaufnahme: Große, unscharf begrenzte Destruktion (Pfeil) im Bereich des Trochanter major, die im proximalen und lateralen Anteil die Kortikalis durchbrochen und die Weichteile infiltriert hat. Innerhalb des Tumors sind fleckförmige Verkalkungen zu erkennen.
b, c MRT koronar: Großes Chondrosarkom am Os ilium rechts (**b** STIR, **c** T1 mit Kontrastmittel mit randständig betontem, irregulärem Enhancement).

Radiologische Diagnostik: Es entstehen **zentral vom Markraum ausgehende Destruktionen** mit meist breiter und unscharfer Grenze (**Abb. B-4.43**). Die Destruktionen umfassen Spongiosa und Kortikalis, häufig sind sie von einem ausgedehnten paraossalen Tumoranteil begleitet. In > 50 % zeigen sich auf der Röntgenaufnahme **intratumorale Verkalkungen**, häufig finden sich auch **periostale Knochenappositionen**.

Radiologische Diagnostik: Üblicherweise entstehen zentral **vom Markraum ausgehende Destruktionen** mit meist breiter und unscharfer Grenze (**Abb. B-4.43**). Die Destruktionen umfassen Spongiosa und Kortikalis und sind häufig von einem ausgedehnten paraossären Tumoranteil begleitet. In über 50 % der Fälle werden auf der Röntgenaufnahme **intratumorale Verkalkungen** beobachtet. Häufig finden sich **periostale Knochenappositionen**. Bei Sitz in den flachen Knochen treten ausgedehntere Destruktionen auf und die Weichteilkomponente des Tumors erreicht oft eine erhebliche Größe. Zur exakten Größenbestimmung werden **MRT** oder auch **CT** eingesetzt. In der CT können die knöchernen Destruktionen und Verkalkungen, in der MRT die Weichteilkomponente besser beurteilt werden. Der Tumor zeigt ein deutliches KM-Enhancement (**Abb. B-4.43**). Bei exzentrischen Chondrosarkomen kann im MRT die Knorpelkappe exakt bestimmt werden.

Osteosarkom

Osteosarkom

► Definition.

► Definition. Das Osteosarkom ist ein hochmaligner Knochentumor mit ungünstiger Prognose. Kennzeichnend ist die Produktion von Knochengrundsubstanz (Osteoid) durch die malignen mesenchymalen Zellen, der Tumor kann aber auch vorwiegend Knorpel oder Bindegewebe enthalten. Sekundäre Osteosarkome können sich z. B. aus einer Ostitis deformans Paget entwickeln (s. S. 353).

Allgemeines: Häufig sind die Metaphysen der **langen Röhrenknochen** befallen, v. a. in Nachbarschaft zum **Kniegelenk**. Altersgipfel sind die 2., 7. und 8. Lebensdekade.

Allgemeines: Der Altersgipfel liegt in der 2., 7. und 8. Lebensdekade. Der Tumor betrifft überwiegend die Metaphysen der **langen Röhrenknochen** vor allem in der Region um das **Kniegelenk** (50 %). Andere Manifestationsorte sind proximaler Humerus, Becken- und Kieferknochen.

Klinik: Unspezifische Knochenschmerzen. Häufig frühzeitige hämatogene Metastasierung in die Lunge.

Klinik: Die Patienten klagen über unspezifische, lokalisierte Knochenschmerzen, die mit einer Schwellung verbunden sein können. Häufig kommt es zu einer frühzeitigen hämatogenen Metastasierung in die Lunge.

Diagnostisches Vorgehen: s.S: 335 ff.

Diagnostisches Vorgehen: s. S. 335 ff.

Radiologische Diagnostik:

Radiologische Diagnostik: Ein vorwiegend osteolytischer Prozess besteht, wenn bindegewebige oder knorpelige Elemente im Tumor überwiegen. Sklerosierungen beherrschen das Bild, wenn die Neubildung von Knochen überwiegt.

- Der **osteolytische Typ** ist im **Röntgenbild** meist durch **mottenfraßartige** oder **permeative Destruktionen** (**Abb. B-4.44a**) gekennzeichnet.

- Der **osteolytische Typ** des Osteosarkoms ist im **Röntgenbild** gekennzeichnet durch geografische Destruktionen mit unscharfer Begrenzung, meist jedoch durch **mottenfraßartige** oder **permeative Destruktionen** (**Abb. B-4.44a**). Die Kortikalis wird destruiert, es entwickelt sich eine paraossale Infiltration in die Weichteile. Wenn große Knochenabschnitte destruiert sind, können pathologische Frakturen auftreten.

B-4.44 Osteosarkom

a Röntgenaufnahme bei Osteosarkom vom **osteolytischen Typ:** unscharf begrenzte, teils osteolytische, teils osteosklerotische Destruktionen der distalen Femurdiaphyse und -metaphyse bis an die Epiphysenfuge heranreichend. Der Tumor hat die Kortikalis destruiert. Eine große, teilweise sklerosierte Raumforderung findet sich in den umgebenden Weichteilen (Pfeile). Im proximalen Anteil des Tumors ist ventral deutlich ein Codman-Dreieck zu erkennen (Pfeilspitze).

b, c MRT bei Osteosarkom des distalen Femurs: Die T1-Wichtung in sagittaler Schichtführung zeigt eine signalarme, unscharf begrenzte Läsion (Pfeil), die über die Epiphysenfuge in die Epiphyse sowie durch die Kortikalis in die umgebenden Weichteile einbricht (**b**). Nach KM-Gabe (T1-Wichtung mit Fettsättigung) ist eine KM-Anreicherung vor allem in den Randbereichen des Tumors und in den umgebenden Weichteilen mit unscharfer Begrenzung zu erkennen. Zentral im Tumor findet sich nur eine geringe inhomogene Kontrastmittelaufnahme infolge der zentral stark sklerosierten Tumoranteile (**c**).

d Röntgenaufnahme bei Osteosarkom vom **sklerosierenden Typ:** unregelmäßig begrenzte Raumforderung der distalen Tibiadiaphyse und -metaphyse. Die Epiphysenfuge wird nicht überschritten. Die Kortikalis ist destruiert, ein umgebender Weichteiltumor noch nicht nachweisbar. Der Tumor weist im medialen Anteil eine sehr starke, relativ homogene Sklerosierung auf (Pfeil), im lateralen Anteil eine mehr fleckförmige Sklerosierung (Pfeilspitze). Die vom Tumor nicht betroffenen Skelettanteile weisen eine erhebliche Demineralisation auf.

- Beim **sklerosierenden Typ** stehen **unregelmäßige**, diffuse oder mehr umschriebene dichte **Sklerosen** im Vordergrund (**Abb. B-4.44d**). Auch in den extraossären Tumoranteilen können ausgedehnte Verknöcherungen nachweisbar sein.
- Der **gemischte Typ** ist die häufigste Form, die sowohl mottenfraßartige Destruktionen als auch inhomogene Sklerosierungen enthält.

► **Merke.** **Periostale Knochenreaktionen** sind ein häufiges, wenngleich unspezifisches Röntgenzeichen des Osteosarkoms. Sie treten immer dann auf, wenn der Tumor makroskopisch oder mikroskopisch die Kortikalis penetriert hat und das Periost alteriert. Es können radiäre, spikuläre, lamelläre **(zwiebelschalenartige)** oder komplexe Periostreaktionen entstehen. Häufig kommt auch das sog. **„Codman-Dreieck“** vor (**Abb. B-4.44a**), d. h. in den Randbereichen des Tumors ist eine dreieckige Periostreaktion erkennbar, während unmittelbar über dem Tumor die Periostreaktionen durch einen massiven Geschwulstausbruch destruiert werden.

Das **periostale Osteosarkom**, eine spezielle Form des Osteosarkoms, zeichnet sich durch eine Tumorausdehnung in der Kortikalis und in den angrenzenden Weichteilen aus, während der Markraum nicht infiltriert wird.

Beim Osteosarkom (und beim Ewing-Sarkom, s. S. 348) können sich zudem sog. **Skip-lesions** entwickeln: Es handelt sich hierbei um weitere Tumormanifestationen im gleichen oder in einem benachbarten Knochen. Sie können synchron oder nacheinander auftreten.

Für die Operationsplanung ist die exakte Bestimmung der Tumorausdehnung sehr bedeutsam, d. h. Ausdehnung im Knochenmark, in die paraossalen Weichteile, Infiltration in das Gefäß-Nerven-Bündel und in das Gelenk.

- Beim **sklerosierenden Typ** stehen **unregelmäßige**, diffuse oder umschriebene dichte **Sklerosen** im Vordergrund (**Abb. B-4.44d**).
- Der **gemischte Typ** ist die häufigste Form.

► **Merke.**

Das **periostale Osteosarkom**, eine spezielle Form des Osteosarkoms, dehnt sich in der Kortikalis und den angrenzenden Weichteilen aus.
Es können sich weitere Tumormanifestationen im gleichen oder benachbarten Knochen entwickeln (sog. **Skip-lesions**).

Für die Operationsplanung ist die exakte Bestimmung der Tumorausdehnung sehr bedeutsam.

► Merke.

Zum Nachweis evtl. bestehender **Lungenmetastasen** ist die **Thorax-CT** wesentlich sensitiver als Thorax-Übersichtsaufnahmen.

Parossales (juxtakortikales) Osteosarkom

Allgemeines: Diese seltenere Form des Osteosarkoms entwickelt sich in Periost oder parossalem Bindegewebe und hat eine bessere Prognose. Hauptlokalisationen sind die **Metaphysen der langen Röhrenknochen**.

Klinik: Häufig über Jahre zunehmende schmerzlose Schwellung.

Radiologische Diagnostik: Der parossal gelegene Tumor zeichnet sich durch eine **kräftige Verknöcherung** aus, die vom Zentrum zur Peripherie an Dichte abnimmt (**Abb. B-4.45**).

Ewing-Sarkom

► Definition.

Allgemeines: Der Tumor tritt bevorzugt in den **Diaphysen der langen Röhrenknochen**, v. a. im **Femur** auf.

Klinik: Häufig – im Gegensatz zu anderen Tumoren – **Allgemeinsymptome** wie Fieber, Leukozytose, Anämie und BKS-Erhöhung.

Diagnostisches Vorgehen: s.S: 335 ff.

► Merke. Methode der Wahl zum Staging der Läsion an den Röhrenknochen ist die **MRT** (**Abb. B-4.44 b, c**). Die Signalveränderungen hängen vom Ausmaß der Mineralisation der Matrix ab.

Zum Nachweis evtl. bestehender **Lungenmetastasen** ist die **Thorax-CT** wesentlich sensitiver als Thorax-Übersichtsaufnahmen. Lungenmetastasen des Osteosarkoms können Verknöcherungen aufweisen. Aufgrund ihrer subpleuralen Lage können sie zu einem Spontanpneumothorax führen (s. S. 188).

Parossales (juxtakortikales) Osteosarkom

Allgemeines: Diese seltenere Form des Osteosarkoms entwickelt sich in Periost oder parossalem Bindegewebe und hat eine wesentlich bessere Prognose. Es entsteht bevorzugt in der 3. und 4. Lebensdekade, Frauen erkranken häufiger. Hauptlokalisationen sind die **Metaphysen der langen Röhrenknochen**, besonders am distalen Femur, daneben auch an Tibia und Humerus.

Klinik: Häufig besteht eine über Jahre zunehmende schmerzlose Schwellung, die als harte Masse tastbar ist.

Radiologische Diagnostik: Der parossal gelegene Tumor zeichnet sich durch eine **kräftige Verknöcherung** aus, die im Gegensatz zur Myositis ossificans vom Zentrum zur Peripherie an Dichte abnimmt (**Abb. B-4.45**). Mit der Kortikalis ist der Tumor über einen Tumorstiel verbunden, von dem in späteren Stadien, besonders bei Rezidiven, eine Infiltration der Spongiosa ausgehen kann. Neben diesen pilzartigen Formen können auch zirkulär um den Knochen wachsende Tumoren entstehen. Auf Tomogrammen zeigt sich gelegentlich eine regelrechte Trabekulierung des Tumors.

B-4.45 Juxtakortikales Osteosarkom

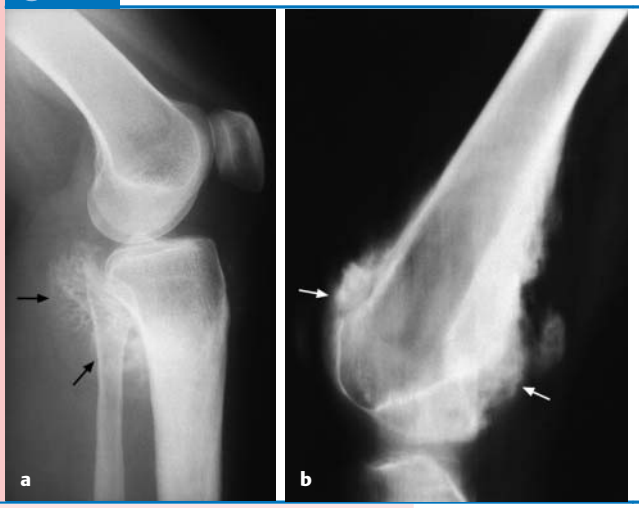

a Von der Tibiametaphyse nach dorsal in die Weichteile infiltrierende Raumforderung (Pfeile). Der Tumor weist inhomogene streifige und kleinfleckige Verkalkungen auf.
b Seitliches Tomogramm des distalen Femurs bei zirkulär wachsendem parossalem Osteosarkom: sowohl ventral als auch dorsal gelegene randständige unregelmäßig begrenzte Verknöcherung (Pfeile), deren Dichte zur Peripherie hin abnimmt. Im Bereich der Verknöcherung ist die normale Knochenstruktur zerstört.

Ewing-Sarkom

► Definition. Das Ewing-Sarkom ist ein hochmaligner primärer Knochentumor des Kindes- und Jugendalters, der sich im Knochenmark entwickelt. Er zeigt ein sehr aggressives Destruktionsmuster (mottenfraßartig, permeativ) und frühzeitig Periostverknöcherungen.

Allgemeines: Der Tumor tritt bevorzugt in den **Diaphysen der langen Röhrenknochen**, v. a. im **Femur** und etwas seltener in Humerus, Tibia und Fibula auf. Becken und Rippen können ebenfalls befallen sein.

Klinik: Neben lokalen Schmerzen und einem häufig nachweisbaren Weichteiltumor treten beim Ewing-Sarkom im Gegensatz zu anderen Knochentumoren nicht selten **Allgemeinsymptome** wie Fieber, Leukozytose, Anämie und BKS-Erhöhung auf.

Diagnostisches Vorgehen: s. S. 335 ff.

B-4.46 Ewing-Sarkom

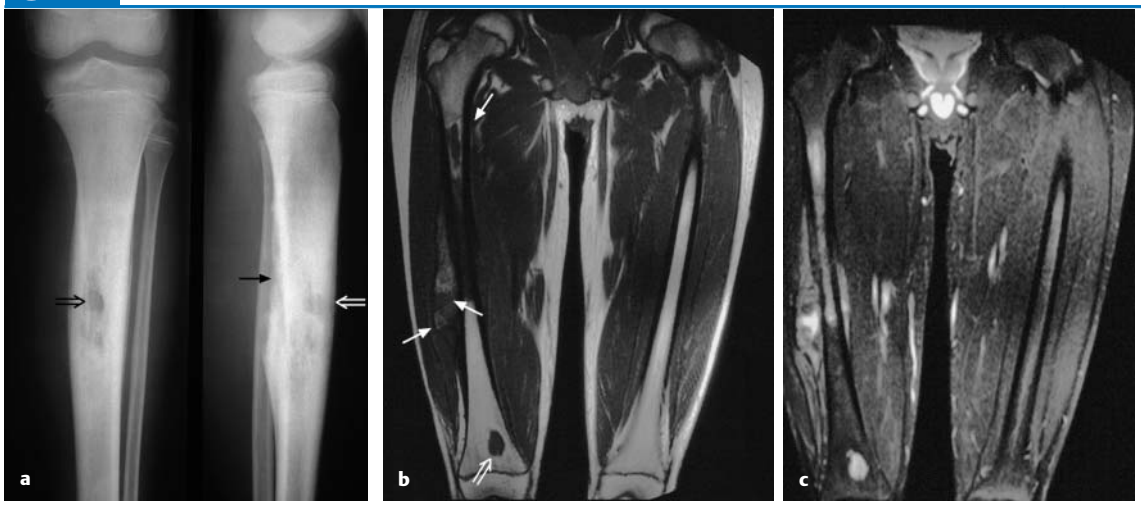

a Röntgenaufnahmen mit irregulärer Sklerosierung in der proximalen Tibiadiaphyse. An der Tibiahinterkante ist die Kortikalis destruiert (Pfeil). Im proximalen und distalen Bereich der Kortikalisdestruktion sind Codman-Dreiecke zu erkennen. Der Tumor hat die dorsalen Weichteile infiltriert. Die zentral im Tumor (Doppelpfeil) gelegene zylinderförmige Aufhellung entspricht einem Defekt nach Biopsie.
b, c MRT bei Ewing-Sarkom des rechten Femurs. Die T1-Wichtung (**b**) zeigt eine hypointense Raumforderung im proximalen und mittleren Schaft und einen großen Tumoranteil in den Weichteilen (Pfeile). Ein zweiter kleiner Herd ist in der distalen Femurmetaphyse erkennbar (Doppelpfeil). Nach KM-Gabe (**c**) zeigt sich ein deutliches, etwas inhomogenes Enhancement.

Radiologische Diagnostik: Der zentral im Knochenmark entstehende Tumor verursacht auf dem Röntgenbild **mottenfraßartige** oder **permeative Destruktionen** mit einer breiten Übergangszone zum gesunden Knochen (**Abb. B-4.46a**). Die Kortikalis wird irregulär zerstört. Frühzeitig entwickeln sich **periostale Reaktionen** mit Spikulae und Codman-Dreieck (s. S. 347). Die als typisch beschriebenen konzentrischen, zwiebelschalenartigen Periostverknöcherungen werden relativ selten beobachtet. Häufig findet sich ein großer extraossärer Tumoranteil in den angrenzenden Weichteilen. Für die Beurteilung der exakten Größenausdehnung, insbesondere auch des Weichteilanteils, wird die MRT eingesetzt, die die typischen Signalveränderungen (hypointens in T1- und hyperintens in T2-gewichteten Bildern) sowie eine starke KM-Anreicherung zeigt (**Abb. B-4.46c**).
Klinisch und röntgenologisch ist eine **Differenzierung** von Ewing-Sarkom und akuter hämatogener Osteomyelitis oft nicht möglich. Mit der MRT ist das Ödem bzw. der Abszess der Osteomyelitis meist gut von der soliden Raumforderung des Ewing-Sarkoms abzugrenzen.

Radiologische Diagnostik: Der zentral im Knochenmark entstehende Tumor verursacht auf dem Röntgenbild mottenfraßartige oder **permeative Destruktionen** mit einer breiten Übergangszone zum gesunden Knochen (**Abb. B-4.46a**). Die Kortikalis wird irregulär zerstört, es entwickeln sich frühzeitig **periostale Reaktionen** (Spikulae, Codman-Dreieck, s. a. S. 347). Die **MRT** wird zur exakten Größenbestimmung eingesetzt und zeigt eine starke KM-Anreicherung (**Abb. B-4.46c**).

Eine **Differenzierung** von Ewing-Sarkom und akuter hämatogener Osteomyelitis ist oft nur mit der MRT möglich.

Plasmozytom (multiples Myelom)

Plasmozytom (multiples Myelom)

► **Definition.** Das Plasmozytom entsteht durch eine maligne **Proliferation von monoklonalen B-Lymphozyten** v. a. im roten Knochenmark. In der Folge kommt es zur Infiltration des Knochenmarks, Verdrängung der normalen Blutbildung und Knochendestruktion, wobei zunächst die Spongiosa und im weiteren Verlauf auch die Kompakta zerstört wird. Häufig werden die Begriffe Plasmozytom und multiples Myelom synonym verwendet. Per definitionem spricht man jedoch beim **solitären** Befall vom **Plasmozytom**, beim **multifokalen** Befall vom **multiplen Myelom**.

► **Definition.**

Allgemeines: Mit einem Anteil von ca. 40 % ist das Plasmozytom der häufigste maligne Knochentumor. Der Altersgipfel liegt zwischen der 5. und 7. Lebensdekade. Es wird zwischen der primär **solitären** (eigentliches Plasmozytom) und der häufigeren **multilokulären**-polyostotischen (multiples Myelom) Form unterschieden.

Allgemeines: Der häufigste maligne Knochentumor tritt meist zwischen 5. und 7. Lebensdekade auf. Es werden **solitäres** Plasmozytom (unifokal) und **multiples** Myelom (multifokal) unterschieden.

► **Merke.** Entsprechend der Verteilung des hämatopoetischen Knochenmarks ist das **Stammskelett** bevorzugt befallen: Wirbelsäule (35 %), Becken (14 %), Schädel (12 %), Rippen sowie die proximalen Anteile der langen Röhrenknochen.

► **Merke.**

B-4.47 Plasmozytom

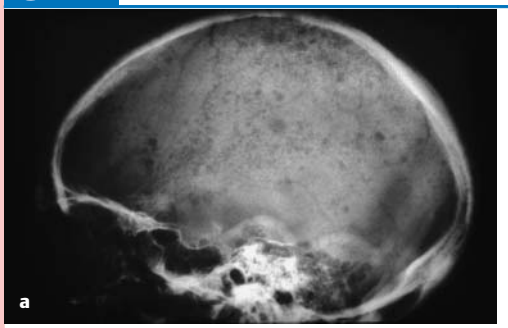

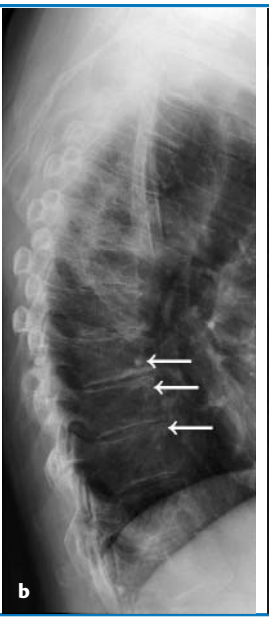

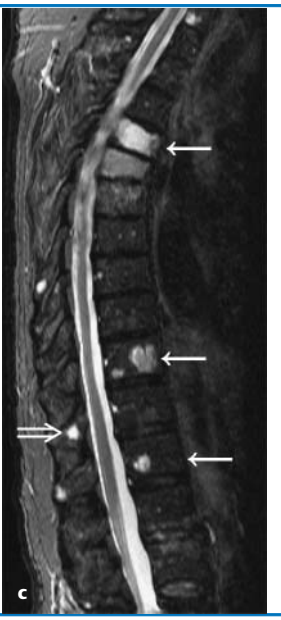

a **„Schrotschussschädel“** mit generalisiert in der Schädelkalotte auftretenden Osteolysen.
b, c Kombinierter diffuser und fokaler Befall der Brustwirbelsäule: Dieser lässt sich oft im konventionellen **Röntgen** (**b**) nicht oder nur schlecht abgrenzen, in der **MRT** (**c**) hingegen sehr gut (weiße Pfeile), auch in den Processi spinosi (offener Pfeil).

Klinik: Knochenschmerzen, Anämie, reduzierter Allgemeinzustand.

Diagnostisches Vorgehen: Charakteristisch sind eine extrem beschleunigte **BKS** und **monoklonale Immunglobuline** im Serum und/oder Urin. Die **Knochenmarkpunktion** zeigt eine Plasmazellinfiltration. Im **Röntgenbild** lassen sich osteolytische Herde nachweisen. Die Diagnostik stützt sich aber zunehmend auf die **Ganzkörper-MRT**.

Radiologische Diagnostik: Die **solitäre Form** des Plasmozytoms zeichnet sich durch eine geografische Destruktion aus. Oft findet sich ein Weichteiltumor in der Umgebung.

Das **multiple Myelom** kann sich (**Abb. B-4.47**) manifestieren als:
- **fokaler Befall** (fleckiges, wabiges Erscheinungsbild)
- **diffuser Befall** (grobsträhniges Bild)
- **Salz-und-Pfeffer-Struktur** (inhomogen fleckig)
- **fleckförmige**, **mottenfraßähnliche**, **unscharfe** Destruktionen.

In der MRT sind die Läsionen in der T1-Wichtung signalarm. Meist findet sich eine homogene Durchsetzung des Knochenmarks.
Bei Befall der Wirbelsäule kann es rasch zu **Kompressionsfrakturen** kommen.
Bei generalisierten Osteolysen in der Schädelkalotte entsteht das Bild des **„Schrotschussschädels“** (**Abb. B-4.47a**).
Eine Anreicherung im Szintigramm fehlt häufig.

Klinik: Die Patienten leiden unter lokalen oder diffusen Knochenschmerzen. Der Allgemeinzustand ist reduziert, es besteht eine Anämie.

Diagnostisches Vorgehen: Laborchemisch sind eine extrem beschleunigte **BKS** und der Nachweis **monoklonaler Immunglobuline** im Serum und/oder Urin charakteristisch. In fortgeschrittenen Stadien können Hyperkalzämie und Nephrokalzinose auftreten. Die **Knochenmarkpunktion** mit Zytologie und Histologie zeigt eine Erhöhung des Plasmazellanteils und/oder Plasmazellinfiltration. Im **Röntgenbild** lassen sich osteolytische Herde nachweisen. Die Diagnostik stützt sich aber zunehmend auf die **Ganzkörper-MRT** mit deutlich erhöhter Sensitivität und Spezifität, auch bei der Verlaufs- und Therapiebeurteilung.

Radiologische Diagnostik: Die **solitäre Form** des Plasmozytoms zeichnet sich durch eine geografische Destruktion aus, die teilweise Septierungen enthalten kann und eine mehr oder weniger scharfe Randbegrenzung besitzt. Oft findet sich ein teilweise großer Weichteiltumor in der Umgebung der Knochendestruktion.
Beim **multiplen Myelom** sind verschiedene Manifestationsformen möglich (**Abb. B-4.47**). Diese lassen sich anhand der **MRT** unterscheiden:
- Normal erscheinendes Knochenmark mit geringer interstitieller Infiltration.
- **fokaler Befall:** Multiple, scharf begrenzte Osteolysen verursachen ein fleckiges, wabiges Erscheinungsbild. Die Größe dieser Osteolysen ist relativ einheitlich.
- **diffuser Befall:** Grobsträhniges Bild des Knochens. Im MRT wird ein diffuses Kontrastmittelenhancement des Knochens von > 40 % als suspekt gewertet.
- **Kombination** aus **diffusem** und **fokalem** Befall.
- **Salz-und-Pfeffer-Struktur** mit fleckig inhomogenem Knochenmark mit umschriebenen Fetteinlagerungen.
- Formen mit **fleckförmigen**, **mottenfraßähnlichen**, **unscharfen** Destruktionen (sprechen für eine schnelle Infiltration).

In der MRT zeigen die Läsionen in der T2-Wichtung ein unterschiedliches Signalverhalten, in der T1-Wichtung sind sie signalarm. In der Regel findet sich eine homogene Durchsetzung des Knochenmarks, insbesondere am Achsenskelett.

Bei Befall der Wirbelsäule kann es relativ rasch zu **Kompressionsfrakturen** mit Kyphose und Skoliose kommen. Bei generalisiert in der Schädelkalotte auftretenden Osteolysen entsteht das Bild des **„Schrotschussschädels“** (**Abb. B-4.47a**). Osteosklerotische Veränderungen werden meist infolge der Therapie beobachtet.

In mehr als der Hälfte der Fälle fehlt eine Anreicherung im Szintigramm, die normalerweise nur bei reaktiver Knochenneubildung bzw. aggressivem Wachstum auftritt.

► Merke. Wenn im Röntgenbild eine Osteolyse erkennbar ist, aber eine Anreicherung im Skelettszintigramm fehlt, ist das Plasmozytom die häufigste Ursache.

► Klinischer Fall. 67-jährige Patientin in deutlich reduziertem Allgemeinzustand mit diffusen Knochenschmerzen. Die BKS war mit 140/185 stark erhöht, im Serum konnten monoklonale Antikörper nachgewiesen werden. Die Seitaufnahme des Schädels (**Abb. B-4.47a**) zeigt multiple scharf begrenzte Osteolysen in nahezu allen Anteilen der Schädelkalotte („Schrotschussschädel"). Die Struktur der Wirbelkörper im Röntgen erscheint grobsträhnig. Im MRT zeigt sich hier eine diffuse Infiltration der BWS (**Abb. B-4.47b, c**).

Knochenmetastasen

► Merke. Knochenmetastasen als „sekundäre Knochentumoren" stellen die bei weitem **häufigste maligne Skeletterkrankung** dar.

Sie treten bei etwa 25 % aller Malignome auf. Die ossäre Metastasierung erfolgt überwiegend auf **hämatogenem** Weg, z. T. auch unter Umgehung von Leber und Lungen direkt über das sog. Batson'sche vertebrale Venensystem in die Wirbelsäule (vertebraler Metastasierungstyp). Bevorzugt entstehen Metastasen in Skelettbereichen, die rotes Knochenmark enthalten. Besonders betroffen sind daher **Wirbelsäule** (etwa 64 %), **Rippen**, **Becken** und **Schädel**, seltener auch der proximale Humerus und Femur. Vor allem bei fortgeschrittenem Tumorleiden können Metastasen aber prinzipiell in allen Knochen auftreten. Nur 10 % der Skelettmetastasen sind primär solitär.

Klinik: Relativ häufig sind Skelettmetastasen symptomlos. Schmerzen treten v. a. bei pathologischen Frakturen, Kompression oder Infiltration von Nerven, Plexus oder Rückenmark auf. Kompressionsfrakturen der Wirbelkörper können zu einer Fehlstellung (Kyphose, Skoliose) oder Verkürzung der Wirbelsäule führen.

Diagnostisches Vorgehen: Als Suchmethode wird üblicherweise zunächst die **Skelettszintigrafie** eingesetzt, zunehmend jedoch auch die **Ganzkörper-MRT**. Dort nachgewiesene Herde werden ggf. gezielt weiter radiologisch abgeklärt. Die Diagnose und Abgrenzung von Skelettmetastasen ist schwierig. Laborchemisch fällt evtl. eine erhöhte alkalische Phosphatase auf. Auch die Bestimmung von Tumormarkern kann weiterhelfen.

Die **Skelettszintigrafie** ist sehr sensitiv für den Nachweis von Skelettmetastasen (v. a. osteoplastische und gemischtförmige Metastasen) und zeigt üblicherweise eine Aktivitätsmehranreicherung. Kleine, rein osteolytische Metastasen können dagegen dem szintigrafischen Nachweis entgehen. Als Sonderform kann bei einer massiven, diffusen Metastasierung eine homogene Mehranreicherung im Skelett (Overscan) entstehen. Diese ist z. B. klassisch bei der Metastasierung des Prostatakarzinoms. Die Szintigrafie führt in ca. 5 % der Fälle zu falsch positiven Befunden, z. B. durch degenerative und posttraumatische Veränderungen.

Die **MRT** ist die **sensitivste Methode** zur Detektion von Skelettmetastasen. Gegen ihren generellen Einsatz, insbesondere als Screeningmethode, sprach früher die fehlende Darstellbarkeit aller Skelettabschnitte in einer Untersuchung. Dies ist heutzutage jedoch mit der Ganzkörper-MRT möglich. Allerdings ist diese Methode deutlich kostenaufwendiger als die Szintigrafie. Es finden sich die typischen Signalalterationen von tumorösen Veränderungen (signalhypointens in der T1) und je nach Verkalkungsgrad signalhypo- oder -hyperintens in der T2-Wichtung. Nahezu alle Skelettmetastasen nehmen KM auf.

Radiologische Diagnostik: Radiologisch wird zwischen **osteolytischen**, **osteoplastischen** (osteosklerotischen) und **gemischt** osteolytisch-osteoplastischen Metastasen unterschieden. Verschiedene Primärtumoren neigen zu bestimmten Metastasentypen (**Tab. B-4.8**).

- **Osteolytische Metastasen** zeichnen sich durch unterschiedlich große, unscharf begrenzte Destruktionen aus, die zunächst in der Spongiosa, später auch in der Kompakta auftreten (**Abb. B-4.48a**). Bisweilen sind auch sehr aggressive Destruktionsmuster nachweisbar. Randsklerosen oder periostale Reaktionen fehlen meist.

► Merke.

► Klinischer Fall.

Knochenmetastasen

► Merke.

Sie treten bei etwa 25 % aller Malignome auf. Die ossäre Metastasierung erfolgt überwiegend auf **hämatogenem** Weg. Bevorzugt entstehen Metastasen in Skelettbereichen, die rotes Knochenmark enthalten. Besonders betroffen sind daher **Wirbelsäule**, **Rippen**, **Becken** und **Schädel**. Nur 10 % der Skelettmetastasen sind primär solitär.

Klinik: Häufig symptomlos; Schmerzen treten bei pathologischen Frakturen sowie Kompression oder Infiltration von Nerven, Plexus oder Rückenmark auf.

Diagnostisches Vorgehen: Als Suchmethode wird die **Skelettszintigrafie** und zunehmend auch die **Ganzkörper-MRT** eingesetzt. Dort nachgewiesene Herde werden ggf. gezielt weiter radiologisch abgeklärt.

Die **Skelettszintigrafie** ist sehr sensitiv und zeigt üblicherweise eine Aktivitätsmehranreicherung. Sie führt in ca. 5 % der Fälle zu falsch positiven Befunden, z. B. durch degenerative und posttraumatische Veränderungen.

Die **MRT** ist die **sensitivste Methode** zur Detektion von Skelettmetastasen. Es finden sich die typischen Signalalterationen von tumorösen Veränderungen. Nahezu alle Skelettmetastasen nehmen KM auf.

Radiologische Diagnostik: Unterschieden wird zwischen **osteolytischen**, **osteoplastischen** (osteosklerotischen) und **gemischt** osteolytisch-osteoplastischen Metastasen (**Tab. B-4.8**).

- **Osteolytische Metastasen** zeichnen sich durch unterschiedlich große, unscharf begrenzte Destruktionen aus (**Abb. B-4.48a**).
- Bei **osteoplastischen Metastasen** finden sich unscharf begrenzte Bereiche erhöhter Dichte, in denen die normale Knochen-

B-4.8 Häufigkeit von Knochenmetastasen

Organ/Tumor	Inzidenz	relativer Anteil an allen Metastasen	osteolytisch	osteoplastisch	gemischt
Mamma-Karzinom	60 %	35 %	(+)	+	+
Prostata-Karzinom	50 %	30 %		+	(+)
Bronchial-Karzinom	35 %	10 %	+	+	
Nieren-Karzinom	47 %	5 %	+		
Schilddrüsen-Karzinom	15 %	2 %	+		+
Kolon-Karzinom	10 %	1 %	+	(+)	

B-4.48 Knochenmetastasen

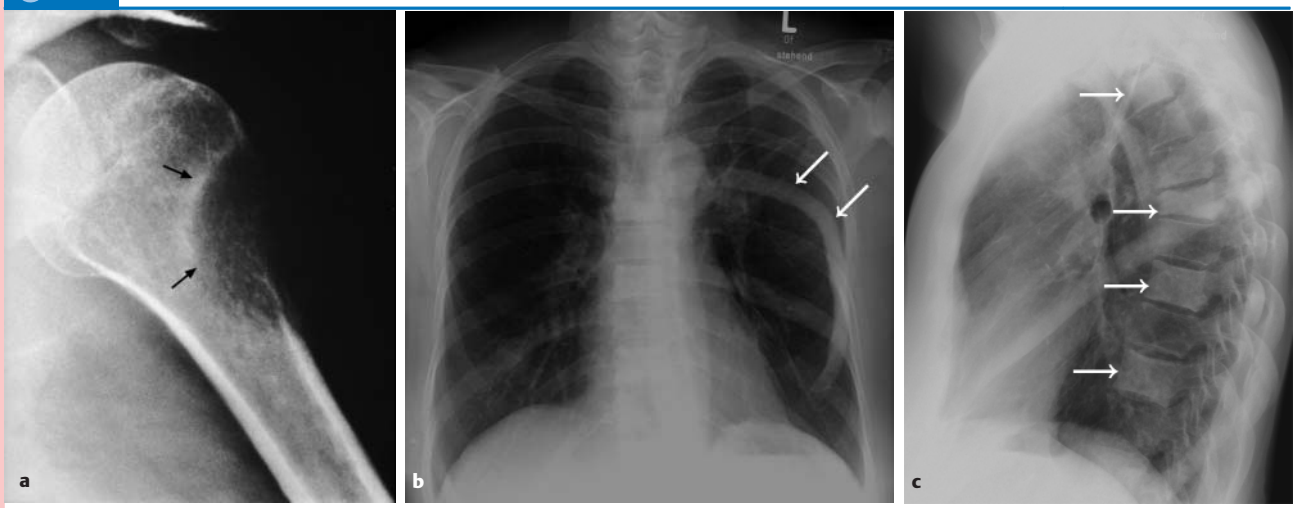

a Osteolytische Metastase bei Hypernephrom: Im Skelettszintigramm hatte sich eine Mehranreicherung im proximalen linken Humerus gefunden. Im Röntgenbild große unscharf begrenzte osteolytische Destruktion im proximalen Humerus (Pfeile).
b, c Osteoplastische Metastasen bei Mammakarzinom: Thorax a.-p. und seitlich mit disseminiertem Befall der Rippen (Pfeile, **b**) und der Wirbelsäule (Pfeile, **c**).

struktur nicht mehr erkennbar ist (**Abb. B-4.48b**).
- Die **gemischten Metastasen** zeigen ein fleckförmiges Bild.

- Bei **osteoplastischen Metastasen** finden sich meist unscharf begrenzte Bereiche erhöhter Dichte, in denen die normale Knochenstruktur nicht mehr erkennbar ist (**Abb. B-4.48b**). Die knöchernen Grenzen können sich auflösen. Ursache ist eine Ablagerung von neugebildetem metaplastischem Knochen.
- Die **gemischt** osteolytisch-osteoplastischen **Metastasen** zeigen ein fleckförmiges Bild mit einem Nebeneinander von osteolytischen und osteoplastischen Veränderungen.

► **Merke.**

► **Merke.** Selbst bei einer Destruktion von mehr als 30 % der Spongiosa eines Wirbelkörpers können röntgenologische Veränderungen fehlen. Andererseits führen schon kleine Metastasen bei Ausdehnung in die Kortikalis zu röntgenologisch erkennbaren Zeichen. Daher ist an der Wirbelsäule sorgfältig auf Destruktionen der Bogenwurzeln zu achten, die sich als Unterbrechung oder vollständige Auflösung der Bogenovale auf der a.-p.-Aufnahme manifestieren. Dies ist oft das erste und einzige Zeichen von Wirbelmetastasen! Bei klinischem Verdacht auf eine Metastasierung, respektiven persistierenden Beschwerden und fehlendem Nachweis im Röntgenbild ist daher eine weitere bildgebende Abklärung mittels MRT oder CT indiziert.

4.3.8 Ostitis deformans Paget

4.3.8 Ostitis deformans Paget

► **Synonym.** Morbus Paget

► Synonym.

► **Definition.** Störung des Knochenab- und -anbaus ungeklärter Ätiologie.

► Definition.

Allgemeines: Die Erkrankung beginnt meist nach dem 40. Lebensjahr. Prinzipiell können alle Skelettabschnitte befallen sein. Eine maligne Entartung (Paget-Sarkom, sekundäres osteogenes Sarkom) wird in ca. 1 % der Fälle beobachtet. Es liegt jedoch 30 % aller Sarkome jenseits des 50. Lebensjahres eine Ostitis deformans zugrunde.

Allgemeines: Beginn nach dem 40. Lebensjahr; alle Skelettabschnitte können befallen sein. Eine maligne Entartung ist selten (1 %).

► **Merke.** Der Morbus Paget kann mono-, oligo- oder polyostotisch auftreten.

► Merke.

Klinik: Häufig wird die Erkrankung als Zufallsbefund entdeckt. Verbiegungen der langen Röhrenknochen, Skelettschmerzen (v. a. bei Befall von Schädel, Knie und Hüfte), eine Zunahme des Kopfumfangs oder Spontanfrakturen können hinweisend sein.

Diagnostisches Vorgehen: Neben der Klinik ist laborchemisch eine **starke Erhöhung der alkalischen Phosphatase** infolge einer erheblich gesteigerten Aktivität der Osteoblasten kennzeichnend. Typische Veränderungen der klinisch betroffenen Knochen in Röntgenbild und Knochenszintigrafie sichern die Diagnose.

Klinik: Verbiegungen der langen Röhrenknochen, Skelettschmerzen, Zunahme des Kopfumfangs und Spontanfrakturen sind hinweisend.
Diagnostisches Vorgehen: Laborchemisch ist eine starke **Erhöhung der alkalischen Phosphatase** kennzeichnend.

Radiologische Diagnostik: Beim Morbus Paget werden 3 Stadien unterschieden, die röntgenologisch nicht isoliert, sondern meist nebeneinander entweder an mehreren Stellen des Skeletts oder gleichzeitig an einem Knochen gefunden werden.

Radiologische Diagnostik: Es werden 3 Stadien unterschieden, die röntgenologisch meist nebeneinander gefunden werden.

► **Merke.** Bevorzugt betroffen sind **Schädel**, **Wirbelsäule**, **Becken** und **lange Röhrenknochen**, wobei die Fibula charakteristischerweise meist ausgespart bleibt.

► Merke.

- **Stadium I** (osteolytisches Stadium): Typisch sind mehr oder weniger ausgedehnte Osteolysen, die röntgenologisch ein **aggressives Destruktionsmuster** zeigen können, das an maligne Knochentumoren erinnert. Die Läsionen beginnen gelenknah und breiten sich diaphysenwärts aus.
- **Stadium II** (kombiniertes Stadium): **Destruktionen** und **produktive Vorgänge** kommen nebeneinander vor. Neuer, von der Kompakta ausgehender Knochen wächst in die Spongiosa ein. Appositionen führen zu einer Zunahme des Knochenumfangs. Die Kompakta wirkt aufgeblättert und strähnig, die trabekuläre Spongiosastruktur erweitert und verdickt. Die Außenkontur des Knochens wird wellig.

- **Stadium I** (osteolytisches Stadium): Typisch sind ausgedehnte Osteolysen, die ein **aggressives Destruktionsmuster** zeigen können.
- **Stadium II** (kombiniertes Stadium): **Destruktionen** und **produktive Vorgänge** kommen nebeneinander vor. Die Außenkontur des Knochens wird wellig.

► **Merke.** Die **Verdickung des** betroffenen **Knochens** mit **strähniger Aufblätterung der Kompakta** ist ein besonders kennzeichnender Befund beim Morbus Paget.

► Merke.

- **Stadium III** (Sklerosestadium): Der transformierte Knochen nimmt an Volumen und Dichte zu, bis eine relativ **homogene Sklerosierung** erreicht ist.

- **Stadium III** (Sklerosestadium): Der Knochen zeigt eine **homogene Sklerosierung**.

Am **Schädel** beginnt der Morbus Paget mit einzelnen oder mehreren rundlichen, gut begrenzten Aufhellungsbezirken in der Schädelkalotte **(zirkumskripte Osteoporose)**. Dabei bleibt die Tabula interna charakteristischerweise intakt. Im Stadium II geht die Sklerose von der Tabula interna aus, Diploe und Tabula externa nehmen an Umfang zu **(Leontiasis ossea)**. Durch die dichte Sklerose im Stadium III wird die Dreischichtung der Schädelkalotte aufgehoben. Die **Nasennebenhöhlen** können **obliterieren**. Die verminderte Knochenstabilität führt bei Befall der Okzipitalregion zu einer **basilären Impression** (s. S. 619).
An der **Wirbelsäule** können im Stadium I die Osteolysen zu einer Sinterung des Wirbelkörpers führen. Im Stadium II kommt es zur Volumenzunahme des befallenen Wirbelkörpers und zur Verdickung der Kompakta mit Ausbildung einer Rahmenstruktur. Im Stadium III ist eine weitgehend homogene, dichte Sklerosierung des Wirbelkörpers zu beobachten. Bei Beteiligung eines Wirbelbogens wird der Spinalkanal eingeengt.

Am **Schädel** finden sich rundliche Aufhellungsbezirke in der Schädelkalotte **(zirkumskripte Osteoporose)**. Im Stadium II nehmen Diploe und Tabula externa an Umfang zu **(Leontiasis ossea)**. Im Stadium III können die **NNH obliterieren**, ein Befall der Okzipitalregion kann zur **basilären Impression** führen (s. S. 619).

An der **Wirbelsäule** können im Stadium I die Osteolysen zu einer Sinterung des Wirbelkörpers führen. Im Stadium II zeigen die Wirbelkörper eine Rahmenstruktur, im Stadium III eine dichte Sklerosierung.

B-4.49 Morbus Paget

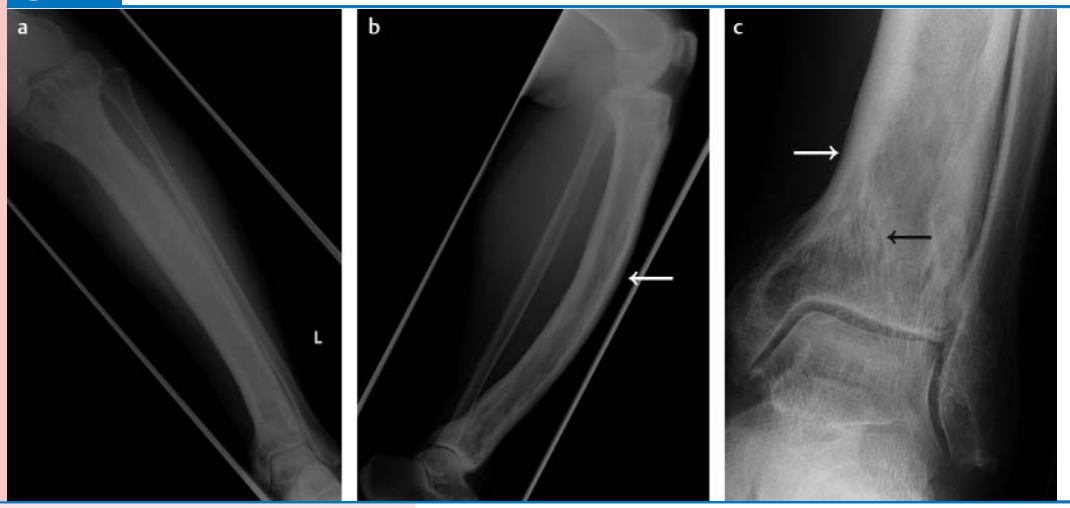

Säbelscheidendeformität der Tibia a.-p. (**a**) und seitlich (**b**). In der Vergrößerung des OSG (**c**) sieht man eine kortikale Verdickung (weißer Pfeil) und eine Vergröberung der Trabekel (schwarzer Pfeil).

An den **langen Röhrenknochen** (**Abb. B-4.49**) kommt es neben einer Volumenzunahme zur **Verbiegung** der betroffenen Knochen (Femur hirtenstabartig, Tibia säbelartig).

Die **Skelettszintigrafie** zeigt schon im Frühstadium eine deutliche Mehranreicherung.

► **Klinischer Fall.**

An den **langen Röhrenknochen** (**Abb. B-4.49**) kommt es neben einer Volumenzunahme zur **Verbiegung** der betroffenen Knochen (Femur hirtenstabartig, Tibia säbelartig). Als typische Komplikationen treten **Ermüdungsbrüche** auf. Infraktionen und Looser-Umbauzonen werden häufig an der Konvexität der verbogenen Röhrenknochen beobachtet.

Die **Skelettszintigrafie** zeigt charakteristischerweise eine deutliche Mehranreicherung, die schon im Frühstadium der Erkrankung auftritt (noch vor den röntgenologischen Veränderungen).

► **Klinischer Fall.** Ein 69-jähriger Patient erhielt einen Schlag gegen den rechten Unterschenkel und stellt sich mit Schmerzen in der Notaufnahme vor. Der untersuchende Arzt bemerkt eine Deformität des Unterschenkels und lässt eine Röntgenaufnahme anfertigen. Im Röntgenbild zeigt sich eine Auftreibung und antekurvatorische Deformierung der Tibia mit unregelmäßigen Sklerosen und Verdichtungen der Kortikalis, die nach außen wellig begrenzt ist. Die Spongiosastruktur ist vergröbert. Die Diagnose Morbus Paget wird als Zufallsbefund gestellt und eine symptomatische Therapie eingeleitet.

4.3.9 Fibröse Dysplasie (Jaffé-Lichtenstein)

► **Definition.**

4.3.9 Fibröse Dysplasie (Jaffé-Lichtenstein)

► **Definition.** Bindegewebiger Ersatz des spongiösen Knochens sowie des Knochenmarkes mit Faserknochenbildung ungeklärter Ätiologie. Auch die Kortikalis kann partiell durch Faserknochen ersetzt werden.

Allgemeines: Manifestationsalter meist in der 1. und 2. Lebensdekade. Hauptlokalisationen sind die **langen Röhrenknochen**, **Schädel**, **knöcherner Thorax** und **Becken**. Die Erkrankung tritt monostotisch oder oligoostotisch mit **bilateralem** Befall auf.

Klinik: Häufig sind **Knochenschmerzen**. In der Regel sistiert der Prozess mit dem Abschluss der Skelettreifung.

Radiologische Diagnostik: Im **Röntgenbild** (**Abb. B-4.50**) ist ein Knochenumbau mit Strukturverlust, mattglasartigem Aussehen und **seifenblasenähnlichen wabig-zystischen Destruktionen** kennzeichnend. Die Umbauzonen sind oft von einem scharf begrenzten **Sklerosesaum** umgeben. Der Faserknochen ist kalkarm und weich, so dass

Allgemeines: Das Manifestationsalter liegt meist in der 1. und 2. Lebensdekade. Hauptlokalisationen sind die **langen Röhrenknochen**, besonders der Femur, sowie der **Schädel**, der **knöcherne Thorax** und das **Becken**. Die Erkrankung tritt entweder monostotisch oder oligoostotisch mit **bilateralem** Befall unter Bevorzugung einer Seite auf. Die Kombination aus oligoostotischer Form, Pubertas praecox und Café-au-Lait-Flecken wird als McCune-Albright-Syndrom bezeichnet.

Klinik: Als häufigstes Symptom werden **Knochenschmerzen** angegeben. Weiterhin können Verformungen der befallenen Skelettabschnitte auffallen. In der Regel sistiert der Prozess mit dem Abschluss der Skelettreifung, eine weitere Größenzunahme einzelner Herde ist jedoch auch noch im Erwachsenenalter möglich.

Radiologische Diagnostik: Im **Röntgenbild** (**Abb. B-4.50**) ist ein Knochenumbau mit Strukturverlust, der mit mattglasartigem Aussehen und **seifenblasenähnlichen wabig-zystischen Destruktionen** einhergeht, kennzeichnend. Die Umbauzonen sind häufig von einem scharf begrenzten **Sklerosesaum** umgeben. Die verdünnte Kompakta kann sich nach außen vorwölben, seltener tritt eine Dickenzunahme der Kompakta auf. Echte Zysten können durch Nekrosen und Einblutungen entstehen. Knochenneubildungen gehen in der Regel von der Spongiosa aus, die dadurch ein un-

B-4.50 Fibröse Dysplasie

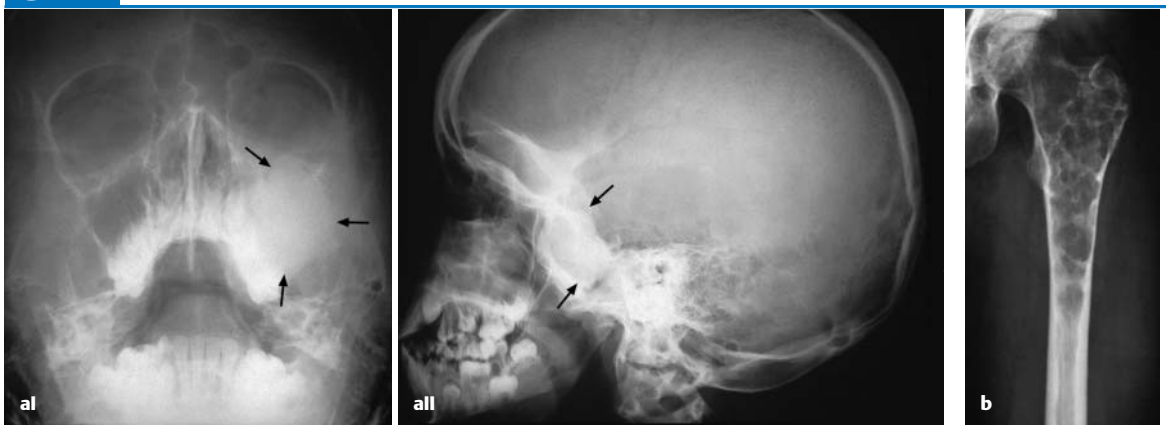

a Stark sklerosierte Raumforderung (Pfeile) im Bereich der linken vorderen Schädelbasis, die den linken Sinus maxillaris, das Keilbein und das Jochbein erfasst hat.
b Seifenblasenähnliche wabig-zystische Destruktionen im proximalen Femur. Die Läsion ist von einem scharf begrenzten Sklerosesaum umgeben.

regelmäßiges fleckiges Muster annimmt. Der Faserknochen ist kalkarm und weich, so dass Verbiegungen der langen Röhrenknochen (Hirtenstabform des Femurs, Crus antecurvatum und varum), Ermüdungsbrüche und Looser-Umbauzonen auftreten.
Bei der **monostotischen Form** finden sich solitäre Herde mit unterschiedlich stark sklerosiertem, scharf begrenztem Rand. Bei der **oligoostotischen Form** zeigen sich mehr mattglasartige Herde, die mit Deformierungen, Volumenzunahme oder stärkerer Verbiegung einhergehen.

Am **Schädel** entstehen gemischtförmige Veränderungen aus Abbau und Knochenneubildungen mit watteähnlichem Bild. Für die vordere Schädelbasis ist ein pagetoider Typ aus sklerosierenden Veränderungen mit Volumenzunahme charakteristisch. Bei einem schweren Befall des Gesichtsschädels entwickelt sich das Bild der Leontiasis ossea.
Das **Szintigramm** spiegelt die Vaskularisation und den Grad der Knochenbildung wider, so dass die Mehrheit der Läsionen eine erhöhte Radionuklidanreicherung zeigt. Das Milchglasphänomen wird am besten in der **CT** erkannt.

4.3.10 Gelenkerkrankungen

Degenerative Gelenkerkrankung

► **Synonym.** Arthrosis deformans, Arthrose

► **Definition.** Bei der Arthrosis deformans handelt es sich um Verschleißerscheinungen in einem Gelenk durch ein Missverhältnis zwischen Belastung und Belastbarkeit des Gelenkknorpels.

Allgemeines: Man unterscheidet primäre und sekundäre Arthrosen (z. B. als Frakturfolge). Bevorzugte Lokalisationen sind **Wirbelsäule** (Spondylarthrosis deformans, s. S. 624), **Hüftgelenk** (Koxarthrose, **Abb. B-4.51a**) und **Kniegelenk** (Gonarthrose). Häufig betroffen sind außerdem distale Interphalangealgelenke (Heberden-Arthrose, **Abb. B-4.51 b**), proximale Interphalangealgelenke (Bouchard-Arthrose), Daumensattelgelenk (Rhizarthrose), Metakarpophalangealgelenk, Talonavikulargelenk, Akromioklavikulargelenk und Schultergelenk (Omarthrose).

Klinik: Die klinische Symptomatik wird bestimmt durch bewegungsabhängige Schmerzen. In fortgeschrittenen Stadien findet sich eine Bewegungseinschränkung.

Diagnostisches Vorgehen: Zur Diagnosebestätigung und Verlaufskontrolle wird die Bildgebung eingesetzt. Die röntgenologischen Veränderungen hinken der klinischen Symptomatik oft Jahre hinterher. Eine eindeutige Korrelation zwischen röntgenologischen Befund und Ausmaß der Beschwerden besteht nicht. Es kommt zu Verbiegungen der langen Röhrenknochen und Ermüdungsbrüchen kommt.

Bei der **monostotischen Form** finden sich solitäre Herde mit sklerosiertem, scharf begrenztem Rand, bei der **oligoostotischen Form** mehr mattglasartige Herde mit Deformierungen.
Am **Schädel** entstehen gemischte Veränderungen aus Abbau und Knochenneubildungen mit watteähnlichem Bild.

Im **Szintigramm** zeigen die meisten Läsionen eine erhöhte Radionuklidanreicherung. Das Milchglasphänomen wird in der **CT** erkannt.

4.3.10 Gelenkerkrankungen

Degenerative Gelenkerkrankung

► Synonym.

► Definition.

Allgemeines: Man unterscheidet primäre und sekundäre Arthrosen (z. B. als Frakturfolge). Bevorzugte Lokalisationen sind **Wirbelsäule** (Spondylarthrosis deformans, s. S. 624), **Hüftgelenk** (Koxarthrose) und **Kniegelenk** (Gonarthrose).

Klinik: Bewegungsabhängige Schmerzen, später Bewegungseinschränkung.

Diagnostisches Vorgehen: Die röntgenologischen Veränderungen hinken der klinischen Symptomatik oft Jahre hinterher.

B-4.51 Arthrose

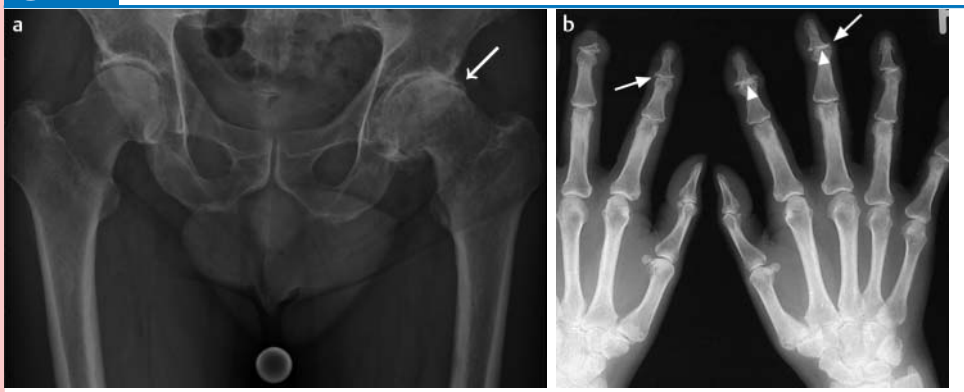

a Koxarthrose beideits: links Stadium 4 mit subchondraler Sklerose und Osteophyten am Azetabulumdach (Pfeil) sowie subchondralen Zysten und Gelenkspaltverschmälerung, rechts Stadium 2.
b Heberden-Polyarthrose: Verschmälerung der Gelenkspalte der distalen Interphalangealgelenke beidseits mit ausladend verbreiterten und begradigten Gelenkflächen. Es finden sich marginale Osteophyten (Pfeile) und bandförmige subchondrale Spongiosaverdichtungen (Pfeilspitzen). In den distalen Interphalangealgelenken zeigt sich eine Deviation der artikulierenden Knochen nach radial. Die Veränderungen sind rechts stärker ausgeprägt als links.

Die initialen Knorpelschäden können mit knorpelsensitiven Sequenzen in der **MRT** nachgewiesen werden.

Radiologische Diagnostik: Die Destruktion und Degeneration des Knorpels führt zu typischen Zeichen auf der **Röntgenaufnahme** (**Abb. B-4.51**), v. a. **Gelenkspaltverschmälerung**, subchondrale Sklerosierung **(Spongiosaverdichtungen)** und Aufhellungen **(Geröllzysten)** entwickeln. An den Gelenkrändern entstehen **Osteophyten**. Schließlich kommt es zur Verformung der Artikulationsflächen bis hin zum knöchernen Durchbau des Gelenks **(Ankylose)**. Klassifikation der Arthrose im Röntgenbild s. **Tab. B-4.9**.

Auch **Synovialmembran** und **Gelenkkapsel** sind betroffen. Abgeschilferter Knorpeldetritus verursacht eine Entzündung der Synovialmembran (aktivierte Arthrose): Es kommt zur Verdickung und Schrumpfung der Gelenkkapsel.

► Merke.

schem und klinischem Befund ist nicht immer gegeben. Die initialen im Rahmen der Arthrose auftretenden Knorpelschäden können mit knorpelsensitiven Sequenzen in der **MRT** nachgewiesen werden. Nur selten kommt bei dieser Fragestellung die Mehrphasen-Knochenszintigrafie zum Einsatz, die in der Frühphase infolge der erhöhten reaktiven Durchblutung eine Mehranreicherung zeigt.

Radiologische Diagnostik: Die Destruktion und Degeneration des Knorpels führt zu typischen Zeichen auf der **Röntgenaufnahme** (**Abb. B-4.51**). Hierzu zählen die **Gelenkspaltverschmälerung**, besonders in den am stärksten belasteten Gelenkanteilen, die subchondrale Sklerosierung und subchondrale Aufhellungen **(Geröllzysten)**. An den Gelenkrändern entwickeln sich **Osteophyten**, d. h. reaktive knöcherne Randwülste und Randausziehungen in den Bereichen der Druckentlastung. Schließlich kommt es zur Verformung der Artikulationsflächen. Durch die zunehmende Destruktion des Gelenkknorpels entstehen an den Knochen Schlifffläche, die die Artikulation übernehmen. Folge hiervon können Gelenkinstabilitäten und Subluxationen sein. In fortgeschrittenen Stadien entsteht, besonders an der Wirbelsäule, das sog. „Vakuumphänomen", bei dem zerstörtes Bandscheibengewebe durch Gas ersetzt wurde. In besonders schweren Fällen werden die Gelenke knöchern durchbaut **(Ankylose)**.
Zur Klassifikation der Arthrose im Röntgenbild s. **Tab. B-4.9**.
Auch **Synovialmembran** und **Gelenkkapsel** sind betroffen. Abgeschilferter und abgeschliffener Gelenkknorpeldetritus kann eine entzündliche Reaktion der Synovialmembran (Synovialitis chondrodetritica, aktivierte Arthrose) verursachen. Dabei kommt es zur Fibrosierung und Verdickung der Gelenkkapsel, die meist exzentrisch schrumpft und dadurch zu Gelenkfehlstellungen und Bewegungsbehinderungen beiträgt.

► Merke. Die wichtigsten Zeichen der Arthrose im Röntgenbild sind: asymmetrische Verschmälerung des Gelenkspalts, subchondrale Sklerose, osteophytäre Ausziehungen und Geröllzysten.

B-4.9 Allgemeine Klassifikation der Arthrose im Röntgenbild (nach Kellgren und Lawrence)

Stadium	Röntgenmorphologie
1	geringe subchondrale Sklerosierung, keine Osteophyten, keine Gelenkspaltverschmälerung
2	geringe Gelenkspaltverschmälerung, beginnende Osteophytenbildung, angedeutete Unregelmäßigkeit der Gelenkfläche
3	ausgeprägte Osteophytenbildung, Gelenkspaltverschmälerung, deutliche Unregelmäßigkeit der Gelenkfläche
4	ausgeprägte Gelenkspaltverschmälerung bis zur vollständigen Destruktion, subchondrale Zysten, Deformierung/Nekrose der Gelenkpartner

Arthritis urica

► Definition. Reizerscheinungen im Gelenk sowie im periartikulären Gewebe durch Urateinlagerungen.

Allgemeines: Zugrunde liegende Erkrankung der Arthritis urica ist die Gicht. Sie wird durch die **Hyperurikämie** verursacht, die als primäre Form bei erhöhter Harnsäureproduktion oder verminderter renaler Ausscheidung familiär gehäuft zu finden ist oder – sekundär – durch einen gesteigerten Blutzellumsatz (z. B. bei Leukämie), chronische Nierenerkrankungen oder bestimmte Medikamente hervorgerufen wird. Es erkranken vorwiegend Männer (m : w = 10 : 1) nach dem 40. Lebensjahr. Das **Großzehengrundgelenk** ist in 50 % als Erstmanifestation und insgesamt in 75 % aller Fälle betroffen. Weitere Lokalisationen sind Zehen- und Fingergelenke, Fuß- und Handwurzelgelenke, obere Sprunggelenke, Ellbogen- und Kniegelenk.

Klinik: Die Erkrankung beginnt anfallsartig mit **Überwärmung** und **schmerzhafter Schwellung** des Großzehengelenkes (Podagra). In fortgeschrittenen Fällen sind schwere Gelenkdeformierungen möglich. Die Uratablagerungen können sich bis in das Weichteilgewebe ausdehnen und zu Hautulzerationen führen.

Diagnostisches Vorgehen: Die Diagnose Gicht wird bei typischem Gelenkbefall und einer laborchemisch nachweisbaren Hyperurikämie vermutet. Radiologische Skelettveränderungen sind meist erst nach mehreren Gichtanfällen nachweisbar.

Radiologische Diagnostik: Charakteristika im **Röntgenbild** (**Abb. B-4.52**) sind die durch intraossäre Uratablagerungen **(Tophi)** verursachten, zumeist scharf begrenzten, **polygonalen Osteolysen** in der Epi- und Metaphyse, die bis in die Diaphysen reichen können. Weiterhin charakteristisch sind der sog. **überhängende Knochenrand** im Randbereich eines eingebrochenen Tophus, becherförmige artikuläre Mutilationen und der sog. **Tophusstachel**, bei dem es sich um eine periostale Reaktion am Tophusrand handelt. Daneben finden sich die Zeichen der Entzündung:

- exzentrische Weichteilschwellung
- Gelenkspaltverschmälerung
- Zerstörung der subchondralen Grenzlamelle und
- Usuren.

In der **MRT** zeigt der Tophus in der T2-Wichtung zentral hohe Signalintensitäten, in der T1-Wichtung nach KM-Gabe ein Enhancement im umgebenden Granulationsgewebe.

► Merke. Kennzeichen der Arthritis urica sind epi- und metaphysäre Osteolysen, die durch intraossäre Uratablagerungen (Tophi) entstehen. Prädilektionsort ist das Großzehengrundgelenk.

B-4.52 Arthritis urica

Scharf begrenzte, polygonale Osteolyse in der Epi- und Metaphyse bis in die Diaphyse reichend an der Mittelphalanx des Ringfingers. Tophusstachel (Pfeil) am proximalen Rand der Läsion nach radial hin. Außerdem ausgedehnte umgebende Weichteilschwellung und Gelenkspaltverschmälerung als Ausdruck der Entzündung.

Arthritis urica

► Definition.

Allgemeines: Zugrunde liegende Erkrankung ist die Gicht. Sie wird durch die primäre oder sekundäre **Hyperurikämie** verursacht. Es erkranken vorwiegend Männer nach dem 40. Lebensjahr. Das **Großzehengrundgelenk** ist in 50 % als Erstmanifestation betroffen.

Klinik: Anfallsartiger Beginn mit **Überwärmung** und **schmerzhafter Schwellung** des Großzehengelenkes (Podagra). Schwere Gelenkdeformierungen und Hautulzerationen sind möglich.

Diagnostisches Vorgehen: Typischer Gelenkbefall und laborchemisch nachweisbare Hyperurikämie führen zur Diagnose.

Radiologische Diagnostik: Charakteristika im **Röntgenbild** (**Abb. B-4.52**) sind die durch intraossäre Uratablagerungen **(Tophi)** verursachten scharf begrenzten, **polygonalen Osteolysen** in der Epi- und Metaphyse, der **überhängende Knochenrand** und der **Tophusstachel**. Zeichen der Entzündung sind:

- exzentrische Weichteilschwellung
- Gelenkspaltverschmälerung
- Zerstörung der subchondralen Grenzlamelle
- Usuren.

In der **MRT** zeigt der Tophus in der T2-Wichtung zentral hohe Signalintensitäten.

► Merke.

B-4.52

Chondrokalzinose

▸ Synonym.

▸ Definition.

Allgemeines: Bevorzugt befallen sind Knie, Handgelenk, Schulter, Hüfte und Symphyse.

Klinik: Akuter Schmerz und Schwellung im betroffenen Gelenk (Pseudogicht).

Diagnostisches Vorgehen: Nachweis von Kalziumpyrophosphatkristallen in der Synovia, Diagnosesicherung röntgenologisch.

Radiologische Diagnostik: Im **Röntgenbild** (**Abb. B-4.53**) weist der Faserknorpel (Menisci und Disci) punktförmige, grobschollige oder lineare **Verkalkungen** auf. Im hyalinen Gelenkknorpel entstehen strich- und bandförmige, parallel zur Gelenkkontur sich anordnende Kalkeinlagerungen.

B-4.53

Chondrokalzinose

▸ **Synonym.** Pyrophosphatarthropathie, Pseudogicht

▸ **Definition.** Der Chondrokalzinose liegt eine Ablagerung von Kalziumpyrophosphatkristallen in den Gelenken zugrunde, die zu einer Entzündung der Synovia und zu einer Knorpelschädigung führen kann.

Allgemeines: Die Erkrankung befällt bevorzugt Knie, Handgelenk, Schulter, Hüfte und Symphyse. Auch Bursen und Sehnenscheiden können betroffen sein.

Klinik: Charakteristisch sind der akute Schmerz und die Schwellung im Bereich des betroffenen Gelenks. Durch wiederholte Anfälle kann die klinische Symptomatik der Gicht simuliert werden (Pseudogicht).

Diagnostisches Vorgehen: Der Nachweis von Kalziumpyrophosphatkristallen in der Synovia erhärtet die Diagnose. Der Harnsäurespiegel im Serum ist normal. Die typischen radiologischen Zeichen sichern die Diagnose.

Radiologische Diagnostik: Im Röntgenbild (**Abb. B-4.53**) weist der Faserknorpel (Menisci und Disci) punktförmige, grobschollige oder lineare **Verkalkungen** auf, während im hyalinen Gelenkknorpel strich- und bandförmige, parallel zur Gelenkkontur sich anordnende Kalkeinlagerungen entstehen. Daneben können Verkalkungen in Gelenkkapsel, Bursen und Sehnenscheiden gefunden werden. In fortgeschrittenen Krankheitsstadien entwickeln sich degenerative Gelenkveränderungen. In seltenen Fällen können reaktionslose Destruktionen größerer Skelettanteile (z. B. Hüftkopf) auftreten.

B-4.53 **Chondrokalzinose des lateralen Meniskus**

Streifige Verkalkungen im Bereich des lateralen Meniskus des linken Kniegelenks (Pfeile).

Rheumatoide Arthritis

▶ **Synonym.** chronische Polyarthritis

▶ **Definition.** Chronisch-entzündliche Erkrankung mit bevorzugtem Befall der Synovialmembran der Gelenke.

Allgemeines: Die Synovia proliferiert und bildet ein Granulationsgewebe (Pannus), das Gelenkknorpel, angrenzende Knochenstrukturen, Gelenkkapsel, Sehnen, Sehnenscheiden und Bursen zerstört. Häufig besteht ein **bilateral-symmetrischer**, meist **polyartikulärer** Befall. Betroffen sind bevorzugt die **Finger**- und **Handgelenke**, besonders Metakarpophalangeal-, distale und proximale Interphalangealgelenke. Prädilektionsstellen der Erosionen sind die sog. „bare areas", die nicht vom Knorpel überzogenen Gelenkanteile.

▶ **Merke.** Typischerweise **beginnt** die Erkrankung **an den kleinen Gelenken**, besonders der Hand, und schreitet zentripetal fort. Im Verlauf sind dann zunehmend die großen Gelenke und auch die HWS betroffen.

Klinik: Meist stehen unspezifische Allgemeinsymptome und die Gelenkbeschwerden im Vordergrund. Die betroffenen Gelenke sind schmerzhaft geschwollen und in der Bewegung eingeschränkt. Es können schwere Fehlstellungen, Subluxationen sowie fibröse und ossäre Ankylosen (z. B. das Os carpale mit Fusion einiger oder aller Carpalia) entstehen. Die **ulnare Deviation der Finger** durch Subluxationen in den Metakarpophalangealgelenken ist klinisch kennzeichnend. Der Krankheitsverlauf ist von Exazerbationen und Remissionen gekennzeichnet. Die rheumatoide Arthritis kann selten auch mit schweren allgemeinen Krankheitszeichen, Fieber und Beteiligung innerer Organe einhergehen.

Diagnostisches Vorgehen: s. **Tab. B-4.10**.

Radiologische Diagnostik: Initial fehlen im konventionellen **Röntgenbild** nachweisbare Skelettveränderungen. Nach W. Dihlmann werden die röntgenologischen Befunde entzündlicher Gelenkerkrankungen in 3 Gruppen eingeteilt:

- unspezifische Zeichen der **Weichteilschwellung** (Gelenkerguss, Synovitis)
- **arthritische Kollateralphänomene** (bandförmige, gelenknahe Osteoporosen)
- **Direktzeichen:** Hierzu zählen Gelenkspalterweiterungen und symmetrische Gelenkspaltverschmälerungen, Erosionen (kleine Konturdefekte am Gelenkrand) und Destruktionen. Ankylosen sind als Endzustand der Arthritis zu werten und zählen ebenfalls zu den Direktzeichen.

Die **MRT** besitzt jedoch eine **höhere Sensitivität** und kann sehr früh entsprechende Veränderungen nachweisen. Zudem wird sie zur Therapie- und Verlaufsevaluation eingesetzt.

Rheumatoide Arthritis

▶ **Synonym.**

▶ **Definition.**

Allgemeines: Die Synovia bildet ein Granulationsgewebe (Pannus), das den Gelenkknorpel zerstört. Häufig besteht ein **bilateral-symmetrischer**, meist **polyartikulärer** Befall. Betroffen sind bevorzugt die **Finger**- und **Handgelenke**.

▶ **Merke.**

Klinik: Die betroffenen Gelenke sind schmerzhaft geschwollen und in der Bewegung eingeschränkt. Es können schwere Fehlstellungen, Subluxationen sowie fibröse und ossäre Ankylosen (z. B. Os carpale) entstehen. Die **ulnare Deviation der Finger** ist kennzeichnend. Typisch für den Verlauf sind Exazerbationen und Remissionen.

Diagnostisches Vorgehen: s. **Tab. B-4.10**.

Radiologische Diagnostik: Initial fehlen im **Röntgenbild** nachweisbare Skelettveränderungen. Die Befunde werden in 3 Gruppen eingeteilt:

- Weichteilschwellung
- arthritische Kollateralphänomene
- Direktzeichen.

Die **MRT** besitzt jedoch eine **höhere Sensitivität** und kann sehr früh entsprechende Veränderungen nachweisen. Zudem wird sie zur Therapie- und Verlaufsevaluation eingesetzt.

B-4.10 Diagnostische Kriterien der ACR (American College of Rheumatology)

▪ **Morgensteifigkeit**	mindestens 1 Stunde andauernd
▪ **Arthritis** (Schwellung) an **mindestens 3 Gelenkregionen**	14 Gelenkregionen (bds.): Metakarpophalangealgelenke, proximale Interphalangealgelenke, Hand-, Ellenbogen-, Knie-, Sprung- und Metatarsophalangealgelenke
▪ **Arthritis** (Schwellung) an **Hand- und Fingergelenken**	Befall mindestens eines Hand-, Metakarpophalangeal- oder proximalen Interphalangealgelenks
▪ **symmetrische Arthritis**	bds. Befall der gleichen Gelenkregion
▪ **subkutane Rheumaknoten**	über Knochenvorsprüngen oder gelenknahen Streckseiten
▪ **Rheumafaktornachweis**	im Serum
▪ **typische Röntgenveränderungen**	dorsovolare Handaufnahme: gelenknahe Osteoporose und/oder Erosionen der betroffenen Gelenke

Rheumatoide Arthritis: mindestens 4 der 7 Kriterien erfüllt, wobei die Kriterien 1–4 über 6 Wochen bestehen müssen.

B-4.54 Rheumatoide Arthritis

Deutliche Gelenkspaltverschmälerungen mit gelenknahen Osteoporosen (Pfeile). Die Gelenkflächen weisen teilweise marginale Usuren auf. Ausgedehnte Mutilationen der Gelenkflächen der Interphalangealgelenke von D I beidseits, rechts besteht eine Subluxationsstellung. An den Phalangen V, rechts deutlicher als links, finden sich ulnare Deviationen.

Synoviale Proliferationen und **Gelenkerguss** können mit der **MRT** direkt dargestellt werden. Auch die **Sonografie** ermöglicht eine nähere Differenzierung der intraartikulären Strukturen.

Die synovialen Proliferationen führen zu **marginalen Usuren** (**Abb. B-4.54**). Fortschreitende **Destruktion der gelenknahen Knochenabschnitte** verursachen ausgedehnte Mutilationen, Luxationen und Subluxationen. Aus den Gelenkdestruktionen können **fibröse** oder **knöcherne Ankylosen** resultieren.

Der **Befall der HWS** ist durch die rheumatische Diszitis mit Verschiebung der HWK **(Treppenleiter-Phänomen)**, atlantoaxiale Dislokation und pseudobasiläre Impression gekennzeichnet.

Die 3-Phasen-Skelettszintigrafie kann einen Überblick über die Befallstopik von Entzündungsherden liefern.

Synoviale Proliferationen und **Gelenkerguss** können mit der **MRT** direkt dargestellt werden. Daneben ermöglicht auch die **Sonografie** eine nähere Differenzierung der intraartikulären Strukturen. Die Schädigung des Gelenkknorpels spiegelt sich in einer symmetrischen Verschmälerung des radiologischen Gelenkspalts wider. Frühe Zeichen der knöchernen Destruktionen im Röntgenbild sind Unterbrechungen der subchondralen Grenzlamelle.

Die synovialen Proliferationen führen im weiteren Verlauf zu **marginalen Usuren**, die durch Arrosion der intraartikulären, nicht von Knorpel bedeckten Knochenanteile („bare areas“) entstehen (**Abb. B-4.54**). Fortschreitende **Destruktion der gelenknahen Knochenabschnitte** verursachen teilweise ausgedehnte Mutilationen, die zusammen mit der Schädigung des Kapselbandapparates zu Luxationen und Subluxationen führen können. Aus den Gelenkdestruktionen können **fibröse** oder **knöcherne Ankylosen** resultieren. Bei langsam progredientem Verlauf entwickeln sich bisweilen Veränderungen, die denen der Arthrose entsprechen (s. S. 356).

Der **Befall der HWS** ist durch die rheumatische Diszitis mit Verschiebung der HWK **(Treppenleiter-Phänomen)**, atlantoaxiale Dislokation und pseudobasiläre Impression gekennzeichnet. Die Kompression der Medulla oblongata und des oberen Zervikalmarkes, die sensitiv in der MRT darstellbar ist, kann zu schwerwiegenden neurologischen Komplikationen und sogar zum plötzlichen Tod führen. Klassisch ist die Pannusbildung (geschwulstartiges Weichteilgewebe), die im Verlauf Knorpel, Knochen und andere Strukturen destruiert.

Die 3-Phasen-Skelettszintigrafie gibt einen Überblick über die Befallstopik von Entzündungsherden und kann damit bei Verdacht auf eine rheumatoide Arthritis und noch nicht erfüllten ACR-Kriterien und negativem Röntgenbefund wichtige differenzialdiagnostische Kriterien liefern. Darüber hinaus können andere, den Knochen betreffende Zweiterkrankungen ausgeschlossen werden. Sie wird jedoch von der MRT abgelöst, die ohne Strahlenbelastung eine höhere Detailgenauigkeit ermöglicht.

► **Merke.**

► **Merke.** Bei der rheumatoiden Arthritis entwickelt sich ein spezifisches Granulationsgewebe der Synovia, sog. Pannus, der zur Destruktion der Gelenkstrukturen bevorzugt an den kleinen Gelenken der Hand führt. Typische Röntgenzeichen sind gelenknahe Osteoporosen, marginale Usuren, subchondrale Zysten, Subluxationen mit ulnarer Deviation der Finger sowie im Endstadium Ankylosen (**Abb. B-4.54**).

Arthritis psoriatica

Arthritis psoriatica

► **Definition.**

► **Definition.** Die Arthritis psoriatica kann sowohl zusammen mit Hautveränderungen als auch bei minimalen oder fehlenden Zeichen der Psoriasis auftreten. Die Erkrankung ist charakterisiert durch das Nebeneinander von erosiv-destruktiven Gelenk- und proliferativen Knochenveränderungen.

B-4.55 Arthritis psoriatica

a Psoriasis, axialer Typ: deutliche Einengung und Destruktion der Gelenkflächen der Interphalangealgelenke von D II. Periostale Verknöcherungen (Pfeil) sowie knöcherne Anbauten (Doppelpfeile) im Bereich der Kapsel- und Bandansätze haben zu einer kolbenförmigen Auftreibung der Basen von Mittel- und Endphalanx geführt.

b Psoriasis, transversaler Typ: verschmälerte proximale Interphalangealgelenke von D II bis V. Knöcherne Anbauten im Kapsel- und Bandansatzbereich bei D IV und deutlicher noch bei D III. Im Bereich der Handwurzelknochen sowie der distalen Radius- und Ulnaepiphysen inhomogene Sklerosierungen, die zu einer Aufhebung der normalen knöchernen Struktur geführt haben. Die Gelenke sind erheblich verschmälert.

Klinik: Bevorzugt betroffen sind die tubulären Knochen von Händen und Füßen, das Handgelenk, die Iliosakralgelenke (ISG) und die Wirbelsäule. Typisch sind schmerzhafte Schwellungen und Bewegungseinschränkungen. In Spätstadien kommt es zu schweren Gelenkdeformierungen.

Diagnostisches Vorgehen: Typisch ist ein charakteristisches und diagnostisch wegweisendes Befallsmuster. An Händen und Füßen treten die Veränderungen besonders an den distalen Interphalangealgelenken mehrerer oder aller Finger **(Transversaltyp)** oder an den Interphalangeal- und Metakarpophalangealgelenken eines Strahls (**Axialtyp**, „Wurstfinger“) auf. Daneben gibt es auch Mischformen.

Radiologische Diagnostik: Das **Röntgenbild** zeigt initial periartikuläre Weichteilschwellungen und Erosionen der Gelenkflächen. Im Gegensatz zur rheumatoiden Arthritis fehlt meist eine gelenknahe Osteoporose. Rascher als bei der rheumatoiden Arthritis tritt eine Destruktion der Gelenkflächen mit **Mutilation** oder knöcherner **Ankylose** auf. Eine bleistiftartige Destruktion der Epiphyse einer Phalanx in Kombination mit einer konkaven Verformung der benachbarten Phalanx wird als „Pencil-in-cup-Konfiguration“ bezeichnet.
Häufiger entstehen **periostale Verknöcherungen** und **proliferative Veränderungen im Kapsel-, Band- und Sehnenansatzbereich**, die eine kolbenförmige Auftreibung an der Basis der Phalangen hervorrufen (**Abb. B-4.55**). Die Iliosakralgelenke sind überwiegend bilateral und symmetrisch betroffen. Die Veränderungen ähneln dem „bunten Bild“ der ankylosierenden Sakroiliitis (s. S. 627). Bei Befall der Wirbelsäule (Psoriasisspondylitis) imponieren Parasyndesmophyten wie beim Reiter-Syndrom (s. S. 362).

► **Merke.** Für die Arthritis psoriatica ist das Befallsmuster charakteristisch: Transversal- oder Axialtyp. Im Vergleich zur rheumatoiden Arthritis verlaufen die Destruktionen rascher und es entstehen ausgedehnte Mutilationen und Ankylosen. Ossifizierende Periostitiden und Fibroostitiden sowie ein Befall von Sakroiliakalgelenken und Wirbelsäule weisen auf die Psoriasisarthritis hin.

Klinik: Bevorzugt betroffen sind die tubulären Knochen von Händen und Füßen, die ISG und die Wirbelsäule. Typisch sind schmerzhafte Schwellungen und Bewegungseinschränkungen.

Diagnostisches Vorgehen: Das charakteristische Befallsmuster zeigt sich an den distalen Interphalangealgelenken der Finger **(Transversaltyp)** oder an den Interphalangeal- und Metakarpophalangealgelenken eines Strahls **(Axialtyp)**.

Radiologische Diagnostik: Das **Röntgenbild** zeigt initial periartikuläre Weichteilschwellungen und Erosionen der Gelenkflächen. Im Gegensatz zur rheumatoiden Arthritis fehlt meist eine gelenknahe Osteoporose. Dafür treten **Mutilation** und **Ankylose** rascher auf.

Häufig entstehen **periostale Verknöcherungen** und **proliferative Veränderungen im Kapsel-, Band- und Sehnenansatzbereich**, die eine kolbenförmige Auftreibung an der Basis der Phalangen hervorrufen (**Abb. B-4.55**). Der Befall der Iliosakralgelenke zeigt ein symmetrisch ausgeprägtes „buntes Bild“ (s. S. 627).

► **Merke.**

Reiter-Syndrom

► **Definition.**

Klinik: Klinische Trias aus unspezifischer **Urethritis**, **Konjunktivitis** und **Arthritis**. Betroffen sind fast nur Männer. Der Verlauf ist selbstlimitierend. Die mono-, oligo- oder polyarthritische Erkrankung befällt bevorzugt die **untere Extremität**.

Diagnostisches Vorgehen: Unspezifische Erhöhung der Entzündungsparameter; **HLA-B27** ist in 80 %, radiologisch sichtbare Gelenkveränderungen bei 60–80 % nachweisbar.

Radiologische Diagnostik: Im **Röntgenbild** (**Abb. B-4.56**) zeigt sich meist eine **asymmetrische** Verteilung des Gelenkbefalls. Es finden sich die typischen Arthritiszeichen. An den Metatarsalia und an den Phalangen sind häufig **periostale Knochenappositionen** nachweisbar. In den gelenknahen Knochenabschnitten besteht nur eine **geringe Osteoporose**. Im Spätstadium oft einseitige **Sakroiliitis**.

► **Merke.**

Reiter-Syndrom

► **Definition.** Entzündliche Gelenkerkrankung, die als Zweiterkrankung nach gastrointestinalen oder urogenitalen Infektionen auftritt.

Klinik: Die klinische Trias besteht aus unspezifischer **Urethritis**, **Konjunktivitis** und **Arthritis**. Betroffen sind fast ausschließlich Männer. Die arthritischen Symptome setzen meist akut oder subakut ein und verlaufen in der Regel milder als bei der rheumatoiden Arthritis. Der Verlauf ist häufig selbstlimitierend. Die mono-, oligo- oder polyarthritische Erkrankung befällt bevorzugt die **untere Extremität**: Interphalangeal- und Metatarsophalangealgelenke der Füße, Fußwurzelgelenke und Kniegelenk. Die Hände sind seltener betroffen.

Diagnostisches Vorgehen: Laborchemisch besteht eine unspezifische Erhöhung der Entzündungsparameter. Das **HLA-B27** ist in 80 % der Fälle nachweisbar. Ggf. gelingt der Erregernachweis. Radiologisch nachweisbare Gelenkveränderungen finden sich bei 60–80 % der Patienten.

Radiologische Diagnostik: Im **Röntgenbild** (**Abb. B-4.56**) ist meist eine **asymmetrische** Verteilung des Gelenkbefalls nachweisbar. Wie bei rheumatoider Arthritis (s. S. 359) und Arthritis psoriatica (s. S. 360) finden sich die typischen Arthritiszeichen. An den Metatarsalia und an den Phalangen sind jedoch häufig deutliche **periostale Knochenappositionen** nachweisbar. In den gelenknahen Knochenabschnitten besteht nur eine **geringe Osteoporose**. Gelenkdestruktionen werden nur bei chronischem Verlauf beobachtet. Im Spätstadium kann es zu einer oft einseitigen Sakroiliitis mit Gelenkspaltverschmälerung, marginalen Erosionen und Sklerosen kommen. Bei Befall der Wirbelsäule finden sich Parasyndesmophyten.

► **Merke.** Häufig entwickelt sich eine Calcaneopathia rheumatica mit Erosionen und Spornbildungen am Ansatz des Lig. plantare longum am Kalkaneus.

B-4.56 Reiter-Syndrom

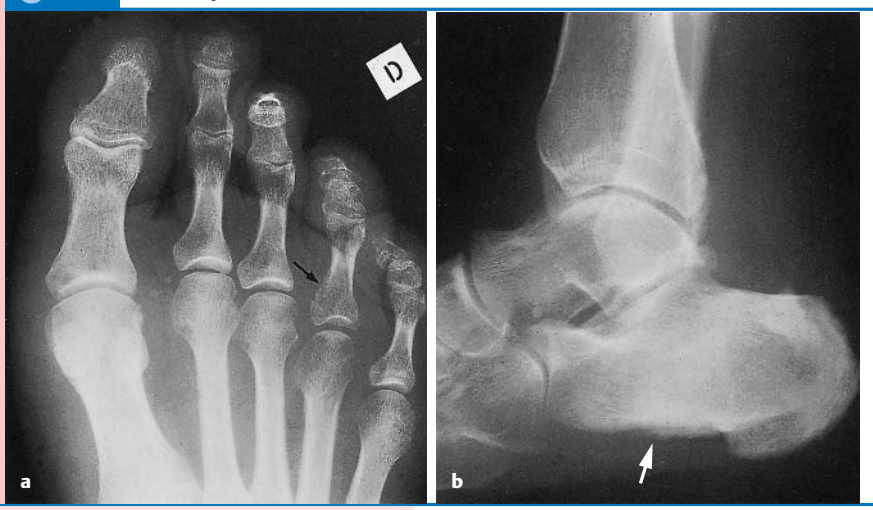

a Periostale Knochenneubildung und Weichteilschwellung an der Grundphalanx D IV (Pfeil).
b Sklerose, Arrosion und periostale Knochenneubildung (Pfeil) im Kalkaneus.

Spondylitis ankylosans s. S. 626

Spondylitis ankylosans s. S. 626

4.3.11 Allgemeine Traumatologie

Frakturen

Wirbelsäule s. S. 629, Schädel s. S. 660

Frakturformen

Traumatische Frakturen: Durch **direkte Gewalteinwirkung** (Schlag, Stoß, Schuss) entsteht die Fraktur am Ort der Gewalteinwirkung. Bei **indirekten Gewalteinwir-**

4.3.11 Allgemeine Traumatologie

Frakturen

Frakturformen

Traumatische Frakturen: Werden bei direkter oder indirekter Gewalteinwirkung die Elastizitätsgrenzen des Knochens überschritten, so resultiert eine Kontinuitätsunterbrechung des Knochens, eine Fraktur. Durch **direkte Gewalteinwirkung** (Schlag, Stoß, Schuss) entsteht die Fraktur am Ort der Gewalteinwirkung. Bei **indirekten Gewaltein-**

B-4.57 Frakturformen

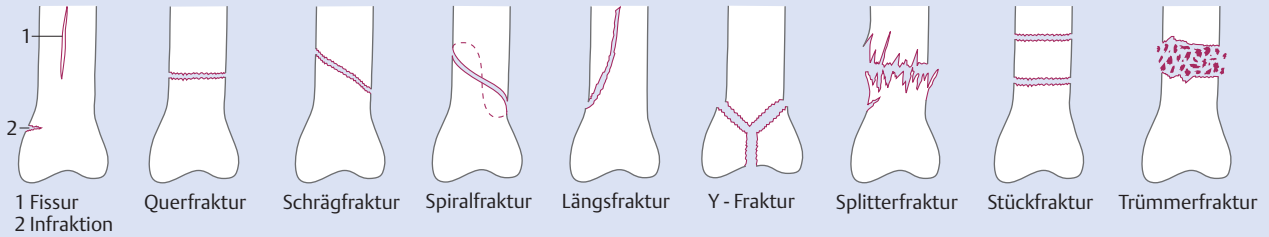

wirkungen durch Biegung, Drehung oder Stauchung kommt es zu einem Wechselspiel zwischen Zug- und Kompressionskräften, die zu einer Knochenverformung führen. An der Stelle, an der die größte Differenz zwischen Stabilität und Verformungskräften auftritt, bricht der Knochen. Ort und Art der Fraktur werden vom Traumamechanismus und dem Zustand des Knochens bestimmt.

Rein bildmorphologisch werden nach dem Verlauf der Frakturlinien folgende **komplette Frakturformen** unterschieden: **Schräg-, Quer-, Spiral-, Längs-, Y-, T-** oder **V-Frakturen** (**Abb. B-4.57**). Weiterhin wird zwischen **Splitter-, Stück-** (> 2 Fragmente) und **Trümmerfrakturen** (> 6 Fragmente) differenziert. Bei einer Impressionsfraktur werden Fragmente einer Kalottenfraktur des Schädels nach innen verlagert. Eine Stauchungs- oder Kompressionsfraktur liegt vor, wenn die Spongiosa durch eine axiale Druckkraft komprimiert wird. Diese Frakturform findet sich besonders an Wirbelkörpern, die meist keilförmig deformiert werden.

kungen durch Biegung, Drehung oder Stauchung kommt es zu einem Wechselspiel zwischen Zug- und Kompressionskräften, die zu einer Knochenverformung führen.

Rein bildmorphologisch werden nach dem Verlauf der Frakturlinien folgende **komplette Frakturformen** unterschieden: **Schräg-, Quer-, Spiral-, Längs-, Y-, T-** oder **V-Frakturen** (**Abb. B-4.57**). Weiterhin wird zwischen **Splitter-, Stück-** (> 2 Fragmente) und **Trümmerfrakturen** (> 6 Fragmente) differenziert.

► Exkurs. Die **AO-Klassifikation** (AO = Arbeitsgemeinschaft für Osteosynthesefragen) benutzt einen **5-stelligen** alphanumerischen **Code** zur exakten Frakturklassifikation. Dieser setzt sich wie folgt zusammen:

1. Körperregion (z. B. 1 = Oberarm, 2 = Unterarm, 3 = Oberschenkel, 4 = Unterschenkel, 5 = Wirbelsäule, 6 = Becken, 7 = Hand, 8 = Fuß, 9 = Schädel und Unterkiefer)
2. Positionierung innerhalb der Region (1 = proximal, 2 = diaphysär, 3 = distal, 4 = Patella, Malleolus)
3. Bewertung der Fraktur nach Kompliziertheit, Prognose etc. (z. B. A = einfache Fraktur, B = Keilfraktur, C = komplexe Fraktur; bei gelenknahen Frakturen: A = extraartikulär, B = partielle Gelenkfraktur, C = vollständige Gelenkfraktur)
4. und 5. Fragmentbeschaffenheit und spezielle Untergruppen. In der Regel: 1= leicht, 2 = mittel, 3 = schwer.

Neben den beschriebenen kompletten Frakturformen gibt es auch **inkomplette Frakturen:**

- Eine **Fissur** ist ein längs zur Knochenachse verlaufender Frakturspalt, der weder eine vollständige Trennung noch eine Dislokation der Fragmente verursacht.
- Bei einer **Infraktion** verläuft die Fraktur durch die Kompakta der einen Seite und durch die Spongiosa, ohne die gegenüberliegende Kompakta zu erreichen.

Daneben gibt es **inkomplette Frakturen:**

- **Fissur:** längs zur Knochenachse verlaufender Frakturspalt
- **Infraktion:** Fraktur verläuft durch die Kompakta einer Seite und durch die Spongiosa, die gegenüberliegende Kompakta wird nicht erreicht.

Bei komplizierten Brüchen werden zusätzlich zur Knochenfraktur die umgebenden Weichteile verletzt. Dabei kann ein Gegenstand von außen eindringen oder ein Knochenfragment durchspießt von innen die Haut. Diese sog. **offenen Frakturen** gelten immer als bakteriell kontaminiert, so dass das Risiko einer Osteomyelitis erhöht ist (s. S. 331). Offenen Frakturen werden nach Gustilo in verschiedene Grade eingeteilt: I Komplikationswunde < 1 cm, II Komplikationswunde > 1 cm, III schwere Weichteilzerreißung.

Bei komplizierten Brüchen werden die umgebenden Weichteile verletzt. Bei diesen **offenen Frakturen** ist das Risiko einer Osteomyelitis erhöht (s. S. 331).

Von den traumatisch bedingten Frakturen müssen zwei Sonderformen differenziert werden:

- **Ermüdungsfrakturen** (**Stressfrakturen**, **Abb. B-4.58**): Sie entstehen, wenn ein gesunder Knochen über längere Zeit innerhalb der Elastizitätsgrenzen belastet wird. Das Röntgenbild zeigt im Bereich der Spannungs- und Druckspitzen einen unscharf begrenzten Frakturspalt mit Sklerosesaum, verdickter Kompakta und unterschiedlich starker endostaler und periostaler Kallusbildung. Typische Beispiele sind die sog. **Marschfrakturen** des Os metatarsale II oder III.
- **Pathologische Frakturen:** Sie entstehen im erkrankten Knochen, z. B. bei metabolischen und endokrinen Erkrankungen, primären Knochentumoren oder Metastasen. Die Stabilität des Knochens ist so stark reduziert, dass er durch Bagatelltraumen oder die physiologische Belastung bereits frakturiert. Im Röntgenbild (**Abb. B-4.58c**) finden sich neben den typischen Frakturzeichen die Veränderungen der Grunderkrankung. Looser-Umbauzonen sind Ermüdungsfrakturen im erkrankten Knochen (z. B. bei renaler Osteopathie, Morbus Paget oder Osteomalazie).

Zwei Sonderformen von Frakturen sind:

- **Ermüdungsfrakturen** (**Stressfrakturen**, **Abb. B-4.58**) entstehen, wenn ein gesunder Knochen lange innerhalb der Elastizitätsgrenzen belastet wird. Das Röntgenbild (Abb. 4.58) zeigt einen unscharf begrenzten Frakturspalt mit Sklerosesaum, verdickter Kompakta und endostaler und periostaler Kallusbildung.
- **Pathologische Frakturen** (**Abb. B-4.58c**) entstehen, wenn die Stabilität des kranken Knochens so stark reduziert ist, dass er durch Bagatelltraumen oder physiologische Belastung frakturiert.

B-4.58 Besondere Frakturformen

a Stressfrakturen: Unscharf begrenzter Frakturspalt mit deutlichem Sklerosesaum und verdickter Kompakta (Pfeil) in der distalen Tibia (**a**). Konsolidierte Frakturen Metatarsale III und IV (Pfeile) im Vorfuß links (**b**).
c Pathologische Fraktur: Subtrochantäre Femurfraktur (dicker Pfeil) bei großer Osteolyse im proximalen Femurschaft (kleine Pfeile).

Besonderheiten im Kindesalter

Bei einem Kompressionstrauma langer Röhrenknochen in der Längsachse findet sich eine Vorwölbung des Periosts und der Kortikalis in Metaphysennähe (sog. **Wulstbruch**). Eine **Grünholzfraktur** ist durch einen Bruch der Kortikalis auf der Spannungsseite und Verbiegung auf der Kompressionsseite (Konkavität) bei **intaktem Periost** charakterisiert (**Abb. B-4.59**).

Eine Abtrennung der Epiphyse wird als **Epiphysiolyse** bezeichnet. Sie führt zu einer abnormen Erweiterung der Epiphysenfuge oder/und zu einer Dislokation der Epiphyse. Der Nachweis gelingt oft nur im direkten Seitenvergleich.

Besonderheiten im Kindesalter

Der kindliche Knochen zeichnet sich durch eine hohe Elastizität aus. Bei einem Kompressionstrauma langer Röhrenknochen in der Längsachse findet sich eine umschriebene Vorwölbung des Periosts und der Kortikalis in Metaphysennähe (sog. **Wulstbruch**). Eine **Grünholzfraktur** ist durch einen Bruch der Kortikalis auf der Spannungsseite des Röhrenknochens und Verbiegung auf der Kompressionsseite (Konkavität) bei **intaktem Periost** charakterisiert (**Abb. B-4.59**). Bei **Biegungsfrakturen** ist die Kortikalis auch auf der Spannungsseite nicht unterbrochen, es kommt nur zu einer traumatischen Verbiegung des Röhrenknochens.

Eine Abtrennung der Epiphyse wird als **Epiphysiolyse** bezeichnet. Sie führt zu einer abnormen Erweiterung der Epiphysenfuge oder/und zu einer Dislokation der Epiphyse. Die auf Röntgenbildern oft nur schwer nachweisbare Epiphysiolyse kann im **Ultraschall** oder in der **MRT** sicher diagnostiziert werden. Wachstumsstörungen entstehen in der Regel nicht, da die Proliferationszone normalerweise intakt bleibt. Da-

B-4.59 Frakturen im Kindesalter

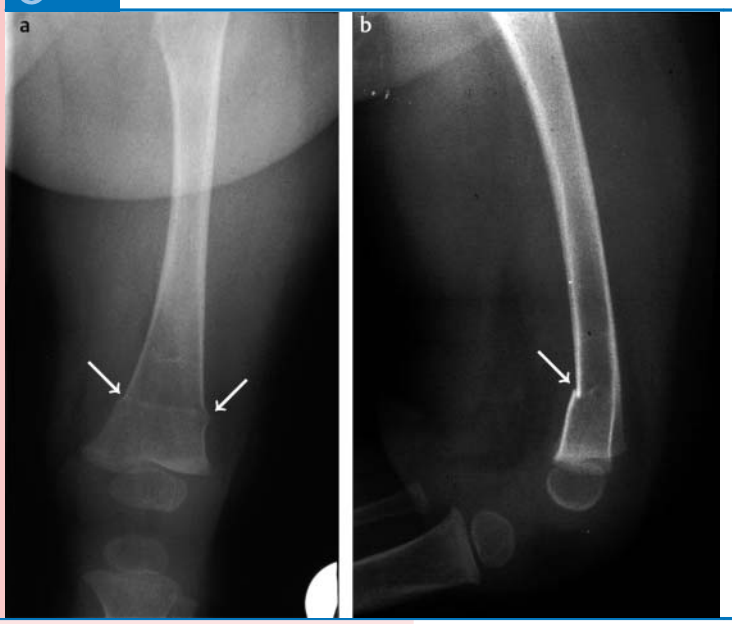

3-jähriges Mädchen mit Grünholzfraktur des distalen Femurs. Wulstbildung (**a**) medial und lateral (Pfeile), Kortikalisunterbrechung (**b**) dorsal (Pfeil).

B-4.60 Einteilung der Frakturen mit Beteiligung der Wachstumsfuge

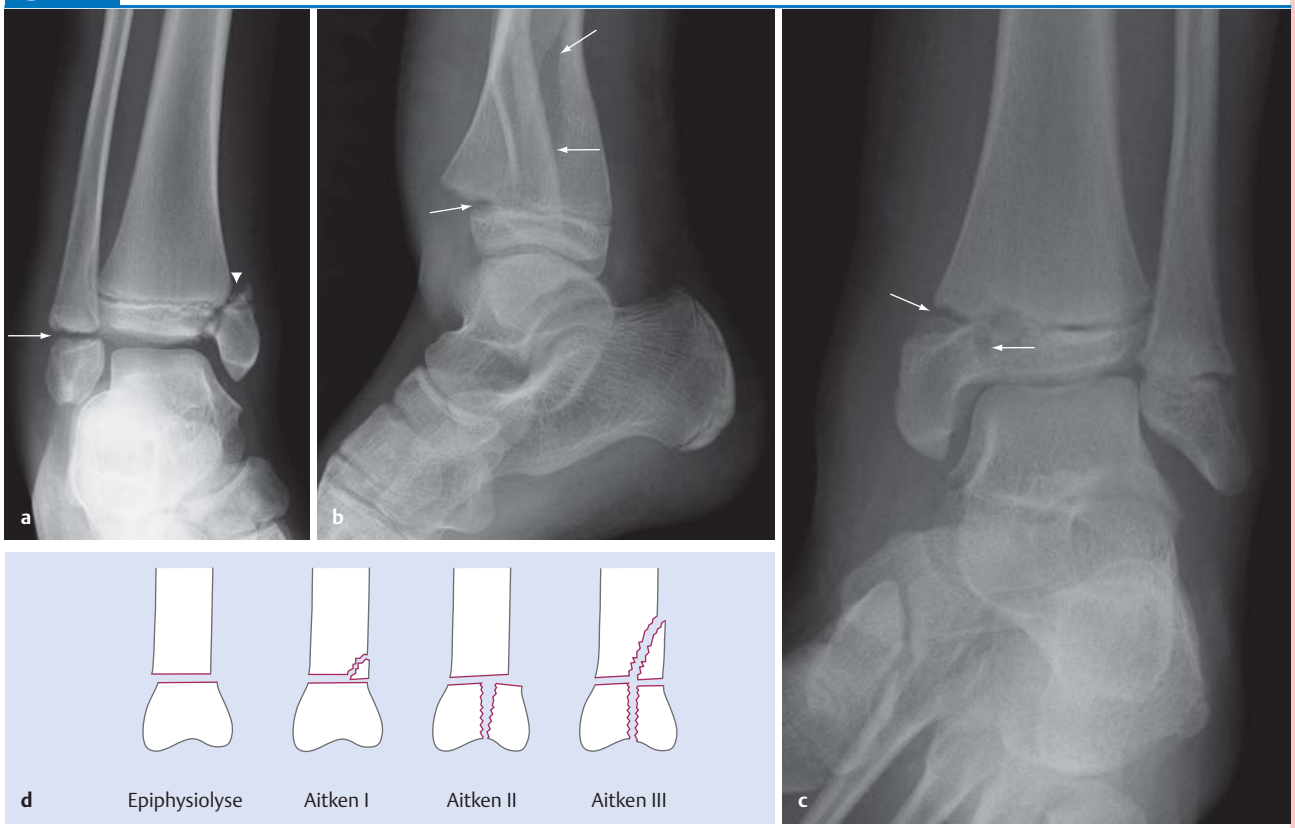

a **Epiphysiolyse** der distalen Fibula (Pfeil) sowie **Aitken-III**-(Salter-Harris-IV-)Fraktur des Malleolus medialis (Pfeilspitze).
b **Aitken-I**-(Salter-Harris-II-)Fraktur der distalen Tibia (Pfeile).
c **Aitken-II**-(Salter-Harris-III)Fraktur der distalen Tibia (Pfeile).
d Schematische Darstellung der Frakturen.

B-4.11 Fraktureinteilung nach Salter-Harris und Aitken

Salter-Harris I	Epiphysenlösung ohne Knochenbeteiligung
Salter-Harris II (= Aitken I)	partielle Epiphysenlösung mit einem metaphysären Fragment
Salter-Harris III (= Aitken II)	partielle Epiphysiolyse mit Fraktur durch den Epiphysenkern
Salter-Harris IV (= Aitken III)	durch die Epiphysenfuge ziehende Fraktur der Epi- und Metaphyse
Salter-Harris V	Kompressionsverletzung der Epiphysenfuge

gegen sind Kompressionsverletzungen der Epiphysenfuge durch Stauchung fast immer mit Wachstumsstörungen und konsekutiven Fehlstellungen verbunden.

Frakturen mit Epiphysenbeteiligung werden nach Aitken oder Salter-Harris eingeteilt (**Abb. B-4.60** und **Tab. B-4.11**).

Bei Frakturen Typ Aitken II und III ist eine besonders exakte Reposition der Knochenfragmente erforderlich, um eine vorzeitige Verknöcherung der Epiphysenfuge mit Wachstumsstörungen und Fehlstellungen zu verhindern.

Die radiologische Frakturdiagnostik im Kindesalter entspricht der bei Erwachsenen. Allerdings ist es häufig schwierig, klinisch eine exakte Schmerzlokalisation vorzunehmen. In diesen Fällen stellt die **Sonografie** eine wertvolle Ergänzung zum Röntgen dar. Sie erlaubt ähnlich sensitiv den Nachweis von Frakturen und ermöglicht dadurch eine gezielte Röntgenuntersuchung der Fraktur. Unnötige Röntgenaufnahmen lassen sich vermeiden.

Zur **Fraktureinteilung mit Epiphysenbeteiligung** s. **Abb. B-4.60** und **Tab. B-4.11**.

Frakturen Typ Aitken II und III erfordern eine exakte Reposition der Knochenfragmente, um Wachstumsstörungen zu verhindern.

Bei der radiologischen Frakturdiagnostik im Kindesalter erlaubt die **Sonografie** einen sensitiven Nachweis von Frakturen und ermöglicht so bei unklarer Schmerzlokalisation gezielte Röntgenuntersuchungen. Unnötige Aufnahmen lassen sich vermeiden.

B-4.61

B-4.61 Radiologische Befunde am Knochen bei Misshandlung

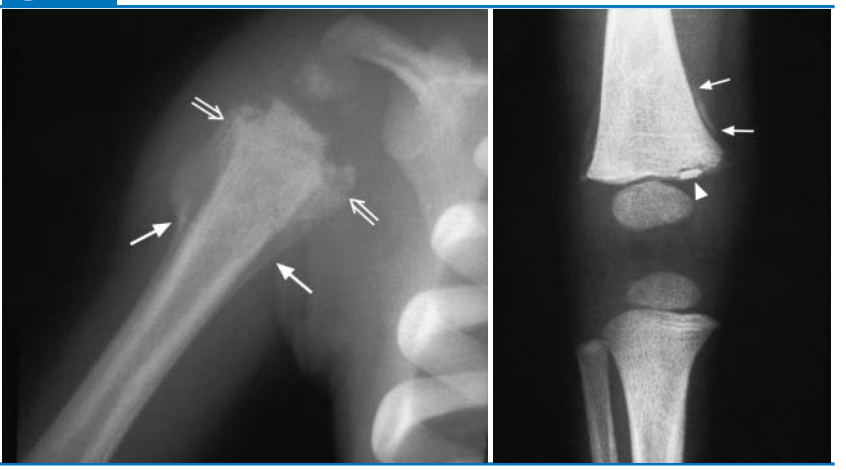

Schon geringfügige Traumen können bei Kindern periostale Kontusionen verursachen, die zu subperiostalen Blutungen führen. Häufig sind diese Verletzungen bei **Kindesmisshandlungen** (**Battered-Child-Syndrom**, **Abb. B-4.61**). Weitere Hinweise sind:

- metaphysäre Kantenabsprengungen
- unterschiedliches Alter der Skelettverletzungen
- typische Lokalisationen.

Schon geringfügige Traumen können bei Kindern periostale Kontusionen verursachen, die zu subperiostalen Blutungen mit konsekutiv ausgedehnten Ossifikationen führen. Diese Verletzungsform findet sich häufig bei **Kindesmisshandlungen** (**Battered-Child-Syndrom**, **Abb. B-4.61**). Hinweise auf Misshandlung sind außerdem:

- metaphysäre Kantenabsprengungen durch ruckartiges Zerren oder Verdrehen einer Extremität
- unterschiedliches Alter der Skelettverletzungen
- typische Lokalisationen der Frakturen (z. B. Rippen, Skapula, Sternum).

Bei Verdacht auf Kindesmisshandlung muss das Kind stationär aufgenommen werden. Eine umfassende Diagnostik mit Röntgen, ggf. auch MRT und Szintigrafie ist erforderlich, um weitere Verletzungen nachzuweisen, die den Verdacht erhärten. Bei Bestätigung des Verdachts erfolgt eine Anzeige.

► Klinischer Fall.

► **Klinischer Fall.** Ein 9 Monate altes Baby wird von seinen Eltern in der Ambulanz vorgestellt, es sei nach Angaben der Eltern vom Wickeltisch gefallen. Die Röntgenaufnahme der rechten Schulter (**Abb. B-4.61a**) zeigt eine deutliche Periostabhebung im Bereich der proximalen Humerusmetaphyse (Pfeile). Im proximalen Anteil sind unregelmäßig begrenzte Verkalkungen zu erkennen (Doppelpfeile). Im Bereich der distalen Femurmetaphyse rechts (**Abb. B-4.61b**) finden sich ebenfalls periostale Ossifikationen mit Abhebung des Periosts nach subperiostalen Blutungen (Pfeile). In der medialen Hälfte der Wachstumsfuge stellt sich eine frische knöcherne Absprengung aus der Metaphyse dar (Pfeilspitze).
Der Arm wird mittels einer Gipsbehandlung ruhig gestellt, um ein Ausheilen der Fraktur zu ermöglichen. Das Baby wird stationär aufgenommen, um neuen Verletzungen vorzubeugen. Mit einer Skelettszintigrafie wird nach weiteren knöchernen Verletzungen gefahndet, daraufhin angefertigte Röntgenbilder zeigen mehrere unterschiedlich alte Rippenfrakturen und subperiostale Blutungen am linken Humerus und rechten distalen Femur. Eine Misshandlung durch die Mutter kann nachgewiesen werden, das Kind wird deshalb in einer Pflegefamilie untergebracht.

Fraktursymptomatik

Sichere Frakturzeichen: Fehlstellung, abnorme Beweglichkeit, Krepitationen, erkennbare Knochenfragmente bei offenen Frakturen. **Unsichere Frakturzeichen:** Schmerzen, Hämatombildung, Schwellung, eingeschränkte Funktion.

Fraktursymptomatik

Man unterscheidet sichere und unsichere Frakturzeichen. Zu den **sicheren Frakturzeichen** gehören Fehlstellung, abnorme Beweglichkeit, Krepitationen (Knochenreiben) und – bei offenen Frakturen – die erkennbaren Knochenfragmente. Schmerzen, Hämatombildung, Schwellung und eingeschränkte Funktion zählen hingegen zu den **unsicheren Frakturzeichen**.

► Merke.

► **Merke.** Bei jeder Fraktur ist es notwendig, **Sensibilität**, **Motorik** und **Durchblutung** der entsprechenden Extremität zu **überprüfen!**

B-4.62 Röntgenologische Darstellung einer Fraktur in 2 Ebenen

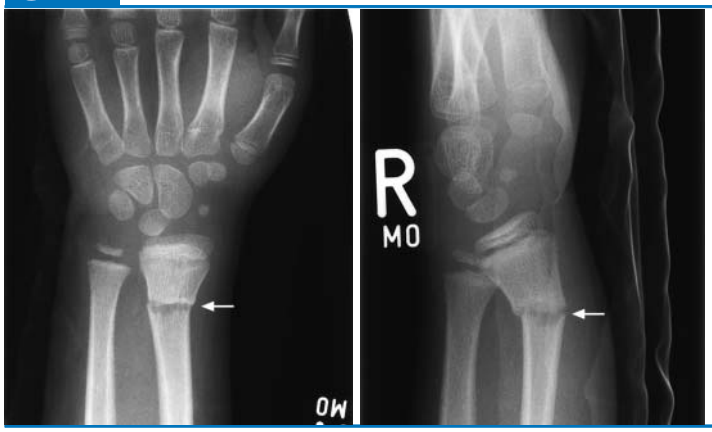

7-jähriger Junge mit distaler Radiusfraktur (Pfeil), Achsknick um 30° nach dorsal und 5° nach radial.

B-4.63 Darstellung von Frakturen im MRT

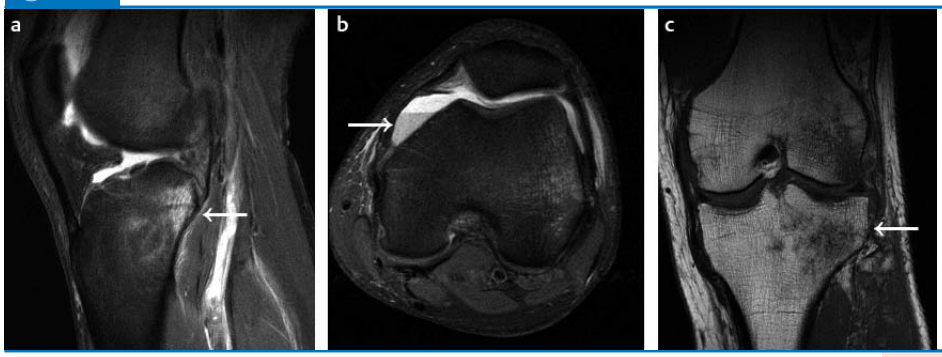

MRT einer proximalen Tibiafraktur mit abgrenzbarer Frakturlinie (Pfeile in **a** und **c**) und deutlichem Ödem (hyperintens in der STIR-Sequenz in **a**), außerdem Hämarthros (blutiger Gelenkerguss) mit sichtbarem Flüssigkeitspiegel (Pfeil in **b**).

Radiologische Diagnostik

Radiologische Diagnostik

► Merke. Zur Diagnostik von Frakturen sind grundsätzlich **Röntgenaufnahmen in 2 senkrecht aufeinander stehenden Ebenen** anzufertigen (**Abb. B-4.62**), um Art und Ausmaß möglicher Dislokationen beurteilen zu können und Frakturen, die manchmal in einer Ebene nur als Verdichtungslinie erkennbar sind, nicht zu übersehen. Essenzielle Angaben bei der Röntgenanmeldung sind: Knochen/Körperabschnitt, der geröntgt werden soll, Seitenangabe, Klinik (Lokalisation Schmerzen, Schwellung, Hämatom etc.) und Traumamechanismus.

► Merke.

Ist eine Aufnahme in 2 Ebenen nicht möglich (z. B. Schulter und Becken), werden **Aufnahmen in schrägen Projektionen** angefertigt. Fehlen bei klinischem Verdacht auf den Übersichtsaufnahmen Zeichen einer frischen Fraktur, werden ergänzende Untersuchungen durchgeführt oder Kontrollaufnahmen nach einer Woche Ruhigstellung angefertigt. Durch Resorption an den Frakturrändern und ggf. minimale Dislokation demarkiert sich der Frakturspalt besser.

Ist eine Aufnahme in 2 Ebenen nicht möglich (z. B. Schulter und Becken), werden **Aufnahmen in schrägen Projektionen** angefertigt. Bei Kontrollaufnahmen nach einer Woche Ruhigstellung demarkiert sich der Frakturspalt oft besser.

► Merke. Bei Frakturen der **langen Röhrenknochen** bedarf es immer der **Darstellung der benachbarten Gelenke** zum Ausschluss von Rotationsfehlern oder Kombinationsfrakturen (Monteggia-Fraktur, distale Tibia- und proximale Fibulafraktur).

► Merke.

Bei komplexen oder intraartikulären Frakturen wird **ergänzend** zu den Röntgenaufnahmen in den meisten Fällen eine **Schnittbilddiagnostik**, in der Regel die CT (ggf. MRT), durchgeführt, um den exakten Frakturverlauf und die Stellung der einzelnen Fragmente zueinander beurteilen zu können. Dabei wird bei Kindern und Jugendlichen die MRT bevorzugt. Mithilfe der **MRT** (**Abb. B-4.63**) können sowohl radiologisch okkulte Frakturen als auch Knochenkontusionen (bone bruises) duch ihr Ödem (erhöhtes Signal in T2-gewichteten Bildern) sensitiv nachgewiesen werden.

Bei komplexen oder intraartikulären Frakturen wird **ergänzend** zu den Röntgenaufnahmen in den meisten Fällen eine **Schnittbilddiagnostik**, in der Regel die CT (ggf. MRT), durchgeführt. Dabei wird bei Kindern und Jugendlichen die MRT bevorzugt. Mit der **MRT** (**Abb. B-4.63**) können radiologisch okkulte Frakturen und Knochenkontusionen nachgewiesen werden.

B-4.12 Dislokationsformen

Dislocatio ad latus	Parallelverschiebung zur Seite
Dislocatio ad longitudinem (cum contractione/cum distractione)	Längsverschiebung mit Verkürzung (cum contractione) oder Verlängerung (cum distractione)
Dislocatio ad axim	Abknickung der Knochenlängsachse nach innen (Varusstellung) oder nach außen (Valgusstellung)
Dislocatio ad peripheriam	Rotationsfehlstellung der Fragmente

► **Merke.**

► **Merke.** Röntgenologische Kriterien der Fraktur sind:
- Die Kontinuität der Knochenkontur ist unterbrochen. Dabei entsteht häufig eine Aufhellungslinie im Knochen, oft auch eine Stufe in der Kortikalis.
- Die trabekuläre Zeichnung der Spongiosa ist zerstört.
- Knochenteile können abgetrennt sein und dabei scharf begrenzte oder irreguläre Fragmente bilden, die sich überlagern oder verkeilen können.
- Die Fragmente können gegeneinander verschoben, verdreht oder verkippt sein (Dislokation).
- Bei Einstauchung von Fragmenten entstehen Spongiosaverdichtungen.
- Ein Hämatom im Frakturbereich ist an einer Weichteilschwellung und -verdichtung erkennbar.

Der radiologische Befund beschreibt die Stellung der einzelnen Fragmente **(Dislokation)** (**Tab. B-4.12**).

Der radiologische Befund muss auch die Stellung der einzelnen Fragmente **(Dislokation)** beschreiben. Die Art der Dislokation wird durch die Stellung des distalen gegenüber dem proximalen Fragment charakterisiert (**Tab. B-4.12**).

► **Merke.**

► **Merke.** Bei der Beschreibung von Dislokationen und Luxationen ist die Stellung des distalen gegenüber dem proximalen Fragment bzw. Knochen maßgeblich.

Frakturheilung

Die Frakturheilung wird durch Lokalisation, Ausmaß der Verletzung, Grad der Dislokation, Alter und Zustand des Patienten, Nebenverletzungen und Art der Frakturversorgung bestimmt.

Primäre Frakturheilung: Kennzeichen ist die **knöcherne Durchbauung** des Frakturspaltes ohne Kallusbildung. Voraussetzung ist eine exakte Fragmentadaptation sowie eine stabile Osteosynthese. Im **Röntgenbild** zeigt sich eine **zunehmende Verdichtung** und **Unschärfe des Frakturspaltes**.

Sekundäre Frakturheilung: Verbleibt eine geringe Instabilität (bei konservativer Behandlung, Marknagelung und Fixateur externe), kommt es zur sekundären Frakturheilung mit **Frakturhämatom** und **Kallusbildung** innerhalb der ersten Woche.

Das **Röntgenbild** (**Abb. B-4.64**) zeigt eine **Entkalkung und Auflockerung der Fragmentenden**, der **Frakturspalt** tritt **deutlicher** in Erscheinung. Innerhalb der nächsten Wochen wird der bindegewebige Kallus in einen provisorischen Kallus aus **Geflechtknochen** umgebaut (sog. Fixationskallus). Der Frakturspalt wird zunehmend unschärfer und im weiteren Verlauf knöchern überbrückt.

Frakturheilung

Verlauf und Art der Knochenbruchheilung werden durch die Lokalisation der Fraktur, das Ausmaß der Knochen- und Weichteilverletzungen, den Grad der Dislokation, das Alter und den klinischen Zustand des Patienten, die Nebenverletzungen und die Art der Frakturversorgung (konservativ oder operativ) bestimmt.

Primäre Frakturheilung: Kennzeichen der primären Frakturheilung ist die **knöcherne Durchbauung** des Frakturspaltes ohne Bildung von Ersatz- oder Überbrückungsknochen (Kallus). Voraussetzung ist eine exakte Adaptation der Fragmente sowie die Ausschaltung von Bewegungen durch eine stabile Osteosynthese. Im **Röntgenbild** zeigt sich eine **zunehmende Verdichtung** und **Unschärfe des Frakturspaltes**. Knöcherne Resorptionen und Kallusbildungen fehlen weitgehend.

Sekundäre Frakturheilung: Verbleibt eine geringe Instabilität, wie bei konservativer Behandlung, Stabilisierung durch Marknagelung oder Fixateur externe, kommt es zur sekundären Frakturheilung. Zwischen beiden Frakturenden entsteht initial ein **Frakturhämatom**. Innerhalb der ersten Woche tritt eine zelluläre Proliferation ein, die einen bindegewebigen **Kallus** bildet, der schließlich verknöchert.

Das **Röntgenbild** (**Abb. B-4.64**) zeigt anfangs eine **Entkalkung und Auflockerung der Fragmentenden**, der **Frakturspalt** tritt **deutlicher** in Erscheinung. Innerhalb der nächsten Wochen wird der bindegewebige Kallus in einen provisorischen Kallus aus **Geflechtknochen** umgebaut (sog. Fixationskallus). Der Frakturspalt wird zunehmend unschärfer und im weiteren Verlauf knöchern überbrückt. Durch periostale Knochenbildungen entsteht der sog. Spindel- oder Kugelkallus, der jedoch nur eine untergeordnete Bedeutung für die Stabilisierung der Fraktur besitzt. Er wird später wieder resorbiert. Für die Stabilisierung der Fraktur ist primär der endostale Kallus verantwortlich, der im Röntgenbild oft vom normalen Knochen und periostalen Kallus überlagert wird. Unter mechanischer Belastung wird der Kallus aus Geflechtknochen zunehmend durch lamellären Knochen ersetzt.

B-4.64 Verschiedene Stadien der regelrechten Frakturheilung

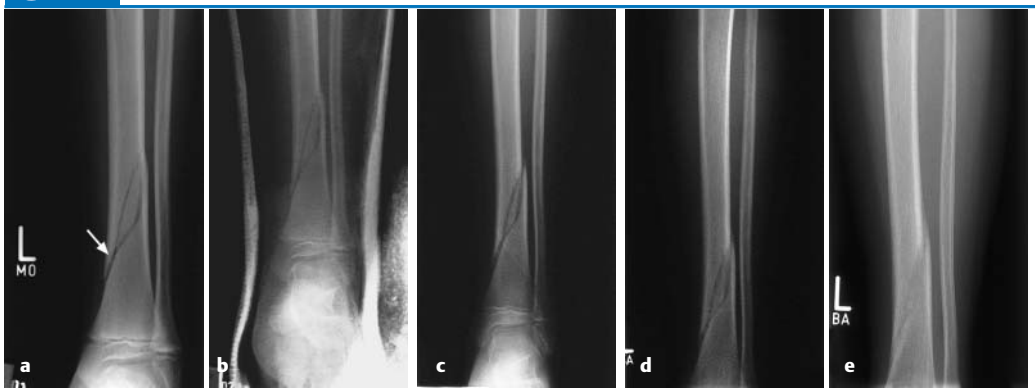

8-jähriger Junge mit distaler Tibiaschaftspiralfraktur:
a Unfallaufnahme: Die Fraktur (Pfeil) zeigt sich ohne signifikante Dislokation.
b Aufnahme im Gips 5 Tage später: Der Frakturspalt ist infolge der Entkalkung an den Fragmentenden deutlicher erkennbar.
c Aufnahme 4 Wochen nach Trauma: der Frakturspalt ist durch die endostale Kallusbildung unscharf begrenzt, am medialen Frakturrand hat sich periostaler Kallus gebildet.
d Aufnahme 7 Wochen nach Trauma: zunehmende knöcherne Durchbauung des Frakturspalts, der jetzt flau zur Darstellung kommt.
e 3 Monate nach Trauma: die Fraktur ist knöchern konsolidiert, der Frakturspalt ist nur noch an einzelnen Stellen schemenhaft abgrenzbar.

Je nach betroffenem Knochen ist der Frakturspalt bei Erwachsenen nach etwa **6–12 Wochen** mit lamellärem Knochen vollständig durchbaut und die **Heilung abgeschlossen**.

Der Frakturspalt ist bei Erwachsenen nach etwa **6–12 Wochen** mit lamellärem Knochen durchbaut und die **Heilung abgeschlossen**.

► Merke. Die definitive Frakturheilung ist im Röntgenbild an der Ausbildung einer trabekulären Spongiosazeichnung im Frakturbereich erkennbar.

► Merke.

Die **operative Osteosynthese** ermöglicht eine schnelle mechanische Stabilisierung von Frakturen. Die Fragmente können exakt adaptiert werden. Dies ist insbesondere bei Frakturen mit Beteiligung der Gelenkflächen wichtig, um eine vorzeitige Arthrose zu vermeiden. Das Risiko einer iatrogenen Osteomyelitis und der erforderliche Zweiteingriff zur Materialentfernung sind Nachteile der operativen Frakturbehandlung.
Die Röntgenuntersuchung dient der Kontrolle der Stellungsverhältnisse und der Heilung der Fraktur sowie ggf. dem Nachweis einer **Lockerung** (**Abb. B-4.65**), Dislokation oder Fraktur des Osteosynthesematerials oder auch einer Infektion.

Tritt nach 3 Monaten noch keine Frakturheilung ein, spricht man von einer **verzögerten Frakturheilung**. Sie droht bei ungenügender Stabilisierung der Fraktur, Infektionen, Osteoporose oder Einnahme von Medikamenten (z. B. Kortikoide, Zytostatika oder Antikoagulanzien). Eine verzögerte oder fehlende Frakturheilung ist im Röntgenbild zunächst an einer **Abrundung**, progredienten **Frakturrandsklerose** und **zunehmenden Diastase der Fragmentenden** durch Resorptionen zu erkennen. Bei ungenügender Ruhigstellung entsteht ein **Reizkallus** durch vermehrte periostale Knochenneubildung. Um das Osteosynthesematerial finden sich knöcherne Resorptionen.

Die **operative Osteosynthese** ermöglicht eine schnelle mechanische Stabilisierung von Frakturen. Die Fragmente können exakt adaptiert werden. Wichtig ist dies bei Frakturen mit Beteiligung der Gelenkflächen.
Die Röntgenuntersuchung dient der Kontrolle der Stellungsverhältnisse und der Heilung der Fraktur. Zu typischen Zeichen für eine **Lockerung der Osteosynthese** s. **Abb. B-4.65**.
Von **verzögerter Frakturheilung** spricht man, wenn nach 3 Monaten noch keine Heilung eingetreten ist. Im Röntgenbild ist sie an einer **Abrundung**, progredienten **Frakturrandsklerose** und **zunehmenden Diastase der Fragmentenden** durch Resorptionen zu erkennen. Bei ungenügender Ruhigstellung entsteht ein **Reizkallus** durch vermehrte periostale Knochenneubildung.

B-4.65 Zeichen bei Prothesenlockerung

Typische radiologische Zeichen bei Osteosynthesen- oder Prothesenlockerung sind:
- Aufhellungen (Resorptionen) entlang des Osteosynthesematerials
- Dislokationen des Osteosynthesematerials
- Kallusbildungen
- persistierende Frakturlinien
- im Szintigramm intensive Nuklidanreicherung entlang der Implantate.

Röntgenaufnahme der rechten Hüfte in Lauensteinstellung: schmale Resorptionszone um die Spitze der Prothese im Femurschaft (Pfeile) als Zeichen einer Prothesenlockerung.

B-4.65

B-4.66

B-4.66 Radiologische Befunde bei verzögerter Frakturheilung

Hypertrophe Pseudarthrose: 70-jährige Patientin, die sich vor 7 Monaten den distalen linken Unterschenkel gebrochen hat. Die Tibiafraktur wurde mittels Plattenosteosynthese stabilisiert. Auf der Kontrollaufnahme ist der Frakturspalt noch immer deutlich zu erkennen. Die Frakturenden sind verbreitert und vermehrt sklerosiert. Ursache dafür ist eine mangelnde Ruhigstellung der Fraktur infolge eines Bruchs der Osteosyntheseplatte in Höhe der Fraktur. Die Fibulafraktur (Pfeil) ist bei minimaler Dislokation knöchern durchbaut. Der ehemalige Frakturspalt imponiert als schmale Skleroselinie.

Von einer **Pseudarthrose** spricht man, wenn nach 6 Monaten noch keine knöcherne Durchbauung eingetreten ist:

- **Hypertrophe Pseudarthrosen** (**Abb. B-4.66**) beruhen auf einer mangelnden Ruhigstellung mit überschießender Knochenneubildung.
- **Atrophe Pseudarthrosen** sind die Folge von ausgedehnten Knochennekrosen oder Mangeldurchblutungen.

Eine Schädigung knochenversorgender Gefäße kann zur **Nekrose einzelner Fragmente führen** (s. S. 325).

Beim **komplexen regionalen Schmerzsyndrom** (CRPS) Typ I (**Morbus Sudeck**, Reflexdystrophie) besteht eine schwere, schmerzhafte Osteoporose, die von einer Weichteilschwellung oder -atrophie begleitet wird. Meist tritt sie nach Frakturen in den distalen, gelenknahen Extremitätenknochen auf, ein adäquates Trauma kann jedoch auch fehlen. In frühen Stadien steht im **Röntgenbild** eine fleckige Demineralisation der gelenknahen Knochenabschnitte im Vordergrund, im chronischen Stadium entwickelt sich eine diffuse Osteoporose mit bleistiftartiger Zeichnung der Kortikalis. In der **MRT** sind das Weichteilödem und eine KM-Anreicherung in den Weichteilen nachweisbar.

Von einer **Pseudarthrose** spricht man, wenn nach 6 Monaten noch keine knöcherne Durchbauung eingetreten ist. Es werden verschiedene Formen unterschieden:

- **Hypertrophe Pseudarthrosen** (**Abb. B-4.66**) beruhen auf einer mangelnden Ruhigstellung und sind durch überschießende Knochenneubildung, Verbreiterung der Frakturenden, Pseudogelenkspalt und Randsklerosen gekennzeichnet. Konsequente Ruhigstellung führt meist zur Ausheilung. Gegebenenfalls muss eine Reoperation mit Anfrischen der Frakturränder und Reosteosynthese erfolgen.
- **Atrophe Pseudarthrosen** sind die Folge von ausgedehnten Knochennekrosen oder Mangeldurchblutungen (z. B. nach großflächiger Denudierung bei Osteosynthese). Sie zeichnen sich durch verjüngte Knochenenden, ossäre Defekte und fehlende Kallusbildung aus. Fehlt auch eine bindegewebige Überbrückung des Frakturspaltes und bildet sich ein Gelenk aus, liegt ein sog. Neoarthros vor.

Bei Schädigung der den Knochen versorgenden Gefäße kann es zur **Nekrose einzelner Fragmente** kommen (s. S. 325).

Beim **komplexen regionalen Schmerzsyndrom** (CRPS) Typ I (**Morbus Sudeck**, Reflexdystrophie) besteht eine schwere, schmerzhafte Osteoporose, die von einer Weichteilschwellung oder -atrophie begleitet wird. Meist tritt sie nach Frakturen in den distalen, gelenknahen Extremitätenknochen auf, ein adäquates Trauma kann jedoch auch fehlen. Zu Beginn werden eine ödematöse Weichteilschwellung, eine blaulivide verfärbte, überwärmte Haut und ein starker Dauerschmerz beobachtet. Nach etwa 2–4 Monaten treten trophische Störungen auf, die im chronischen Stadium zu einer Dys- und Atrophie aller beteiligten Strukturen führen. In frühen Stadien steht im **Röntgenbild** eine fleckige Demineralisation der gelenknahen Knochenabschnitte im Vordergrund. Im chronischen Stadium entwickelt sich in diesen Bereichen eine diffuse, schwere Osteoporose mit bleistiftartiger Konturzeichnung der Kortikalis. Oft schwindet die subchondrale Grenzlamelle, während die Gelenkspaltweite unverändert bleibt. In der **MRT** sind das Weichteilödem und eine KM-Anreicherung in den Weichteilen nachzuweisen, Knochenmarkveränderungen sind dagegen selten. Die CRPS Typ II (Kausalgie) ist eine Sonderform der Reflexdystrophie mit besonders ausgeprägter Schmerzsymptomatik.

Luxationen

► Definition.

- **vollständige Luxation:** Zwischen den Gelenkflächen der artikulierenden Knochen besteht kein Kontakt mehr.
- **Subluxation:** Es besteht noch partieller Kontakt der Gelenkflächen.
- **Diastase:** Abnorme Trennung von normalerweise nur gering beweglichen Gelenken wie distale tibiofibulare Syndesmose, Symphysis pubis oder Sakroiliakalgelenke.
- **Luxationsfraktur:** Kombination von Luxation und Fraktur.
- **offene Luxation:** Der Gelenkraum wird durch Weichteilverletzungen eröffnet und erhält Verbindung zur Hautoberfläche.

Die Luxationsrichtung und begleitende Frakturen werden anhand von **Röntgenaufnahmen in 2 Ebenen** nachgewiesen. Die Art bzw. Richtung der Luxation wird immer durch die Stellung des distalen Gliedes bestimmt. Man unterscheidet folgende Formen

- **kongenitale** Luxation (z. B. kongenitale Hüftgelenksluxation)
- **habituelle** Luxation (rezidivierende Luxationen ohne adäquaten Anlass bei dysplastischer Gelenkanlage oder nach Verletzungen)
- **pathologische** Luxation (Folge einer Gelenkerkrankung)
- **paralytische** Luxation (bei Muskelparesen)
- **traumatische** Luxation.

Prinzipiell kann es bei entsprechendem Trauma in allen Gelenken zu einer Luxation kommen. Bevorzugt betroffen sind Schulter-, Ellbogen-, Sprung-, Hüft- und Interphalangealgelenke.

Radiologische Diagnostik: Luxationen (**Abb. B-4.67**) werden häufig von Verletzungen der Bänder und der Gelenkkapsel begleitet, die im Röntgenbild an einen **verbreiterten Weichteilschatten** oder einer **Verlagerung von Fettstreifen** durch ein Hämatom oder einen Gelenkerguss zu erkennen sind. Band- und Kapselläsionen lassen sich mit ggf. arthrografisch unterstützter CT und MRT nachweisen.

Verletzungen der Weichteile verursachen im Röntgenbild eine Verdichtung und Volumenzunahme und können später als Weichteilverkalkungen imponieren (s. S. 313). Läsionen des Gelenkknorpels und der Menisci können am besten mit der MRT sicher nachgewiesen werden.

Luxationen

► Definition.

Die Luxationsrichtung und begleitende Frakturen werden mit **Röntgenaufnahmen in 2 Ebenen** nachgewiesen. Man unterscheidet: **kongenitale**, **habituelle** (ohne adäquaten Anlass), **pathologische** (Folge einer Gelenkerkrankung), **paralytische** und **traumatische Luxationen**.

Bevorzugt betroffen sind Schulter-, Ellbogen-, Sprung-, Hüft- und Interphalangealgelenke.

Radiologische Diagnostik: Luxationen (**Abb. B-4.67**) werden häufig von Verletzungen der Bänder und der Gelenkkapsel begleitet, die im Röntgenbild an einem **verbreiterten Weichteilschatten** oder einer **Verlagerung von Fettstreifen** durch ein Hämatom oder einen Gelenkerguss zu erkennen sind.
Weichteilverletzungen können im Röntgenbild als Verdichtung und Volumenzunahme, später als Verkalkung imponieren (s. S. 313). Läsionen des Gelenkknorpels und der Menisci können am besten mit der MRT nachgewiesen werden.

B-4.67 Luxationen

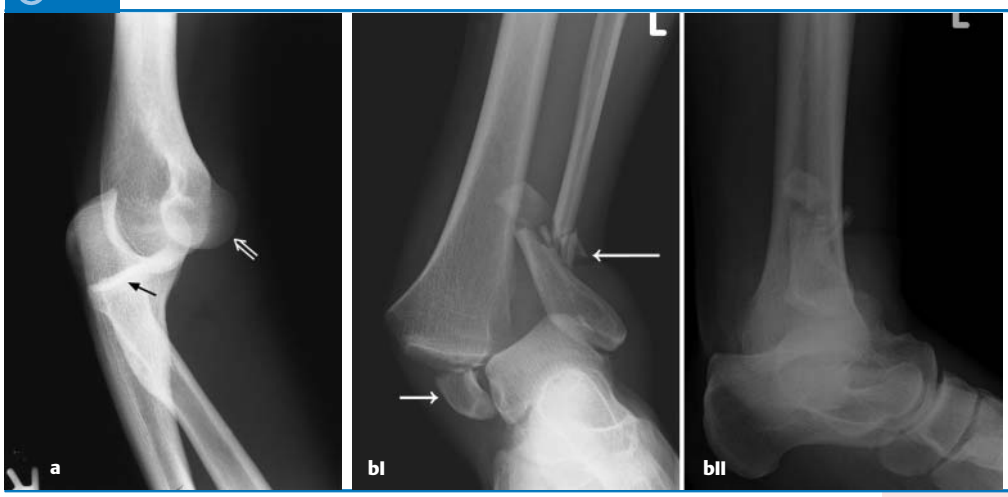

a Luxation des Radiusköpfchens bei einem 28-jährigen Patienten. Zwischen Radiusköpfchen (Pfeil) und Capitulum humeri (Doppelpfeil) besteht kein Kontakt mehr.
b OSG-Luxationsfraktur links mit mehrfragmentärer distaler Fibulafraktur (langer Pfeil) und abgerissenem Malleolus medialis (kurzer Pfeil), der noch mit dem Talus artikuliert (**I** a.-p.- und **II** laterale Projektion).

Klavikulafraktur

Allgemeines: Klavikulafrakturen werden meist durch ein indirektes Trauma verursacht und treten am häufigsten im **mittleren Drittel** auf.
Radiologische Diagnostik: Dislokationen lassen sich am besten im **kaudokranial gekippten Strahlengang** darstellen (**Abb. B-4.68**).

4.3.12 Spezielle Traumatologie

Klavikulafraktur

Allgemeines: Klavikulafrakturen werden mehrheitlich durch ein indirektes Trauma verursacht und treten am häufigsten im **mittleren Drittel** der Klavikula auf, seltener im akromialen Drittel und kaum im sternalen Drittel.

Radiologische Diagnostik: Dislokationen um mehr als Schaftbreite, typischerweise in Bajonettstellung, lassen sich röntgenologisch am besten im **kaudokranial gekippten Strahlengang** darstellen. Durch den Zug des M. sternocleidomastoideus wird das proximale Fragment nach dorsal und oben gezogen, das distale Fragment durch den Zug des M. pectoralis und die Schwerkraft nach unten (**Abb. B-4.68**).

B-4.68

B-4.68 **Klavikulamehrfragmentfraktur**

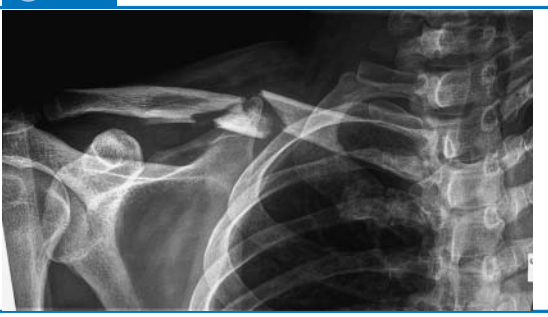

Akromioklavikularluxation

Allgemeines: Das laterale Klavikulaende ist nach kranial, seltener nach dorsal verlagert. **Einteilung nach Tossy** bzw. **Rockwood** (**Tab. B-4.13**).

Radiologische Diagnostik: Initial werden Aufnahmen in 2 Ebenen angefertigt. Anschließend werden beide Gelenke mit einer Belastung von 5–10 kp in beiden Händen (Panoramaaufnahme) geröntgt (**Abb. B-4.69**). Charakteristische Befunde zeigt **Tab. B-4.13**.

Akromioklavikularluxation

Allgemeines: Das laterale Klavikulaende wird durch ein direktes oder indirektes Trauma nach kranial, seltener nach dorsal verlagert. Das Gelenk ist auf Druck und die Elevation des Armes über die Horizontale schmerzhaft. Die **Einteilung** erfolgt **nach Tossy bzw. Rockwood** (**Tab. B-4.13**).

Radiologische Diagnostik: Zum Ausschluss einer Fraktur werden initial Röntgenaufnahmen der betroffenen Schulter in 2 Ebenen angefertigt. Zum Nachweis bzw. Ausschluss einer Schultergelenksverletzung werden anschließend beide Gelenke seitenvergleichend mit einer Belastung von 5–10 kp in beiden Händen (Panoramaaufnahme) geröntgt (**Abb. B-4.69**). Charakteristische Befunde zeigt **Tab. B-4.13**.

B-4.13 **Einteilung nach Tossy bzw. Rockwood und Befunde bei Akromioklavikularluxation**

Rockwood	Tossy	Pathologie	Röntgenbefund
I	I	Zerrung Akromioklavikulagelenk (= Kapselläsion ohne Bandruptur)	normaler Röntgenbefund auch unter Belastung (AC-Gelenk-Spaltbreite 0,3–0,8 cm, AC-Gelenkstufe < 0,8 cm, Spaltbreite Korakoid-Klavikula 1,0–1,4 cm)
II	II	Ruptur von Gelenkkapsel und Lig. acromioclaviculare	Dehiszenz im Akromioklavikulargelenk (1,0–1,5 cm) mit Hochstand der Klavikula um max. eine halbe Gelenkhöhe (> 0,8 cm) und Vergrößerung des Abstandes zum Korakoid um bis zu 50 %
III	III	Ruptur des Lig. acromio- und coracoclaviculare, Dislokation um Schaftbreite	Schulterhochstand mit größerer Dehiszenz als bei Typ II (> 1,5 cm) sowie Vergrößerung des Abstandes zum Korakoid um mehr als 50 % (**Abb. B-4.69b**)
IV		posteriore Dislokation der Klavikula (M. trapezius)	posteriore Dislokation der Klavikula
V		zusätzlich zu Rockwood III: Muskelabriss	Dehiszenz im Akromioklavikulargelenk mit Hochstand der Klavikula um deutlich mehr als eine Schaftbreite
VI		Dislokation der Klavikula unter den Proc. coracoideus	Klavikula kaudal des Proc. coracoideus

B-4.69 Akromioklavikularluxation

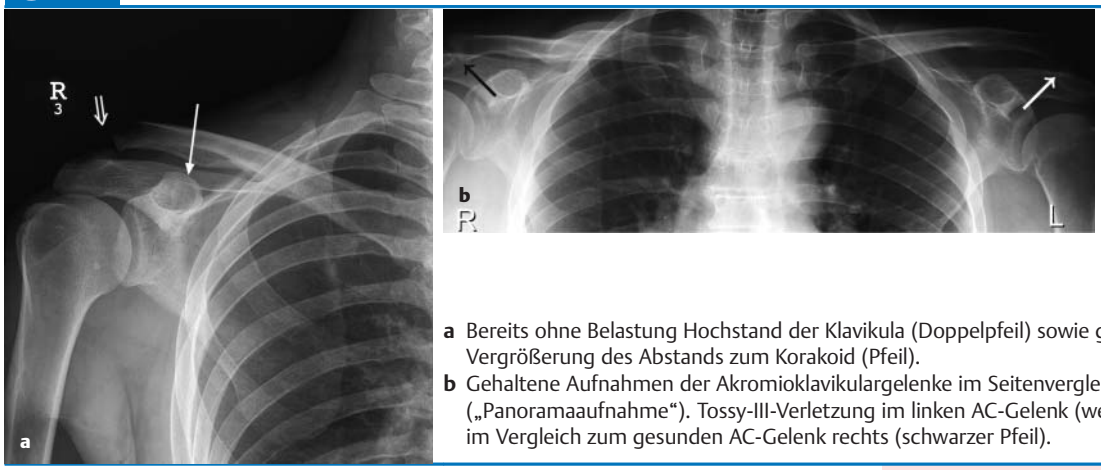

a Bereits ohne Belastung Hochstand der Klavikula (Doppelpfeil) sowie geringe Vergrößerung des Abstands zum Korakoid (Pfeil).
b Gehaltene Aufnahmen der Akromioklavikulargelenke im Seitenvergleich („Panoramaaufnahme"). Tossy-III-Verletzung im linken AC-Gelenk (weißer Pfeil) im Vergleich zum gesunden AC-Gelenk rechts (schwarzer Pfeil).

Schultergelenkluxation

Allgemeines: Es wird unterschieden zwischen der **vorderen** Luxation (Luxatio subcoracoidea, häufigste Form), der **hinteren** Luxation (Luxatio posterior) sowie der Luxation nach **unten** (Luxatio erecta).

Klinik: Klinisch bestehen **massive Schmerzen** im Bereich des Schultergelenks mit Bewegungsunfähigkeit und federnd fixierter Zwangshaltung des Armes.

Radiologische Diagnostik: Basis der radiologischen Abklärung sind die **a.-p.-Aufnahme** (mit zur erkrankten Schulter gedrehtem Patienten) und die **Aufnahme nach Neer** (Scapula seitlich). Bei der Beurteilung des Röntgenbildes (**Abb. B-4.70**) ist auf folgende Befunde zu achten:

- Richtung der Luxation (z. B. subkorakoidal, subglenoidal)
- Impressionsfraktur: Sie entsteht bei der vorderen Luxation durch die Impression des dorsolateralen Humeruskopfes durch den vorderen Pfannenrand **(Hill-Sachs-Läsion)**.
- Abriss des Labrums im Sinne einer **Bankart-Läsion** (Verletzung des vorderen Kapsel-Labrum-Komplexes bzw. Abrissfraktur des vorderen unteren Glenoidrandes). Die ossäre Bankart-Läsion lässt sich am besten in der CT, die labrale Bankart-Läsion dagegen am besten im **MRT** abgrenzen.

Mithilfe der **CT** können Hill-Sachs- und Bankart-Läsion sowie weitere ossäre Verletzungen nachgewiesen werden. Noch aussagekräftiger ist die Arthro-CT, da sie mitunter auch eine Darstellung der relevanten Weichteilstrukturen (Labrum, Gelenkkapsel, glenohumerale Ligamente) gestattet. Zur Beurteilung dieser Strukturen wird jedoch bevorzugt die **MRT** eingesetzt. Üblicherweise sollten axiale und koronare (senkrecht zum glenohumeralen Gelenk) Ebenen verwendet werden. Gradienten-Echo-Sequenzen und T2-gewichtete Sequenzen (v. a. beim akuten Trauma) werden bevorzugt eingesetzt. Bei Fehlen eines Gelenkergusses ist die Beurteilung des Labrums und der

Schultergelenkluxation

Allgemeines: Unterschieden wird zwischen **vorderer** (häufigste Form) und **hinterer** Luxation und Luxation nach **unten**.

Klinik: Massive Schmerzen mit Bewegungsunfähigkeit und federnd fixierter Zwangshaltung des Armes.

Radiologische Diagnostik: Basis sind die **a.-p.-Aufnahme** (mit zur erkrankten Schulter gedrehtem Patienten) und die **Aufnahme nach Neer** (Scapula seitlich). Bei der Beurteilung des Röntgenbildes (**Abb. B-4.70**) ist zu achten auf:

- Richtung der Luxation
- Impressionsfraktur **(Hill-Sachs-Läsion)**
- Abriss des Labrums **(Bankart-Läsion)**.

Mithilfe der **CT** können Hill-Sachs- und Bankart-Läsion sowie weitere ossäre Verletzungen nachgewiesen werden. Noch aussagekräftiger ist die Arthro-CT. Alternativ und insbesondere zur Beurteilung der Weichteile kann die **MRT** eingesetzt werden. Bei Fehlen eines Gelenkergusses ist die Beurteilung des Labrums und der Gelenkkapsel eingeschränkt. In diesen Fällen wird zusätzlich eine **MR-Arthrografie** durchgeführt.

B-4.70 Schultergelenkluxation

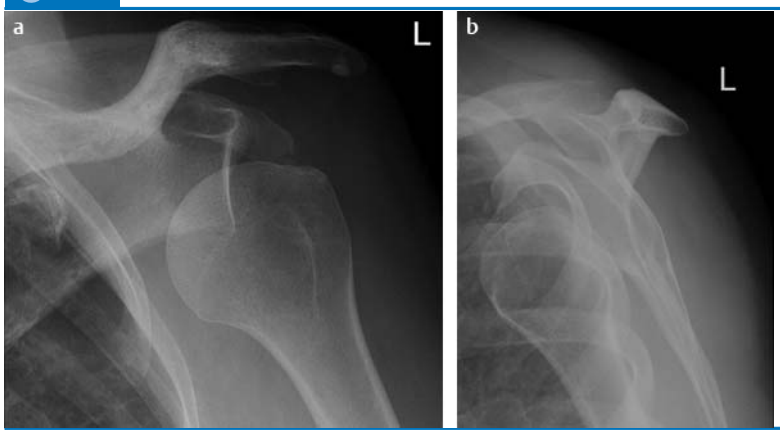

a Aufnahme a.-p.: Die Gelenkfläche des linken Humeruskopfes hat den Kontakt zur Gelenkfläche des Glenoids vollständig verloren. Es handelt sich um eine vordere (anteromediale) Luxation des Schultergelenkes ohne abgrenzbare Fraktur.
b Aufnahme nach Neer: Die zweite Ebene beweist die anteriore Deviation des Humeruskopfes gegenüber dem Glenoid (im Bild links/in Projektion auf die Rippen: anterior, im Bild rechts: posterior).

Gelenkkapsel eingeschränkt. In diesen Fällen kann eine **MR-Arthrografie** durchgeführt werden.

Humerusfrakturen

Proximale Humerusfraktur

Allgemeines: Die Fraktur tritt v. a. nach Sturz auf die ausgestreckte Hand oder den Ellbogen auf. Relativ häufig kommt es zum Abriss des Tuberculum majus. Bei älteren Menschen tritt meist eine subkapitale Humerusfraktur auf, die durch das Collum chirurgicum verläuft und mit einem Abriss des Tuberculum majus kombiniert sein kann. Der Schweregrad der Fraktur wird durch den Grad der Dislokation und Fragmentrotation sowie die Anzahl der Fragmente bestimmt (nach Neer).

Klinik: Schmerzen im Schulterbereich und schmerzhafte Bewegungseinschränkung.

Radiologische Diagnostik: Erforderlich ist eine Darstellung aller Fragmente in 2 Ebenen. Üblicherweise wird eine a.-p.-Aufnahme und eine zweite axiale, transthorakale oder schräge (Neer) Aufnahme der Schulter mit proximalem Oberarm angefertigt (**Abb. B-4.71a**).

Humerusschaftfraktur

Allgemeines: Es handelt sich um diaphysäre Frakturen. Die Klassifikation erfolgt nach dem Frakturverlauf mit Beschreibung der Dislokation, die abhängt von der Frakturhöhe und den ansetzenden Muskeln. In ca. 25 % finden sich Begleitverletzungen der Schulter und des Unterarms.

Radiologische Diagnostik: Röntgenaufnahme des Humerus mit angrenzenden Gelenken in 2 Ebenen (**Abb. B-4.71b**).

Humerusfrakturen

Proximale Humerusfraktur

Allgemeines: Die Fraktur tritt v. a. nach Sturz auf die ausgestreckte Hand oder den Ellbogen auf. Bei älteren Menschen entsteht meist eine subkapitale Humerusfraktur mit Verlauf durch das Collum chirurgicum und Abriss des Tuberculum majus.

Klinik: Schmerzen im Schulterbereich, schmerzhafte Bewegungseinschränkung.

Radiologische Diagnostik: Darstellung aller Fragmente in 2 Ebenen mit einer a.-p. und einer axialen Aufnahme der Schulter mit proximalem Oberarm (**Abb. B-4.71a**).

Humerusschaftfraktur

Allgemeines: Es handelt sich um diaphysäre Frakturen. In ca. 25 % finden sich Begleitverletzungen der Schulter und des Unterarms.

Radiologische Diagnostik: Röntgenaufnahme des Humerus mit angrenzenden Gelenken in 2 Ebenen (**Abb. B-4.71b**).

B-4.71 Humerusfrakturen

a Proximale (subkapitale) Humerusfraktur (Pfeile) (a.-p. und axial): Humeruskopf nach dorsal abgekippt.
b Humerusschaftfraktur: spiralförmige Fraktur mit 3 Fragmenten.
c Distale Humerusfraktur (Pfeil): schalenförmige Absprengung am radialen Humeruskondylus mit Einstrahlung in die Epiphysenfuge im Sinne einer Aitken I transkondylären Humerusfraktur. Zusätzlich Olekranonfraktur (Doppelpfeil).
d Nicht dislozierte **suprakondyläre Humerusfraktur** (Pfeil).

Distale Humerusfraktur

Allgemeines: Bei Erwachsenen ist in 90 % der Fälle das Ellenbogengelenk beteiligt. Bei Kindern ist die häufigste Form die **suprakondyläre Humerusfraktur**. Bei nicht dislozierten Frakturen sind indirekte Frakturzeichen – Abhebung des vorderen und hinteren Fettpolsters am distalen Humerus als Zeichen des Hämarthros – oft die einzigen Hinweise auf eine Fraktur. Bei Kindern sind die Verletzungen oft nur anhand der Verlagerung der Knochenkerne zu differenzieren (s. S. 302).

Radiologische Diagnostik: Röntgenaufnahmen a.-p. und seitlich mit Beugung im Ellenbogengelenk um 90° sind (wenn möglich) obligat (**Abb. B-4.71c**, **d**).
In Zweifelsfällen kann eine MRT oder in Ausnahmefällen eine Vergleichsaufnahme der Gegenseite angefertigt werden. Zur Ermittlung der korrekten Stellung des Capitulum humeri kann die anteriore Humeruslinie hilfreich sein, die das Capitulum im mittleren Drittel schneiden sollte. Bei einer Epiphysiolyse ist das Capitulum meist nach dorsal dislociert.

Subluxation des Radiusköpfchens (Chassaignac)

Diese Verletzung tritt häufig bei Kindern bis zum 5. Lebensjahr auf. Durch abrupten Zug am Unterarm disloziert das Radiusköpfchen aus dem Lig. anulare radii mit konsekutiver Blockade der Pronation. Die Reposition ist normalerweise leicht. Klinik und Anamnese sind pathognomonisch. Das Röntgenbild zeigt keinen pathologischen Befund und dient bei klinischen Unklarheiten dem Ausschluss einer Fraktur.

Unterarmfrakturen

Proximale Unterarmfraktur

Allgemeines:

- Bei **Olekranonfrakturen** tritt meist eine Dehiszenz bzw. Dislokation der Fraktur durch den Zug des M. triceps brachii auf. Die Patella cubiti, ein Sesambein in der Trizepssehne, ist von einer Olekranonfraktur zu differenzieren.
- Frakturen des **Proc. coronoideus** ulnae entstehen meist bei dorsaler Ellenbogenluxation.
- **Radiusköpfchen- und -halsfrakturen** sind die häufigsten Ellenbogenverletzungen der Erwachsenen. Sie treten meist nach Sturz auf den ausgestreckten Arm auf. Neben Impressionsfrakturen mit geringer Gelenkstufe finden sich sagittale Frakturen durch Köpfchen und Hals (sog. **Meißelfrakturen**). Radiushalsfrakturen sind extraartikulär. Trümmerfrakturen können mit einer Achsenverkürzung einhergehen. Bei Radiusköpfchenfrakturen können zusätzlich kleine Absprengungen aus dem Capitulum humeri auftreten.

Radiologische Diagnostik: Röntgenaufnahmen des Ellenbogengelenks a.-p. und seitlich mit 90° Beugung im Ellenbogengelenk (**Abb. B-4.72a**, **b**). Bei Radiusköpfchen- und -halsfrakturen werden üblicherweise ergänzend Radiusköpfchenzielaufnahmen (45°-Schrägaufnahme) angefertigt.

Unterarmschaftfraktur

Allgemeines: Meist handelt es sich um eine komplette Unterarmschaftfraktur (Ulna + Radius), seltener um eine isolierte Fraktur von Ulna oder Radius. Die Luxationsfrakturen angrenzender Gelenke werden unterteilt in:

- **Monteggia-Fraktur:** proximale Ulnaschaftfraktur mit Radiusköpfchenluxation
- **Galeazzi-Fraktur:** isolierte Radiusschaftfraktur mit Ruptur der Membrana interossea und Ulnasubluxation oder -luxation im distalen Radioulnargelenk
- **Essex-Lopresti:** Trümmerfraktur des Radiushalses/-köpfchens mit Einstauchung und (Sub-)Luxation im distalen Radioulnargelenk.

Radiologische Diagnostik: Röntgenaufnahmen des Unterarms mit angrenzenden Gelenken a.-p. und exakt seitlich (**Abb. B-4.72c**).

Distale Humerusfraktur

Allgemeines: Bei Erwachsenen ist in 90 % der Fälle das Ellenbogengelenk beteiligt. Bei Kindern ist die häufigste Form die **suprakondyläre Humerusfraktur**.

Radiologische Diagnostik: Röntgenaufnahmen a.-p. und seitlich mit Beugung im Ellenbogengelenk um 90° (wenn möglich) sind obligat (**Abb. B-4.71c**, **d**). Im Zweifelsfall MRT.

Subluxation des Radiusköpfchens (Chassaignac)

Häufig bei Kindern bis zum 5. Lebensjahr. Durch abrupten Zug am Unterarm disloziert das Radiusköpfchen aus dem Lig. anulare radii mit konsekutiver Blockade der Pronation. Das Röntgenbild ist unauffällig.

Unterarmfrakturen

Proximale Unterarmfraktur

Allgemeines:

- Bei **Olekranonfrakturen** tritt meist eine Dehiszenz bzw. Dislokation der Fraktur durch den Zug des M. triceps brachii auf.
- Frakturen des **Proc. coronoideus** ulnae entstehen meist bei dorsaler Ellenbogenluxation.
- **Radiusköpfchen- und -halsfrakturen** treten meist nach Sturz auf den ausgestreckten Arm auf und sind die häufigsten Ellenbogenverletzungen des Erwachsenen.

Radiologische Diagnostik: Röntgenaufnahmen des Ellenbogengelenks a.-p. und seitlich mit 90° Beugung im Ellenbogengelenk (**Abb. B-4.72a**, **b**); evtl. ergänzend Radiusköpfchenzielaufnahmen.

Unterarmschaftfraktur

Allgemeines: Meist komplette Unterarmschaftfraktur (Ulna + Radius), seltener isolierte Fraktur. Sonderformen:

- **Monteggia-Fraktur:** proximale Ulnaschaftfraktur mit Radiusköpfchenluxation
- **Galeazzi-Fraktur:** isolierte Radiusschaftfraktur mit Ruptur der Membrana interossea und Ulnasubluxation oder -luxation im distalen Radioulnargelenk
- **Essex-Lopresti:** Trümmerfraktur des Radiushalses/-köpfchens mit Einstauchung und (Sub-)Luxation im distalen Radioulnargelenk.

Radiologische Diagnostik: Röntgenaufnahmen des Unterarms a.-p. und exakt seitlich (**Abb. B-4.72c**).

B-4.72 Unterarmfrakturen

a Proximale Unterarmfraktur: nicht dislozierte Olekranonfraktur (Pfeil) sowie nach radial abgekippte proximale Radiusfraktur (Doppelpfeil).
b Proximale Unterarmfraktur: nicht dislozierte Radiusköpfchen-meißelfraktur (Radiusköpfchenzielaufnahme, Pfeil).
c Komplette Unterarmschaftfraktur: Achsknick um 30° nach dorsal.
d Distale Unterarmfraktur: Radiusfraktur mit Versatz um Schaftbreite nach radial und Verkürzung, distales Fragment mit zusätzlicher Längsfraktur (Pfeil), die in die Epiphysenfuge einstrahlt (Aitken I). Ulnafraktur mit Achsknick nach radial (Doppelpfeil).

Distale Unterarmfraktur

Allgemeines: Es handelt sich um distale Radiusfrakturen mit oder ohne Beteiligung der Ulna (meist Proc. styloideus ulnae). Häufig besteht eine Hyperextensionsverletzung.

Es werden **sichere** und **unsichere Instabilitätskriterien** unterschieden.

Ein Hyperextensionstrauma führt typischerweise zu einer **Colles-Fraktur** mit dorsaler Fragmentabkippung. Bei der **Barton-Fraktur** findet sich ein dorsales, intraartikuläres Kantenfragment. Folge eines Hyperflexionstraumas ist die **Smith-Fraktur** mit volarer Fragmentabkippung. Ein volares, intraartikuläres Kantenfragment wird als **Reversed Barton-Fraktur** bezeichnet.

Radiologische Diagnostik: Röntgenaufnahmen des Handgelenks a.-p. und seitlich (**Abb. B-4.72d**).

Kahnbeinfraktur

Allgemeines: Die Fraktur des **Os scaphoideum** ist die häufigste Handwurzelfraktur. Ursache ist meist der Sturz auf das extendierte Handgelenk. Meist handelt es sich um Querfrakturen (zu 80 % im mittleren Drittel).

Radiologische Diagnostik: Neben der **Röntgenaufnahme** des Handgelenks **in 2 Ebenen** wird oft die sog. Scaphoidserie angefertigt (Carpalia d. v., 45° radial, 45° ulnar, 15° distal angehoben, **Abb. B-4.73a**).

Distale Unterarmfraktur

Allgemeines: Es handelt sich um distale Radiusfrakturen mit oder ohne Beteiligung der Ulna (meist Proc. styloideus ulnae), isolierte Frakturen der Ulnaepiphyse werden fast nie beobachtet. In 85 % der Fälle handelt es sich um eine Hyperextensionsverletzung.

Sichere Instabilitätskriterien sind Fraktur des Proc. styloideus ulnae, radioulnare (Sub-)Luxation, Fraktur im distalen Radioulnargelenk, metaphysäre Trümmerzone und Abscher- bzw. Luxationsfraktur. **Unsichere Instabilitätskriterien** stellen eine Verkürzung des Radius um mehr als 3 mm und eine dorsale Abkippung des distalen Radiusfragmentes um mehr als 20° dar.

In der alten Einteilung der Frakturen wird im Wesentlichen nach der Art der Gewalteinwirkung und der Dislokationsrichtung klassifiziert. Ein Hyperextensionstrauma führt typischerweise zu einer **Colles-Fraktur** mit dorsaler Fragmentabkippung. Bei der **Barton-Fraktur** findet sich ein dorsales, intraartikuläres Kantenfragment. Folge eines Hyperflexionstraumas ist die **Smith-Fraktur** mit volarer Fragmentabkippung. Ein volares, intraartikuläres Kantenfragment wird als **Reversed Barton-Fraktur** bezeichnet.

Radiologische Diagnostik: Röntgenaufnahmen des Handgelenks a.-p. und seitlich (**Abb. B-4.72d**).

Kahnbeinfraktur

Allgemeines: Die Fraktur des **Os scaphoideum** ist die häufigste Handwurzelfraktur. Ursache ist meist der Sturz auf das extendierte Handgelenk. Meist handelt es sich um Querfrakturen (zu 80 % im mittleren Drittel). Scaphoidfrakturen können mit Frakturen v. a. des Proc. styloideus radii, des Os lunatum oder Os capitatum sowie mit ligamentären Verletzungen wie scapholunärer Dissoziation oder perilunärer Luxation kombiniert sein.

Radiologische Diagnostik: Radiologisch wird neben der **Röntgenaufnahme** des Handgelenks **in 2 Ebenen** oft die sog. Scaphoidserie angefertigt (Carpalia d. v., 45° radial, 45° ulnar, 15° distal angehoben, **Abb. B-4.73a**). Da die Fraktur trotz der Spezialeinstellungen häufig nicht erkannt wird, ist bei klinischem Verdacht und negativem Röntgenbefund eine weitere Abklärung zwingend erforderlich.

B-4.73 Nicht dislozierte Scaphoidfrakturen

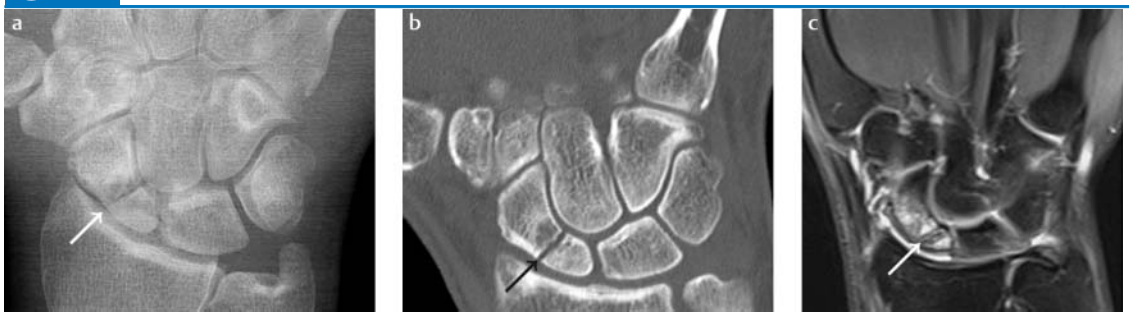

a Röntgen, **b** CT und **c** MRT (mit umgebendem Ödem).

Mit der hochauflösenden **CT** (**Abb. B-4.73b**) können radiologisch oft nur **schwer nachweisbare Frakturen** dargestellt werden. Auch kleinste intraartikuläre Fragmente sowie (Sub-)Luxationsfehlstellungen sind diagnostizierbar. Die CT ist zudem Methode der Wahl zur Diagnostik komplexer Verletzungen der Handwurzelknochen. Auch mit der **MRT** (**Abb. B-4.73c**) lassen sich Frakturen sicher diagnostizieren. Sie erlaubt zusätzlich den Nachweis von **Knochenmarksödemen** (bone bruise), ligamentärer Begleitverletzungen und die Überprüfung der Vitalität der proximalen Scaphoidfragmente.

Mit der **CT** (**Abb. B-4.73b**) können radiologisch oft nur **schwer nachweisbare Frakturen** dargestellt werden. Sie ist Methode der Wahl zur Diagnostik komplexer Verletzungen der Handwurzelknochen. Auch mit der **MRT** (**Abb. B-4.73c**) lassen sich Frakturen sicher diagnostizieren.

Karpometakarpale Verletzungen

Allgemeines: Meist handelt es sich um karpometakarpale, intraartikuläre Luxationsfrakturen oder Luxationen. Eine Sonderstellung nehmen die Frakturen am **Sattelgelenk des Metakarpale I** ein:

- **Bennett-Fraktur:** intraartikuläre Luxationsfraktur mit schräg verlaufender Fraktur
- **Rolando-Fraktur:** intraartikuläre Luxationsfraktur mit Y-förmiger oder Trümmerfraktur
- **Winterstein-Fraktur:** extraartikuläre Fraktur an der Basis des Metakarpale I.

Radiologische Diagnostik: Röntgenaufnahmen der Mittelhand (d. v. und schräg, ggf. zusätzlich lateral) bzw. am ersten Strahl der Daumen **in 2 Ebenen** (**Abb. B-4.74**). Im Röntgenbild kann das Ausmaß der Verletzungen durch die unvermeidbaren Überlagerungen durch die benachbarten Metakarpalia unterschätzt werden. Wichtiges Kriterium der regelrechten Artikulation ist die „M"-förmige Verbindungslinie der karpometakarpalen Gelenkflächen in der d. v.-Projektion. Bei komplexeren Verletzungen gibt die **CT** eine exaktere Darstellung der Läsionen.
Neben basisnahen Frakturen werden an den Metakarpalia Schaft-, subkapitale, intraartikuläre und Metakarpalköpfchenfrakturen differenziert. Der „Skidaumen" bildet eine Sonderform, bei der eine Ruptur des ulnaren Kollateralbandes, auch mit knöchernem Ausriss, im Metakarpophalangealgelenk I vorliegt.

Karpometakarpale Verletzungen

Allgemeines: Meist handelt es sich um karpometakarpale, intraartikuläre Luxationsfrakturen oder Luxationen.

Radiologische Diagnostik: Röntgenaufnahmen der Mittelhand (d. v. und schräg, ggf. zusätzlich lateral) bzw. am ersten Strahl der Daumen in 2 Ebenen (**Abb. B-4.74**). Das Ausmaß der Verletzungen kann durch die Überlagerung durch die Metakarpalia unterschätzt werden. Bei komplexeren Verletzungen gibt die **CT** eine exaktere Darstellung der Läsionen.

B-4.74 Karpometakarpale Verletzungen

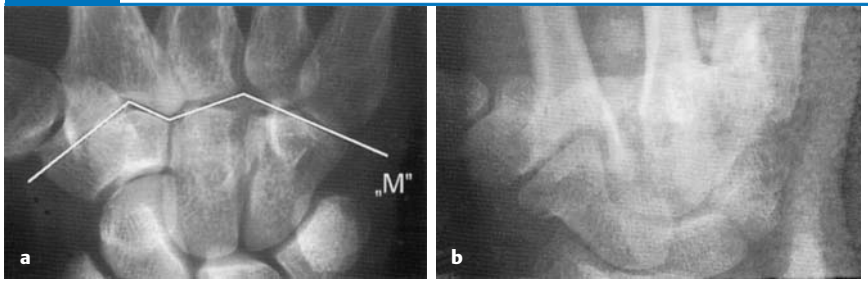

a Normalbefund mit eingezeichneter „M"-Linie.
b Luxation in den Metakarpophalangealgelenken 2–5.
c „Skidaumen" mit Ausriss eines Knochenfragments.

Becken und Hüftgelenk

Beckenfraktur

Allgemeines: Die Klassifikation erfolgt nach der Instabilität:

- **Typ A:** Beckenring stabil
- **Typ B:** Beckenring partiell instabil
- **Typ C:** dorsaler Beckenring komplett instabil.

Radiologische Diagnostik: Die obligate **Beckenübersichtsaufnahme** (**Abb. B-4.75**) muss oft durch Ala- und Obturatoraufnahmen sowie durch Inlet- und Outletaufnahmen ergänzt werden. Die **CT** (**Abb. B-4.75b**) ist oft erforderlich, da viele Frakturen auf Übersichtsaufnahmen nicht erkannt werden. Bei schweren Ringfrakturen wird eine sofortige **Sonografie** des Abdomens noch im Schockraum durchgeführt, um begleitende Organverletzungen zu erkennen.

Becken und Hüftgelenk

Beckenfraktur

Allgemeines: Die Klassifikation erfolgt durch eine Einteilung nach Vorhandensein und Richtung der Instabilität.

- **Typ A:** Beckenring stabil
- **Typ B:** Beckenring partiell instabil (rotationsinstabil)
- **Typ C:** dorsaler Beckenring komplett instabil (rotations- und vertikal instabil). Bevorzugte Frakturstellen sind die Iliosakralgelenke und die Foramina sacralia.

Radiologische Diagnostik: In der radiologischen Diagnostik muss die obligate **Beckenübersichtsaufnahme** (**Abb. B-4.75**) oft durch Ala- und Obturatoraufnahmen (gesunde bzw. frakturierte Seite um 45° angehoben) sowie durch Inlet- und Outletaufnahmen (Röntgenröhre um 40° kranial oder kaudal gekippt) ergänzt werden.
Die **CT** (**Abb. B-4.75b**) ist in vielen Fällen als Ergänzung zur konventionellen Röntgendiagnostik erforderlich, da z. B. 50 % der Sakrumfrakturen und ⅔ der Ileosakralgelenkverletzungen primär auf Röntgenübersichtsaufnahmen nicht erkannt werden.
Schwere Beckenringfrakturen werden oft durch begleitende intraabdominelle und retroperitoneale Organverletzungen sowie Gefäßverletzungen kompliziert. Deshalb wird routinemäßig eine sofortige **Sonografie** des Abdomens noch im Schockraum (FAST-Sonografie = Focused Assessment with Sonografy for Trauma) durchgeführt, um freie Flüssigkeit und Organläsionen frühzeitig zu erkennen.

B-4.75 Beckenfraktur

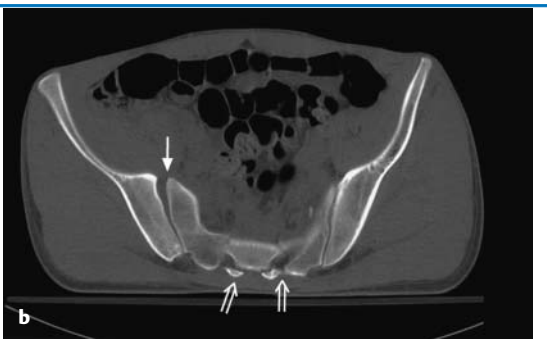

a **Beckenfraktur Typ C:** Frakturverlauf durch den Ramus ossis ischii und medial des Azetabulums durch das Corpus ossis ischii rechts (Pfeile). Sprengung des rechten Iliosakralgelenkes (ISG) (Doppelpfeil) sowie Fraktur durch die Massa lateralis des Os sacrum in Höhe der Foramina sacralia beidseits. Zusätzlich Fraktur durch den dorsalen Anteil der linken Beckenschaufel (Pfeilspitze).
b **CT-Schnitt** zu **a**: Sprengung ISG rechts (Pfeil), Frakturen durch die Foramina sacralia (Doppelpfeile).
c **Vordere Beckenringfraktur** rechts (Pfeile) und Fraktur der rechten Beckenschaufel (Doppelpfeil).

Azetabulumfraktur

Allgemeines: Knöcherne Verletzungen der Hüftpfanne entstehen meist durch schwere Gewalteinwirkung (Verkehrsunfälle).

Radiologische Diagnostik: Neben der **a.-p.-Beckenübersichtsaufnahme** sind Ala- und Obturatoraufnahmen erforderlich (**Abb. B-4.76**). Die **CT** erlaubt eine exaktere Diagnostik.

Azetabulumfraktur

Allgemeines: Knöcherne Verletzungen der Hüftpfanne entstehen in der Regel durch schwere Gewalteinwirkung (Verkehrsunfälle). Es besteht eine schmerzhafte Einschränkung der Hüftbeweglichkeit, das Bein kann nicht belastet werden. Die Klassifikation erfolgt nach Judet und Letournel.

Radiologische Diagnostik: Zur Beurteilung sind neben der **a.-p.-Beckenübersichtsaufnahme** Ala- und Obturatoraufnahmen erforderlich (**Abb. B-4.76**). Eine exaktere Diagnostik ist mit der **CT** möglich. Sie erlaubt den Nachweis von kleinen freien knöchernen Dissekaten im Gelenkspalt, Frakturen in der gewichtstragenden Zone

B-4.76 Azetabulumfraktur

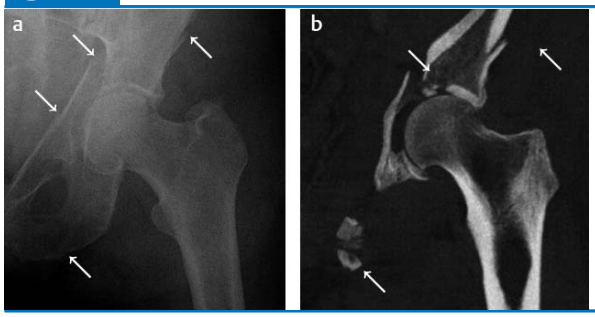

Röntgen- (**a**) und CT-Aufnahme (**b**) mit Frakturen des Azetabulums und des Os ischiadicum der linken Hüfte (Pfeile).

B-4.76

des Gelenkes, Femurkopffrakturen und Größe und Dislokationsgrad eines dorsalen Pfannenrandfragmentes. Zudem erlaubt sie die Evaluation möglicher Begleitverletzungen der Weichteile.

Hüftgelenkluxation

Allgemeines: Hüftluxationen entstehen in der Regel durch Einwirkung massiver Gewalt (z. B. bei Sturz aus großer Höhe). Sie werden in dorsale und ventrale Formen eingeteilt. Die zentrale Form in Richtung des kleinen Beckens erfolgt durch den frakturierten Pfannengrund. Klinisch bestehen starke Schmerzen, eine Fehlstellung des Beines und die Unfähigkeit, dieses aktiv zu bewegen. Häufig sind Hüftgelenkluxationen mit Azetabulumfrakturen, insbesondere mit Absprengungen des dorsalen Pfannenrandes, kombiniert.

Radiologische Diagnostik: In der Regel ist eine **Beckenübersicht** ausreichend (**Abb. B-4.77**). Ggf. kann eine Obturator-Aufnahme ergänzend angefertigt werden.

Hüftgelenkluxation

Allgemeines: Hüftluxationen entstehen in der Regel durch Einwirkung massiver Gewalt (z. B. bei Sturz aus großer Höhe). Sie werden in dorsale und ventrale Formen sowie eine zentrale Form eingeteilt. Klinisch bestehen starke Schmerzen, eine Fehlstellung des Beines und die Unfähigkeit, dieses aktiv zu bewegen.

Radiologische Diagnostik: In der Regel ist eine **Beckenübersicht** ausreichend (**Abb. B-4.77**).

B-4.77 Hüftgelenkluxation

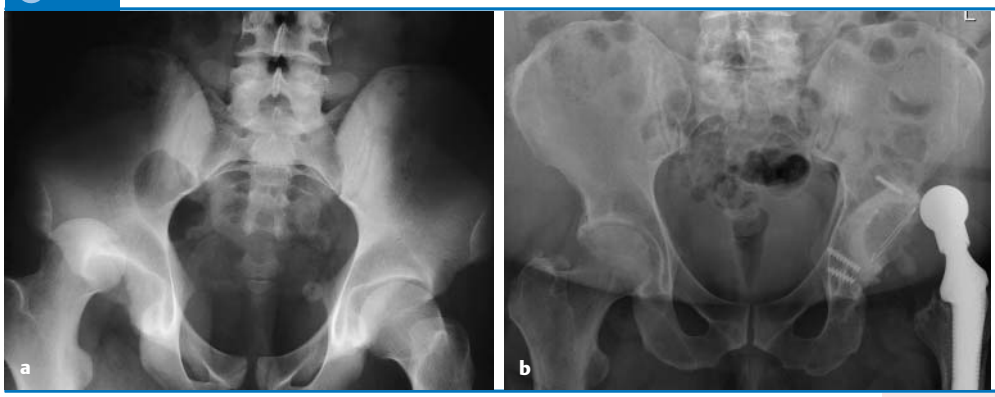

a Hüftgelenkluxation rechts nach ventral kranial. Im Seitenvergleich steiler stehendes Pfannendach rechts als Zeichen der angeborenen Hüftgelenksdysplasie, die eine Hüftgelenkluxation erleichtert.
b Hüftprothesenluxation links nach kranial.

Femurfrakturen

Proximale Femurfraktur

Allgemeines: Die **mediale** Schenkelhalsfraktur ist im Gegensatz zur **lateralen Schenkelhalsfraktur** noch intrakapsulär gelegen und die häufigste proximale Femurfraktur. Sie entsteht meist durch Sturz auf die Hüfte v. a. bei älteren Menschen. Die **Einteilung** nach Pauwels erfolgt nach dem **Neigungswinkel** der Fraktur gegenüber der Horizontalen: Je steiler der Winkel, umso größer ist die Gefahr der Pseudarthrose oder Hüftkopfnekrose. Bei der Einteilung nach Garden ist das Kriterium die **Fragmentdislokation** (**Tab. B-4.14**).

Radiologische Diagnostik: Dislozierte Frakturen sind in der Regel bereits auf **Röntgenbildern** der Hüfte a.-p. leicht zu diagnostizieren (**Abb. B-4.78a**). Falls erforderlich, kann als 2. Ebene eine axiale Aufnahme mit seitlich angestellter Kassette angefertigt werden. Nicht dislozierte und Ermüdungsfrakturen können oft nur an einer Unterbrechung der Trabekel oder einer zarten Verdichtungslinie erkannt werden. In diesen Fällen gelingt der Frakturnachweis am sichersten mit der MRT.

Femurfrakturen

Proximale Femurfraktur

Allgemeines: Die **mediale** Schenkelhalsfraktur ist im Gegensatz zur **lateralen Schenkelhalsfraktur** noch intrakapsulär gelegen und die häufigste proximale Femurfraktur. Sie entsteht meist durch Sturz auf die Hüfte v. a. bei älteren Menschen. Die **Einteilung** nach Pauwels erfolgt **nach** dem **Neigungswinkel** gegenüber der Horizontalen, die Einteilung nach Garden **nach** der **Fragmentdislokation** (**Tab. B-4.14**).

Radiologische Diagnostik: Dislozierte Frakturen sind bereits auf **Röntgenbildern** der Hüfte a.-p. leicht zu diagnostizieren (**Abb. B-4.78a**). Bei nicht dislozierten oder Ermüdungsfrakturen gelingt der Nachweis mit der **MRT**.

B-4.78 Proximale Femurfrakturen (a–c), Femurschaftfrakturen (d) und distale Femurfraktur (e)

a Laterale Schenkelhalsfraktur mit Dislocatio ad latus (Pfeil). Zusätzlich Absprengung von zwei knöchernen Fragmenten (Doppelpfeile).
b Mediale Schenkelhalsfraktur mit geringer Dislokation des Schaftes nach kranial.
c Pertrochantäre Femurfraktur mit Frakturlinie durch die Trochanterebene (Pfeil).
d Stückfraktur des Femurschaftes (proximal subtrochantär und mittleres Schaftdrittel).
e Distale Femurfraktur: Y-förmige interkondyläre Femurtrümmerfraktur (Pfeile). Zusätzlich Längsfraktur durch den lateralen Femurkondylus (Doppelpfeil) sowie Querfraktur durch den oberen Patellapol (Pfeilspitze). Abgrenzbares „FBI"-Zeichen (fat-blood-interface) suprapatellär (dicker Pfeil) als Hinweis auf einen Hämarthros.

B-4.14

B-4.14 Einteilung der Schenkelhalsfrakturen

Typ	nach Pauwels (Neigungswinkel)	nach Garden (Fragmentdislokation)
Typ I	0–30°	eingestauchte Fraktur
Typ II	30–70°	vollständige Fraktur ohne Dislokation
Typ III	> 70°	Fragmentdislokation, aber noch partieller Kontakt der Fragmente
Typ IV	–	komplette Dislokation

Femurschaftfraktur

Allgemeines: Diese Frakturen entstehen unter erheblicher Gewalteinwirkung und werden meist von zusätzlichen Verletzungen und erheblichem Blutverlust begleitet. Häufig bestehen sog. **Mehretagenfrakturen**.

Femurschaftfraktur

Allgemeines: Diese Frakturen entstehen unter erheblicher Gewalteinwirkung und werden meist von zusätzlichen Verletzungen und erheblichem Blutverlust begleitet. Häufig bestehen sog. **Mehretagenfrakturen**. Subtrochantäre Frakturen stehen durch Zug der pelvitrochantären Muskulatur meist in Varusfehlstellung. Frakturen im mittleren und distalen Schaftdrittel können durch die Adduktoren eine Valgusfehlstellung aufweisen. Durch die Wadenmuskulatur wird das distale Fragment bei suprakondylären Frakturen nach dorsal rotiert.

Radiologische Diagnostik: Röntgenaufnahmen des Femur a.-p. und seitlich (**Abb. B-4.78d**).

Distale Femurfraktur

Allgemeines: Als distale Femurfrakturen werden alle Frakturen im Bereich der Oberschenkelgelenkrollen mit oder ohne Beteiligung des Kniegelenks bezeichnet.

- **Suprakondyläre** Frakturen liegen extraartikulär, zeigen einen queren oder leicht schrägen Verlauf und können aus vielen Fragmenten bestehen.
- **Interkondyläre** Frakturen bestehen aus suprakondylären Frakturen in Kombination mit einer vertikalen ins Kniegelenk verlaufenden Frakturlinie (T- oder Y-Form) oder aus einer ausschließlich vertikalen Frakturlinie.
- **Kondyläre** Frakturen sind sagittale oder koronare Frakturen durch einen Kondylus. Ursache ist meist eine erhebliche Gewalteinwirkung, z. B. bei Verkehrsunfall.

Radiologische Diagnostik: Röntgenaufnahme des Kniegelenks mit distalem Femur a.-p. und seitlich (**Abb. B-4.78e**).

Verletzungen des Kniegelenks

- **Patellafraktur:** Ursache ist meist ein direktes Anpralltrauma. Die häufigste Form ist die **Querfraktur**, gefolgt von der Längsfraktur. Auch Mehrfragment- und Trümmerfrakturen sind möglich. Differenzialdiagnostisch abzugrenzen ist die Patella bipartita/multipartita mit randsklerosierten, meist abgerundeten Fragmenten. Zur Diagnostik werden Röntgenaufnahmen des Knies a.-p. und seitlich sowie eine tangentiale Aufnahme der Patella angefertigt (**Abb. B-4.78e**).
- **Meniskusläsionen:** Sie entstehen primär traumatisch vor allem durch Körperdrehung auf einem Bein bei gebeugtem Kniegelenk und fixiertem Fuß. Der Innenmeniskus ist häufiger betroffen als der Außenmeniskus, Längsrisse sind häufiger als Querrisse (v. a. **Korbhenkelriss**). Untersuchungsmethoden der Wahl sind die **MRT** (nicht invasiv, **Abb. B-4.79a**) und die **Arthroskopie** (invasiv).
- **Läsionen der Kreuz- und Kollateralbänder:** Das vordere Kreuzband zieht vom vorderen Kreuzbandhöcker der Tibia zum lateralen Femurkondylus, das hintere Kreuzband verläuft vom hinteren Kreuzbandhöcker zum medialen Femurkondylus. Verletzungen sind häufig mit Meniskus-, Kollateralbandläsion, osteochondralen oder Impressionsfrakturen kombiniert. Die medialen bzw. lateralen Kollateralbänder verhindern ein medial- bzw. lateralseitiges Aufklappen des Kniegelenkes. Die Darstellung erfolgt mit der **MRT** (**Abb. B-4.79b**). Die Kreuzbänder werden am besten in schräg koronarer Schichtführung abgebildet. Zeichen der Ruptur sind komplette Kontinuitätsunterbrechung, abnormer Verlauf und Hämatom im Verlauf des Bandes.

Radiologische Diagnostik: Röntgenaufnahmen des Femur a.-p. und seitlich (**Abb. B-4.78d**).

Distale Femurfraktur

Allgemeines: Als distale Femurfrakturen werden alle Frakturen im Bereich der Oberschenkelgelenkrollen mit oder ohne Beteiligung des Kniegelenks bezeichnet. Man unterscheidet **suprakondyläre**, **interkondyläre** und **kondyläre** Frakturen. Ursache ist meist eine erhebliche Gewalteinwirkung, z. B. bei Verkehrsunfall.

Radiologische Diagnostik: Röntgenaufnahme des Kniegelenks mit distalem Femur a.-p. und seitlich (**Abb. B-4.78e**).

Verletzungen des Kniegelenks

- **Patellafraktur:** Meist durch direktes Anpralltrauma; häufigste Form ist die **Querfraktur**. Zur Diagnostik werden Röntgenaufnahmen des Knies a.-p. und seitlich sowie eine tangentiale Aufnahme angefertigt (**Abb. B-4.78e**).
- **Meniskusläsionen:** primär traumatisch v. a. durch Körperdrehung auf einem Bein bei gebeugtem Kniegelenk und fixiertem Fuß. Untersuchungsmethoden der Wahl: **MRT** (nicht invasiv, **Abb. B-4.79a**) und **Arthroskopie** (invasiv).
- **Läsionen der Kreuzbänder** sind oft mit Meniskus-, Kollateralbandläsion, osteochondralen oder Impressionsfrakturen kombiniert. Die Darstellung erfolgt mit der **MRT** (**Abb. B-4.79b**). Zeichen der Ruptur sind komplette Kontinuitätsunterbrechung, abnormer Verlauf und Hämatom im Verlauf des Bandes.

B-4.79 Verletzungen des Kniegelenks

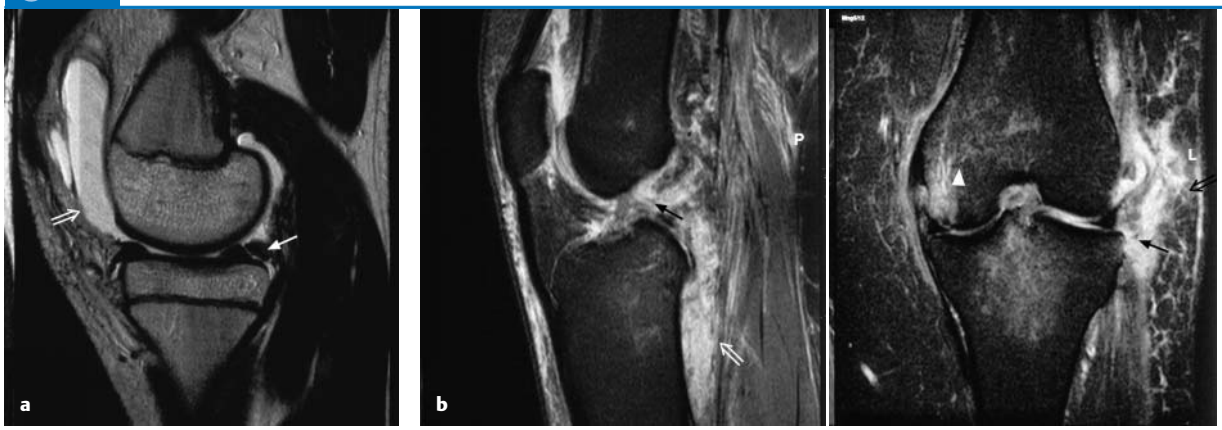

a Korbhenkelriss: Längsriss durch das Hinterhorn des Innenmeniskus (Pfeil). T2-gewichtetes MRT in sagittaler Schichtrichtung. Zusätzlich Hämarthros im Kniegelenk (Doppelpfeil), erkennbar an signalreichem Material mit Schichtung im vorderen Gelenkrezessus.
b Riss beider Kreuz- und Kollateralbänder: Die T2-gewichteten MRT mit Fettsättigung in sagittaler und koronarer Schichtung zeigen neben dem Riss der Bänder (Pfeil) eine ausgedehnte Einblutung in die umgebenden Weichteile (signalreich, Doppelpfeil), wenig Hämarthros im Kniegelenk sowie bone bruise (Pfeilspitze) im medialen Femurkondylus und Tibiakopf.

B-4.80 Unterschenkelfrakturen

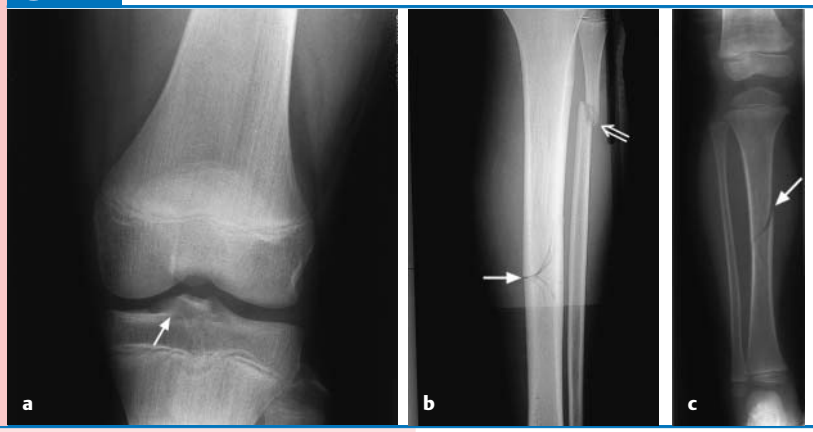

a Tibiakopffraktur: Ausriss der Eminentia intercondylaris (Pfeil).
b Komplette Unterschenkelfraktur links: Tibiafraktur im mittleren Schaftdrittel (Pfeil) und proximale Fibulafraktur (Doppelpfeil). Aufnahmen mit noch anliegender Vakuumschiene angefertigt.
c Unterschenkelschaftspiralfraktur (Pfeil).

Unterschenkelfrakturen

Tibiakopffraktur

Allgemeines: Ursache kann eine Kombination aus axialer Kompression durch die Femurkondylen und Valgus- oder Varusstress oder ein direktes Anpralltrauma sein. Frakturen ohne Luxation werden in **monokondyläre** und **bikondyläre Formen** unterschieden, daneben gibt es **Luxationsfrakturen**.

Radiologische Diagnostik: In der Primärdiagnostik sind normalerweise Röntgenaufnahmen in 2 Ebenen ausreichend (**Abb. B-4.80a**).

Unterschenkelschaftfraktur

Allgemeines: Meist liegen gemeinsame Frakturen von Tibia und Fibula vor. Ursachen sind z. B. Sport- oder Verkehrsunfälle.

Radiologische Diagnostik: Röntgenaufnahmen des Unterschenkels a.-p. und seitlich (**Abb. B-4.80b**, **c**).

Distale intraartikuläre Tibiafraktur (Pilon-Tibial-Fraktur)

Allgemeines: Es handelt sich um eine Fraktur der distalen Tibiametaphyse mit Gelenkbeteiligung. Ursache ist ein axiales Stauchungstrauma.

Radiologische Diagnostik: Röntgenaufnahme des Unterschenkels und Sprunggelenks in 2 Ebenen (**Abb. B-4.81**).

Frakturen von Sprunggelenk und Fuß

Sprunggelenkfrakturen

Allgemeines: Frakturen des oberen Sprunggelenks entstehen aus einer Außenrotation oder Adduktion/Abduktion des Talus gegenüber der Malleolengabel. Die **Einteilung** erfolgt **nach Danis-Weber** (**Tab. B-4.15**).

Radiologische Diagnostik: Röntgenaufnahme a.-p. und seitlich; dazu a.-p.-Aufnahme mit 20° Innenrotation (**Abb. B-4.82**).

Unterschenkelfrakturen

Tibiakopffraktur

Allgemeines: Ursache kann eine Kombination aus axialer Kompression durch die Femurkondylen und Valgus- oder Varusstress oder ein direktes Anpralltrauma sein. Frakturen ohne Luxation werden in **monokondyläre Formen** (Spaltfraktur, Impressionsfraktur, Kombination aus Impressions- und Spaltfraktur), bei denen in der Regel der laterale Kondylus betroffen ist, und **bikondyläre Formen** (Y- oder T-Frakturen) unterschieden. Daneben gibt es **Luxationsfrakturen**, die von knöchernen Ausrissen der Kniebänder begleitet werden können und zum Zeitpunkt der Röntgenuntersuchung meist bereits spontan reponiert sind.

Radiologische Diagnostik: In der Primärdiagnostik sind Röntgenaufnahmen in 2 Ebenen normalerweise ausreichend (**Abb. B-4.80a**). CT oder MRT werden in schwierigen Fällen ergänzend eingesetzt, insbesondere auch präoperativ zur genauen Bestimmung der Lage und des Depressionsgrads der Fragmente.

Unterschenkelschaftfraktur

Allgemeines: Meist liegen gemeinsame Frakturen von Tibia und Fibula vor. Als Ursache kommen direkte und indirekte Traumen aller Art in Frage (z. B. Sportunfall, Verkehrsunfall).

Radiologische Diagnostik: Röntgenaufnahmen des Unterschenkels a.-p. und seitlich (**Abb. B-4.80b**, **c**).

Distale intraartikuläre Tibiafraktur (Pilon-Tibial-Fraktur)

Allgemeines: Es handelt sich um eine Fraktur der distalen Tibiametaphyse mit Gelenkbeteiligung. Ursache ist ein axiales Stauchungstrauma. Meist besteht ein ausgeprägter Weichteilschaden. Bei dieser Verletzung besteht immer die Gefahr der posttraumatischen Arthrose.

Radiologische Diagnostik: Eine Röntgenaufnahme des Unterschenkels und Sprunggelenks in 2 Ebenen ist anzufertigen (**Abb. B-4.81**), evtl. ist die Durchführung einer CT nötig.

Frakturen von Sprunggelenk und Fuß

Sprunggelenkfrakturen

Allgemeines: Frakturen des oberen Sprunggelenks zählen zu den häufigsten knöchernen Verletzungen und entstehen aus einer Außenrotation oder Adduktion/Abduktion des Talus gegenüber der Malleolengabel. Nach **Danis-Weber** erfolgt die **Einteilung** nach der Höhe der Fibulafraktur in Relation zur Syndesmose (**Tab. B-4.15**):

Radiologische Diagnostik: Neben der Röntgenaufnahme a.-p. und seitlich kommt der a.-p.-Aufnahme mit 20° Innenrotation, bei der die Trochlea tali und die Gelenkflächen beider Malleolen überlagerungsfrei projiziert werden, eine besondere Bedeutung zu (**Abb. B-4.82**).

B-4.81 Pilon-Tibial-Fraktur

B-4.81

Längsspaltung der distalen Tibia mit Einstrahlung in die distale Gelenkfläche (Pfeile) sowie Abriss des Malleolus medialis (Doppelpfeil).

B-4.15 Klassifikation der Sprunggelenksfrakturen nach Danis-Weber

Fraktureinteilung	Verletzungsart	Syndesmosenruptur	Verletzungsmechanismus
Weber A	Außenknöchelfraktur infrasyndesmal, evtl. Innenknöchelfraktur	nein	Supinations-Adduktions-Trauma
Weber B	Außenknöchelfraktur transsyndesmal, evtl. Innenknöchelfraktur	meist Teilruptur	Pronations-Eversions-Trauma oder Supinationstrauma
Weber C	suprasyndesmale Außenknöchelfraktur, Ruptur der Membrana interossea bis zur Fibulafraktur, evtl. Innenknöchelfraktur	ja	Pronations-Eversions-Trauma
Maisonneuve-Fraktur (Sonderform der Weber-C-Fraktur)	Innenknöchelfraktur mit subkapitaler Fibulafraktur, dadurch auch Syndesmosen- und Längsruptur der Membrana interossea	ja	Distorsions-Trauma bimalleolar
trimalleolare Fraktur	bimalleolare Sprunggelenksfraktur mit Fraktur der Tibiahinterkante (Volkmann-Dreieck)	meist ja	Pronations-Hyperflexions-Trauma

B-4.82 Frakturen des oberen Sprunggelenks

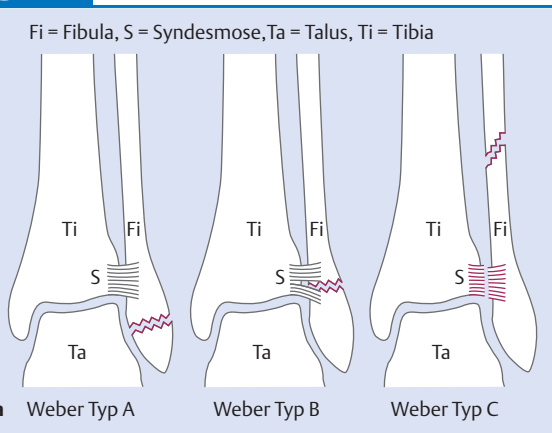

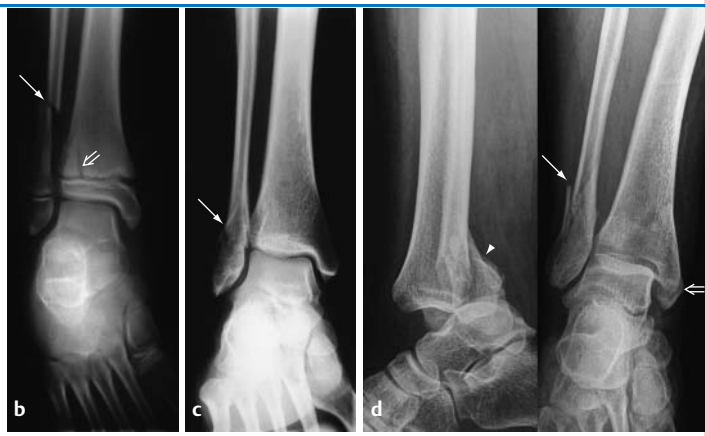

a Einteilung der Sprunggelenksfrakturen nach Weber.
b Distale Fibulafraktur oberhalb der Syndesmose (Pfeil) und Aitken-I-Fraktur der distalen Tibia (Doppelpfeil).
c Weber-B-Fraktur der distalen Fibula (Pfeil).
d Weber-C-Fraktur (Pfeil), Fraktur des Malleolus medialis (Doppelpfeil), Absprengung eines Volkmann-Dreiecks (Pfeilspitze) sowie Luxation der Talusrolle nach dorsal („trimalleolare Luxationsfraktur").

Frakturen des Fußes

- **Talusfrakturen:** Man unterscheidet **zentrale** (Taluskopf, -hals, -körper) und **periphere** Frakturen (z. B. Processus lateralis). Röntgenologische Standarduntersuchungen sind **a.-p.-** und **seitliche Röntgenaufnahme** (**Abb. B-4.83a**), **CT** und **MRT** zur genaueren Beurteilung.
- **Kalkaneusfrakturen** werden meist durch eine axiale Stauchung verursacht (z. B. Sturz aus großer Höhe). Die Einteilung der Kalkaneusfrakturen erfolgt anhand seitlicher und axialer **Röntgenaufnahmen** (**Abb. B-4.83b**). Eine exakte Beurteilung der subtalaren Gelenkfläche erlaubt nur die **CT**.
- **Metatarsalfrakturen** entstehen durch direkte Gewalteinwirkung auf den Fuß. Zur Diagnose von **Ermüdungsfrakturen** (Marschfrakturen) werden **Röntgenaufnahmen** im dorsoplantaren, seitlichen und schrägen Strahlengang angefertigt (**Abb. B-4.83c**). Im Röntgenbild ist ein queres, breites und unscharf begrenztes Skleroseband zu erkennen.

Frakturen des Fußes

- **Talusfrakturen:** Man unterscheidet **zentrale** (Taluskopf, -hals, -körper) und **periphere** Frakturen (z. B. Processus lateralis). Die häufigste Form ist die **Talushalsfraktur** durch Dorsalextension im oberen Sprunggelenk. Bei dislozierten Halsfrakturen und Talusluxationen besteht die Gefahr der Talusnekrose. Röntgenologische Standarduntersuchungen sind **a.-p.-** und **seitliche Röntgenaufnahme** (**Abb. B-4.83a**). In Zweifelsfällen und zur genaueren Beurteilung des Frakturverlaufs werden **CT** und **MRT** eingesetzt.
- **Kalkaneusfrakturen** werden in der Regel durch eine axiale Stauchung verursacht (z. B. Sturz aus großer Höhe). In ⅔ der Fälle strahlt die Fraktur in die subtalare Gelenkfläche ein. Bei den intraartikulären Frakturen wird der Proc. lateralis tali in den Kalkaneuskörper eingetrieben, der in zwei Hauptfragmente (anteromediale, posterolaterale) zerbricht (primäre Frakturlinie). Bei höherer Krafteinwirkung entsteht zusätzlich eine sekundäre Frakturlinie, die vom posterolateralen Fragment ein posteriores Facettenfragment abtrennt, das zusätzlich in sich frakturiert sein kann. Die sekundäre Frakturlinie verläuft entweder im Bogen um die subtalare Gelenkfläche nach kranial („joint depression type“) oder horizontal bis in den Tuber calcanei („tongue type“). Folge ist eine Verbreiterung und Höhenminderung des Kalkaneus. Die Einteilung der Kalkaneusfrakturen erfolgt anhand seitlicher und axialer **Röntgenaufnahmen** (**Abb. B-4.83b**). Eine exakte Beurteilung der subtalaren Gelenkfläche erlaubt jedoch nur die **CT**.
- **Metatarsalfrakturen:** Ursache der Fraktur ist die direkte Gewalteinwirkung auf den Fuß, meist sind mehrere Mittelfußknochen betroffen. Isolierte Frakturen kommen seltener vor. Außerdem können **Ermüdungsfrakturen** (sog. Marschfrakturen) auftreten. Sie betreffen meist den mittleren oder distalen Schaft der Metatarsalia II und III. Zur Diagnose werden **Röntgenaufnahmen** im dorsoplantaren, seitlichen und schrägen Strahlengang angefertigt (**Abb. B-4.83c**). Im Röntgenbild ist ein queres, breites und unscharf begrenztes Skleroseband zu erkennen.

B-4.83 Frakturen des Fußes

a Taluskopffraktur: Absprengung eines knöchernen Fragmentes aus der lateralen Talusrolle (Pfeil). Zusätzlich kleine knöcherne Absprengung aus der ventralen Tibiagelenkfläche (Doppelpfeil).
b Kalkaneustrümmerfraktur vom „joint depression type“ (Pfeile). Einbruch des Fußgewölbes. Schwere Osteoporose.
c Ermüdungsfraktur des Os metatarsale IV, nicht konsolidiert (Pfeil).

5 Gefäßsystem und interventionelle Radiologie

5.1 Arterien

5.1.1 Radiologische Methoden

Konventionelle Röntgendiagnostik

Konventionelle Röntgenaufnahmen liefern lediglich Hinweise auf pathologische Gefäßveränderungen. Ihre Aussagekraft beschränkt sich auf den Nachweis von **Verkalkungen** der Gefäßwände und der Lymphknoten. Thorax- und Abdomenübersichtsaufnahmen geben z. B. Hinweise auf das Vorliegen eines **Aortenaneurysmas** (s. S. 398). Zu angiografischen Methoden s. S. 390 ff.

Sonografie

Methode und Beurteilung (s. a. S. 84): Die **B-Scan-Sonografie** liefert ein zweidimensionales Bild mit dem der Verlauf und die Weite der Gefäße im Längs- und im Querschnitt abzubilden sind. Im Echtzeitverfahren erlaubt sie die orientierende Beurteilung eines Großteils der abdominellen Gefäße sowie ihrer pathologischen Veränderungen. Domäne sind die Darstellung der großen retroperitonealen Gefäße und der Gefäßversorgung von Leber, Nieren und Milz.

► **Merke.** Eine **Unterscheidung von Arterien und Venen** ist einerseits durch die topografische Beziehung zu anatomischen Leitstrukturen (z. B. Pankreas und V. lienalis) möglich. Andererseits können die Arterien anhand der typischen Gefäßpulsationen erkannt werden, während Venen durch leichten Druck mit dem Schallkopf komprimierbar sind und sich durch ein Valsalva-Pressmanöver entfalten.

Beurteilt werden der **Gefäßverlauf** sowie dessen Verlagerung oder Kompression (z. B. durch Raumforderungen). Auch erhält man Informationen über die Gefäßmorphologie wie Verkalkungen, Stenosierungen und Erweiterungen. **Einschränkungen** erfährt diese Technik durch die **Anfälligkeit gegenüber Artefakten** und die **fehlende Beurteilbarkeit der Blutströmungsrichtung**. Darüber hinaus beeinträchtigen Überlagerungen von Luft aus dem Gastrointestinaltrakt und eine Adipositas die Untersuchungsqualität erheblich.

Die Aussagefähigkeit der Ultraschalluntersuchung wird durch die Verfahren der **Dopplersonografie** erhöht (s. S. 555). Die Dopplersonografie beruht auf dem **Doppler-Effekt**, wonach es zu einer Frequenzverschiebung zwischen den ausgesendeten und vom fließenden Blut reflektierten Ultraschallwellen kommt. Diese Verschiebung verhält sich proportional zur Strömungsgeschwindigkeit. Damit kann einerseits die **Strömungsrichtung** erkannt werden, andererseits werden insbesondere durch Gefäßeinengungen verursachte **Strömungsveränderungen** nachgewiesen, die sich als **Flussbeschleunigung** und in Form von **poststenotischen Strömungsturbulenzen** bemerkbar machen (**Abb. B-5.1a**).

Die **Duplexsonografie** stellt eine Kombination aus B-Scan-Sonografie mit einer integrierten Dopplereinheit dar. Neben dem morphologischen Schnittbild wird hierbei das Strömungsprofil in einem gewünschten Messvolumen abgebildet (**Abb. B-5.1b**). Dieses Messvolumen kann mithilfe des B-Bildes durch entsprechende Einstellung des Dopplerstrahles gewählt werden. Simultan werden dann das Gefäßschnittbild, das Messvolumen und das Dopplerspektrum auf dem Monitor dargestellt. Das Dopplerbild unterscheidet sich hierbei nicht grundsätzlich von dem der einfachen Doppleruntersuchung, jedoch wird der Untersuchungsgang durch die B-Scan-Kontrolle erleichtert und die Untersuchung kann somit auf standardisierte Punkte im Gefäß und auf Abschnitte mit suspekten morphologischen Veränderungen beschränkt werden.

Mit der **farbkodierten Duplexsonografie (FKDS)** werden wie bei der herkömmlichen Duplexsonografie simultan Bild- und Flussinformationen aufgezeichnet. Jedoch ist das Strömungsbild nicht auf ein kleines Messvolumen beschränkt, sondern es werden alle im B-Bild vorhandenen Flussinformationen in einer Farbskala kodiert. Phasenverschiebung und Frequenzdifferenz zwischen ausgesendetem und reflektiertem Signal geben Richtung und Geschwindigkeit der Blutströmung an. So werden lokale Befunde

5 Gefäßsystem und interventionelle Radiologie
5.1 Arterien
5.1.1 Radiologische Methoden
Konventionelle Röntgendiagnostik
Sonografie

Sie zeigt lediglich **Verkalkungen** der Gefäßwände und Lymphknoten sowie Hinweise auf ein **Aortenaneurysma** (s. S. 398).
Zu angiografischen Methoden s. S. 390 ff.

Methode und Beurteilung (s. a. S. 84): Mit der **B-Scan-Sonografie** werden Gefäßweite und -verlauf zweidimensional im Echtzeitverfahren abgebildet. Mit ihr können abdominelle Gefäße orientierend beurteilt werden.

► **Merke.**

Beurteilt werden **Gefäßverlauf** und -morphologie. Nachteilig ist die **Anfälligkeit gegenüber Artefakten** und die **fehlende Beurteilbarkeit der Blutströmungsrichtung**.

Mit der **Dopplersonografie** (s. S. 555) können die **Strömungsrichtung** des Blutes und **Strömungsveränderungen** nachgewiesen werden. Diese zeigen sich als **Flussbeschleunigung** und **poststenotische Strömungsturbulenzen** (**Abb. B-5.1a**).

Die **Duplexsonografie** stellt eine Kombination aus B-Scan-Sonografie mit einer integrierten Dopplereinheit dar. Das Strömungsprofil wird in einem gewünschten Messvolumen abgebildet (**Abb. B-5.1b**). Dadurch kann die Untersuchung auf standardisierte Punkte im Gefäß und Abschnitte mit suspekten Veränderungen beschränkt werden.

Mit der **farbkodierten Duplexsonografie (FKDS)** werden alle im B-Bild vorhandenen Flussinformationen in einer Farbskala kodiert (**Abb. B-5.2**).

B-5.1 Prinzip der einfachen Doppler- und der Duplexsonografie

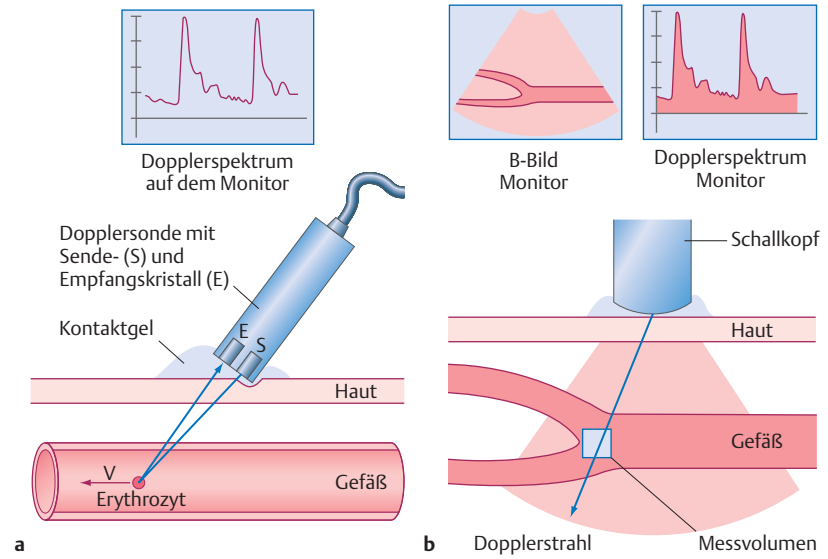

a Die **Dopplersonografie** beruht auf dem Doppler-Effekt. Danach kommt es zu einer Frequenzverschiebung zwischen der ausgesendeten und empfangenen Ultraschallwelle bei einer Reflexion durch ein sich bewegendes Objekt (z. B. Zellen des fließenden Blutes).

b Die **Duplexsonografie** stellt eine Kombination aus B-Scan-Sonografie mit einer integrierten Dopplereinheit dar. Der Untersuchungsgang wird durch die anatomische Kontrolle auf dem B-Bild erleichtert.

B-5.2 Farbkodierte Duplexsonografie (FKDS) der Karotisgabel

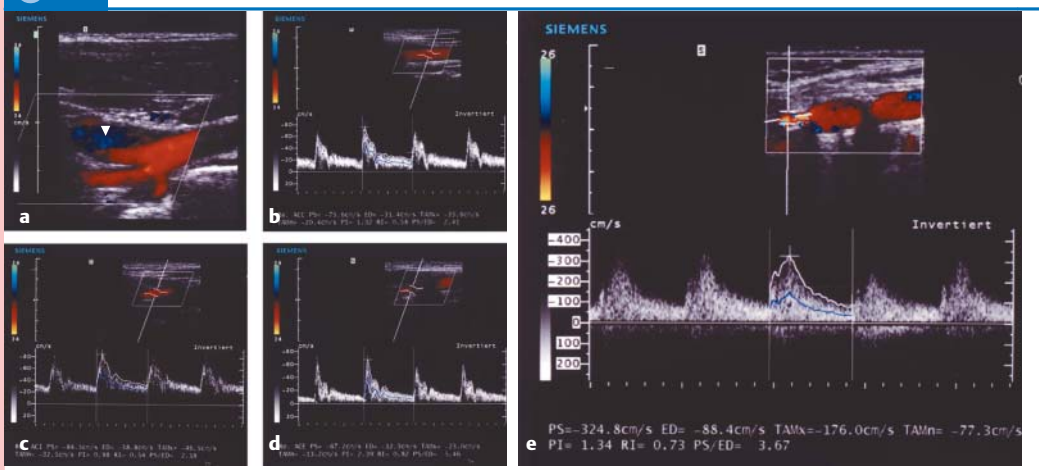

e Hochgradige Tandemstenose der A. carotis interna (ACI): An der proximalen Stenose zeigt sich eine Lumeneinengung der ACI mit einer dorsalen Schallauslöschung durch einen Kalkplaque. Die Ableitung der Dopplerkurve in der distalen Stenose ergibt einen Anstieg der maximalen systolischen Flussgeschwindigkeit auf 324 cm/s.

a Normalbefund: Im Abgangsbereich der A.carotis interna finden sich physiologische Strömungsturbulenzen (Pfeilspitze). Die ergänzenden Dopplerspektren zeigen die typischen Flussprofile für die A. carotis communis (**b**), interna (**c**) und externa (**d**).

Die **transkranielle Dopplersonografie (TCD)** dient der Untersuchung intrakranieller Gefäße (**Abb. B-5.3**).

mit Strömungsveränderungen wie Verwirbelungen und Flussbeschleunigungen direkt anschaulich abgebildet (**Abb. B-5.2**).

Für die Untersuchung der intrakraniellen Gefäße wurde die **transkranielle Dopplersonografie (TCD)** entwickelt (s. S. 555) (**Abb. B-5.3**).

B-5.3

B-5.3 TCD nach Subarachnoidalblutung

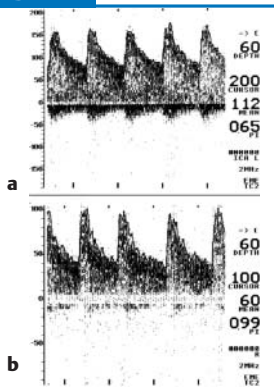

a Nach Operation eines Aneurysmas der linken A. cerebri media sind Gefäßspasmen mit einem mittleren Fluss (MEAN) von 112 cm/s in einer Tiefe (DEPTH) von 60 mm nachweisbar.

b Auf der Gegenseite findet sich eine normale Flussgeschwindigkeit in der A. cerebri media von 60 cm/s.

Indikationen: Die Ultraschallverfahren stellen als nichtinvasive und risikofreie Methoden ein geeignetes **Screening-Verfahren** für pathologische Gefäßveränderungen dar. Daneben sind sie zur **Verlaufskontrolle nach Operationen** am Gefäßsystem einsetzbar.

Indikationen: Ultraschallverfahren sind als Screening-Verfahren und zur **Verlaufskontrolle nach Operationen** einsetzbar.

Computertomografie und Magnetresonanztomografie

Methode (s. a. S. 73): Die **CT** erfolgt primär in einer axialen Schichtung und erlaubt eine Beurteilung insbesondere der großen Gefäße. Durch den Einsatz von Geräten der neuesten Generation mit Mehrdetektorzeilen-Spiraltechnik (MS), Volumenerfassung und einer kurzen Untersuchungszeit wird eine hohe räumliche Auflösung auch in der Längsachse erreicht. Sekundär können somit die Gefäße in beliebigen Ebenen (multiplanar) oder dreidimensional abgebildet werden. Die Darstellung der Gefäße wird durch die Dichteanhebung nach einer i. v.-Kontrastmittelgabe **(CE-MSCT)** erheblich verbessert.

Das Prinzip der **CT-Angiografie (CTA)** beruht auf der Dichteanhebung der Gefäße durch i. v.-Gabe von jodhaltigem Kontrastmittel. Erst durch die Entwicklung der Spiraltechnik konnte die Untersuchungszeit so stark verkürzt werden, um eine Datenerfassung in der arteriellen Bolusphase zu erreichen. Neue CT-Scanner mit Mehrzeilentechnik sind in der Lage, große Untersuchungsregionen abzudecken.

Im Vergleich zur CT bietet die **MRT** den Vorteil einer primären Schichtuntersuchung in jeder gewünschten Raumebene (axial, sagittal oder coronar und schräg). Der Blutfluss in den Gefäßen führt dabei zu einer Signalauslöschung. Mit der **Magnetresonanzangiografie (MRA)** wird durch Herausfilterung der umgebenden anatomischen Strukturen eine isolierte dreidimensionale Gefäßdarstellung erzeugt (**Abb. B-5.4**). Das Prinzip der sog. **„Time-of-Flight"-MRA (TOF-MRA)** besteht in einer schnellen Folge von Einzelimpulsen, durch die eine Absättigung der Spins und damit eine Abnahme der maximal möglichen Signalstärke in einem definierten Volumen bewirkt wird (**Abb. B-5.5**). So liefern konstante anatomische Strukturen lediglich ein schwaches Signal und tragen kaum zur Bildgebung bei, während mit dem Blutfluss senkrecht

Computertomografie und Magnetresonanztomografie

Methode (s. a. S. 73): Die **CT** erfolgt primär axial und erlaubt die Beurteilung insbesondere der großen Gefäße. Sekundär ist die multiplanare oder dreidimensionale Abbildung von Gefäßen möglich. Durch i. v.-Kontrastmittelgabe wird die Darstellung erheblich verbessert.

Mit der **CT-Angiografie (CTA)** kann durch Spiraltechnik eine Datenerfassung in der arteriellen Bolusphase erreicht werden.

Die **MRT** bietet den Vorteil einer primären Schichtuntersuchung in jeder gewünschten Raumebene. Mit der **Magnetresonanzangiografie (MRA)** wird eine isolierte dreidimensionale Gefäßdarstellung erzeugt (**Abb. B-5.4**). Bei der **„Time-of-Flight"-MRA (TOF-MRA)** liefern konstante anatomische Strukturen nur ein schwaches Signal, während mit dem Blutfluss senkrecht in die Schichtebene einströmende Spins ein kräftiges Signal geben. Dadurch entsteht ein hoher Kontrast zwischen Gefäßen und

B-5.4 CE-MRA der Aorta und der Becken-Bein-Arterien in Schrittverschiebetechnik

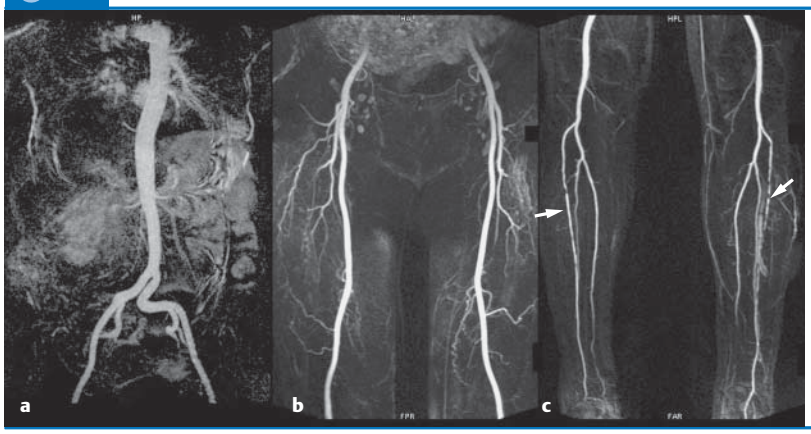

a, b Normale Gefäßanatomie von der Aorta bis zur A. poplitea.
c Darstellung von hochgradigen kurzstreckigen Stenosen der A. tibialis anterior beidseits (Pfeile).

B-5.5 Prinzip der MRA und der „Maximum-Intensity-Projektion" (MIP)

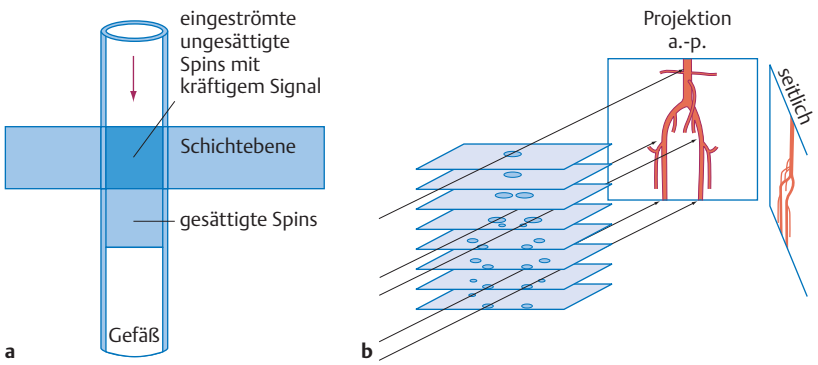

a In der Phase der Bildaufnahme wird durch eine Vorsättigung in der Schichtebene das Bildsignal der konstanten anatomischen Strukturen unterdrückt. Nur neu eingeströmte ungesättigte Spins der Gefäße ergeben ein kräftiges Signal (dunkel hervorgehoben).
b Aus den Einzelschichten wird ein dreidimensionaler Datensatz erzeugt. Entlang eines Projektionsstrahles werden dann nur die Punkte mit dem größten Signalwert (maximum intensitity) für das Projektionsbild verwendet und so ein übersichtliches Gefäßbild erzeugt.

B-5.6 MRA der Hirngefäße

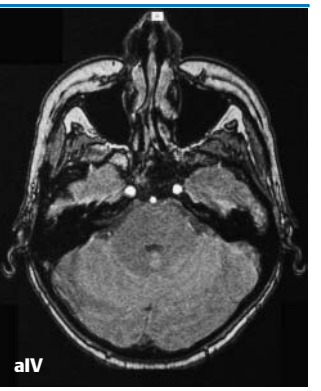

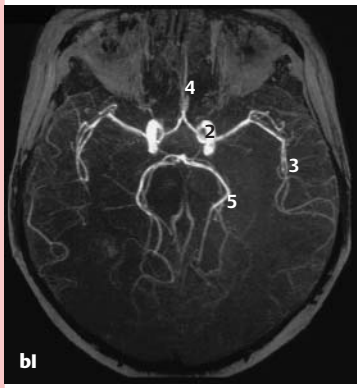

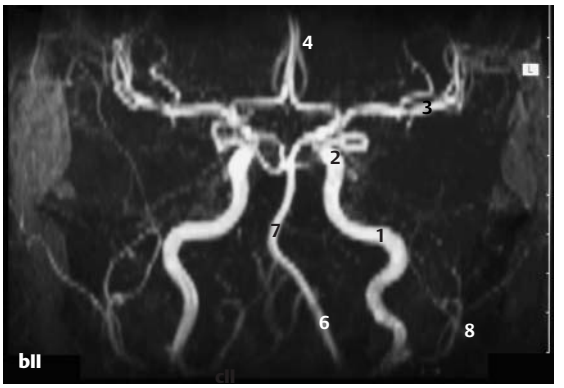

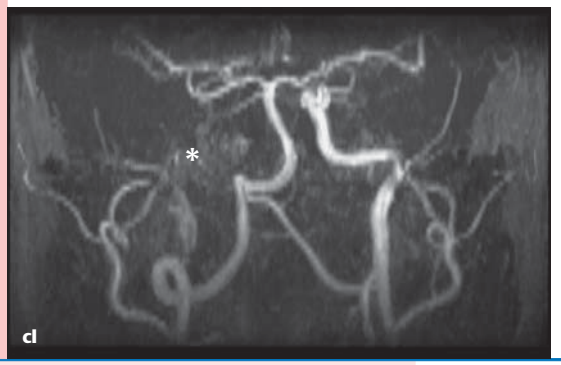

a, b Normalbefund: Aus dem Primärdatensatz (**a**) der TOF-Sequenz, der z. B. aus 64 Einzelschichten besteht, werden MIP-Rekonstruktionen (**b**) in der axialen und koronaren Ebene erzeugt.
1 A. carotis interna.
2 Karotissyphon.
3 A. cerebri media.
4 A. cerebri anterior.
5 A. cerebri posterior.
6 A. vertebralis.
7 A. basilaris.
8 A. carotis externa.

c Pathologischer Befund: Fehlende Darstellung der rechten A. carotis interna (Stern) in der TOF-MRA (**cI**). Die korrespondierende selektive Angiografie zeigt eine hochgradige Stenose (Pfeil) an der Schädelbasis bei einer Gefäßdissektion mit noch geringem Restfluss (**cII**). Die MRA überschätzt die Obstruktion und täuscht einen Verschluss vor.

Hintergrund ohne Gabe eines Kontrastmittels (s. **Abb. B-5.5** und **Abb. B-5.6**).

Durch **kontrastmittelverstärkte Angiografien (CE-MRA)** sind Untersuchungen in einer Atemanhaltephase möglich. Grundlage der Technik sind schnelle 3D-Gradientenechosequenzen, die vor und nach Kontrastmittelgabe an identischer Position durchgeführt werden. Daraus wird ein 3D-Datensatz erzeugt, der nur noch die Gefäßinformation enthält. Dadurch sind dynamische Serien z. B. der Lungendurchblutung mit einer Zeitauflösung von wenigen Sekunden möglich.

Die CE-MRA der Becken-Bein-Arterien wird in Schrittverschiebetechnik durchgeführt (s. **Abb. B-5.4**).

in die Schichtebene einströmende frische ungesättigte Spins ein kräftiges Signal geben. Dadurch entsteht ein hoher Kontrast zwischen blutdurchströmten Gefäßen und dem konstanten Hintergrund. Die Gefäßdarstellung erfolgt hier ohne die Gabe eines Kontrastmittels (**Abb. B-5.6**).

Die Weiterentwicklung der MR-Technologie, insbesondere die Einführung von noch leistungsfähigeren Gradientensystemen, haben den Einsatz von **kontrastmittelverstärkten Angiografien** (**CE-MRA**) möglich gemacht. Hiermit können Messzeiten von weniger als 25 s erreicht werden, so dass Untersuchungen in einer Atemanhaltephase möglich sind. Grundlage dieser Technik sind schnelle 3D-Gradientenechosequenzen, die vor und nach intravenöser Gabe von Kontrastmittel an identischer Position durchgeführt werden. Durch eine anschließende Bildsubtraktion wird ein 3D-Datensatz erzeugt, welcher nur noch die Gefäßinformation enthält. Durch den Verzicht auf räumliche Auflösung sind sogar dynamische Serien z. B. der Lungendurchblutung ähnlich der DSA möglich, mit einer zeitlichen Auflösung von wenigen Sekunden. Allerdings werden hohe Anforderungen an die Hardware gestellt, um eine ausreichend hohe Auflösung und Bildqualität erzielen zu können. Geeignet sind nur Hochfeldgeräte (mind. 1 Tesla) mit leistungsfähigen Gradientensystemen und speziellen Oberflächenspulen.

Die CE-MRA der Becken-Bein-Arterien wird in Schrittverschiebetechnik durchgeführt (s. **Abb. B-5.4**). Während der i. v.-Kontrastmittelinjektion werden zunächst die Aorta und das Becken untersucht, danach erfolgt automatisch eine Verschiebung der Tisch-

position zum Oberschenkel und abschließend zum Unterschenkel. Bei einer Dauer der Einzelmessungen von ca. 20 s können alle Regionen in einem Untersuchungsdurchgang abgebildet werden. Beim Vorliegen von AV-Fisteln oder einer beschleunigten Kontrastmittelpassage, z. B. bei Ulcus cruris, können allerdings störende Überlagerungen insbesondere in der Unterschenkelregion entstehen.

Bildbearbeitung: Unabhängig von der eingesetzten Methode erzeugen CTA und MRA jeweils einen Stapel von dünnen Primärschichten, der zur weiteren Bildverarbeitung genutzt wird.
Das einfachste Darstellungsverfahren ist die **„Maximum-Intensity-Projektion"(MIP)-Methode**. Dabei werden durch den dreidimensionalen Datensatz Projektionsbilder erzeugt, wobei jeweils der Punkt entlang des Projektionsstrahles mit der höchsten Signalintensität auf der Projektionsebene abgebildet wird (**Abb. B-5.5**, **Abb. B-5.6**).
Eine dreidimensionale Ansicht erhält man mit der **3D-Oberflächenrekonstruktion** („Shaded-Surface-Display"). Durch Festlegen eines Schwellenwertes für den Dichtewert, werden die Gefäße von ihrem Hintergrund getrennt. Dieser als Segmentation bezeichnete Vorgang erzeugt ein Bildobjekt, welches mit einer virtuellen Lichtquelle beleuchtet wird und so einen dreidimensionalen Eindruck vermittelt (**Abb. B-5.7**).
Bei der **Volumen-Rendering-Technik (VRT)** entfällt die Segmentation und der Volumendatensatz kann direkt sichtbar gemacht werden. Über eine sog. Transferfunktion werden an der Bearbeitungsworkstation den anatomischen Strukturen unterschiedliche Transparenz- und Helligkeitswerte zugewiesen. Auf diese Weise bleibt die gesamte Bildinformation erhalten, aber die abzubildenden Gewebe werden hervorgehoben. Diese Technik erfordert allerdings hohe Rechnerkapazitäten.

Bildbearbeitung: CTA und MRA erzeugen einen Stapel dünner Primärschichten für die weitere Bildverarbeitung. Mit der **„Maximum-Intensity-Projektion"(MIP)-Methode** wird jeder Punkt entlang des Projektionsbildes mit der höchsten Signalintensität abgebildet (**Abb. B-5.5**, **Abb. B-5.6**).

Mit der **3D-Oberflächenrekonstruktion** („Shaded-Surface-Display") erhält man eine dreidimensionale Ansicht der Gefäße (**Abb. B-5.7**).

Bei der **Volumen-Rendering-Technik (VRT)** kann der Volumendatensatz direkt sichtbar gemacht werden.

Indikationen: CTA und MRA haben zu einem erheblichen Wandel in der Gefäßdiagnostik geführt und treten in Konkurrenz zur Katheterangiografie. Beide Verfahren ermöglichen eine detaillierte Darstellung vieler Gefäßregionen ohne invasive Arterienpunktion, wobei die Einsatzgebiete stark überlappen. Die **CTA** besitzt die **höhere räumliche Auflösung**; sie kann bei Patienten mit Herzschrittmacher oder ferromagnetischen Implantaten eingesetzt werden und ist weniger anfällig gegenüber Bewegungsstörungen. Etabliert ist sie in der **Diagnostik der Lungen- und Abdominalgefäße**, z. B. zur Abklärung einer Lungenembolie oder von Aortenaneurysmen oder Dissektionen.
Die **MRA** kommt ohne ionisierende Strahlung und ohne Gabe von jodhaltigem Kontrastmittel aus und ist deshalb bei vorbestehender Nieren- oder Schilddrüsenerkrankung vorzuziehen. Haupteinsatzgebiet der **TOF-Angiografie** ist die Darstellung der **intrakraniellen Gefäße**, da eine hohe räumliche Auflösung ohne Kontrastmittelgabe erzielt werden kann. In anderen Körperregionen, wo mit Atembewegungen zu rechnen ist, wird wegen der kürzeren Untersuchungszeiten die CE-MRA bevorzugt.

Indikationen: CTA und MRA treten in Konkurrenz zur Katheterangiografie. Beide ermöglichen eine detaillierte Darstellung vieler Gefäßregionen ohne invasive Arterienpunktion. Die **CTA** besitzt die **höhere räumliche Auflösung**. Sie ist für Patienten mit Herzschrittmacher geeignet und v. a. in der **Diagnostik der Lungen- und Abdominalgefäße** etabliert.

Die **MRA** kommt ohne ionisierende Strahlung und jodhaltiges Kontrastmittel aus und ist deshalb bei Nieren- oder Schilddrüsenerkrankung vorzuziehen. Die **TOF-Angiografie** wird v. a. zur Darstellung der **intrakraniellen Gefäße** eingesetzt.

B-5.7 CTA der Bauchaorta bei einem Patienten mit einem rupturierten infrarenalen Aortenaneurysma

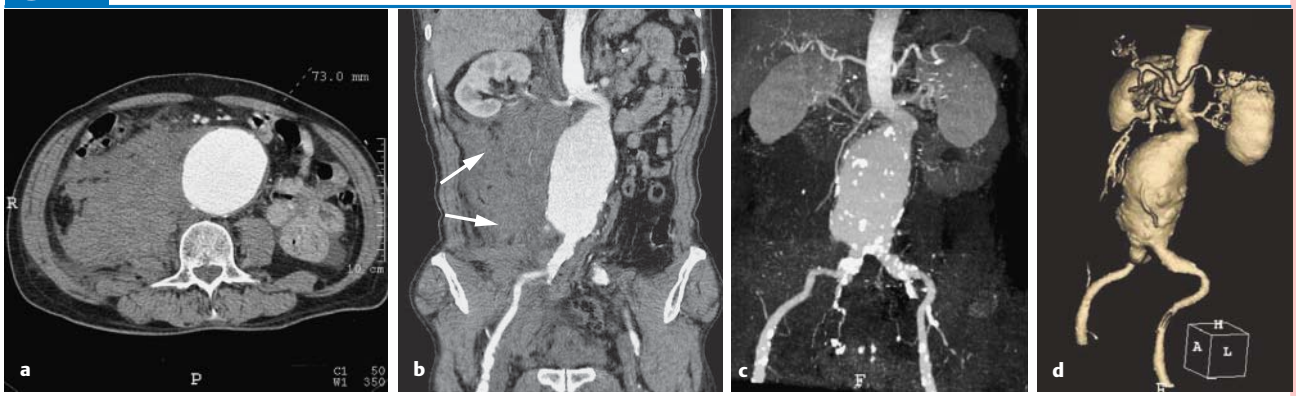

a Die Untersuchung mit i. v.-Gabe eines Kontrastmittel-Bolus liefert innerhalb einer Atemanhaltephase eine vollständige Darstellung der Aorta und Beckenarterien. Aus dem Datensatz von axialen Dünnschichtaufnahmen ergeben sich unterschiedliche Darstellungsmöglichkeiten.
b Mit der multiplanaren Rekonstruktion (MPR) erhält man hochaufgelöste Projektionen in jeder beliebigen Raumebene, sodass z. B. die Ausdehnung des retroperitonealen Hämatoms (Pfeile) und die Verlagerung der rechten Niere optimal beurteilt werden können.
c Die MIP-Projektion gibt einen guten Überblick über alle abdominellen Gefäße und stellt Gefäßstenosen und -verkalkungen dar.
d Mit der 3D-Darstellung (SSD) wird ein räumlicher Eindruck vermittelt, wodurch die Aneurysmaausdehnung und die Beziehung zu den angrenzenden Gefäßen gut erkennbar sind.

Angiografie

Methode

Die Angiografie erlaubt durch Injektion von jodhaltigen, **positiven Kontrastmitteln** eine übersichtliche Darstellung des Gefäßsystems.

Bei jodhaltigen Kontrastmitteln bestehen **Kontraindikationen** (s. S. 91). Als Alternativen bei Hochrisikopatienten bieten sich die CO_2-Angiografie oder Gadolinium-DTPA an.

Die **Punktion einer Arterie** wird in Lokalanästhesie durchgeführt. Mehrere Gefäßzugänge stehen zur Auswahl (**Abb. B-5.8**). Meist wird der **transfemorale** Zugang gewählt. Wichtige Kontraindikationen für eine Arterienpunktion sind Gerinnungsstörungen, Infektionen an der Punktionsstelle und sackförmige Aneurysmen. Bei schwierigen Verhältnissen wird das Gefäß unter Durchleuchtung in Höhe der Femurkopfmitte punktiert.

Die Kontrastmittelinjektion erfolgt in **Seldinger-Technik** (**Abb. B-5.9**) oder direkt mittels **Feinnadelangiografie** (s. S. 391).

Durch das Kontrastmittel kommt es in ca. 3 % der Punktionen zu **allergischen und allergieähnlichen Reaktionen** (s. S. 91).

Punktions- und katheterassoziierte Risiken sind beim transfemoralen Zugang am niedrigsten. Typische Komplikationen sind:

Angiografie

Methode

Die übersichtlichste Darstellung der Arterien gelingt mit der Angiografie durch die Injektion von Kontrastmitteln in das Gefäßsystem. Hierzu kommen fast ausschließlich jodhaltige Substanzen zum Einsatz, die als **positive Kontrastmittel** wirken. Die höhere Absorption der Röntgenstrahlen im Gefäß führt so zu einer geringeren Schwärzung des Röntgenfilms. Bei DSA-Anlagen werden die unterschiedlichen Dichtewerte mithilfe eines Bildverstärkersystems digital umgewandelt.

Das Kontrastmittel kann entweder intraarteriell oder intravenös appliziert werden. Die jodhaltigen Kontrastmittel haben eine Reihe von **Kontraindikationen** (s. S. 91). In diesen Fällen bieten sich als alternative Untersuchungsmethoden bei Hochrisikopatienten die CO_2-Angiografie (negatives Kontrastmittel) oder die Verwendung von Gadolinium-DTPA (positives Kontrastmittel) an.

Die **Punktion einer Arterie** zur Angiografie wird in Lokalanästhesie durchgeführt. Mehrere Gefäßzugänge stehen dabei zur Auswahl (**Abb. B-5.8**). Für die meisten Übersichts- und selektiven Angiografien wird der **transfemorale** Zugang gewählt. Die A. femoralis communis ist in der Regel einfach zu punktieren und die Komplikationsrate mit unter 2 % niedriger als bei den übrigen Gefäßzugängen (s. S. 425). Die wichtigsten **Kontraindikationen** für eine Arterienpunktion sind eine nicht korrigierbare Gerinnungsstörung, eine Infektion an der Punktionsstelle und sackförmige Aneurysmen.

Bei schwierigen Punktionsverhältnissen wird unter Durchleuchtung der Femurkopf als anatomische Leitstruktur aufgesucht und das Gefäß in Höhe der Femurkopfmitte punktiert. Damit ist normalerweise ein ausreichender Abstand zur Femoralisgabelung und zum Leistenband gewährleistet.

Die Kontrastmittelinjektion erfolgt in der Regel über spezielle Katheter nach einer Punktion in **Seldinger-Technik** (**Abb. B-5.9**). In einigen Fällen reicht auch eine direkte Injektion über eine schmalkalibrige Punktionsnadel **(Feinnadelangiografie,** s. S. 391).

Bei den **Komplikationen** der Angiografie muss zwischen den kontrastmittel- und den punktionsbedingten Risiken unterschieden werden. Durch das Kontrastmittel kommt es in ca. 3 % zu **allergischen und allergieähnlichen Reaktionen** (s. S. 91).

Die **punktions- und katheterassoziierten Komplikationen** hängen vom arteriellen Zugangsweg ab. Der bevorzugte transfemorale Zugang hat dabei das niedrigste Risiko. Typische Komplikationen sind:

B-5.8 Arterielle Gefäßzugänge

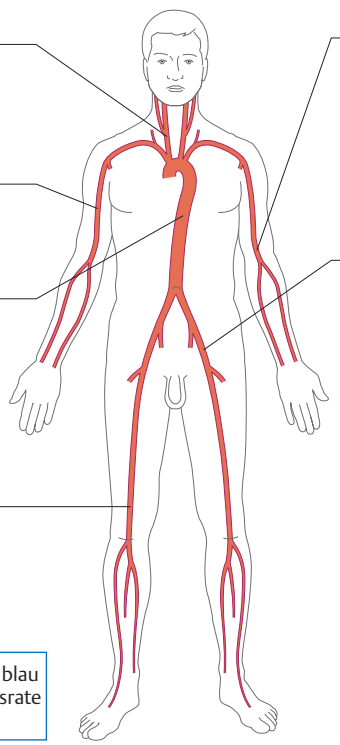

A. carotis
Direktpunktion der A. carotis communis oder interna in Ausnahmefällen zur Darstellung der intrakraniellen Gefäße

A. axillaris (3,3 %)
Alternativzugang für Katheter- und Gegenstromangiografie

Aorta abdominalis (2,9 %)
hohe (BWK 12) oder tiefe (LWK 2) translumbale Punktion der Aorta z. B. bei Gefäßverschlüssen der Becken- und Beinarterien, wenn eine transfemorale Katheterplatzierung nicht möglich ist

A. poplitea
retrograde Punktion zur Gefäßrekanalisation im Rahmen einer PTA, wenn eine antegrade Verschlussrekanalisation der A. femoralis superficialis nicht gelingt

Die am häufigsten genutzten Zugangswege sind blau unterlegt und die durchschnittliche Komplikationsrate in Klammern angegeben.

A. brachialis (7 %)
retrograd:
— Zugang für Katheter- und Gegenstromangiografie der Handarterien

antegrad:
— Gefäßintervention z. B. Embolisation von Malformationen der Handarterien

A. femoralis communis (1,7 %)
retrograd:
— Katheterangiografie aller Gefäßregionen
— Feinnadelangiografie der peripheren ipsilateralen Arterien
— Gefäßinterventionen der proximal gelegenen Regionen

antegrad:
— Gefäßinterventionen der distalen Arterien

Femoralispunktion

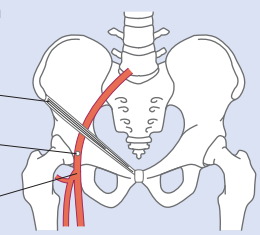

B-5.9 Arterielle Punktion in Seldinger-Technik

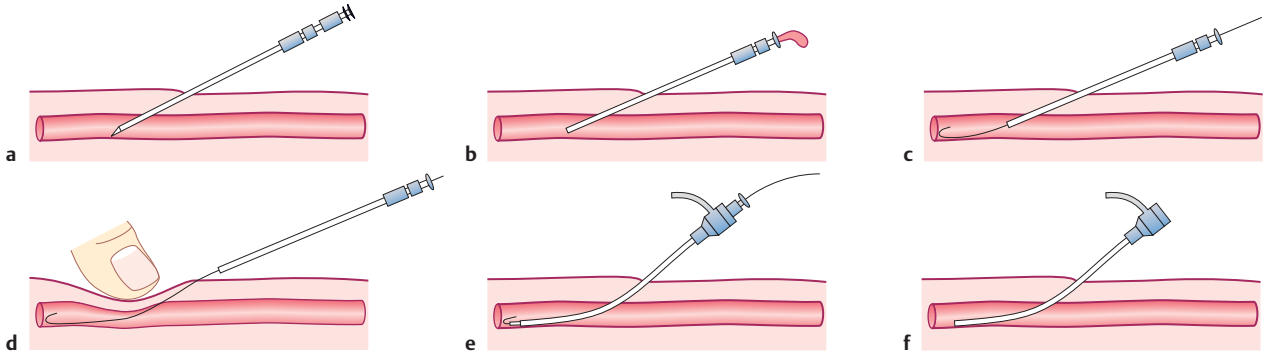

a Nach örtlicher Betäubung mit ca. 10 ml Lokalanästhetikum wird der Gefäßverlauf palpiert. Anschließend wird eine Punktionsnadel in einem Winkel von etwa 45° zur Hautoberfläche in Richtung des Arterienpulses vorgeschoben, bis der Puls von der Nadel übertragen wird. Im Idealfall wird nur die vordere Arterienwand durchstochen.
b Wird dann die Innennadel entfernt, zeigt ein pulsierender Blutaustritt die richtige intraluminale Lage an.
c Im nächsten Schritt wird ein Führungsdraht in die belassene Außenkanüle eingeführt.
d Unter manueller Kompression der Punktionsstelle wird die Außenkanüle entfernt.
e Über den weiterhin im Gefäß liegenden Draht wird nun die Gefäßschleuse eingeführt. Die relativ flexible Schleuse wird durch einen koaxial liegenden Dilatator stabilisiert. Dieser besitzt eine sich verjüngende Spitze, verhindert damit Gefäßverletzungen und erweitert den Punktionskanal wahlweise auf zwischen etwa 4 und 10 F (1 French = 0,33 mm).
f Dilatator und Draht können jetzt entfernt werden, wobei ein Hämostaseventil einen ungewollten Blutaustritt verhindert. Ein Seitenarm gestattet das Spülen der Schleuse und die Gabe von Kontrastmittel oder Medikamenten.

- Eine **lokale Nachblutung** tritt häufig als banales subkutanes Hämatom auf. Selten ist eine Nachblutung operationspflichtig.

► Merke. Gefährlich sind Einblutungen in das Retroperitoneum (z. B. bei einer femoralen Punktion oberhalb des Leistenbandes), die unerkannt zu massiven Blutverlusten und zu einem Volumenmangelschock führen.

- Ein **Aneurysma spurium** entsteht bei fehlendem Verschluss der Punktionsstelle an der Gefäßwand mit Ausbildung eines durchströmten Hämatoms.
- Als **arteriovenöse Fistel** bezeichnet man eine iatrogen verursachte Verbindung von Arterie und Vene.
- Die **Gefäßdissektion** entsteht durch Ablösung der Gefäßintima durch die Punktionsnadel, den Führungsdraht oder den Katheter.
- Eine **arterielle Thrombose** oder ein peripherer **embolischer Gefäßverschluss** bleiben oft asymptomatisch oder führen je nach Lokalisation zu einer Organ- oder Extremitätenischämie. Klinisch bedeutsam sind zum Beispiel transitorische ischämische Attacken (TIA) und Hirninfarkte durch Kathetermanipulationen in den Halsgefäßen.

Feinnadelangiografie

Für angiografische Kontrolluntersuchungen oder zur Abklärung spezieller Fragestellungen wird oft eine **i. a.-Feinnadelangiografie** durchgeführt. Gefäßzugänge sind die A. femoralis communis und die A. brachialis zur Darstellung der gleichseitigen Bein- bzw. Unterarm- und Handarterien. Die Kontrastmittelgabe erfolgt über eine arteriell gelegene dünnlumige Kanüle mit einem Durchmesser von weniger als 1 mm. Durch den kleinkalibrigen Gefäßzugang besteht bei dieser Technik nur ein geringes Nachblutungsrisiko, so dass diese Untersuchung eine einfache und schnell (auch ambulant) durchführbare Alternative zur Katheterangiografie darstellt.

Katheterangiografie

Die meisten Angiografien werden mithilfe von speziellen Kathetern durchgeführt. Zunächst wird nach arterieller Punktion in Seldinger-Technik ein Schleusensystem eingeführt. Diese Gefäßschleuse besitzt ein Hämostaseventil, welches einen unkontrollierten Blutverlust verhindert und einen Seitenarm („Sideport"), über den Kontrastmit-

- **lokale Nachblutung**

► Merke.

- **Aneurysma spurium**
- **arteriovenöse Fistel**
- **Gefäßdissektion**
- **arterielle Thrombose** oder **peripherer embolischer Gefäßverschluss** (z. B. TIA durch Kathetermanipulationen in den Halsgefäßen)

Feinnadelangiografie

Für Kontrolluntersuchungen oder spezielle Fragestellungen vor allem an den Extremitäten wird oft eine **i. a.-Feinnadelangiografie** durchgeführt. Durch den kleinkalibrigen Zugang besteht nur geringes Nachblutungsrisiko.

Katheterangiografie

Sie wird meist mithilfe spezieller Katheter durchgeführt. Nach der Punktion wird ein Schleusensystem in die Arterie eingeführt. Dieses verhindert Blutverlust und ermöglicht den Katheterwechsel. Bei einer **selektiven**

B-5.10

B-5.10 Katheterkonfigurationen

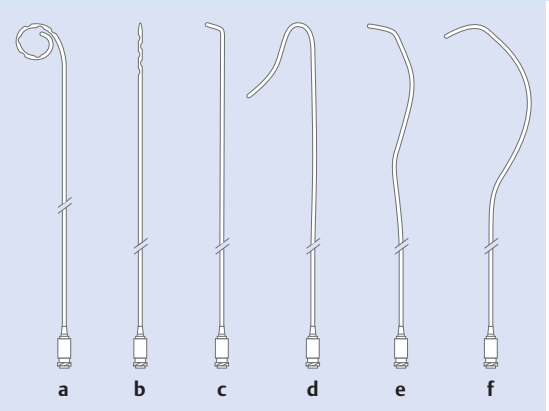

Selektivkatheter besitzen nur ein endständiges Lumen zur gezielten Kontrastierung der sondierten Gefäße. **Übersichtskatheter** haben zusätzlich seitliche Öffnungen, um eine gleichmäßige Kontrastierung in dem großen Gefäß zu erreichen. **Übersichtskatheter:** **a** Pigtail **b** Aortic Flush. **Selektivkatheter:** **c** Berenstein bzw. Vertebralis **d** Sidewinder **e** Headhunter **f** Cobra.

Sondierung wird der Katheter im Hauptversorgungsgefäß eines Organs platziert (**Abb. B-5.10**). Bei Platzierung in einer peripheren Organarterie spricht man von **superselektiver Positionierung**.

tel oder Medikamente injiziert werden können. Die Gefäßschleuse ermöglicht mehrfache Katheterwechsel bei schwierigen und langwierigen Gefäßsondierungen ohne zusätzliches Trauma an der Punktionsstelle. Zahlreiche Katheterkonfigurationen und Führungsdrähte stehen zur Verfügung. Mit ihnen ist eine **selektive Sondierung** nahezu aller Gefäßareale möglich (**Abb. B-5.10**), d. h. die gezielte Platzierung des Katheters im Hauptversorgungsgefäß des zu untersuchenden Organs. Eine noch gezieltere Positionierung in einer peripheren Organarterie wird als **superselektiv** bezeichnet.

Als Steuerungshilfe dienen **spezielle Führungsdrähte** mit unterschiedlich geformten Drahtspitzen.

Als Steuerungshilfen dienen **spezielle Führungsdrähte** mit unterschiedlichen Konfigurationen der Drahtspitze (z. B. gerade, gebogen, J-förmig). Diese Drähte zeichnen sich durch eine besondere Beschaffenheit der Oberfläche aus, um die Gleitfähigkeit zu erhöhen (hydrophile Beschichtung) und die Thrombogenität zu reduzieren (Heparinbeschichtung).

Gegenstromangiografie

Sie wird gelegentlich zur Darstellung der Kopf- und Halsgefäße eingesetzt. Mit einer Kontrastmittelinjektion in die A. brachialis werden durch Strömungsumkehr die A. vertebralis und A. carotis (nur rechtsseitig) retrograd gefüllt und darstellbar.

Gegenstromangiografie

In der Neuroradiologie (s. a. S. 557) wird zur Darstellung der Kopf- und Halsgefäße gelegentlich die **Gegenstromangiografie** eingesetzt. Nach Punktion der A. brachialis wird Kontrastmittel mit einer mechanischen Druckspritze über eine Kanüle injiziert. Durch den erzeugten Überdruck kommt es zu einer Strömungsumkehr und zu einer retrograden Füllung der Armgefäße bis zum Abgang am Aortenbogen. Während bei einer linksseitigen Kontrastmittelinjektion aufgrund der anatomischen Gegebenheiten nur die gleichseitige A. vertebralis gefüllt wird, stellen sich bei einer Untersuchung der rechten Seite über den Truncus brachiocephalicus die gleichseitige A. vertebralis und A. carotis dar. Es handelt sich um eine risikoarme Technik, da eine selektive Gefäßsondierung hierbei nicht erforderlich ist.

Blattfilmangiografie

Hierbei werden nach Kontrastmittelinjektion in rascher Folge konventionelle Röntgenaufnahmen angefertigt. Die Blattfilmangiografie ist inzwischen durch die DSA abgelöst worden.

Blattfilmangiografie

Bei der Blattfilmangiografie werden nach Kontrastmittelinjektion in rascher Folge konventionelle Röntgenaufnahmen der interessierenden Körperregion angefertigt. Dadurch kommt es zu einer Summationsaufnahme mit Darstellung der kontrastmittelgefüllten Gefäße und den umgebenden röntgendichten Strukturen.

Es gibt keine speziellen Indikationen zur Blattfilmangiografie, die inzwischen praktisch vollständig durch die DSA abgelöst ist. Sie wird nur dort eingesetzt, wo keine DSA verfügbar ist.

Bei der **Verschiebetischangiografie** wird der Untersuchungstisch dem Blutfluss entgegen unter der Röntgenröhre bewegt (**Abb. B-5.11**).

Bei der **Verschiebetischangiografie** wird nach Kontrastmittelgabe in die Aorta abdominalis der Untersuchungstisch automatisch dem Blutfluss entgegen unter der Röntgenröhre bewegt (**Abb. B-5.11**). So kann das gesamte arterielle Gefäßsystem von der Aorta abdominalis bis zu den Fußarterien mit einer einmaligen Gabe von etwa 80 ml Kontrastmittel abgebildet werden.

B-5.11 Verschiebetischangiografie

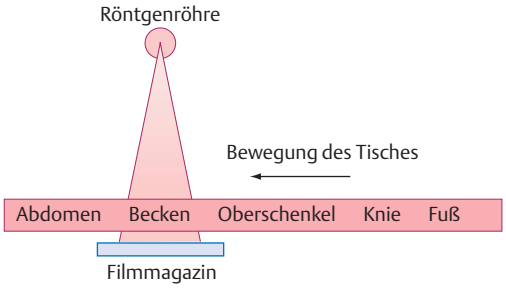

Mit der Verschiebetischangiografie können die Becken-Bein-Arterien nach einmaliger Kontrastmittelgabe durch Bewegung des Röntgentisches dargestellt werden.

B-5.11

Digitale Subtraktionsangiografie (DSA)

Bei der **digitalen Subtraktionsangiografie (DSA)** werden die Dichteunterschiede nicht auf einem Röntgenfilm abgebildet, sondern von einem Bildverstärkersystem auf einen Analog/Digital-Konverter übertragen. Die unterschiedlichen Dichtewerte werden als Zahlenwerte registriert und die hierdurch erzeugten digitalen Aufnahmen in einem Rechnersystem gespeichert (**Abb. B-5.12**).

Die Bilderzeugung erfolgt durch Differenzbildung von zwei digitalen Aufnahmen. Dabei wird ein sog. „**Maskenbild**“ von einem „**Füllungsbild**“ nach Gefäßkontrastierung subtrahiert. Grundsätzlich kann jede gespeicherte Aufnahme sowohl als Masken- oder Füllungsbild verwendet werden. Um ein möglichst kontrastreiches Subtraktionsbild zu erhalten, welches nur die Gefäßstrukturen zeigt, wird eine Leeraufnahme vor Eintreffen des Kontrastmittel-Bolus als Maske gewählt. Die verschiedenen Phasen der Kontrastmittelpassage (z. B. früharteriell, arteriell, kapillär, venös) können durch entsprechende Auswahl von Füllungsbildern dargestellt werden.

Moderne DSA-Anlagen verfügen über Auswertekonsolen, die dem Untersucher zahlreiche Möglichkeiten der elektronischen Bildbearbeitung erlauben. So lassen sich Bewegungsartefakte durch Verschieben von Masken- und Füllungsbildern (Pixel-Shift) ausgleichen. Die Bildkontraste können elektronisch verstärkt werden und zur besseren Orientierung kann zusätzlich der anatomische Hintergrund (Knochenbild) mit eingeblendet werden. Allerdings kann die elektronische Bildbearbeitung auch Artefakte produzieren und so zu Fehlinterpretationen führen.

Weitere **Vorteile** der DSA gegenüber der konventionellen Blattfilmtechnik bestehen in der frühzeitigen Erkennung der Katheterposition während der Kontrastmittelinjektion und der sofortigen Verfügbarkeit der Aufnahmen auf dem Monitor, wodurch die zeitraubende Entwicklung der Bilder entfällt.

Durch das hohe Kontrastauflösungsvermögen kann Kontrastmittel eingespart werden. Darüber hinaus steht die sog. Pfadfindertechnik („road-map“) zur Verfügung, bei der dem aktuellen Durchleuchtungsbild ein zuvor angefertigtes Subtraktionsangiogramm in Echtzeit unterlegt wird. Dies gewährleistet die selektive Gefäßsondierung unter Sichtkontrolle und ist von besonderer Wichtigkeit bei Gefäßinterventionen.

Digitale Subtraktionsangiografie (DSA)

Bei der DSA werden die Bildinformationen in ein digitales Signal umgewandelt und in einem Rechnersystem gespeichert (**Abb. B-5.12**).

Die Bilderzeugung erfolgt durch Subtraktion eines „**Maskenbildes**“ von einem „**Füllungsbild**“. Dadurch werden alle konstanten Strukturen eliminiert und es resultiert ein reines „Gefäßbild“. So können die verschiedenen Phasen der Kontrastmittelpassage (z. B. früharteriell, arteriell, kapillär, venös) dargestellt werden.

Die elektronische Bildbearbeitung erlaubt den Ausgleich von Artefakten, kann aber auch zu Fehlinterpretationen führen.

Vor- und Nachteile der DSA gegenüber der konventionellen Blattfilmtechnik s. **Tab. B-5.1**.

B-5.12 Funktionsprinzip der DSA

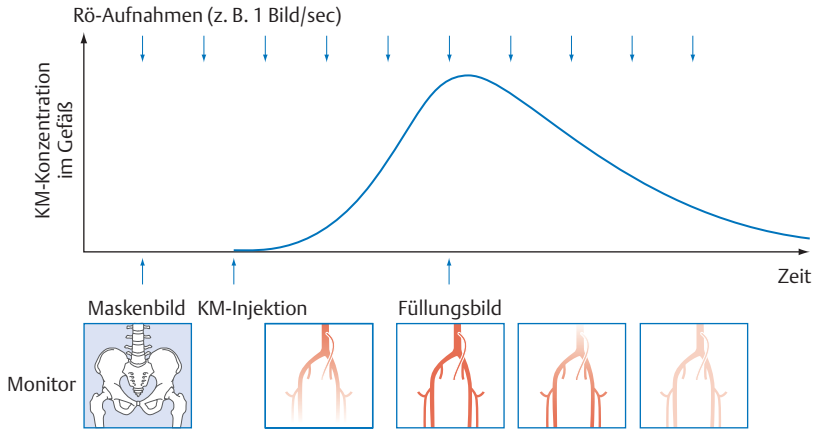

B-5.12

B-5.1

B-5.1 Vor- und Nachteile der DSA

Vorteile	■ elektronische Bildbearbeitung ■ sofortige Verfügbarkeit der Angiogramme auf dem Monitor ■ häufig Kontrastmitteleinsparung durch hohe Kontrastauflösung ■ „road-map"-Technik
Nachteil	■ geringeres räumliches Auflösungsvermögen

Ein **Nachteil** gegenüber der Blattfilmangiografie ist das niedrigere räumliche Auflösungsvermögen, das bei der DSA durch eine fest vorgegebene Bildmatrix begrenzt wird (**Tab. B-5.1**).

Intraarterielle DSA: Der Untersuchungsverlauf entspricht dem der Blattfilmangiografie, jedoch werden feinere Dichtedifferenzierungen und eine überlagerungsfreie Darstellung erreicht.
Indikationen: Stenosierende oder aneurysmatische Gefäßveränderungen, Lokalisation arterieller Blutungen, Beurteilung der Tumorversorgung. Eine endovaskuläre Therapie kann direkt angeschlossen werden.

Intraarterielle DSA: Der Untersuchungsverlauf entspricht dem der Blattfilmangiografie. Die Möglichkeiten der Bildsubtraktion und der elektronischen Kontrastanhebung erlauben jedoch Dichtedifferenzierungen und überlagerungsfreie Gefäßdarstellungen, die mit der konventionellen Angiografie nicht erreichbar sind. Die Kontrastmittelmenge und damit auch der Querschnitt der verwendeten Katheter kann gegenüber der Blattfilmangiografie reduziert werden.
Indikationen: Die i. a.-DSA ist das **Standardverfahren zur gezielten Darstellung der Körperarterien**. Sie wird eingesetzt bei stenosierenden oder aneurysmatischen Gefäßveränderungen, zur Lokalisation von arteriellen Blutungen und gelegentlich zur Beurteilung der Tumorversorgung. Im Gegensatz zu den nicht invasiven Verfahren (Sonografie, CTA, MRA) kann direkt eine endovaskuläre Therapie angeschlossen werden.

Intravenöse DSA: Das Kontrastmittel wird über einen Katheter im rechten Herzvorhof injiziert. Nach Passage des Lungenkreislaufs können die großen Arterien beurteilt werden.
Vorteile sind geringe Invasivität, niedrige Komplikationsrate und ambulante Durchführbarkeit. **Nachteile** sind v. a. hoher Kontrastmittelbedarf und die damit verbundene Kreislaufbelastung.
Die i. v.-DSA ist fast vollständig durch CTA und MRA ersetzt worden. Gelegentlich wird sie zur postoperativen Kontrolle eingesetzt (**Abb. B-5.13**).

Intravenöse DSA: Die hohe Empfindlichkeit der DSA gegenüber Dichteunterschieden wird ausgenutzt, um Gefäße nach einer i. v.-Kontrastmittel-Applikation darzustellen. Hierzu wird das Kontrastmittel über einen Venenkatheter injiziert, der bis in die V. cava superior oder den rechten Herzvorhof vorgeschoben wird. Nach Passage des Lungenkreislaufes können die großen Arterien für eine Reihe von Fragestellungen beurteilt werden.
Die **Vorteile** des Verfahrens liegen in der ambulanten Durchführbarkeit, der geringen Invasivität und der niedrigen Komplikationsrate. **Nachteile** gegenüber der intraarteriellen DSA sind v. a. der deutlich erhöhte Kontrastmittelbedarf und die damit verbundene Kreislaufbelastung. Die Untersuchungsqualität wird durch Bewegungsartefakte, z. B. bei unruhigen Patienten, oder durch die Darmperistaltik bei abdominellen Untersuchungen zum Teil erheblich reduziert. Beeinträchtigt wird sie daneben durch eine Verzögerung des Kontrastmittelbolus bei einer Herzinsuffizienz oder einer Erkrankung der Lungenstrombahn.
Die i. v.-DSA hat die anfänglich auf sie gesetzten Hoffnungen nicht erfüllt. Soweit verfügbar, ist diese Methode **fast vollständig durch die CTA und MRA ersetzt worden**. Bei speziellen Fragestellungen, die keine maximale räumliche Auflösung erfordern, wird sie gelegentlich verwendet, insbesondere wenn auf eine arterielle Punktion verzichtet werden soll, z. B. bei postoperativen Kontrollen (**Abb. B-5.13**).

B-5.13

B-5.13 i. v.-DSA zur postoperativen Kontrolle einer aortobifemoralen Gefäßprothese

Erkennbar ist eine geringe Einschnürung an der proximalen Anastomose (Pfeil) und eine durchflossene A. mesenterica inferior (offener Pfeil), die am linken Prothesenschenkel (Stern) reinseriert wurde.

Technische Weiterentwicklungen sind die digital subtrahierte Rotationsangiografie und DSA-Schrittverschiebung. Die **Rotationsangiografie** ermöglicht, durch winkelgetriggerte Drehung des C-Bogens mehrere Ebenen einer Gefäßregion aufzunehmen. Haupteinsatzgebiet ist die **Neuradiologie** z. B. zur Darstellung intrakranieller Aneurysmen. Die **DSA-Schrittverschiebetechnik** basiert auf dem gleichen Grundprinzip wie die Blattfilmtechnik (s. **Abb. B-5.11**) und wird zur Darstellung der **Beinarterien** eingesetzt. Bei beiden Verfahren werden DSA-Aufnahmen erzeugt, indem zunächst ein Maskendurchlauf der gesamten Untersuchungsregion und anschließend eine Füllungsserie mit identischen Aufnahmepositionen im Verlauf einer einzigen Kontrastmittelinjektion aufgenommen und subtrahiert werden. Dadurch können Untersuchungszeit, Strahlenexposition und Kontrastmittelmenge reduziert werden. Mit einer speziellen Nachbearbeitungssoftware können aus den Daten der Rotationsangiografie dreidimensionale Rekonstruktionen erzeugt werden.

Technische Weiterentwicklungen sind die **digital subtrahierte Rotationsangiografie** (v. a. Neuroradiologie) und **DSA-Schrittverschiebung** (Darstellung der Beinarterien).

5.1.2 Leitbefunde – vom radiologischen Befund zur Diagnose

Aufgrund der möglichen, vor allem auch von der Lokalisation abhängigen Symptomenvielfalt bei Erkrankungen von Arterien und Venen gibt es keine typischen Leitbefunde, die hier sinnvoll beschrieben/dargestellt werden könnten.

5.1.2 Leitbefunde – vom radiologischen Befund zur Diagnose

5.1.3 Wichtige Krankheitsbilder – von der Diagnose zum Befund

Anatomische Varianten und Anomalien

Anlagevarianten der Gefäße sind häufig und meist Residuen der Embryonalentwicklung. Der überwiegende Anteil ist klinisch symptomlos und wird als Zufallsbefund angiografisch oder intraoperativ entdeckt. Nur wenige Formen treten im Laufe der ersten Lebensjahre mit einer klinischen Symptomatik in Erscheinung. Die Kenntnis einiger Varianten ist jedoch im Zusammenhang mit Operationen und Katheteruntersuchungen erforderlich (**Abb. B-5.14**):

- **Abgangsvarianten der supraaortalen Arterien:** Am häufigsten sind ein gemeinsamer Abgang von Truncus brachiocephalicus und linker A. carotis communis (etwa 22 %) und ein Direktabgang der linken A. vertebralis aus dem Aortenbogen (etwa 4–6 %).
- **Linksseitiger Aortenbogen mit aberrierender rechter A. subclavia:** Die rechte A. subclavia geht hierbei als letzter Ast der supraaortalen Gefäße aus dem Aortenbogen ab und wird als **A. lusoria** bezeichnet. Sie kreuzt in der Regel retroösophageal, seltener präösophageal zur rechten Seite und ist gelegentlich Ursache von

5.1.3 Wichtige Krankheitsbilder – von der Diagnose zum Befund

Anatomische Varianten und Anomalien

Anlagevarianten der Gefäße sind häufig und meist Residuen der Embryonalentwicklung. Sie treten nur selten klinisch in Erscheinung. Für Operationen und Katheteruntersuchungen wichtige Varianten sind (**Abb. B-5.14**):

- **Abgangsvarianten der supraaortalen Arterien**
- **Linksseitiger Aortenbogen mit aberrierender rechter A. subclavia**. Diese wird auch als **A. lusoria** bezeichnet (**Abb. B-5.15**).

B-5.14 Varianten und Anomalien des Aortenbogens

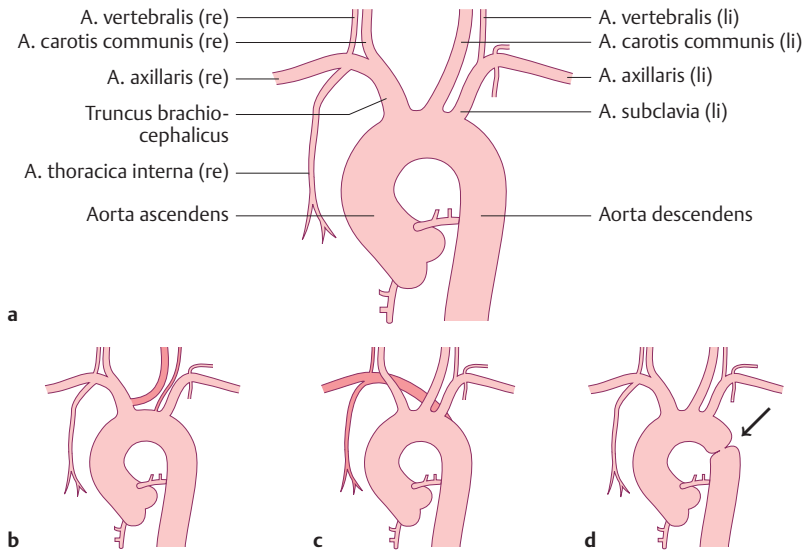

a Normale Anatomie.
b Gemeinsamer Abgang von Truncus brachiocephalicus und A. carotis communis links und Direktabgang der A vertebralis links aus der Aorta.
c A. lusoria.
d Aortenisthmusstenose (Pfeil) (s. S. 251).

B-5.15 A. lusoria in der 3D-Oberflächenrekonstruktion

Die 3D-Oberflächenrekonstruktion (SSD) einer CT-Untersuchung der thorakalen Aorta zeigt in der Ansicht von dorsal eine sog. A. lusoria (Stern). Die ektatische rechte A. subclavia entspringt distal der linken A. subclavia aus dem Aortenbogen und verläuft dorsal von Trachea (gelb) und Ösophagus (blau).

B-5.16 Langstreckige Einengung der Aorta descendens

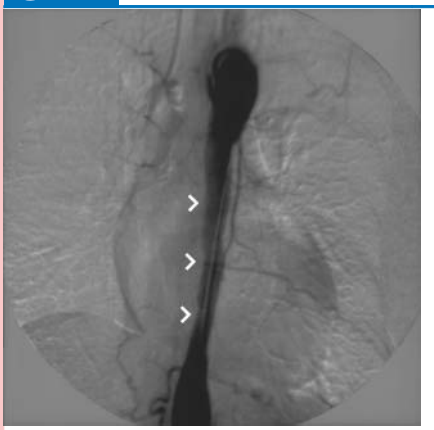

Die Übersichtsangiografie der Aorta zeigt eine langstreckige Einengung (Pfeilspitzen) der Aorta descendens, hervorgerufen durch eine Gefäßwandverdickung. Ursache ist in diesem Fall ein Takayasu-Syndrom. Es handelt sich hierbei um eine Arteriitis unklarer Ätiologie.

Schluckbeschwerden. Dem Verlauf durch das Mediastinum entsprechend ist sie auf dem seitlichen Ösophagogramm als dorsal oder ventral gelegene Impression zu erkennen. Die exakte Abklärung erfolgt durch Angiografie oder CT (**Abb. B-5.15**).

- **rechter Aortenbogen**
- Beim sog. **rechten Aortenbogen** verläuft die Aorta ascendens ventral des rechten Hauptbronchus nach kranial und setzt sich meist in eine rechts deszendierende Aorta fort. Die supraaortalen Gefäße sind hierbei entweder spiegelbildlich angeordnet, und dann fast immer mit einem kongenitalen Herzfehler (meist Fallot-Tetralogie, s. S. 250) verbunden, oder es findet sich eine aberrierende linke A. subclavia mit links gelegenem Ductus arteriosus.
- **Aortenisthmusstenose**
- Die **Aortenisthmusstenose** ist eine umschriebene Einengung der thorakalen Aorta an der Ansatzstelle des Lig. arteriosum (s. S. 251).
- **Aortenkoarktation** (s. **Abb. B-5.16**)
- Der Begriff der **Aortenkoarktation** wird häufig als Synonym zur Aortenisthmusstenose gebraucht. Als Koarktation bezeichnet man jedoch allgemein eine segmentale Lumeneinengung der Aorta. Die Erkrankung tritt z. B. als Folge einer Rötelnembryopathie, einer Neurofibromatose oder auch einer Aortitis (**Abb. B-5.16**) auf. Am häufigsten findet sich diese Anomalie im Bereich der thorakalen Aorta.

Angiomatöse Malformationen

► Definition. Es handelt sich um eine Gruppe von kongenitalen Gefäßveränderungen, die auf einer Fehldifferenzierung des primitiven Gefäßsystems beruhen und durch eine Fehlentwicklung der arteriovenösen Verbindung mit fehlender oder pathologisch veränderter kapillärer Strombahn charakterisiert sind (**Abb. B-5.17**).

Angiomatöse Malformationen

► Definition.

Kongenitale Malformationen:

- **Einfache arterielle und venöse Malformationen** haben nur geringe klinische Bedeutung.
- **Komplexe arteriovenöse Malformationen und Fisteln** können dagegen hämodynamische Auswirkungen haben: Ein großes Shuntvolumen kann zu **ischämischen Störungen** peripher gelegener Abschnitte führen. Bei Kindern sind sowohl **Wachstumsstörungen** als auch eine **Größenzunahme der betroffenen Extremitäten** möglich. Länger bestehende Shunts können auch zu Herzinsuffizienz und Herzmuskelhypertrophie führen. An der unteren Extremität können sich venöse Stase und Insuffizienz mit Stauungsulkus entwickeln.
- **Hämangiome** sind echte vaskuläre Tumoren, die klinisch meist asymptomatisch sind.

Die kongenitalen Malformationen lassen sich in drei größere Gruppen unterteilen:

- Die **einfachen arteriellen und venösen Malformationen** weisen keine bedeutsamen arteriovenösen Kurzschlussverbindungen (Shunts) auf und haben nur geringe klinische Bedeutung.
- Die **komplexen arteriovenösen Malformationen und Fisteln** können dagegen eine beträchtliche Ausdehnung mit hämodynamisch wirksamen Shuntvolumina haben und bei intrakranieller Lokalisation Ursache einer Blutung sein. Entsprechend der Größe des Shuntvolumens sind **erhebliche Gefäßvergrößerungen** möglich. Meist treten die arteriovenösen Kurzschlüsse multipel auf und erreichen besonders an den Extremitäten entstellende Ausmaße. Ein großes Shuntvolumen kann zu einer Minderversorgung der peripher gelegenen Abschnitte mit **ischämischen Störungen** führen. Bei Kindern sind sowohl **Wachstumsstörungen** als auch eine **Größenzunahme der betroffenen Extremitäten** möglich. Bestehen die Kurzschlussverbindungen über längere Zeit, sind Auswirkungen auf die Herzfunktion mit Herzmuskelhypertrophie und Herzinsuffizienz möglich. Durch den erhöhten Druck im venösen Gefäßsystem kann sich besonders an der unteren Extremität eine venöse Stase und Insuffizienz mit Stauungsulkus entwickeln.
- **Hämangiome** sind echte vaskuläre Tumoren und werden in die Gruppe der **Hamartome** eingeordnet. Sie sind klinisch meist asymptomatisch, an der Haut können sie zu kosmetischen Störungen führen.

B-5.17 Typen der Gefäßmalformation

Fehlentwicklung von Arterie oder Vene

arterielle Malformation

arterieller Schenkel — venöser Schenkel

erweiterte und geschlängelt verlaufende Arterien mit normalem Kapillargebiet

venöse Malformation

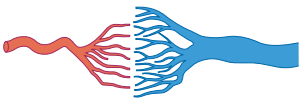

normaler arterieller Zufluss mit venösem Fieder und erweiterter Sammelvene

fehlendes Kapillargebiet mit arteriovenösen Shunts

arteriovenöse Malformation

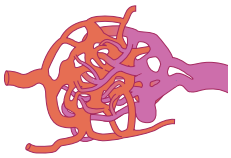

Gefäßnidus mit multiplen arteriovenösen Kurzschlussverbindungen

arteriovenöse Fistel

direkte Kurzschlussverbindung zwischen geschlängelt verlaufenden Arterien und erweiterten Venen

Hamartom

kapilläres oder kavernöses Hämangiom

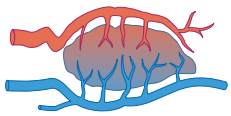

geschwulstähnliche Gefäßneubildung mit normalem arteriellen Schenkel ohne av-Shunt

Davon abzugrenzen sind die **erworbenen AV-Fisteln**. Ursachen sind Traumen mit Gefäßbeteiligung, iatrogene Fisteln nach einer Gefäßpunktion oder einer Operationen. Insbesondere an der Niere tritt nach einer Punktion gehäuft diese Komplikation auf.

Erworbene AV-Fisteln entstehen durch Traumen oder iatrogen nach Punktion oder OP (v. a. an der Niere).

Radiologische Diagnostik: Die **Angiografie** ist erforderlich zur Diagnostik und Therapieplanung bei Gefäßmalformationen. Die Frage nach der **genauen Ausdehnung und Lokalisation** stellt sich im Zusammenhang mit einer geplanten Operation. Es werden zu- und abführende Gefäße dargestellt und Informationen über die Größe des Shuntvolumens gewonnen. In den arteriovenösen Shunts ist der Blutfluss oft erheblich beschleunigt, sodass gezielte Aufnahmeserien mit erhöhter Bildfrequenz (mind. 3 Bilder/s) erforderlich sind.

Radiologische Diagnostik: Die Angiografie zeigt die **genaue Ausdehnung und Lokalisation** der Gefäßmalformation vor einer geplanten Operation.

Das **angiografische Bild** von Hämagiomen ist sehr variabel.

- **Kapilläre Hämangiome** zeichnen sich durch eine Hypervaskularisation und ein Ansammeln („pooling") von Kontrastmittel in den erweiterten Gefäßen aus.
- Die durch eine stärkere Ausweitung der Bluthohlräume gekennzeichneten **kavernösen Hämangiome** sind wegen des geringen Blutflusses mitunter nur in Spätaufnahmen nachzuweisen. Arteriovenöse Shunts fehlen in der Regel.

Das angiografische Bild ist variabel:

- **Kapilläre Hämangiome** sind hypervaskularisiert. In ihnen sammelt sich Kontrastmittel an („pooling").
- In **kavernösen Hämangiomen** fließt wenig Blut, doch die Gefäße sind stärker ausgeweitet.

AV-Fisteln und **Malformationen** lassen sich oft mit der farbkodierten Dopplersonografie gut darstellen.

► Klinischer Fall. Bei der 45-jährigen Patientin (**Abb. B-5.18**) besteht eine ausgeprägte Varikose beider Ober- und Unterschenkel. Im Bereich der Varizen ist ein Schwirren tastbar und Strömungsgeräusche hörbar. In der Familie sind ähnliche Fälle bekannt. Angiografisch stellen sich multiple AV-Fisteln mit einem großen Shuntvolumen in beiden Extremitäten dar. Die hämodynamisch bedeutsamen Fisteln werden durch eine Embolisationsbehandlung verschlossen (s. S. 430).

► Klinischer Fall.

B-5.18 Radiologischer Befund bei AV-Fistel des Unterschenkels

B-5.18

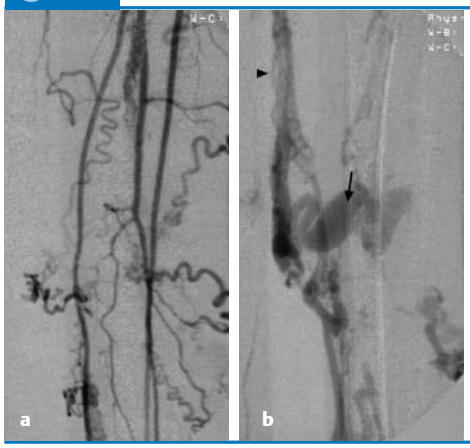

Multiple hereditäre AV-Fisteln des Unterschenkels mit stark geschlängelten zuführenden Arterien (**a**), aneurysmatischer Erweiterung der arteriovenösen Verbindung (Pfeil) und rascher Kontrastierung der dilatierten Venen (Pfeilspitze) (**b**).

Aneurysmen

► **Definition.** Als Aneurysma wird eine krankhafte Erweiterung des Gefäßlumens bezeichnet. Die Einteilung erfolgt nach Kriterien der Morphologie (**Abb. B-5.19**) und des Entstehungsmechanismus.

Klassifikation:

- **Aneurysma verum (echtes Aneurysma)**: Erweiterung des Gefäßlumens unter Beteiligung **aller Wandschichten**. Morphologisch unterscheidet man fusiforme Aneurysmen mit einer zirkulären Einbeziehung der gesamten Gefäßwand von sackförmigen Aneurysmen, die nur einen umschriebenen Bezirk betreffen.
- **Aneurysma dissecans** (Aortendissektion, s. S. 401).
- **Aneurysma spurium oder falsum (falsches Aneurysma)**: Es entsteht durch eine Gefäßverletzung (v. a. nach arteriellen Punktionen). Durch den fehlenden Verschluss der Gefäßöffnung kommt es zur Blutzirkulation in der neben dem Lumen liegenden Aneurysmahöhle, die mehr oder weniger von thrombotischem Material ausgekleidet ist (**Abb. B-5.20**). Meist führt eine äußere Kompression insbesondere bei kleineren Aneurysmen zu einer Thrombosierung und schließlich zum Verschluss der Punktionsstelle. Bei größeren symptomatischen Aneurysmen, bei denen der Spontanverschluss ausbleibt, war lange Zeit die operative Sanierung die Methode der Wahl. Als minimalinvasive Alternative hat die perkutane ultraschallgesteuerte Thrombininjektion inzwischen die operative Therapie weitgehend ersetzt.

Ferner werden nach der Pathogenese unterschieden:

- **Arteriosklerotische Aneurysmen** entstehen als Folge einer gestörten Gefäßwanddurchblutung durch Verschluss der Vasa vasorum und durch Strömungsturbulenzen im Bereich atheromatöser Plaques. Es handelt sich überwiegend um echte Aneurysmen mit fusiformer Wanderweiterung. Häufig bilden sich wandständige

Aneurysmen

► Definition.

Klassifikation:

- **Aneurysma verum (echtes Aneurysma)**: Erweiterung des Gefäßlumens unter Beteiligung **aller Wandschichten**. Man unterscheidet fusiforme von sackförmigen Aneurysmen.
- **Aneurysma dissecans** (Aortendissektion)
- **Aneurysma spurium oder falsum (falsches Aneurysma)**: Nach einer Gefäßverletzung entsteht eine neben dem Lumen liegende Aneurysmahöhle, in der Blut zirkuliert (**Abb. B-5.20**).

Unterscheidung nach der Pathogenese:

- **Arteriosklerotische Aneurysmen** entstehen bei gestörter Gefäßdurchblutung. Meist handelt es sich um echte fusiforme Aneruysmen. Der angiografische Nachweis ist schwierig (**Abb. B-5.21**).

B-5.19 Schematische Darstellung der Aneurysmaformen

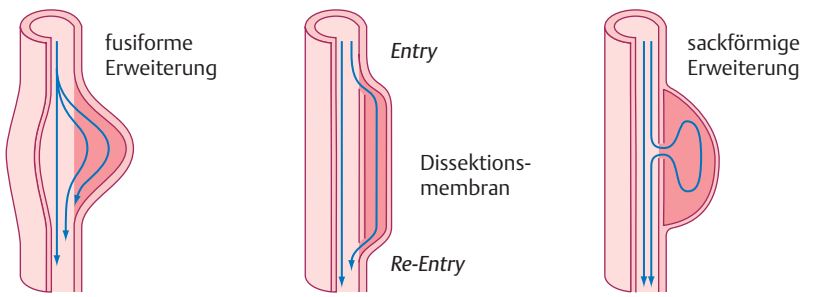

B-5.20 Aneurysma spurium

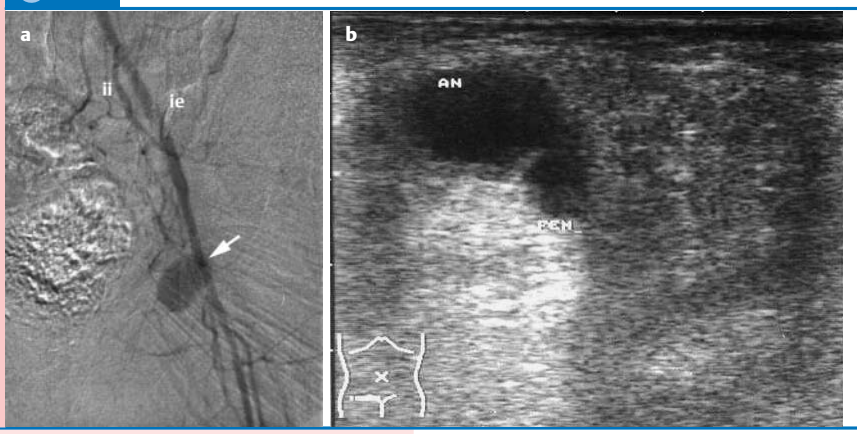

a Die **i. v.-DSA** zeigt ein Aneurysma spurium der A. femoralis communis (Pfeil) nach vorangegangener antegrader Punktion (ie = A. iliaca externa, ii = A. iliaca interna).
b **Sonografisch** sind zwei echofreie Areale mit dorsaler Schallverstärkung zu erkennen, wobei die A. fem. com. (**FEM**) anhand ihres Verlaufs eindeutig zu differenzieren ist. Ventrolateral daran angrenzend stellt sich das Aneurysma spurium (**An**) dar.

B-5.21 Infrarenales Aortenaneurysma

In der **DSA** Nachweis einer sackförmigen Erweiterung (Pfeile) der infrarenalen Aorta ohne Beteiligung der Nieren- oder Beckenarterien. An der Gefäßwand sind thrombotische Auflagerungen (offener Pfeil) erkennbar.

B-5.21

Thromben. Oft ist hier der angiografische Nachweis eines Aneurysmas schwierig, weil das durchströmte Lumen normal weit erscheinen kann (**Abb. B-5.21**).

- **Infektiöse Aneurysmen** treten im gesamten arteriellen Gefäßsystem als Folge einer bakteriellen Endokarditis oder einer mykotischen Infektion auf. Bevorzugt ist eine Lokalisation im Bereich der Aorta und der viszeralen Gefäße zu finden.
- **Traumatische Aneurysmen** entstehen in den Extremitäten bevorzugt nach einem scharfen Trauma, während ein stumpfes Thoraxtrauma zu einer Verletzung der Aorta führen kann. **Prädilektionsstelle** für die Aortenruptur ist die **Region des Isthmus aortae**. Die meisten Aortenverletzungen verlaufen schon in der initialen Phase tödlich. Bleibt diese Verletzung unbehandelt, besteht in den folgenden Tagen die Gefahr einer zweizeitigen freien Ruptur, die durch den massiven Blutverlust innerhalb von wenigen Minuten zum Tod führt.
- **Kongenitale Aneurysmen** entwickeln sich auf dem Boden einer angeborenen Wandschwäche der Gefäßmedia (**Abb. B-5.22**).
- Auch im Rahmen einer **Arteriitis** ist die Entstehung eines Aneurysmas möglich (z. B. Takayasu- und Riesenzellarteriitis).

Klinik: Arteriosklerotisch bedingte **thorakale Aneurysmen** treten bevorzugt in der **Aorta descendens** auf. Klinisch sind sie meist asymptomatisch oder führen zu **uncharakteristischen thorakalen Schmerzen,** die retrosternal oder in den Rücken ausstrahlen und selten zu Kompressionserscheinungen benachbarter Organe (Einflussstauung, Stridor, Dysphagie, Stimmbandparese) führen.
Abdominelle Aneurysmen sind zu über 90 % unterhalb der Nierenarterien (infrarenal) gelegen und beziehen in etwa 70 % die Iliakalarterien mit ein. Symptome treten meist erst bei einer Ruptur oder einer drohenden Ruptur auf in Form von **intermittierenden oder konstanten abdominellen Schmerzen.**

- **Infektiöse Aneurysmen** nach bakterieller Endokarditis oder mykotischer Infektion.
- **Traumatische Aneurysmen** entstehen in den Extremitäten nach scharfem Trauma, an der Aorta nach stumpfem Thoraxtrauma. **Prädilektionsstelle** für die Aortenruptur ist die **Region des Isthmus aortae**. Sie verläuft meist tödlich.
- **Kongenitale Aneurysmen** bei angeborener Schwäche der Media (**Abb. B-5.22**).
- Aneurysma bei **Arteriitis**.

Klinik: Arteriosklerotisch bedingte **thorakale Aneurysmen** treten bevorzugt in der **Aorta descendens** auf. Sie sind asymptomatisch oder führen zu **uncharakteristischen thorakalen Schmerzen.**

Abdominelle Aneurysmen liegen meist infrarenal. Erst kurz vor oder bei Ruptur kommt es zu **intermittierenden oder konstanten abdominellen Schmerzen.**
Zu **zerebralen Aneurysmen** s. S. 590.

B-5.22 Kongenitale Aneurysmen

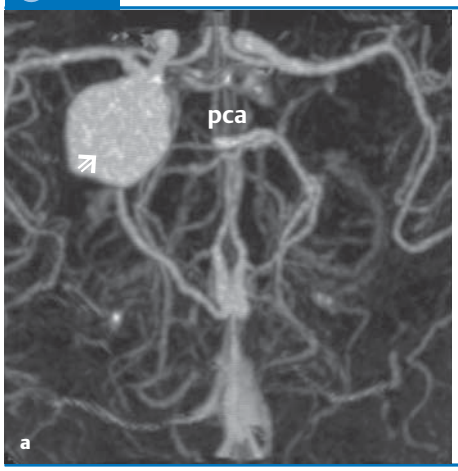

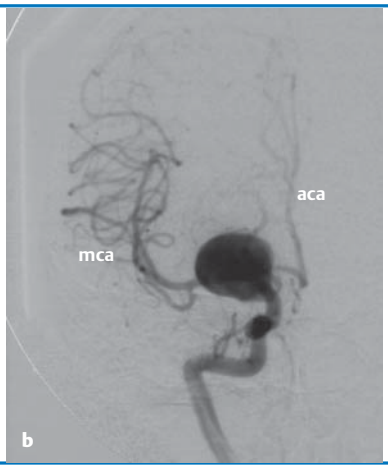

a Die **CT-Angiografie** einer Patientin mit Kopfschmerzen und zunehmendem Meningismus zeigt in der kraniokaudalen MIP-Projektion ein Riesenaneurysma (offener Pfeil) der ACI am Abgang der A. cerebri posterior (pca).
b In der Regel wird präoperativ weiterhin eine **selektive DSA** aller Hirngefäße (zerebrale Panangiografie) durchgeführt, um nach weiteren Aneurysmen zu suchen (mca = A. cerebri media; aca = A. cerebri anterior).

B-5.23

B-5.23 Traumatisches Aortenaneurysma

Traumatisches Aortenaneurysma (offener Pfeil) an typischer Stelle nach dem Abgang der linken A. subclavia (Stern) bei einer jungen Patientin nach Motorradunfall. Katheter von rechts axillär (Pfeil).

Zur Klinik **zerebraler Aneurysmen** s. S. 590.

Diagnostisches Vorgehen: Ein abdominelles Aortenaneurysma wird durch Palpation und **Sonografie** häufig als Zufallsbefund diagnostiziert.

Diagnostisches Vorgehen: Bei Verdacht auf ein **abdominelles Aortenaneurysma** kann bei der Untersuchung häufig eine pulsierende abdominelle Raumforderung getastet werden. Die Diagnostik wurde durch die Einführung der **Sonografie** entscheidend verändert. Sie stellt ein ideales nichtinvasives Verfahren zum Screening und zur Verlaufskontrolle dar. Ein Großteil der abdominellen Aneurysmen wird als Zufallsbefund im Rahmen einer Ultraschalluntersuchung des Abdomens entdeckt.

Radiologische Diagnostik: Auf konventionellen Übersichtsaufnahmen stellen sich thorakale Aortenaneurysmen als **Mediastinalverbreiterung mit schalenförmigen Verkalkungen** dar. Bei **Aortenruptur** nach Thoraxtrauma zeigen sich **Mediastinalverbreiterung** und eine **unscharfe Aortenkontur** (**Abb. B-5.23**).

Sonografische Zeichen eines Aneurysmas sind eine Erweiterung der Aorta über 3 cm sowie Schallschatten durch Verkalkungen. Weitergehende Diagnostik erfolgt mit **CT, MRT** und **Angiografie**.

Radiologische Diagnostik: Auf der **konventionellen Übersichtsaufnahme** können bei einem Aneurysma der Aorta thoracalis eine **Mediastinalverbreiterung mit schalenförmigen Verkalkungen** sowie ein ektatischer und geschlängelter Verlauf in der Thoraxübersichtsaufnahme nachweisbar sein.
Im Rahmen der Diagnostik eines Thoraxtraumas sind die **röntgenologischen Zeichen einer Aortenruptur** zu beachten. Neben einer **Mediastinalverbreiterung** und einer **unscharfen Kontur der Aorta** sind Verlagerungen von Trachea und Ösophagus sowie knöcherne Begleitverletzungen wegweisend (**Abb. B-5.23**).
Sonografische Zeichen eines Aortenaneurysmas sind eine umschriebene Erweiterung der Aorta über 3 cm, häufig kombiniert mit Schallschatten durch Wandverkalkungen und randständigem echoreicherem thrombotischem Material. Insbesondere unter Verwendung der **Duplexsonografie** können dann sowohl der durchströmte als auch der thrombosierte Anteil sicher beurteilt werden.
Eine weitergehende Diagnostik ist mit **CT** und **MRT** sowie der **Angiografie** möglich.

► Merke.

► Merke. Das **Verfahren der Wahl**, insbesondere in der Notfalldiagnostik, ist die **CT** nach intravenöser Kontrastmittelgabe. Sie erlaubt die genaue Bestimmung der Ausdehnung sowie der Relation von durchströmtem Lumen und Wandthrombosierung. Als Grenzwert für die Weite der Aorta wurden thorakal 4 cm und abdominal 3 cm definiert.

Die **Indikation zur Therapie** besteht bei Aneurysmen, die innerhalb eines Jahres um mehr als 1 cm Durchmesser zunehmen oder bereits einen **Durchmesser von mehr als 5 cm** aufweisen.

Beim Nachweis **gedeckter Rupturen** ist die CT der Angiografie überlegen (**Abb. B-5.24**).

Bei **ungedeckten Rupturen** erfolgt die sofortige Laparatomie.

Die **intraarterielle Angiografie** (**Abb. B-5.25**) ist in der präoperativen Abklärung weitgehend von **CT-Angiografie** in Spiraltechnik abgelöst worden.

Die **Indikation zur Therapie** wird bestimmt durch den Grad der Rupturgefährdung. Sie ergibt sich insbesondere bei Aneurysmen, die innerhalb eines Jahres um mehr als einen Zentimeter an Durchmesser zunehmen, oder bereits einen **Durchmesser von mehr als 5 cm** aufweisen. Während die Breite des thrombotischen Randsaumes eine untergeordnete Bedeutung hat, weist eine exzentrische Ausprägung auf eine erhöhte Rupturgefährdung hin.
Beim Nachweis **gedeckter Rupturen** mit Mediastinal- oder Retroperitonealhämatom ist die **CT** der Angiografie deutlich überlegen (**Abb. B-5.24**).
Ungedeckte Rupturen gelangen hingegen nur selten zur weiteren Diagnostik. Nach einer notfallmäßigen Ultraschalluntersuchung und Nachweis von freier intraabdomineller Flüssigkeit erfolgt in der Regel die sofortige Laparatomie.
Eine **intraarterielle Angiografie** (**Abb. B-5.25**) ist in der präoperativen Abklärung in der Regel nicht mehr erforderlich. Mit einer modernen Mehrzeilenspiral-**CT** können Ausdehnung, Beziehung zu den abgehenden Gefäßen (Nieren- und Viszeralarterien)

B-5.24 Gedeckte Perforation bei einem infrarenalen Aortenaneurysma

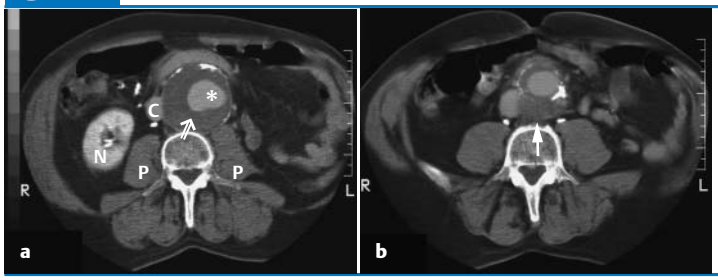

a Die KM-unterstützte **CT** zeigt die typischen Aneurysmazeichen mit einer Erweiterung der Aorta auf 5 cm Gesamtdurchmesser, wobei das perfundierte Lumen (Stern) durch exzentrische Wandthrombosierungen (offener Pfeil) annähernd normal weit erscheint. N = Niere, P = M. psoas, C = V. cava inferior.
b In Höhe der Aortenbifurkation Nachweis einer gedeckten Perforation in das Retroperitoneum (Pfeil).

B-5.25 i. a.-DSA eines infrarenalen Aortenaneurysmas

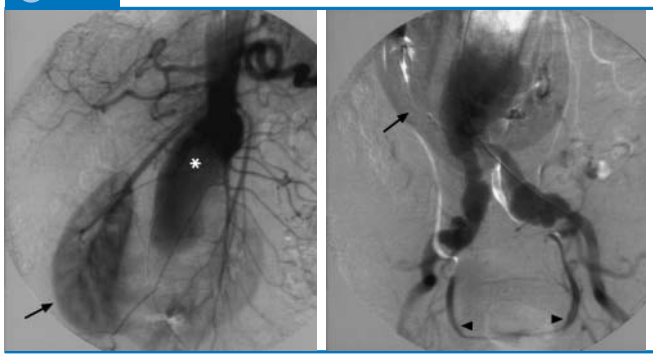

Die i. a.-DSA eines infrarenalen Aortenaneurysmas (Stern) mit Ausdehnung in die Beckenarterien. Als Nebenbefund findet sich eine Hufeisenniere (Pfeil) mit einer Parenchymbrücke in Höhe der Aortenbifurkation. Es besteht eine Flussverzögerung durch turbulenten Fluss im Aneurysma und verzögerter Kontrastierung der Beckenarterien. Die Ureteren (Pfeilspitzen) sind bereits kontrastiert.

und Gefäßvarianten (z. B. akzessorische Nierenarterien) gut dargestellt werden (**Abb. A-5.7**). Die **Angiografie** ist eventuell als ergänzendes Verfahren zur Abklärung einer zusätzlichen Verschlusserkrankung sinnvoll.

Aortendissektion

Das **Aneurysma dissecans** tritt überwiegend in der thorakalen Aorta auf (s. S. 398). Zur Einteilung siehe **Abb. B-5.26**.

Klinik: Das klinische Bild ist sehr variabel. Typische Symptome der akuten thorakalen Aortendissektion sind plötzlich auftretende starke thorakale Schmerzen, Strömungsgeräusche und eine periphere Pulsdifferenz. Nicht selten kommt es zu neurologischen Symptomen mit einer Hemiplegie oder Paraparese aufgrund einer ischämischen Schädigung des Rückenmarks oder peripherer Nerven. Wegen der drohenden **Komplikationen,** wie Ruptur des Aneurysmas mit Perikardtamponade, Aortenklappen-

Aortendissektion

Das **Aneurysma dissecans** tritt meist in der thorakalen Aorta auf. Einteilung s. **Abb. B-5.26**.

Klinik: Typische Symptome der akuten Aortendissektion sind starke thorakale Schmerzen, Strömungsgeräusche und eine periphere Pulsdifferenz. Nicht selten sind neurologische Symptome wie Hemiplegie oder Paraparese. Es handelt sich um eine **Notfallsituation** mit dringlicher Indikation zur Operation.

B-5.26 Aortendissektion

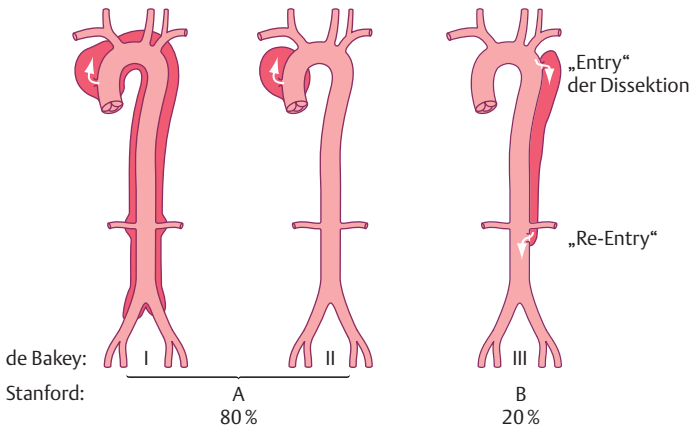

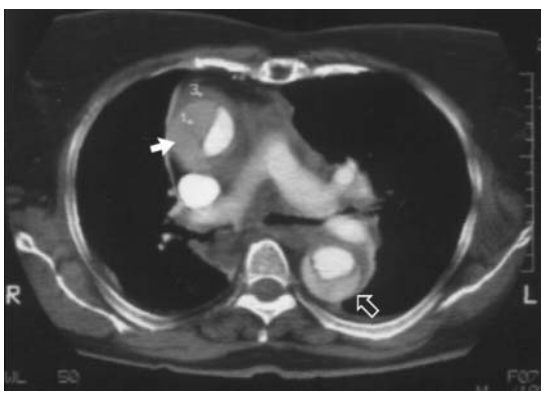

a Einteilung des Aneurysma dissecans (nach de Bakey und gemäß der Stanford-Klassifikation): In 80 % der Fälle befindet sich der Einriss im proximalen Anteil der Aorta ascendens (De Bakey Typ I und II, Stanford A). Seltener findet die Dissektion im Bereich der Aorta descendens statt und kann sich dann bis in die Aorta abdominalis, die Beckenarterien oder die Nieren- und Viszeralgefäße fortsetzen.
b CT einer Aortendissektion (Typ I nach De Bakey, Stanford A) mit Beteiligung von Aorta ascendens (weißer Pfeil) und descendens (offener Pfeil): Das falsche Lumen wird verzögert gefüllt und stellt sich deshalb weniger dicht als das wahre Lumen dar.

insuffizienz mit akutem Herzversagen, Mediastinalhämatom und Hämatothorax, besteht eine **Notfallsituation** und eine dringliche Indikation zur Operation.

Diagnostisches Vorgehen: Die Notfalldiagnostik besteht zunächst in einer **Thoraxübersichtsaufnahme** und einer **transösophagealen Echokardiografie (TEE)**, da beide Untersuchungen direkt am Patientenbett auf der Intensivstation durchgeführt werden können. Die weitergehende Diagnostik erfolgt durch **CT** und in seltenen Fällen durch MRT.

Diagnostisches Vorgehen: Thoraxübersichtsaufnahme und **transösophageale Echokardiografie (TEE)** können direkt auf der Intensivstation durchgeführt werden. Danach erfolgt eine **CT.**

Radiologische Diagnostik: Die Thoraxaufnahme gibt eventuell schon Hinweise auf das Vorliegen einer Dissektion in Form einer Mediastinalverbreiterung oder dem Nachweis von Komplikationen wie Hämatothorax oder Hämatoperikard. Die Dissektion kann mit der TEE direkt dargestellt werden. Die kontrastmittelangehobene **CT** ist das Verfahren der Wahl, um den Typ und die Ausdehnung der Dissektion sowie die Beziehung zu den Hals- und Viszeralgefäßen darzustellen (**Abb. B-5.27**).
Eine **DSA** ist in den meisten Fällen nicht mehr erforderlich und wird lediglich bei speziellen Fragestellungen, z. B. bei Durchblutungsstörungen der Abdominalorgane, durchgeführt. Die proximale Eintrittsstelle „Entry“ und die distale Austrittsstelle „Re-Entry“ können sicher abgebildet werden (**Abb. B-5.28**).

Radiologische Diagnostik: Die kontrastmittelangehobene CT ist das Verfahren der Wahl (**Abb. B-5.27**). Eine **DSA** zeigt die proximale Eintrittsstelle „Entry“ und die distale Austrittsstelle „Re-Entry“. Sie wird nur bei speziellen Fragestellungen durchgeführt (**Abb. B-5.28**).

B-5.27 Spiral-CT bei Aortendissektion

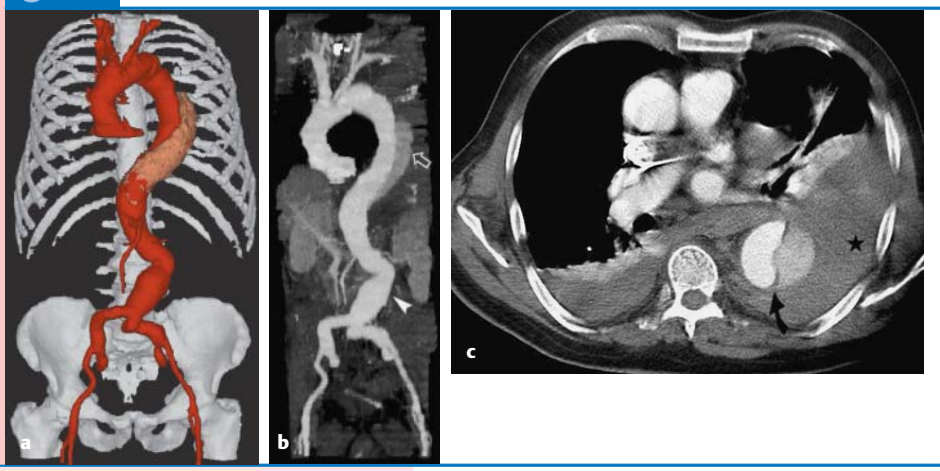

a, b In einer Atemanhaltephase kann die gesamte thorakoabdominelle Aorta untersucht werden. Die **3D-** (**a**) und **MIP-Rekonstruktion** (**b**) zeigen übersichtlich die Ausdehnung der Typ-B-Dissektion (Pfeilspitze) und des infrarenalen Aortenaneurysmas (weißer Pfeil).
c In der **axialen Primärschicht** ist die Dissektionsmembran (gebogener Pfeil) direkt erkennbar, die das stärker kontrastierte wahre vom weniger dichten falschen Lumen trennt. Zusätzlich Nachweis eines Hämatothorax (Stern) nach vorausgegangener Ruptur.

B-5.28 i. a.-DSA eines dissezierenden Aortenaneurysmas Typ III nach De Bakey (Stanford B)

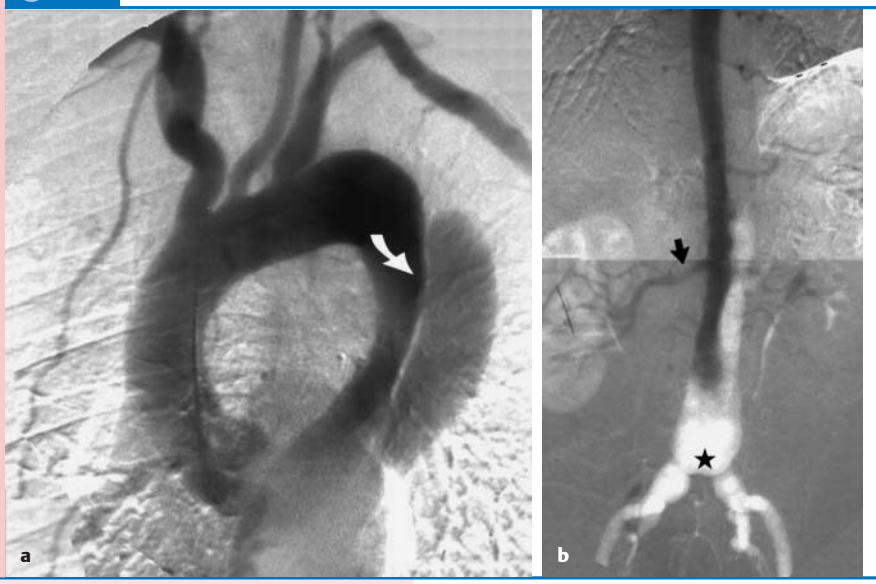

a Die Eintrittsstelle (gebogener Pfeil) der Dissektion in der Aorta descendens und die Dissektionsmembran sind erkennbar. Das falsche Lumen ist schwächer kontrastiert und komprimiert das wahre Lumen.
b Durch Maskenverschiebung ist das wahre Lumen hell (frühe Phase) und das falsche Lumen dunkel (späte Phase) dargestellt. Die Dissektion überschreitet die Aortenbifurkation (Stern). Die rechte Nierenarterie entspringt aus dem falschen Lumen (schwarzer Pfeil) und die linke ist nur schwach kontrastiert.

Akuter arterieller Gefäßverschluss

Akuter arterieller Gefäßverschluss

► Merke. Der akute arterielle Gefäßverschluss ist eine Notfallsituation mit einer vitalen Gefährdung des Patienten.

► Merke.

Hauptursachen sind die arterielle Embolie und die arterielle Thrombose. Die **arterielle Embolie** entsteht durch Verschleppung von thrombotischem Material, wobei die Emboliequellen sich in etwa 80–90 % der Fälle im linken Herzen befinden (Vorhofflimmern, KHK). Im Gegensatz dazu entsteht die **arterielle Thrombose** auf dem Boden einer Störung der Hämodynamik (z. B. durch eine vorbestehende arteriosklerotische Stenose).

Die **arterielle Embolie** entsteht durch Verschleppung von thrombotischem Material, meist aus dem linken Herzen (Vorhofflimmern, KHK). Die **arterielle Thrombose** entsteht durch gestörte Hämodynamik, z. B. bei arteriosklerotischer Stenose.

Klinik: Die klinische Symptomatik ist abhängig von der Lokalisation. Ein bedeutender Anteil betrifft die hirnversorgenden Arterien und äußert sich hier als ischämischer Hirninfarkt oder als transitorische ischämische Attacke (TIA) (s. S. 575).

Klinik: Verschlüsse hirnversorgender Arterien äußern sich als ischämischer Infarkt oder transitorische ischämische Attacke (TIA).

► Merke. Prädilektionsstellen für Embolien sind **Gefäßaufzweigungen**, wobei der größte Anteil auf die unteren Extremitäten, insbesondere die Femoralisgabel, entfällt (**Abb. B-5.29**).

► Merke.

Der klinische Befund ist durch einen schlagartigen Beschwerdebeginn mit **Ausbildung eines akuten Ischämiesyndroms** charakterisiert und kann durch die **6 „P“** nach Pratt beschrieben werden:

- **pain** (Schmerzen)
- **pulselessness** (Pulsverlust)
- **paleness** (Hautblässe)
- **paresthesia** (Gefühlsstörungen)
- **paralysis** (motorische Störungen)
- **prostration** (Schocksymptomatik).

Treten zusätzlich motorische Störungen (**paralysis**) und eine Schocksymptomatik (**prostration**) hinzu, spricht man von einer **kompletten Ischämie**.

Die Beschwerden beginnen schlagartig mit der **Ausbildung eines akuten Ischämiesyndroms**, das durch die **6 „P“** nach Pratt charakterisiert ist:

- **pain**
- **pulselessness**
- **paleness**
- **paresthesia**
- **paralysis**
- **prostration.**

► Merke. Wegen der Gefahr einer **irreversiblen Gewebeschädigung nach** Überschreiten der Ischämietoleranzzeit von etwa **6–8 Stunden** besteht eine dringliche Behandlungsindikation.

► Merke.

B-5.29 Häufigkeitsverteilung arterieller Embolien (mit Ausnahme zerebraler Embolien)

B-5.29

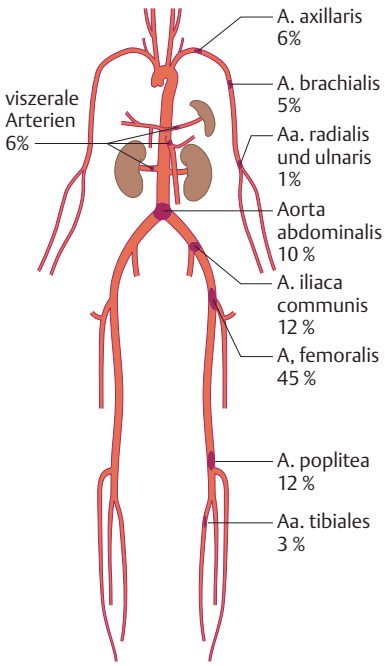

Bei der **arteriellen Thrombose** entwickeln sich Beschwerden eher subakut, meist ist eine chronische AVK bekannt.

Bei der **arteriellen Thrombose** entwickeln sich die Beschwerden eher subakut. In den meisten Fällen ist eine chronische arterielle Verschlusskrankheit (AVK) in der Vorgeschichte bekannt. Die Ischämiezeichen sind weniger stark ausgeprägt, da größtenteils eine Kompensation durch Kollateralgefäße besteht.

Eine **Mesenterialischämie** entsteht durch den akuten Verschluss der A. mesenterica superior. Klinisch zeigt sich ein akutes Abdomen mit blutiger Diarrhö, paralytischem Ileus und Schockzustand. Bis etwa 6 Stunden ist eine Revaskularisation möglich, danach nur noch die Darmresektion.

Eine **Mesenterialischämie** entsteht durch den akuten Verschluss der A. mesenterica superior. Klinisch steht die Symptomatik des akuten Abdomens im Vordergrund. Nach einem plötzlichen abdominellen Schmerz kommt es zur Diarrhö mit zunehmend blutigem Stuhlabgang. Unbehandelt entwickelt sich im weiteren Verlauf ein paralytischer Ileus und Schockzustand. Während in der Frühphase (bis etwa 6 Stunden) noch eine Revaskularisation möglich ist, kommen danach aufgrund von Darminfarzierungen nur noch ausgedehnte Darmresektionen in Frage.

Diagnostisches Vorgehen: Die Diagnose wird **primär klinisch** gestellt. Der Palpationsbefund der Gefäße erlaubt meist eine Höhenlokalisation.

Diagnostisches Vorgehen: Die Diagnose wird aufgrund der typischen Anamnese und des Untersuchungsbefundes **primär klinisch** gestellt. Der Palpationsbefund der Gefäße erlaubt in der Regel eine Höhenlokalisation, wobei jedoch die Fortleitung der Pulsationen im Bereich des Verschlusses zu einer Fehlinterpretation führen kann. So ist typischerweise bei einer Embolie der Femoralisgabel ein anschlagender Puls in der Leiste zu tasten.

Bei eindeutigem klinischem Befund genügt eine **orientierende Doppleruntersuchung.**

Bei eindeutigen klinischen Befunden und dringlicher Behandlungsindikation ist eine diagnostische Angiografie nicht unbedingt erforderlich, und es genügt eine **orientierende Doppleruntersuchung.** In zweifelhaften Fällen, bei peripheren Gefäßverschlüssen oder einer arteriellen Thrombose ist die Angiografie jedoch empfehlenswert.

Zunächst werden arterielle Embolie und Thrombose mit der Gabe von Heparin, Analgesie, Beintieflagerung und Wärmeisolierung der Extremität behandelt. Bei der Embolie ist durch eine **frühzeitige Entfernung des Embolus** häufig eine Revaskularisation möglich, z. B. mittels **Ballonembolektomie** oder **perkutaner Aspirationstechniken.** Die Prognose der Thrombose ist weniger günstig (**Abb. B-5.30**).

Die Behandlung von arterieller Embolie und Thrombose ist zunächst identisch und besteht in der Einleitung von Sofortmaßnahmen wie der intravenösen Gabe von 5 000–10 000 IE Heparin zur Vermeidung eines Appositionsthrombus, Analgesie, Beintieflagerung und Wärmeisolierung der Extremität. Bei der Embolie ist durch eine **frühzeitige Entfernung des Embolus** in etwa 80–90 % eine erfolgreiche Revaskularisation möglich. Hierzu stehen die **Ballonembolektomie** mit dem Fogarty-Katheter und bei peripherer Embolielokalisation auch **perkutane Aspirationstechniken** zur Verfügung. Weniger günstig ist die Prognose bei der Thrombose. In diesen Fällen sind wegen der arteriosklerotischen Veränderungen häufig aufwendige Gefäßrekonstruktionen erforderlich und ein langfristiger Erfolg kann seltener erreicht werden.

Radiologische Diagnostik: Typische **angiografische Befunde** bei **Embolie** sind ein konvexbogiger Füllungsdefekt im Gefäßlumen, gering ausgeprägte Kollateralisierung und Bevorzugung von Gefäßaufzweigungen (**Abb. B-5.30**).
Arteriosklerotische Veränderungen und deutliche **Kollateralen** sprechen eher für einen **thrombotischen Verschluss.**

Radiologische Diagnostik: Typische **angiografische Befunde** bei **Embolie** sind: (**Abb. B-5.30**)

- ein konvexbogiger Füllungsdefekt im Gefäßlumen
- eine meist gering ausgeprägte Kollateralisierung
- die Bevorzugung von Gefäßaufzweigungen.

Im Vergleich dazu sprechen **arteriosklerotische Veränderungen** in den angrenzenden Gefäßabschnitten und deutlich sichtbare **Kollateralen**, die sich aufgrund der vorbestehenden Stenosen entwickeln, eher für einen **thrombotischen Verschluss**.

Der Verdacht auf ein **Gefäßtrauma** ergibt sich meist aus Unfallhergang und klinischer Symptomatik.

Der Verdacht auf ein **Gefäßtrauma** ergibt sich meist aus dem Unfallhergang und der klinischen Symptomatik (abgeschwächte oder fehlende Pulse, eventuell mit Ischämie distal der Verletzung, zunehmendes Hämatom, Gefäßgeräusch).

Angiografische Befunde beim Gefäßtrauma sind **Gefäßengstellungen, äußere Kompression durch ein Hämatom, Gefäßrupturen,** arterielle Verschlüsse, Fisteln, Pseudoaneurysmen und selten Kontrastmittelextravasation (**Abb. B-5.31**).

Angiografische Befunde beim Gefäßtrauma sind **segmentale Gefäßengstellungen** durch Spasmus oder eine **äußere Kompression durch ein Hämatom. Gefäßrupturen** können entweder komplett sein oder sich auf einen Intimaeinriss beschränken (**Abb. B-5.31**). Darüber hinaus finden sich arterielle Verschlüsse, arteriovenöse Fisteln, Pseudoaneurysmen und selten eine angiografisch nachweisbare Kontrastmittelextravasation.

► Klinischer Fall.

► Klinischer Fall. Ein 46 Jahre alter Patient kommt notfallmäßig in die Klinik. Seit etwa 6 Stunden bestehen zunehmende Schmerzen mit Kältegefühl und Parästhesien im rechten Unterschenkel und Fuß. Bei der Inspektion ist das Bein ab Kniehöhe blass und zeigt eine beginnende livide Verfärbung. Pulse sind rechts distal der Leiste nicht mehr tastbar. Auf beiden Seiten ist in der Kniekehle eine Raumforderung palpabel, wobei diese links pulsiert. Sonografisch bestätigt sich der V. a. bilaterale Popliteaaneurysmen. Der angiografische Befund (**Abb. B-5.32**) zeigt rechts einen aszendierenden thrombotischen Verschluss der A. femoralis superficialis bis in Oberschenkelmitte. Auf der Gegenseite ist die femoropopliteale Strombahn durchgängig, es finden sich aber zahlreiche arteriosklerotische Stenosen und eine fusiforme aneurysmatische Gefäßerweiterung unterhalb des Adduktorenkanals. Wegen der progredienten Ischämie wird notfallmäßig eine operative Revaskularisation versucht, die aber misslingt und eine Amputation erforderlich macht.

B-5.30 Multiple Embolien der Beckenarterien

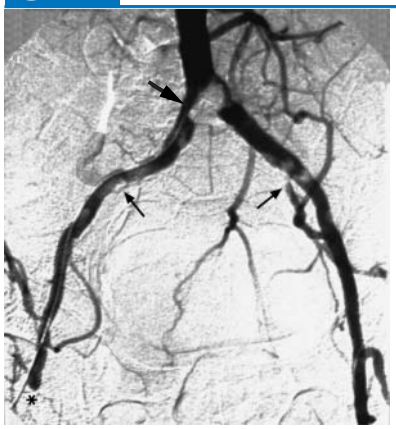

Die **i. a.-DSA** zeigt einen „reitenden" Embolus der Aortenbifurkation (dicker Pfeil) und multiple umflossene Embolien der Beckenarterien (dünne Pfeile) sowie einen Verschluss der A. iliaca interna und der Femoralisgabel (Stern) rechts.

B-5.31 Unterschenkelfraktur mit Gefäßverletzung

a Die **Angiografie** in Feinnadeltechnik wurde nach Versorgung der Fraktur (Pfeile) mit einem Fixateur externe wegen einer Unterschenkelischämie durchgeführt und bestätigt den Verdacht auf eine Gefäßruptur (offener Pfeil).
b Nach Überbrückung der A. poplitea mit einem Gefäßinterponat (Stern) sind die A. fibularis und A. tibialis posterior wieder durchblutet (dünner weißer Pfeil).

B-5.32 Kritische Ischämie des Unterschenkels bei akuter arterieller Thrombose

Bilaterales femoropopliteales Aneurysma, rechts mit thrombotischem Verschluss (Pfeil), links stellt sich das Aneurysma als Gefäßerweiterung dar (offener Pfeil).

B-5.32

Chronische arterielle Verschlusskrankheit

Häufigste Ursache der AVK ist die **Arteriosklerose**, bei der es zu einer fortschreitenden Intimaschädigung, Bindegewebsvermehrung und Verkalkungen im Bereich nekrotischer Areale kommt. Sie betrifft vorwiegend die großen Arterien mit Bevorzugung der dichotomen Aufzweigungen und der Gefäßabgänge.

Untere Extremitäten

► Merke. Die **Becken-** und **Beinarterien** sind der Hauptmanifestationsort der arteriellen Verschlusskrankheit (AVK).

In der Regel kommt es zu einer langsam zunehmenden Gefäßstenosierung, sodass genügend Zeit zur Ausbildung eines teilweise kompensierenden Kollateralkreislaufes besteht.
Der größte Anteil der Stenose- und Verschlusslokalisationen entfällt auf den **Oberschenkeltyp** (**Abb. B-5.33 a**). Besonders die **A. femoralis superficialis** weist im Adduktorenkanal oft multiple und längerstreckige Stenosen auf. Durch eine aszendierende Thrombose kommt es häufig zu einem Gefäßverschluss bis in Höhe der Femoralisgabelung (**Abb. B-5.33b**). Die **A. femoralis profunda** ist dann ein **wichtiges**

Chronische arterielle Verschlusskrankheit

Häufigste Ursache der AVK ist die **Arteriosklerose**, bei der es zu fortschreitender Intimaschädigung, Bindegewebsvermehrung und Verkalkungen im Bereich nekrotischer Areale kommt.

Untere Extremitäten

► Merke.

Bei langsam zunehmender Gefäßstenosierung bildet sich ein Kollateralkreislauf.

Der größte Anteil der Stenosen und Verschlüsse entfällt auf den **Oberschenkeltyp** (**Abb. B-5.33a**). Betroffen ist besonders die **A. femoralis superficialis** (**Abb. B-5.33b**). Die **A. femoralis profunda** ist dann ein **wichtiges Kollateralgefäß.**

B-5.33 Chronische arterielle Verschlusskrankheit

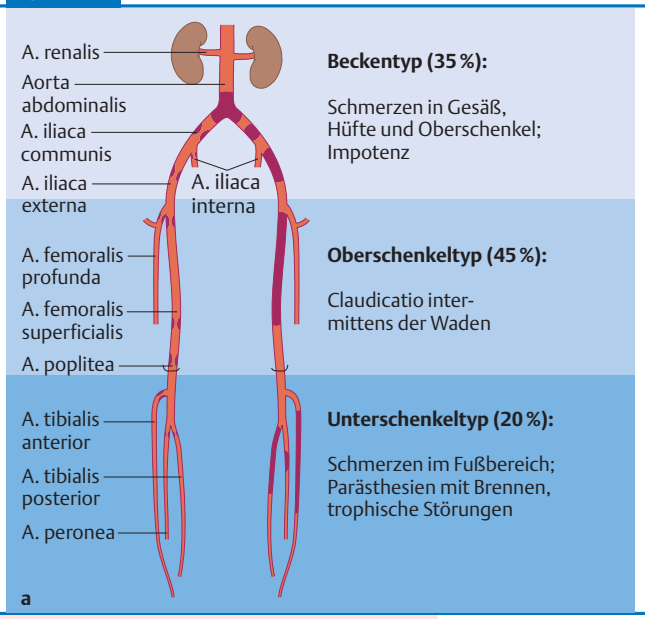

a **Häufige Lokalisationen** von Stenosen und Verschlüssen. Darüber hinaus sind auch Verschlüsse über mehrere Etagen (sog. Mehretagentyp) möglich.

b **AVK vom Oberschenkeltyp** mit Verschluss der A. femoralis superficialis an beiden Beinen (Pfeile): Die auf beiden Seiten kräftig ausgeprägte A. femoralis profunda (offene Pfeile) dient als Kollateralkreislauf und füllt rechts die A. poplitea im Segment I und links die distale A. femoralis superficialis in Höhe des Adduktorenkanals auf (Stern). Der periphere Abfluss in die Unterschenkelgefäße erfolgt ungehindert.

B-5.2

B-5.2 Einteilung der chronischen AVK nach Fontaine

Stadium	Symptomatik
I	Gefäßeinengungen ohne klinische Symptomatik
II	Claudicatio intermittens (Minderdurchblutung unter Belastung)
IIa	schmerzfreie Gehstrecke > 200 m
IIb	schmerzfreie Gehstrecke ≤ 200 m
III	Minderperfusion in Ruhe (Ruheschmerzen, Dysästhesie)
IV	trophische Störungen (Nekrose, Ulkus, Gangrän)

Kollateralgefäß. Besondere Bedeutung kommt deshalb dem Abgangsbereich der A. femoralis profunda zu, da Stenosen in diesem Bereich eine ausreichende Kollateralisierung verhindern. Präoperativ ist deshalb eine übersichtliche angiografische Darstellung dieser Region mit zusätzlichen Schrägaufnahmen wichtig, da durch einen kleinen chirurgischen Eingriff (Profundaplastik) die Funktionsfähigkeit des Kollateralkreislaufes wiederhergestellt werden kann.

Klinik: Die Lumeneinengung äußert sich zunächst als **Claudicatio intermittens** („Schaufensterkrankheit"). Bei Progredienz kann sich eine **Ruheischämie** entwickeln (**Tab. B-5.2**).

Beim **Leriche-Syndrom** handelt es sich um eine hochgradige Stenose oder Verschluss der distalen Aorta, meist in der Bifurkation. Klinisch äußert es sich als Claudicatio intermittens beider Beine mit Schmerzen in der Glutealregion und im Oberschenkel, bei Männern häufig als Erektionsstörungen (**Abb. B-5.34**).

Bei **diabetischer Makroangiopathie** kommt es bevorzugt zu einer AVK vom Unterschenkeltyp (**Abb. B-5.35**).

Klinik: Klinisch äußert sich die Lumeneinengung zunächst in Form einer Minderdurchblutung unter Belastung in den distal gelegenen Muskelgruppen als sog. **Claudicatio intermittens** („Schaufensterkrankheit"). Bei Progredienz der Stenosen mit zusätzlichen Gefäßverschlüssen kann sich eine **Ruheischämie** mit Kälte, Blässe, Dysästhesie und trophischen Störungen bis zur Gangrän entwickeln (**Tab. B-5.2**).
Eine spezielle Form der AVK vom Beckentyp ist das **Leriche-Syndrom.** Es handelt sich hierbei um eine hochgradige arteriosklerotische Stenose oder einen Verschluss der distalen Aorta, typischerweise im Bereich der Bifurkation. Wegen der langsamen Entstehung können sich ausgedehnte Umgehungskreisläufe, insbesondere aus den Lumbalarterien, der A. mesenterica superior und inferior, zu den Beckenarterien ausbilden. Klinisch äußert sich das Leriche-Syndrom als Claudicatio intermittens beider Beine mit Schmerzen in der Glutealregion und im Oberschenkel. Aufgrund der Minderdurchblutung der Beckengefäße kommt es bei Männern häufig zu Erektionsstörungen. Die angiografische Darstellung erfolgt über einen transaxillären oder transbrachialen Zugang (**Abb. B-5.34**).

Bei **diabetischer Makroangiopathie** kommt es bevorzugt zu einer AVK vom Unterschenkeltyp. Hierbei findet sich angiografisch oft eine diffuse Beteiligung aller Unterschenkelarterien mit multiplen segmentalen Stenosen und Verschlüssen (**Abb. B-5.35**).

B-5.34 Transbrachiale DSA bei einem Patienten mit Leriche-Syndrom

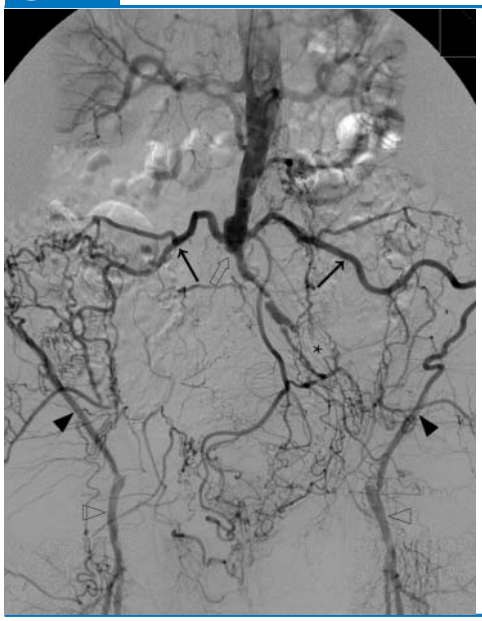

Die Aorta ist distal stenosiert mit Verschluss der Beckenarterien rechts (offener Pfeil), hochgradiger Stenose der A. iliaca communis und Verschluss der A. iliaca externa links (Stern). Über ein verzweigtes Kollateralnetz kontrastieren sich verzögert die Femoralgefäße (offene Pfeilspitzen). Die wichtigsten Kollateralen sind die hypertrophierten Lumbalarterien (kleine Pfeile) und die Aa. circumflexae ileum profundae (Pfeilspitzen).

B-5.35 Diabetische Makroangiopathie

Verschluss der A. tibialis posterior und kettenförmigen filiformen Stenosen der A. tibialis anterior. Einziges durchgehendes Gefäß ist die A. fibularis, die proximal ebenfalls Wandunregelmäßigkeiten aufweist.

B-5.36 Chronische AVK vom Beckentyp

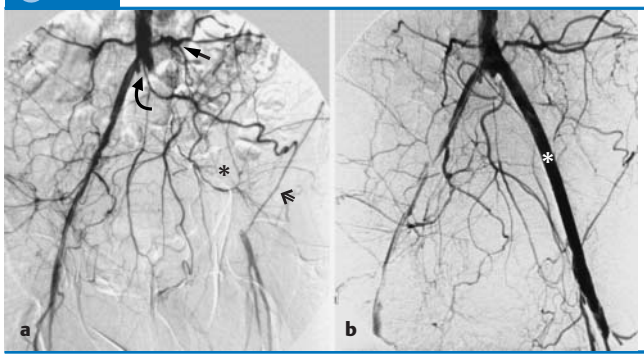

a In der präoperativen DSA stellt sich ein langstreckiger Verschluss der linken Iliakalarterien (Stern) dar mit Kollateralen über die Lumbalarterien (Pfeil), die A. sacralis mediana (gebogener Pfeil) und die A. circumflexa iliaca profunda (offener Pfeil).
b Die postoperative Kontrolle zeigt einen frei durchgängigen aortofemoralen Bypass (Stern).

Diagnostisches Vorgehen, radiologische Diagnostik: Aufgabe der Diagnostik ist es, die Lokalisation und das Ausmaß der Gefäßeinengungen übersichtlich darzustellen und so die Grundlage für eine gezielte Therapie zu liefern.
Als einfache orientierende Methode eignet sich die **Verschlussdruckmessung** mithilfe der Dopplersonografie. Durch Anlegen einer Blutdruckmanschette am Ober- bzw. Unterschenkel werden die Verschlussdrücke der Unterschenkelarterien bestimmt, die einen ersten Hinweis auf eine vorgeschaltete hämodynamisch wirksame Einengung geben. Die **Duplexsonografie** erfasst sicher Stenosen der Oberschenkelarterien und wird in erster Linie zur Prüfung der Durchgängigkeit nach Gefäßbehandlungen eingesetzt. Wegen der eingeschränkten Darstellbarkeit der Becken- und Unterschenkelarterien ist der Einsatz als Screeningmethode limitiert.
Für die übersichtliche und vollständige Darstellung des peripheren Gefäßsystems stehen aktuell drei Methoden zur Verfügung. In Abhängigkeit von der apparativen Ausstattung und der lokalen Verfügbarkeit sowie patientenspezifischen Faktoren (Niereninsuffizienz, KM-Allergie, Schilddrüsenüberfunktion, Gerinnungsstatus) kommen die **i. a.-Angiografie** (**Abb. B-5.36**), **CE-MSCT** oder **CE-MRA** (s. **Abb. B-5.4**, S. 387) zum Einsatz. Mit allen Verfahren können Stenosegrad, Längenausdehnung, Umgehungskreisläufe und die Abflusssituation über die Fußarterien sicher beurteilt werden.

Diagnostisches Vorgehen, radiologische Diagnostik:

Zur einfachen Orientierung dient die **Verschlussdruckmessung** mittels Dopplersonografie. Die **Duplexsonografie** wird zur Prüfung der Durchgängigkeit nach Gefäßbehandlungen eingesetzt.

Die **i. a.-Angiografie, CE-MSCT und CE-MRA** sind annähernd gleichwertige Untersuchungsverfahren zur Abklärung der chronischen arteriellen Verschlusskrankheit.

Supraaortale Gefäße

Arteriosklerotische Veränderungen der supraaortalen Gefäße betreffen in erster Linie die **Karotisbifurkation** mit dem Bulbus der A. carotis interna und seltener die Gefäßabgänge der A. carotis communis und der A. vertebralis (**Abb. B-5.37a**). Klinische Bedeutung bekommen sie vor allem durch die Entwicklung von Stenosen, die bei stärke-

Supraaortale Gefäße

Arteriosklerotische Veränderungen betreffen in erster Linie die **Karotisbifurkation**, seltener die Abgänge der A. carotis communis und A. vertebralis (**Abb. B-5.37a**).

B-5.37 Radiologische Untersuchung der supraaortalen Gefäße

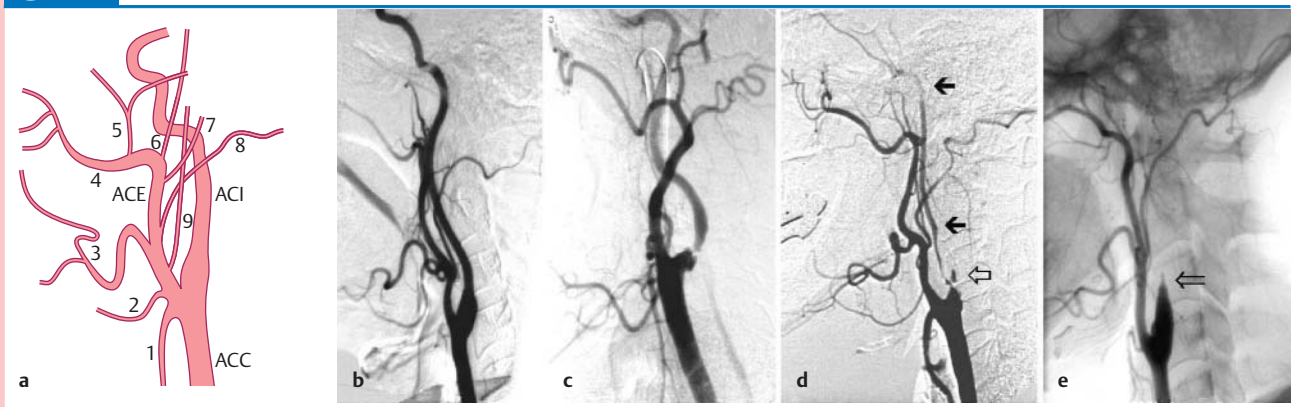

a Anatomie der extrakraniellen A. carotis: **ACC** = A. carotis communis. **ACI** = A. carotis interna. **ACE** = A. carotis externa, **1** A. thyroidea superior. **2** A. lingualis. **3** A. facialis. **4** A. maxillaris. **5** A. meningea media. **6** A. temporalis superficialis. **7** A. auricularis posterior. **8** A. occipitalis. **9** A. pharyngea ascendens.
b Normalbefund.
c Hochgradige zirkuläre arteriosklerotische Stenose der ACI an typischer Stelle.
d Hochgradige Stenosierung der ACI mit stark verzögertem Fluss (Pseudookklusion) (schwarze Pfeile). Ulkus an der Gefäßhinterwand (offener Pfeil).
e Typisches Angiogramm einer Dissektion (offener Pfeil).

Patienten mit einer Stenose der A. carotis interna profitieren von einer Operation (Thrombendarteriektomie). Deshalb ist die **bildgebende Diagnostik** zur OP-Planung wichtig (**Abb. B-5.37**).

Die **Ultraschalldiagnostik** – vor allem die **Duplexsonografie** – dient als **Screening-Verfahren**.

Zur weiterführenden prätherapeutischen Abklärung vor geplanter Karotisoperation oder Stentimplantation wird meist die **CE-MRA** eingesetzt (**Abb. B-5.38**).

rer Ausprägung hämodynamisch bedeutsam werden (z. B. Amaurosis fugax, TIA, Hirninfarkt).

Die **bildgebende Diagnostik** dient der Erkennung von Gefäßveränderungen und der Operationsplanung. Studien belegen, dass Patienten mit einer symptomatischen hochgradigen Stenose (> 70 %) der A. carotis interna von einer Operation (Thrombendarteriektomie) profitieren. Wichtig ist deshalb die korrekte Bewertung von Morphologie, Länge und Stenosegrad der Läsion sowie die Erfassung von Kollateralkreisläufen (**Abb. B-5.37**).

Die **Ultraschalldiagnostik** hat sich in der Diagnostik der Halsgefäße als **Screening-Verfahren** durchgesetzt. Insbesondere die **Duplexsonografie** erlaubt eine Erfassung von klinisch bedeutsamen Stenosen der extrakraniellen A. carotis mit hoher Treffsicherheit.

Die **CE-MRA** kann die supraaortalen Arterien vom Abgang aus dem Aortenbogen bis zu den intrakraniellen Aufzweigungen abbilden und ist inzwischen das Verfahren der ersten Wahl in der prätherapeutischen Abklärung vor geplanter Karotisoperation oder Stentimplantation (**Abb. B-5.38**). Vorteile dieser Methode gegenüber **i. a.-Angiografie** sind insbesondere die fehlende Invasivität, die Darstellung aller Gefäße inklusive des vertebrobasilären Kreislaufes sowie die Möglichkeit, aus dem Bilddatensatz

B-5.38 CE-MRA der Halsgefäße

MIP-Darstellung der supraaortalen Gefäße vom Aortenbogen bis zu den intrakraniellen Aufzweigungen. In der Schrägprojektion von rechts (**a**) ist eine hochgradige Abgangsstenose der rechten ACI (Pfeil) erkennbar. In Abbildung **b** ist die unauffällige linke Karotisgabel freigedreht. Zusätzlich finden sich ein Verschluss der rechten A. vertebralis und Stenosen der A. vertebralis links und der A. basilaris (Pfeilspitzen).

B-5.39 Hirninfarkt bei einer jungen Patientin

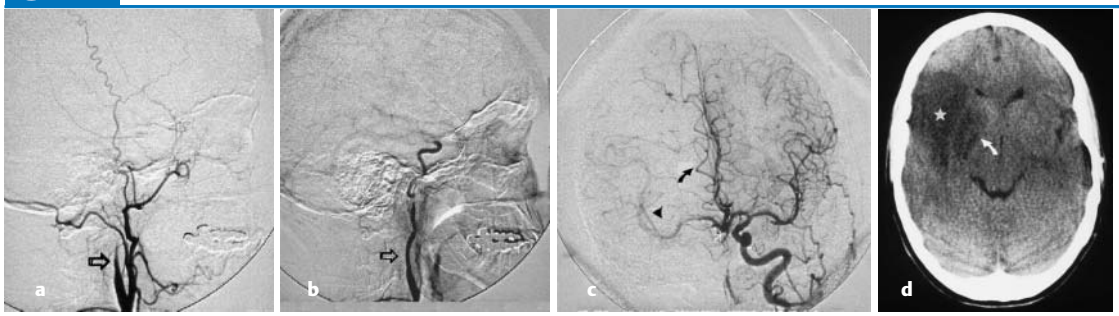

a In der selektiven **DSA**-Darstellung inkomplette Füllung der rechten A. carotis interna (ACI) mit spitz zulaufendem Gefäßlumen (offener Pfeil).
b Ein späteres **DSA**-Bild der gleichen Serie zeigt die verzögerte Kontrastierung der ACI (offener Pfeil). Dieser Befund wird als Pseudookklusion bezeichnet.
c Mit einer **Angiografie** der Gegenseite wird ein „Crossfilling" nachgewiesen, d. h. Füllung der kontralateralen intrakraniellen Arterien (ACA gebogener Pfeil, ACM Pfeilspitze) über die A. communicans ant.
d In der **kranialen CT** ist der frische Hirninfarkt im Mediaversorgungsgebiet (Stern) mit Beteiligung des Linsenkerns (gebogener Pfeil) sichtbar. ACA = A. cerebri anterior; ACM A. cerebri media.

sekundär Projektionen in jeder beliebigen Ebene zu erzeugen. Wegen der im Vergleich zur DSA etwas reduzierten Auflösung ist die Stenosegraduierung allerdings ungenau. Eine **diagnostische Angiografie (DSA)** als separate Prozedur ist nur erforderlich, wenn die nicht invasive Gefäßdiagnostik keine übereinstimmenden Befunde ergibt oder Kontraindikationen zur MRT bestehen (z. B. Herzschrittmacher, Defibrillator). Insbesondere bei höchstgradigen Stenosen ist die definitive Beurteilung mit der Sonografie und der **CE-MRA** schwierig, so dass zur Klärung der Operabilität eine ergänzende Angiografie sinnvoll sein kann. Unter Umständen müssen lange Untersuchungsserien angefertigt werden, um eine verzögerte oder retrograde Füllung zu erkennen (und damit die genaue Verschlusslänge zu bestimmen) und um eine sog. „Pseudookklusion" auszuschließen (**Abb. B-5.39**).

Eine **diagnostische Angiografie** ist nur erforderlich, wenn die Ergebnisse von **Duplexsonografie** und **CE-MRA** keine übereinstimmenden Ergebnisse erbringen oder Kontraindikationen zur MRT bestehen. Sie erlaubt die Bestimmung der genauen Verschlusslänge, den Ausschluss einer „Pseudookklussion" sowie eine Beurteilung der intrakraniellen Gefäße.

Subclavian-Steal-Syndrom

In den armversorgenden Arterien führt eine Arteriosklerose nur selten zu symptomatischen Veränderungen. Sie betrifft dann meist den abgangsnahen Bereich der supraaortalen Gefäße. Bei einer hochgradigen Stenose oder einem Verschluss der A. subclavia vor dem Abgang der A. vertebralis besteht die Möglichkeit eines Anzapf- bzw.

Subclavian-Steal-Syndrom

Beim **Subclavian-steal-Syndrom** besteht eine hochgradige Stenose oder Verschluss der A. subclavia vor dem Abgang der A. vertebralis. Es kommt zur Flussumkehr in

B-5.40 Subclavian-steal-Syndrom

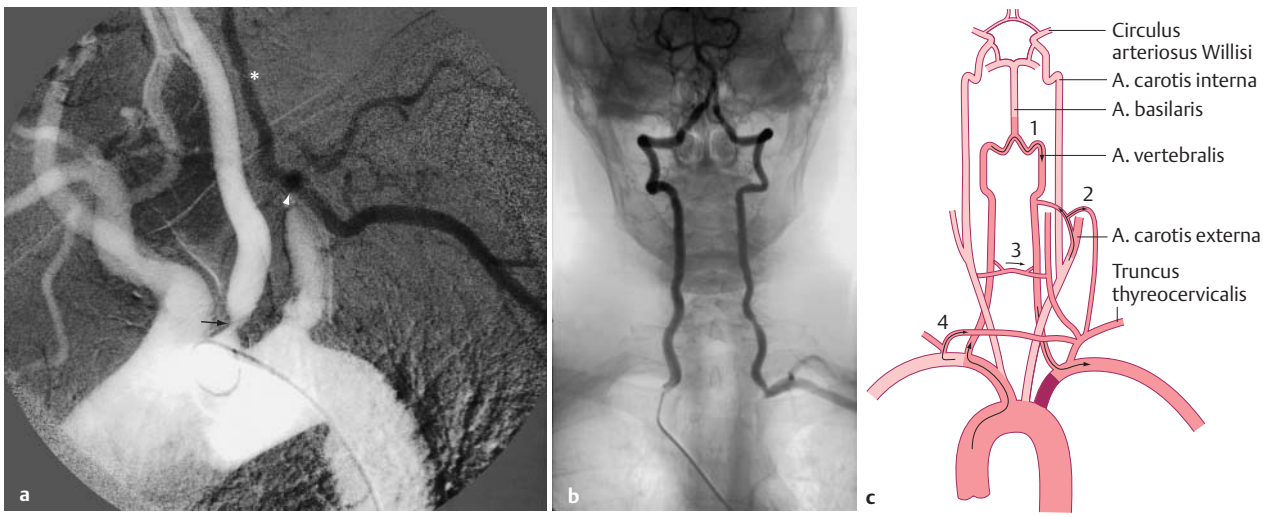

a Die **i. a.-Übersichtsangiografie** des Aortenbogens zeigt eine mittelgradige Abgangsstenose der ACC links (Pfeil) und eine filiforme Stenose der linken A. subclavia (Pfeilspitze). Durch Verschiebung der Bildmaske sind die früh kontrastierten Gefäße hell abgebildet. Die A. vertebralis links (Stern) füllt sich verzögert retrograd mit später Kontrastierung auch der A. axillaris.
b Durch **selektive Kontrastmittel-Injektion** in die rechte A. vertebralis kann der vertebrovertebrale Überlauf direkt dargestellt werden.
c **Kollateralwege beim Subclavian-steal-Syndrom: 1** kontralaterale A.vertebralis. **2** A. carotis ext. zur A. vertebralis und zum TTC. **3** radikuläre Arterien. **4** thyreoidale Gefäße. **ACC** = carotis communis; **TTC** = Truncus thyreocervicalis.

der gleichseitigen A. vertebralis, die von der Gegenseite gespeist wird. Dies kann zu Durchblutungsstörungen des Armes, Schwindelanfällen und Sehstörungen führen (**Abb. B-5.40**).

Kompressionssyndrome

Beim **Thoracic-outlet-Syndrom** kommt es durch eine knöcherne oder bindegewebige Einengung zu einer Kompression des Gefäß-nervenbündels in der oberen Thoraxapertur (**Abb. B-5.41**). Die Folgen sind Durchblutungs- und Abflussstörungen sowie neurologische Ausfälle.

Seltene Ursache einer peripheren Ischämie ist das **Entrapment-Syndrom.** Hierbei wird die A. poplitea durch einen abnormen Muskelansatz komprimiert, was bis zu einem thrombotischen Verschluss führen kann (**Abb. B-5.42**).

Steal-Phänomens. Dies wird als **Subclavian-steal-Syndrom** bezeichnet. Es kommt hierbei zu einer Flussumkehr in der gleichseitigen A. vertebralis. Neben den Durchblutungsstörungen des Armes kann es so zu Symptomen der vertebrobasilären Minderdurchblutung mit Schwindelanfällen und Sehstörungen kommen (**Abb. B-5.40**).

Kompressionssyndrome

Von den unterschiedlichsten Möglichkeiten einer nichttumorösen Gefäßkompression ist das **Thoracic-outlet-Syndrom** die häufigste Form. Hierbei kommt es durch eine knöcherne (z. B. Halsrippe) oder bindegewebige (z. B. fibröses Band des M. scalenus) Einengung zu einer Kompression des Gefäßnervenbündels im Bereich der oberen Thoraxapertur (**Abb. B-5.41**). Folge ist ein neurovaskulärer Symptomenkomplex, der sich als arterielle Minderdurchblutung, venöse Abflussstörung oder neurologische Funktionsstörung äußern kann.

Als seltene Ursache einer peripheren Ischämie, vor allem bei jungen Patienten, kommt das sog. **Entrapment-Syndrom** in Frage (**Abb. B-5.42**). Die A. poplitea wird durch einen abnormen Ansatz des medialen Kopfes des M. gastrocnemius oder des M. popliteus verlagert und komprimiert. Typische Komplikation dieser Veränderung ist ein thrombotischer Verschluss der A. poplitea. Differenzialdiagnostisch ist eine **Synovialzyste** des Kniegelenks (Baker-Zyste) abzugrenzen.

B-5.41 Thoracic-outlet-Syndrom

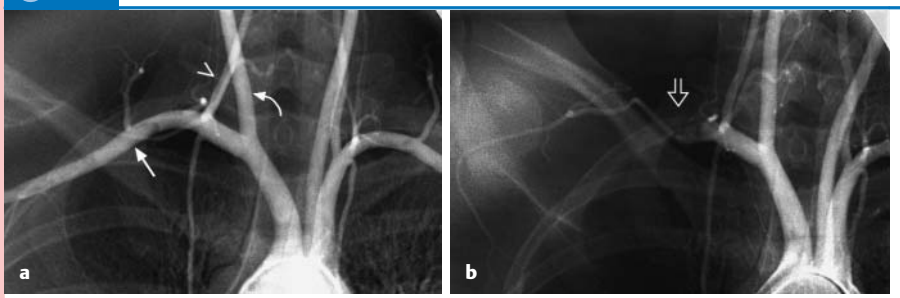

Die **Übersichtsangiografie** in **Neutralstellung** (**a**) zeigt einen unauffälligen Befund der supraaortalen Gefäße (gerader Pfeil = A. subclavia, gebogener Pfeil = A. carotis communis, Pfeilspitze = A. vertebralis). In **Provokationsstellung** (**b**) mit Abduktion und Elevation des rechten Armes findet sich eine Kompression der A. subclavia (offener Pfeil) am kostoklavikulären Durchtritt.

B-5.42

B-5.42 Entrapment-Syndrom der A. poplitea

Nachweis einer Verlagerung und Kompression der linken A. poplitea (Pfeil), die zu einem thrombotischen Verschluss geführt hatte und durch eine lokale Lysetherapie behandelt werden konnte.

Tumordiagnostik

Diagnostisches Vorgehen: Diagnose und Stadieneinteilung erfolgt durch **Sonografie, CT und MRT**. Die Angiografie wird für spezielle Fragestellungen und die OP-Planung eingesetzt (**Abb. B-5.43**).

Tumordiagnostik

Diagnostisches Vorgehen: Die Diagnose und Stadieneinteilung einer tumorösen Raumforderung erfolgt in der Regel nichtinvasiv durch die bildgebenden Verfahren **Sonografie, CT und MRT**. Obwohl die Bedeutung der Angiografie deshalb bei der Diagnosestellung in der Tumordiagnostik abgenommen hat, hat sie dennoch für spezielle Fragestellungen und die Operationsplanung ihre Berechtigung. Sie erlaubt die genaue Darstellung der Lagebeziehung zu den großen Gefäßen und die Beurteilung des Risikos eines größeren intraoperativen Blutverlustes bei stark hypervaskularisierten Tumoren. Die Angiografie kann die Möglichkeit einer präoperativen Tumorembolisation und der selektiven intraarteriellen Chemotherapie klären (**Abb. B-5.43**).

B-5.43 Osteosarkom

Die **Blattfilmangiografie** zeigt einen osteolytisch-osteoplastischen Knochenumbau (Stern) mit Auflösung der Kompakta und Periostabhebung (weißer Pfeil = Codman Dreieck). Im Tumor sind atypische irreguläre und korkenzieherartige Gefäße mit Kontrastmittelpooling dargestellt. Die angrenzenden Arterien werden verlagert (offener Pfeil).

Radiologische Diagnostik: Die **Gefäßveränderungen bei Tumoren** sind zwar grundsätzlich unspezifisch und können in ähnlicher Weise auch bei nichttumorösen Veränderungen wie z. B. bei einer Arteriitis vorkommen. Dennoch gibt es relativ typische Merkmale zur Differenzierung von benignen und malignen Tumoren.

Benigne Tumoren sind häufig **hypovaskularisiert** und führen im Angiogramm zu einer Kontrastmittelaussparung. Es finden sich indirekte Zeichen der Raumforderung mit Gefäßverlagerungen. Hypervaskularisierte benigne Tumoren zeichnen sich durch eine **homogene** Tumoranfärbung aus, wobei die Gefäßstrukturen überwiegend einen normalen Aufbau zeigen.

Maligne Tumoren sind oft **hypervaskularisiert**. Der Gefäßaufbau ist durch ein „anarchisches Bild" charakterisiert. Nebeneinander können verschiedene Merkmale nachweisbar sein:

- Verlagerungen, Kompression und Tumoreinbruch in das Gefäßsystem (z. B. Invasion in die Nierenvene oder V. cava bei Nierenzellkarzinomen)
- pathologische Gefäßneubildungen mit unregelmäßigen Konturen, Kaliberschwankungen, Abbrüchen und atypischem Verlauf der Gefäße mit fehlenden Aufzweigungen
- Korkenziehergefäße durch vermehrte Schlängelungen
- arteriovenöse Shunts mit Darstellung sog. früher Venen durch frühzeitige Venenfüllung bereits in der arteriellen und kapillären Phase
- Tumoranfärbung („Blush") durch zahlenmäßig vermehrte Gefäße und zusätzliches Kontrastmittel-Pooling
- „parasitäre Blutversorgung" durch Anzapfen von benachbarten Arterien bei schnell wachsenden großen Tumoren.

5.2 Venen

5.2.1 Radiologische Methoden

Phlebografie

Untere Extremität

Als Standarduntersuchungsmethode der Venen der **unteren Extremität** gilt die **aszendierende Phlebografie**. Normalerweise erfolgt der venöse Rückstrom überwiegend durch das tiefe (subfasziale) Venensystem. Die oberflächlichen (epifaszialen) Venen, die Muskelvenen und die Verbindungsvenen (Vv. perforantes) haben eine Zubringerfunktion (**Abb. B-5.44**, **Abb. B-5.45**).

B-5.43

Radiologische Diagnostik: Es gibt relativ **typische Gefäßveränderungen**, die bei der Differenzierung von benignen und malignen Tumoren helfen:

Benigne Tumoren sind häufig **hypovaskularisiert** und führen im Angiogramm zu einer Kontrastmittelaussparung. Hypervaskularisierte Tumoren zeigen **homogene** Tumoranfärbung.

Maligne Tumoren sind oft **hypervaskularisiert** mit verschiedenen Merkmalen nebeneinander:

- Verlagerungen, Kompression und Tumoreinbruch ins Gefäßsystem
- pathologische Gefäßneubildungen mit unregelmäßigen Konturen
- Korkenziehergefäße
- arteriovenöse Shunts mit frühzeitiger Venenfüllung
- Tumoranfärbung („Blush") durch vermehrte Gefäße
- „parasitäre Blutversorgung".

5.2 Venen

5.2.1 Radiologische Methoden

Phlebografie

Untere Extremität

Die Venen der **unteren Extremität** werden mit der **aszendierenden Phlebografie** dargestellt (**Abb. B-5.44**, **Abb. B-5.45**).

B-5.44 Schematische Darstellung des Venensystems am Bein

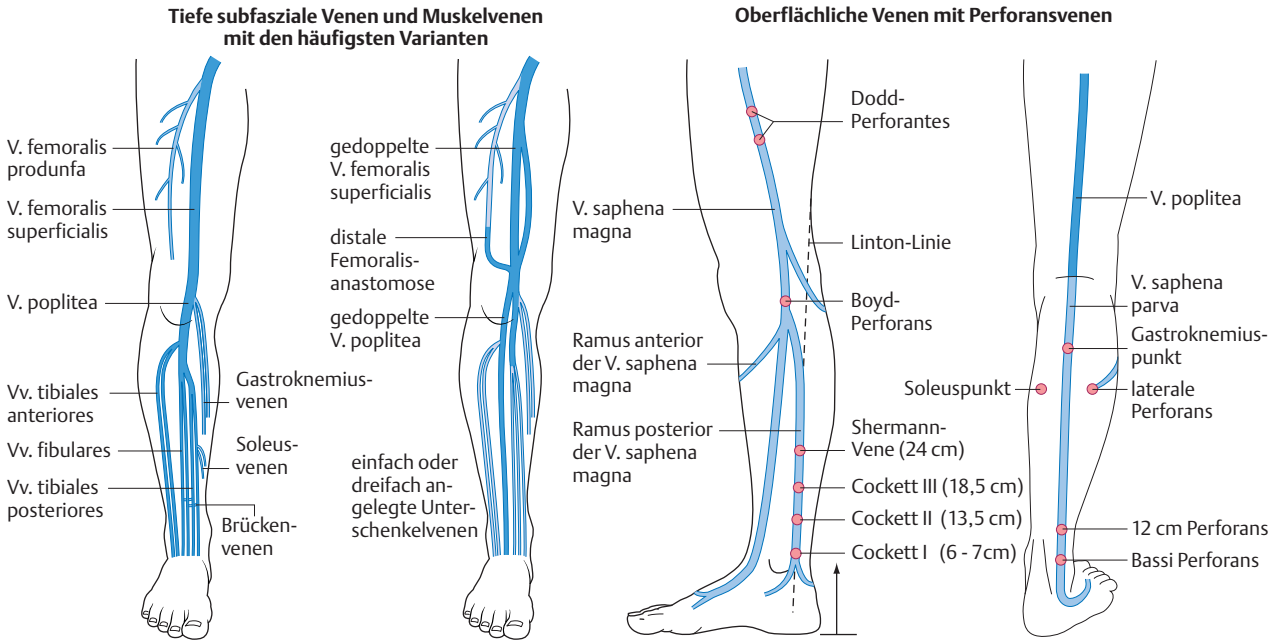

Unter normalen physiologischen Verhältnissen ist der Blutfluss von den oberflächlichen in die tiefen Venen gerichtet. Ein Rückfluss des Blutes wird durch den Ventilmechanismus der Taschenklappen verhindert.

B-5.45 Normalbefund Phlebografie

Regelrechte Kontrastierung der tiefen Leitvenen mit intakten Venenklappen in allen 4 Etagen (Unterschenkel, Knie, Oberschenkel, Becken).

Methode: Der Patient wird in halbaufrechter Position mit entspannt herabhängendem Bein gelagert. Nach Anlegen eines Stauschlauchs in Knöchelhöhe wird eine möglichst periphere Vene punktiert.

Bei Erwachsenen werden etwa 50 ml Kontrastmittel injiziert und aufgrund des Staus der oberflächlichen Venen in die tiefen Venen des Unterschenkels geleitet.

Methode: Der Patient wird auf einem kippbaren Untersuchungstisch in halbaufrechter (30–70°) Position mit entspannt herabhängendem Bein gelagert. Dadurch werden ein zu rasches Abfließen des Kontrastmittels und eine muskuläre Venenkompression vermieden. Nach Anlegen eines Stauschlauchs in Knöchelhöhe wird eine möglichst periphere Vene (z. B. V. hallucis dorsalis) punktiert. Durch ein warmes Fußbad für einige Minuten kommt es zu einer verbesserten Venenfüllung und die Haut wird weicher, wodurch die Punktion erleichtert wird.
Bei erwachsenen Untersuchungspersonen werden etwa 50 ml Kontrastmittel injiziert und aufgrund des Staus der oberflächlichen Venen in das tiefe Venensystem des Unterschenkels geleitet, wobei eine möglichst periphere Venenpunktion einen gleichmäßigen Abstrom in alle drei Unterschenkelvenengruppen begünstigt.

B-5.46 Valsalva-Pressversuch

Normale Mündungsregion der V. saphena magna. In der Phlebografie mit Valsalva-Pressversuch nur geringer Reflux mit positivem Teleskopzeichen (offener Pfeil, s. S. 416) aufgrund der regelrechten Funktion von Mündungs- und Schleusenklappen.

B-5.46

Unter orientierender **Durchleuchtung** wird die Gefäßfüllung beobachtet und es werden Zielaufnahmen vom Unterschenkel bis zum Einfluss in die V. cava inferior angefertigt. Wegen der Überlagerung der einzelnen Venengruppen im Unterschenkel- und Kniebereich sind hier 2–3 Projektionen erforderlich.

Mit dem **Valsalva-Pressversuch** wird die Funktionsfähigkeit der Venenklappen geprüft (**Abb. B-5.46**). Durch den erhöhten abdominellen Druck kommt es hierbei kurzzeitig zu einer Strömungsumkehr. Bei einer Stammvarikose der V. saphena parva oder magna kommt es zu einem Reflux des Kontrastmittels in die oberflächlichen Venen. **Probleme bei der Interpretation** ergeben sich meist aus einer unzureichenden Untersuchungstechnik, insbesondere durch eine unvollständige Füllung der tiefen Leitvenen und einem Abfluss des Kontrastmittels über die oberflächlichen Venen. **Fehlerquellen** sind eine falsche Patientenlagerung, aktive Anspannung der Beinmuskulatur, zu weit proximale Venenpunktion, falsche Position des Stauschlauchs mit zu fester oder zu geringer Kompression, zu geringe Kontrastmittelmenge oder zu niedriger Injektionsdruck.

Indikationen: Nachweis von Abflussbehinderungen (Thrombosediagnostik **Abb. B-5.47**). Zu typischen Befunden s. S. 418 ff.

Unter **Durchleuchtungskontrolle** werden Zielaufnahmen vom Unterschenkel bis zum Einfluss in die V. cava inferior angefertigt.

Mit dem **Valsalva-Pressversuch** wird die Funktionsfähigkeit der Venenklappen, besonders der V. saphena parva und magna, geprüft (**Abb. B-5.46**).

Probleme bei der Interpretation und **Fehlerquellen** ergeben sich aus unzureichender Untersuchungstechnik.

Indikationen: s. **Abb. B-5.47**; typische Befunde s. S. 418 ff.

B-5.47 Radiologische Diagnostik bei Beckenvenenkompression

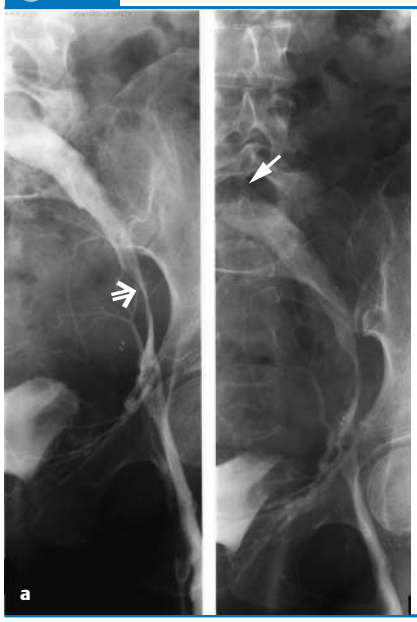

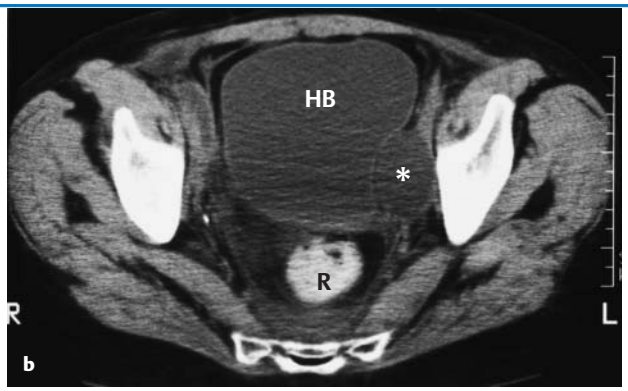

a **Aszendierende Phlebografie:** Glatt begrenzte, konvexbogige Kompression der V. iliaca externa (offener Pfeil) mit schmalem Restlumen. Der Einfluss in die V. cava inferior (Pfeil) ist regelrecht.

b **CT des Beckens:** Ursache der Beckenvenenkompression ist eine ovale Raumforderung (Stern), die an die Harnblase (HB) grenzt und zu einer geringen Impression führt. Die Dichte ist flüssigkeitsäquivalent. Es handelt sich um eine Lymphozele. R = Rektum.

B-5.48

B-5.48 Kavografie in DSA-Technik bei Kavathrombose

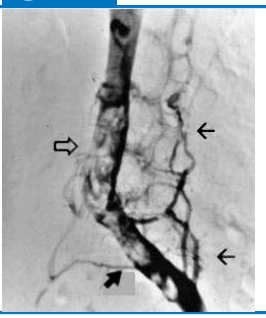

Darstellung mehrerer kontrastmittelumspülter Thromben in der V. iliaca communis (dicker schwarzer Pfeil) links und in der V. cava inferior (offener Pfeil). Die Vv. lumbales ascendentes dienen als Kollateralen (dünne schwarze Pfeile).

Eine detaillierte Darstellung der Beckenvenen gelingt mit der **Kavografie** (**Abb. B-5.48**).

Die Beckenvenen sind normalerweise im Rahmen der aszendierenden Beinphlebografie ausreichend beurteilbar. Eine detailliertere Darstellung inklusive der unteren Hohlvene gelingt mit der sog. **Kavografie**. Hierzu wird die V. femoralis communis medial des tastbaren Leistenpulses lokalisiert und punktiert. Auf diese Weise kann durch bolusartige Kontrastmittelgabe eine Untersuchung in DSA-Technik durchgeführt werden (**Abb. B-5.48**).

Sie wird heute fast ausschließlich bei einer Kavafilterimplantation durchgeführt (**Abb. B-5.71**).

Die Kavografie zur Abklärung der Beckenvenen und der V. cava inf. ist weitgehend durch die Schnittbildverfahren ersetzt worden. Sie wird heute fast ausschließlich im Zusammenhang mit einer Kavafilterimplantation durchgeführt (s. **Abb. B-5.71**).

Komplikationen: Sie treten nur in weniger als 1 % der Fälle auf.

Komplikationen: Sie sind bei der Phlebografie selten. Durch die thrombogene Wirkung des Kontrastmittels ist in weniger als 1 % mit einer Thrombose oder Thrombophlebitis zu rechnen. Lokale Hautnekrosen an der Punktionsstelle durch ein Paravasat sind bei ionischen Kontrastmitteln möglich, die aber kaum noch Verwendung finden.

Kontraindikationen: ausgedehnte Infektionen (z. B. Erysipel), chronisches Lymphödem oder Phlegmasia coerulea dolens.

Kontraindikationen: Neben den allgemeinen **Kontraindikationen** des jodhaltigen Kontrastmittels, wie Schilddrüsenüberfunktion, Kontrastmittelallergie und Niereninsuffizienz, muss auf eine Phlebografie verzichtet werden bei einer ausgedehnten Infektion (z. B. Erysipel) oder einem chronischen Lymphödem an dem betroffenen Bein sowie der Phlegmasia coerulea dolens.

Nieren- und Nebennierenvenen s. S. 278, S. 296

Nieren- und Nebennierenvenen s. S. 278, S. 296

Pfortader (Portografie) s. S. 529

Pfortader (Portografie) s. S. 529

Obere Extremität

Methode: Bei der **Armphlebografie** wird mit Staubinde am Oberarm über eine Handrückenvene ein Kontrastmittelbolus injiziert.

Obere Extremität

Methode: Bedeutendste Untersuchungsmethode ist die **Armphlebografie**, die möglichst in DSA-Technik durchgeführt werden sollte (s. S. 390 ff.). Mit angelegter Staubinde am Oberarm erfolgt eine bolusartige Kontrastmittelinjektion über eine Handrückenvene. Damit werden zunächst die Armvenen und nach Öffnung der Oberarmstauung die Venen der Schulterregion bis zur V. cava superior dargestellt.

Indikationen: Nachweis von Abflussbehinderungen (**Abb. B-5.49**), Venendarstellung vor Anlage eines Dialyseshunts.

Indikationen: Nachweis von Abflussbehinderungen, z. B. bei Armvenenthrombose oder Paget-von-Schroetter-Syndrom (Thrombose der V. axillaris oder V. subclavia, **Abb. B-5.49**) sowie Darstellung der Venenanatomie vor Anlage eines Dialyseshunts.

B-5.49 Paget-van-Schroetter-Syndrom

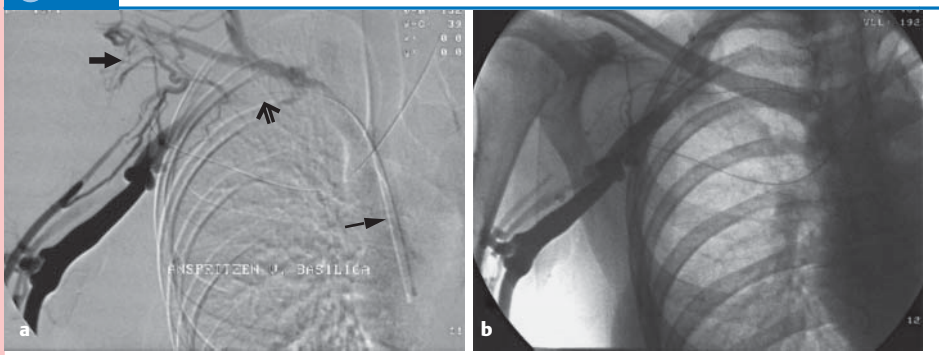

a Die **Armphlebografie in DSA-Technik** zeigt eine Thrombose der rechten V.subclavia (offener Pfeil), verursacht durch einen zentralen Venenkatheter (Groshong-Katheter) für die Chemotherapie eines Osteosarkoms. Die Katheterspitze liegt im rechten Vorhof (schwarzer schmaler Pfeil). Über zervikale Kollateralen (schwarzer dicker Pfeil) wird ein verzögerter venöser Abfluss gewährleistet.
b Darstellung mit anatomischem Hintergrund.

Farbkodierte Duplexsonografie (FKDS)

Methode: s. S. 385 ff.

Indikationen: Die Ultraschallverfahren und insbesondere die **farbkodierte Duplexsonografie** (FKDS) werden als Screeningverfahren zur Abklärung von Venenerkrankungen eingesetzt, da diese Verfahren ohne Strahlenbelastung oder Kontrastmittelgabe auskommen. Die FKDS ist gut geeignet bei der Fragestellung nach einer tiefen Beinvenenthrombose, den verschiedenen Formen der Varikose und beim postthrombotischen Syndrom (**Abb. B-5.50**).

Farbkodierte Duplexsonografie (FKDS)

Methode: s. S. 385 ff.

Indikationen: Die FKDS ist gut als Screeningverfahren zur Abklärung von Erkrankungen wie tiefe Beinvenenthrombose, Varikose oder postthrombotischem Syndrom geeignet (**Abb. B-5.50**).

B-5.50 FKDS bei tiefer Beinvenenthrombose

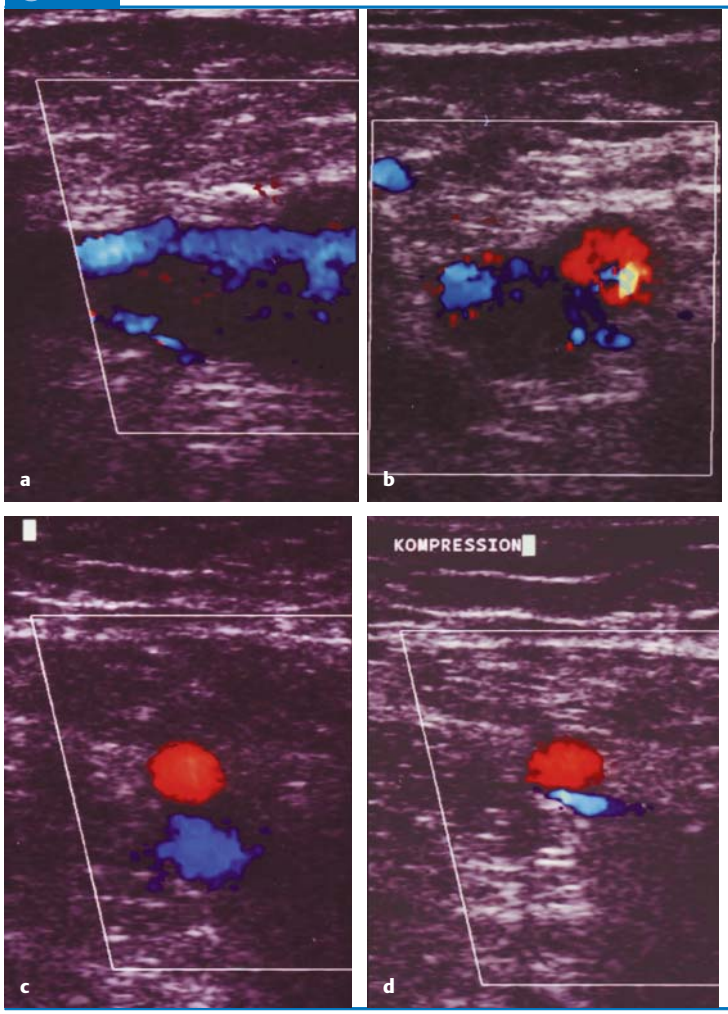

a, b Nachweis einer partiell umflossenen Thrombose der V. femoralis superficialis im Längs- (**a**) und Querschnitt (**b**). Die benachbarte Arterie zeigt ein kräftiges Flusssignal in entgegengesetzter Richtung (rot).
c, d Normalbefund der Gegenseite mit unauffälligem Flusssignal von Venen und Arterien ohne (**c**) und mit Kompression (**d**).

5.2.2 Wichtige Krankheitsbilder – von der Diagnose zum Befund

Primäre Varikose

▸ Definition. Sackförmig oder zylindrisch erweiterte, oberflächliche epifasziale Venen, wobei die Venenerweiterung umschrieben oder langstreckig sein kann. Die **primäre** Varikose (95 %) entsteht idiopathisch ohne fassbare Ursache, die **sekundäre** Varikose ist erworben und entsteht meist als Folge eines Abflusshindernisses (Z. n. Phlebothrombose).

5.2.2 Wichtige Krankheitsbilder – von der Diagnose zum Befund

Primäre Varikose

▸ Definition.

Man unterscheidet:
- **Stamm- und Seitenastvarizen:** im Bereich der Vv. saphenae magna et parva
- **retikuläre Varizen:** netzartige oberflächliche Ektasien in Kniekehle und Schenkelaußenseite
- **Perforansvarikose:** bedingt durch Schlussunfähigkeit der Venenklappen der Vv. perforantes.

Nach der Lokalisation unterscheidet man:
- **Stamm- und Seitenastvarizen** (am häufigsten): v. a. im Bereich der V. saphena magna und V. saphena parva
- **retikuläre Varizen:** netzartige, lokalisierte, oberflächliche Venektasien mit einem Durchmesser von 2–4 mm, v. a. in der Kniekehle und an der Außenseite von Ober- und Unterschenkel
- **Perforansvarikose:** entweder anlagebedingte Schlussunfähigkeit der Venenklappen der Vv. perforantes oder sekundär entstanden durch ein erhöhtes Strömungsvolumen bei primärer Stammvarikose oder bei einem postthrombotischen Syndrom.

Klinik: Schweregefühl in den Beinen und abendliche Knöchelödeme. Im Verlauf kommt es zu Pigmentierungen, Stauungsdermatosen und Ulcera cruris.

Klinik: Typische Symptome sind Müdigkeits-, Schwere- und Spannungsgefühl in den Beinen sowie eine Neigung zu abendlichen Knöchelödemen. Im Verlauf kommt es zu den Symptomen der chronisch-venösen Stauung mit indurierten Ödemen, Pigmentierungen, Stauungsdermatosen und schließlich Ulcera cruris.

Diagnostisches Vorgehen: Durch **Flussumkehr beim Valsava-Pressversuch** können eine Klappeninsuffizienz der V. saphena magna und der distale Insuffizienzpunkt nachgewiesen werden (**Abb. B-5.51**).

Diagnostisches Vorgehen: Bei der klinischen Untersuchung fallen die erweiterten und oft geschlängelt verlaufenden Gefäße auf. Mit der **Dopplersonografie** lassen sich die Venen aufgrund des langsamen Blutstroms eindeutig von den Arterien differenzieren. Eine Klappeninsuffizienz der V. saphena magna und der distale Insuffizienzpunkt können durch die **Flussumkehr beim Valsalva-Pressversuch** mit hoher Sicherheit nachgewiesen werden (**Abb. B-5.51**).

Radiologische Diagnostik: Kennzeichen der **Stammvarikose** der V. saphena magna ist die Insuffizienz der Schleusenregion (**Abb. B-5.46**, **Abb. B-5.52**). Sie zeigt sich in der Phlebografie als **fehlendes Teleskop-Zeichen, infravalvuläre Dilatation** und kleinere venöse **Aneurysmen.** Die Mündungsinsuffizienz führt zu einer **retrograden Füllung** der V. saphena magna bis zum **distalen Insuffizienzpunkt** (**Tab. B-5.3**).

Radiologische Diagnostik: Diagnostisches Merkmal einer **Stammvarikose,** z. B. der V. saphena magna, ist die Insuffizienz der Schleusenregion (**Abb. B-5.46**, **Abb. B-5.52**). Die letzte Venenklappe vor der Einmündung in die V. femoralis wird als Mündungsklappe bezeichnet, nach distal folgen 2 sog. Schleusenklappen. Physiologisch kommt es zu einer teleskopartigen Verjüngung der V. saphena magna (**Teleskop-Zeichen**). Zeichen der Insuffizienz in der Phlebografie sind ein **fehlendes Teleskop-Zeichen**, eine **infravalvuläre Dilatation** und kleinere venöse **Aneurysmen**. Durch die Mündungsinsuffizienz kommt es zu einer Flussumkehr und einer **retrograden Füllung** der V. saphena magna bis zur nächsten intakten Venenklappe. Diese Stelle wird als **distaler Insuffizienzpunkt** bezeichnet (**Tab. B-5.3**).

B-5.51

B-5.51 **Phlebografischer Befund einer Stammvarikose der V. saphena magna Stadium II**

Das Gefäßlumen ist erweitert mit fehlendem Teleskopzeichen (gerader Pfeil). Weiter distal ist ein infravalvuläres Aneurysma (gebogener Pfeil) erkennbar. Am distalen Insuffizienzpunkt (offener Pfeil) oberhalb des Knies findet sich der Übergang in eine Seitenastvarikose. V. femoralis superficialis (Stern).

B-5.3 Stadieneinteilung der Stammvarikose nach Lage des distalen Insuffizienzpunktes (nach Hach)

	V. saphena magna			V. saphena parva
Stadium	**Insuffizienzpunkt**	**Gefäßerweiterung**	**Klinische Symptomatik**	**Insuffizienzpunkt**
I	proximales Oberschenkeldrittel	keine	keine	Insuffizienz der Schleusenregion ohne Symptome
II	Handbreit oberhalb vom Knie	Bleistiftdicke	leichte Varikose an Ober- und Unterschenkel	mittlerer Unterschenkel
III	Handbreit unterhalb vom Knie	Fingerdicke	mittgelgradige Varikose mit peripherer Ödemneigung und leichten Symptomen der venösen Stauung	distaler Unterschenkel
IV	Fuß	über Fingerdicke	ausgeprägte Varizen, häufig mit schwerem chronisch-venösen Stauungssyndrom	

B-5.52 Schematische (a) und klinische (b) Darstellung bei Varikose

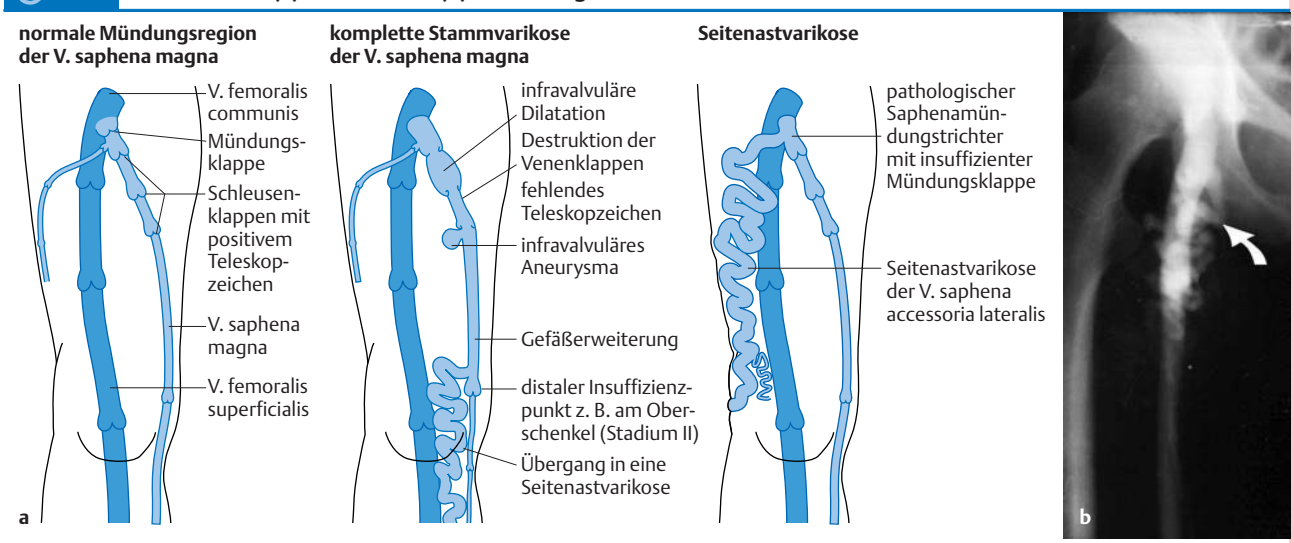

a Schematische Darstellung der Mündungsregion der V. saphena magna und der pathologischen Veränderungen bei der Stamm- und Seitenastvarikose.
b Seitenastvarikose der V. saphena accessoria lateralis: Im Valsava-Manöver füllt sich der varikös erweiterte und geschlängelt verlaufende Seitenast (Pfeil).

Die **Perforansinsuffizienz** ist phlebografisch an einer **Strömungsumkehr** in den Vv. perforantes und **fehlenden Venenklappen** erkennbar. Die Blutströmung ist von den tiefen Venen in die äußeren Venen zur Leiste hin gerichtet, was zu einer **Vergrößerung des Mündungswinkels** führt. Durch den Gefäßumbau verlieren die Perforansvenen ihre ursprüngliche Spindelform und nehmen eine **zylindrische Gestalt** mit **Wandunregelmäßigkeiten** an. Klinisch ist die Varikose der Cockett-Venen am bedeutsamsten (**Abb. B-5.53**).

Die **Perforansinsuffizienz** ist phlebografisch an einer **Strömungsumkehr** in den Vv. perforantes und **fehlenden Venenklappen** erkennbar. Dies führt zu einer **Vergrößerung des Mündungswinkels**. Die Perforansvenen nehmen eine **zylindrische Gestalt** an (**Abb. B-5.53**).

B-5.53 Perforansinsuffizienz

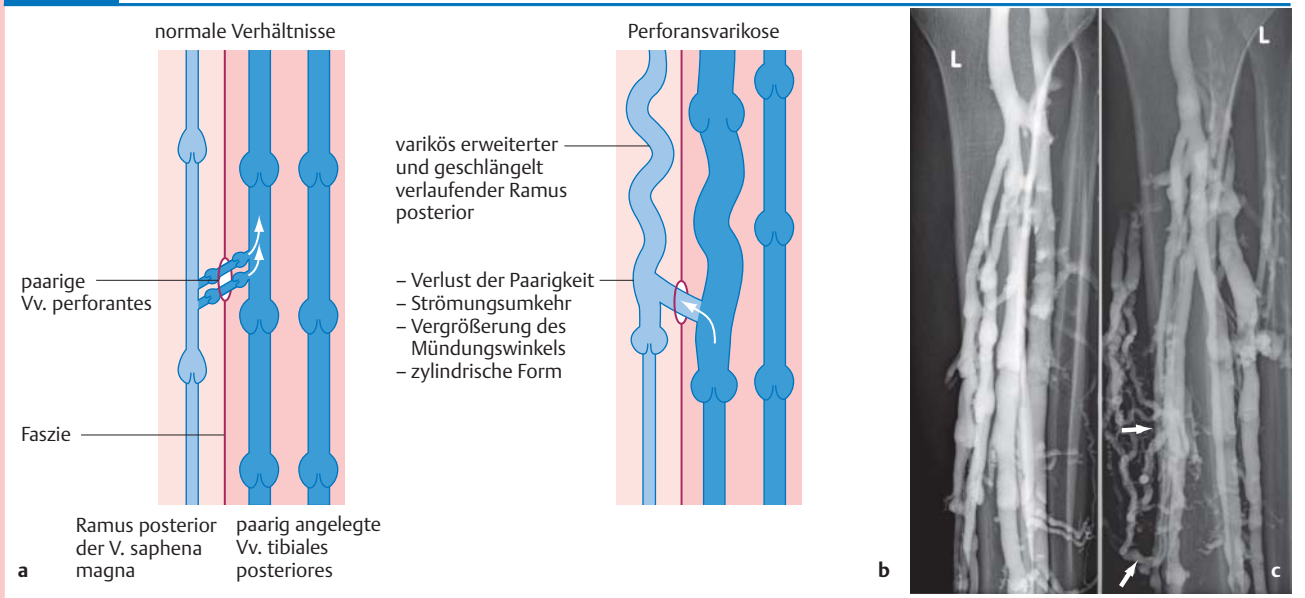

a Schematische Darstellung: Normale Anatomie der Perforansvenen und venöse Veränderungen bei Perforansvarikose.
b + c Phlebografie: Normalbefund mit suffizienten paarig angelegten Perforansvenen (**b**). Insuffizienz der mittleren und oberen Cockett-Perforansgruppen mit Strömungsumkehr in den unpaaren Perforansvenen (Pfeile) und Füllung von gering varikös erweiterten epifaszialen Venen (**c**).

Phlebothrombose

► Definition.

Klinik: Wichtigste klinische Zeichen sind **Schmerzen, Ödem, Zyanose** und gelegentlich auffällig gezeichnete oberflächliche Venen (**Signalvenen**). Etwa die Hälfte der Thrombosen bleibt klinisch symptomlos. Häufigste Lokalisation sind die tiefen Bein- und Beckenvenen, besonders die **V. femoralis.**

Diagnostisches Vorgehen: Die Dopplersonografie weist eine Thrombose sicher nach, die **aszendierende Phlebografie** dient der übersichtlichen Darstellung aller Venengruppen.

► Merke.

Bei der **Phlegmasia coerulea dolens** liegt ein vollständiger Verschluss aller Leitvenen mit Stillstand der venösen Zirkulation vor. Eine Kontrastmittelgabe ist kontraindiziert!

Phlebothrombose

► Definition. Thrombose der tiefen Beinvenen mit Gefahr der Lungenembolie.

Klinik: Die wichtigsten klinischen Zeichen sind **Schmerz, Ödem** und **Zyanose** der betroffenen Extremität. Hinzu kommt gelegentlich eine auffällige Zeichnung der oberflächlichen Venen, die als **Signalvenen** bezeichnet werden. Insgesamt bleiben jedoch etwa 50 % der Thrombosen unerkannt, weil sie klinisch symptomlos sind. Prädisponierende Faktoren sind maligne Erkrankungen, Operationen, länger dauernde Bettlägerigkeit und ein zurückliegendes Trauma (Frakturruhigstellung im Gips). Eine Phlebothrombose findet sich überwiegend in den tiefen Bein- und Beckenvenen, wobei die **V. femoralis** als Ursprungsort mit etwa 50 % dominiert.

Diagnostisches Vorgehen: Die **Dopplersonografie** ist geeignet, eine Thrombose, insbesondere in den femoralen und poplitealen Leitvenen, mit hoher Sicherheit nachzuweisen und wird deshalb als primäres Verfahren eingesetzt. Die übersichtliche Darstellung aller Venengruppen gelingt aber weiterhin nur mit der **aszendierenden Phlebografie**, die bei unklaren sonografischen Befunden erforderlich ist.

► Merke. Die Treffsicherheit der Ultraschallverfahren ist in der Oberschenkel- und Poplitealregion relativ hoch, während die Diagnostik im Bereich des Unterschenkels mit einer höheren Fehlerrate behaftet ist. Die Beurteilung der Beckenvenen ist zudem durch Darmgasüberlagerungen oder eine Adipositas limitiert. Die **Sonografie** ist zwar ein geeignetes **Screeningverfahren**, jedoch bleibt die **Phlebografie** vor jeder Fibrinolyse oder operativen Behandlung die **diagnostische Methode der Wahl**.

Einen Spezialfall stellt die **Phlegmasia coerulea dolens** dar (vollständiger Verschluss aller Leitvenen mit Stillstand der venösen Zirkulation). Hier muss die Diagnose klinisch oder sonografisch erfolgen. Eine Kontrastmittelinjektion würde durch die lokale Gefäßwandschädigung aufgrund der fehlenden Blutzirkulation zu einer Verschlechterung der Symptomatik führen.

B-5.54 Ober- und Unterschenkelthrombose

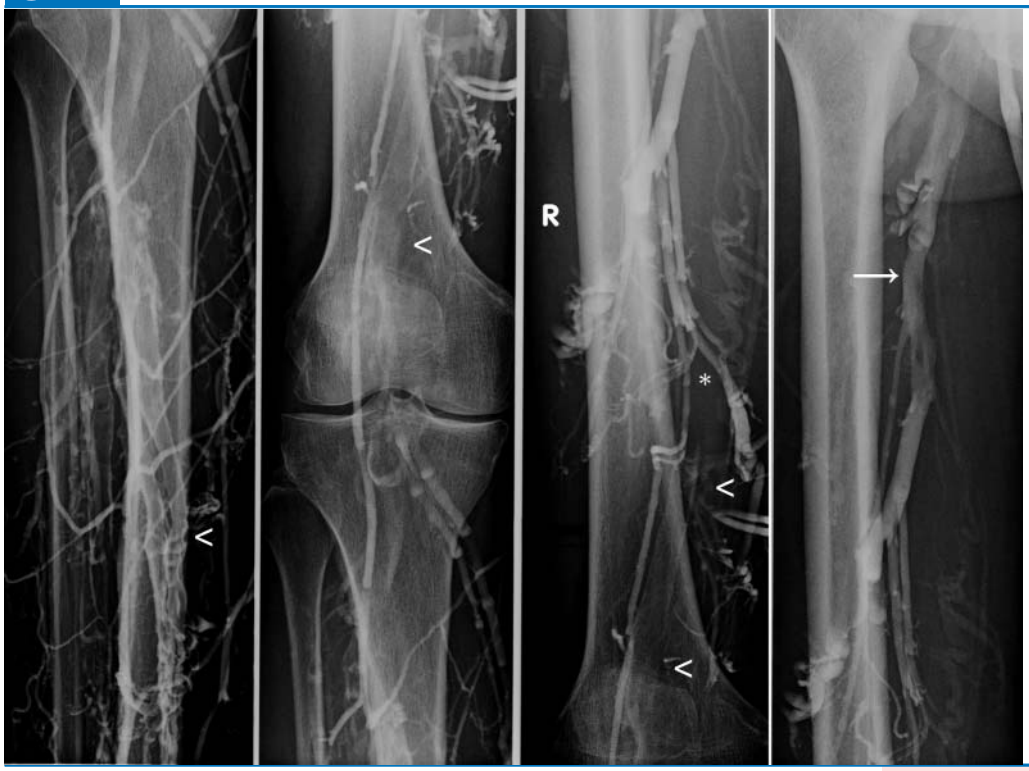

In der aszendierenden Phlebografie sind die typischen Befundkriterien einer Phlebothrombose dargestellt mit Konturzeichen (Pfeilspitzen) und nachgeschaltetem Radiergummiphänomen (Stern) der V. femoralis superficialis sowie einer sekundären Perforansinsuffizienz und Umgehungskreislauf über die V.femoralis profunda (Pfeil).

Radiologische Diagnostik: Die typischen Befunde in der **Phlebografie** sind:

- Nachweis kleinster umspülter Thromben in den Venenklappen **(Monokel- oder Brillenzeichen).**
- Durch einen Verschluss kommt es zur Auslöschung der Venenstruktur **(Radiergummiphänomen).**
- Der Gerinnungsthrombus wird von Kontrastmittel umflossen und führt zum **Kontur-** bzw. am Thrombuskopf zum **Kuppelzeichen** (**Abb. B-5.54**).
- Es entstehen **Kollateralkreisläufe** vorwiegend über die extrafaszialen Venen (z. B. V. saphena magna oder parva) und die Muskelvenen (z. B. V. profunda femoris).

Eine Thrombose kann sowohl in antegrader als auch in retrograder Richtung fortschreiten. Die **aszendierende Form** entsteht in den distalen Venen und setzt sich in die proximalen Venen fort. Sie ist am Kuppel- und Konturzeichen erkennbar. Der Thrombuskopf ist nach proximal gerichtet.

Hiervon abzugrenzen ist die seltenere **deszendierende Verlaufsform,** die von den Beckenvenen ausgeht und nach distal fortschreitet. Sie beruht häufiger auf einem Abflusshindernis (z. B. tumorbedingte Kompression). Hauptkennzeichen sind die Aussparung der peripheren Venen und das **Stalaktitenzeichen** mit einem nach distal gerichteten Thrombusschwanz.

Häufigste Fehlerquellen in der Thrombosediagnostik sind **Überlagerungseffekte** im Bereich der Unterschenkelvenen und eine unzureichende Darstellung der **Beckenetage** durch eine zu geringe Kontrastmitteldichte, insbesondere bei Vorliegen einer distalen Thrombose. **Indirekte Thrombosezeichen** (Radiergummiphänomen oder Kollateralen) können auf einer fehlerhaften Untersuchungstechnik beruhen und sind nur in Kombination mit direkten Zeichen beweiskräftig.

In der B-Bild-Sonografie ist die **fehlende Komprimierbarkeit** einer thrombosierten Vene das sicherste diagnostische Zeichen. Der **direkte Thrombusnachweis** und eine **Zunahme des Venendurchmessers** sind dagegen weniger verlässliche Kriterien.

► **Merke.** Die diagnostische Sicherheit wird durch die Dopplerverfahren erhöht.

Radiologische Diagnostik: Typische Phlebografie-Befunde:

- umspülte Thromben in den Venenklappen **(Monokel- oder Brillenzeichen)**
- Auslöschung der Venenstruktur **(Radiergummiphänomen)**
- **Kontur-** bzw. **Kuppelzeichen** (**Abb. B-5.54**).
- **Kollateralkreisläufe.**

Eine Thrombose kann antegrad oder retrograd fortschreiten. Die **aszendierende Form** entsteht in den distalen Venen und ist am Kuppel- und Konturzeichen erkennbar. Die seltenere **deszendierende Form** geht von den Beckenvenen aus und ist am **Stalaktitenzeichen** mit einem nach distal gerichteten Thrombusschwanz erkennbar.

Häufigste Fehlerquellen sind **Überlagerungseffekte** und eine unzureichende Darstellung der **Beckenetage. Indirekte Thrombosezeichen** sind nur in Kombination mit direkten Zeichen beweiskräftig.

Die **fehlende Komprimierbarkeit** einer thrombosierten Vene ist in der B-Bild-Sonografie das sicherste diagnostische Zeichen.

► **Merke.**

In der **Duplexsonografie** zeigen sich ein **fehlendes Strömungssignal** sowie eine **verringerte Flussgeschwindigkeit** proximal der Thrombose. Bei distaler Kompression der Extremität fehlt eine **Flussbeschleunigung** proximal der Thrombose. Beim Valsalva-Manöver ist die **Flussvariabilität** distal herabgesetzt bzw. aufgehoben. Die **FKDS** erleichtert den Untersuchungsablauf (s. **Abb. B-5.50**).

Mit der **Duplexsonografie** werden zusätzliche Informationen über die hämodynamischen Veränderungen gewonnen. Zeichen der Thrombose sind ein **fehlendes Strömungssignal** in der thrombosierten Vene und eine **verringerte Flussgeschwindigkeit** proximal der Thrombose. Bei distaler Kompression der Extremität fehlt eine **Flussbeschleunigung** proximal der Thrombose und beim Valsalva-Manöver ist die **Flussvariabilität** distal herabgesetzt oder aufgehoben. Die **farbkodierte Duplex-Sonografie (FKDS)** erleichtert den Untersuchungsablauf und verkürzt die Untersuchungszeit. Sie erlaubt auch eine schnellere Differenzierung zwischen einem komplett das Lumen verschließenden oder frei flottierenden Thrombus (s. **Abb. B-5.50**).

Postthrombotisches Syndrom

► Definition.

► Definition. Das postthrombotische Syndrom (PTS) ist die häufigste **Spätkomplikation nach einer Phlebothrombose** der Bein- und Beckenvenen. Es entsteht durch Flussveränderungen und Umbauvorgänge im Venensystem, die bereits in den ersten Tagen nach Beginn einer Thrombose einsetzen.

Klinik: s. **Tab. B-5.4**.

Klinik: s. **Tab. B-5.4**.

Radiologische Diagnostik: Phlebografische Zeichen des PTS sind **Destruktionen der Venenklappen** und **Veränderungen der Strömungsdynamik.** Bei partieller Rekanalisation zeigen sich **unregelmäßige Gefäßkonturen, Septierungen** und **Wandstarre.** Bei fehlender Rekanalisation sind **Umgehungskreisläufe** darstellbar. Im Unterschenkel findet sich oft das Bild einer **„wirren Rekanalisation“** (**Abb. B-5.55**).

Methode der ersten Wahl ist heute die **Duplexsonografie.**

Radiologische Diagnostik: Das **phlebografische** Bild des postthrombotischen Syndroms ist sehr variabel und hängt vom Ausmaß der Rekanalisation und der Kollateralisation ab. Auch bei vollständiger Rekanalisation sind **Destruktionen der Venenklappen** und **Veränderungen der Strömungsdynamik** nachweisbar. Bei partieller Rekanalisation ist die Venenwand verändert. Röntgenologische Zeichen dafür sind **unregelmäßige Gefäßkonturen** mit **Septierungen** und eine **Wandstarre**. Fehlt eine Rekanalisation, ist der betroffene Abschnitt nicht abgebildet und ein **Umgehungskreislauf** darstellbar. Bei ausgeprägten Thrombosen des Unterschenkels findet sich oft das Bild einer „wirren Rekanalisation“ durch Ausbildung zahlreicher zarter Kollateralen innerhalb der Muskulatur, die völlig ungeordnet verlaufen (**Abb. B-5.55**).
Methode der ersten Wahl ist heute allerdings die **Duplexsonografie,** die eine ausreichende Abklärung der genannten Veränderungen des oberflächlichen und tiefen Venensystems erlaubt. Die Phlebografie kommt nur noch bei unklaren Befunden und vor geplanter operativer Sanierung oder bei der Frage nach einer frischen Thrombose zum Einsatz.

B-5.55 Postthrombotisches Syndrom

a, b Ausgedehnte postthrombotische Veränderungen mit partiellem **Verschluss der Unterschenkelvenen** und „wirrer Rekanalisation“ (weißer Pfeil), Destruktion der Venenklappen und unregelmäßig konturierten Gefäßwänden mit Septierungen (offene Pfeilspitzen) und Umgehungskreislauf über die V. femoralis profunda (Pfeil).
c Chronischer **Verschluss der Beckenvenen** links (*) mit ausgeprägten Umgehungskreisläufen (Pfeile) insbesondere präpubisch (Spontanpalma-Zeichen) und KM-Abstrom über die rechte Beckenetage (geschlossene Pfeilspitze).

B-5.4 Verlauf des postthrombotischen Syndroms

	peripheres Ödem	Gefäßverschlüsse	Rekanalisation	Kollateralen	Symptomatik
akute Thrombose (> 4 Wochen)	+++	+++	0	(+)	Schmerz, Ödem, Zyanose
postthrombotisches Frühsyndrom (= 1 Jahr)	++	++	+	+	persistierende Ödemneigung
postthrombotisches Syndrom (= 5–20 Jahre)	+	+	++(+)	+++	sekundäre Varikosis, indurierte Ödeme
postthrombotisches Spätsyndrom (> 20 Jahre)	+++	+	++(+)	dekompensiert	Stauungsekzeme, Atrophie blanche, Ulzerationen

Kavathrombose

Eine Thrombose der V. cava entsteht meist aszendierend durch eine Fortsetzung einer tiefen Beckenvenenthrombose in die V. cava inferior (Pfropfthrombose) oder eine tumorbedingte extravasale Kompression. Beim fortgeschrittenen Nierenzellkarzinom findet sich häufiger ein Tumorthrombus, der sich zunächst in die Nierenvene und dann in die Hohlvene ausbreitet.

Klinik: Das klinische Bild ist abhängig vom Ausmaß der Einengung und Ausdehnung nach proximal. Beim tiefen Verschlusstyp (unterhalb der Nierenvenen) gleicht die Symptomatik einer Beckenvenenthrombose (s. S. 418). Sind die Nieren- oder Lebervenen mit beteiligt, kommt es zu organbezogenen Funktionsstörungen evtl. mit lebensbedrohlicher abdomineller Symptomatik.

► **Merke.** Wegen des großen Gefäßdurchmessers besteht ein **hohes Risiko für eine fulminante Lungenembolie**, welches durch die Einlage eines Kavaschirmes in den infrarenalen Abschnitt der V. cava inferior gemindert werden kann (s. S. 432), sofern nicht eine operative Behandlung im Frühstadium möglich ist.

Diagnostisches Vorgehen: Für die Diagnostik der Becken- und Kavathrombose bietet sich die **CT** mit i. v.-Kontrastmittelinjektion als nichtinvasive Alternative zur Kavografie an (**Abb. B-5.56**). Die CT trägt zudem zur Abklärung der Thromboseursache bei, weil sie Raumforderungen mit Venenkompressionen darstellt.

Radiologische Diagnostik: In der **CT** ist der thrombosierte Venenabschnitt an einer **Lumenerweiterung** und einem umflossenen konstanten **Füllungsdefekt** der randständig kontrastierten Vene erkennbar. Bei einem kompletten Verschluss ist der entsprechende Abschnitt nicht kontrastiert und es finden sich **Umgehungskreisläufe** (Ausbildung ausgedehnter Kollateralkreisläufe, vorwiegend über die Vv. lumbales ascendentes, welche die Lumbalvenen verbinden und meist mit den Becken- und Nierenvenen kommunizieren, s. **Abb. B-5.48**, S. 414). Oberhalb des Zwerchfells setzen sich die Kollateralen in die Vv. azygos und hemiazygos fort und münden in die V. cava superior.

Kavathrombose

Eine Kavathrombose entsteht aszendierend durch Fortsetzung einer tiefen Beckenvenenthrombose oder durch eine tumorbedingte extravasale Kompression.

Klinik: Bei Verschluss unterhalb der Nierenvenen gleicht die Symptomatik einer Beckenvenenthrombose (s. S. 418), beim suprarenalen Verschluss kommt es zu organbezogenen Störungen.

► **Merke.**

Diagnostisches Vorgehen: Die **CT** hat die Kavografie weitgehend abgelöst (**Abb. B-5.56**).

Radiologische Diagnostik: Thrombosezeichen in der CT sind eine Lumenerweiterung der Vene und ein umflossener konstanter **Füllungsdefekt. Umgehungskreisläufe** finden sich bei komplettem Verschluss häufig über die Vv. lumbales ascendentes (s. **Abb. B-5.48**, S. 414).

B-5.56 Kavathrombose

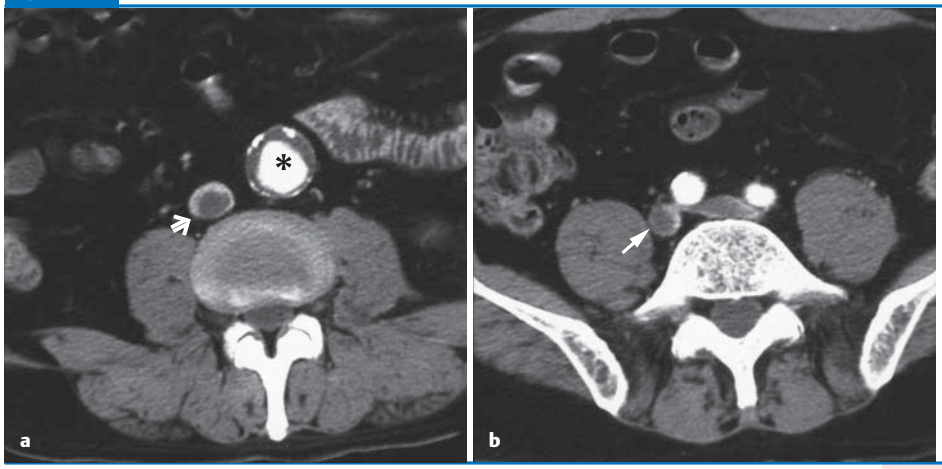

Die **kontrastmittelunterstützte CT** zeigt auf Höhe des Unterbauchs (**a**) einen kontrastmittelumspülten Thrombus der V. cava inferior (offener Pfeil), der sich bis in die V. iliaca communis (Pfeil) beidseits (**b**) fortsetzt.
Stern = Aorta abdominalis.

5.2.3 Lymphsystem

Radiologische Methoden und Befunde

Hauptindikation zur Untersuchung ist die **Suche nach Metastasen** oder **primär malignen Erkrankungen der Lymphknoten.** Die **Sonografie** gilt als Screeningmethode, die größte Bedeutung kommt der **CT** zu (**Abb. B-5.57**).

Die **Hauptindikation** zur Untersuchung des Lymphsystems ist die **Suche nach Metastasen** oder **primär malignen Erkrankungen der Lymphknoten**. Zum Einsatz kommen heute fast ausschließlich **Schnittbildverfahren**, die **Sonografie** wird als Screeningverfahren verwendet. Die größte Bedeutung kommt aber der **CT** zu, die eine Beurteilung aller Lymphknotenstationen ermöglicht (**Abb. B-5.57**).

B-5.57 **CT-Befund bei Lymphknotenmetastasen**

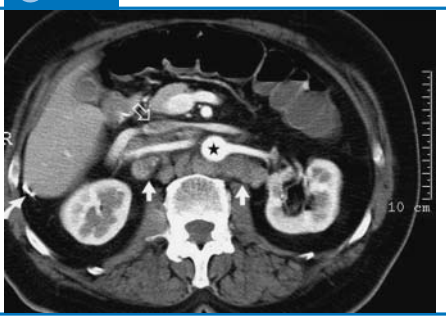

Retroperitoneale Lymphknotenmetastasen (weiße Pfeile) bei einem Patienten mit Sigmakarzinom und Z. n. Leberteilresektion wegen einer Lebermetastase (Gefäßclips = gebogener Pfeil).
Aorta (Stern), V. cava inferior (offener Pfeil).

Lymphografie

Methode: Für die Lymphografie der unteren Körperhälfte werden die Lymphgefäße zuerst mit Farbstoff markiert. Danach wird ein Lymphgefäß am Fußrücken freipräpariert und darüber ein öliges, jodhaltiges Kontrastmittel injiziert.

Komplikationen: allergische Reaktionen und **Ölembolie.**

Beurteilung: Sie erfolgt in **2 Phasen**: Nach 2–3 h sind die Lymphgefäße dargestellt (Lymphangiogramm), nach 24 h können die Lymphknoten beurteilt werden (Lymphadenogramm) (s. **Abb. B-5.58**).

Lymphografie

Methode: Zur Kontrastmitteldarstellung des Lymphsystems der unteren Körperhälfte werden die Lymphgefäße zunächst durch eine intrakutane Injektion eines Farbstoffs (Methylenblau) in den 1. und 3. Interdigitalraum markiert. Nach wenigen Minuten sind die angefärbten Lymphgefäße sichtbar. In lokaler Anästhesie wird jeweils ein Gefäß am Fußrücken, meist zwischen dem 1. und 2. Os metatarsale, freipräpariert und mit einer speziellen Nadel kanüliert. Mithilfe einer automatischen Perfusorspritze werden dann etwa 5–7 ml öliges, jodhaltiges Kontrastmittel mit einer Infusionsgeschwindigkeit von 0,1 ml/min injiziert.

Komplikationen: Allergische Reaktionen auf das Kontrastmittel oder den Farbstoff, **Ölembolie** bei versehentlicher i. v.-Injektion des Kontrastmittels.

Beurteilung: Die **Befunddokumentation** erfolgt in **2 Phasen** durch Röntgenübersichtsaufnahmen des Beckens, der LWS und des Thorax (**Abb. B-5.58**). Nach 2–3 Stunden sind die Lymphgefäße dargestellt (Füllungsphase, Lymphangiogramm), nach etwa 24 Stunden können die Lymphknoten beurteilt werden (Speicherphase, Lymphadenogramm).

B-5.58 **Lymphografie**

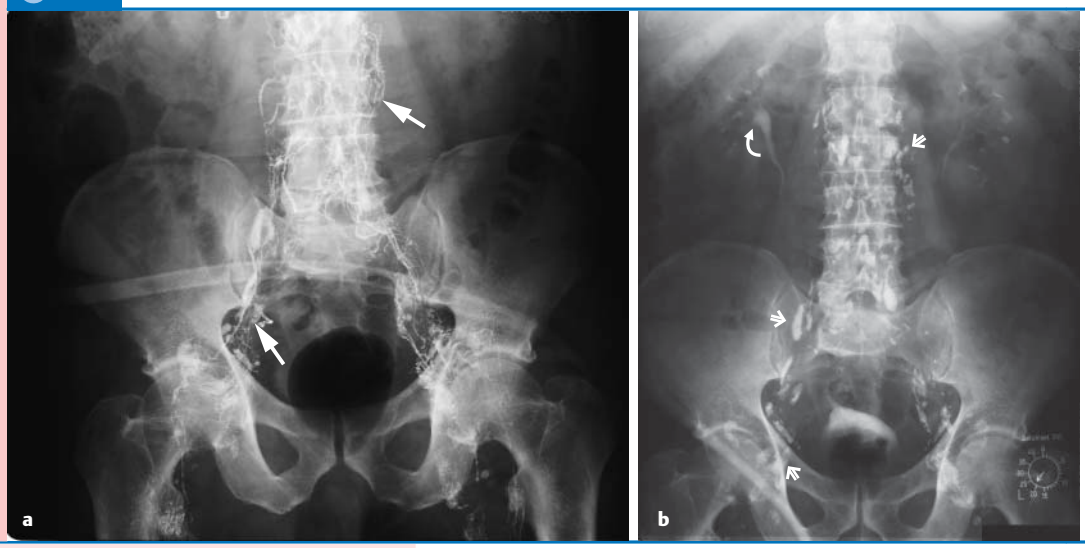

Abdomenübersichtsaufnahmen 2 Stunden nach Kontrastmittelinjektion (**a**) mit Darstellung der Lymphgefäße (weiße Pfeile) (Füllungsphase) und nach 24 Stunden (**b**) mit Darstellung der Lymphknoten (offene Pfeile) (Speicherphase). Kontrastierung der ableitenden Harnwege durch intravenöse Kontrastmittelgabe (gebogener Pfeil).

Die Lymphografie ermöglicht eine **Beurteilung der Lymphknotenbinnenstruktur**. So gelingt der Nachweis auch von kleineren Metastasen, die als Füllungsdefekte in der Speicherphase imponieren. Bei einem ausgedehnteren Befall kommt es zur Abflussblockade der Lymphdrainage mit fehlender Kontrastierung der Lymphknoten und Ausbildung von Kollateralen.

Indikationen: Nur noch selten indiziert zur Abklärung von Lymphangiektasien, lymphogenen Zysten, Lymphfisteln sowie Verletzungen und Fehlanlagen des Ductus thoracicus.

Die Lymphografie ermöglicht eine **Beurteilung der Lymphknotenbinnenstruktur.**

Indikationen: Nur noch selten indiziert.

Computertomografie und Magnetresonanztomografie

Der Vorteil der Schnittbilddiagnostik liegt in der Erfassung aller Lymphknotenstationen inklusive der mesenterialen, mediastinalen oder zervikalen Lymphknoten, die der Lymphografie methodisch bedingt nicht zugänglich sind. **Wichtigstes diagnostisches Kriterium** bei den Schnittbildverfahren ist die **Lymphknotengröße**, die als einziger Dignitätsparameter herangezogen werden kann. Dabei wird in Abhängigkeit von der Lokalisation in der Regel ein **Durchmesser > 8–10 mm** als **pathologische Vergrößerung** angesehen. Bei einem ausgedehnten Befall finden sich nicht selten große Lyphknotenkonglomerate (z. B. sog. „bulky tumor“ bei Hodenkarzinom). Eine Beurteilung der Binnenarchitektur der Lymphknoten wie bei der Lymphografie ist nicht möglich.

Computertomografie und Magnetresonanztomografie

Mit der Schnittbilddiagnostik können alle Lymphknotenstationen nichtinvasiv beurteilt werden. Wichtigstes diagnostisches Kriterium ist die **Lymphknotengröße** als einziger Dignitätsparameter. Ein **Durchmesser > 8–10 mm** gilt in der Regel als **pathologische Vergrößerung.**

5.3 Interventionelle Radiologie

Das gesamte Spektrum der interventionellen Radiologie stellt heute einen Teilaspekt der sog. **minimal-invasiven Therapieverfahren** dar.

5.3 Interventionelle Radiologie

Die interventionelle Radiologie gilt als **minimal-invasives Therapieverfahren.**

5.3.1 Gefäßrekanalisation

5.3.1 Gefäßrekanalisation

Perkutane transluminale Angioplastie (PTA)

Perkutane transluminale Angioplastie (PTA)

Methode

Die erste perkutane Gefäßeröffnung wurde 1964 von **Dotter** und **Judkins** beschrieben. Erst mit der Einführung der Ballondilatationskatheter durch **Grüntzig** 1974 konnte sich die PTA jedoch in der Behandlung der chronischen AVK etablieren. Seitdem wurde die Methode immer weiter verfeinert und spezielle Dilatationskatheter entwickelt. Das Instrumentarium ist nach Konfiguration, Materialbeschaffenheit, Länge und Durchmesser des Ballons der jeweiligen Gefäßregion und der Obstruktion angepasst. Die Haupteigenschaften der Ballonkatheter sind eine **hohe Druckbelastbarkeit** bei gleichzeitig nur geringer Dehnbarkeit des entfalteten Ballons. Dadurch können auch derbe Stenosen mit einem geringen Rupturrisiko dilatiert werden (**Abb. B-5.59**).

Methode

1964 wurde die erste perkutane Gefäßrekanalisation von **Dotter** und **Judkins** beschrieben. Erst mit Einführung der Ballondilatationskatheter durch **Grüntzig** konnte sich die PTA zur Behandlung der chronischen AVK etablieren. Ballonkatheter zeichnen sich durch **hohe Druckbelastbarkeit** bei geringer Dehnbarkeit aus (**Abb. B-5.59**).

B-5.59 Schematische Darstellung der Dilatationsbehandlung einer Femoralarterienstenose

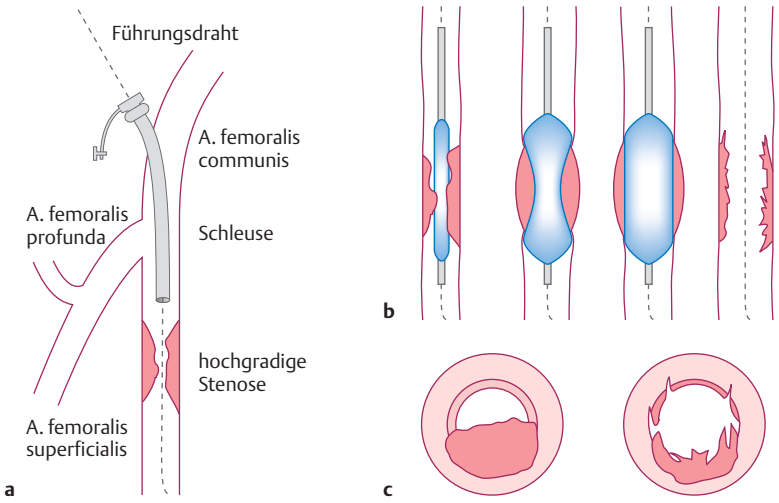

a Antegrade Punktion der A. femoralis communis, Einlage einer Gefäßschleuse und Sondierung der Stenose mit einem Führungsdraht mit flexibler Spitze.
b Über den Führungsdraht wird ein geeigneter Ballonkatheter über die Stenose geschoben und durch Injektion von verdünntem Kontrastmittel entfaltet. Nach Entleerung wird der Katheter zurückgezogen und das Resultat bei liegendem Führungsdraht angiografisch kontrolliert.
c Im Querschnitt ist der obstruierende Gefäßplaque (links) zu erkennen. Nach PTA (rechts) sind sowohl Plaque als auch Gefäßendothel eingerissen. Die Stenose ist aber fast vollständig beseitigt.

Pathomorphoglogisch handelt es sich bei der PTA um eine **kontrollierte Verletzung** der Gefäßintima mit Sprengung der Gefäßplaques und Überdehnung der Intima und Media. In der **Heilungsphase von etwa 6 Wochen** Dauer kommt es zu einer Reendothelialisierung und Glättung der Gefäßwand.

Pathomorphologischer Hintergrund der PTA ist eine **kontrollierte Verletzung** der Gefäßintima mit Sprengung der Gefäßplaques und Überdehnung der Gefäßintima und -media. Die stabile Adventitia verhindert eine vollständige Gefäßruptur. Methodisch bedingt kommt es somit immer zu mehr oder weniger ausgedehnten Endothelschädigungen, die in der Kontrollangiografie als Gefäßunregelmäßigkeiten mit Intimaeinrissen erkennbar sind. In der anschließenden **Heilungsphase von etwa 6 Wochen** Dauer kommt es durch reparative Vorgänge zu einer Reendothelialisierung und Glättung der Gefäßwand. Andererseits kann sich auf dem Boden einer intimalen Gefäßwandhyperplasie eine Restenosierung entwickeln.

Indikationen

Haupteinsatzgebiete der PTA sind **Stenosen** und kurzstreckige **Verschlüsse** der Becken- und Beinarterien sowie Nierenarterienstenosen.

Für die Indikationsstellung sind **klinische Symptomatik** und **methodische Aspekte** entscheidend.

Haupteinsatzgebiete der PTA sind **Stenosen** und kurzstreckige **Verschlüsse** (bis etwa 5 cm Länge) der Becken- und Beinarterien sowie Stenosen der Nierenarterien. In ausgewählten Fällen werden auch Stenosen der Aorta abdominalis, der A. mesenterica superior (Angina abdominalis) sowie der supraaortalen Arterien (A. carotis, A. vertebralis, A. subclavia) behandelt.
Die Indikationsstellung ergibt sich primär aus der **klinischen Symptomatik** (Minderdurchblutung aufgrund einer nachgewiesenen Gefäßobstruktion). Grundsätzlich ist zu beachten, dass die hämodynamische Wirksamkeit einer Gefäßstenose von der Lokalisation, dem Stenosegrad (ab etwa 50 %) und den vorhandenen Umgehungskreisläufen (Kollateralen) abhängt. Die Therapieentscheidung wird darüber hinaus von **methodischen Aspekten** wie der Länge der Läsion und der Morphologie der Gefäßveränderung beeinflusst.

Kontraindikationen sind schwere Gerinnungsstörungen und Kontrastmittelunverträglichkeit. Stark kalzifizierte Stenosen ergeben oft ein schlechtes Behandlungsergebnis.

Kontraindikationen für die PTA sind eine schwere Gerinnungsstörung mit erhöhter Blutungsgefahr, Kontrastmittelunverträglichkeit und evtl. eine Schilddrüsenüberfunktion. Stark kalzifizierte Stenosen ergeben öfter ein schlechtes Behandlungsergebnis und sind mit einem höheren Risiko für eine ausgedehnte Wanddissektion und Gefäßperforation verbunden.

Technik

Die meisten Angioplastien werden über einen antegraden oder retrograden **transfemoralen Zugang** nach Punktion in Seldinger-Technik durchgeführt.

Die meisten Angioplastien werden über einen **transfemoralen Zugang** durchgeführt. Je nach Lokalisation wird zunächst eine Gefäßschleuse antegrad oder retrograd in Seldinger-Technik (s. S. 390) gelegt und ein Angiogramm der betreffenden Region angefertigt. Die **medikamentöse Begleittherapie** besteht aus der intraarteriellen Gabe von Heparin und im Bedarfsfall (d. h. beim Auftreten von Gefäßspasmen) zusätzlich von spasmolytisch wirksamen Substanzen (z. B. Nitroglyzerin, Nifedipin).

Die **Rekanalisation** erfolgt mit einer Kombination aus Sondierungskatheter und Führungsdraht. Die Road-Map-Technik ermöglicht eine direkte visuelle Kontrolle (**Abb. B-5.60**).

Der nächste Schritt ist die **Rekanalisation.** Darunter versteht man die Sondierung und Überwindung der Gefäßobstruktion. Im einfachsten Fall gelingt eine direkte Passage der Stenose mit einem Führungsdraht. Bei Gefäßverschlüssen wird in den meisten Fällen eine Kombination aus Sondierungskatheter und Führungsdraht eingesetzt. In schwierigen Situationen ist die Road-Map-Technik eine große Hilfe, da diese eine direkte visuelle Kontrolle der Rekanalisation ermöglicht (**Abb. B-5.60**).

Zur eigentlichen **Angioplastie** wird ein Ballondilatationskatheter in der Gefäßenge platziert. Unter Durchleuchtung wird der Ballon mit verdünntem Kontrastmittel entfaltet. Das sicherste Kriterium für eine ausreichende Dilatation ist das **subjektive Druck- oder Dehnungsempfinden beim Patienten.** Bei entleertem Ballon wird das Behandlungsergebnis angiografisch kontrolliert.
Angestrebt wird eine **Lumenerweiterung von 70–80 %** des regulären Gefäßdurchmessers.

Nach erfolgreicher Passage folgt die eigentliche **Angioplastie**. Dazu wird ein geeigneter Ballondilatationskatheter über den Draht vorgeschoben und in die Gefäßenge platziert. Der Ballon wird mit einem Kontrastmittel-Kochsalz-Gemisch unter Durchleuchtungskontrolle aufgefüllt. Angestrebt wird dabei eine geringe Überdilatation des Gefäßdurchmessers von etwa 20 %. Ein wesentliches Kriterium für eine ausreichende Dilatation ist das **subjektive Druck- oder Dehnungsempfinden beim Patienten**. Ein starker Schmerz ist jedoch ein Warnzeichen für eine Überdehnung und sollte wegen der Gefahr einer Gefäßruptur unbedingt vermieden werden. Der Ballon wird anschließend entleert und ein **Kontrollangiogramm** angefertigt. Der Führungsdraht sollte bis zum Ende des Eingriffs in der behandelten Region belassen werden, um bei einer eventuell erforderlichen Nachdilatation eine erneute Sondierung zu vermeiden. Angestrebt wird eine **Lumenerweiterung auf mindestens 70–80 %** des regulären Gefäßdurchmessers.

B-5.60 PTA der A. femoralis superficialis

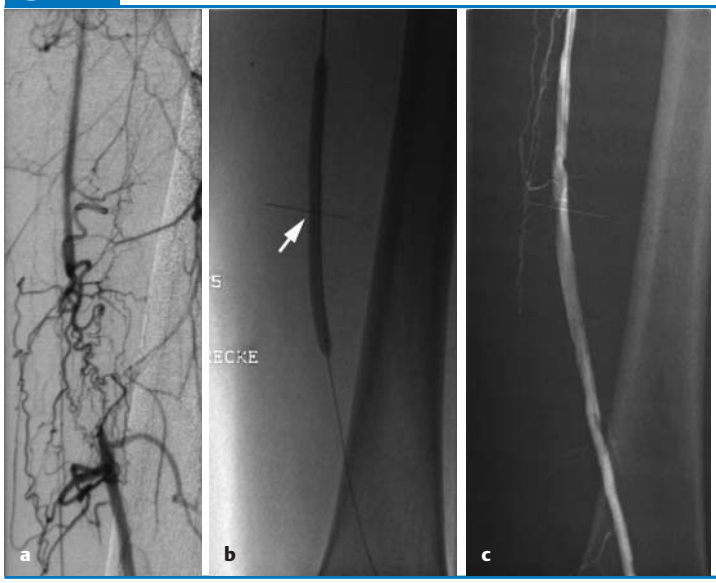

a Das Ausgangsangiogramm zeigt einen 6 cm langen Verschluss im Adduktorenkanal.
b Nach Rekanalisation mit einem Führungsdraht erfolgt die Dilatation mit einem Ballonkatheter von 5 mm Durchmesser. Die Verschlussmitte wurde markiert (Pfeil).
c Die abschließende Kontrolle bestätigt ein gutes Ergebnis ohne Nachweis hämodynamisch relevanter Reststenosen.

Komplikationen

Die häufigste Komplikation ist eine **Blutung** bzw. **Hämatombildung** im Bereich der Punktionsstelle, die durch eine sorgfältige manuelle Kompression nach Schleusenentfernung weitgehend vermieden werden kann. Nur selten sind die Blutungen kreislaufrelevant oder müssen operativ versorgt werden.

Bei der Rekanalisation besteht das Risiko einer **Dissektion** der Arterie, die durch subintimale Passage des Führungsdrahtes oder Katheters entstehen kann. Wird ein Ballonkatheter in einer solchen Fehllage entfaltet, führt dies meist zu einem irreversiblen Gefäßverschluss. Die Rekanalisation muss deshalb mit größter Sorgfalt erfolgen und die richtige intraluminale Lage durch Kontrastmittelinjektionen bestätigt werden.

Die **Gefäßruptur** im Rahmen einer Angioplastie ist eine zwar selten auftretende, aber gravierende Komplikation, die meist eine weitere Behandlung erfordert. Die Rupturstelle kann entweder mit einem Stentgraft (ummantelter Stent) endovaskulär abgedeckt oder operativ verschlossen werden. Die Ruptur kann z. B. durch die Wahl eines zu großen Ballons, durch die Perforation eines verkalkten Gefäßplaques oder durch eine Ballonruptur entstehen. Klinisch macht sie sich durch einen heftigen Schmerz bemerkbar.

In dem dilatierten Gefäßabschnitt besteht aufgrund einer vermehrten Thrombogenität der verletzten Gefäßwand ein erhöhtes **Thromboserisiko** (s. o.). Ursachen sind einerseits die entstehenden Intimaeinrisse und andererseits Gefäßspasmen. **Gefäßspasmen** können in der Regel durch die i. a.-Injektion spasmolytischer Medikamente (Nitroglyzerin, Nifedipin) durchbrochen werden.

Insbesondere bei der Rekanalisation von Verschlüssen besteht ein erhöhtes Risiko für die Entstehung **peripherer Embolien** durch Ablösung von Plaques oder wandständigen Thromben. Wichtig ist deshalb eine sorgfältige Beurteilung der Gefäßperipherie im Kontrollangiogramm. In den meisten Fällen kann eine Embolisation durch eine perkutane Katheteraspiration und im Bedarfsfall durch eine zusätzliche lokale Thrombolyse behandelt werden.

Ergebnisse

Die Ergebnisse sind abhängig vom Stadium der AVK vor Behandlung, der Lokalisation, dem angiografischen Bild der Gefäßveränderung (Grad, Länge und Morphologie der Stenose), dem Behandlungserfolg der Risikofaktoren und der Langzeittherapie.

Der **Primärerfolg** der PTA bei Stenosen der femoropoplitealen und der Beckenarterien beträgt stadienabhängig etwa 85–95 %. Das Rezidivrisiko nach PTA ist in den ersten 6 Monaten am größten. Nach 3 Jahren bleibt die Offenheitsrate nahezu konstant (65–85 %.). Die Behandlungsergebnisse bei kompletten Gefäßverschlüssen sind allerdings schlechter und stark von der Verschlusslänge abhängig. So gelingt eine Gefäß-

Komplikationen

Häufigste Komplikationen sind **Blutungen** (selten kreislaufrelevant) bzw. eine **Hämatombildung** an der Punktionsstelle.

Eine **Dissektion** kann durch eine subintimale Passage des Führungsdrahtes oder Katheters entstehen und im Falle einer Öffnung des Ballonkatheters zu einem irreversiblen Gefäßverschluss führen.

Die **Gefäßruptur** ist zwar eine seltene, aber gravierende Komplikation. Meist ist eine endovaskuläre Therapie (Stentgraft) oder Operation erforderlich.

Durch die Dilatation hervorgerufene Endothelverletzungen und **Gefäßspasmen** sind für ein erhöhtes **Thromboserisiko** verantwortlich.

Periphere Embolien können, v. a. bei der Rekanalisation von Verschlüssen, durch Ablösung von Plaques oder wandständigen Thromben entstehen. Sie können meist direkt durch eine perkutane Katheteraspiration behandelt werden.

Ergebnisse

Sie sind abhängig vom Stadium der AVK, der Lokalisation, dem angiografischen Bild und der Nachbehandlung.

Der **Primärerfolg** der PTA bei Stenosen der femoropoplitealen und der Beckenarterien beträgt etwa 85–95 %. Die Ergebnisse bei kompletten Gefäßverschlüssen sind stark von der Verschlusslänge abhängig.

eröffnung bei femoropoplitealen Verschlüssen von weniger als 7 cm Länge in etwa 85 % der Fälle, während die Erfolgsrate bei längeren Verschlüssen auf unter 50 % sinkt.

Zur **Langzeitprophylaxe** hat sich eine Thrombozytenaggregationshemmung mit 100 mg ASS/d durchgesetzt.

Zur **Langzeitprophylaxe** hat sich eine Thrombozytenaggregationshemmung mit ASS in einer Dosierung von 100 mg/d durchgesetzt. Nur in einzelnen Fällen mit schlechten Strömungsverhältnissen besteht die Indikation zu einer oralen Antikoagulation mit Kumarinderivaten (z. B. Marcumar).

Nierenarterien-PTA

Die Dilatation erfolgt über einen retrograden transfemoralen Zugang (**Abb. B-5.61**). Ostiumnahe Stenosen durch Plaques der Aortenwand sind prognostisch ungünstiger als Stenosen im mittleren Gefäßdrittel. Eine Angioplastie der Nierenarterien ist indiziert bei renovaskulärer Hypertonie, vaskulär bedingter Niereninsuffizienz oder solitären, hochgradigen Stenosen.

Nierenarterien-PTA

In der Regel gelingt eine Dilatation von Nierenarterienstenosen über einen retrograden transfemoralen Zugang (**Abb. B-5.61**). Die besten Ergebnisse werden bei Stenosen im mittleren Gefäßdrittel erzielt. Ostiumnahe Stenosen, die durch Plaques der Aortenwand hervorgerufen werden, sind prognostisch ungünstiger und mit einer höheren Komplikationsrate verbunden. In Abhängigkeit von der Ätiologie sind Stenosen auf dem Boden einer fibromuskulären Dysplasie günstiger als die häufigere arteriosklerotische Genese zu bewerten (s. S. 275).

Die seitengetrennte selektive Blutentnahme aus den Nierenvenen ist heute nur noch in Einzelfällen erforderlich und wurde durch den Captopril-Test ersetzt (Anstieg von Renin nach Gabe eines ACE-Hemmers).

Eine Angioplastie der Nierenarterien ist indiziert bei einer renovaskulären Hypertonie, einer vaskulär bedingten Niereninsuffizienz oder bei solitären, hochgradigen Stenosen.

B-5.61 Nierenarterien-PTA

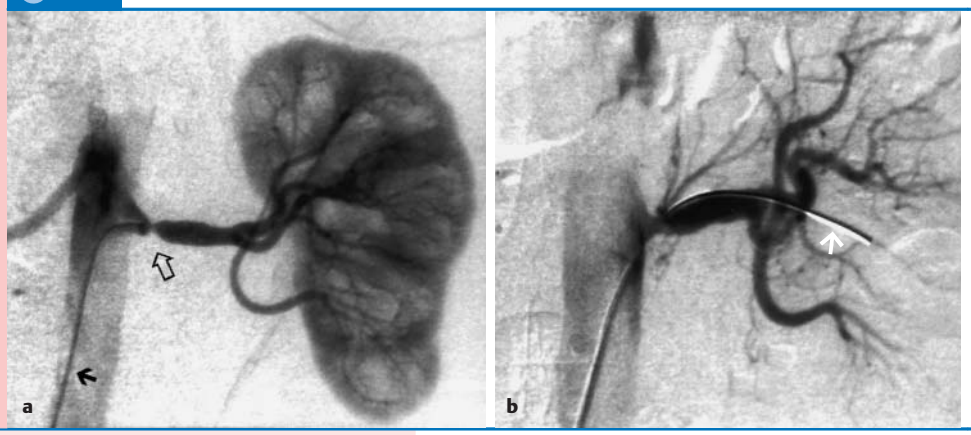

Das **Ausgangsangiogramm** (**a**) zeigt eine hochgradige Stenose des linken Nierenarterienhauptastes (offener Pfeil). Der Diagnostikkatheter (schwarzer Pfeil) ist am Nierenarterienabgang platziert. Das **Kontrollangiogramm nach Dilatation** (**b**) bei liegendem Führungsdraht (Pfeil) zeigt eine technisch erfolgreiche Dilatation mit einer Restenose von weniger als 30 %.

Lokale intraarterielle Fibrinolyse

Bei der Fibrinolysetherapie unterscheidet man **systemische** und **lokale Thrombolyse.** Arterienverschlüsse werden meist durch eine **lokale intraarterielle Fibrinolyse** behandelt. Dabei wird die fibrinolytische Substanz durch einen Katheter direkt in das betroffene Gefäß appliziert.

Als Fibrinolytika werden **Urokinase** oder **rt-PA** eingesetzt.

► **Merke.**

Mitunter werden auch andere Verschlusslokalisationen behandelt, wie z. B. die **Basilaristhrombose,** die eine schlechte Prognose besitzt. Eine notfallmäßige Wiedereröffnung durch lokale Fibrinolyse ist innerhalb der ersten Stunden zu erwägen (**Abb. B-5.62**).

Lokale intraarterielle Fibrinolyse

Die fibrinolytische Therapie ist ein etabliertes Verfahren zur Behandlung akuter Gefäßverschlüsse. Unterschieden wird zwischen einer systemischen und einer lokalen Thrombolyse. Die **systemische Lysetherapie** mit venöser Infusion von Thrombolytika spielt bei der Behandlung arterieller Verschlüsse eine untergeordnete Rolle. Hierzu hat sich die **lokale intraarterielle Fibrinolyse** durchgesetzt. Dabei wird die fibrinolytische Substanz durch einen Katheter direkt in das betroffene Gefäß appliziert. So wird eine wesentlich effektivere Dosis am Zielort erreicht und das Risiko systemischer Nebenwirkungen (erhöhte Blutungsgefahr) weitgehend vermieden.

Neben der ursprünglich angewandten **Streptokinase** werden inzwischen **Urokinase** oder rekombinante Gewebe-Plasminogenaktivator **(rt-PA)** eingesetzt. Eine zusätzliche Wirkungsbeschleunigung durch Thrombusfragmentierung und Oberflächenvergrößerung wird durch den Einsatz verschiedener Instrumente erreicht.

► **Merke.** Haupteinsatzgebiete für die lokale Lysetherapie sind Verschlüsse der Extremitätenarterien.

In ausgewählten Fällen werden andere Verschlusslokalisationen behandelt. Bei den intrakraniellen Gefäßen kommt hier der **Basilaristhrombose** die größte Bedeutung zu, die bei einem vollständigen Verschluss eine extrem schlechte Prognose besitzt. In Abhängigkeit vom klinischen Zustand ist eine notfallmäßige Wiedereröffnung durch eine lokale Fibrinolyse innerhalb der ersten Stunden zu erwägen (**Abb. B-5.62**).

B-5.62 Basilarislyse

a Verschluss der Basilarisendstrecke (Pfeilspitze) nach dem Abgang der Aa. cerebelli anteriores inferiores.
b Nach lokaler Lysetherapie mit 1 000 000 IE Urokinase ist das Gefäß rekanalisiert (Pfeilspitze) und es demarkiert sich eine ursächliche arteriosklerotische Stenose der A. basilaris (Pfeil).

Nach selektiver Sondierung der A. vertebralis und angiografischer Bestätigung der Basilaristhrombose wird ein dünner Lysekatheter (Durchmesser 1 mm) in dem Verschluss platziert und Urokinase oder rt-PA injiziert.
Unter bestimmten Voraussetzungen werden auch Verschlüsse der **A. cerebri media** innerhalb der ersten 6 Stunden nach Infarktbeginn lokal lysiert.

Auch Verschlüsse der **A. cerebri media** werden manchmal innerhalb der ersten 6 Stunden lokal lysiert.

Perkutane Aspirations-Thromboembolektomie (PAT)

Die Lysetherapie wird insbesondere bei nicht mehr ganz frischen thrombotischen Verschlüssen und bei peripheren Embolien mit der **PAT** kombiniert oder durch diese ersetzt. Über einen antegraden Gefäßzugang werden spezielle weitlumige Absaugkatheter mit einem Durchmesser von 5–8 F (French = ⅓ mm) bis zum proximalen Verschlussende vorgeschoben. Durch einen manuell erzeugten Sog können frische Thromben und festere organisierte Partikel aus dem Gefäßsystem entfernt werden. Dieses Vorgehen beschleunigt die Gefäßeröffnung und erlaubt zusätzlich die Entfernung von nicht lysierbaren, organisierten thromboembolischen Partikeln. Damit stellt die PAT für die Behandlung von peripheren Embolien unterhalb der Femoralisgabelung eine Alternative zur chirurgischen Embolektomie mit dem Fogarty-Ballonkatheter dar.

Perkutane Aspirations-Thromboembolektomie (PAT)

Die **PAT** kommt in erster Linie bei älteren thrombotischen Verschlüssen und peripheren Embolien zum Einsatz. Über spezielle weitlumige Absaugkatheter können festere thrombotische Partikel aus dem Gefäßsystem entfernt werden.

B-5.63 Perkutane Aspirations-Thromboembolektomie

B-5.63

a Verschluss der rechten A. poplitea (offener Pfeil) bei einem Patienten mit Kardiomyopathie mit partiell umflossenem Embolus im distalen Anteil (schwarzer Pfeil).
b Die Kontrollangiografie nach Aspirationsbehandlung zeigt eine vollständige Rekanalisation.

B-5.64 Kombinierter Einsatz der lokalen intraarteriellen Fibrinolyse, der PAT/RAT und der Ballondilatation zur Wiedereröffnung eines akuten Verschlusses eines femorokruralen In-situ-Bypasses

a Das **Ausgangsangiogramm** zeigt einen kompletten Bypassverschluss mit kuppelförmigem Abbruch (offener Pfeil) der noch kurzstreckig dargestellten proximalen Anastomose. Das überwiegend frische thrombotische Verschlussmaterial wurde durch lokale Urokinase-Infiltration lysiert und z. T. durch PAT abgesaugt.
b Nach erfolgreicher Bypasseröffnung findet sich distal noch ein Thrombus (schwarzer Pfeil) und distal der Anastomose eine hochgradige filiforme Stenose (offener Pfeil) der A. tibialis posterior (tp) als Ursache des Gefäßverschlusses.
c, d Der Thrombus wird mithilfe eines RAT-Körbchens (Pfeil) abgesaugt (**c**) und die Stenose mit einem 3 mm Ballonkatheter dilatiert (**d**).
e Das **Abschlussangiogramm** zeigt einen vollständig durchgängigen Bypass (Pfeilspitzen) mit gutem Fluss in der proximalen (schwarzer Pfeil) und distalen Anastomose (offener Pfeil). Hier ist auch der Popliteaverschluss (gebogener Pfeil), der zur Bypassimplantation führte, erkennbar.

► Klinischer Fall.

► Klinischer Fall. Ein 40-jähriger Patient wird notfallmäßig in die Klinik eingewiesen, nachdem er 2 Stunden zuvor ein plötzliches Schmerzereignis im Bein bemerkt hatte. Bei der Untersuchung findet sich ein inkomplettes Ischämiesyndrom mit Ruheschmerz, Hautblässe und Unterkühlung distal des Knies. Der Leistenpuls ist kräftig, der Popliteapuls deutlich abgeschwächt und die Fußpulse nicht mehr tastbar. Anamnestisch ist eine alkoholtoxische dilatative Kardiomyopathie als mögliche Embolequelle bekannt. Die Angiografie zeigt einen frischen embolischen Verschluss der A. poplitea, der in der gleichen Sitzung durch eine perkutane Aspirationsembolektomie eröffnet werden konnte (**Abb. B-5.63**). Der Patient ist nach der Behandlung beschwerdefrei und wird zur Rezidivprophylaxe auf eine orale Antikoagulation mit Phenprocoumon (Marcumar) eingestellt.

► Merke.

► Merke. In Abhängigkeit von der Lokalisation, der Länge und der Beschaffenheit des Verschlussmaterials ist in vielen Fällen eine Kombination der verschiedenen Methoden sinnvoll. Oft ist eine arteriosklerotische Stenose die Ursache des thrombotischen Verschlusses, sodass nach Lysetherapie und Aspiration eine Ballondilatation der zugrundeliegenden Gefäßeinengung erforderlich ist (**Abb. B-5.64**).

Gefäßendoprothesen (Stents)

Nach der Implantationsweise werden **ballonexpandierbare** (z. B. Streckerstent, Palmaz-Stent) und **selbstexpandierbare** (z. B. Wall-Stent, **Abb. B-5.65**) Systeme unterschieden. Sie bestehen aus unterschiedlich aufgebauten Metallgittern und halten durch ihre Form das Gefäß offen. Durch Einsprossung von Bindegewebe kommt es zu einer Reendothelialisierung.

Indikationen zur Implantation von Stents sind **hämodynamisch wirksame Reststenosen** oder **Rezidivstenosen nach Ballondilatation** insbesondere im Beckenbereich (**Abb. B-5.66**). Des Weiteren werden sie zur Behandlung von Komplikationen der PTA wie obstruierenden Intimasegeln oder größeren Dissektionen eingesetzt. Wegen des erhöhten Embolisationsrisikos der Ballondilatation von Beckenarterienverschlüssen werden diese bevorzugt durch eine primäre Stentimplantation therapiert (**Abb. B-5.67**).

Gefäßendoprothesen (Stents)

Man unterscheidet **ballonexpandierbare** und **selbstexpandierbare Stents** (**Abb. B-5.65**). Sie bestehen aus Metallgittern und halten durch ihre Form das Gefäß offen.

Indikationen sind **hämodynamisch wirksame Reststenosen** oder **Rezidivstenosen nach Ballondilatation** besonders im Beckenbereich (**Abb. B-5.66**). Beckenarterienverschlüsse werden bevorzugt durch eine primäre Stentimplantation therapiert (**Abb. B-5.67**).

B-5.65 Gefäßendoprothesen (Metallstents)

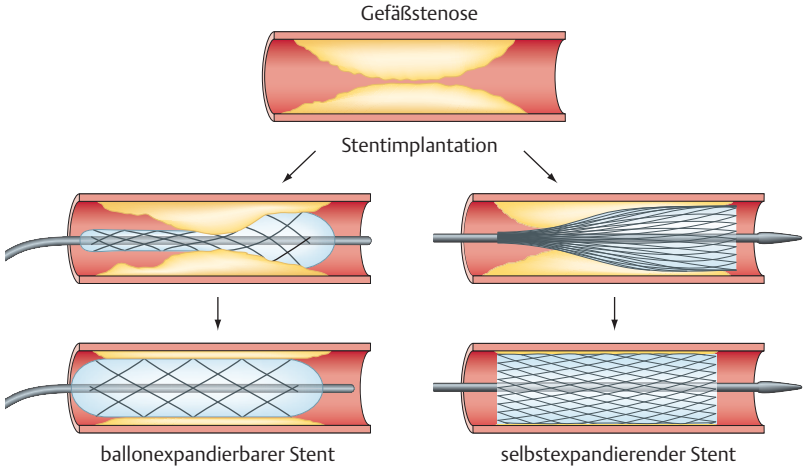

B-5.65

B-5.66 Patient pAVK Stadium IIb rechts

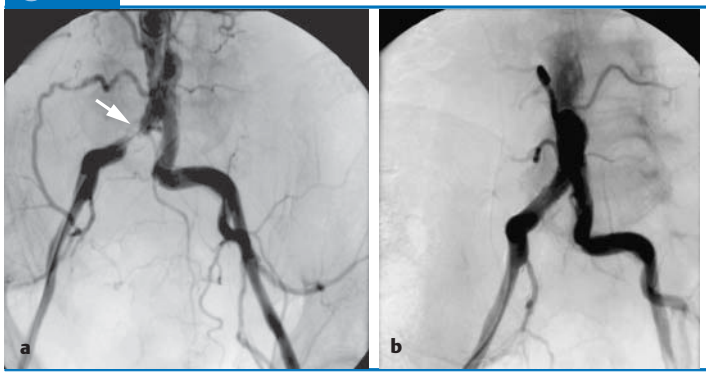

a Nach retrograder Punktion und Einlage eines Pigtailkatheters in die distale Aorta stellt sich eine kurzstreckige hochgradige Stenose der rechten A. iliaca communis dar (Pfeil).
b Über den gleichen Zugang wird ein selbstexpandierbarer Stent von 10 mm Durchmesser und 4 cm Länge implantiert. Das Ergebnis nach zusätzlicher Ballondilatation zeigt ein normales Gefäßkaliber.

B-5.67 Beckenarterienverschluss

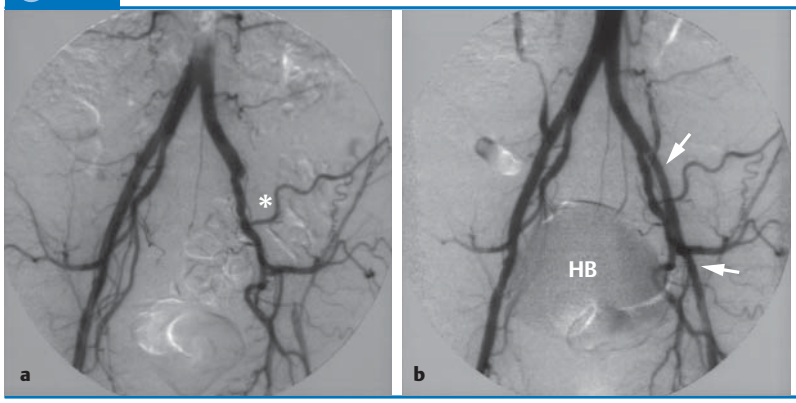

a In der **DSA** bei einem Patienten mit einer AVK vom Beckentyp ist ein langstreckiger Verschluss der A. iliaca externa links erkennbar (Stern).
b Nach Stentimplantation (Pfeile) ist das Gefäß wieder durchgängig und die Gehstreckeneinschränkung vollständig zurückgebildet. HB = Harnblase.

Die **Primär- und Langzeitergebnisse** sind in größeren Gefäßen mit hohem Blutfluss sehr gut. Nach 4 Jahren beträgt die Offenheitsrate im Beckenbereich etwa 90 %.

Inzwischen stehen **beschichtete Endoprothesen** zur Verfügung. Diese „**Stentgrafts**" werden bei Aneurysmen der Aorta und der Beckenarterien eingesetzt.

Die **Primär- und Langzeitergebnisse** sind in den größeren Gefäßen mit einem hohen Blutfluss sehr gut. So beträgt die Offenheitsrate im Beckenbereich nach 4 Jahren etwa 90 % und ist damit der PTA deutlich überlegen. Dagegen ist die Indikation in den peripheren Gefäßen wegen der höheren Restenoserate streng zu stellen.
Neben den unbeschichteten Stents zur Behandlung von Stenosen und Gefäßverschlüssen, stehen inzwischen **beschichtetete Endoprothesen** zur Verfügung. Diese auch als „**Stentgraft**" bezeichneten Prothesen werden zur Behandlung von Aneurysmen der Aorta und der Beckenarterien eingesetzt.

5.3.2 Arterielle Katheterembolisation

5.3.2 Arterielle Katheterembolisation

Methode: Der Gefäßverschluss erfolgt iatrogen **in therapeutischer Absicht**.

Methode: Unter einer Embolisationsbehandlung versteht man einen iatrogen **in therapeutischer Absicht** herbeigeführten Gefäßverschluss. Die Embolisation erfolgt immer durch eine selektive Sondierung der zu embolisierenden Gefäße.

Verschiedene Embolisate stehen zur Auswahl (**Tab. B-5.5**).

Je nach Zielsetzung stehen **verschiedene Embolisate** zur Auswahl (**Tab. B-5.5**). Der gewünschte Gefäßverschluss kann so entweder zentral im Bereich der versorgenden Hauptarterien oder peripher im Kapillargebiet erfolgen. Für die präoperative Therapie reicht ein **temporärer** Verschluss, während in der palliativen Tumortherapie ein **permanenter** Gefäßverschluss notwendig ist.

Indikationen: Unterbrechung der arteriellen Blutzufuhr bei gefäßreichen Tumoren und **Ausschaltung von AV-Malformationen** oder **blutenden Gefäßen** (**Abb. B-5.68**).

Indikationen: Die Katheterembolisation wird durchgeführt zur **Unterbrechung der arteriellen Blutzufuhr** bei gefäßreichen Tumoren, zur **Ausschaltung von AV-Malformationen** oder **blutenden Gefäßen** (**Abb. B-5.68**). Die Embolisation kann in kurativer Absicht (z. B. Blutungen, AVM) oder als palliative Maßnahme (z. B. inoperable Tumoren) erfolgen. Darüber hinaus wird sie bei hypervaskularisierten Tumoren präoperativ zur Reduktion der intraoperativen Blutung eingesetzt (z. B. Nierenzellkarzinom).

Komplikationen: Gefürchtet wird eine **Organnekrose** durch die Verschleppung von Embolisationsmaterial oder den Verschluss zu großer Versorgungsareale. Bei Eingriffen im Bereich der viszeralen Arterien besteht z. B. das Risiko einer **Darmischämie.** Auch **Hirninfarkte** oder eine **Claudicatio-Symptomatik** können durch verschlepptes Material entstehen. Weitere Risiken sind **Einblutungen** und **Abszedierungen** im nekrotischen Gewebe.

Komplikationen: Neben den allgemeinen Komplikationsmöglichkeiten der Kontrastmittelgabe und der Angiografie existieren spezielle Risiken der Embolisationsbehandlung. Am meisten gefürchtet wird eine **Organnekrose** durch Verschleppung von Embolisationsmaterial oder den Verschluss zu großer Versorgungsareale. So besteht das Risiko einer **Darmischämie** bei Eingriffen im Bereich der viszeralen Arterien mit möglicherweise letalem Ausgang und einer **Querschnittslähmung** bei der Embolisation von Wirbelkörper- und Bronchialarterien. Wegen der Gefahr von **Hirninfarkten** erfordern Behandlungen in den supraaortalen Gefäßen eine besondere Sorgfalt und Erfahrung des behandelnden Arztes. Die Verschleppung von Embolisat in die

B-5.5 Embolisate

	Prinzip	Verschlussart	Lokalisation	Einsatzgebiete
flüssig				
absoluter Alkohol	je nach Konzentration perivaskuläre Nekrose oder Eiweißdenaturierung	permanent	kapillär	maligne Nierentumoren
IBCA (Isobutyl-2-Cyanoacrylat)	Polymerisation bei Kontakt mit Blut, Schattengebung und Verlängerung der Polymerisationszeit durch öliges Kontrastmittel (Lipiodol)	permanent	zentral/kapillär	Tumoren, AV-Malformationen
Ethibloc	Präzipitation, Verzögerung der Präzipitation durch Injektion von Glukose-Lösung	permanent	zentral/kapillär	maligne Nierentumoren
mechanisch				
absetzbarer Ballon (Latex, Silikon)	direkter Verschluss	permanent	zentral	präoperativ, große AV-Malformationen
Spirale (Stahl, Platin, Wolfram)	Thrombose	permanent	zentral	Blutungen, AV-Malformationen
Partikel				
Gelfoam	Gelatinepulver, Mikropartikel 40–60 µm oder von Hand angefertigt	temporär	zentral/peripher (Partikelgröße)	präoperativ, traumatische Blutungen, Uterusmyome
Ivalon	gehärteter Kunststoff, Mikropartikel 150–1000 µm	permanent	zentral/peripher (Partikelgröße)	präoperativ, Tumorblutung, AV-Malformationen

B-5.68 Embolisationsbehandlung bei akuter Blutung

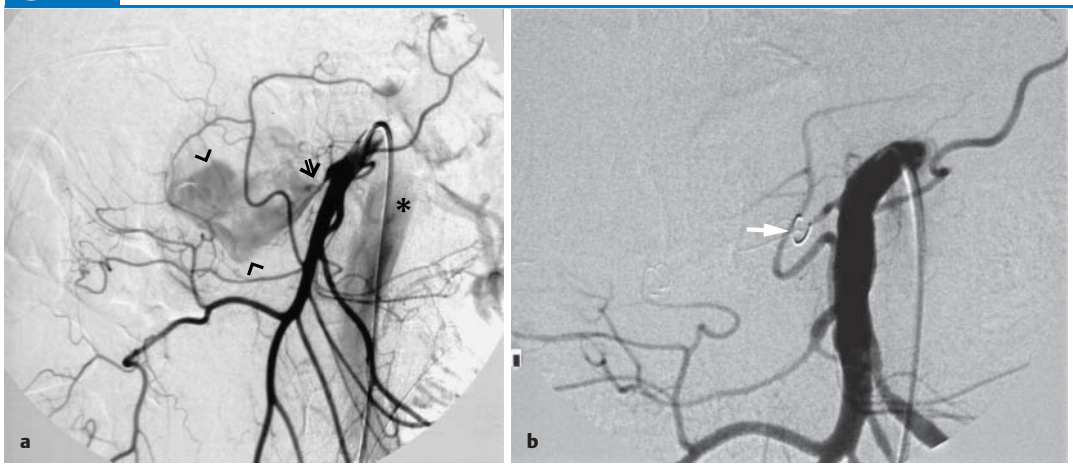

a Die selektive **DSA** zeigt eine akute Blutung in eine Pankreaspseudozyste (Pfeilspitzen) aus einem proximalen Seitenast (offener Pfeil) der A. mesenterica superior. Die Aorta (Stern) wird retrograd gering kontrastiert.
b Nach der Embolisation mit einer Metallspirale (Pfeil) ist die Blutung gestoppt.

Becken-Bein-Arterien kann zu einer **Claudicatio-Symptomatik** führen. Weitere Risiken sind **Einblutungen** und **Abzedierungen** im nekrotischen Gewebe sowie ein **Festkleben des Katheters** bei Verwendung von schnell aushärtendem Histoacryl.
Durch die Devaskularisation häufig auftretende **Schmerzen** können in der Regel durch analgetische Medikamente kontrolliert werden.

5.3.3 Intraarterielle Chemotherapie

Methode: Das Prinzip beruht auf einer Dosiserhöhung durch **selektive Gabe** des Chemotherapeutikums **in die tumorversorgenden Arterien**. So kann eine hohe Konzentration am Zielort erzeugt werden bei gleichzeitiger Reduktion der Nebenwirkungen. Methodisch sind die **Chemoperfusion** und die **Chemoembolisation** zu unterscheiden. In beiden Fällen werden die tumorversorgenden Arterienäste primär möglichst superselektiv katheterisiert. Die **richtige Katheterlage** ist **angiografisch** an dem **typischen Tumorblush** erkennbar (s. S. 411).
Bei der **Chemoperfusion** wird das Zytostatikum anschließend über mehrere Stunden infundiert. Als Chemotherapeutika kommen unter anderen Mitoxantron, 5-FU und Cisplatin zum Einsatz.
Die **Chemoembolisation** der Leber nutzt die duale Blutversorgung: Die Blutversorgung von gesundem Parenchym erfolgt überwiegend portalvenös, das hepatozelluläre Karzinom (HCC) oder Lebermetastasen werden dagegen in erster Linie arteriell versorgt. Der Vorteil dieser Therapie ist ein **synergistischer Effekt** durch die Kombination von **lokaler Chemotherapie und Tumorembolisation**. Verwendet wird z. B. ein Gemisch aus dem Chemotherapeutikum Epirubicin und dem öligen Kontrastmittel Lipiodol, das als Embolisat wirkt (s. S. 430). Die Behandlung wird meist ein- bis zweimal im Abstand von einigen Wochen wiederholt.

Komplikationen: Fehlembolisationen in die Milz- oder Mesenterialarterien, Leberabszedierungen, Entwicklung eines Leberkomas oder Nierenversagens.

Indikationen: Die Behandlung wird einerseits **präoperativ zur Tumorreduktion** oder als **palliative Maßnahme** eingesetzt. Indikationen für die **Chemoperfusion** sind z. B. fortgeschrittene Mammakarzinome oder -rezidive, Bronchialkarzinome und Karzinome der Beckenorgane. Die **Chemoembolisation** hat ihr Haupteinsatzgebiet bei Tumoren der Leber. Im Vordergrund steht die **palliative Behandlung des primär nicht operablen hepatozellulären Karzinoms** (HCC), des Weiteren werden endokrin aktive Tumoren (z. B. Karzinoid) und in Einzelfällen Metastasen so behandelt (**Abb. B-5.69**).

5.3.3 Intraarterielle Chemotherapie

Methode: Dosiserhöhung durch **selektive Gabe** des Chemotherapeutikums **in die tumorversorgenden Arterien.**

Die **richtige Katheterlage** ist **angiografisch** an dem **typischen Tumorblush** erkennbar (s. S. 411).

Bei der **Chemoperfusion** wird das Zytostatikum über mehrere Stunden infundiert.

Die **Chemoembolisation** der Leber nutzt die duale Blutversorgung: Gesundes Parenchym wird portalvenös, HCC und Lebermetastasen arteriell versorgt. Durch die Kombination von **lokaler Chemotherapie und Tumorembolisation** entsteht ein **synergistischer Effekt.**

Komplikationen: Fehlembolisationen, Leberabszedierungen, Leberkoma, Nierenversagen.

Indikation: Die Behandlung wird **präoperativ zur Tumorreduktion** oder als **palliative Maßnahme** eingesetzt. Die **Chemoperfusion** wird bei fortgeschrittenen Karzinomen (Mamma, Lunge, Beckenorgane) eingesetzt. Die **Chemoembolisation** (**Abb. B-5.69**) dient der **palliativen Behandlung des primär nicht operablen HCC**.

B-5.69 Intraarterielle Chemoembolisation

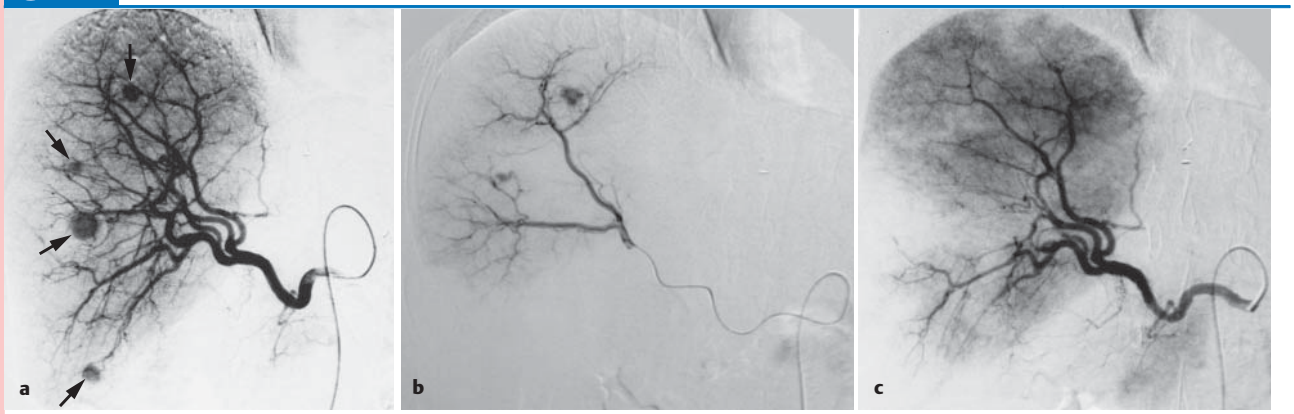

a DSA einer Patientin mit 4 Metastasen eines Karzinoids im rechten Leberlappen, die sich in der arteriellen Phase hypervaskularisiert darstellen (Pfeile).
b Über den 5F-Diagnostikkatheter, der in der A. hepatica dextra platziert ist, wird ein 3F-Koaxialkatheter in die tumorversorgenden Lebersegmentarterien vorgeschoben und das Embolisat verabreicht.
c In der Kontrollangiografie sind die Metastasen devaskularisiert und somit nicht mehr abgrenzbar.

5.3.4 Kavafilter

Methode: Funktionsprinzip ist die **Verhinderung von Lungenembolien durch ein Metallgitter** (**Abb. B-5.71**). Die Filterimplantation erfolgt entweder über die V. jugularis interna oder transfemoral. Unterschieden werden **permanente** und **temporäre Filter** (**Abb. B-5.70**).

Indikation sind **rezidivierende Lungenembolien** trotz effektiver oder kontraindizierter Antikoagulation (**Abb. B-5.72**).

Komplikationen: Perforation mit Blutung durch die Metallstreben oder thrombotischer Verschluss der V. cava.

5.3.4 Kavafilter

Methode: Gemeinsames Funktionsprinzip der Kavafilter ist die **Verhinderung von Lungenembolien durch ein Metallgitter**, wobei der Blutstrom durch die V. cava inferior jedoch erhalten werden soll. Die eingefangenen Thromben werden durch die fibrinolytische Eigenaktivität des Blutes wieder aufgelöst. Zunächst erfolgt die Durchführung einer Kavografie zur Darstellung der Thrombose und des Durchmessers der V. cava sowie zur Bestimmung der Lage des Katheters in Relation zur Nierenveneneinmündung. Die Filter werden in der Regel unterhalb der Nierenvenen platziert, um eine Abflussbehinderung der Nierenvenen zu vermeiden (**Abb. B-5.71**). Die **Filterimplantation** erfolgt entweder über die **V. jugularis interna**, wodurch eine Ablösung von Thromben der Beckenvenen verhindert wird, oder – bei freier Durchgängigkeit der Beckenvenen – auch transfemoral. Unterschieden werden **permanente Filter**, die dauerhaft im Gefäß verbleiben und **temporäre Filter**, die spätestens nach 2 Wochen entfernt werden müssen (**Abb. B-5.70**).

Indikationen zur Implantation eines Kavafilters sind **rezidivierende Lungenembolien** (**Abb. B-5.72**), die trotz effektiver Antikoagulation entstehen oder wenn eine Antikoagulation kontraindiziert ist. Selten wird bei einem hohen Embolierisiko oder unter fibrinolytischer Therapie einer Phlebothrombose eine prophylaktische Filterimplantation durchgeführt.

Komplikationen: Sie ergeben sich durch Fehlplatzierung oder Dislokation des Filters. Bei dauerhafter Behandlung mit einem permanenten Filter kann es durch die Metallstreben zu einer Perforation mit Blutung oder zu einem thrombotischen Verschluss der V. cava kommen.

B-5.70 Kavafilter

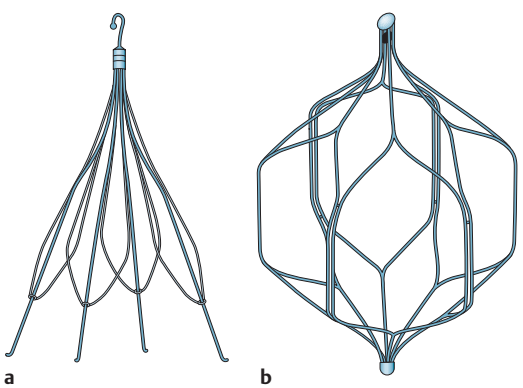

Schematische Darstellung zweier unterschiedlicher Modelle von Kavafiltern (**a** Günther-Tulip, **b** OptEase), die permanent oder temporär eingesetzt werden können. Der Haken an der Spitze der Filter (Pfeile) ermöglicht die Entfernung mittels einer Schlinge.

B-5.71 Implantation eines Kimray-Greenfield-Filters über die V. jugularis

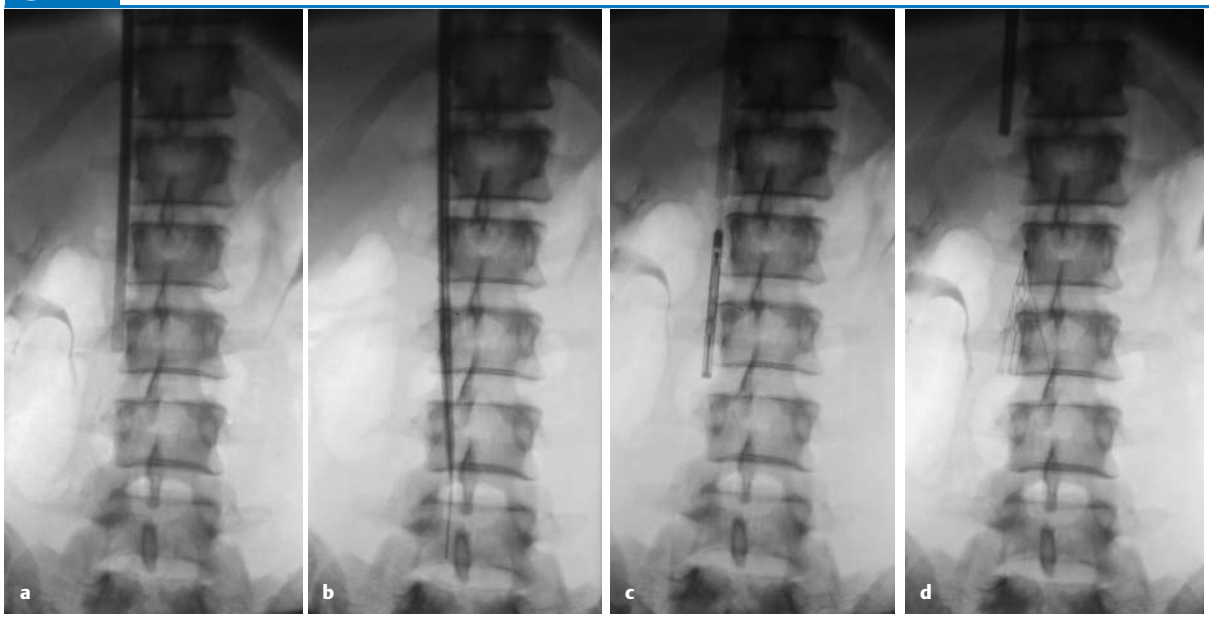

Zunächst wird die Einführhülle bis in die V. cava inferior vorgeschoben (**a**). Dann wird die Ladekapsel mit dem Filter eingeführt (**b**) und korrekt unterhalb der Nierenvene positioniert (**c**). Schließlich wird durch Rückzug der Ladekapsel der Filter entfaltet (**d**).

B-5.72 Kavafilter bei Beckenvenen- und Kavathrombose

B-5.72

a Die Kavografie zeigt neben der Beckenvenenthrombose einen flottierenden Thrombus in der V. cava inferior (offener Pfeil).

b In der Kontrolle nach transjugulärer Filterimplantation ist die regelrechte Lage des Filters (offener Pfeil) unterhalb der Nierenveneneinmündung (dünner Pfeil) erkennbar. Einführungskatheter (dicker Pfeil), Nierenbecken rechts.

6 Ösophagus, Magen, Dünn- und Dickdarm

6 Ösophagus, Magen, Dünn- und Dickdarm

▶ Merke.

▶ Merke. Neben der Beurteilung morphologischer Varianten gestattet die Endoskopie, die Schleimhaut unter Sicht zu beurteilen und die Durchführung einer gezielten Gewebsentnahme zur histologischen Aufarbeitung. Die Möglichkeit endoskopischer interventioneller Maßnahmen wie Unterspritzung, Bougierung und Übernähung von Perforationen liefern einen gleitenden Übergang zur Therapie. Vor einer endoskopischen Untersuchung des Magen-Darm-Trakts oder im Anschluss daran werden häufig radiologische Untersuchungsverfahren durchgeführt.

6.1 Radiologische Methoden

6.1.1 Konventionelle Röntgendiagnostik

Abdomenübersichtsaufnahme

6.1 Radiologische Methoden

6.1.1 Konventionelle Röntgendiagnostik

Abdomenübersichtsaufnahme

Methode: Sie erfolgt nativ standardisiert in Rückenlage und Linksseitenlage. Ergänzende Projektionen sind Aufnahmen im Stehen, Rechtsseitenlage, Bauchlage und Zielaufnahmen.

Indikationen: Neben der Abklärung freier Luft als Hinweis auf eine Perforation dient die Abdomenübersichtsaufnahme dem Nachweis eines Ileus, von Fremdkörpern, Konkrementen (z. B. Gallen- oder Nierensteine) und zur Lagekontrolle verschiedener eingebrachter Materialien.

6.1.2 Sonografie

6.1.2 Sonografie

Methode (s. a. S. 84): Zur abdominellen Sonografie werden hochauflösende Schallköpfe (ab 3,5 MHz) im Real-time-Verfahren benötigt. Unter endoskopischer und radiologischer Lagekontrolle kann über eine intraluminal vorgeführte Sonde mit hochauflösenden Schallköpfen (ab 11 MHz) gezielt eine Sonografie einzelner Darmabschnitte erfolgen. Dieses Verfahren wird als **Endosonografie** bezeichnet.

Indikationen:

- **Ösophagus, Magen und proximaler Dünndarm:** Die Endosonografie ermöglicht bei gezieltem Einsatz intramural wachsende Tumoren, Gefäßmissbildungen oder der Darmwand unmittelbar benachbarte tumoröse bzw. entzündliche Prozesse in einem frischen Stadium zu differenzieren (**Abb. B-6.1**).
- **Kolon:** Die bildgebende Diagnostik des Dickdarms beginnt nichtinvasiv mit der **Sonografie** des Abdomens. Wesentliches Augenmerk wird hierbei auf Veränderungen im Bereich der parenchymatösen Organe und der Darmwandstrukturen wie Kokarden sowie auf das Vorliegen freier oder umschriebener abdomineller Flüssigkeit gelegt. Ergänzende Verfahren zur Endoskopie stellen die **Endosonografie** und die **Hydrosonografie** zur Beurteilung der Wandstrukturen und deren unmittelbarer Nachbarschaft dar.

Methode (s. a. S. 84): Zur abdominellen Sonografie werden hochauflösende Schallköpfe im Real-time-Verfahren benötigt. Mit der **Endosonografie** können gezielt einzelne Darmabschnitte untersucht werden.

Indikationen:

- **Ösophagus, Magen und proximaler Dünndarm:** Die Endosonografie ermöglicht die Differenzierung zwischen Tumoren und Gefäßmissbildungen (**Abb. B-6.1**)
- **Kolon:** Die Untersuchung beginnt mit der **Sonografie** des Abdomens, ergänzend werden **Endosonografie** und **Hydrosonografie** durchgeführt.

B-6.1

B-6.1 **Endosonografie**

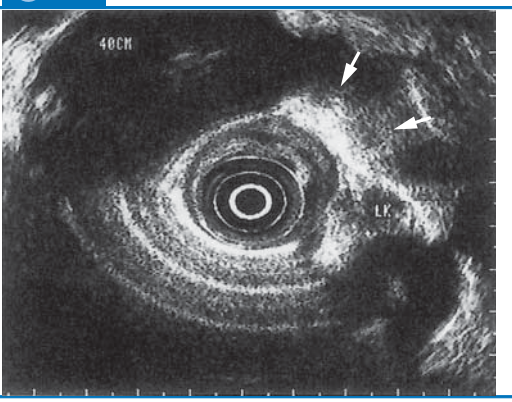

Endosonografie eines infiltrativ wachsenden Ösophaguskarzinoms (Pfeile).
LK = Lymphknoten.

6.1.3 CT und MRT

Methode: s. S. 73.

Indikationen: Neben der CT ermöglicht die MRT als multidirektionales Verfahren eine verbesserte Beurteilung der topografischen Lagebeziehungen zu den Organen. Mit der **MRT** ist aufgrund des hohen Weichteilkontrastes eine genauere artdiagnostische Gewebedifferenzierung, bei in der Regel bereits stattgehabter CT, möglich. Darüber hinaus ist die MRT ein Untersuchungsverfahren ohne Strahlenbelastung und stellt damit insbesondere bei jungen Patienten oder bei Patienten mit chronischen Erkrankungen und entsprechenden Nachuntersuchungen eine Alternative zur CT dar.

- **Ösophagus:** Mit der **CT** kann die Ausdehnung von Tumoren im Ösophagus und in Nachbarstrukturen beurteilt werden. Außerdem leistet sie einen Beitrag zum Staging durch den Nachweis von metastatisch befallenen mediastinalen Lymphknoten und Fernmetastasen (u. a. Leber, Nebennieren).
- **Magen:** Die **CT** liefert Aussagen bezüglich pathologischer Begleitreaktionen in Nachbarschaft des Magens. Bei malignen Prozessen ist die CT zur Stadieneinteilung und damit zur Einstufung des weiteren therapeutischen Vorgehens unumgänglich.
- **Dünndarm:** Sowohl die **CT als auch die MRT** ermöglichen die Erfassung entzündlicher und tumoröser Prozesse in ihrer Ausdehnung in die Nachbarschaft. Die CT ist aufgrund ihrer Verfügbarkeit, der schnellen und robusten Bildakquisition diagnostisches Verfahren der Wahl zur Abklärung eines akuten Abdomens. Häufig ist jedoch ein Verbund mehrerer diagnostischer Verfahren nicht zu umgehen.
- **Kolon:** Mittels der **CT** lassen sich Wandveränderungen des Dickdarms sowie Nachbarstrukturen, parenchymatöse Oberbauchorgane und ggf. Lymphknoten- und/oder Fernmetastasen darstellen. Darüber hinaus ist die Gefäßversorgung des Dickdarms mittels kontrastmittelunterstützter CT möglich. Die CT kommt nicht nur bei Staging-Untersuchungen, sondern aufgrund ihrer Verfügbarkeit sowie der schnellen Bildakquisition auch bei der Abklärung eines akuten Abdomens zum Einsatz.
  Die **MRT** spielt für die Akutdiagnostik weniger eine Rolle. Sie ist vor allem bei jungen Patienten mit chronisch-entzündlichen Dickdarmerkrankungen als nicht strahlenbelastendes Verfahren mit hohem Weichteilkontrast eine Alternative zur CT, da sich auch mit der MRT luminale, intramurale und extramurale Veränderungen darstellen lassen. Darüber hinaus kommt die MRT insbesondere beim Staging des Rektumkarzinoms zum Einsatz.

6.1.4 Spezielle Untersuchungen

Ösophagus-Breischluck

Methode: Die radiologische Darstellung des Ösophagus erfolgt in der Regel durch einen sog. **Breischluck** unter Verwendung eines positiven **KM** (Bariumsulfat) (**Abb. B-6.2**).

► **Merke.** Ausgetretenes oder aspiriertes Bariumsulfat kann schwerste Entzündungen und Fremdkörperreaktionen bewirken. Das schwer lösliche **Bariumsulfat** ist daher bei Verdacht auf eine **Ösophagusperforation**, eine **Mediastinalfistel** oder **Aspiration** absolut **kontraindiziert**. In diesem Fall dürfen nur wasserlösliche ionische bzw. nichtionische Kontrastmittel eingesetzt werden (s. S. 90).

Zusätzlich kann zur besseren Darstellung des Schleimhautreliefs Luft oder ein Gasbildner (CO_2-Bildner) geschluckt oder über einen Katheter in das Ösophaguslumen eingebracht und damit ein Doppelkontrast erzielt werden. Zur optimalen Darstellung des Schleimhautreliefs erfolgt die Doppelkontrastuntersuchung des Ösophagus **im Stehen**. Eine Verzögerung der Kontrastmittelpassage zur besseren Beobachtung kann durch eine halbliegende oder liegende Position erreicht werden.
Die Darstellung des Ösophagus und der pathologischen Veränderungen muss in mehreren Ebenen erfolgen. Neben der **Passage** müssen das **Faltenrelief**, die **Lumenweite** und der **Ösophagusverlauf** beurteilt und dokumentiert werden.

6.1.3 CT und MRT

Methode: s. S. 73.

Indikationen: Mit der **MRT** ist nach einer bereits durchgeführten CT eine genauere Differenzierung von Geweben und Lagebeziehungen möglich.

- **Ösophagus:** Mit der **CT** kann die Ausdehnung von Tumoren sowie die Anwesenheit von Metastasen beurteilt werden.
- **Magen:** Die **CT** zeigt pathologische Begleitreaktionen und dient der Stadieneinteilung bei malignen Prozessen.
- **Dünndarm:** Die **CT und MRT** ermöglichen die Erfassung entzündlicher und tumoröser Prozesse. Darüber hinaus wird die CT in der Akutdiagnostik eingesetzt.
- **Kolon:** Mittels der **CT** lassen sich Wandveränderungen des Dickdarms, aber auch Nachbarstrukturen/-organe darstellen. Neben der Diagnostik von entzündlichen und tumorösen Veränderungen spielt die CT auch bei der Akutdiagnostik eine entscheidende Rolle.
  Die der **MRT** kommt insbesondere bei chronisch-entzündlichen Veränderungen und bei der Stadieneinteilung des Rektumkarzinoms zum Einsatz.

6.1.4 Spezielle Untersuchungen

Ösophagus-Breischluck

Methode: Der Ösophagus wird mit einem **Breischluck** mit positivem **KM** (Bariumsulfat) dargestellt (**Abb. B-6.2**).

► **Merke.**

Einen Doppelkontrast und damit eine bessere Darstellung des Schleimhautreliefs erzielt man durch das Schlucken von Luft oder eines CO_2-Bildners. Diese Untersuchung erfolgt **im Stehen**.

Neben der **Passage** müssen das **Faltenrelief**, die **Lumenweite** und der **Ösophagusverlauf** beurteilt werden.

B-6.2

B-6.2 Kontrastmitteluntersuchung des Ösophagus

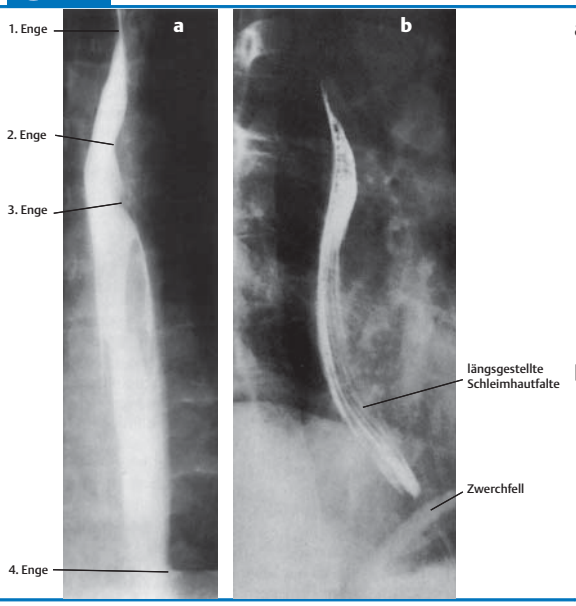

a Momentaufnahme eines normalen Ösophagogramms: Die 1. Ösophagusenge wird durch die Anheftung am Krikoidknorpel verursacht. Zur 2. Enge kommt es durch die Kompression des Aortenbogens. Der linke Hauptbronchus erzeugt die 3. Enge und das Zwerchfell bildet bei dessen Durchtritt die 4. Enge.

b Seitliche Momentaufnahme eines normalen Ösophagogramms: Längsgerichtetes Schleimhautrelief mit konischem Verlauf nach proximal und distal.

Indikationen: Mit dem Breischluck kann die kraniokaudale Ausdehnung eines Tumors erfasst werden. Funktioneller Ablauf, Flussverzögerungen und Reflux sind unmittelbar sichtbar.

Indikationen: Im Gegensatz zur Endoskopie kann mit dem Ösophagus-Breischluck die kraniokaudale Ausdehnung eines tumorösen Prozesses erfasst werden. Der funktionelle Ablauf, Flussverzögerungen und ein Reflux sind unmittelbar sichtbar. Divertikel und Einflüsse aus der Nachbarschaft werden häufig besser als mit endoskopischen Verfahren erkannt.

Magen-Darm-Passage (MDP)

Methode: Die MDP sollte **am Morgen bei nüchternem Patienten erfolgen.**

Magen-Darm-Passage (MDP)

Methode: Die MDP sollte **am Morgen bei nüchternem Patienten** erfolgen, da die zunehmende Magensäureproduktion einen optimalen Kontrastmittelbeschlag der Magenschleimhaut verhindert.

► Merke.

► **Merke.** Vor Beginn jeder MDP sollte zum Ausschluss freier intraabdomineller Luft als Hinweis auf eine Perforation und zur Darstellung schattengebender Überlagerungen eine kurze Durchleuchtung des Thorax und Abdomens erfolgen. Ggf. werden native Aufnahmen (Leeraufnahme) angefertigt.

Die Untersuchung wird in **Hypotonie** der Magenwand **–** erzielt durch ein **Spasmolytikum –** und **Doppelkontrast** durchgeführt. Als **positives KM** dient eine **Bariumsulfat-Suspension**, als **negatives KM** ein **CO_2-Granulat**.

Die optimierte Untersuchung wird in **Hypotonie** und **Doppelkontrast** durchgeführt. Als **positives KM** wird oral eine **Bariumsulfat-Suspension** verabreicht. Unmittelbar anschließend sollte das **negative KM** (Gasbildner) in Form eines **CO_2-Granulats** eingenommen werden. Die **Hypotonie** der Magenwand wird durch die zusätzliche i. v.-Applikation eines **Spasmolytikums** (z. B. Butylscopolamin) erzielt.

► Merke.

► **Merke.** Bei bekanntem **Engwinkelglaukom** ist die Injektion von **Butylscopolamin** streng **kontraindiziert**. Mögliches **Ausweichpräparat** ist Glukagon, das allerdings bei Diabetes mellitus kontraindiziert ist.

Die Dokumentation erfolgt durch **standardisierte Aufnahmen** (**Abb. B-6.3**) und ergänzende **Zielaufnahmen.**

Durch mehrfaches Drehen des Patienten um die eigene Achse wird ein gleichmäßiger KM-Beschlag sowohl der Vorder- wie Hinterwand des Magens erzielt. Durch Tischkippung und Umlagerung des Patienten sind unter Durchleuchtung Form, Lage und pathologische Veränderungen des Magens nachweisbar. Die Dokumentation erfolgt durch **standardisierte Aufnahmen** (**Abb. B-6.3**) und ergänzende **Zielaufnahmen** der pathologischen Befunde.

In Einzelfällen muss auf eine **Monokontrast-Untersuchung** übergegangen werden. Ergänzend werden Aufnahmen in **Prallfüllung** vorgenommen.

Zur besseren Beurteilung des **Faltenreliefs**, der **Wandmotilität** oder der **Magenpassage** muss in einzelnen Fällen auf die Darstellung im Doppelkontrast verzichtet werden und auf eine **Monokontrast-Untersuchung** ohne Gasbildner und ohne Spasmolytikum übergegangen werden. Aufnahmen in **Prallfüllung** und unter dosierter Kompression können die Diagnostik (z. B. bei Linitis plastica) sinnvoll ergänzen.

B-6.3 Standardisierte Bilddokumentation in der MDP

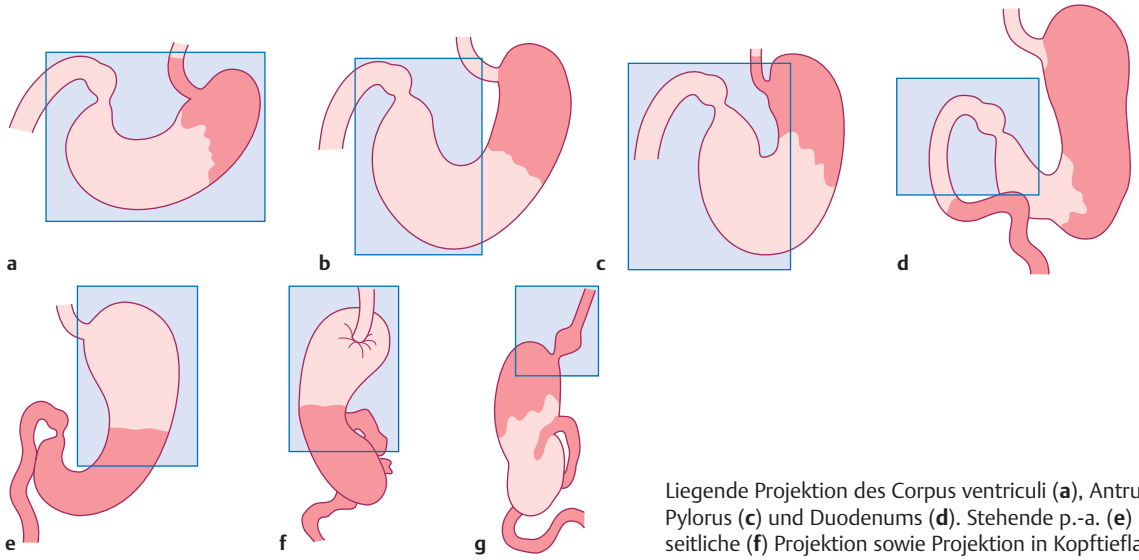

Liegende Projektion des Corpus ventriculi (**a**), Antrum (**b**), Pylorus (**c**) und Duodenums (**d**). Stehende p.-a. (**e**) und seitliche (**f**) Projektion sowie Projektion in Kopftieflage (**g**).

► Merke. Bei V. a. das Vorliegen einer **Perforation** oder eines **Ileus** muss auf ein wasserlösliches, resorbierbares KM (Gastrografin oder besser nichtionisches KM) ausgewichen werden.

► Merke.

Die weitere aborale **Verfolgung des KM** kann im Anschluss an die Diagnostik des Magens und Duodenums in Abhängigkeit von der individuellen Passagedauer in entsprechenden zeitlichen Abständen erfolgen.

Beurteilung: Die Wandstrukturen sind auf ein homogenes Faltenrelief, Motilität und Ulzerationen zu beurteilen, weiterhin sind tumoröse Konturunterbrechungen abzugrenzen. Hernierungen, Divertikel und Reflux sind zu differenzieren.

Indikationen: Die MDP dient im Wesentlichen der Klärung entzündlicher und tumoröser Wandprozesse. Weitere wichtige Indikationen zur Durchführung einer MDP liegen bei V. a. Reflux, Hernierungen, Perforationen und Varizen vor.

Die weiter aborale **Verfolgung des KM** kann in entsprechenden zeitlichen Abständen erfolgen.

Beurteilung: Die Wandstrukturen sind auf ein homogenes Faltenrelief, Motilität und Ulzerationen zu beurteilen.

Indikationen: Klärung entzündlicher und tumoröser Wandprozesse, Reflux, Hernierungen, Perforationen und Varizen.

Fraktionierte Dünndarmpassage und Kontrastmitteluntersuchung nach Sellink

Methode: Einen hohen Stellenwert in der Dünndarmdiagnostik nehmen die **antegraden KM-Untersuchungen** ein. Der direkten oralen KM-Applikation mit Darstellung einer **fraktionierten Dünndarmpassage (FDP)** wird häufiger die **Dünndarmuntersuchung nach Sellink (Enteroklysma)** vorgezogen.
Für die **optimale Vorbereitung des Patienten** zur Dünndarmuntersuchung nach Sellink sollte dieser bereits am Vortag der Untersuchung und bis zum eigentlichen Eingriff nüchtern bleiben. Zusätzlich müssen die Patienten am Vortag entsprechend abgeführt werden (z. B. mit X-Prep). Für die KM-Applikation wird eine **Dünndarmsonde** unter Röntgenkontrolle antegrad bis zum Treitz-Band vorgeschoben. Über die Sonde werden im Wechsel eine **Bariumsulfat-Suspension** (ca. 200–700 ml) und eine **Methylzellulose-Lösung** (ca. 500–2000 ml) appliziert (Einlaufgeschwindigkeit 70–140 ml/min). Der Dünndarm kann dadurch abschnittsweise im Mono- und Doppelkontrast beurteilt und dokumentiert werden. Ggf. müssen bei Amotilität des Darmes Metoclopramid (z. B. Paspertin) oder bei verstärkter Peristaltik Butylscopolamin (z. B. Buscopan) i. v. verabreicht werden.

Fraktionierte Dünndarmpassage und Kontrastmitteluntersuchung nach Sellink

Methode: Einen hohen Stellenwert nehmen die **antegraden KM-Untersuchungen** ein, allen voran die **Dünndarmuntersuchung nach Sellink (Enteroklysma).**

Für die **optimale Vorbereitung des Patienten** sollte dieser bereits am Vortag nüchtern bleiben und abgeführt haben. Eine **Dünndarmsonde** wird antegrad bis zum Treitz-Band vorgeschoben. Über diese werden im Wechsel eine **Bariumsulfat-Suspension** und eine **Methylzellulose-Lösung** appliziert. Der Dünndarm kann dadurch abschnittsweise im Mono- und Doppelkontrast beurteilt werden.

► Merke. Zur präoperativen Diagnostik oder bei V. a. das Vorliegen eines mechanischen Ileus sind zur Lokalisation des Darmverschlusses bzw. der Obstruktion orale KM aus Bariumsulfat streng kontraindiziert. In diesen Fällen muss immer auf ein wasserlösliches KM ausgewichen werden.

► Merke.

B-6.4

B-6.4 **Beurteilungskriterien in der Dünndarmdiagnostik**

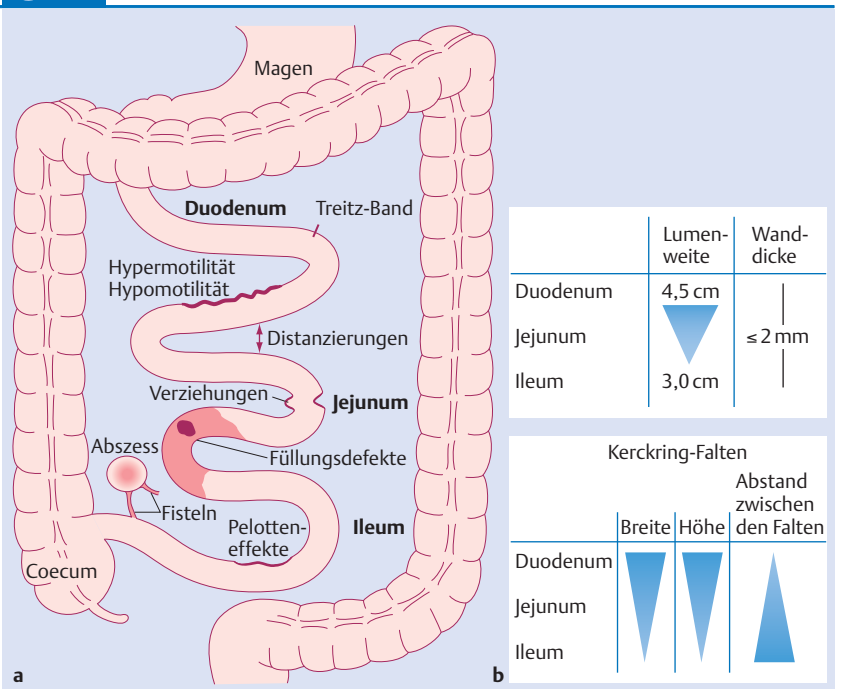

Beurteilung: Es werden **Lumenweite** und **Darmwanddicke** beurteilt (**Abb. B-6.4**).

- Der Lumendurchmesser sollte im Jejunum 4,5, im Ileum 3 cm betragen.
- Die Dünndarmwanddicke sollte 2 mm nicht überschreiten.
- Beurteilt wird auch das **Faltenrelief (Kerckring-Falten)** (**Abb. B-6.4b**). Im Jejunum sind die Falten 2 mm breit und ragen bis zu 7 mm in das Lumen hinein. In Richtung Ileum nehmen sie an Höhe und Breite ab.
- Erfasst werden auch **Füllungsdefekte, Pelotteneffekte, Verziehungen, Distanzierungen** und **Motilitätsstörungen** (**Abb. B-6.4**).

Indikationen: Akute entzündliche Dünndarmveränderungen können ebenso erfasst werden wie **Fistelungen, Abszedierungen, Verziehungen** und **Stenosen.** Weiterhin sind die Klärung eines Ileus, einer Motilitätsstörung sowie der Nachweis von Divertikeln und Tumoren möglich.

Kontrastmitteldarstellung des Kolons

Methode: Der Dickdarm wird mit einem **retrograden KM-Einlauf** in **Mono- oder Doppelkontrasttechnik** beurteilt.

Dazu muss der Patient 1–2 Tage zuvor mit Abführung und Reinigungseinläufen vorbereitet werden. Über ein Darmrohr erfolgt dann ein Einlauf mit Bariumsulfat-Suspension.

Beurteilung: Es werden **Lumenweite** und **Darmwanddicke** beurteilt (**Abb. B-6.4**).

- Der Lumendurchmesser sollte im Jejunum 4,5 cm nicht überschreiten. In Richtung Ileum verjüngt er sich bis auf 3 cm.
- Die Darmwanddicke sollte bei einem Dünndarmabschnitt mit parallelem Verlauf über eine Strecke von 4 cm gemessen werden. Gemessen wird der Abstand zwischen den beiden Außenkonturen. Die Hälfte entspricht der Wanddicke. Diese sollte 2 mm nicht überschreiten.
- Weiterhin muss das **Faltenrelief (Kerckring-Falten)** beurteilt werden (**Abb. B-6.4b**). Im Jejunum sind die Kerckring-Falten 2 mm breit und ragen bis zu 7 mm in das Darmlumen hinein. In Richtung Ileum nehmen sie an Höhe und Breite ab. Gleichzeitig nimmt der Abstand zwischen den Falten zu (Zwischenfaltenabstand).
- Zusätzlich müssen **Füllungsdefekte, Pelotteneffekte, Verziehungen** und **Distanzierungen** der Darmschlingen sowie Veränderungen in der **Umgebung der Darmschlingen** (Fisteln etc.) und **Motilitätsstörungen (Hyper- oder Hypomotilität)** erfasst werden (**Abb. B-6.4**).

Indikationen: Akute entzündliche Dünndarmveränderungen, ihre Ausdehnung und der Befall einzelner Darmabschnitte stellen die wesentlichen Indikationen zur Dünndarmpassage dar. Komplikationen wie **Fistelungen**, **Abszedierungen**, **Darm-Verziehungen** sowie **Stenosen** können mit dieser Untersuchung erfasst werden. Weiterhin ist die Klärung eines Ileus (Ursache und Höhe des Passagehindernisses) oder einer Motilitätsstörung (Hypo- oder Hypermotilität), wie auch ein Divertikelnachweis (intra-/bzw. extraluminal) und die Erfassung tumoröser Wandveränderungen durch diese Untersuchung möglich.

Kontrastmitteldarstellung des Kolons

Methode: Eine detaillierte Beurteilung der Dickdarmschlingen und -schleimhaut gelingt mit einem **retrograden KM-Einlauf** in **Mono-** oder wann immer möglich in **Doppelkontrasttechnik**.

Zur **retrograden Doppelkontrastuntersuchung** muss der Patient durch eine schonende Abführung und Reinigungseinläufe 1–2 Tage vor der Untersuchung vorbereitet werden. Über ein Darmrohr erfolgt bei gereinigtem Dickdarm ein retrograder Kontrasteinlauf mit einer Bariumsulfat-Suspension. Bei Vorliegen z. B. einer Sphinkterinsuffizienz muss das Darmrohr ggf. mit einem Ballon geblockt werden.

B-6.5 Standardisierte Dokumentationsfolge des Dickdarms im retrograden Kontrastmitteleinlauf unter Doppelkontrasttechnik

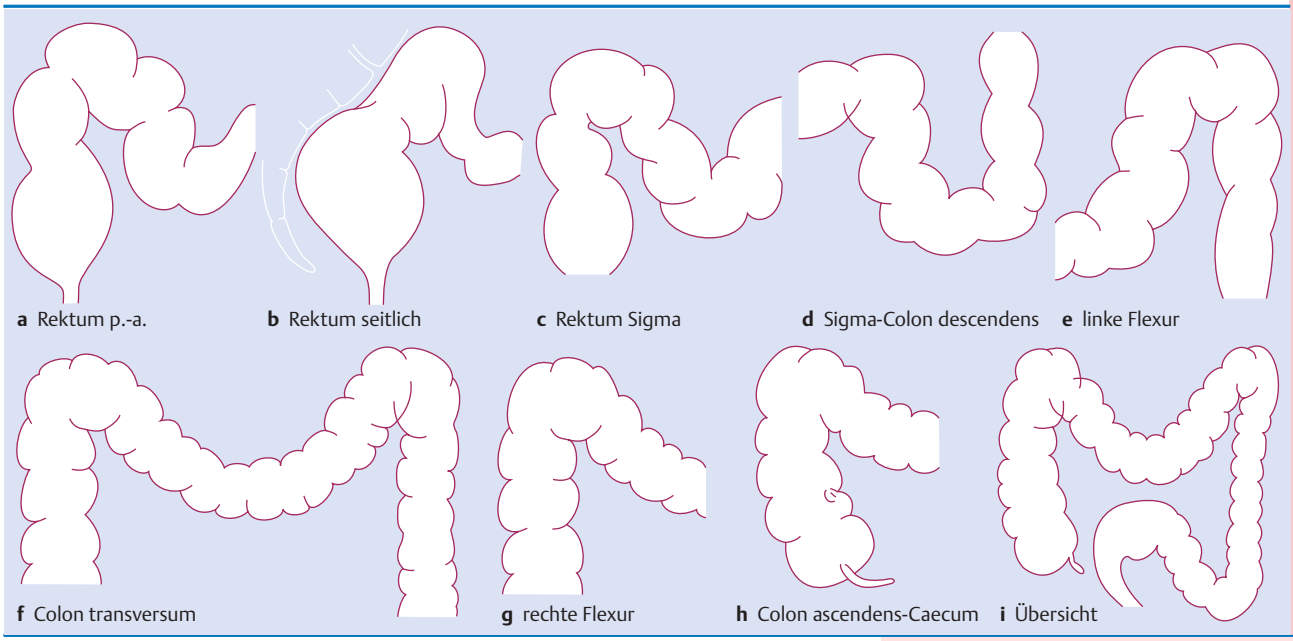

► **Merke.** In der **Akutdiagnostik** oder **präoperativ** darf nur wasserlösliches KM (z. B. Gastrografin) verwendet werden.

► **Merke.**

Der KM-Einlauf beginnt in der Regel in Linksseitenlage oder Bauchlage und wird meist so lange durchgeführt, bis das Kontrastmittel das Colon transversum oder die rechte Kolonflexur erreicht hat. Im Anschluss wird zur Ruhigstellung der Darmperistaltik ein **Spasmolytikum** (z. B. Butylscopolamin) oder bei anamnestisch bekanntem Glaukom alternativ Glukagon (nicht bei Diabetes mellitus) i. v. appliziert. Nach Abfließen der Bariumsulfat-Suspension wird unter Durchleuchtung Luft dosiert insuffliert und alle Dickdarmabschnitte werden im Doppelkontrast dokumentiert (**Abb. B-6.5**). Pathologische Darmveränderungen müssen zusätzlich gezielt herausgearbeitet und dokumentiert werden. Physiologischerweise ist die homogene durchgehende Wandstruktur mit kräftiger Haustrierung eindeutig.

Der KM-Einlauf beginnt in Linksseiten- oder Bauchlage. Er wird so lange durchgeführt, bis das KM das Colon transversum oder die rechte Flexur erreicht hat. Im Anschluss wird ein **Spasmolytikum** i. v. appliziert. Nach Abfließen der Bariumsulfat-Suspension wird Luft insuffliert. Alle Darmabschnitte werden im Doppelkontrast dokumentiert (**Abb. B-6.5**).

Indikationen: Trotz der weit verfügbaren und aussagekräftigen Koloskopie wird gerade bei **Passagehindernissen** für das Endoskop (z. B. hochgradige Stenose, extrem geschlängelter Dickdarmverlauf) heute eine besondere diagnostische Anforderung an die röntgenologische Dickdarmdiagnostik bezüglich der Beurteilung nicht einsehbarer Darmabschnitte gestellt. Die Untersuchung ist vor allem bei V. a. entzündliche Darmveränderungen, Divertikel und ihre möglichen Komplikationen (z. B. Divertikulitis, Perforation) sowie tumorösen Wandveränderungen indiziert.

Indikationen: Bei **Passagehindernissen** für das Endoskop (z. B. hochgradige Stenose, extrem geschlängelter Dickdarmverlauf) ist die KM-Darstellung der Koloskopie überlegen.

CT und MRT des Dünn- und Dickdarms

Methode: Bei der CT und MRT des Dünn- und/oder Dickdarms handelt es sich um nichtinvasive Untersuchungsformen des Darms unter Verwendung intraluminaler Kontrastmittel. Dünndarm und Dickdarm können entweder alleine oder in Kombination untersucht werden.

Für die Darmfüllung stehen je nach Verfahren verschiedene **intraluminale Kontrastmittel** zur Verfügung (**Tab. B-6.1**).

In Vorbereitung auf eine CT bzw. MRT des Dünn-/Dickdarms wird eine Darmreinigung mit einer hyperosmolaren Elektrolytlösung (ca. 1–2 Liter) empfohlen. Die Patienten sollten zudem ca. 12 h vor der Untersuchung nüchtern bleiben.

Bei **Untersuchung des Dünndarms** trinkt der Patient ca. 1 Stunde vor der Untersuchung 1–2 Liter einer intraluminalen KM-Lösung, um das Darmlumen zu distendieren und den Kontrast zwischen Darmwand und Darmlumen zu verbessern. Neben einer **oralen Zufuhr** besteht die Möglichkeit – wie beim konventionellen Entero-

CT und MRT des Dünn- und Dickdarms

Methode: Es stehen verschiedene **intraluminale Kontrastmittel** zu Verfügung (**Tab. B-6.1**). Dünndarm und Dickdarm können entweder alleine oder in Kombination untersucht werden.

Untersuchung des Dünndarms: Die KM-Lösung wird i. d. R. **oral** etwa 1 Stunde vorher aufgenommen. Aufgrund der besseren Darmdistension im Vergleich zur oralen Füllung sind bei dem CT-/MRT-Enteroklysma

B-6.1 Intraluminale Kontrastmittel für die CT und MRT des Dünn- und Dickdarms

	Kontrastmittel (KM)	Charakteristika
CT	**neutrale** KM z. B. Wasser, Methylzellulose-Lösungen oder Mannitol-Lösungen	gute Beurteilung der Mukosa
	positive KM z. B. barium- sowie jodhaltige Lösungen	universell einsetzbar, da sich die Darmstrukturen gut identifizieren lassen, die Darmmukosa selbst aber oft nicht sicher abgrenzbar ist Kontraindikation für bariumhaltige KM: V. a. Ileus oder Perforation Cave: Jodhaltige KM können allergische Hyperreaktionen bis hin zum anaphylaktischen Schock auslösen!
	negative KM z. B. Luft und CO_2	v. a. bei virtueller Koloskopie (s. u.)
MRT	**biphasische** KM z. B. Wasser, Methylzellulose-Lösungen oder Mannitol-Lösungen	hyperintens in T2- und hypointens in T1-gewichteten Bildern
	positive KM z. B. wässrige Lösungen von Gd-DTPA, Manganchlorid oder Fruchtsäfte (wie Blaubeer-, Ananas-, Heidelbeersaft)	hyperintens sowohl in T1- als auch in T2-gewichteten Bildern
	negativen KM z. B. superparamagnetische Eisenoxidpartikel	hypointens sowohl in T1- als auch in T2-gewichteten Bildern

bereits kleinste Darmwandveränderungen erkennbar.

klysma (s. S. 437) – die KM-Lösung über eine jenseits des Treitz-Bandes positionierte nasojejunale Sonde (CT-/MRT-Enteroklysma) zuzuführen. Das CT-/MR-Enteroklysma erlaubt eine verbesserte Distension des Darmes und somit eine Beurteilung auch von kleinsten Darmwandveränderungen. Da beim MR-Enteroklysma die Darmfüllung bereits unter MRT-Kontrolle stattfindet (MR-Fluroskopie), lassen sich zudem dynamische Informationen gewinnen.

Untersuchung des Dickdarms: In Linksseitenlage wird das Kolon rektal mit KM gefüllt.

Bei **Untersuchung des Dickdarms** wird das Kolon **rektal** in Linksseitenlage mit KM gefüllt. Während bei der CT v. a. neutrale und positive Kontrastmittel in Abhängigkeit von der klinischen Fragestellung verwendet werden, kommt bei der MRT hauptsächlich Wasser zum Einsatz.

Zur Reduktion der Darmmotilität werden spasmolytische Medikamente verabreicht.

Um die Motilität und die Propulsion des Darms zu reduzieren, werden spasmolytische Medikamente (bspw. Butylscopolamin oder Glukagon) intravenös verabreicht.

Nach der Akquisition von nativen Bildern wird normalerweise bei Fehlen von Kontraindikationen das gesamte Abdomen zusätzlich nach i. v.-Kontrastmittelgabe (nichtionisches jodhaltiges [CT] bzw. Gadolinium-haltiges [MRT] KM) untersucht.

Beurteilung:
- Faltenrelief der Darmwand
- Wandverdickungen oder Wandaussackungen
- Lumeneinengungen oder prästenotische Dilatationen
- tiefe Ulzera oder Fissuren
- Staging (lokoregionäre LK und Fernmetastasen)
- Imbibierung des Fettgewebes
- Akutdiagnostik: freie intraabdominelle Luft, KM-Austritt, Abszesse, Fisteln.

Beurteilung: Die Darmwand wird auf gleichmäßiges Faltenrelief und gleichmäßige Haustrierung, mögliche Wandverdickungen oder Wandaussackungen (als Hinweis für entzündliche oder tumoröse Veränderungen), begleitende Lumeneinengungen oder prästenotische Dilatationen, tiefe Ulzera oder Fissuren beurteilt. Darüber hinaus ist auf verstärkte Kontrastmittelaufnahme der Darmwand, mesenteriale Hypervaskularisation, Imbibierung des Fettgewebes und vergrößerte und/oder KM-aufnehmende Lymphknoten zu achten.

Insbesondere in der Akutdiagnostik müssen zudem freie intraabdominelle Luft, Kontrastmittelaustritt oder Abszess- oder Fistelbildungen abgegrenzt werden.

Indikationen: Tumorsuche und -staging sowie die Beurteilung von entzündlichen Darmerkrankungen. Die CT ist Verfahren der Wahl in der Akutdiagnostik.

Indikationen: Zu den Indikationen der CT bzw. MRT des Dünn-/Dickdarms zählen Tumorsuche und -staging sowie die Beurteilung von entzündlichen Darmerkrankungen. Die CT ist zudem aufgrund der schnellen und robusten Bildakquisition Verfahren der Wahl in der Akutdiagnostik.

Virtuelle CT- und MR-Kolografie

Methode: Mit der virtuellen CT- und MR-Kolografie gelingt die dreidimensionale Darstellung des Dickdarmlumens und der Dickdarmwand. Damit kann ein endosko-

Virtuelle CT- und MR-Kolografie

Methode: Bei der virtuellen CT- und MR-Kolografie werden CT- bzw. MRT-Schnittbilder angefertigt und mittels Rekonstruktionsverfahren zu einer dreidimensionalen Darstellung des Dickdarmlumens und der Dickdarmwand zusammengesetzt. Damit kann ein endoskopieähnlicher „Flug“ durch den Darm simuliert werden („virtuelle

Darmspiegelung“). Im Gegensatz zur konventionellen Darmspiegelung können zusätzliche Informationen erfasst werden, die über den Darm hinausgehen (Darstellung aller Organe des Bauchraumes). Die virtuelle CT-Kolografie, die mit einem Mehrzeilen-Spiral-CT-Scanner durchgeführt werden sollte, ist derzeit weiter verbreitet als die virtuelle MR-Kolografie.

pieähnlicher „Flug“ durch den Darm simuliert werden („virtuelle Darmspiegelung“). Die virtuelle CT-Kolografie ist derzeit weiter verbreitet als die MR-Kolografie.

Vor Untersuchung ist eine Darmreinigung notwendig, da Stuhlreste die Beurteilbarkeit erschweren. Zudem erleichtert eine gute Darmdistension (Darmdehnung) die sichere Unterscheidung von Darmwand und Darmlumen. Während bei der CT-Kolografie hauptsächlich Luft oder CO_2 als intraluminales Kontrastmittel verwendet wird, kommt bei der MR-Kolografie vorwiegend auf Körpertemperatur erwärmtes Wasser (alternativ: wasserhaltiges KM, CO_2 oder Luft) als intraluminales Kontrastmittel zum Einsatz.

Bei der CT-Kolografie wird hauptsächlich Luft oder CO_2, bei der MR-Kologrpahie vorwiegend Wasser als intraluminales Kontrastmittel verwendet.

Zur Verringerung der Darmmotilität und einer Verbesserung der Darmdistension werden spasmolytische Medikamente (z. B. Butylscopolamin oder Glukagon) intravenös verabreicht. Intravenöses Kontrastmittel kann bei Differenzierung von vitalem Gewebe gegenüber Stuhlresten hilfreich sein.

Zur Verringerung der Darmmotilität werden spasmolytische Medikamente verabreicht.

Beurteilung: Pathologische Wanderhabenheiten, Wandverdickungen oder umschriebene Raumforderungen können auf tumoröse Prozesse hinweisen. Extramurale Veränderungen, wie pathologische Lymphknoten oder Imbibierung des Fettgewebes, sollten ebenfalls berücksichtigt werden, wobei die Detektion extraintestinaler Pathologien nicht zum primären Ziel der virtuellen CT-/MRT-Kolografie gehört.

Beurteilung: Wanderhabenheiten, Wandverdickungen oder umschriebene Raumforderungen sowie extramurale Veränderungen (Lymphknoten, Fettgewebe).

Indikationen: Die virtuelle CT-/MR-Kolografie wird zur Sekundärprävention, also der Detektion bzw. Abklärung kolorektaler Polypen und Karzinome im frühen Stadium durchgeführt. Sie kann die Koloskopie aber nicht ersetzen (keine sofortige Biopsie oder ggf. Polypenentfernung möglich) und wird daher insbesondere bei inkompletter konventioneller Koloskopie oder bei Kontraindikationen für eine konventionelle Koloskopie angewendet.

Indikationen: Detektion bzw. Abklärung kolorektaler Polypen und Karzinome.

MR-Defäkografie

MR-Defäkografie

Methode: Die dynamische Beckenboden-MRT (MR-Defäkografie) ermöglicht eine vollständige Darstellung des Beckenbodens und seiner Organe ohne Strahlenbelastung. Innerhalb der letzten 10 Jahre hat die dynamische MR-Defäkografie wesentlich an Bedeutung und Verbreitung gewonnen und stellt in der Differenzialdiagnostik der Beckenbodeninsuffizienz eine effiziente Untersuchungsmethode dar.

Methode: Die dynamische Beckenboden-MRT (MR-Defäkografie) ermöglicht eine vollständige Darstellung des Beckenbodens und seiner Organe ohne Strahlenbelastung.

Nach Applikation von Hydrogel in die Beckenampulle in Linksseitenlage erfolgt die Untersuchung in Rückenlage und leichter Abduktion im Hüftgelenk. Neben T2-gewichteten Sequenzen zur anatomisch morphologischen Darstellung des kleinen Beckens in den 3 Standardebenen erfolgt die dynamische Darstellung der Defäkation in sagittaler Schichtebene durch die Mitte des Analkanals. Hierbei wird der Patient aufgefordert, aus der Ruheposition heraus abwechselnd den Beckenboden anzuspannen, zu entspannen und zu pressen sowie schließlich das Kontrastmittel zu entleeren.

Nach Applikation von Hydrogel in die Beckenampulle wird der Patient aufgefordert, abwechselnd den Beckenboden anzuspannen, zu entspannen und zu pressen sowie schließlich das Kontrastmittel zu entleeren.

Beurteilung: Die Untersuchung ermöglicht die Beurteilung der Beckenbodenbeweglichkeit und des Schließmuskelapparates. Dabei spielen der anorektale Winkel und der anorektale Übergang eine wichtige Rolle.

Der **anorektale Winkel** ist der Winkel zwischen einer Geraden durch den Analkanal sowie einer Geraden durch die Rektumachse. Die Differenz des anorektalen Winkels zwischen Press- und Ruhezustand gilt als quantitatives Maß für die Beurteilung der Funktionsfähigkeit des M. puborectalis bzw. der Rektumbewegung. Als Referenzlinie für den **anorektalen Übergang** dient die pubococcygeale Linie (PCL), eine Verbindungslinie zwischen der Spitze des Os coccygeus (Steißbeinspitze) und dem Unterrand der Symphyse (Schambein).

Der anorektale Übergang ist quantitatives Maß für den Beckenbodenstand. Die Differenz des anorektalen Übergangs zwischen Ruhe- und Presszustand gibt Auskunft über das Ausmaß der Beckenbodenbeweglichkeit.

Beurteilung: Beckenbodenbeweglichkeit und Funktion des Schließmuskelapparates. Dabei spielen der **anorektale Winkel** (Funktionsfähigkeit des M. puborectalis bzw. der Rektumbewegung) und der **anorektale Übergang** (Ausmaß der Beckenbodenbeweglichkeit) eine wichtige Rolle.

Indikationen: Die Untersuchung ist insbesondere bei jeglicher Form der Beckenbodeninsuffizienz, bei Organdeszensus und -prolaps sowie bei Verdacht auf Rekto-, Zysto-, Enterozelen indiziert.

Indikationen: Beckenbodeninsuffizienz, Organdeszensus und -prolaps, V. a. Rekto-, Zysto-, Enterozelen.

6.2 Leitbefunde – vom radiologischen Befund zur Diagnose

6.2.1 Freie Luft im Abdomen

6.2 Leitbefunde – vom radiologischen Befund zur Diagnose

6.2.1 Freie Luft im Abdomen

B-6.2 Freie Luft im Abdomen

Lokalisation und typischer radiologischer Befund	häufige Ursachen
freie Luft intraperitoneal ▪ Luftsichel unter dem Zwerchfell (Abdomenübersicht im Stehen oder in Linksseitenlage)	Perforation bei z. B.: – Ulkus – Tumoren – entzündlichen Prozessen (z. B. Appendizitis, Divertikulitis, chronische Darmerkrankungen) – Traumen (z. B. Messerstichverletzungen) – iatrogen (z. B. endoskopisch, Z. n. Reanimation)
freie Luft retroperitoneal ▪ streifige Aufhellungen entlang des lateralen Psoasrandes	Perforation einer retroperitoneal gelegenen Darmschlinge z. B. bei – Ulcus duodeni – Trauma – Entzündung – postoperativ – iatrogen
Luft in der Darmwand ▪ oft perlschnurartig	– Z. n. Mesenterialinfarkt (Darmnekrose) – Entzündungen – Pneumatosis intestinalis – Volvulus – Invagination – nach Traumen – iatrogen

6.2.2 Spiegelbildung

6.2.2 Spiegelbildung

B-6.3 Spiegelbildungen im Abdomen (Luft-/Flüssigkeitsspiegel)

typischer radiologischer Befund	häufige Ursachen
▪ viele meist im mittleren Abdomen liegende Spiegel, Kolonrahmen frei, „Arkadenbildung“ (mehrere übereinander angeordnete Dünndarmschlingen)	Dünndarmileus (mechanisch) (s. **Abb. B-6.46a**, S. 472)
▪ dem Verlauf des Dickdarms entsprechende Lokalisation der Spiegel, gefüllter Kolonrahmen	Dickdarmileus (s. **Abb. B-6.45d**, S. 471)
▪ Luft-/Flüssigkeitsspiegel im Dick- und Dünndarm	paralytischer Ileus (s. **Abb. B-6.46b**, S. 472)

6.2.3 Verkalkungen

6.2.3 Verkalkungen

B-6.4 Abdominelle Verkalkungen

	häufige Ursachen
viele Verkalkungen lassen sich aufgrund ihres radiologischen Erscheinungsbildes zuordnen (Ort, Form, Größe, Anzahl, Verteilung und Dichte) (Näheres vgl. entsprechende Kapitel)	– Harnleiter-, Nierenbecken-, Blasen- und Prostatasteine – Arteriosklerose, Aneurysmen – Tbc, Lymphknoten – Pankreatitis – Tumoren – Nierenzysten – ältere Hämatome (Z. n. Blutung, Trauma) – Abszesse, chronische Entzündungen

6.3 Wichtige Krankheitsbilder – von der Diagnose zum Befund

6.3.1 Ösophagus

Achalasie

► Definition. Engstellung des distalen vestibulären Ösophagus mit Unfähigkeit zur Erschlaffung und konsekutiver Dilatation des unteren Ösophagussphinkters.

Klinik: Typische Symptome sind eine **Dysphagie** sowie die **Regurgitation** von Speisen.

Diagnostisches Vorgehen: Zum Ausschluss eines Ösophagus- oder Magentumors wird eine Endoskopie durchgeführt. Der **Röntgen-Ösophagusbreischluck** weist die Motilitätsstörung nach (dilatierter, distal filiform verengter Ösophagus). Die größte diagnostische Aussagekraft hat die **Ösophagusmanometrie**, die jedoch eine aufwendige Methode darstellt.

Radiologische Diagnostik: Im **Ösophagusbreischluck** findet sich eine glatte, spindelförmig-konzentrische **Engstellung des distalen Ösophagus** (**Abb. B-6.6**). Der **proximale Ösophagus** weist mit zunehmendem Schweregrad eine fortschreitende **Dilatation** auf. Das längsgerichtete Faltenrelief ist nicht unterbrochen und läuft konzentrisch auf die Ösophagusenge zu. Häufig kommt es zu einer Durchmischung des KMs mit Speiseresten im dilatierten Ösophagusabschnitt mit Spiegelbildung. Auf der **Thorax- oder Abdomenübersichtsaufnahme** kann eine besonders kleine oder **fehlende** Magenblase ein wichtiger Hinweis auf eine Achalasie sein.

► Merke. Das **Ösophaguskarzinom** muss immer von der Achalasie **abgegrenzt** werden. Als filiforme Engstellung im distalen Ösophagus kann dieses im Breischluck vergleichbar imponieren, beim Ösophaguskarzinom kommt es aber in der Regel zu einem unregelmäßigen Schleimhautrelief und zu Faltenabbrüchen.

◎ B-6.6 Achalasie

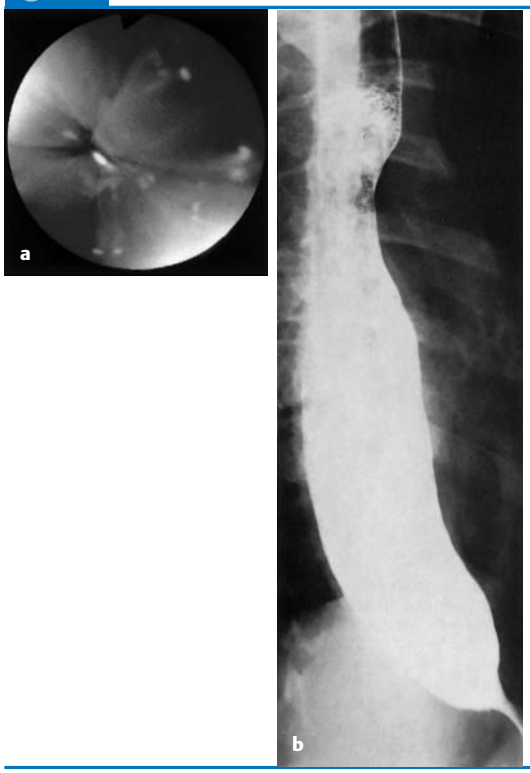

a Endoskopie: Nachweis einer hochgradigen Einengung des distalen Ösophagus durch eine Achalasie: Die Schleimhautfalten laufen konzentrisch auf die Ösophagusenge zu.

b Breischluck: Nachweis einer filiformen Engstellung im Bereich des distalen Ösophagus bei Achalasie mit erheblicher Lumenaufweitung des proximalen Ösophagus (Stadium III).

Stadieneinteilung:
- Stadium I: leichte Dilatation des Ösophagus.
- Stadium II: deutliche Dilatation des Ösophagus, deutliche Entleerungsstörung.
- Stadium III: erhebliche Dilatation des Ösophagus auf 6–10 cm, s-förmige Elongation des Ösophagus, erhebliche Entleerungsverzögerung mit Speiseresten und Flüssigkeitsspiegel.

6.3 Wichtige Krankheitsbilder – von der Diagnose zum Befund
6.3.1 Ösophagus
Achalasie
► Definition.
Klinik: Typisch sind Dysphagie und Regurgitation von Speisen.
Diagnostisches Vorgehen: Der Röntgen-Ösophagusbreischluck weist eine Motilitätsstörung nach. Die größte Aussagekraft hat die Ösophagusmanometrie.
Radiologische Diagnostik: Im Ösophagusbreischluck findet sich eine Engstellung des distalen Ösophagus (Abb. B-6.6). Der proximale Ösophagus weist eine Dilatation auf. Auf der Thorax- oder Abdomenübersichtsaufnahme kann eine kleine oder fehlende Magenblase ein Hinweis auf Achalasie sein.
► Merke.
◎ B-6.6

Ösophagusdivertikel

► **Definition.** Umschriebene Ausstülpung einer oder mehrerer Wandschichten des Ösophagus. Als **echtes Divertikel** wird hierbei die Ausstülpung aller Wandschichten, als **falsches oder Pseudodivertikel** die Ausstülpung der Schleimhaut durch Lücken in der Muskelschicht bezeichnet. **Pulsionsdivertikel** werden durch erhöhten intraluminalen Druck verursacht. **Traktionsdivertikel** entstehen postentzündlich durch Narbenzug von außen (z. B. nach Tuberkulose).

Sonderformen (**Abb. B-6.7**):

- **Zenker-Divertikel** (70 %): Pseudodivertikel und Pulsionsdivertikel (s. o.) an der Übergangsstelle des Pharynx in den Ösophagus, das im Bereich einer muskelschwachen Stelle an der Hinterwand des M. cricopharyngeus (sog. Laimer-Dreieck) entstehen kann (**Abb. B-6.8c** und **d**).
- **epibronchiales Divertikel** (20 %): echtes Divertikel und Traktionsdivertikel typischerweise in Höhe der Trachealbifurkation und paratracheal, etwa auf BWK 4 projiziert (**Abb. B-6.8b**).
- **epiphrenisches Divertikel** (10 %): Pseudodivertikel und Pulsionsdivertikel, das unmittelbar proximal des ösophago-gastralen Übergangs häufiger rechts als links vorkommt (**Abb. B-6.8a**).

Klinik: Bei kleinen Divertikeln handelt es sich häufig um einen symptomlosen Zufallsbefund, evtl. bestehen eine **Dysphagie** sowie eine vor allem nachts auftretende **Regurgitation** unverdauter Nahrungsreste.

Diagnostisches Vorgehen: Der **Ösophagusbreischluck** stellt die sicherste und aussagekräftigste Untersuchungsmethode dar (**Abb. B-6.8a–c**). Die Endoskopie dient dem Ausschluss anderer Ursachen (z. B. Karzinom), (**Abb. B-6.8d**).

Radiologische Diagnostik: Der **Ösophagusbreischluck** zeigt im Profil (Seitansicht) eine Aussackung der Ösophaguswand mit engem Divertikelhals bei Pulsionsdivertikeln und breitem Divertikelhals bei Traktionsdivertikeln. In der Aufsicht von vorne lässt sich ein KM-Depot erkennen. Die Entleerung des Divertikels ist oft verzögert. Speisereste in Divertikeln führen zu KM-Aussparungen.
Große Divertikel werden auch mit der **CT** erfasst. Eine Differenzierung von KM-Paravasaten ist jedoch nur unter Berücksichtigung der klinischen Angaben möglich.

B-6.7 **Schematische Einteilung und Häufigkeit der Ösophagusdivertikel nach ihrer Lokalisation**

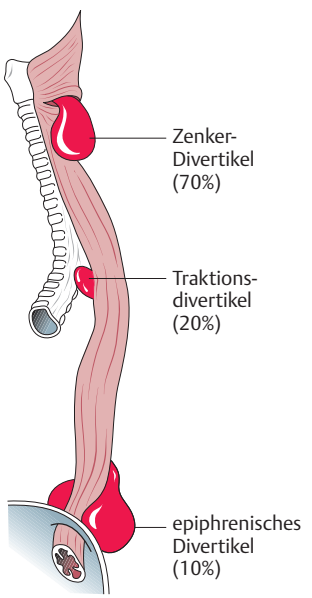

B-6.8 Divertikelnachweis durch Ösophagusbreischluck (a–c) und Endoskopie (d)

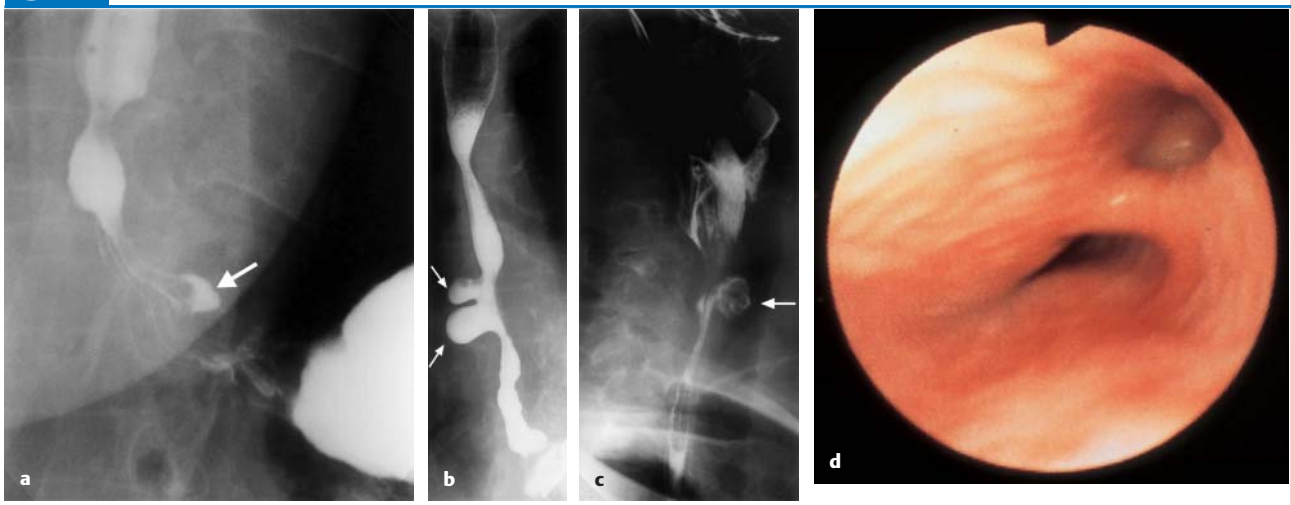

a Epiphrenisches Divertikel mit kleinem KM-Depot (Pfeil) unmittelbar oberhalb des Zwerchfells.
b Traktionsdivertikel (gedoppelt, Pfeile) in Höhe der Trachealbifurkation.
c Zenkerdivertikel unmittelbar unterhalb des Krikoidknorpels als KM-Depot (Pfeil) nachweisbar (Breischluck seitlich).
d Endoskopisch ist das Ösophagusdivertikel an seiner zusätzlichen Öffnung in der Ösophaguswand zu erkennen.

Ösophagusvarizen

► Definition. Durch portale Hypertension hervorgerufene Erweiterung der Venen des Ösophagus, die submukös, peri- und paraösophageal verlaufen können.

Als **Downhill-Varizen** bezeichnet man variköse Erweiterungen des Venenplexus im oberen Ösophagusdrittel bei Obstruktion der V. cava superior (**Abb. B-6.9c**). Diese Varizen weisen einen umgekehrten Fluss in Richtung auf das Pfortadersystem auf.

Klinik: Gefahr der oberen gastrointestinalen Blutung.

Diagnostisches Vorgehen: Der **endoskopische** Nachweis von Ösophagusvarizen ist der radiologischen Diagnostik eindeutig überlegen. Die Varizen sind an ihrem typischen gewundenen Verlauf und einer oft bläulichen Verfärbung sicher nachweisbar (**Abb. B-6.10a**). Ein wesentlicher Aspekt der endoskopischen Überlegenheit liegt in der Darstellung und möglichen unmittelbaren Sklerosierung von Blutungsquellen.

B-6.9 Ösophagusvarizen als Kontrastmittelaussparungen im Breischluck

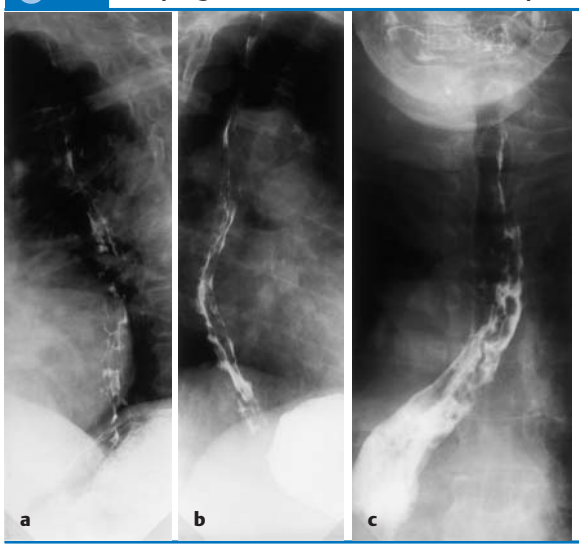

a Breischluck rechtsgedreht.
b Breischluck linksgedreht.
c Durch einen mediastinalen raumfordernden Prozess verursachte obere Einflussstauung mit konsekutiver Ausbildung von Downhill-Varizen (Breischluck p.-a.).

Ösophagusvarizen

► Definition.

Unter **Downhill-Varizen** versteht man einen variköses erweiterten Venenplexus im oberen Ösophagusdrittel (**Abb. B-6.9c**).

Klinik: Gefahr der oberen gastrointestinalen Blutung.
Diagnostisches Vorgehen: Endoskopisch sind die Varizen an ihrem typischen gewundenen Verlauf und einer oft bläulichen Verfärbung sicher nachweisbar (**Abb. B-6.10a**).

B-6.9

B-6.10 Endoskopisches und computertomografisches Bild bei Ösophagusvarizen

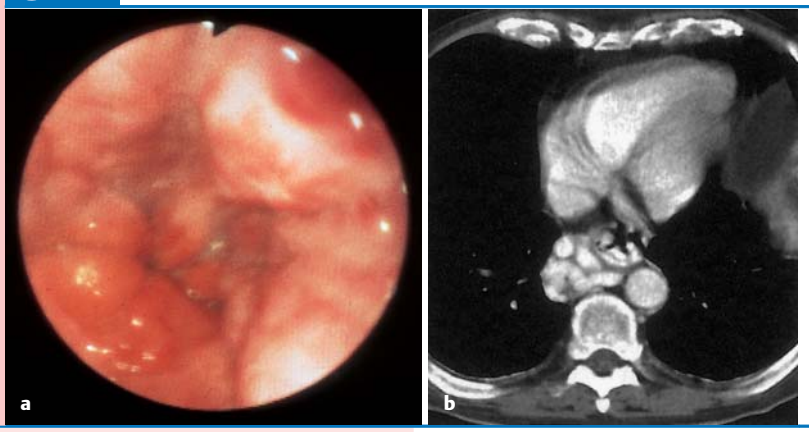

a Die varikös erweiterten Venen wölben sich blau tingiert ins Ösophaguslumen vor.
b Anderer Patient: Ausgedehnter Umgehungskreislauf erweiterter paraösophagealer Venen als computertomografisches Korrelat von Ösophagusvarizen.

Radiologische Diagnostik: Ösophagusvarizen lassen sich im **Breischluck** in Kopftieflage, Exspiration und gleichzeitiger Bauchpresse darstellen. Sie imponieren als perlschnurartige Wulstung der KM-Aussparung (**Abb. B-6.10a,b**).

In der **CT** werden erweiterte Umgehungsgefäße sichtbar (**Abb. B-6.10b**).

Hiatushernien

► **Definition.**

Klinik: Häufig symptomlos, evtl. Zeichen der Refluxösophagitis.

Diagnostisches Vorgehen: Breischluck und Endoskopie.

Radiologische Diagnostik: Die Herniendarstellung mittels **Breischluck** (**Abb. B-6.12c**) erfolgt bei liegendem Patienten. In der **Thoraxübersichtsaufnahme** können rundliche basale Verschattungen mit Flüssigkeitsspiegel auftreten (**Abb. B-6.12a,b**).
Axiale Gleithernien (**Abb. B-6.13a**) lassen zusätzlich zu den zwei physiologischen Engstellen des distalen Ösophagus eine dritte zwischengeschaltete Einschnürung erkennen (**Abb. B-6.14a,b**).

Radiologische Diagnostik: Ösophagusvarizen lassen sich im **Ösophagusbreischluck** am besten in Kopftieflage, Exspiration und gleichzeitiger Bauchpresse (Valsalva-Manöver) darstellen. Sie führen zu KM-Aussparungen und weisen bevorzugt im distalen Ösophagus eine längsgeschlängelte zum Teil tropfenförmige Konfiguration auf. Eine ausgeprägte Varikosis imponiert als perlschnurartige Wulstung der KM-Aussparung (**Abb. B-6.10a,b**).
In der **CT** werden nach i. v. KM-Gabe ausgedehnte erweiterte Umgehungsgefäße in Richtung und entlang des Ösophagus sichtbar (**Abb. B-6.10b**).

Hiatushernien

► **Definition.** Wiederholte oder dauernde intrathorakale Verlagerung von Mageanteilen. Zur Einteilung s. **Abb. B-6.11**.

Klinik: Häufig handelt es sich um einen asymptomatischen Zufallsbefund, evtl. bestehen Zeichen der Refluxösophagitis (Sodbrennen, epigastrische Schmerzen).

Diagnostisches Vorgehen: Röntgen-Ösophagusbreischluck und Endoskopie sichern die Diagnose.

Radiologische Diagnostik: Die Darstellung der Hernien im **Ösophagusbreischluck** (**Abb. B-6.12c**) gelingt am besten bei liegendem Patienten und oraler KM-Gabe. Kopftieflage und intraabdominelle Druckerhöhung (Bauchpresse, Valsalva-Manöver) begünstigen die Hernierung. In der **Thoraxübersichtsaufnahme** können rundliche basale Verschattungen mit Flüssigkeitsspiegel als Zeichen einer Hernie auftreten (**Abb. B-6.12a,b**).
Axiale Gleithernien (**Abb. B-6.13a**) lassen zusätzlich zu den zwei physiologischen Einschnürungen des distalen Ösophagus (Übergang distaler Ösophagus zum Vestibulum und Übergang Vestibulum zur Kardia = **Schatzki-Ring**) eine dritte zwischengeschaltete Einschnürung erkennen (**Abb. B-6.14a,b**). Das Faltenrelief der Magen-

B-6.11 Verschiedene Formen der Hiatushernien

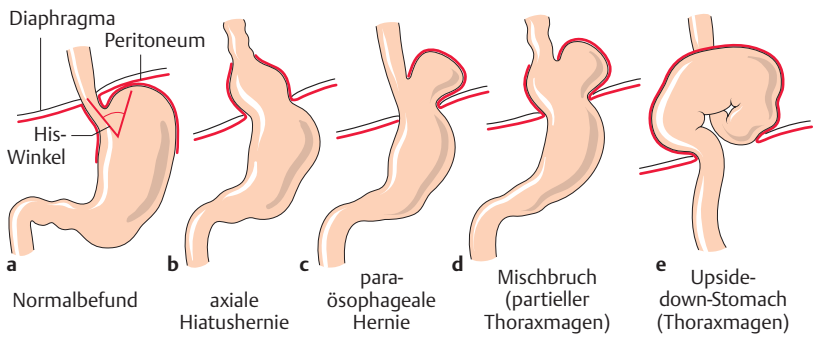

a Normale Situation mit spitzem His-Winkel.
b **Axiale Gleithernie:** Reversible Verlagerung des gastroösophagealen Übergangs durch den Zwerchfellhiatus in den Thorax unter Mitnahme des Peritoneums. Der spitze His-Winkel ist aufgehoben.
c **Paraösophageale Hernie:** Thorakale Verlagerung des Magenfundus mit peritonealem Bruchsack, lateral und dorsal des Ösophagus durch das Zwerchfell.
d **Gemischte Hernienform:** Gleithernie und parakardiale Hernie.
e **Upside-down-Stomach:** Der gesamte Magen prolabiert in den Thorax.

B-6.12 Radiologische Befunde bei Upside-down-Stomach

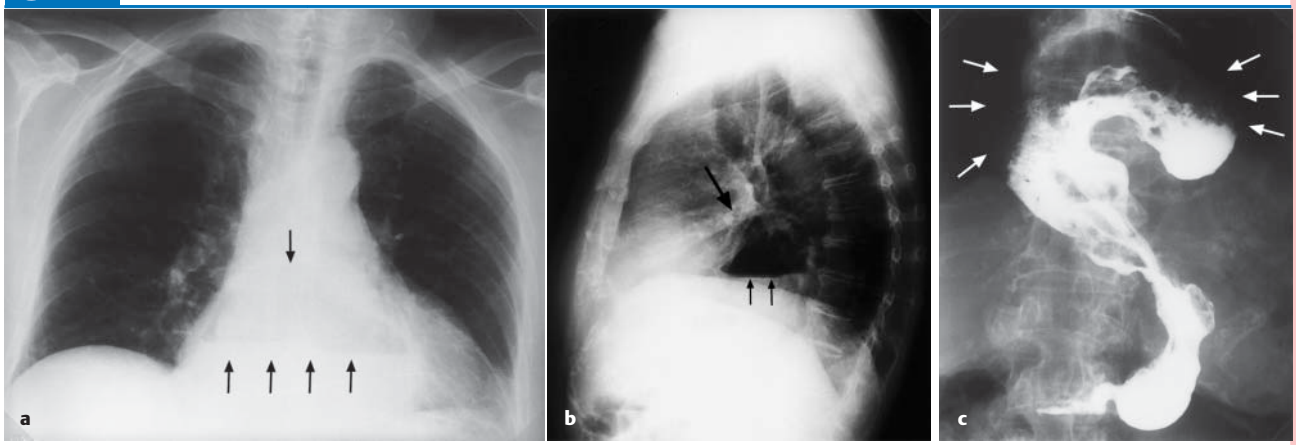

a, b In den **Thoraxübersichtsaufnahmen** (p.-a. und seitlich) Nachweis einer retrokardialen rundlichen Aufhellungszone (Pfeil) mit deutlichem Flüssigkeitsspiegel (kleine Pfeile) verursacht durch einen Upside-down-stomach.
c Im **Ösophagusbreischluck** eindeutige intrathorakale Lage des verlagerten Magenanteils (Pfeile).

B-6.13 Weitere radiologische Befunde bei Hiatushernien

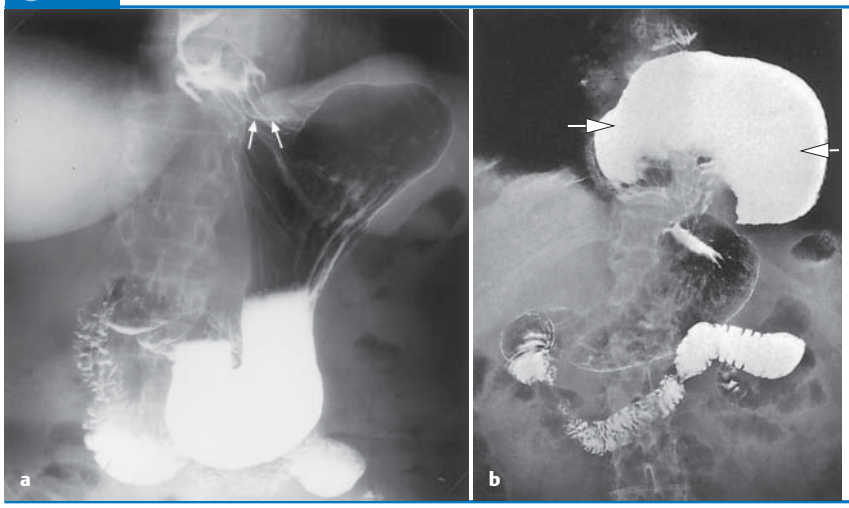

a **Axiale Gleithernie** an dem vorgewölbten Magenschleimhautrelief (Pfeile) zu erkennen (Breischluck).
b Große **paraösophageale Hernie** (Pfeile) eindeutig als Ausstülpung sichtbar.

B-6.14 Schatzki-Ring

B-6.14

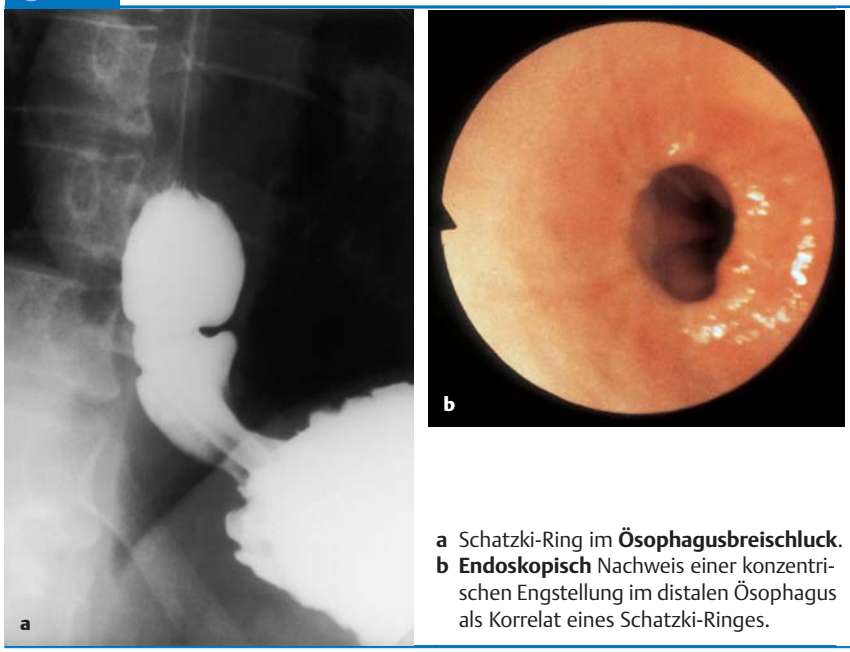

a Schatzki-Ring im **Ösophagusbreischluck**.
b **Endoskopisch** Nachweis einer konzentrischen Engstellung im distalen Ösophagus als Korrelat eines Schatzki-Ringes.

B-6.15

B-6.15 CT-Nachweis einer axialen Magenhernie

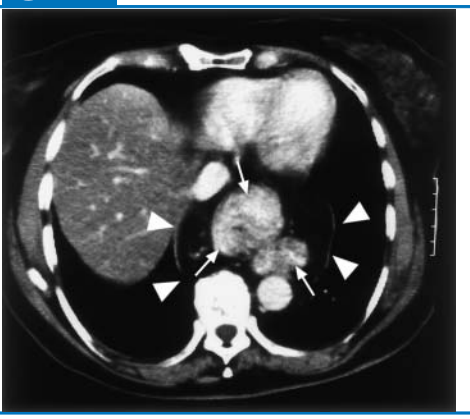

Intrathorakal, mediastinal prolabiertes abdominelles Fettgewebe (Pfeilspitzen) und Magenanteile (Pfeile).

schleimhaut ist nach intrathorakal zu verfolgen. Oft findet sich ein gastroösophagealer Reflux des KM.

Bei **paraösophagealen Hernien** fließt das KM in den hernierten Magenanteil (**Abb. B-6.13b**).

Beim **Upside-down-Stomach** lässt sich die KM-Passage in den intrathorakalen Magenanteil verfolgen (s. **Abb. B-6.12c**).

In der **CT** ist der Nachweis von thorakal verlagertem abdominellem Fettgewebe richtungsweisend (**Abb. B-6.15**).

Ösophaguskarzinom

Der häufigste maligne Tumor ist das **Plattenepithelkarzinom.**

► Merke.

Bei **paraösophagealen Hernien** fließt das KM nach vollständiger Passage des Ösophagus in den hernierten Magenanteil (**Abb. B-6.13b**).

Beim **Upside-down-Stomach** lässt sich die KM-Passage über die intraabdominell gelegene Kardia in den intrathorakal gelegenen Magenanteil (Fundus und Korpus) und schließlich in den intraabdominell gelegenen Pylorus verfolgen (s. **Abb. B-6.12c**).

In der **CT** ist neben den verlagerten Magenanteilen regelmäßig der Nachweis von thorakal verlagertem abdominellem Fettgewebe richtungsweisend auf das Vorliegen einer Hernie (**Abb. B-6.15**).

Ösophaguskarzinom

Der häufigste maligne Tumor des Ösophagus ist das **Plattenepithelkarzinom**. Risikofaktoren sind Alkohol- und Tabakabusus.

► Merke. Die meisten Ösophaguskarzinome sind in den distalen zwei Dritteln des Ösophagus lokalisiert (**Abb. B-6.16** und **Abb. B-6.18**).

B-6.16 Ösophaguskarzinom des distalen Ösophagusdrittels im Ösophagusbreischluck und CT

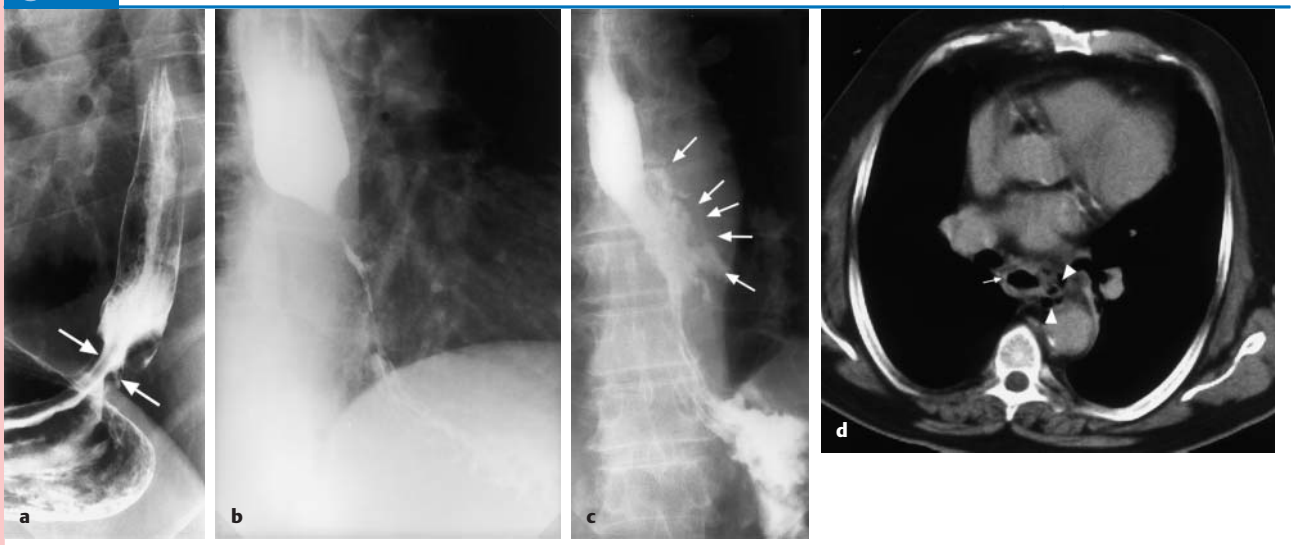

a Nachweis eines distalen Ösophaguskarzinoms; Unterbrechung des Faltenreliefs mit deutlicher Lumeneinengung (Pfeile).
b Fortgeschrittenes Ösophaguskarzinom im distalen Drittel mit massiver Zerstörung des Faltenreliefs, filiformer Lumeneinengung und prästenotischer Dilatation.
c Nach pneumatischer Dilatation der Stenose Nachweis eines KM-Paravasats paraösophageal (Pfeile).
d In der CT periösophageale Weichteilverdichtung und Lufteinschlüsse (Pfeilspitzen) als Korrelat der Ösophagusperforation. Das distal gelegene Ösophaguskarzinom ist in der CT einzig als Verdickung der Ösophaguswand zu erkennen (Pfeil).

Klinik: Bereits im **frühen Tumorstadium** kommt es zu lokalen oder ausstrahlenden Schmerzen (Odynophagie) und Beschwerden beim Schluckakt (Dysphagie) sowie einer deutlichen Gewichtsreduktion. Im **fortgeschrittenen Tumorstadium** treten Passagebehinderungen und Komplikationen wie Aspirationspneumonien und ösophagobronchiale Fisteln auf.

Diagnostisches Vorgehen: Endoskopie und Biopsie sichern die Diagnose (**Abb. B-6.17**). Der Ösophagus-Röntgenbreischluck liefert Hinweise auf die Längenausdehnung. Im Rahmen des Staging werden bei gesichertem Ösophaguskarzinom außerdem Endosonografie (Bestimmung der Tiefenausdehnung), Bronchoskopie (Ausdehnung auf das Bronchialsystem), Thorax-CT (Invasion von Nachbarstrukturen, Lymphknotenmetastasen), Abdomen-CT (Metastasierung, OP-Planung) und ggf. Röntgenthorax, Abdomensonografie und Skelettszintigrafie durchgeführt.

Radiologische Diagnostik: Als **frühe Zeichen** des tumorösen Wanddefektes lassen sich im **Ösophagusbreischluck** lokale Änderungen des Faltenreliefs in Form von Faltenabbrüchen und flachen polypösen Füllungsdefekten zumeist mit zentralen Ulzerationen erkennen (**Abb. B-6.16 a** und **Abb. B-6.18**). Hinweise auf ein **fortgeschrittenes Karzinom** sind eine ausgedehnte Faltenzerstörung und Wandstarre (**Abb. B-6.16b**).

Der intraluminale Tumoranteil imponiert als **Füllungsdefekt** und weist in der Regel eine erhebliche **Konturunregelmäßigkeit** mit zerklüfteter Oberfläche auf. Das intraluminale Tumorwachstum kann zu **Stenosen mit prästenotischer Dilatation** führen (**Abb. B-6.16 b**). Durch das infiltrative Fortschreiten des Tumors in die Umgebung kommt es nicht selten zu einer Perforation der Ösophaguswand und zur **Ausbildung von Fisteln** in das Mediastinum oder das Tracheobronchialsystem. Derartige Komplikationen lassen sich mittels eines wasserlöslichen oralen KMs an KM-Straßen in das paraösophageale Gewebe nachweisen (**Abb. B-6.16c**).

Diffus infiltrierende, szirrhöse Karzinome weisen eine Verdickung und Starre der Ösophaguswand mit resultierender Stenose auf. Gerade bei diesem Tumor-Typ liefert die **Endosonografie** wesentliche Zusatzinformationen bezüglich der Infiltrationstiefe (s. **Abb. B-6.1**, S. 434).

Klinik: Bereits im **frühen Tumorstadium** kommt es zu Schmerzen (Odynophagie) und Beschwerden beim Schluckakt (Dysphagie). Im **fortgeschrittenen Stadium** treten Passagebehinderungen auf.

Diagnostisches Vorgehen: Endoskopie und Biopsie sichern die Diagnose (**Abb. B-6.17**). Der Breischluck liefert Hinweise auf die Längenausdehnung.

Radiologische Diagnostik: Frühe Zeichen sind Faltenabbrüche und Füllungsdefekte im **Ösophagusbreischluck** (**Abb. B-6.16a** und **Abb. B-6.18**). Beim **fortgeschrittenen Karzinom** zeigen sich eine ausgedehnte Faltenzerstörung und Wandstarre (**Abb. B-6.16b**).

Der intraluminale Tumoranteil imponiert als **Füllungsdefekt** und weist eine erhebliche **Konturunregelmäßigkeit** auf. Er kann zu **Stenosen mit prästenotischer Dilatation** führen (**Abb. B-6.16b**). Durch die Infiltration des paraösophagealen Gewebes kann es zur **Ausbildung von Fisteln** kommen (**Abb. B-6.16c**).

Diffus infiltrierende, szirrhöse Karzinome weisen eine verdickte starre Ösophaguswand auf. Die **Endosonografie** zeigt die Infiltrationstiefe (s. **Abb. B-6.1**, S. 434).

B-6.17 Endoskopisches Bild eines Ösophaguskarzinoms

Polypoide Vorwölbung des Tumors in das Ösophaguslumen.

B-6.18 Ösophaguskarzinom des mittleren Ösophagusdrittels im Breischluck

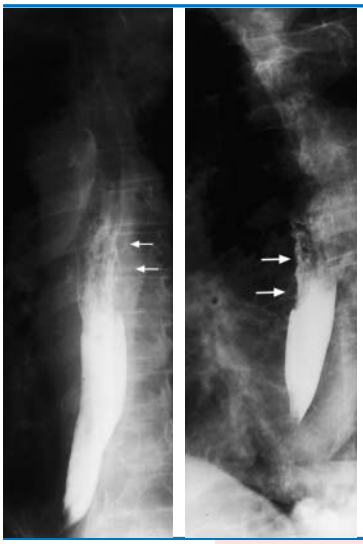

Frühe Form eines Ösophaguskarzinoms im mittleren Drittel mit oberflächlicher Zerstörung des Faltenreliefs (Pfeile). Keine wesentliche Lumeneinengung nachweisbar (p.-a. und seitlich).

6.3.2 Magen

Ulcus ventriculi

► **Definition.** Geschwür des Magens mit lokalisiertem Oberflächendefekt der Schleimhaut, der bis in die Muscularis mucosae reicht und mit Granulationsgewebe ausgekleidet wird.

6.3.2 Magen

Ulcus ventriculi

► **Definition.**

Prädilektionsort des **akuten Magengeschwürs** ist das Antrum.

Das **chronische Magengeschwür** wird meist an der kleinen Kurvatur des Corpus ventriculi gefunden.

Klinik: Es kommt zu wechselnd starken, gehäuft **postprandial auftretenden Oberbauchschmerzen.** Komplikationen sind Perforationen und Blutungen.

Diagnostisches Vorgehen: Endoskopie, Biopsie und Ausschluss einer Helicobacter-pylori-Infektion.

Radiologische Diagnostik: Man unterscheidet **direkte** und **indirekte Zeichen** in der **MDP.**

Direkte Zeichen sind der **Wanddefekt** und das **Loch** der Magenwand (**Abb. B-6.19**).

Als **indirekte Zeichen** gelten **Formveränderungen** sowie **Störungen** von **Peristaltik, Motilität** und **Sekretion**.

Prädilektionsort des **akuten Magengeschwürs (z. B. Stressulzera nach Verbrennungen)** ist das Antrum gefolgt vom Corpus ventriculi.

Das **chronische Magengeschwür** wird meist an der kleinen Kurvatur des Corpus ventriculi sowohl an der Vorder- als auch Hinterwand in Höhe des Angulus ventriculi gefunden. Die Manifestation eines Ulkus im Fundus ventriculi gilt als Rarität.

Klinik: Klinisch imponieren wechselnd starke, gehäuft **postprandial auftretende Oberbauchschmerzen**. Als Komplikationen können freie oder gedeckte Perforationen und heftige Blutungen aus arrodierten Arterien des Geschwürsgrundes auftreten. Hämatemesis (Bluterbrechen), Teerstühle, hämorrhagischer Schock und Peritonitis können lebensbedrohliche Folgen sein.

Diagnostisches Vorgehen: Die Diagnose erfolgt durch Endoskopie und Biopsie. Außerdem muss eine Helicobacter-pylori-Infektion ausgeschlossen werden. Die MDP spielt nur noch eine untergeordnete Rolle.

Radiologische Diagnostik: Die Röntgenzeichen des **benignen Ulcus ventriculi** in der **MDP** werden in **direkte** und **indirekte Zeichen** eingeteilt.

Direkte Zeichen sind der **Wanddefekt** und das **Loch** der Magenwand. In der Doppelkontrastuntersuchung sollte das Ulkus möglichst in **Seitenansicht (Profil)** und in **Aufsicht (en face)** dargestellt werden (**Abb. B-6.19**).

Als **indirekte Zeichen** gelten **Formveränderungen** des Magens, **Funktionsstörungen der Peristaltik und Motilität** sowie **sekretorische Störungen**.

B-6.19 Ulcus ventriculi

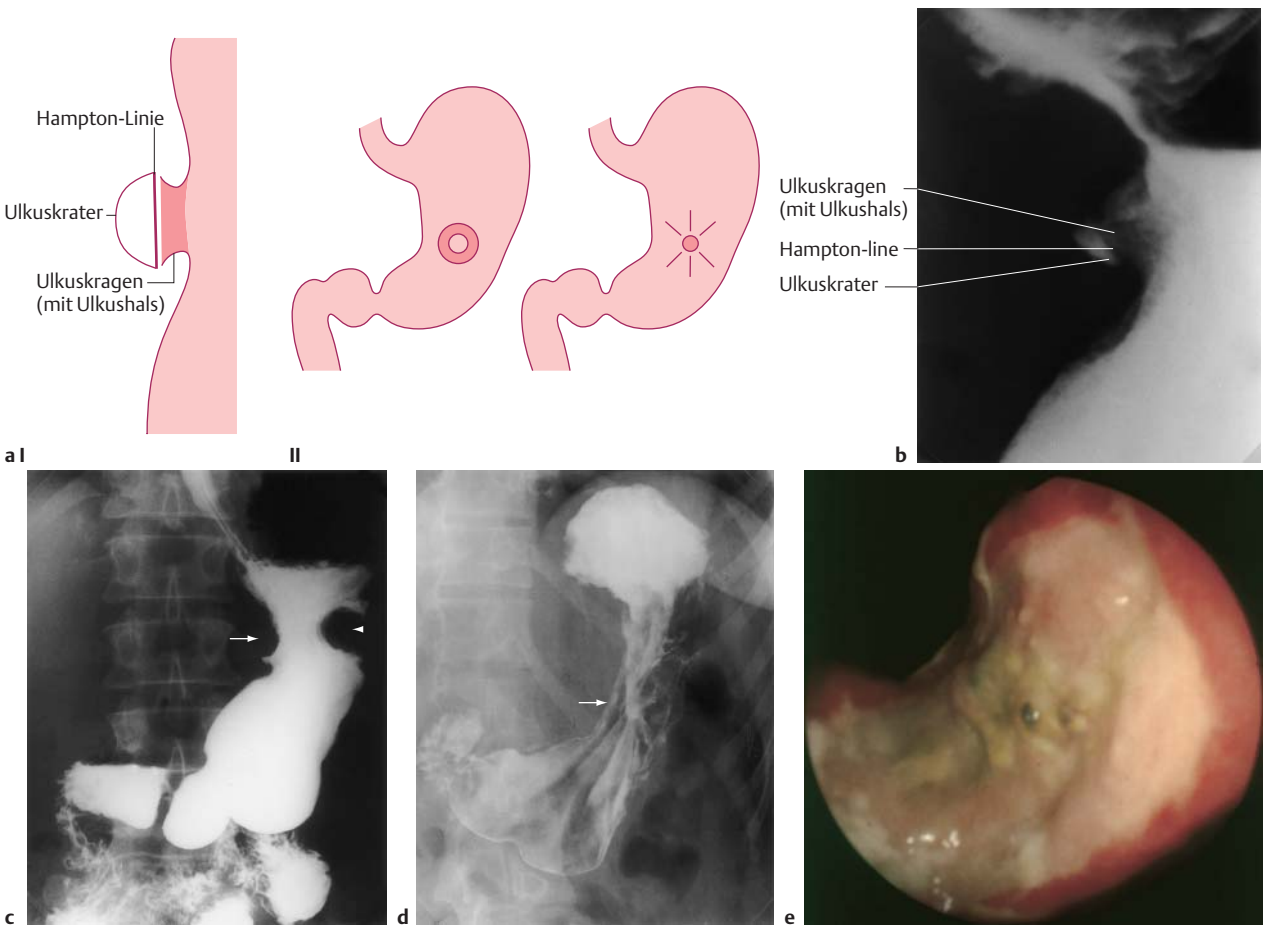

a Schematische Darstellung im Profil (I) und in der Aufsicht (II).
b Ulcus ventriculi im Profil.
c Kleinkurvaturseitiges Ulkus (Pfeil) mit Formverziehung der kontralateralen Magenwand (Pfeilspitze).
d Radiärförmige Verziehung der Magenschleimhaut zum Ulkus (Pfeil).
e Endoskopisches Bild eines Ulcus ventriculi.

B-6.5 Differenzialdiagnose des benignen und malignen Ulcus ventriculi

	benignes Ulcus ventriculi	malignes Ulcus ventriculi
Seitansicht (Profil)	– nischenförmiges KM-Depot (**Abb. B-6.19**) – schmale Aufhellungslinie (Hampton-line) – Ulkuskragen (ulcer collar) oder bikonvexer Ulkuswall (ulcer mound) am Geschwürrand (**Abb. B-6.19**)	– Vorwölbung in das Magenlumen
Aufsicht (en face)	– KM-Depot (**Abb. B-6.19**) – strahlige Faltenkonvergenz zum Ulkus (Ulkusfinger, **Abb. B-6.19**) – die gegenüberliegende Magenwand ist häufig zum Ulkus eingezogen – evtl. Halodefekt (das Ulkus symmetrisch umgebendes Aufhellungsband verursacht durch das Randwallödem)	– unregelmäßige Begrenzung – Magenfalten unterbrochen und deformiert

Nach Abheilung des Ulcus ventriculi sind in späteren KM-Darstellungen des Magens evtl. eine deutlich herabgesetzte Wandmotilität, narbige Verziehungen und eine erhebliche Passageverzögerung erkennbar (**Tab. B-6.5**).

Magenkarzinom

Frühkarzinome des Magens beschränken sich auf die Mukosa und Submukosa, **fortgeschrittene Karzinome** überschreiten die Submukosa. Zur Einteilung s. **Abb. B-6.20**.

Klinik: Neben **Abgeschlagenheit, rezidivierenden Oberbauchbeschwerden** und **Kachexie** kann das Magenkarzinom einen anfänglich klinisch blanden Verlauf nehmen.

Diagnostisches Vorgehen: Diagnostisches Verfahren der Wahl ist die **Endoskopie mit Biospie** und histologischem Nachweis des Karzinoms (**Abb. B-6.23e**). Die **MDP** kann evtl. als Ergänzung der Endoskopie eingesetzt werden (z. B. zur Darstellung diffus infiltrierender Karzinome). Mithilfe der **Endosonografie** ist eine genauere Einschätzung der Tiefenausdehnung möglich.

Nach Abheilung sind evtl. herabgesetzte Wandmotilität und erhebliche Passageverzögerung erkennbar.

Magenkarzinom

Man unterscheidet **Frühkarzinome** von **fortgeschrittenen Karzinomen** (**Abb. B-6.20**).

Klinik: Abgeschlagenheit, rezidivierende Oberbauchbeschwerden und **Kachexie**.

Diagnostisches Vorgehen: Verfahren der Wahl ist **die Endoskopie mit Biopsie**. Als Ergänzung dienen **MDP** und **Endosonografie.**

B-6.20 Borrmann-Klassifikation

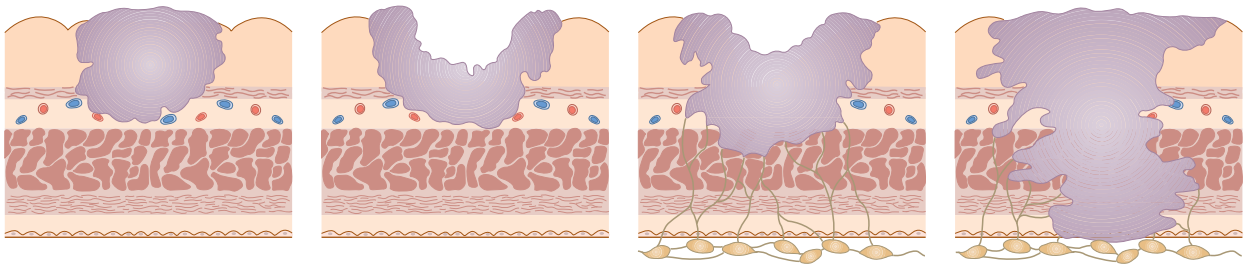

Typ I: polypös-exophytisch (35%)

Typ II: polypös-exulzerierend (35 – 40%)

Typ III: exulzerierend (20%)

Typ IV: diffus infiltrierend (20%)

B-6.21 Magenfrühkarzinom im Doppelkontrast

Kleine Nische (Pfeil) im Bereich des Angulus.

B-6.22 Schematische Darstellung klassischer Röntgenzeichen bei fortgeschrittenem Magenkarzinom

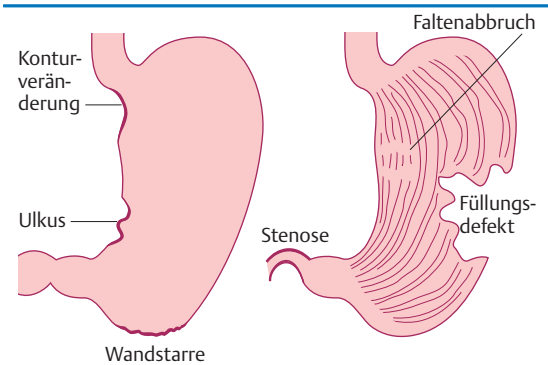

B-6.23 Radiologische Befunde bei Magenkarzinom

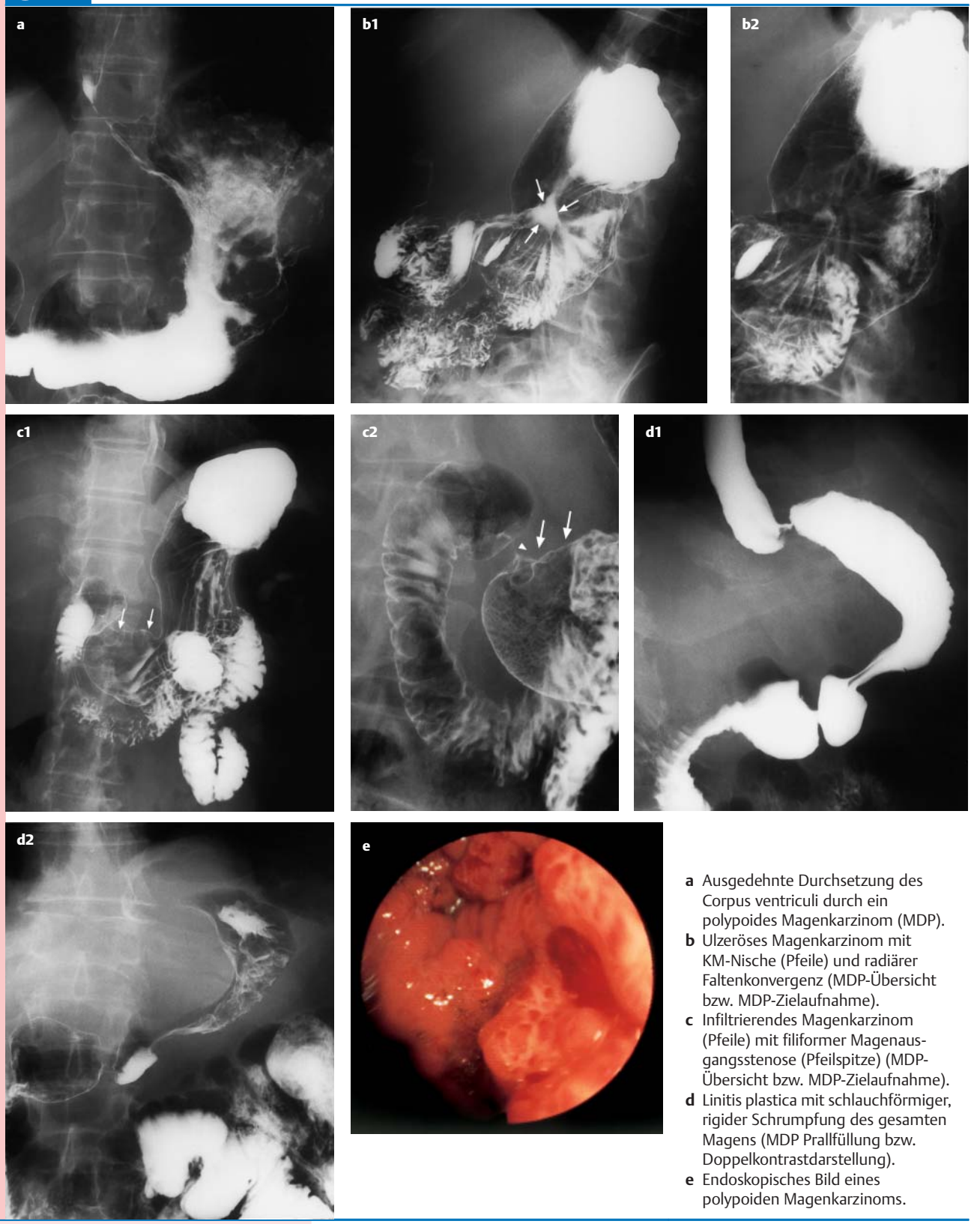

a Ausgedehnte Durchsetzung des Corpus ventriculi durch ein polypoides Magenkarzinom (MDP).
b Ulzeröses Magenkarzinom mit KM-Nische (Pfeile) und radiärer Faltenkonvergenz (MDP-Übersicht bzw. MDP-Zielaufnahme).
c Infiltrierendes Magenkarzinom (Pfeile) mit filiformer Magenausgangsstenose (Pfeilspitze) (MDP-Übersicht bzw. MDP-Zielaufnahme).
d Linitis plastica mit schlauchförmiger, rigider Schrumpfung des gesamten Magens (MDP Prallfüllung bzw. Doppelkontrastdarstellung).
e Endoskopisches Bild eines polypoiden Magenkarzinoms.

Radiologische Diagnostik: Die **diskreten Veränderungen** des **Frühkarzinoms** sind mit der Doppelkontrast-Technik fassbar. Ggf. können eine **leichte Zu- und Abnahme der Schleimhautfalten** erkannt werden (**Abb. B-6.21**).

Radiologische Diagnostik: Die **diskreten Veränderungen** des **Frühkarzinoms** sind fast nur in der Doppelkontrast-Technik fassbar. Ggf. können eine **leichte Zu- und Abnahme der Schleimhautfalten** erkannt werden (**Abb. B-6.21**). Benigne flache Erosionen oder Ulzerationen sind kaum zu differenzieren. Die Kriterien der Wandstarre lassen sich auf Grund der fehlenden Infiltration der Tunica muscularis nicht verwerten.

B-6.24 CT-Bild eines Magenkarzinoms

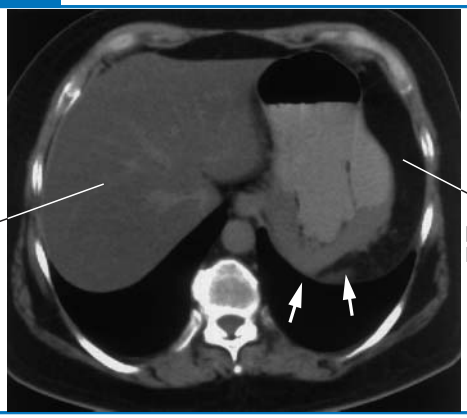

Deutlich sichtbare tumoröse Wandverdickung (Pfeile).

B-6.24

Die klassischen Röntgenzeichen in der MDP des **fortgeschrittenen Magenkarzinoms** sind **Füllungsdefekte, Wandstarre, Abbruch der Schleimhautfalten** und **Ulzerationen mit fehlender Faltenkonvergenz** (**Abb. B-6.22**).

- Das **polypoide Magenkarzinom** lässt einen **unregelmäßig begrenzten Füllungsdefekt** erkennen (**Abb. B-6.23a**).
- Das **ulzeröse Magenkarzinom** zeichnet sich durch einen **Ringwall** und eine **KM-Nische** ggf. unter Ausbildung einer **Faltenkonvergenz** aus (**Abb. B-6.23b**).
- Beim **diffus infiltrierenden Magenkarzinom** findet sich eine ausgeprägte **Wandstarre** mit **fehlender bzw. herabgesetzter Dehnbarkeit** (**Abb. B-6.23c**). Unter Befall des distalen Magens kommt es zu dem Bild einer **Magenausgangsstenose** (**Abb. B-6.23c**). Bei Befall des mittleren Magens kann es zu einer Lumeneinengung unter dem Aspekt eines **Sanduhrmagens** kommen. In seiner ausgeprägten Form mit Befall der gesamten Magenwand wird es als **Linitis plastica** bezeichnet (**Abb. B-6.23d**). Hier liegt eine massive rigide Schrumpfung des gesamten Magens vor.

Das fortgeschrittene Magenkarzinom kann in der **CT** an einer **Wandverdickung**, einer **unregelmäßigen Wandbegrenzung**, einer **streifigen Infiltration in das umgebende Fettgewebe** vermutet werden (**Abb. B-6.24**). Richtungsweisend für das Vorliegen eines malignen Geschehens sind der Nachweis von **Lymphknoten-** oder **Organmetastasen** (z. B. Leber, Lunge, Nebennieren).

Der operierte Magen

Bei Patienten mit Zustand nach Magenoperation besteht am häufigsten eine **Billroth-I- (B-I)** oder **Billroth-II-Anastomose (B-II)** (**Abb. B-6.25**).

- **Billroth-I:** Antrumresektion mit End-zu-End-Gastroduodenostomie
- **Billroth-II:** Blindverschluss des Duodenums und Durchführung einer Gastroenterostomie.

Um einen Reflux von Gallensäuren zu vermeiden, wird zunehmend die **modifizierte Gastroenterostomie** unter Anlegung einer **Roux-Y-Schlinge** angewendet.

Klassische Röntgenzeichen des **fortgeschrittenen Karzinoms** in der MDP: s. **Abb. B-6.22**.

- Das **polypoide Magenkarzinom** lässt einen **unregelmäßig begrenzten Füllungsdefekt** erkennen (**Abb. B-6.23a**).
- Das **ulzeröse Magenkarzinom** zeigt **Ringwall, KM-Nische** und **Faltenkonvergenz** (**Abb. B-6.23b**).
- Beim **diffus infiltrierenden Magenkarzinom** findet sich eine ausgeprägte **Wandstarre** mit **fehlender bzw. herabgesetzter Dehnbarkeit.** Es kann zur **Magenausgangsstenose** (**Abb. B-6.23c**), zum **Sanduhrmagen** und zur **Linitis plastica** (**Abb. B-6.23d**) kommen.

Das fortgeschrittene Magenkarzinom kann in der **CT** an einer **Wandverdickung**, einer **unregelmäßigen Wandbegrenzung**, einer **streifigen Infiltration in das umgebende Fettgewebe** vermutet werden (**Abb. B-6.24**).

Der operierte Magen

Bei Patienten mit Zustand nach Magenoperation bestehen **Billroth-Anastomosen** (**Abb. B-6.25**):

- **Billroth-I:** Antrumresektion mit End-zu-End-Gastroduodenostomie
- **Billroth-II:** Blindverschluss des Duodenums mit Gastroenterostomie.

Zunehmend wird die **modifizierte Gastroenterostomie** mit **Roux-Y-Schlinge** angewendet.

B-6.25 Magenresektion nach Billroth I, Billroth II und modifiziert nach Roux Y

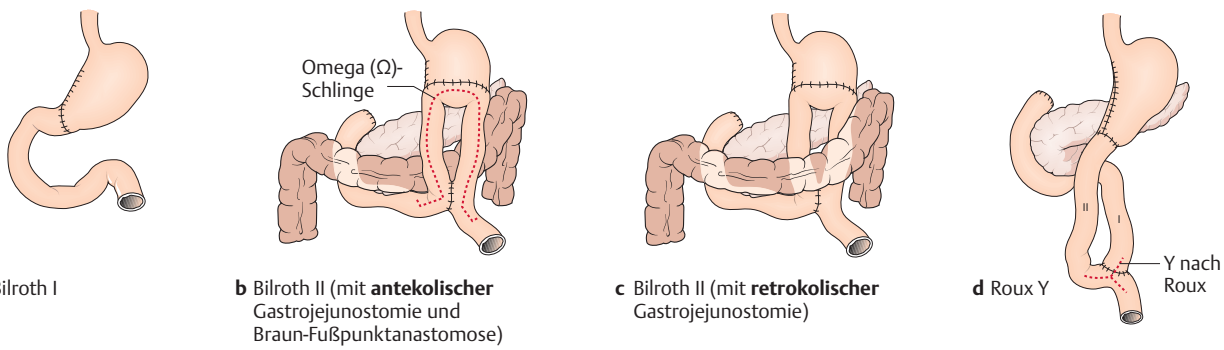

a Bilroth I

b Bilroth II (mit **antekolischer** Gastrojejunostomie und Braun-Fußpunktanastomose)

c Bilroth II (mit **retrokolischer** Gastrojejunostomie)

d Roux Y

Bei **Zustand nach Ösophagus-Resektion** liegt häufig ein **Magenhochzug** vor.

Die postoperative Diagnostik des Restmagens dient zur **Beurteilung pathologischer Veränderungen der Magenschleimhaut** und der **Anastomosenregion.**

Bei **Zustand nach Ösophagus-Resektion** liegt häufig ein **Magenhochzug** vor. Hierbei liegen Teile des Magens nach Hochzug wegen Ösophagusteilresektionen intrathorakal.
Die postoperative Diagnostik des Restmagens, mittels Endoskopie und MDP, dient zur **Beurteilung pathologischer Veränderungen der Magenschleimhaut** und der **Anastomosenregion**. Im frühen postoperativen Verlauf ist besonders auf Anastomoseninsuffizienzen zu achten. Im Langzeitverlauf müssen die Anastomosen auf Stenosen, Narbenrezidive und Entartungen eingehend untersucht werden. Nach totaler Gastrektomie, z. B. mit Anlage einer Roux-Y-Schlinge, sollte keine Magenschleimhaut mehr nachweisbar sein.

6.3.3 Dünn- und Dickdarm

Dünndarmdivertikel

► **Definition.**

Prädilektionsstellen für erworbene Divertikel sind die Vasa recta der Mesenterialgefäße.

Das **Meckel-Divertikel** stellt ein Überbleibsel des Ductus omphaloentericus dar. Es ist 2–8 cm lang und im Ileum gegenüber der mesenterialen Darmwandseite lokalisiert (**Abb. B-6.26**).

Klinik: Juxtapapilläre Divertikel (**Abb. B-6.27a**) können den Ductus choledochus komprimieren und einen **Aufstau der Gallengänge** mit **Cholangitis** und **Pankreatitis** verursachen. Entzündete Divertikel führen zu einer **Divertikulitis.** Multiple Divertikel (**Abb. B-6.27b**) können zu einem **Malabsorptionssyndrom** führen.

Ein **Meckel-Divertikel** kann einen **Volvulus** und eine **Obstruktion** verursachen. Heterotope Magenschleimhaut im Divertikel führt zu **peptischen Ulzera.**

Diagnostisches Vorgehen: Endoskopisch lassen sich duodenale Divertikel sicher nachweisen. Im Jejunum und beim Meckel-Divertikel ist die Sellink-Untersuchung Methode der Wahl.

6.3.3 Dünn- und Dickdarm

Dünndarmdivertikel

► **Definition.** Angeborene oder erworbene Ausstülpung der Dünndarmwand.

Am häufigsten treten erworbene Divertikel an der konkaven Mesenterialseite auf. **Prädilektionsstellen** sind die Vasa recta der Mesenterialgefäße als Loci minoris resistentiae. Erworbene Divertikel sind häufig multipel und im oberen Jejunum lokalisiert. Das **Meckel-Divertikel** ist als Sonderform eines angeborenen Divertikels einzustufen. Es stellt ein Überbleibsel des Ductus omphaloentericus (Dottersack) dar. Mit einer Länge von ca. 2–8 cm ist es im Ileum gegenüber der mesenterialen Darmwandseite lokalisiert. Der oralseitige Abstand zur Valvula ileocaecalis (Bauhin-Klappe) beträgt ca. 40–50 cm. Es werden 3 Typen des Meckel-Divertikels unterschieden (**Abb. B-6.26**).

Klinik: Oft handelt es sich bei Dünndarmdivertikeln um einen Zufallsbefund. In der Nachbarschaft zur Papilla vateri können sie als **juxtapapilläre Divertikel** (**Abb. B-6.27a**) den Ductus choledochus komprimieren und einen **Aufstau der Gallengänge** mit resultierender **Cholangitis** und **Pankreatitis** verursachen. Dünndarmdivertikel können sich entzünden und das klinische Bild einer **Divertikulitis** hervorrufen. **Multiple Divertikel** (**Abb. B-6.27b**) können zu einem **Malabsorptionssyndrom** führen, da Anteile der funktionstüchtigen Dünndarmschleimhaut in den Ausstülpungen lokalisiert sind und zum Teil bei der Nahrungspassage im Kurzschluss umgangen werden.
Ein **Meckel-Divertikel** kann bei Typ B und Typ C mit rudimentärer Verbindung zum Nabel einen **Volvulus** und eine **Obstruktion** verursachen. Heterotope Magenschleimhaut im Meckel-Divertikel kann auf Grund der Säureproduktion zu **peptischen Ulzera** führen. Diese sind dann häufig Sitz rezidivierender **gastrointestinaler Blutungen, Perforation** und **Adhäsionen**.

Diagnostisches Vorgehen: Endoskopisch lassen sich duodenale Divertikel sicher nachweisen. Im weiteren jejunalen Verlauf entgehen sie jedoch der endoskopischen Diagnostik. Hier gilt die Dünndarmuntersuchung nach Sellink als Methode der Wahl. Auch Meckel-Divertikel sind, im Gegensatz zur Untersuchung mittels Magen-Darm- bzw. Dünndarmpassage endoskopisch kaum fassbar.

B-6.26 Typen des Meckel-Divertikels

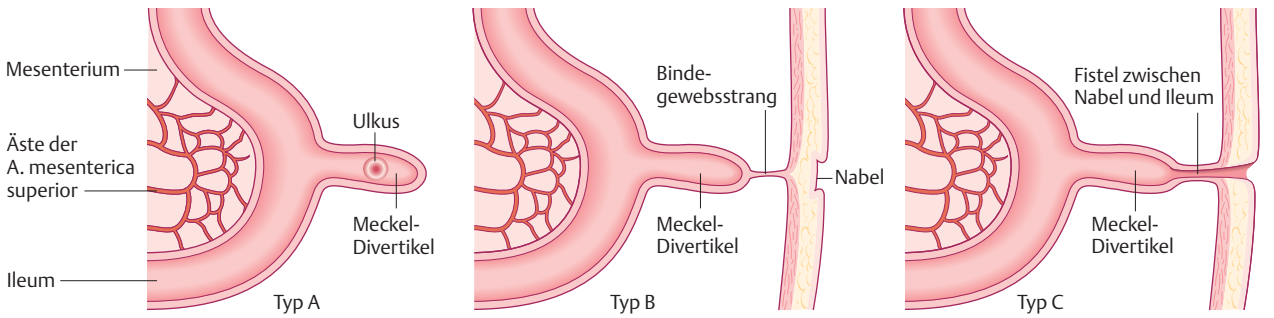

Typ A: reiner Blindsack, keine Verbindung zum Nabel.
Typ B: Blindsack, fibröses Band zum Nabel.
Typ C: kein Blindsack, offener Kanal zum Nabel.

B-6.27 Radiologische Befunde bei Dünndarmdivertikeln

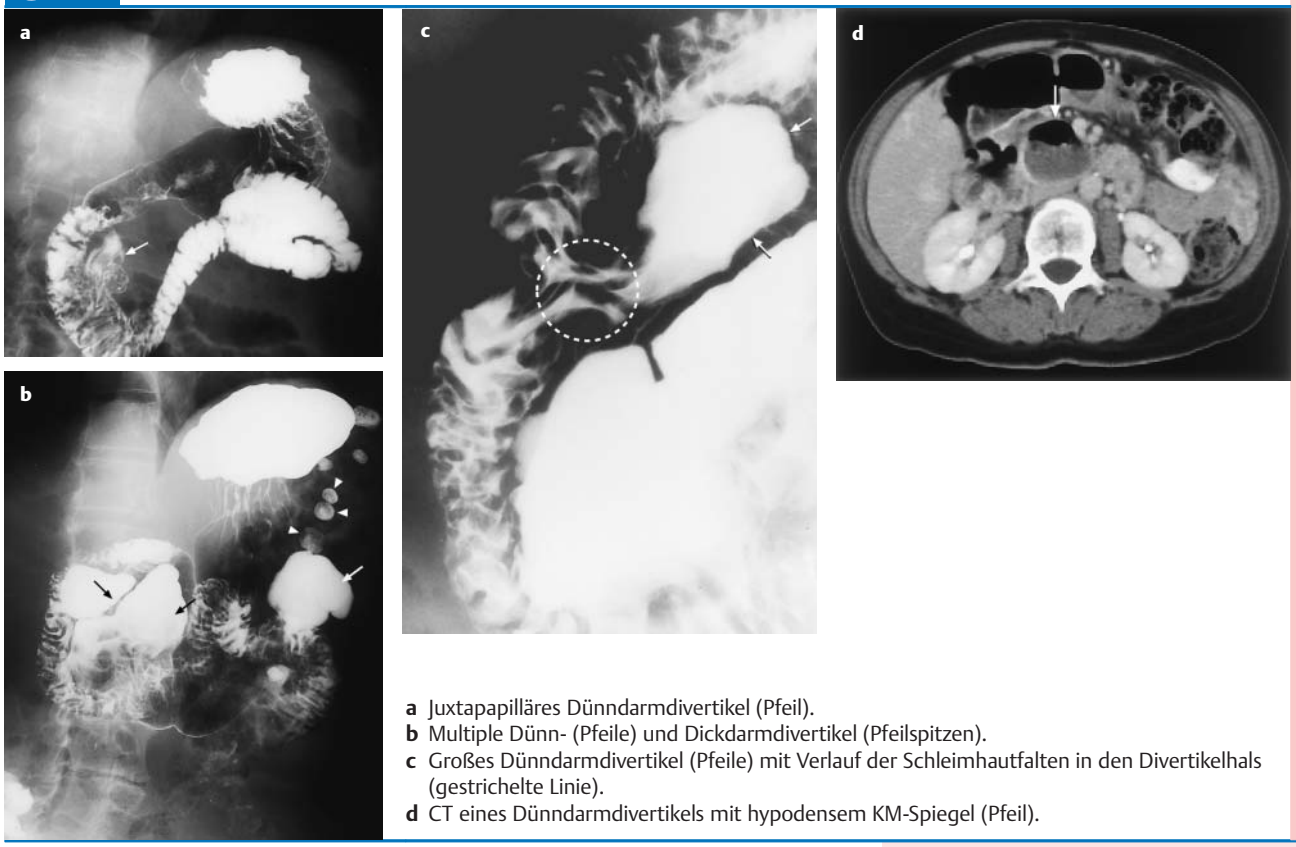

a Juxtapapilläres Dünndarmdivertikel (Pfeil).
b Multiple Dünn- (Pfeile) und Dickdarmdivertikel (Pfeilspitzen).
c Großes Dünndarmdivertikel (Pfeile) mit Verlauf der Schleimhautfalten in den Divertikelhals (gestrichelte Linie).
d CT eines Dünndarmdivertikels mit hypodensem KM-Spiegel (Pfeil).

Radiologische Diagnostik: In der Dünndarmuntersuchung nach Sellink sind Dünndarmdivertikel meistens etwas länger als das benachbarte Darmlumen mit KM gefüllt. Echte Divertikel können sich jedoch auf Grund der vollständigen Muskelschichtung kontrahieren und frühzeitig entleeren. Das Auftreten eines **KM-Depots** und der **Verlauf der Schleimhautfalten in den Divertikelhals** sind eindeutig beweisend für das Vorliegen eines Dünndarmdivertikels (**Abb. B-6.27c**).
In der **CT** lassen sich große Dünndarmdivertikel an ihrem **KM-Depot** abgrenzen (**Abb. B-6.27d**). Eine sichere Diagnostik ist jedoch bei kleinsten Divertikeln mit diesem Verfahren kaum möglich.
Angiografisch kann ggf. bei rezidivierenden gastrointestinalen Blutungen ein ulzeröses Meckel-Divertikel an einem KM-Depot nachgewiesen werden.
Als besonderes nuklearmedizinisches Untersuchungsverfahren bei gastrointestinalen, rezidivierenden Blutungen wird in seltenen Fällen die **Erythrozyten-Pool-Szintigrafie** eingesetzt, die eine Nuklidmehrbelegung im Blutungsareal des befallenen Darmabschnittes oder in akut entzündlichen Darmabschnitten nachweisen kann.

Radiologische Diagnostik: Das Auftreten eines **KM-Depots** und der **Verlauf der Schleimhautfalten in den Divertikelhals** sind eindeutig beweisend für das Vorliegen eines Dünndarmdivertikels (**Abb. B-6.27c**).

In der **CT** lassen sich große Divertikel an ihrem **KM-Depot** abgrenzen (**Abb. B-6.27d**).

Angiografisch kann ein ulzeröses Meckel-Divertikel nachgewiesen werden.

Bei der Suche nach Blutungsquellen im Darm wird selten die **Erythrozyten-Pool-Szintigrafie** eingesetzt.

Ulcus duodeni

► Definition. Umschriebener Substanzdefekt im Bulbus duodeni, der über die Schleimhaut hinausreicht und mindestens auch die Lamina muscularis mucosae betrifft.

Klinik: Klassisches Symptom sind **postprandiale Schmerzen** im Epigastrium. Als lebensbedrohliche Komplikationen können Ulcera duodeni zu Ulkusblutung, Peritonitis und Perforation führen.

Diagnostisches Vorgehen: Die **Endoskopie** stellt heute in der Diagnostik und der Verlaufskontrolle benigner Ulcera duodeni die Methode der Wahl dar. Eine maligne Entartung ist eine Rarität.

Radiologische Diagnostik: Die klassischen Kriterien der Ulkusdiagnostik mittels der KM-Untersuchung entsprechen denen der Ulcera ventriculi (s. S. 450).

Ulcus duodeni

► Definition.

Klinik: Klassisches Symptom sind **postprandiale Schmerzen** im Epigastrium. Komplikationen sind Blutung, Peritonitis und Perforation.
Diagnostisches Vorgehen: Die **Endoskopie** ist die Methode der Wahl.

Radiologische Diagnostik: Die Beurteilung erfolgt wie bei den Ulcera ventriculi (s. S. 450).

B-6.28 Ulcus duodeni

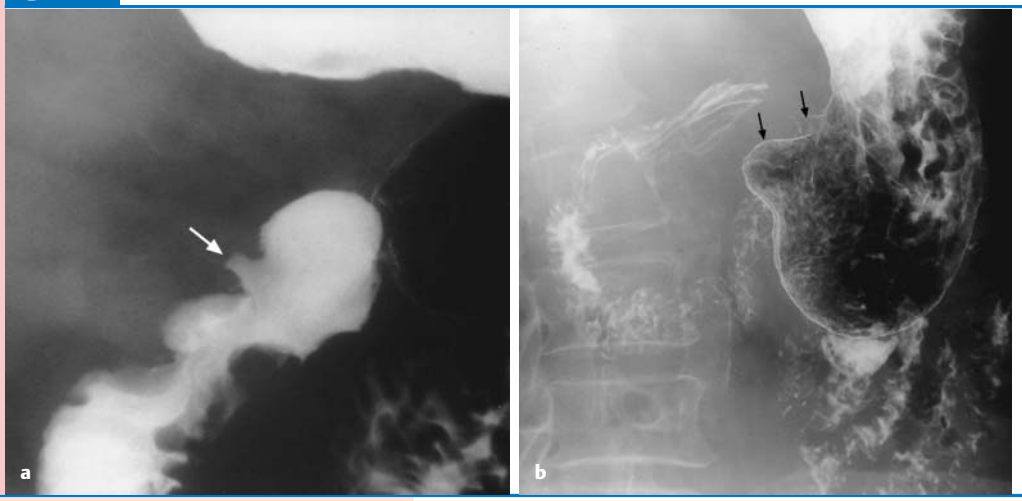

a Riesenulkus mit ausgeprägtem Ulkuskrater (Pfeil) und narbiger Verziehung der benachbarten Darmwand.
b Z. n. Ulcus duodeni mit narbigen Verziehungen (Pfeile).

In **Aufsicht** stellt sich der **Ulkuskrater** als **KM-Depot** und der **Ulkuswall** als **Aufhellungszone** dar. In der **Seitansicht** imponieren **Kragenknopfulzera**.
Als **Ulkusfinger** wird die konzentrische Anordnung der zum Krater ziehenden Falten bezeichnet.
Zeichen eines **Riesenulkus** (**Abb. B-6.28a**) sind **fehlende Kontraktibilität und Schleimhautauskleidung**.

Die **Abheilung** führt zu einer **Narbenbildung mit Verziehung, Deformierung** und **Schrumpfung** des Bulbus (**Abb. B-6.28b**).

Eine **CT** ist nur als weiterführende Diagnostik indiziert.

Einheimische Sprue (Zöliakie)

► **Definition.**

Klinik: Meteorismus, Diarrhö und Steatorrhö.
Diagnostisches Vorgehen: Die Dünndarmbiopsie mit Histologie sichert die Diagnose.

Radiologische Diagnostik: In der **Dünndarmuntersuchung nach Sellink** zeigt sich eine **beschleunigte Passage und eingeschränkte Haftung des KM**. Die **Dünndarmschlingen** sind **dilatiert,** die Kerckring-Falten im Ileum vermehrt (**Abb. B-6.29**).

Es finden sich **gasgefüllte, sackartige** und **konturlose** Darmschlingen. Das Gesamtbild ähnelt einer ausgedrückten Zahnpastatube **(moulage sign)**.

Es entwickeln sich eine **Passageverlangsamung** und **Abnahme der Peristaltik** bis hin zum **Schneeflockenphänomen.**

In **Aufsicht (en face)** stellt sich der **Ulkuskrater** als **KM-Depot** und der **Ulkuswall** als umgebende **Aufhellungszone** dar. In der **Seitansicht (Profil)** imponieren die Ulzera als **Kragenknopfulzera**.

Als **Ulkusfinger** wird die konzentrische Anordnung der Schleimhautfalten bezeichnet, welche typischerweise zum Ulkuskrater hinziehen.

Charakteristische Zeichen eines **Riesenulkus** (**Abb. B-6.28a**) sind die **fehlende Kontraktibilität und Schleimhautauskleidung** in der befallenen Region. Häufig liegt eine **postulzeröse Verengung** des Darmlumens vor.
Die **Abheilung** des Ulkus führt zu einer **Narbenbildung** mit **Verziehung, Deformierung** und **Schrumpfung** hauptsächlich des Bulbus duodeni (Phthisis bulbi) (**Abb. B-6.28b**).
Eine **CT** ist allenfalls als weiterführende Diagnostik bei kompliziertem klinischen Verlauf (Perforation, Peritonitis) indiziert.

Einheimische Sprue (Zöliakie)

► **Definition.** Unverträglichkeitsreaktion gegenüber der Gliadinfraktion des Glutens (Getreideprotein), die zu schweren Schäden an der Dünndarmschleimhaut führt. Die proximalen Dünndarmschlingen, Duodenum und Jejunum sind am stärksten betroffen.

Klinik: Die Patienten klagen über Meteorismus, Diarrhö und Steatorrhö.

Diagnostisches Vorgehen: Neben den typischen klinischen Zeichen (Diarrhö, Zeichen der Malabsorption) sichert die Dünndarmbiopsie mit Histologie die Diagnose.

Radiologische Diagnostik: In der **Dünndarmuntersuchung nach Sellink** steht die **beschleunigte Passage und eingeschränkte Haftung des KM** im Vordergrund. Dies führt zu einer Verdünnung, Schummerung (feingranuläre Zeichnung) und Halbschattenbildung der Bariumsäule, bedingt durch die fehlende Haftung des KM an der Darmwand. Die **Dünndarmschlingen** sind **dilatiert**. Im Ileum ist die Zahl der Kerckring-Falten vermehrt (Jejunisation des Ileums) (**Abb. B-6.29**).
Häufig finden sich zusätzlich unter dem Bild eines paralytischen Ileus **gasgefüllte Dünndarmschlingen**. Die Schleimhaut ist **geschwollen und verplumpt**. Abschnittsweise lassen sich **sackartige und konturlose Darmschlingen** nachweisen. Das Gesamtbild ähnelt einer ausgedrückten Zahnpastatube **(moulage sign)**.
Im **weiteren Stadium** entwickeln sich eine **Passageverlangsamung und Abnahme der Peristaltik**. Schließlich entsteht das klassische Bild des **Schneeflockenphänomens** (klecksige KM-Füllung).

B-6.29 Radiologische Befunde bei einheimischer Sprue

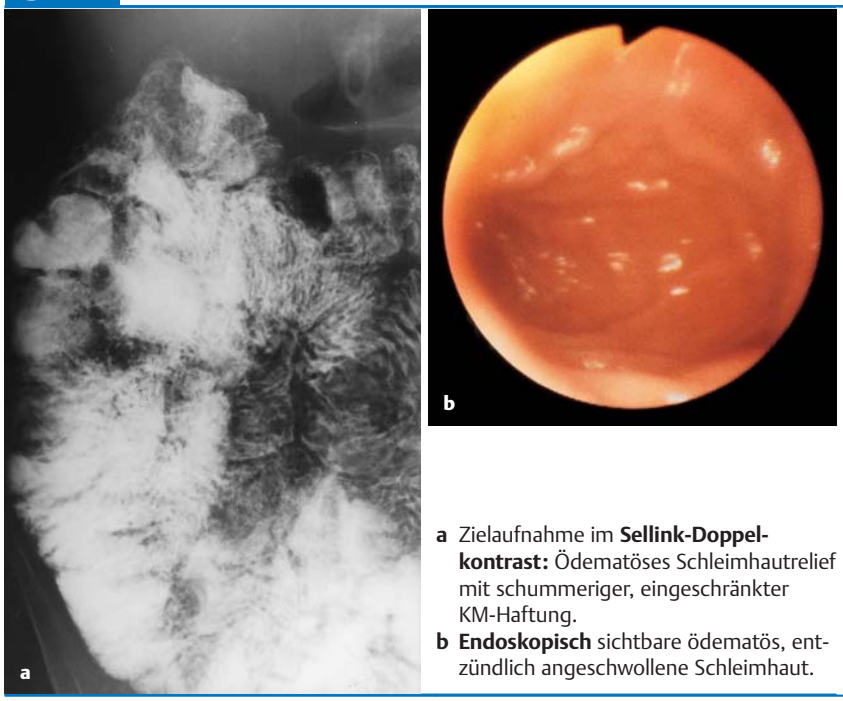

a Zielaufnahme im **Sellink-Doppelkontrast:** Ödematöses Schleimhautrelief mit schummeriger, eingeschränkter KM-Haftung.
b **Endoskopisch** sichtbare ödematös, entzündlich angeschwollene Schleimhaut.

B-6.29

Maligne Dünndarmtumoren

Maligne Dünndarmtumoren sind sehr selten. Sie können solitär oder multifokal auftreten. Als häufigste maligne Tumoren werden **maligne Lymphome**, gefolgt von **Karzinoiden, Adenokarzinomen** und **Leiomyosarkomen** gefunden.

Klinik: Maligne Dünndarmtumoren führen zu **abdominellen Schmerzen, Übelkeit, Erbrechen** und **Diarrhö**. Oft kommt es zu gastrointestinalen Blutungen mit Anämie und einer unklaren Ileussymptomatik.

Diagnostisches Vorgehen: Die Methode der Wahl zur Diagnostik und Lokalisation war bisher die konventionelle Barium-Doppelkontrast-Untersuchung. Da die CT und MRT zusätzlich sowohl das Darmlumen und die Darmwand als auch das angrenzende Mesenterium, die Lymphknoten und die abdominellen Organe abbilden und so eine umfassendere Aussage über den Primärtumor und eine Metastasierung ermöglichen, werden sie zunehmend zur Diagnostik von Dünndarmtumoren eingesetzt. Mit der PET-CT können neben der morphologischen Bildgebung zusätzlich metabolische Informationen gewonnen werden.

Radiologische Diagnostik: Maligne Dünndarmtumoren **zerstören** das reguläre **Faltenrelief** – meistens imponiert jedoch ein scharfer, wallartiger Rand. In der **Barium-Kontrast-Untersuchung** führt der Tumor zu **KM-Aussparungen** und **Füllungsdefekten** (**Abb. B-6.30**). Im **fortgeschrittenen Stadium** treten isolierte, zirkuläre **Stenosen** mit einer **prästenotischen Dilatation** auf (**Abb. B-6.30**).

Adhäsionen führen zu einer eingeschränkten Verschieblichkeit des Darmes, Abnahme der Peristaltik, Tonusstörung und zu Konglomerattumoren.
Bei **malignen Lymphomen** kommt es durch eine diffuse Plasmazellinfiltration primär zu einer **Verdickung der Schleimhautfalten und der Dünndarmwand**. Eine Infiltration des Mesenteriums führt zu einer **Kompression und Abknickung der Darmwand**. Raumverdrängende Prozesse in der Nachbarschaft führen zu einer **Pelottierung, Verlagerung und sägezahnartigen Starre der angrenzenden Darmschlingen**.

Während die Detektion von primären Dünndarmtumoren im **CT und MRT** ohne entsprechende Darmvorbereitung nur sehr eingeschränkt ist, konnte durch die Einführung des CT-/MR-Enteroklysmas (s. S. 439) eine deutliche Verbesserung erzielt werden. In der **CT und MRT** können sich maligne Dünndarmtumoren allein durch ein

Maligne Dünndarmtumoren

Sie sind sehr selten. Am häufigsten sind **maligne Lymphome, Karzinoide, Adenokarzinome** und **Leiomyosarkome.**

Klinik: Abdominelle Schmerzen, Übelkeit, Erbrechen, Diarrhö, Blutungen, unklare Ileus-Symptomatik.

Diagnostisches Vorgehen: Barium-Doppelkontrast-Untersuchungen ermöglichen die Diagnostik und Lokalisation von Dünndarmtumoren. CT und MRT finden zunehmend Verwendung, da sie auch Metastasen erfassen können. Mit der PET-CT können zusätzlich metabolische Informationen gewonnen werden.

Radiologische Diagnostik: In der **Barium-Kontrast-Untersuchung** führen maligne Tumoren zu **KM-Aussparungen** und **Füllungsdefekten**. Im **fortgeschrittenen Stadium** treten **Stenosen** mit einer **prästenotischen Dilatation** auf (**Abb. B-6.30**). **Adhäsionen** führen zu einer eingeschränkten Verschieblichkeit des Darmes.

Bei **malignen Lymphomen** kommt es zu einer **Verdickung der Schleimhautfalten und der Darmwand.**

Raumforderungen in der Nachbarschaft führen zu einer **Pelottierung, Verlagerung und sägezahnartigen Starre der angrenzenden Darmschlingen**.

In der **CT und MRT** können sich maligne Dünndarmtumoren allein durch ein **Wandödem** oder eine **Aufweitung proximaler Schlingen** bemerkbar machen. Eine gleich-

B-6.30 Radiologische Befunde bei malignen Dünndarmtumoren

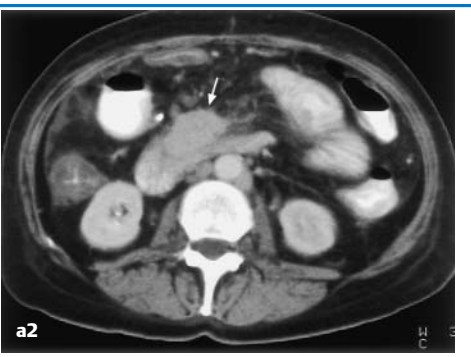

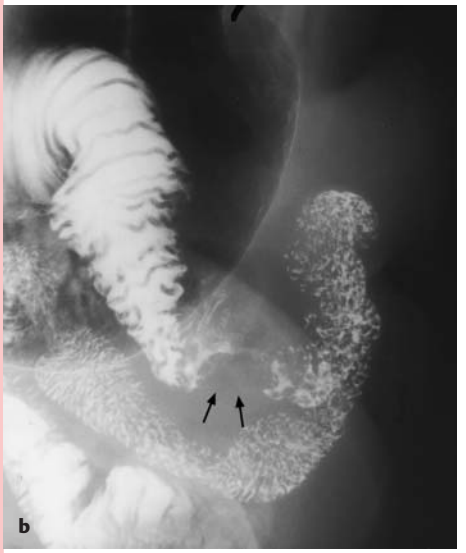

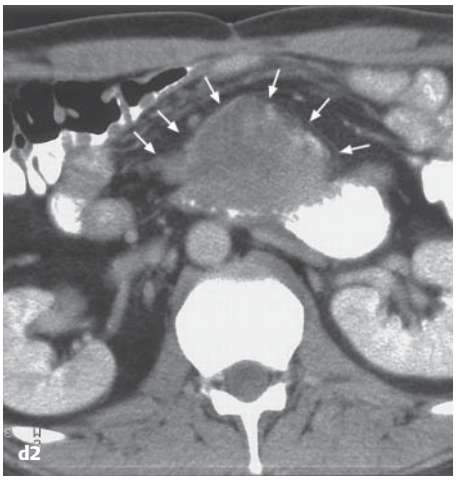

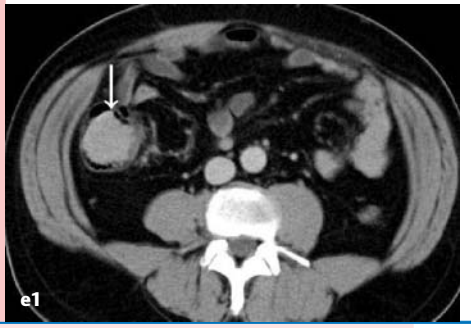

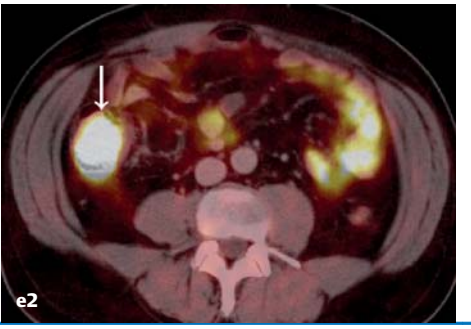

a **Malignes Karzinoid** mit hochgradiger, langstreckiger Engstellung des Duodenums (Pfeile) in der Zielaufnahme und der CT.

b **Dünndarmkarzinom** des Duodenums mit Füllungsdefekt und hochgradiger Stenose (Pfeile) (Zielaufnahme).

c **Kaposi-Sarkom** des Duodenums: vollständige Strukturauflösung des Kerckring-Faltenreliefs.

d **Hochmalignes NHL** mit Passageabbruch (Pfeil) im Duodenum (KM-Passage) durch den lymphatischen Konglomerattumor (CT, Pfeile).

e **Neuroendokriner Tumor:** PET-CT (e1: CT, e2: fusioniertes PET-CT) mit Darstellung eines neuroendokrinen Tumors (Pfeil) an der Bauhin'schen Klappe mit deutlicher Speicherung von [68Ga]DOTATATE. Konsekutive subtotale Obstruktion des Darmlumens.

Darmwandödem und/oder **Aufweitung der proximalen Darmschlingen** bemerkbar machen, ein noduläres umschriebenes Wachstum zeigen oder als knotige **Wandverdickung** mit oder ohne segmentale Einengung des Darmlumens (**Abb. B-6.30**) imponieren. Weitere Charakteristika sind Aufhebung des normalen Faltenreliefs, Wandverdickung und pathologische Kontrastmittelaufnahme. Bei Größenprogredienz sind **Stenosierungen** und vorgeschaltene **Dilatationen** möglich. Ein besonderes Durchmustern der Darmschlingen sollte bei pathologisch vergrößerten abdominellen Lymphknoten, desmoplastischer Reaktion (vom Tumor induzierte Bindegewebsbildung), Aszites oder Fernmetastasen (z. B. Leber, Lunge, Nebennieren) bei zunächst unklarem Primärtumor erfolgen. Mittels der **PET-CT** lässt sich Tumorgewebe mit erhöhtem Stoffwechsel (Mehranreicherung) sicher anatomisch zuordnen (**Abb. B-6.30**). Darüber hinaus liefert die PET-CT zusätzlich metabolische Informationen (wie z. B. über die Vitalität des Tumors).

zeitige **Darmwandverdickung** gibt weitere Hinweise auf Malignität (**Abb. B-6.30**). Mehranreicherungen (Tumorgewebe mit erhöhtem Stoffwechsel) können in der **PET-CT** anatomisch zugeordnet und zudem metabolisch beurteilt werden (**Abb. B-6.30**).

Morbus Crohn

Morbus Crohn

► Definition. Segmental auftretende, chronisch-rezidivierende, entzündliche Darmerkrankung mit Befall aller Darmwandschichten ungeklärter Ätiologie. Prinzipiell kann der gesamte Gastrointestinaltrakt betroffen sein, vornehmlich jedoch zeigt sich ein Befall des terminalen Ileums (Ileitis terminalis).

► Definition.

Klinik: Die Patienten klagen über **Abdominalschmerzen, intermittierende Diarrhö** und **Gewichtsverlust**. Es kommt bevorzugt im rechten Unterbauch zu **Konglomerattumoren** und **Fistelgängen (Fuchsbau)**. Eine **Abszedierung** (**Abb. B-6.32c**) führt zu **Eiterungen** und **Fieberschüben**. Selbst nach medikamentöser aber auch chirurgischer Therapie sind Rezidive häufig. Als Hinweis auf ein immunologisches Geschehen können zudem **Osteoarthropathien** (bevorzugt der Ileosakralgelenke) und eine **Iridozyklitis** auftreten.

Klinik: Abdominalschmerzen, intermittierende Diarrhö und **Gewichtsverlust**. Bevorzugt im rechten Unterbauch kommt es zu **Konglomerattumoren** und **Fistelgängen (Fuchsbau)**. Eine **Abszedierung** führt zu **Eiterungen** und **Fieberschüben**.

Diagnostisches Vorgehen: Aufgrund des chronischen Krankheitsverlaufs mit rezidivierenden Schüben werden symptombezogene Ansprüche an das gesamte Spektrum der bildgebenden Diagnostik gestellt.

Diagnostisches Vorgehen: Das gesamte Spektrum bildgebender Verfahren wird eingesetzt.

Zur **Differenzialdiagnose** zwischen Colitis ulcerosa und Morbus Crohn s. **Tab. B-6.6**, S. 463.

Zur **Differenzialdiagnose** zwischen Colitis ulcerosa und Morbus Crohn s. **Tab. B-6.6**, S. 463.

Radiologische Diagnostik: In der **Frühphase** des entzündlichen Geschehens kommt es aufgrund der ödematösen Wandverdickung zu einer Schleimhautschwellung und einer eingeschränkten Dehnbarkeit des befallenen Darmabschnitts. Die **Dünndarmuntersuchung nach Sellink** lässt als Korrelat eine **Abnahme, Verbreiterung und Distanzierung des Kerckring-Faltenreliefs** sowie eine **Elastizitätsminderung der Darmwand** erkennen (**Abb. B-6.31a**). Zusätzlich besteht eine deutliche **Konturunschärfe der KM-Säule**.

Radiologische Diagnostik: Die **Dünndarmuntersuchung nach Sellink** lässt eine **Abnahme, Verbreiterung und Distanzierung des Kerckring-Faltenreliefs** sowie eine **Elastizitätsminderung der Darmwand** erkennen (**Abb. B-6.31a**).

B-6.31 Typische Zeichen bei Morbus Crohn

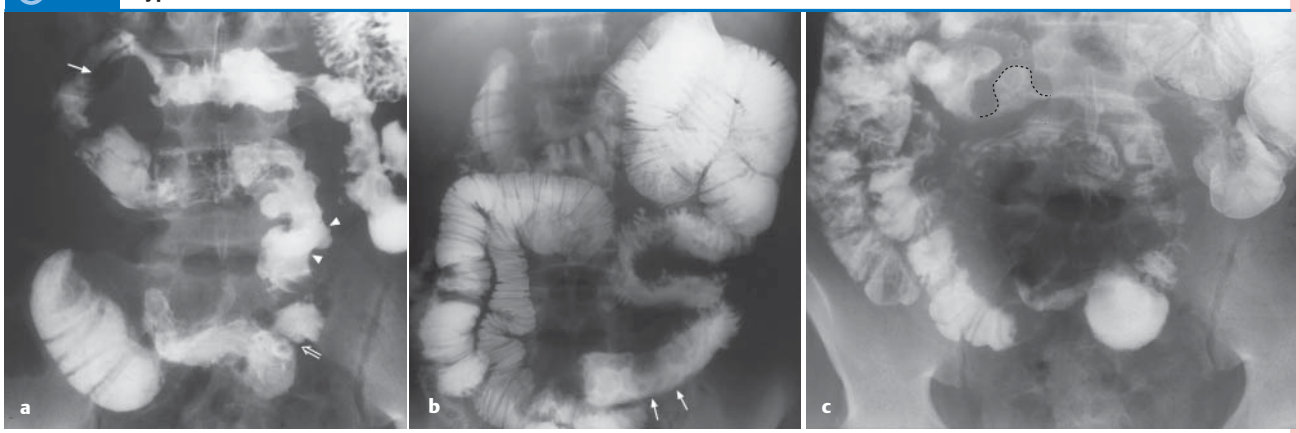

a Skip lesion (Pfeil), skip areas (Pfeilspitzen), string sign (offener Pfeil).
b Pflastersteinrelief (Pfeile).
c Omega-Zeichen (punktierte Linie).

Meist liegt ein **segmentaler Befall** mit Wechsel zwischen **befallenen, stenotischen (skip lesion)** und **gesunden Darmabschnitten (skip areas)** vor (**Abb. B-6.31a**).

Das Erscheinungsbild des **Pflastersteinreliefs (cobblestone pattern)** (**Abb. B-6.31b**) entsteht durch den Wechsel zwischen gesunder und erkrankter Schleimhaut.

Fissuren und **Ulzerationen** führen zu **Nischen (Kragenknopfulzera)** und **Taschen (Pseudodivertikel)**. Es entwickelt sich ein **verkürzter und starrer Mesenterialansatz (Omega-Zeichen)** (**Abb. B-6.31c**).

Die **fuchsbauähnlichen Fistelgänge** sind an **KM-Straßen** in die Umgebung zu erkennen (**Abb. B-6.32a**).

In der **Spätphase** entwickeln sich eine **Fibrose** und **Fibrosklerose** der befallenen Abschnitte. Die gesunden Schlingen werden **distanziert und verdrängt**.

Der **ausgebrannte Morbus Crohn** hinterlässt ein **verkürztes, starres Darmrohr** (**Abb. B-6.32b**).

Bei Befall des Kolons finden sich in der **Barium-Doppelkontrastuntersuchung enggestellte Segmente (string sign)**. Die Darmzirkumferenz ist oft nicht im Ganzen befallen **(exzentrischer Befall)** (**Abb. B-6.33a**). Hinzu kommen **Darmsteifigkeit** und **Stenosen** mit dem Auftreten **prästenotischer Dilatationen** (**Abb. B-6.33b**).

Die **CT** ermöglicht neben der Diagnosestellung die Abklärung von Komplikationen und eine Verlaufskontrolle (**Abb. B-6.32c**).

In der Regel liegt ein **segmentaler Befall** mit Wechsel zwischen **befallenen, stenotischen (skip lesion)** und **gesunden, nicht stenotischen Darmabschnitten (skip areas, Intermediärsegment)** vor (**Abb. B-6.31a**). Hiervon sind **spastische Engstellungen (string sign)** zu unterscheiden.

Das Erscheinungsbild des **Pflastersteinreliefs (cobblestone pattern)** wird durch den Wechsel zwischen gesunder Schleimhaut, ulzerativer und ödematöser Schleimhautinseln sowie vergrößerter Lymphfollikel verursacht. Es entsteht dabei der Eindruck eines polypoiden Reliefaufbaus (**Abb. B-6.31b**).

Fissuren und **Ulzerationen** führen meist asymmetrisch zu **Nischen (Kragenknopfulzera)** und **Taschen (Pseudodivertikel)**. Diese **KM-Ausziehungen** und **Reliefzerstörungen** sind meist **mesenterialseitig betont**. Im Rahmen dieser chronischen Entzündung entwickelt sich im Laufe der Zeit ein **verkürzter und starrer Mesenterialansatz (Omega-Zeichen)** (**Abb. B-6.31c**).

Die **fuchsbauähnlichen Fistelgänge** sind in der Dünndarmuntersuchung nach Sellink an **KM-Straßen** in die Umgebung zu erkennen (**Abb. B-6.32a**). Die KM-Passage ist in den betroffenen Darmsegmenten häufig schmerzhaft und die Darmabschnitte sind oft erheblich druckdolent.

In der **Spätphase** entwickeln sich eine **Fibrose** und **Fibrosklerose** der befallenen Darmabschnitte und des benachbarten Gewebes. Durch die verdickte Mesenterialwurzel werden die benachbarten gesunden Darmschlingen **distanziert**, **verdrängt** und durch **Konglomerattumoren** imprimiert.

Der **ausgebrannte Morbus Crohn** hinterlässt in der Kontrastuntersuchung ein **verkürztes, starres Darmrohr** (**Abb. B-6.32b**). Die **irreversiblen Stenosen** führen zu einer **Passagebehinderung** und einer **prästenotischen Darmdilatation**.

Bei Befall des Kolons finden sich in der **Barium-Doppelkontrastuntersuchung enggestellte Segmente (string sign)**. Es lassen sich befallene Darmabschnitte mit zwischengeschalteten gesunden Darmabschnitten abgrenzen **(skip lesions)**. Die Darmzirkumferenz ist oft nicht im Ganzen befallen **(exzentrischer Befall)** (**Abb. B-6.33a**). Hinzu kommen **Darmsteifigkeit** und **Stenosen** mit dem Auftreten **prästenotischer Dilatationen** (**Abb. B-6.33b**). Der Wechsel von tiefen Ulzerationen mit ödematösen oder reparativen Veränderungen verursacht das Bild der **Pseudodivertikel** und der **knötchenförmigen Defekte (Pseudopolypen)** mit dem Gesamteindruck eines **Pflastersteinreliefs** (**Abb. B-6.33c**).

Die **CT** des Dünn- und Dickdarms kann zur Diagnosestellung des Morbus Crohn eingesetzt werden und ermöglicht eine weitere diagnostische Klärung von Komplikationen. Wandverdickungen mit pathologischer Kontrastmittelaufnahme, Stenosierung mit möglicher prästenotischer Dilatation sowie Imbibierung des Fettgewebes mit dilatierten und prominenten Vasa recta sind Zeichen einer akuten Entzündung. Häufig findet sich zudem eine ausgedehnte mesenteriale Lymphadenopathie. Konglomerattumoren auf dem Boden fuchsbauähnlicher Fistelgänge, Abszesse und ausgedehnte Wandverdickungen können computertomografisch sicher nachgewiesen und im klinischen Verlauf unter Therapie kontrolliert werden (**Abb. B-6.32c**). Fibrostenotische

B-6.32 Morbus Crohn des Dünndarms

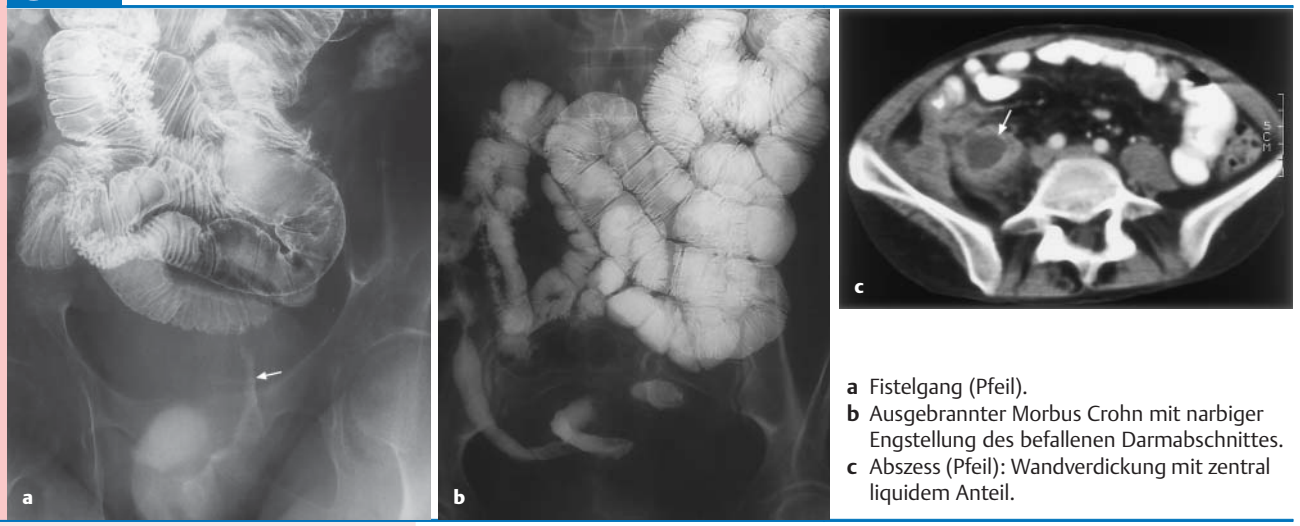

a Fistelgang (Pfeil).
b Ausgebrannter Morbus Crohn mit narbiger Engstellung des befallenen Darmabschnittes.
c Abszess (Pfeil): Wandverdickung mit zentral liquidem Anteil.

B-6.33 Morbus Crohn des Dickdarms

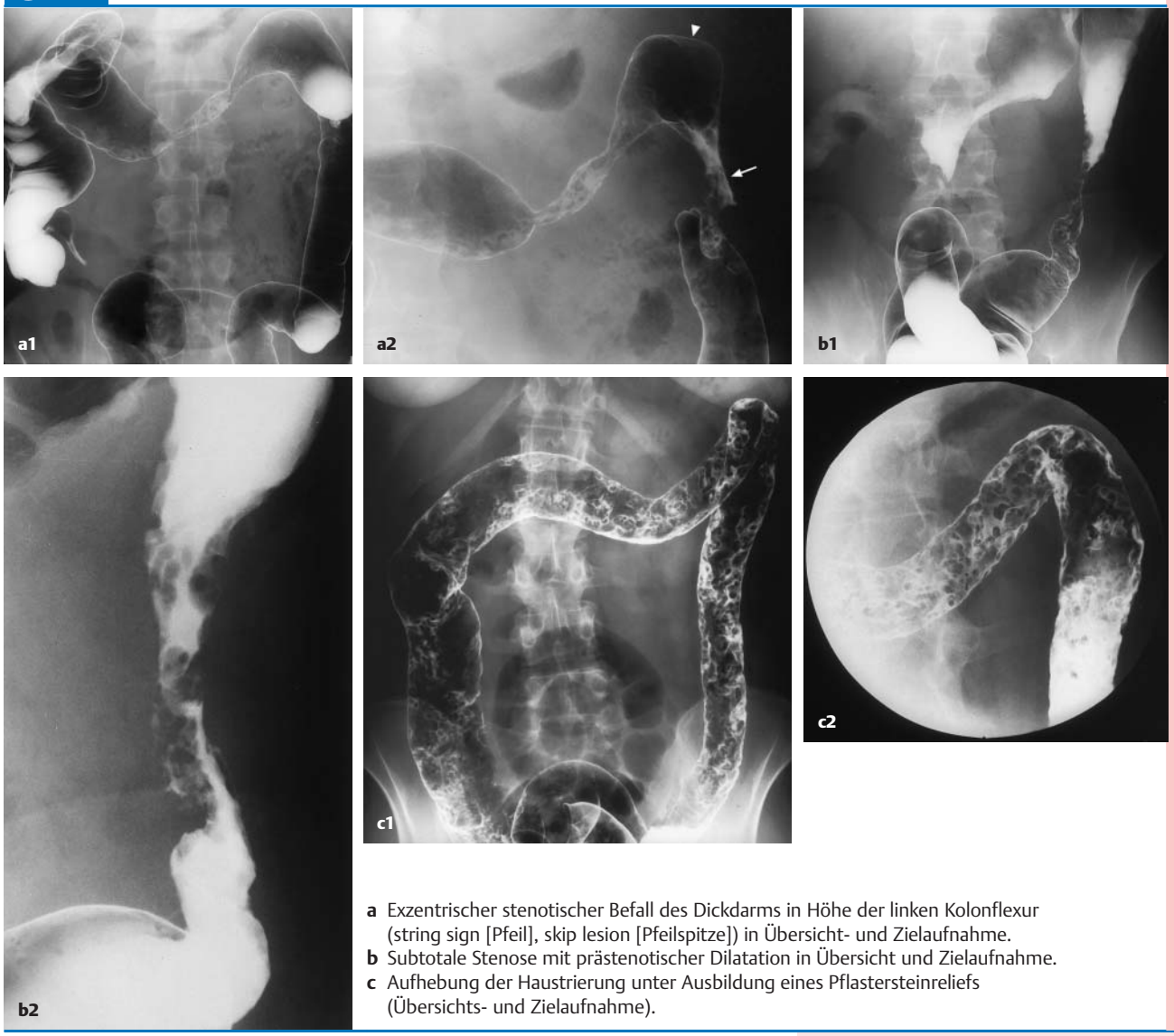

a Exzentrischer stenotischer Befall des Dickdarms in Höhe der linken Kolonflexur (string sign [Pfeil], skip lesion [Pfeilspitze]) in Übersicht- und Zielaufnahme.
b Subtotale Stenose mit prästenotischer Dilatation in Übersicht und Zielaufnahme.
c Aufhebung der Haustrierung unter Ausbildung eines Pflastersteinreliefs (Übersichts- und Zielaufnahme).

Veränderungen im Rahmen eines chronischen Befalls lassen sich ebenfalls mittels der CT darstellen.

Die **MRT** des Dünn- und Dickdarms stellt bei der Diagnostik des Morbus Crohn eine Alternative zur konventionellen Koloskopie dar und wird insbesondere bei inkompletter Koloskopie (z.B aufgrund von Stenosen), zur Orientierung vor einer Koloskopie oder zur Verlaufskontrolle eingesetzt. Darüber hinaus hat sie wie die CT gegenüber der Endoskopie und Barium-Kontrastmitteluntersuchungen den Vorteil, dass auch extramurale Veränderungen sowie Komplikationen (Abszesse, Fisteln) dargestellt werden können. Aufgrund der fehlenden Strahlenexposition eignet sich die MRT gut zum Monitoring der oft jungen Patienten. Das MR-Enteroklysma ermöglicht – aufgrund der besseren Distension der Darmschlingen – die Darstellung bereits geringer Wandveränderungen.

Mit der MRT lassen sich frühe Schleimhautveränderungen, Entzündungszeichen, Fibrostenosen im chronischen Stadium sowie Komplikationen (z. B. Abszess, Fistelbildungen) darstellen. Zudem wird das gesamte Abdomen abgebildet und damit eine mögliche Mitbeteiligung proximaler Abschnitte.

- Zeichen einer **akuten** Entzündung: Wandverdickung (> 4 mm), submuköses **Ödem**, „Layering“ (Wandschichtung), verstärkte Kontrastmittelaufnahme (**Abb. B-6.34**); weiterhin tiefe Ulzera und Fissuren, Lumeneinengungen sowie prästenotische Dilatationen, mesenteriale Hypervaskularisation („comb-sign“) und entzündlich veränderte Lymphknoten.

Die **MRT** wird insbesondere bei inkompletter Koloskopie, zur Orientierung vor einer Koloskopie oder zur Verlaufskontrolle eingesetzt. Je nach Krankheitsstadium zeigen sich unterschiedliche Veränderungen:

- **akute** Entzündung: Wandverdickung > 4 mm, submuköses Ödem, „Layering“ (Wandschichtung) und verstärkte KM-Aufnahme (**Abb. B-6.34**)
- **subakute** Entzündung: Wandverdickungen < 4 mm **ohne** Ödem
- **chronisches** Stadium: Fibrostenosen (oft kurzstreckige Stenosen mit ausgeprägter prästenotischer Dilatation **ohne** Wandverdickung und vermehrte KM-Aufnahme.

Darüber hinaus lassen sich Komplikationen wie Abszesse und Fisteln erfassen.

B-6.34 Morbus Crohn (MRT)

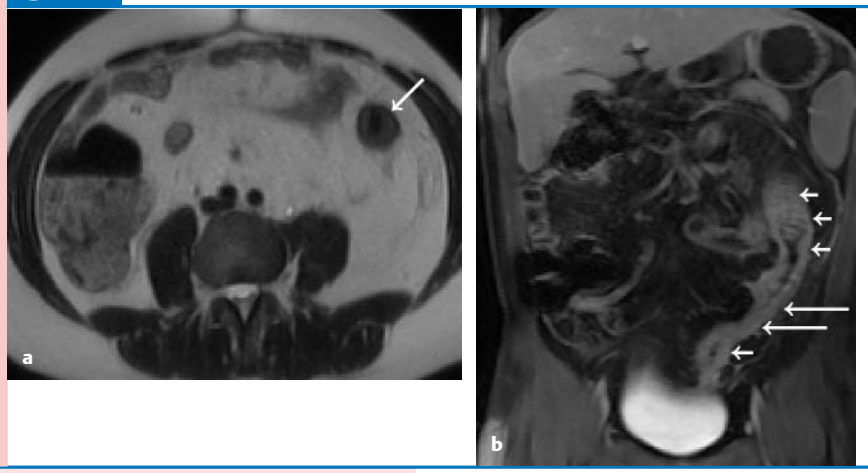

a In der T2-gewichteten Sequenz (axiale Schnittführung) zeigen sich akut veränderte, wandverdickte Darmschlingen mit submukösem Ödem (Pfeil).
b In der T1-gewichteten Sequenz nach Kontrastmittelgabe (koronare Schnittführung) zeigt sich ein langstreckiger, akut entzündlicher Befall des Darms mit Wandverdickung, vermehrter Kontrastmittelaufnahme (kurze Pfeile) und Stenosierungen (lange Pfeile).

- Zeichen einer **subakuten** Entzündung: Wandverdickung < 4 mm **mit** Nachweis eines allenfalls gering ausgeprägten submukösen Ödems.
- Zeichen eines **chronischen** Stadiums: Ausbildung von Fibrostenosen. Hierbei zeigt sich eine oftmals kurzstreckige Lumeneinengung mit ausgeprägter prästenotischer Dilatation **ohne** pathologische Wandverdickung und vermehrte Kontrastmittelaufnahme. Darüber hinaus lassen sich bei lang bestehendem Morbus Crohn mesenteriale Fettgewebsproliferationen und atone Darmsegmente nachweisen.

Extramurale Komplikationen wie Abszesse oder Fisteln lassen sich ebenfalls mittels MRT nachweisen. Abszesse stellen sich dabei als umschriebene Flüssigkeitsansammlungen mit möglichen Lufteinschlüssen und KM-aufnehmendem Randwall dar. Fistelngänge können als tubuläre Strukturen mit flüssigkeitsäquivalentem Signal im T2-gewichteten Bild nachgewiesen werden.

Colitis ulcerosa

Colitis ulcerosa

► **Definition.** Meist im Rektum beginnende, chronisch-entzündliche Dickdarmerkrankung der Mukosa und Submukosa ungeklärter Ätiologie mit kontinuierlicher proximaler Ausbreitung.

Klinik: Die Erkrankung verläuft meist schubweise und beginnt in der Regel im jüngeren Erwachsenenalter. Leitsymptome sind Abdominalschmerzen, Tenesmen und **blutig-schleimige Diarrhöen**. Extraintestinale Manifestationen sind häufig (z. B. Iridozyklitis, Polyarthritis).

► **Merke.** Es besteht ein erhöhtes Risiko für die Entwicklung eines Kolonkarzinoms.

Es besteht meistens keine Dünndarmbeteiligung. Ein retrogrades Übergreifen der Colitis ulcerosa auf das terminale Ileum wird als **Backwash-Ileitis** bezeichnet.

Diagnostisches Vorgehen: Methode der Wahl ist die **Koloskopie**. Diese wird bei Passagehindernissen oder zur vorherigen Orientierung durch eine retrograde Kolon-Doppelkontrastuntersuchung, CT oder MRT des Dickdarms ergänzt. Extraluminale Veränderungen und Komplikationen lassen sich neben der Sonografie insbesondere durch die CT und MRT erfassen.

Zur Differenzialdiagnose zwischen Colitis ulcerosa und Morbus Crohn s. **Tab. B-6.6**.

Radiologische Diagnostik: In der **Barium-Doppelkontrastuntersuchung** des Kolons kommt es **bei allen Formen der Colitis ulcerosa** aufgrund der kleinen Schleimhautulzerationen zu einer **Zähnelung der Randkonturen (samtartiger Effekt)** ggf. mit Ausbildung von **Spikulae (sägezahnartige Kontur)** (**Abb. B-6.35**). Das Schleimhautödem führt zu einer **Abflachung der Haustrierung**. Gleichzeitig weist die Schleimhaut eine

B-6.6 Differenzialdiagnostische Kriterien zwischen Colitis ulcerosa und Morbus Crohn

Colitis ulcerosa	Morbus Crohn (s. S. 459)
– beschränkt auf Kolon	– gesamter Gastrointestinaltrakt kann betroffen sein
– diffuser oder totaler Befall	– segmentärer Befall
– Befall der gesamten Zirkumferenz	– exzentrischer Befall
– terminales Ileum selten beteiligt (ca. 10 %)	– terminales Ileum oft beteiligt (ca. 90 %)
– Rektum meist betroffen	– Rektum meist frei
– Distanzvergrößerung häufig	– Distanzvergrößerung selten
– Entzündung zu tieferen Wandschichten abnehmend	– transmurale Entzündung
– retrograde Ausbreitung	– antegrade Ausbreitung
– Haustrierungsverlust („Fahrradschlauch“)	– Stenosen (string sign)
– Pseudopolypen	– Pseudodivertikel, Pflastersteinrelief
– Wandfibrose, Lumeneinengung	– Wandfibrose, Lumeneinengung
– keine Mesenterialraffung	– Mesenterialraffung
– Fisteln und Abszesse selten	– Fisteln und Abszesse häufig

B-6.35 Radiologische Befunde bei Colitis ulcerosa

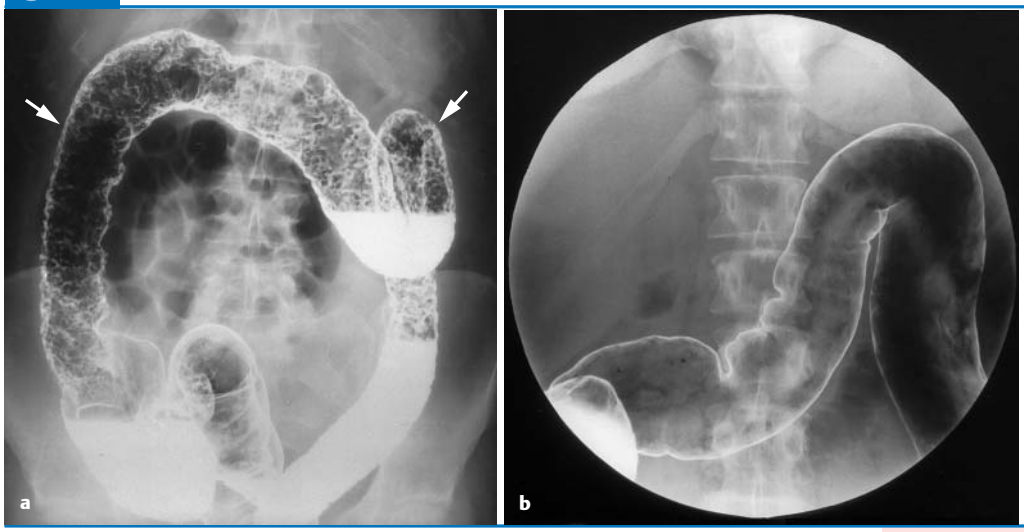

a Floride Form einer Colitis ulcerosa mit sägezahnartigen Ausziehungen des Schleimhautreliefs (Pfeile).
b Ausgebrannte Form einer Colitis ulcerosa (Fahrradschlauch-aspekt).

feingranuläre Zeichnung (sog. Schummerung) auf (**Abb. B-6.35**). Die Ulzerationen (Kragenknopfulzera) lassen sich als **KM-Flecken (Depots)** erfassen. Durch den Wechsel von Ulzerationen und erhaltenen Schleimhautinseln entsteht das Bild der **Pseudopolyposis** (**Abb. B-6.35a**).
Die **akute fulminante Verlaufsform der Colitis ulcerosa** zeichnet sich in der **Barium-Doppelkontrastuntersuchung** zusätzlich durch ein **toxisches Megakolon** aus. Hierbei kommt es zu einer **extremen Dilatation** des luftgefüllten Dickdarms bei **völligem Fehlen der Haustrierung**.

ödem führt zu einer **Abflachung der Haustrierung** (**Abb. B-6.35**).

Die **akute fulminante Verlaufsform** zeichnet sich durch ein **toxisches Megakolon** mit **extremer Dilatation** bei **völligem Fehlen der Haustrierung** aus.

► **Merke.** Ein retrograder KM-Einlauf ist beim toxischen Megakolon wegen der Perforationsgefahr streng kontraindiziert.

► **Merke.**

Bei der **fortgeschrittenen Colitis ulcerosa** sind **Pseudopolypen** als Ausdruck stehen gebliebener Schleimhautinseln nachzuweisen. Diese können den Eindruck von karzinomatösen Veränderungen erwecken.

Bei der **fortgeschrittenen Colitis ulcerosa** sind **Pseudopolypen** nachweisbar.

► **Merke.** Auf Grund der potenziellen Gefahr der karzinomatösen Entartung ist bei fortgeschrittener Colitis ulcerosa zur Dignitätseinstufung eine wiederholte **Schlingenbiopsie** oder **Makropartikelbiopsie** (Epithelabschilferung) unerlässlich.

► **Merke.**

Das **Endstadium (ausgebrannte Colitis ulcerosa)** zeigt ein **starrwandiges enges und geschrumpftes Darmrohr („Fahrradschlauch“)**.

Endoskopisch ist das **Endstadium** durch eine **atrophische Schleimhaut** gekennzeichnet.

CT und MRT zeigen je nach Krankheitsstadium folgende Befunde:
- **aktiv-entzündliches** Stadium: Verlust der Haustrierung, deutliche Wandverdickung mit KM-Aufnahme und Dreischichtung der Wand.
- **chronisches** Stadium: vollständigen Verlust der Haustrierung („Fahrradschlauchphänomen“).

Das **Endstadium der Colitis ulcerosa (ausgebrannte Colitis ulcerosa)** zeichnet sich röntgenologisch durch einen **Verlust der Haustrierung** und durch die Ausbildung eines **starrwandigen engen und geschrumpften Darmrohrs („Fahrradschlauch“)** aus.
Endoskopisch ist das **Endstadium** durch eine **atrophische Schleimhaut** bei **aufgehobener Haustrierung** gekennzeichnet. Der Dickdarm ist **verkürzt** und das Darmlumen **enggestellt**.
CT und MRT zeigen je nach Krankheitsstadium folgende Befunde:
- Im **aktiv-entzündlichen** Stadium zeigt sich neben dem **Verlust der Haustrierung** in den entzündlich veränderten Dickdarmabschnitten eine deutliche **Wandverdickung** von 7–8 mm mit vermehrter Kontrastmittelaufnahme. Charakteristisch ist dabei eine Dreischichtung der Wand. Im Gegensatz zum Morbus Crohn ist der Befall hauptsächlich auf die Darmwand begrenzt, sodass nur die innere Wand relativ unregelmäßig erscheint, während die äußere Wand meist glatt berandet ist.
- Im **chronischen** Stadium kommt es zum vollständigen Verlust der Haustrierung mit einhergehender Rigidität des Darmes („Fahrradschlauchphänomen“).

Ischämische Darmerkrankungen

Ischämische Darmerkrankungen

► Definition.

► Definition. Akute oder chronische Durchblutungsstörungen des Darmes. Die häufigsten Ursachen sind arterielle oder venöse Verschlüsse, Thrombosen und Hypoperfusion, die auch in Kombination vorliegen können.

Klinik: Es kommt zu akuten kolikartigen abdominellen Schmerzen mit Übelkeit, Erbrechen und blutiger Diarrhö. **Sekundär** entsteht eine **Entzündung,** die über eine **Darmnekrose** zu **Gangrän, Peritonitis** und **Perforation** führen kann.

Klinik: Bei der ischämischen Kolitis kommt es zu akut auftretenden, kolikartigen, abdominellen Schmerzen mit Übelkeit, Erbrechen und (blutiger) Diarrhö. **Sekundär** entsteht aufgrund der bakteriellen Besiedelung des Darmes eine **Entzündung** in den minderperfundierten Darmabschnitten. Schließlich führt die Darmischämie zu einer entzündlichen **Darmnekrose** bis hin zur **Gangrän**. Früh kommt es zu den klinischen Zeichen einer **Peritonitis** und **Darmperforation**.

Diagnostisches Vorgehen: Bei Verdacht auf eine Darmischämie ist die **kontrastmittelunterstützte CT** das primäre radiologische Untersuchungsverfahren.

Diagnostisches Vorgehen: Bei Verdacht auf Darmischämie ist eine **rasche Abklärung** erforderlich. Neben den klinischen und laborchemischen Parametern (Anämie, Laktaterhöhung) ist die **kontrastmittelunterstützte CT** (soweit verfügbar) das primäre radiologische Untersuchungsverfahren und hat damit die früher eingesetzten Untersuchungsverfahren wie **Sonografie**, **Abdomenübersichtsaufnahme** in Rücken- und Linksseitenlage und Angiografie abgelöst.

► Merke.

► Merke. Eine enge **interdisziplinäre Zusammenarbeit** von Internisten, Chirurgen und Radiologen ist zur optimalen Diagnostik entscheidend für den weiteren Verlauf.

Radiologische Diagnostik: Die Abdomenübersichtsaufnahme liefert ein gleitendes Bild des Subileus bis Ileus mit ödematös verdickten Darmschlingen (Klaviertastenphänomen).

Der **retrograde Kolon-KM-Einlauf** zeigt **randständige, daumendruckartige Phänomene (thumbprintings)**. Die Minderperfusion der Darmwand führt zu **langgestreckten, enggestellten Darmsegmenten**.

In der **kontrastmittelunterstützten CT** zeigt sich eine **verminderte KM-Aufnahme** in den betroffenen Darmschlingen ist. Weitere Zeichen sind direkter **Thrombusnachweis** in der A./V. mesenterica superior, **distendierte** und **wandverdickte** Darmschlingen mit doppeltem Halo- bzw. Target-Zeichen, **Pneumatosis intestinalis** als Zeichen einer Darmnekrose (**Abb. B-6.36**).

Radiologische Diagnostik: Die Abdomenübersichtsaufnahme liefert ein gleitendes Bild des Subileus bis Ileus mit ödematös verdickten Darmschlingen (Klaviertastenphänomen). Die abdominelle Sonografie lässt das Wandödem in den ischämischen Darmabschnitten und die peritonitischen Zeichen wie z. B. Aszites frühzeitig erkennen.
Der **retrograde Kolon-KM-Einlauf** sollte bei der akuten abdominellen Symptomatik – wenn überhaupt – nur mit löslichen KM erfolgen. Die Darmischämie führt zu Schleimhautschwellungen und/oder submukösen Hämatomen. Im **Doppelkontrast** lassen diese Darmveränderungen **randständige, daumendruckartige Phänomene (thumbprintings)** erkennen. Die Minderperfusion der Darmwand führt reflektorisch zu **langgestreckten, enggestellten Darmsegmenten**. Im weiteren Krankheitsverlauf sind in der nekrotisierenden Darmwand **Ulzerationen** abgrenzbar.
Als direktes Zeichen der Minderversorgung des Darms zeigt sich in der **kontrastmittelunterstützten CT** eine **verminderte, unregelmäßige KM-Aufnahme** in den betroffenen Darmabschnitten (**Abb. B-6.36**). Darüber hinaus ist mittels CT der direkte **Thrombusnachweis** in den Mesenterialgefäßen möglich. Weitere Zeichen sind **Darmdistension** und **Darmwandverdickung** sowie doppeltes Halo- bzw. Target-Zeichen (ringförmiger Wechsel von hypo- und hyperdensem Signal in der Darmwand). **Pneumatosis intestinalis** (Nachweis von Luft in der Darmwand) mit oder ohne Luftein-

B-6.36 Mesenterialischämie (CT)

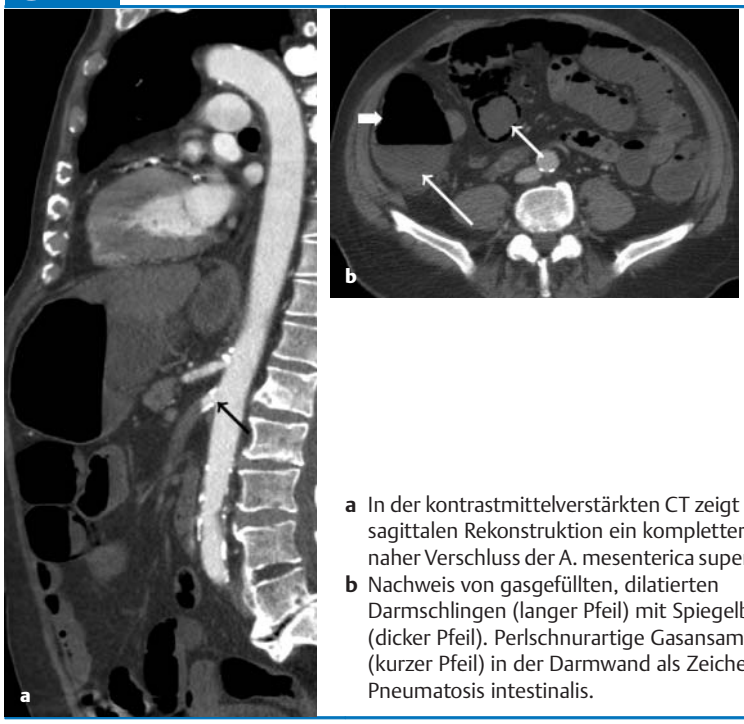

a In der kontrastmittelverstärkten CT zeigt sich in der sagittalen Rekonstruktion ein kompletter abgangsnaher Verschluss der A. mesenterica superior (Pfeil).
b Nachweis von gasgefüllten, dilatierten Darmschlingen (langer Pfeil) mit Spiegelbildungen (dicker Pfeil). Perlschnurartige Gasansammlungen (kurzer Pfeil) in der Darmwand als Zeichen einer Pneumatosis intestinalis.

B-6.36

B-6.37 Angiografische Befunde bei Colitis ischaemica

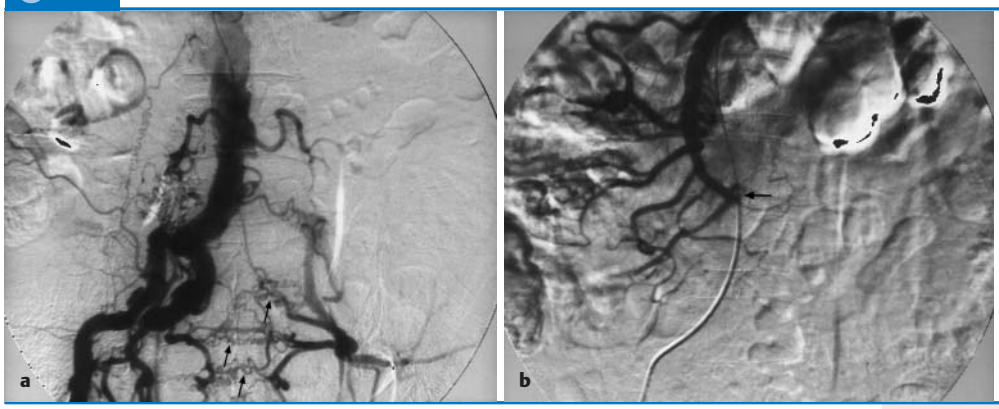

Ausgedehnte arteriosklerotische Wandveränderungen der abdominellen Aorta und der iliakalen Gefäßverläufe. Ausbildung kokardenförmiger Umgehungskreisläufe (**a**, Pfeile). Gefäßabbruch der A. mesenterica superior in der selektiven Darstellung (**b**, Pfeil).

schlüsse in den Mesenterialgefäßen bzw. den Portalvenen („portal gas") ist Zeichen einer Darmnekrose.
Richtungsweisende Befunde für das Vorliegen chronischer Gefäßschäden sind in der **Angiografie Gefäßrarefizierungen und Kalibersprünge** in den Gefäßkaskaden der Viszeralarterien (**Abb. B-6.37**).

In der **Angiografie** sind **Gefäßrarefizierungen und Kalibersprünge** der Viszeralarterien richtungsweisend (**Abb. B-6.37**).

Kolondivertikel

Kolondivertikel

► Definition. **Divertikel** sind umschriebene Ausstülpungen der Darmwandschichten (zu Definitionen s. S. 444). Bei der **Divertikulose** ist eine Vielzahl von Divertikeln über den gesamten Dickdarm verteilt. Als **Divertikulitis** bezeichnet man entzündliche Veränderungen der Divertikel und des betroffenen Darmabschnittes.

► Definition.

Klinik: Häufig handelt es sich um einen Zufallsbefund. Gelegentlich treten intermittierende abdominelle Schmerzen (meist im linken Unterbauch) auf. Bei der **Divertikulitis** beginnt der entzündliche Prozess im Divertikel und breitet sich dann auf die benachbarte Schleimhaut des Dickdarms aus. Neben den bereits genannten Symptomen finden sich klinisch eine **Temperaturerhöhung** und bei Befall des Colon sigmoideum fast immer eine **schmerzhaft tastbare Walze** im linken Unterbauch.

Klinik: Gelegentlich bestehen intermittierende abdominelle Schmerzen. Bei der **Divertikulitis** finden sich eine **Temperaturerhöhung** sowie eine **schmerzhaft tastbare Walze** im linken Unterbauch bei Befall des Colon sigmoideum.

B-6.38 Radiologische Befunde bei Kolondivertikeln

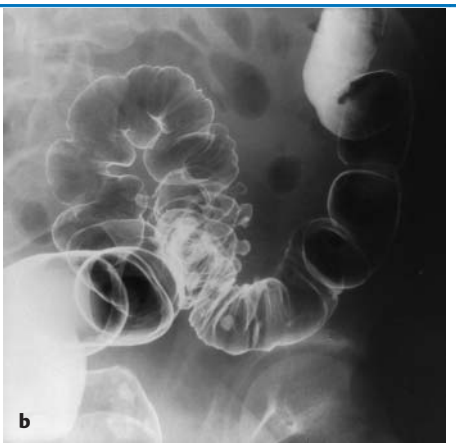

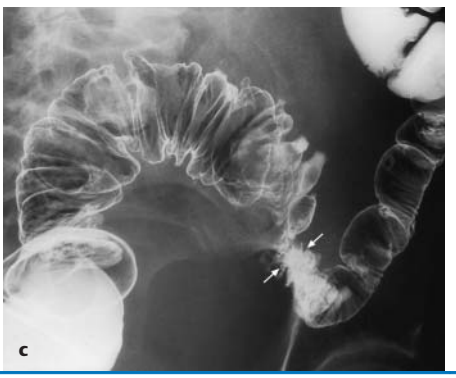

a Typisches Bild des Divertikels im Profil (Pfeil) und in Aufsicht (Pfeilspitze) in Doppelkontrasttechnik.
b Multiple Ausstülpungen bei Sigmadivertikulose.
c Hochgradig umschriebene Einengung des Sigmas bei Divertikulitis unter Ausbildung von Spikulae (Pfeile).

Diagnostisches Vorgehen: Für die Diagnose eignet sich die **CT**-Untersuchung. Neben Wandveränderungen lassen sich auch extramurale Veränderungen/Komplikationen nachweisen.

Radiologische Diagnostik: Bereits in **Monokontrast-** und noch besser in **Doppelkontrasttechnik** fallen **Divertikel** in Aufsicht (en face) als KM-Flecken und im Profil (seitlich) als kontrastierte Anhangsgebilde auf (**Abb. B-6.38a**). Die **Divertikulose** stellt ein eindrucksvolles Bild dar (**Abb. B-6.38b**)

Bei der **akuten Divertikulitis** zeigen sich **verbreiterte Schleimhautfalten.** Im **Doppelkontrast** imponieren die Divertikel als **KM-Ausziehungen (Spikulae)** (**Abb. B-6.38c**). Nachweisbare Komplikationen sind **Fisteln, perikolitische Abszesse** und eine **Perforation.**

Die **chronische Divertikulitis** führt zu **Engstellungen, Schwielenbildungen** und **Stenosen**.

► **Merke.**

Diagnostisches Vorgehen: Für die Diagnose der Divertikulose und Divertikulitis eignet sich die **CT**-Untersuchung, die neben Wandveränderungen auch extramurale Veränderungen (perikolisches Fett) darstellen kann. Damit ist die CT der Endoskopie im Nachweis von Komplikationen (z. B. gedeckte Perforation, Abszess) und aufgrund der fehlenden Invasivität überlegen. Die Sonografie, Mono- bzw. Doppelkontrast-Untersuchungen werden im klinischen Alltag zunehmend durch die CT angelöst.

Radiologische Diagnostik: Bereits in **Monokontrast-** und noch besser in **Doppelkontrasttechnik** fallen **Divertikel** in Aufsicht (en face) als KM-Flecken und im Profil (seitlich) als kontrastierte Anhangsgebilde mit einem schmalen Hals zum Darmlumen auf (**Abb. B-6.38a**). Divertikel sind glatt begrenzt. Die Darmwand weist ein regelrechtes Lumen und eine unauffällige Haustrierung auf. Die **Divertikulose** mit dem Nachweis multipler Divertikel über den gesamten Dickdarmrahmen verteilt, stellt ein eindrucksvolles Bild dar (**Abb. B-6.38b**). Nach Entleerung des Dickdarms bleiben KM-gefüllte Divertikel oft über Tage nachweisbar.
Bei der **akuten Divertikulitis** kommt es zu einer entzündlichen Schleimhautschwellung mit **verbreiterten Schleimhautfalten**. Es resultiert eine Engstellung der Divertikelhälse, wodurch es nur zu einer unvollständigen KM-Füllung der Divertikel kommen kann. Im **Doppelkontrast** imponieren sie als **KM-Ausziehungen (Spikulae)** (**Abb. B-6.38c**). Mitunter lassen sich Komplikationen nachweisen: **Fisteln** als KM-Straßen, **perikolitische Abszesse** als Pelottierung der Darmwand, eine **Perforation** durch freie intraabdominelle Luft (ggf. unter Ausbildung einer Peritonitis und/oder eines Ileus).
Die **chronische Divertikulitis** führt zu **Engstellungen, Schwielenbildungen** und **Stenosen** im befallenen Darmabschnitt.

► **Merke.** Die weitere Abklärung **suspekter Befunde** in der Monokontrast- oder Doppelkontrastuntersuchung erfolgt endoskopisch, sonografisch und/oder computertomografisch.

B-6.39 Schematische Darstellung radiologischer Abgrenzungskriterien von Polypen und Divertikeln im Röntgenbild

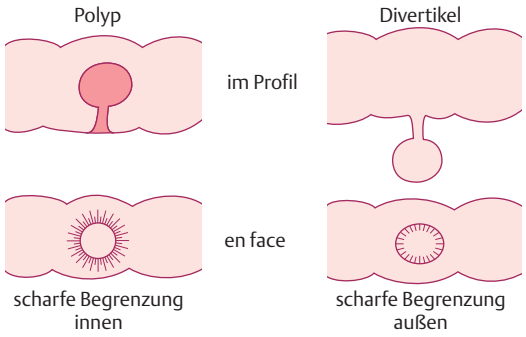

B-6.39

Endoskopisch sind die **Divertikel** an ihrer Öffnung in der Schleimhaut zu erkennen (vgl. auch **Abb. B-6.8 d**). Bei breiten Divertikelhälsen kann es versehentlich zu einem Verschieben des Endoskops in das Divertikel kommen. Es besteht die Gefahr einer unbeabsichtigten Perforation (via falsa). Die entzündlichen Schleimhautveränderungen der **akuten Divertikulitis** sind endoskopisch gut zu sehen und Abszesse als Schleimhautpolster oder auf Grund putriden Flüssigkeitsaustritts in das Darmlumen abgrenzbar.

Endoskopisch sind die **Divertikel** an ihrer Öffnung in der Schleimhaut zu erkennen (vgl. **Abb. B-6.8d).** Die entzündlichen Schleimhautveränderungen der **akuten Divertikulitis** sind endoskopisch gut zu sehen.

► Merke. Endoskopisch besteht im Stadium der **akuten Divertikulitis** bei hochgradigen Einengungen des Darmlumens **erhöhte Perforationsgefahr**.

► Merke.

Die **CT**-Untersuchung erfolgt mit rektaler KM-Füllung (kein bariumhaltiges KM!) und wenn möglich mit i. v.-Kontrastmittelgabe. Divertikel stellen sich in der CT als kleine Aussackungen der Darmwand dar und sind vorzugsweise im Sigma lokalisiert. Zeichen der **Divertikulitis** (Entzündung) sind **Hyperämie mit Dichteanhebung** (Imbibierung) **des perikolischen Fettgewebes** sowie begleitender **Darmwandverdickung** und **vermehrter KM-Aufnahme**. Zudem sind **Komplikationen** der Divertikulitis wie Abszesse, Fisteln und gedeckte bzw. offene Perforation darstellbar. Abszesse lassen sich als umschriebende Flüssigkeitsansammlung mit möglichen Lufteinschlüssen und dickem KM-aufnehmenden Randwall nachweisen. Hinweise auf eine Perforation sind extraluminale Luft- bzw. KM-Ansammlungen. Fisteln stellen sich als flüssigkeitsgefüllte tubuläre Strukturen zwischen zwei Hohlorganen dar und lassen einen eher chronischen Entzündungsprozess vermuten.
Die radiologischen Abgrenzungskriterien zwischen Polypen und Divertikeln sind in **Abb. B-6.39** schematisch gezeigt.

In der **CT** lassen sich Divertikel als kleine Aussackungen der Darmwand darstellen. Zeichen der **Divertikulitis** sind **Darmwandverdickung** und **Dichteanhebung** (Imbibierung) **des perikolischen Fettgewebes**. Zudem lassen sich **Komplikationen** wie Abszessbildung, gedeckte bzw. offene Perforation oder Fistelausbildung darstellen.

Radiologische Abgrenzungskriterien zwischen Polypen und Divertikeln s. **Abb. B-6.39**).

Kolonpolypen

Kolonpolypen

► Definition. Polypen sind gutartige, umschriebene, gestielte oder wandständige Vorwölbungen der Darmschleimhaut.

► Definition.

Im Kolon unterscheidet man hauptsächlich zwischen adenomatösen und nichtadenomatösen hyperplastischen Polypen. Über 90 % der kolorektalen Karzinome entwickeln sich aus kolorektalen Adenomen, sodass deren Detektion und Abtragung besonders bei Vorsorgeuntersuchungen eine entscheidende Rolle zukommt. Nach der **Wachstumsform** können die Polypen **stielförmig (polypös), flächig (sessil)** oder **rasenartig** auftreten. Grundsätzlich unterscheidet man das Auftreten **solitärer Polypen** und **multipler Polypen** (> 5 Polypen). Bei dem Nachweis von mehr als 100 Polypen im Dickdarm spricht man von einer **familiären adenomatösen Polyposis** (**Abb. B-6.40**).

Im Kolon unterscheidet man hauptsächlich zwischen adenomatösen und nichtadenomatösen hyperplastischen Polypen. Sie können **stielförmig (polypös), flächig (sessil)** oder **rasenartig** wachsen sowie **multipel** oder **solitär** auftreten. Bei > 100 Polypen besteht eine **familiäre adenomatöse Polyposis** (**Abb. B-6.40**).

► Merke. Das **Risiko der Entartung** steigt mit zunehmendem Durchmesser der Polypen an.

► Merke.

B-6.40 Familiäre Polyposis coli

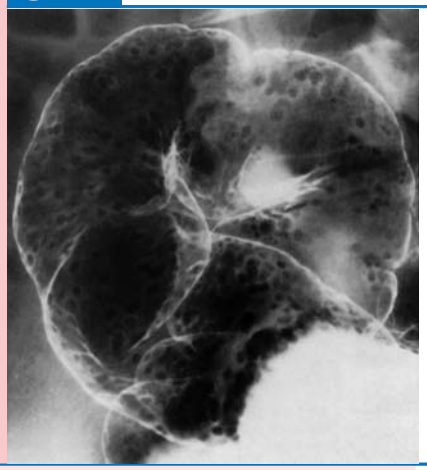

Multiple Aussaat von Polypen im abgebildeten Dickdarmabschnitt (Doppelkontrastdarstellung).

B-6.41 Kolonpolyp

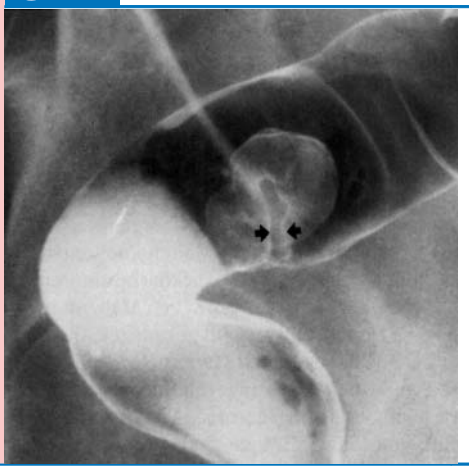

Solitärer, gestielter Polyp (Pfeile) als intraluminale, barium-beschlagene Aussparung (Doppelkontrast).

Klinik: Meist symptomlos, größere Polypen können peranale Blutungen und Obstipation verursachen.

Diagnostisches Vorgehen: Polypen **können endoskopisch** detektiert und gleichzeitig vollständig abgetragen werden („heiße Biopsie"). Bei Polypen im Rektum sollte der gesamte Dickdarm koloskopiert werden. Die **virtuelle CT/MR-Koloskopie** kommt für die Detektion von Polypen bei symptomatischen Patienten, bei Patienten mit inkompletter Endoskopie oder bei Kontraindikationen für eine Endoskopie zum Einsatz, ist aber bislang kein Routineverfahren.

Radiologische Diagnostik: Im **Monokontrasteinlauf** fallen Polypen als **Füllungsdefekte** auf. Im **Doppelkontrast** sind sie als intraluminale **Aussparungen** nachweisbar (**Abb. B-6.41**).

Ähnliche Bilder können auch durch **Stuhlreste** oder **Luftblasen** verursacht werden.

In der **CT/MRT** kommen Polypen als nach intraluminal ragende tubulöse oder villöse Formationen zur Darstellung.

Kolorektales Karzinom

Prädilektionsstellen sind Rektum, Colon sigmoideum und Zäkum.

Klinik: Schmerzen, Tenesmen und Wechsel von Obstipation und Diarrhö sind verdächtig.

Diagnostisches Vorgehen: Die **Koloskopie** ist – mit der Möglichkeit zur Histologiegewinnung – das entscheidende diagnostische Verfahren. Zur weiterführenden Diagnostik (inkl. Staging) kommen Doppelkontrastdarstellung sowie CT und MRT zum Einsatz, wobei der Kolonkontrasteinlauf als radiologisches Standardverfahren weitgehend

Klinik: Die Mehrzahl der Patienten mit Dickdarmpolypen ist symptomlos. Größere Polypen können rezidivierende peranale Blutungen und Obstipation verursachen. Schleimabgang mit starkem Flüssigkeits- und Elektrolytverlust kann vorkommen.

Diagnostisches Vorgehen: Endoskopisch sind Polypen sicher abgrenzbar. Durch eine endoskopisch gesteuerte vollständige Abtragung der Dickdarmpolypen mittels Schlinge oder Koagulationsbiopsie („heißer Biopsie") ist eine weitere Dignitätseinstufung durch die histologische Aufarbeitung möglich. Bei Nachweis von Polypen im Rektum sollte immer der gesamte Dickdarm koloskopisch untersucht werden. Die **virtuelle CT/MR-Koloskopie** kommt für die Detektion von Polypen bei symptomatischen Patienten, bei Patienten mit Kontraindikationen für eine Endoskopie oder bei inkompletter Endoskopie zum Einsatz. Da insbesondere kleine Polypen unter 10 mm nicht sicher zu erkennen sind und eine Differenzierung der Polypen nicht sicher möglich ist, stellt die virtuelle CT-Koloskopie bzw. MR-Koloskopie bislang kein Routineverfahren dar.

Radiologische Diagnostik: Bereits im **Monokontrasteinlauf** fallen Polypen als **Füllungsdefekte** auf. Im **Doppelkontrast** sind sie als intraluminale bariumbeschlagene **Aussparungen** nachweisbar (**Abb. B-6.41**). Die Oberfläche imponiert glatt bis unregelmäßig. Gestielte Polypen lassen im Profil (seitlich) einen **Stiel** und in Aufsicht (en face) ein **Kokardenzeichen** bzw. einen sog. **Mexikanerhut** erkennen.
Differenzialdiagnostisch ist zu beachten, dass ähnliche Doppelkontrastbilder auch durch **Stuhlreste** oder **Luftblasen** verursacht werden können. Diese können jedoch durch Lagewechsel des Patienten eindeutig als solche differenziert werden, weil sie ihre Position verändern.
In der **CT/MRT** lassen sich Polypen als nach intraluminal ragende tubulöse oder villöse Formationen ab einer Größe von 10 mm sicher erkennen.

Kolorektales Karzinom

Prädilektionsstellen des Dickdarmkarzinoms sind der Häufigkeit nach das Rektum (35 %), Colon sigmoideum (25 %) und Zäkum (20 %) gefolgt von den anderen Dickdarmabschnitten (20 %). Synchrone Zweittumoren treten in ca. 5–10 % der Fälle auf.

Klinik: Die Symptome sind anfangs oft spärlich oder uncharakteristisch. Schmerzen, Tenesmen und Änderungen der Stuhlgewohnheiten mit Wechsel von Obstipation und Diarrhö sind verdächtig. Spätsymptom sind Gewichtsverlust, Leistungsknick und Kachexie.

Diagnostisches Vorgehen: Die Koloskopie ist – mit der Möglichkeit zur Histologiegewinnung – das entscheidende Verfahren zur Diagnostik des kolorektalen Karzinoms. Zur weiterführenden Diagnostik kommen Kolon-Doppelkontrastdarstellung sowie CT und MRT zum Einsatz. CT und der MRT eignen sich insbesondere zum Tumor-Staging, da mit diesen Verfahren wandüberschreitende Prozesse mit infiltrativem Wachstum in die Nachbarorgane (**Abb. B-6.43**) sowie eventuelle Lymphknoten- und Fernmetastasen abgegrenzt werden können; der Kolonkontrasteinlauf ist

B-6.42 Radiologische Befunde bei Kolonkarzinom

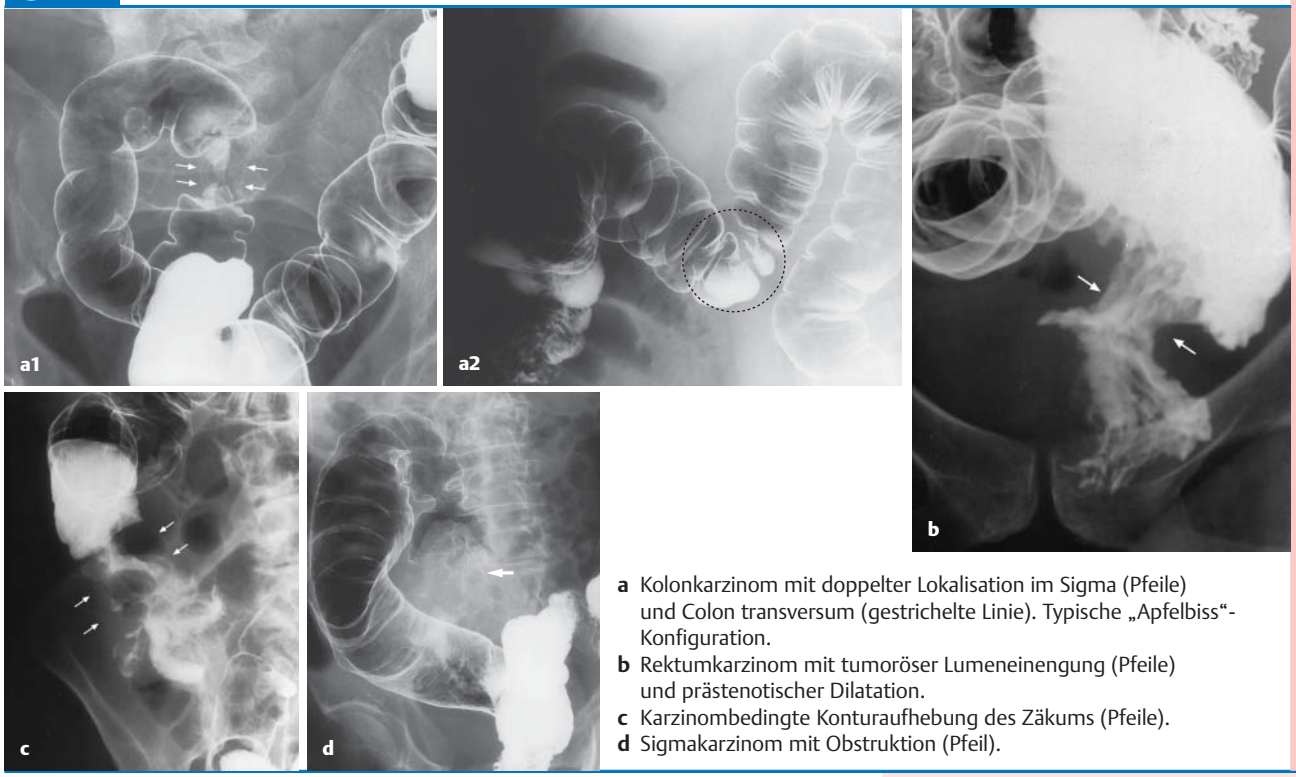

a Kolonkarzinom mit doppelter Lokalisation im Sigma (Pfeile) und Colon transversum (gestrichelte Linie). Typische „Apfelbiss"-Konfiguration.
b Rektumkarzinom mit tumoröser Lumeneinengung (Pfeile) und prästenotischer Dilatation.
c Karzinombedingte Konturaufhebung des Zäkums (Pfeile).
d Sigmakarzinom mit Obstruktion (Pfeil).

B-6.43 Kolonkarzinom (CT)

Karzinombedingte Wandverdickung des Colon descendens (Pfeilspitze). Pathologischer parakolischer Lymphknoten (Pfeil).

B-6.43

daher als radiologisches Standardverfahren weitgehend durch die Schnittbildgebung abgelöst worden.

Radiologische Diagnostik: In der **Frühphase** imponiert die Zerstörung der Schleimhautfalten im **Doppelkontrast** als umschriebener **Faltenabbruch** unter gleichzeitiger Ausbildung einer **Wandstarre**. In der **Spätphase** wird ein wandständiger **Füllungsdefekt** sichtbar. Die Unterbrechung der Wandkontur lässt sich an einer **Vorwölbung des Tumors** in das Darmlumen **(„abgebissener Apfel")** erkennen. Schließlich kommt es zu **Einengung** und **Stenose** des Darmlumens (**Abb. B-6.42**). Oralwärts entwickelt sich eine **prästenotische Dilatation**.
In der **CT** zeigt sich das kolorektale Karzinom als **fokale Raumforderung** oder als **unregelmäßige** semizirkuläre bzw. zirkuläre **stenotische Wandverdickung** mit intra- und extraluminaler Ausdehnung (**Abb. B-6.43**). Weitere Zeichen tumorösen Wachstums sind die Infiltration des perikolischen/perirektalen Fettgewebes und von Nachbarstrukturen, der Verlust des Fettstreifens zwischen Kolon und umgebenden Muskeln sowie Lymphknoten- und Fernmetastasen. Der Nachweis von nodulären Verdickungen des Peritoneums und freier intraabdomineller Flüssigkeit (Aszites) ist dringend verdächtig auf das Vorliegen einer Peritonealkarzinose.

durch die Schnittbildverfahren abgelöst worden ist.

Radiologische Diagnostik: In der **Frühphase** zeigen sich im **Doppelkontrast** ein **Faltenabbruch** und eine **Wandstarre**. In der **Spätphase** zeigt sich eine Unterbrechung der Wandkontur mit Vorwölbung des Tumors in das Lumen **(„abgebissener Apfel")** (**Abb. B-6.42**).

In der **CT** sind zeigt sich das kolorektale Karzinom als **fokale Raumforderung** oder als unregelmäßige semizirkuläre bzw. zirkuläre **stenotische Wandverdickung** (**Abb. B-6.43**). Weitere Zeichen sind Infiltration des perikolonischen/perirektalen Fettgewebes sowie Lymphknoten- und Fernmetastasen. Noduläre Verdickungen des Peritoneums sowie Aszites sind verdächtig auf eine Peritonealkarzinose.

B-6.44 Rektumkarzinom (MRT)

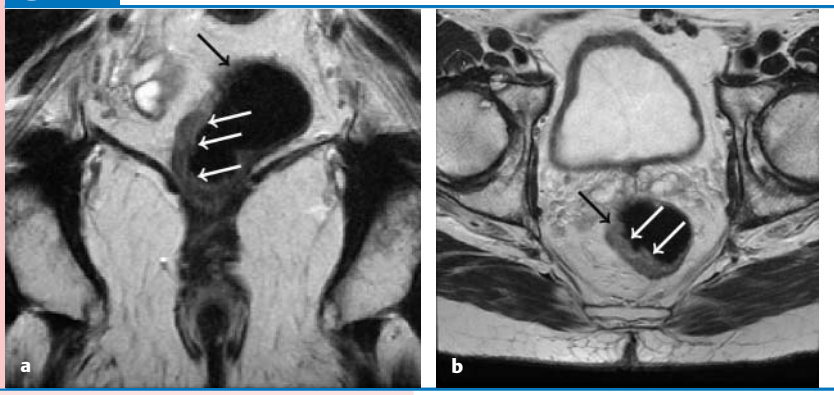

Auf der T2-gewichteten Sequenz in koronarer (a) und axialer (b) Schnittführung zeigt sich eine wandständige, hypointense Raumforderung (weiße Pfeile), welche sich nach intraluminal ausdehnt und das mesorektale Fettgewebe (schwarze Pfeile) infiltriert.

Die **MRT** spielt in der Diagnostik und beim Staging rektaler Karzinome eine entscheidende Rolle. Sie ermöglicht die Beurteilung der Infiltrationstiefe des Tumors in die Darmwand sowie des Abstandes des Tumors zur mesorektalen Faszie (**Abb. B-6.44**). Zudem lassen sich mögliche lokoregionäre Lymphknoten- oder Fernmetastasen nachweisen.

Die **MRT** stellt für die Diagnostik des Kolonkarzinoms eine Alternative zur CT dar, wird aber weniger häufig eingesetzt. Im Gegensatz zur MRT ist die CT bezüglich der Differenzierbarkeit der Wandschichten, der Darstellung der mesorektalen Faszie, der Tumorinfiltration in umgebende Organe und damit in der Aussagekraft in Hinblick auf die Therapieentscheidung limitiert. Die MRT spielt daher aufgrund ihres hohen Weichteilkontrastes in der **Diagnostik** und beim **Staging von rektalen Karzinomen** eine entscheidende Rolle. Dabei sind T2-gewichtete Sequenzen unabdingbar, da sich hier der Tumor mit intermediärem Signal gut von Stuhlresten (niedriges Signal) abgrenzt (**Abb. B-6.44**). Für die Therapieentscheidung ist maßgeblich, ob der Tumor auf die Submukosa begrenzt ist (T1), die Lamina propria (T2) bzw. die Tunica muscularis (T3) infiltriert oder ob eine Infiltration über die Darmwand hinaus (T4) erfolgt ist. Weiteres therapieentscheidendes Kriterium ist, wie weit der Abstand des Karzinoms zur mesorektalen Faszie ist. Darüber hinaus lassen sich mit der MRT pathologische **Lymphknoten** und **Fernmetastasen** detektieren.

Ileus

Ileus

► **Definition.**

► **Definition.** **Mechanischer** oder **funktioneller** Darmverschluss, mit vital bedrohlicher Unterbrechung der Darmpassage, bedingt durch eine Verengung oder Verlegung der Darmlichtung oder durch eine Darmlähmung.

Formen: Man unterscheidet **hohen** und **tiefen** Ileus. Eine unvollständige Ausprägung nennt man **Subileus**.

Formen: In Abhängigkeit von der Verschlusslokalisation werden ein **hoher** (Duodenal- oder Dünndarmileus) bzw. ein **tiefer** (Dickdarmileus) Ileus unterschieden. Eine unvollständige Ausprägung des Darmverschlusses bezeichnet man als **Subileus.**

Ätiologie:

- **mechanischer Ileus:** Er wird durch **Obstruktionen** (z. B. Tumoren, Fremdkörper) oder **Strangulationen** (z. B. Briden, Adhäsionen, Invagination, Volvulus) hervorgerufen.
- **paralytischer Ileus:** Die **primäre** Form entsteht durch **Gefäßverschlüsse.** Die **sekundäre** Form kann reflektorisch, metabolisch oder toxisch bedingt sein.

Ätiologie:

- **mechanischer Ileus:** Der mechanische Ileus wird durch **Obstruktionen** (z. B. Tumoren [Kolonkarzinom!], Fremdkörper, Lymphome) oder **Strangulationen** (z. B. Briden, Adhäsionen, Inkarzerationen, Invagination, Volvulus) hervorgerufen. Bei der Strangulation geht die Abschnürung des Darmabschnittes mit einer Durchblutungsstörung der Darmwand einher. Der mechanische Ileus kann in einen paralytischen Ileus übergehen.
- **paralytischer Ileus:** Der **primär** paralytische Ileus entsteht durch **Gefäßverschlüsse** der Mesenterialgefäße. Die häufigere **sekundäre** Form kann reflektorisch (z. B. postoperativ, nach Koliken, Bauchtraumen), metabolisch (z. B. Diabetes mellitus) oder toxisch (z. B. Endstadium eines mechanischen Ileus) bedingt sein.

Klinik: Symptome siehe **Tab. B-6.7**.

Klinik: Die führenden Symptome der Ileuskrankheit sind, in Abhängigkeit von Ursache und Lokalisation in **Tab. B-6.7** dargestellt.

► **Merke.**

► **Merke.** Beim paralytischen Ileus ist nicht die bildgebende Diagnostik, sondern der Auskultationsbefund über dem Abdomen (Grabesstille) wichtigstes diagnostisches Kriterium!

B-6.7 Führende Symptome bei unterschiedlichen Ileusformen

	Schmerz	Erbrechen	Stuhl-/Windverhalt	Meteorismus	Peristaltik
Obstruktion					
▪ hoher Dünndarmileus	eher gering	sofort, voluminös	fehlt	fehlt	regelrecht
▪ tiefer Dünndarmileus	kolikartig	vorhanden	vorhanden	vorhanden	hochgestellt, klingend
▪ Dickdarmileus	krampfartig	spät	vorhanden	vorhanden	Durchspritzgeräusche
Strangulation	oft plötzlicher Beginn	oft anfangs		zunehmend	zunächst gesteigert, später fehlend
Paralyse	fehlt	vorhanden	vorhanden	vorhanden	fehlt (Grabesstille)

Diagnostisches Vorgehen: Bei bestehenden klinischen Symptomen beginnt die Abklärung bei V. a. Ileus mit der **Abdomenübersichtsaufnahme** in Rücken- und Linksseitenlage **und Sonografie** des Abdomens. Die **CT** wird zunehmend als diagnostisches Verfahren herangezogen, da neben der Diagnosestellung auch die Lokalisation, die Ursache der Darmobstruktion und das Vorhandensein einer Darmischämie beurteilt werden können. Die **KM-Passage** mittels wasserlöslichem KM wurde fast vollständig verdrängt.

Bei tiefsitzender Ileuslokalisation kann ein **retrograder KM-Einlauf** wesentliche Informationen liefern. Bei Invagination oder Volvulus – insbesondere im Kleinkindesalter – kann eine **Untersuchung der Dünndarmpassage ohne bariumhaltige Kontrastmittel** neben der Diagnostik auch therapeutisch zur Passagewiederherstellung sinnvoll sein.

Diagnostisches Vorgehen: Bei Verdacht auf Ileus ist neben der **Abdomenübersichtsaufnahme** und **Sonografie**, die **CT** diagnostisches Verfahren der Wahl.

Bei tiefem Ileus kann ein **retrograder KM-Einlauf** wesentliche Informationen liefern. Bei Invagination oder Volvulus kann eine **Dünndarmuntersuchung ohne bariumhaltige Kontrastmittel** sinnvoll sein.

► Merke. Kein bariumhaltiges KM bei Ileus-Symptomatik wegen evtl. notwendig werdender Operation bzw. Gefahr der Durchwanderungsperitonitis oder Perforation!

► Merke.

Radiologische Diagnostik:

- **mechanischer Ileus:** In der **Abdomenübersichtsaufnahme** oder in **Linksseitenlage** zeigen sich proximal der Stenose geblähte Darmabschnitte mit unterschiedlich hohen Luft-Flüssigkeits-Spiegeln (**Abb. B-6.46a**). Je nach Verteilungsmuster kann auf die Verschlusslokalisation geschlossen werden (**Abb. B-6.45**).
- **paralytischer Ileus:** In der **Abdomenübersichtsaufnahme** im Stehen oder in **Linksseitenlage** zeigen sich stehende Darmschlingen und geblähte Dick- und Dünndarmabschnitte mit Luft-Flüssigkeits-Spiegeln. Die Spiegel benachbarter Darmschlingen befinden sich hierbei in annähernd gleicher Höhe (**Abb. B-6.46b**).

Zeichen des Ileus in der **CT** sind – wie in der Abdomenübersichtsaufnahme – **distendierte, flüssigkeitsgefüllte Dünn- und/oder Dickdarmschlingen** mit **Spiegelbildungen**. Hinweisend für einen mechanischen Ileus sind außerdem **Kalibersprünge des Darmlumens** (z.B bei Bridenileus, Hernien, Volvulus, Invagination, Gallensteinileus). Darüber hinaus lassen sich Komplikationen wie Darmischämie (s. S. 464) nachweisen.

Radiologische Diagnostik:

- **mechanischer Ileus:** In der **Abdomenübersicht** oder **in Linksseitenlage** zeigen sich geblähte Darmabschnitte mit Luft-Flüssigkeits-Spiegeln (**Abb. B-6.45**, **Abb. B-6.46a**).
- **paralytischer Ileus:** Es zeigen sich stehende Darmschlingen und geblähte Darmabschnitte. Die Spiegel benachbarter Darmschlingen befinden sich in gleicher Höhe (**Abb. B-6.46b**).

Zeichen des Ileus in der **CT** sind **distendierte, flüssigkeitsgefüllte Dünn- und/oder Dickdarmschlingen** mit **Spiegelbildungen**.

B-6.45 Schematische Darstellung radiologischer Befunde bei mechanischem Ileus

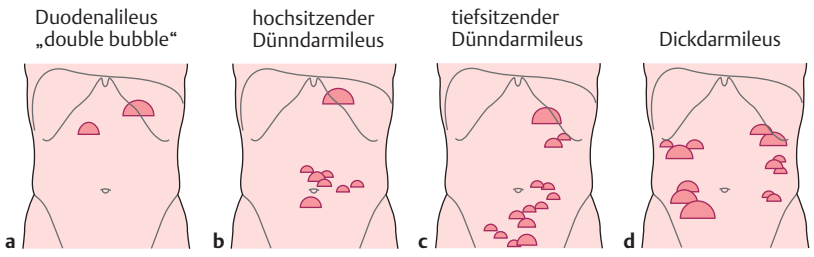

a Duodenalileus mit dem typischen „Double-bubble“-Phänomen.
b, c Hochsitzender (b) und tiefsitzender (c) Dünndarmileus. Die in der Regel multiplen Spiegel befinden sich im mittleren Abdomen, der Kolonrahmen ist frei (poststenotisch gasfreier Abschnitt).
d Dickdarmileus mit entsprechend dem Verlauf des Kolons (Kolonrahmen) lokalisierten Spiegeln.

B-6.46 Radiologische Befunde bei mechanischem (a) und paralytischem (b) Ileus

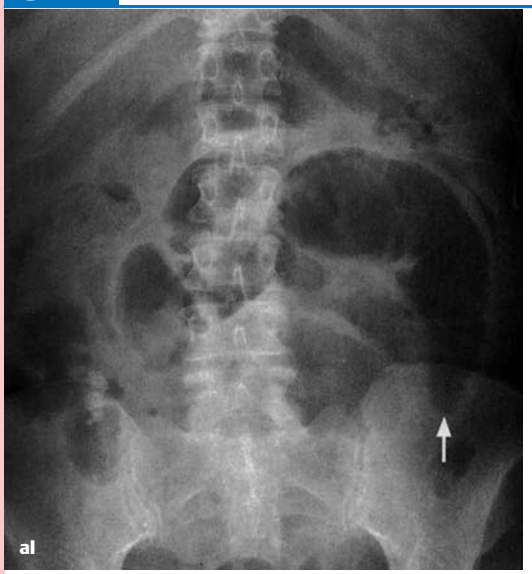

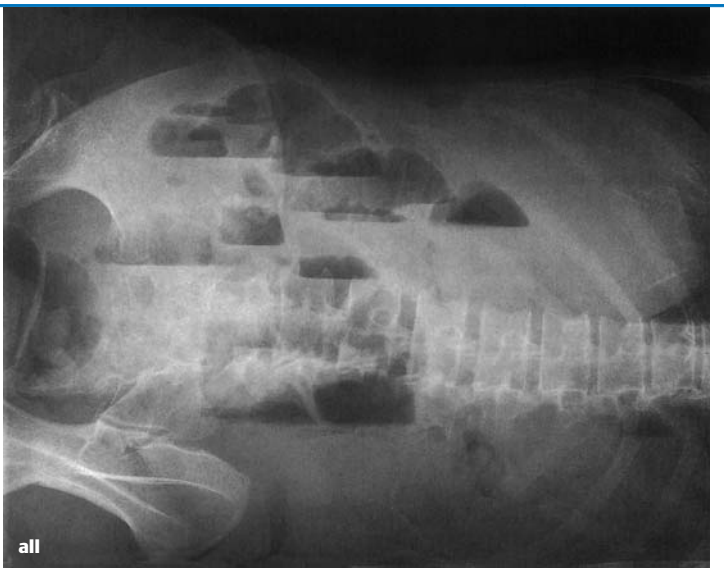

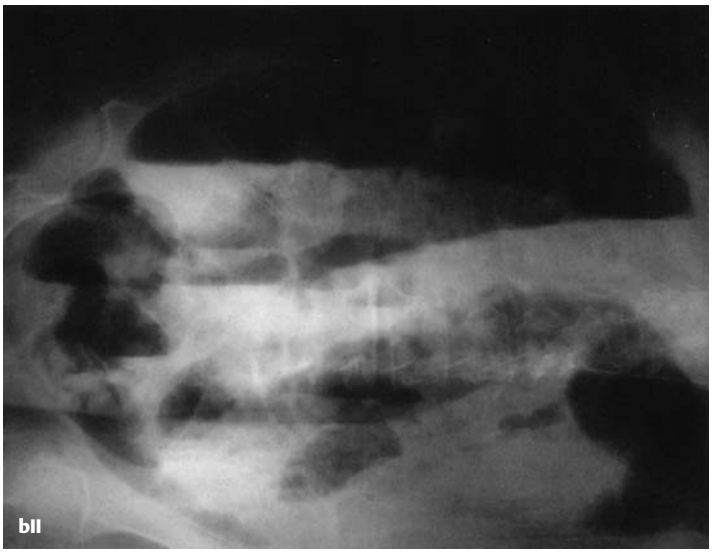

a **Mechanischer Ileus** durch Bride im Dünndarm.
aI Rückenlage: Hochgestellte Dünndarmschlinge (Pfeil) bei leerem Kolonrahmen.
aII Linksseitenlage: Ausgedehnte Spiegel im Verlauf des Dünndarms.
b Paralytischer Ileus durch Enterokolitis.
bI Rückenlage: Massive Aufweitung der Dünn- **und** Dickdarmschlingen.
bII Linksseitenlage: Spiegelbildungen. die gesamten Darmabschnitte betreffend.

7 Leber, biliäres System, Pankreas, Milz

7.1 Leber

Für die Abklärung von Lebererkrankungen steht eine Vielzahl invasiver und nicht invasiver diagnostischer Verfahren zur Verfügung. Wenn auch Sensitivität und Spezifität relativ niedrig liegen, wird die **Sonografie** immer noch als **erste Screeningmethode** sowohl bei fokalen als auch diffusen Lebererkrankungen eingesetzt. Ist eine potenzielle Läsion oder sonstige Leberveränderung sonografisch artdiagnostisch nicht einzuordnen, ist die CT zur weiteren Abklärung indiziert. Die biphasische CT nach Kontrastmittelgabe erlaubt vielfach die Differenzierung lebereigener Läsionen aufgrund spezifischen Kontrastverhaltens. Bei weiterhin unklarem Befund kann mit der MRT durch den zunehmenden Einsatz gewebespezifischer Kontrastmittel oft die Klärung herbeigeführt werden. Angiografie und Szintigrafie sind nur noch in Ausnahmefällen indiziert.
Ist eine definitive Diagnose allein bildgebend nicht zu erreichen, ist die Diagnosesicherung durch eine Biopsie unter Ultraschall- oder CT-Kontrolle anzustreben.

7.1.1 Radiologische Methoden

Abdomenübersichtsaufnahme

Methode: s. S. 434

Indikation: Zur primären Diagnostik der Leber ist die Abdomenübersichtsaufnahme nicht mehr indiziert.

Beurteilung: Gelegentlich zeigen sich auf Aufnahmen des Abdomens, die aus anderen Gründen angefertigt werden, Verkalkungen oder Luft in Projektion auf die Leber, die durch vielfältige Ursachen bedingt sein können (Verkalkungen z. B. durch Infektion mit Echinoccocus alveolaris, ältere Hämatome, seltene Tumoren wie das fibrolamelläre Karzinom; Luft in den Gallenwegen z. B. bei Z. n. biliodigestiver Anastomose).

Sonografie

Indikation: Die Sonografie steht am Anfang der bildgebenden Diagnostik der Leber.

Methode: Zur Untersuchung soll der Patient nüchtern sein und nicht geraucht haben, um eine maximale Füllung der Gallenblase zu gewährleisten. Üblicherweise werden **Real-time-Ultraschallscanner** verwendet mit Parallel- oder Curved-Array Schallköpfen, Sendefrequenzen von 3,5–5 MHz und Doppleroption für Flussmessungen. Je nach ihrer Lage werden die Oberbauchorgane von ventral, in rechts- oder linksangehobener Seitenlage oder von interkostal in tiefer Inspiration erfasst. Die Dokumentation erfolgt mittels Schallkopforientierung in Standardschnittebenen, bzw. bei pathologischen Befunden möglichst in zwei Ebenen. Pulse-wave- (PW) bzw. Farb-Doppler-Optionen gestatten die Detektion und Quantifizierung von Gefäßströmungen, können jedoch durch die begrenzte Eindringtiefe des Ultraschalls sowie bei langsamen Flussraten limitiert sein.
In den letzten Jahren wurde durch den sog. **kontrastverstärkten Ultraschall** eine deutlich differenzierte diagnostische Aussagekraft erreicht. Hierbei wird in eine periphere Vene ein Kontrastmittel injiziert, das aus kleinsten Gasbläschen, sog. „Microbubbles", besteht und in Echtzeit mit der Sonografie dargestellt werden kann. Im Gegensatz zu Jod- oder gadoliniumhaltigen Kontrastmitteln sind allergische Nebenwirkungen selten, des Weiteren haben diese Substanzen keinen nephrotoxischen Effekt.

Beurteilung: Zur Beurteilung wird die Echogenität, die Organbegrenzung, die Lagebeziehung zu anderen Organen, sowie u. U. die Atemverschieblichkeit herangezogen. Die **Echostruktur** der Leber (und auch der Milz, s. auch S. 527) soll **homogen**, lediglich von Gefäßen unterbrochen sein und **scharfe Organgrenzen** zeigen. Die Echogenität liegt etwas über der von Milz und Niere und steigt mit zunehmender Verfettung. Die Gallenblase (s. auch S. 491) zeigt sich als echoarme scharf begrenzte Struktur. Die normalen Gallenwege sind in der Leberpforte gut erkennbar und liegen hier ven-

7 Leber, biliäres System, Pankreas, Milz

7.1 Leber

Die **Sonografie** ist die **erste Screening-Methode** bei fokalen oder diffusen Lebererkrankungen. Lassen sich bestehende Leberveränderungen sonografisch nicht einordnen, ist die CT bzw. bei weiterem unklarem Befund die MRT indiziert.

Kann der Befund mit Bildgebung nicht eindeutig geklärt werden, wird eine Biopsie notwendig.

7.1.1 Radiologische Methoden

Abdomenübersichtsaufnahme

Methode: s. S. 434

Indikation: Keine Routineindikation.

Beurteilung: Gelegentlich zeigen sich als Nebenbefund einer Abdomenübersichtsaufnahme Verkalkungen oder Luft in Projektion auf die Leber.

Sonografie

Indikation: Meist Eingangsuntersuchung.

Methode: Üblicherweise werden **Real-time-Ultraschallscanner** verwendet. Je nach ihrer Lage werden die Oberbauchorgane von ventral, in rechts- oder linksangehobener Seitenlage oder von interkostal in tiefer Inspiration erfasst. In den letzten Jahren wurde durch den sog. **kontrastverstärkten Ultraschall** eine deutlich differenzierte diagnostische Aussagekraft erreicht.

Beurteilung: Limitierte Aussagekraft.
Die **Echostruktur** der Leber soll **homogen** sein und **scharfe Organgrenzen** zeigen. Die Echogenität liegt etwas über der von Milz und Niere und steigt mit zunehmender Verfettung. Hohe Untersucherabhängigkeit.

tral der Pfortader. Der normale Durchmesser des Ductus choledochus beträgt bis 6 mm und darf nach Cholezystektomie bis zu 10 mm weit sein. Obwohl die Ortsauflösung des Ultraschalls der der anderen Schnittbildverfahren gleich kommt bzw. sogar höher ist, ist die diagnostische Sensitivität und Spezifität bei der Beurteilung hepatischer Veränderungen limitiert. Dies liegt im Wesentlichen an der begrenzten Auflösung von Reflexionsunterschieden verschiedener Gewebe, der hohen Abhängigkeit von der Erfahrung der Untersucher sowie der eingeschränkten Reproduzier- und Standardisierbarkeit der Dokumentation.

Computertomografie

Computertomografie

Indikation und Methode: Differenzierung normaler Organstrukturen von pathologischen Gewebeveränderungen durch Dichteunterschiede, die durch jodhaltige KM noch verstärkt werden. Mehrschicht-Spiral-CT's scannen das Abdomen in 10–30 sec, während der Patient den Atem anhält.

Biphasischer Scan = State-of-the-art zur Untersuchung der Leber (**Abb. B-7.1**). Durch diese Untersuchungstechnik wird die Rate an entdeckten Läsionen sowie die artdiagnostische Einordnung deutlich verbessert.

Indikation und Methode: Die Differenzierung normaler Organstrukturen von pathologischen Gewebeveränderungen gelingt durch die Dichteunterschiede der verschiedenen Gewebekomponenten, wobei diese Unterschiede durch i. v. applizierte jodhaltige Kontrastmittel noch verstärkt werden. Moderne Mehrschicht-Spiral-CT's scannen das gesamte Abdomen in einem Scandurchgang vom Zwerchfell bis zur Symphyse in 10–30 Sekunden, während der Patient den Atem anhält. Hierdurch wird das Abdomen lückenlos erfasst und Bewegungsartefakte weitgehend ausgeschlossen.
Um der komplexen hepatischen Perfusion gerecht zu werden, soll die Leber sowohl in der **arteriell-dominanten** (ca. 15–20 sec nach Kontrastmittelinjektion) sowie der **portalvenösen Phase** (ca. 50–70 sec nach Kontrastmittelinjektion) untersucht werden. Da sich die meisten Tumoren der Leber in ihrem Perfusionsverhalten vom umgebenden normalen Lebergewebe unterscheiden, wird durch diese Untersuchungstechnik die Rate an entdeckten Läsionen sowie die artdiagnostische Einordnung deutlich verbessert. Diese sog. **biphasische, kontrastmittelverstärkte CT** der Leber gilt derzeit als die Standard-CT-Untersuchung (**Abb. B-7.1**). Zusätzliche Untersuchungsphasen wie ein nativer oder später Scan bleiben seltenen Fragestellungen vorbehalten (z. B. Nachweis von Verkalkungen oder Blutungen, interstitiellem Spätenhancement z. B. bei cholangiozellulären Karzinomen).

Beurteilung: Normal sind Dichtewerte von 40–60 HE. In der **früharteriellen** Phase erscheinen die **Leberarterien hyperdens**,

Beurteilung: Die normale Leber weist Dichtewerte zwischen 40–60 HE auf. In der **früharteriellen** Kontrastierungsphase erscheinen die **Leberarterien hyperdens** (d. h. hell), die Portalgefäße noch hypodens (d. h. dunkel). In der **portalvenösen**

B-7.1 Biphasischer CT-Scan

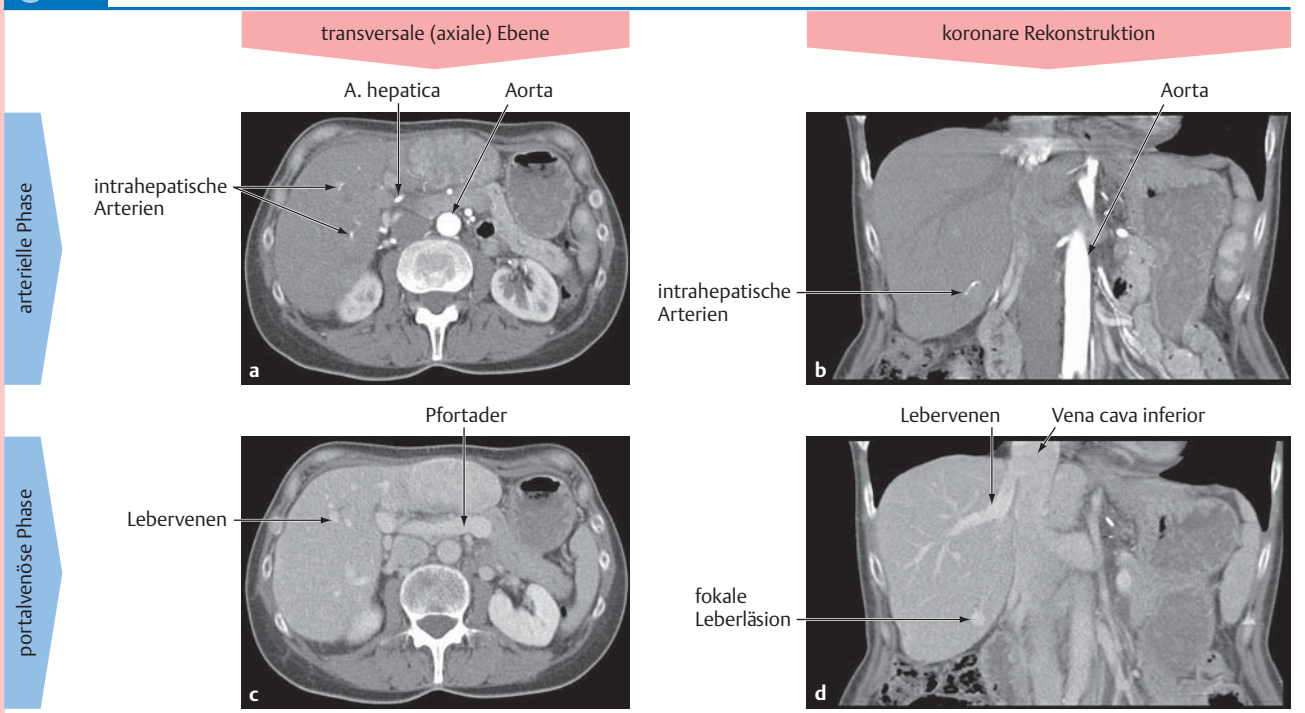

Ein biphasischer Scan der Leber besteht typischerweise aus einer arteriell-dominanten Phase und einer portalvenösen Phase. Bei der **arteriellen Phase** (**a** und **b**) stellen sich die Aorta, die A. hepatica, sowie die intrahepatischen Arterien kontrastiert dar. Während der **portalvenösen Phase** (**c** und **d**) sind die Pfortader sowie die Lebervenen kontrastiert.

Phase zeigen sich die **Pfortaderäste** dann **hyperdens**, während Leberarterien und Parenchym nahezu isodens erscheinen (**Abb. B-7.1**). Beim nüchternen Patienten ist die Gallenblase als scharf begrenzte, rundlich-ovaläre, hypodense Struktur erkennbar. Die Gallenblasenwand darf ein zartes Kontrastmittelenhancement und eine maximale Dicke von 2 mm zeigen. Die intrahepatischen Gallenwege kommen normalerweise nicht zur Darstellung, wohingegen der Ductus choledochus als hypodense Struktur im Pankreaskopfbereich erkennbar ist (s. auch S. 494).

die Portalgefäße hypodens, in der **portalvenösen** Phase zeigen sich die **Pfortaderäste** dann **hyperdens**, Leberarterien und Parenchym nahezu isodens (**Abb. B-7.1**).

Magnetresonanztomografie

Indikation und Methode: Die MRT wird zur Problemlösung unklarer Befunde herangezogen. Die ursprünglichen Limitationen der MRT in der Abdomendiagnostik wie Herz-, Gefäß-, Darm- und Atembewegungen wurden mittlerweile durch „schnelle" Sequenzen, die Bildakquisitionen während einer Atemanhaltephase erlauben, sowie Atem- und Herztriggerungen überwunden.

Der Gewebekontrast lässt sich durch die Verwendung intravaskulärer, unspezifischer extrazellulärer (Gadolinium-Chelate) sowie **gewebespezifischer Kontrastmittel** (z. B. Gadolinium-EOB-DTPA, Primovist oder Gadolinium-BOPTA, MultiHance) steigern bis hin zu Funktionsaussagen, da sich diese Kontrastmittel durch die Affinität zu den Hepatozyten auszeichnen und in der Spätphase teilweise über das biliäre System ausgeschieden werden. Durch die Verwendung von gewebespezifischen, hepatobiliären Kontrastmitteln kann sowohl die Erkennungsrate (Detektion) von kleinen Metastasen verbessert als auch Zusatzinformation zur artdiagnostischen Zuordnung (Charakterisierung) von unklaren soliden Leberläsionen eingeholt werden. Ein Vorteil der beiden am häufigsten verwendeten Substanzen Gadolinium-EOB-DTPA und Gadolinium-BOPTA ist, dass sie als i. v.-Bolus verabreicht werden können und sowohl eine Aussage über die Vaskularisation von Läsionen machen (ähnlich den unspezifischen extrazellulären KM) als auch die oben erwähnte Zusatzinformation in der hepatobiliären Phase (Phase der Ausscheidung in die Gallengänge) liefern.

Magnetresonanztomografie

Indikation und Methode: Sie dient der Problemlösung unklarer Befunde.

Gewebespezifische Kontrastmittel, die selektiv in Hepatozyten aufgenommen werden (z. B. Gadolinium-EOB-DTPA, Primovist oder Gadolinium-BOPTA, MultiHance), erhöhen die Aussagekraft der MRT.

Beurteilung: Die Signalintensität der Leber auf nativen T1-gewichteten (T1w) und T2-gewichteten (T2w) Aufnahmen entspricht in etwa der der Milz. Je nach verwendeter Sequenz können Gefäße dunkel oder hell zur Darstellung kommen. Auch die nicht dilatierten Gallenwege zeigen sich schon auf stark T2w Aufnahmen mit kräftigem Signal. Nach der i. v.-Gabe von extrazellulären Kontrastmitteln entspricht das Kontrastverhalten der Leber auf T1w Aufnahmen dem der Leber in der CT nach Kontrastmittelgabe. Durch die Verwendung von gewebespezifischen Kontrastmitteln können bestimmte Zellpopulationen der Leber kontrastiert werden. Nach Gabe von Hepatozyten-spezifischem Kontrastmittel kommt es in der Spätphase zu einem Signalanstieg von normalem Lebergewebe, während Gewebe, die keine Hepatozyten enthalten (z. B. Zysten, schlecht differenziertes HCC, Metastasen), kein Kontrastmittel aufnehmen und somit hypointens erscheinen.

Beurteilung: Die Signalintensität der Leber auf nativen T1w und T2w Aufnahmen entspricht in etwa der der Milz. Durch die Verwendung von gewebespezifischen Kontrastmitteln können bestimmte Zellpopulationen der Leber kontrastiert werden.

7.1.2 Leitbefunde – vom radiologischen Befund zur Diagnose

Typische bildgebende Befunde hepatischer Erkrankungen und mögliche Differenzialdiagnosen zeigt **Tab. B-7.1**.

7.1.2 Leitbefunde – vom radiologischen Befund zur Diagnose

s. **Tab. B-7.1**.

7.1.3 Wichtige Krankheitsbilder – von der Diagnose zum Befund

Lage- und Formanomalien

Lage- und Formanomalien der Leber, die in der Regel als Zufallsbefund in der Sonografie oder CT erhoben werden, sind selten und kommen z. B. als Sinistroposition beim Situs inversus vor. Neben der klinisch belanglosen hepatodiaphragmalen Kolonterposition (Chilaiditi-Syndrom) lassen sich mehrere Varianten der Größenausprägung der Leberlappen finden, angefangen von einer vollständigen Rechtslage der Leber bis hin zu einem im Vergleich zum rechten Leberlappen deutlich vergrößerten linken Leberlappen.

Von diesen Formvarianten werden die echten morphologischen Anomalien unterschieden, zu denen die Agenesie des rechten oder linken Leberlappens und akzessorische Lappen gehören (Riedel-Lappen).

7.1.3 Wichtige Krankheitsbilder – von der Diagnose zum Befund

Lage- und Formanomalien

Sie sind selten. Unterschieden werden Formvarianten von echten morphologischen Anomalien.

B-7.1 Typische bildgebende Befunde und Differenzialdiagnosen

typische Diagnose	Sonografie	CT	MRT	Differenzialdiagnose
Fettleber	normal bis homogen echoreich	normale bis verminderte Dichte, normale KM-Aufnahme	normales Signalverhalten, mäßig erhöhtes Signal in T1- und T2w, deutlicher Signalverlust in der T1-opposed-Phase	normale, altersabhängige Leberzellverfettung
Zirrhose	normale bis inhomogene Echotextur	normale bis inhomogene, teils nodulär erscheinende Dichte, inhomogene KM-Aufnahme	inhomogene Signalintensität in T1- und T2w, inhomogene KM-Aufnahme	Morbus Wilson, sonstige Speicherkrankheiten, beachte Zeichen der portalen Hypertension
Hämochromatose	normale Echotextur	erhöhte Dichte	deutlicher Signalverlust in T1- und T2w	
Hämangiom	echoreich, scharf berandet, gelappt	peripher noduläre Kontrastierung, von peripher nach zentral zunehmend (sog. Irisblenden-Phänomen)	signalarm in T1w, signalreich in T2w, nach KM wie in CT	bei atypischen Hämangiomen (ca. 30 %) DD Metastase
Zyste	echofrei, scharf begrenzt mit dorsaler Schallverstärkung	wasseräquivalente Dichtewerte, keine KM-Aufnahme	signalarm in T1w, sehr signalreich in T2w, KM-Verhalten wie CT	in nativer CT und MRT Hämangiom
FNH	isoechogen gegenüber normalem Lebergewebe	isodens im nativen Scan, Pseudokapsel möglich, kräftige arterielle KM-Aufnahme, Auswaschen und nur noch geringe KM-Aufnahme im portalvenösen oder späteren Scan, Nidus dichtegemindert erkennbar	nur geringer Signalunterschied in T1- und T2w, KM-Verhalten wie in CT, kräftige Speicherung von lebergewebespezifischen KM	HCA, fibrolamelläres Karzinom (selten), beachte Multifokalität, begleitendes Vorkommen von Hämagiomen möglich
Leberadenom (HCA)	isoechogen gegenüber normalem Lebergewebe	isodens bis leicht hypodens im nativen Scan, sehr frühe, kräftige arterielle KM-Aufnahme (sog. Blush), rascheres Auswaschen als bei FNH und nur noch geringe KM-Aufnahme im portalvenösen oder späteren Scan	relativ hohes Signal in T1- und T2w (abh. von Fettgehalt), Signalverlust in T1w bei „fettunterdrückenden" Sequenzen, KM-Verhalten wie in CT, geringe Speicherung von lebergewebespezifischen KM	makroregenerativer Knoten, FNH, HCC
HCC	echoinhomogen, meist schwer detektierbar in Zirrhose	im arteriell-dominanten Scan hypervaskularisiert, geringer oder fehlender Dichteunterschied in portalvenöser Phase	inhomogene Signalintensitäten in T1- und T2w (abhängig von Differenzierung und Degeneration) und inhomogene KM-Aufnahme (wie in CT)	Varianten des HCC, fibrolamelläres Karzinom, in nichtzirrhotischer Leber Metastase
cholangiozelluläres Karzinom	normal bis inhomogen echoarm/echoreich, dilatierte Gallenwege	normale bis „unruhige" Dichte, mäßige KM-Aufnahme auf späten Scans, dilatierte Gallenwege	normale bis „inhomogene" Signalintensitäten in T1- und T2w, späte KM-Aufnahme, meist dilatierte Gallenwege in MR-Cholangiografie Sequenzen	Metastase, selten HCC beachte: Klatskin-Tumoren manchmal nur in MRCP erkennbar
Metastasen	normale Echogenität, echoarm/echoreich, tumorunspezifische Muster: z. B. „Target"	hypo-, iso-, hypervaskularisiert im arteriell oder portalvenösen Scan, KM-Auswaschen auf späten Scans typisch	mäßig signalarm in T1w, signalreich in T2w (weniger als Zyste oder Hämangiom), KM-Verhalten wie in CT, keine Aufnahme von lebergewebespezifischen KM	HCC in nichtzirrhotischer Leber

HCA hepatozelluläres Adenom, HCC hepatozelluläres Karzinom, FNH fokalnoduläre Hyperplasie, MRCP Magnetresonanz-Cholangiopankreatikografie

Diffuse Lebererkrankungen

Fettleber

Ätiologie: Altersbedingte vermehrte Fettspeicherung in den Leberzellen oder durch toxische, ischämische, infektiöse oder metabolische Schädigungen bedingt.

Diffuse Lebererkrankungen

Fettleber

Ätiologie: Eine diffuse oder fokale Leberzellverfettung kann Ausdruck einer altersbedingten vermehrten Fettspeicherung in der Leberzelle sein oder sich infolge verschiedener toxischer (Alkohol), ischämischer, infektiöser (Hepatitis) oder metabolischer (Diabetes mellitus) Schädigungen ausbilden.

B-7.2 Fettleber

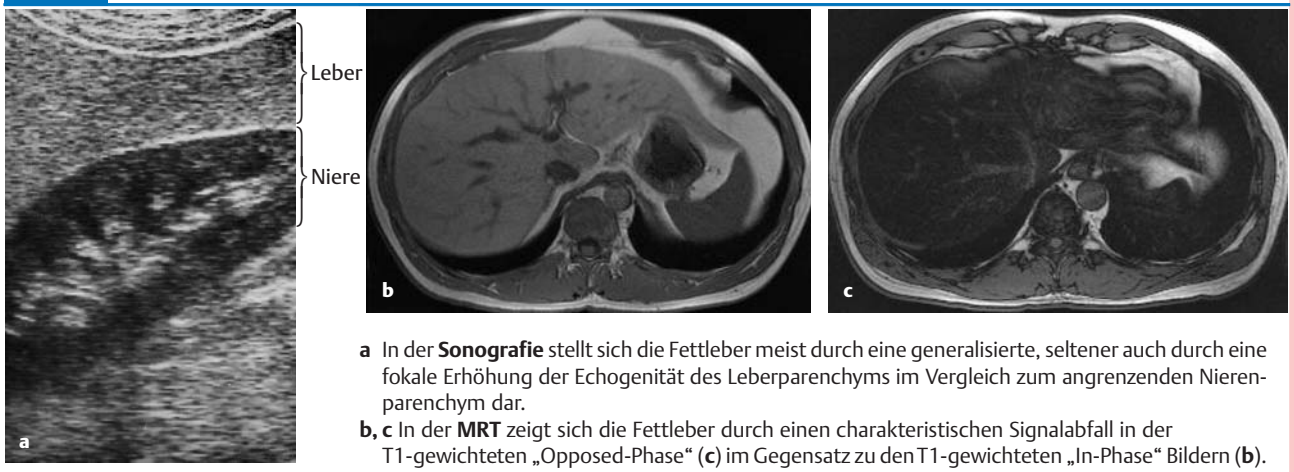

a In der **Sonografie** stellt sich die Fettleber meist durch eine generalisierte, seltener auch durch eine fokale Erhöhung der Echogenität des Leberparenchyms im Vergleich zum angrenzenden Nierenparenchym dar.
b, c In der **MRT** zeigt sich die Fettleber durch einen charakteristischen Signalabfall in der T1-gewichteten „Opposed-Phase" (**c**) im Gegensatz zu den T1-gewichteten „In-Phase" Bildern (**b**).

Klinik: Bei der Fettleber fehlen klinische Beschwerden.

Diagnostisches Vorgehen: Häufig sono- oder computertomografisch nicht erkennbar oder Zufallsbefund. Die MRT besitzt den höchsten diagnostischen Wert zur Erkennung der Fettleber.

Radiologische Diagnostik: Sonografisch fällt, im Vergleich zur angrenzenden Niere, eine erhöhte Echogenität auf (**Abb. B-7.2**), während **computertomografisch** die Leber im Vergleich zur Milz hypodens erscheint und sich intrahepatische Gefäße schon im Nativscan abgrenzen. In der **MRT** kann mit speziellen Sequenztechniken (In- und Opposed-Phase), der Fettgehalt in der Leber genau dargestellt werden. Diese Techniken beruhen auf dem unterschiedlichen Verhalten von Wasserstoffprotonen, je nachdem, ob sie in Wasser- oder Fettmolekülen gebunden sind.

Klinik: keine.

Diagnostisches Vorgehen: Häufig in Sonografie und CT nicht erkennbar oder Zufallsbefund. Die MRT besitzt den höchsten diagnostischen Wert zur Erkennung der Fettleber.

Radiologische Diagnostik: Sonografisch erhöhte Echogenität im Vergleich zur angrenzenden Niere (**Abb. B-7.2**). In der **CT** ist die Leber im Vergleich zur Milz hypodens.

Leberzirrhose

► Definition. Chronische Lebererkrankung, die mit diffuser Parenchymnekrose und reaktiver Fibrose und nodulärer Regeneration einhergeht. In bis zu 70 % ist Alkoholabusus ursächlich.

Leberzirrhose

► Definition.

Klinik: Für das Vorliegen einer Leberzirrhose sprechen Leistungsabfall, Gewichtsab- und Bauchumfangszunahme, charakteristische Hautveränderungen (z. B. Spider nävi), evtl. Ikterus und Pruritus. Neben den die Klinik bestimmenden Allgemeinveränderungen erfährt die Leber einen strukturellen und morphologischen Wandel. Letztlich steigt, durch die intrahepatische Abflussbehinderung, der Druck im Pfortadersystem (s. auch S. 538). Eröffnung und variköse Erweiterung von Pfortaderkollateralen, Splenomegalie, Aszites sowie arterio-portale Kurzschlussverbindungen sind die Folge.

Klinik: Leistungsabfall, Gewichtsab- und Bauchumfangszunahme, evtl. Ikterus und Pruritus. Durch den strukturellen Wandel der Leber entwickelt sich letztlich eine portale Hypertension mit all ihren Folgen (s. a. S. 538).

Diagnostisches Vorgehen: Da die Leberzirrhose bei offensichtlichen klinischen Zeichen im Regelfall keine radiologische Diagnose ist (der eigentliche Parenchymumbau ist mit den bildgebenden Verfahren nur bedingt erfassbar), besteht die Hauptaufgabe der bildgebenden Diagnostik darin, insbesondere mittels CT und MRT, Komplikationen auf dem Boden der Zirrhose (z. B. hepatozelluläre Karzinome, komplette Flussumkehr in der Pfortader) festzustellen (**Abb. B-7.3**). Die Angiografie ist zur reinen Diagnostik der vaskulären Situation innerhalb der Leber vielfach nicht mehr nötig. Vielmehr wird sie gezielt interventionell therapeutisch im Rahmen einer Varizenokklusion und portosystemischen Shuntanlage (transjugulärer intrahepatischer portosystemischer Shunt = TIPS) eingesetzt. Bei der letztgenannten Intervention wird minimal-invasiv eine „Kurzschlussverbindung" zwischen einer Lebervene und dem intrahepatischen Pfortaderhauptstamm durch eine Katheter-gesteuerte Punktion hergestellt und durch einen Stent stabilisiert. Durch diese Maßnahme wird der Pfortaderfluss über die Lebervene in die Vena cava abgeleitet, wodurch sich der Druck im Pfortadersystem senkt.

Diagnostisches Vorgehen: Die Diagnose wird primär klinisch gestellt. Die Sonografie ist diagnostisch nicht ausreichend. CT und MRT dienen insbesondere zur Detektion des HCC als Komplikation der Zirrhose (**Abb. B-7.3**).

B-7.3 Leberzirrhose

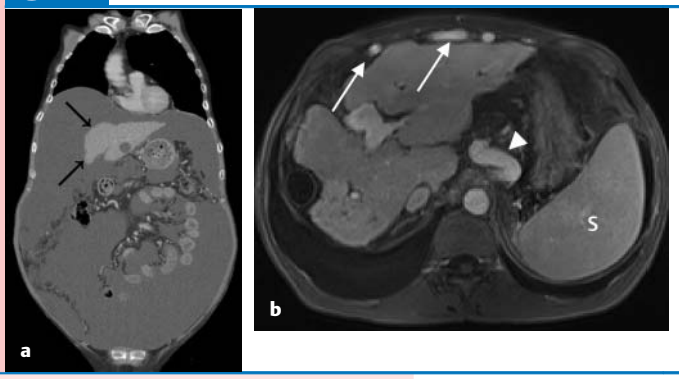

a In der **koronaren CT** zeigt die Leber zirrhotische Veränderungen, im Sinne eines verringerten Lebervolumens und einer höckerigen Organoberfläche (Pfeile). Des Weiteren besteht bei diesem Patienten ein Aszites, der sekundär aufgrund der Leberzirrhose und der portalen Hypertension entstand.
b In den **T1-gewichteten MRT-Aufnahme** eines anderen Patienten stellt sich ebenfalls eine irreguläre Organoberfläche dar. Aufgrund der portalen Hypertension bestehen hier ausgeprägte Kollateralkreisläufe an der ventralen Bauchwand (Pfeile), die Pfortader sowie die Milzvene (Pfeilspitze) stellen sich dilatiert dar und es besteht eine Splenomegalie (S).

B-7.4 Regeneratknoten bei Leberzirrhose

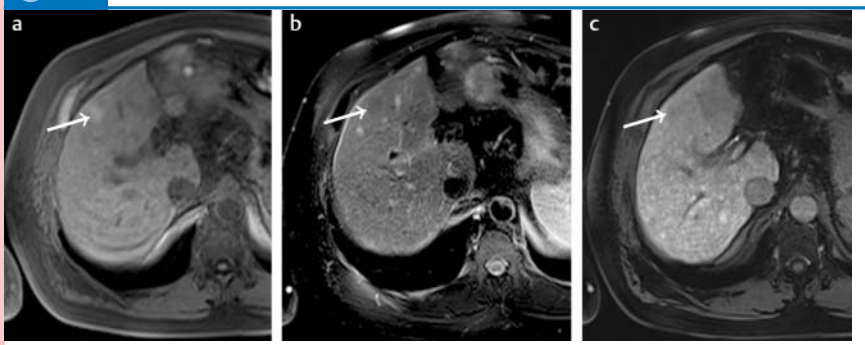

In den **MRT**-Aufnahmen ist ein subkapsulär gelegener Regeneratknoten im Bereich der anterolateralen Leber sichtbar (Pfeil), der in der **T1-gewichteten** Aufnahme hyperintens (**a**) und in der **T2-gewichteten** fettgesättigte Aufnahme hypointens (**b**) zur Darstellung kommt. In der **T1-gewichteten Spätphase** zeigt diese Läsion nach Gabe von hepatozytenspezifischem **Kontrastmittel** ein Enhancement (**c**), was gegen ein HCC und für einen Regeneratknoten spricht. Zusätzlich zeigen sich hier zahlreiche kleine Knoten, die sogar eine vermehrte Aufnahme des leberspezifischen Kontrastmittels zeigen im Sinne von weiteren Regeneratknoten.

Radiologische Diagnostik: In der **Sonografie** stellt sich das Parenchym echoreicher dar. In der **CT** und **MRT** können die nodulären Veränderungen erkennbar sein. Perfusionsbedingt finden sich oft ein hypertrophischer Lobus caudatus und linker Leberlappen. Die Abgrenzung von Makroregeneratknoten zu hepatozellulären Adenomen oder Karzinomen kann schwierig sein (**Abb. B-7.4**).

Radiologische Diagnostik: Während sich in der **Sonografie** das Leberparenchym allenfalls gering echoreicher – als physiologischer – weise (im Vergleich zum angrenzenden Nierenparenchym) und unruhig darstellt, sind die nodulären Veränderungen gelegentlich in der **CT**, jedoch vor allem in der **MRT** erkennbar. Durch den mikro- oder makronodulären Umbau wird die Leberoberfläche höckrig. Perfusionsbedingt hypertrophiert der Lobus caudatus und der linke Leberlappen, während Lobus quadratus und rechter Leberlappen atrophieren. Durch Fetteinlagerung treten Leberpforte und Fissuren prominent hervor. Makroregeneratknoten können differenzialdiagnostische Schwierigkeiten bezüglich der Abgrenzung zu hepatozellulären Adenomen oder Karzinomen bereiten. Diese makrostrukturellen Veränderungen sowie mögliche Aszitesbildungen bei fortgeschrittenem Leberfunktionsverlust sind mit allen bildgebenden Verfahren erfassbar (**Abb. B-7.4**).

Speicherkrankheiten

Speicherkrankheiten der Leber wie **Hämochromatose** (**Abb. B-7.5**), **Morbus Wilson, Glykogenspeicherkrankheiten, Morbus Gaucher** oder **Amyloidose** sind **meist Zufallsbefunde**. CT und MRT dienen der Detektion des HCC als Komplikation der im Verlauf auftretenden Zirrhose.

Speicherkrankheiten

Speicherkrankheiten der Leber werden meist als Zufallsbefund festgestellt. CT und MRT dienen der Detektion eines HCC, welches sich als Komplikation der im Verlauf auftretenden Zirrhose entwickeln kann.

Die Eisenablagerungen bei der primären und sekundären **Hämochromatose** führen in der CT zu signifikanten Dichteerhöhungen des Leberparenchyms und in der MRT (unabhängig von der Wichtung) zu typischen Signalverlusten (**Abb. B-7.5**). Demgegenüber finden sich beim **Morbus Wilson** (Kupferspeicherkrankheit), bei den **Glykogenspeicherkrankheiten** und dem **Morbus Gaucher** nur unspezifische bzw. in den Spätstadien zirrhoseäquivalente Veränderungen (s. S. 477). Gleiches gilt für die seltene **Amyloidose** der Leber, bei der lediglich die Szintigrafie die Amyloidablagerungen im Sulfurkolloid-Scan als Speicherdefekte, die im ^{99m}Tc-Scan aufgefüllt werden, detektieren kann.

B-7.5 Hämochromatose

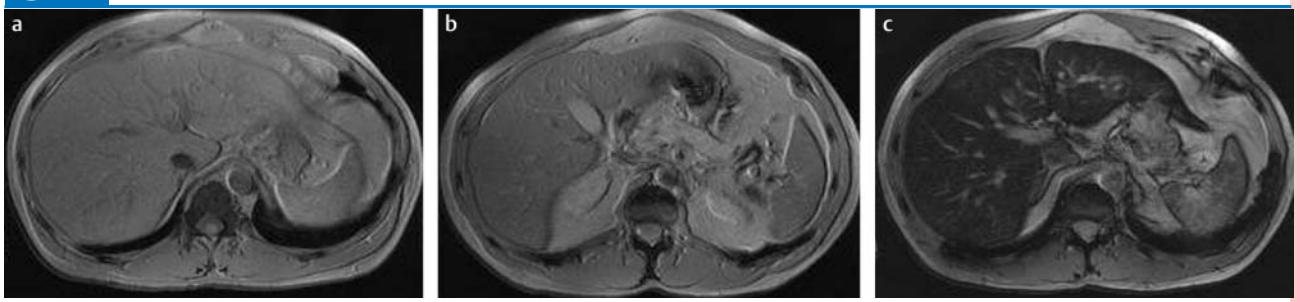

Zur semiquantitativen Bestimmung des Eisengehaltes der Leber können in der MRT Sequenzen mit unterschiedlicher Eisenwichtung durchgeführt werden. Hierbei werden sog. T2*-Sequenzen mit unterschiedlichen Echozeiten gewählt, die bei Eisenspeicherung einen deutlichen Signalabfall zeigen (a, b, c). Je länger die Echozeit ist, desto stärker der T2*-Effekt und desto ausgeprägter der durch Eisen bedingte Signalabfall. Bei diesem Patienten kommt es aufgrund der ausgeprägten Eisenablagerungen bei primärer Hämochromatose zu einem ausgeprägten Signalabfall, d. h. die Leber stellt sich hier mit zunehmender Echozeit (a, b, c) zunehmend dunkler dar.

Benigne Tumoren

Siehe **Tab. B-7.2**.

Benigne Tumoren

s. **Tab. B-7.2**.

B-7.2 Übersicht: benigne und maligne Lebertumoren

Ursprung	benigne	maligne
hepatozellulär	▪ hepatozelluläres Adenom ▪ hepatozelluläre Hyperplasie: – fokal nodulär (FNH) – nodulär regenerativ (NRH) – makroregenerative Knoten	▪ hepatozelluläres Karzinom (HCC): – typisches HCC – Klarzell-HCC – Riesenzell-HCC – juveniles HCC ▪ Karzinosarkom ▪ fibrolamelläres Karzinom ▪ Hepatoblastom ▪ sklerosierendes Leberkarzinom
cholangiozellulär	▪ Leberzysten: – einfache Zysten – kongenitale Leberfibrose – polyzystische Leber ▪ biliäre Zystadenome ▪ Gallengangsadenom	▪ Cholangiokarzinom ▪ Zystadenokarzinom
mesenchymal	▪ Hämangiom ▪ Hamartom ▪ infantiles Hämangioendotheliom ▪ mesenchymales Hamartom (kindlich) ▪ Lymphangiom ▪ Lipom, Angiomyolipom, Myelolipom, Leiomyom, Fibrom ▪ heterotopes Gewebe: – von Nebenniere – von Pankreas	▪ Angiosarkom ▪ epitheloides Hämangioendotheliom (kindlich) ▪ Leiomyosarkom ▪ Fibrosarkom ▪ malignes fibröses Histiozytom ▪ primäres Lymphom ▪ primäres Leberzellosteosarkom
sekundär		▪ Metastasen ▪ Lymphom

Hämangiome

Hämangiome

Kavernöse Hämangiome sind die häufigsten benignen Leberläsionen im Erwachsenenalter mit einer Inzidenz bis zu 15 %. Sie treten solitär oder multipel auf mit Bevorzugung von subkapsulärer oder septennaher Lage. Die aus großen vaskulären Höhlen und Bindegewebe zusammengesetzten Tumoren sind meist nicht größer als 5 cm, wobei Riesenhämangiome mit einem Durchmesser von bis zu 30 cm vorkommen können.

Klinik: Häufig Zufallsbefund ohne Krankheitswert bei Staging- oder Screening-Untersuchungen. Einblutungen, Thrombosierungen, Verkalkungen und Fibrosierungen sind möglich.

Klinik: Häufiger Zufallsbefund ohne Krankheitswert.

B-7.6 Hämangiom

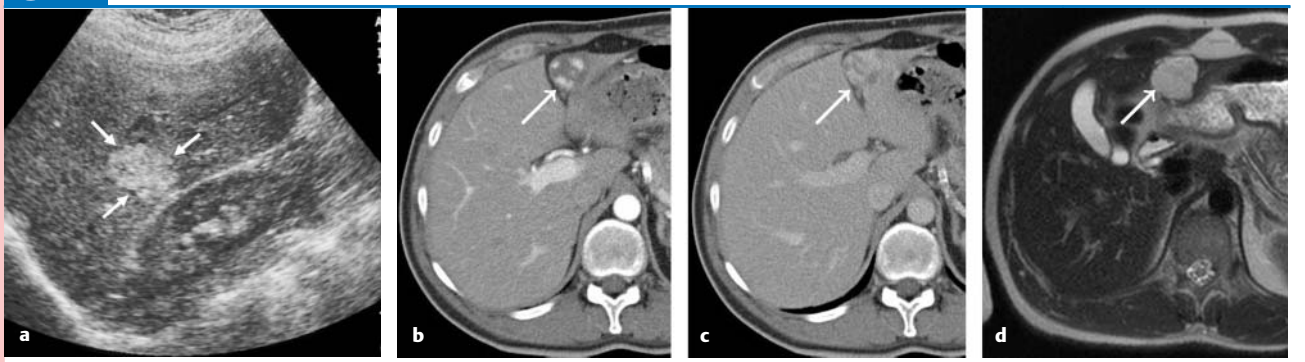

a Sonografie: typischerweise echoreiches, scharf und teilweise gelappt begrenztes Hämangiom (Pfeile).
b, c CT: peripher noduläres KM-Enhancement in der arteriellen Phase (**b**); zentripedales Enhancment in der venösen Phase (**c**), wobei auch die zentralen Anteile Kontrastmittel aufnehmen (sog. Irisblenden-Phänomen).
d MRT: In T2-gewichteten Aufnahmen zeichnet sich das Hämangiom durch ein hyperintenses Signal zum umliegenden Lebergewebe aus.

Diagnostisches Vorgehen: Schnittbildverfahren bieten eine hohe diagnostische Sicherheit, so dass auf weitere diagnostische Maßnahmen in der Regel verzichtet werden kann.

Radiologische Diagnostik:

Sonografisch meist echoreich, rundlich bis gelappt und scharf berandet (**Abb. B-7.6a**).

In der **CT** zeigt sich in ca. 60 % das sog. **Irisblenden-Phänomen**, das beweisend für ein Hämangiom ist (**Abb. B-7.6b, c**).

Lassen Sonografie und CT keine eindeutige Schlussfolgerung zu, kann die **MRT** die Diagnose sichern: T2w Aufnahmen zeigen ein **charakteristische helle Läsion (Abb. B-7.6d).**

Diagnostisches Vorgehen: Da mit den Schnittbildverfahren eine so hohe diagnostische Sicherheit erreicht wird, sind die Angiografie, die lakunenartige Kontrastmitteldepots (sog. „Cotton-whool-Muster") ohne maligne Gefäßtransformationen und arteriovenöse Shunts zeigt, ebenso wie nuklearmedizinische Verfahren zur Hämangiomdiagnostik kaum noch indiziert.

Radiologische Diagnostik:

Sonografisch erscheinen Hämagiome in ca. 80 % echoreich, rundlich bis gelappt, scharf berandet, ohne Gefäßverdrängung, und ohne bzw. mit nur geringer dorsaler Schallverstärkung. Differenzialdiagnostisch kommen Metastasen, hepatozelluläre Karzinome oder Lipome in Betracht (**Abb. B-7.6a**).

In der **CT** zeigt sich beim Hämagiom typischerweise ein peripher noduläres KM-Enhancement in der früharteriellen Perfusionsphase mit zunehmender „Kontrastauffüllung" der Läsion im portalvenösen Scan. In der mehrphasigen CT ist in etwa 60 % eine zum Zentrum der Läsion hin gerichtete Kontrastmittelaufnahme (sog. **Irisblenden-Phänomen**) zu finden, was als beweisend für ein Hämangiom gilt (**Abb. B-7.6b, c**). Abhängig vom Grad der thrombotischen Degeneration können Hämangiome jedoch auch nach Kontrastmittelapplikation hypodens bleiben, was die Abgrenzung zu malignen Läsionen erschweren kann.

Lassen Sonografie und CT keine eindeutige Schlussfolgerung zu, so kann häufig schon die native **MRT** die Diagnose sichern. Auf T2-gewichteten Aufnahmen zeigt das Hämangiom ein **charakteristisches, leuchtend helles Signal,** das im Gegensatz zu malignen Läsionen mit längeren Echozeiten zunimmt (**Abb. B-7.6d**). Das dynamische Kontrastverhalten nach bolusartiger Kontrastmittelgabe entspricht dem bei der CT (d. h. ebenfalls zentripedales KM-Enhancement).

Fokal noduläre Hyperplasie (FNH)

Die FNH ist der zweithäufigste benigne Leberzelltumor.

Klinik: Meist Zufallsbefund, extrem selten Einblutungen, evtl. Oberbauchschmerzen.

Diagnostisches Vorgehen: Der meist aus einer Sonografie resultierende Befund einer „unklaren" Raumforderung der Leber kann meist durch das typische Kontrastverhalten einer FNH in der CT oder MRT geklärt werden, ansonsten ggf. Biopsie.

Fokal noduläre Hyperplasie (FNH)

Die fokal noduläre Hyperplasie ist der zweithäufigste benigne Lebertumor. Seine Inzidenz beträgt etwa 8 % mit Prädilektion für das weibliche Geschlecht. Die Assoziation mit der Einnahme oraler Kontrazeptiva wurde beschrieben, wird jedoch aktuell abgelehnt. Histopathologisch handelt es sich um eine regionäre Hyperplasie aller Lebergewebebestandteile, die durch eine Gefäßanomalie im Zentrum der Läsion initiiert wird. Bemerkenswert ist das assoziierte Vorkommen mit Hämangiomen.

Klinik: Die FNH stellt meist einen Zufallsbefund dar. Äußerst selten kommt es zu Einblutungen oder Nekrosen, die mit unspezifischem Oberbauchschmerz verbunden sein können.

Diagnostisches Vorgehen: Der meist aus einer Sonografie resultierende Befund einer „unklaren" Raumforderung der Leber, typischerweise bei einer jüngeren Patientin, kann in 80–90 % der Fälle durch das typische Kontrastverhalten einer FNH in der CT oder MRT geklärt werden. Sollten dennoch Unklarheiten bestehen bleiben, ist die Klärung durch Biopsie anzustreben. Angiografie und nuklearmedizinische Verfahren

B-7.7 Fokal noduläre Hyperplasie (FNH) in der MRT

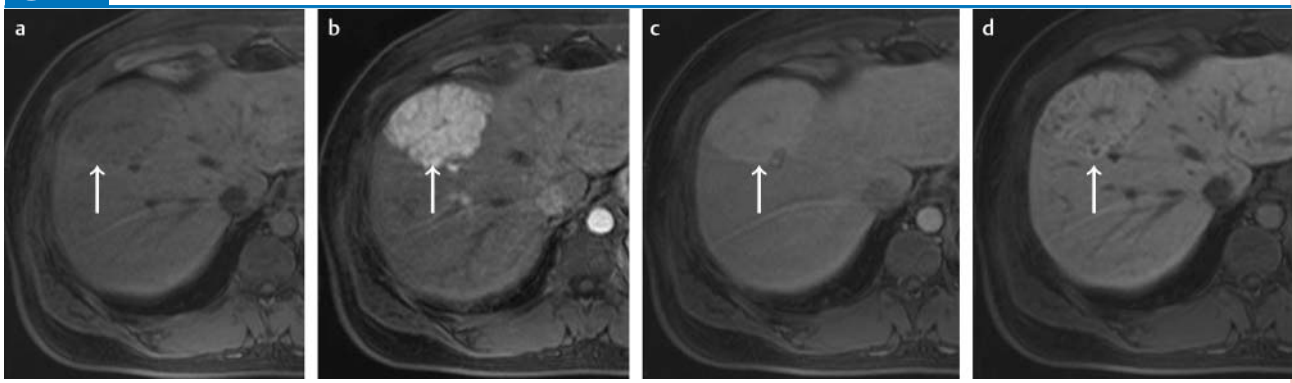

In der nativen **T1-gewichteten Aufnahme** (**a**) fällt die FNH (Pfeil) vor allem durch ihre veränderte Textur im Vergleich zum umgebeneden Lebergewebe auf, während sie durch die Signalintensität kaum vom übrigen Leberparenchym zu unterscheiden ist. Nach Kontrastmittelgabe kommt es in der **arteriellen Phase** (**b**) zu einem kräftigen Enhancement (Pfeile), das eine zentrale Aussparung zeigt. Man beachte die dezente radiäre Zeichnung der Läsion, bedingt durch Bindegewebsstränge, die von zentral nach peripher verlaufen und aus dem Gefäßnabel (Nidus) entspringen (sog. Radspeichenphänomen). Auch in der **venösen Phase** (**c**) ist die FNH hyperintens zum umgebenden Lebergewebe. In der **leberspezifischen Spätphase** (**d**) stellt sich die FNH vor allem durch eine Architekturstörung und durch ein diskret hyperintenses Signal im Vergleich zum umliegenden Lebergewebe dar.

bleiben in ihrer diagnostischen Aussagekraft hinter den genannten Verfahren zurück, so dass sie zur Differenzialdiagnostik nicht notwendig sind.

Radiologische Diagnostik:
Sonografisch ist die FNH aufgrund der Ähnlichkeit mit normalem Lebergewebe nur schwer oder gar nicht zu erkennen. Durch Kompression angrenzender normaler Leberstrukturen ist gelegentlich eine echoreiche Pseudokapsel zu sehen. Dopplersonografisch kann der Nachweis von Strömungsphänomenen im gefäßreichen Nabel (Nidus) der Läsion wegweisend sein.

Radiologische Diagnostik:
Sonografisch kann die FNH dem Nachweis entgehen.

Computertomografie: In der nativen **CT** zeigt sich eine gering hypodense Raumforderung, die mitunter nicht von normalem Lebergewebe zu unterscheiden ist. Beweisend ist die **kräftige, früharterielle Kontrastmittelaufnahme** (sog. „Blush"), wenige Sekunden nach bolusartiger Kontrastmittelgabe, die ein hypodenses zentrales Areal ausspart, das dem zentralen Gefäßnidus entspricht. Auf späteren Aufnahmen kommt es zu einem Kontrastausgleich zwischen FNH und übrigem Lebergewebe.
In der **MRT** ist die Aufnahme von lebergewebespezifischen Kontrastmitteln in den Tumor in der Regel beweisend für eine FNH, so dass weitere diagnostische Maßnahmen (Angiografie, Punktion) überflüssig sind (**Abb. B-7.7**).
Angiografisch präsentiert sich die FNH als hypervaskularisierter Tumor, mit zentrifugalem Perfusionsmuster (sog. „Radspeichenphänomen), ohne maligne Gefäßtransformation.

In der **CT** ist die **kräftige, früharterielle Kontrastmittelaufnahme,** in der **MRT** die Aufnahme von lebergewebsspezifischen Kontrastmitteln beweisend (**Abb. B-7.7**).

Hepatozelluläres Adenom (HCA)

Hepatozelluläre Adenome sind eher seltene Tumoren mit Durchmessern bis über 10 cm. Adenome sind echte Neubildungen, die fettreiche Hepatozyten und Kupffer-Zellen enthalten; ihnen wird deshalb von manchen Autoren ein geringes Malignitätspotenzial zugeschrieben. Aus diesem Grund wird nicht zuletzt auch wegen möglicher Komplikationen (bei größeren Tumoren Blutungen, Nekrosen und Rupturen) die Adenomresektion empfohlen.

Hepatozelluläres Adenom (HCA)

HCA sind eher selten, bergen aber die Gefahr der Einblutung und möglicherweise der Entartung.

Diagnostisches Vorgehen: Die sonografisch häufig nicht erkannten Adenome zeigen in der CT und MRT nur in etwa 60–70 % das unten beschriebene Kontrastverhalten, so dass relativ häufig eine Punktion zur diagnostischen Klärung erforderlich ist.

Diagnostisches Vorgehen: Entgehen oft dem sonografischen Nachweis, aber in 30–40 % keine sichere Diagnose in CT oder MRT, daher häufig Punktion erforderlich.

Radiologische Diagnostik:
In der **Sonografie** unterscheiden sich Adenome kaum von normalem Lebergewebe und werden deshalb oft übersehen.

Radiologische Diagnostik:
Sonografisch kaum von normalem Lebergewebe zu unterscheiden.

B-7.8 Hepatozelluläres Adenom (HCA) in der MRT

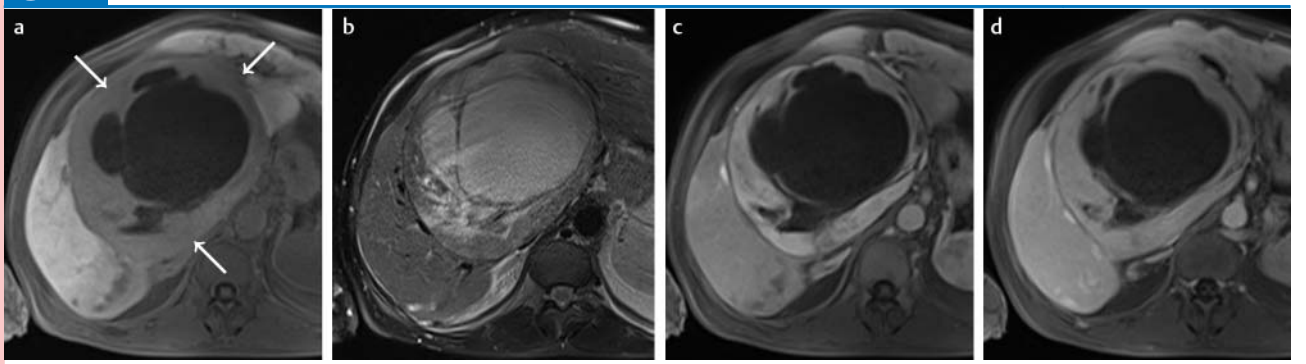

Es stellt sich eine scharf begrenzte ausgedehnte Raumforderung in der zentralen Leber dar, die zentral zystische Anteile bei Z. n. zentraler Einblutung enthält. Die parenchymatösen Anteile des Adenoms sind in der **nativen T1-gewichteten** Sequenz (**a**) hypointens dargestellt und zeigen eine iso- bis gering hyperintense Signalintensität in der **nativen T2-gewichteten** Sequenz (**b**). Nach KM-Gabe stellt sich eine verstärkte Vaskularisation in der arteriellen T1w-fettgesättigten Sequenz dar (**c**), während das Adenom in der Spätphase nach Gabe von leberspezifischem Kontrastmittel isointens zum umgebenden Lebergewebe dargestellt ist (**d**). Der eingeblutete Anteil nimmt kein Kontrastmittel auf.

In der **CT** hypodens, nach KM-Gabe kräftiges Enhancement, das jedoch schnell ausgewaschen wird.

Sicherste Diagnose mit **MRT** (**Abb. B-7.8**). Gelegentlich Abgrenzung von FNH oder HCC schwierig.

In der **CT** sind Adenome aufgrund ihres Fettgehaltes hypodens, zeigen jedoch ähnlich den Hämangiomen ein kräftiges Enhancement nach Kontrastmittelgabe, das jedoch bedingt durch arteriovenöse Shunts schnell ausgewaschen wird (evtl. späterer Scan hilfreich: Adenom hypodens, Hämangiom noch hyperdens).
Auf T1-gewichteten **MRT**-Aufnahmen erscheinen Adenome iso- bis hyperintens aufgrund von Fetteinlagerungen (**Abb. B-7.8**). Die intrinsischen Veränderungen, wie Nekrosen und Blutungen, sind häufiger besser zu detektieren als mit der CT. Das Kontrastverhalten der Adenome in der kontrastverstärkten MRT entspricht ansonsten dem der KM-verstärkten CT.
In der **Angiografie** ähnelt der Befund einer FNH, jedoch ohne zentralen Nidus. Abhängig von Nekrosen und Einblutung können Adenome allerdings auch minderdurchblutet erscheinen.
Aufgrund des Fehlens von Gallengängen zeigt sich in der Sulfur-Kolloid-**Szintigrafie** ein Speicherdefekt, während der Tc99-Leberfunktions-Scan (Hepatobida) die Aufnahme des hepatozytenspezifischen Tracers in das Tumorgewebe ohne Exkretion aufgrund der fehlenden Gallenwege zeigt.

Kindliche benigne Tumoren

Formen:
- **infantiles Hämangioendotheliom** (IHE)
- **mesenchymales Hamartom** (MH).

Klinik: Das **IHE** kommt meist **multilokulär** vor und ist bereits bei Geburt vorhanden. Die Tumoren machen sich schon innerhalb der ersten Lebensmonate bemerkbar.

Das **MH** wird erst **im frühen Kindesalter** durch Raumforderungen klinisch auffällig.

Radiologische Diagnostik:
- Beim **IHE** zeigen sich auf der **Abdomenübersichtaufnahme** fleckige Verkalkungen in Projektion auf den rechten oberen Abdominalquadranten. **Sonografisch** ist eine hypo- und hyperreflexive Raumforderung zu sehen, in der **CT** sind ein inhomogenes, kräftiges KM-Enhancement sowie Verkalkungen die häufigsten Befunde. In der **MRT** wird das Bild von den unterschiedlichen Blutungs-, Nekrose- und Fibrosearealen bestimmt.

Kindliche benigne Tumoren

Formen:
- **infantiles Hämangioendotheliom** (IHE)
- **mesenchymales Hamartom** (MH).

Klinik: Das meist **multilokulär** vorkommende und bis 15 cm große **IHE** ist aus Gefäßkavernen mit Hämorrhagien, Thrombosen, Fibrosen und Verkalkungen aufgebaut. Typisch für die multifokale Form sind zusätzliche Angiome in Haut und anderen Organen. Die Tumoren liegen schon bei Geburt vor und machen **innerhalb der ersten Lebensmonate** durch die Raumforderungszeichen auf sich aufmerksam.
Im Gegensatz zum IHE wird das **MH** erst **im frühen Kindesalter** (ca. 3. Lebensjahr) durch Raumforderungszeichen klinisch auffällig. Das MH ist eine zystische Entwicklungsstörung der Leber, die Durchmesser größer als 15 cm erreicht.

Radiologische Diagnostik:
- Die Raumforderungszeichen des **IHE** sind schon auf **Abdomenübersichtaufnahmen** zu erkennen. Klassischer Befund sind die fleckigen Verkalkungen in Projektion auf den rechten oberen Abdominalquadranten. **Sonografisch** zeigt sich das IHE als komplexe hypo- und hyperreflexive Raumforderung. In der **CT** sind ein inhomogenes, kräftiges Kontrastmittelenhancement sowie Verkalkungen der häufigste Befund. **Kernspintomografisch** wird das Bild des Tumors von den unterschiedlichen Blutungs-, Nekrose- und Fibrosearealen bestimmt, wodurch sowohl auf T1- als auch T2-gewichteten Aufnahmen ein sehr „bunter" Aspekt entsteht.

B-7.9 Mesenchymales Hamartom (MH)

1 ½ jähriger Junge mit schmerzloser Bauchumfangsvermehrung. Die **T1-gewichtete MRT** zeigt eine glatt berandete, mehrfach gekammerte Raumforderung mit bindegewebigen Septen (Pfeile, MH mit zystischer Prädominanz), häufig als „Schweizer-Käse-Muster" beschrieben und typisch für ein mesenchymales Hamartom. Tumoren mit mehr soliden Anteilen (MH mit stromaler Prädominanz) sind u. U. schwer von anderen kindlichen Lebertumoren zu unterscheiden.

- Beim **MH** ist das Erscheinungsbild in **Sono**, **CT** und **MRT** durch den zystischen Aufbau mit Septierungen gekennzeichnet (**Abb. B-7.9**).

Maligne Tumoren

Siehe **Tab. B-7.2**.

Hepatozelluläres Karzinom (HCC)

Die malignen Tumoren der Leber werden nach ihrem zellulären Ursprung klassifiziert. Der **häufigste maligne Lebertumor** ist das hepatozelluläre Karzinom, das in Asien sogar zu den häufigsten viszeralen Malignomen zählt. Begünstigende Faktoren für die Entstehung eines HCC sind neben der chronischen Entzündung in der westlichen Welt insbesondere die Leberzirrhose auf dem Boden einer Hepatitis B/C, Alkoholabusus, Hämochromatose oder langjährige Steroideinnahme. Im Gegensatz zu den asiatischen ist in den westlichen Ländern ein multifokales bis diffuses Tumorwachstum des HCC typisch, was durch die höhere Inzidenz an Leberzirrhosen erklärt wird.

Klinik: Unabhängig von einer eventuell begleitenden Grunderkrankung der Leber (z. B. Zirrhose, chronische Hepatitis) macht das Leberzellkarzinom erst in sehr fortgeschrittenem Stadium auf sich aufmerksam (z. B. Gewichtsabnahme, Zeichen der Leberinsuffizienz). Ein Ikterus ist bei Leberzellkarzinom eher ungewöhnlich, die häufig den Tumor begleitenden Zeichen der portalen Hypertension (Aszites, Enzephalopathie) sind meist Ausdruck der zugleich vorhanden diffusen Leberfunktionsstörung. Bei sehr großen Tumoren kann es zum kompletten Leberversagen kommen.

Diagnostisches Vorgehen: Bei klinischem oder laborchemischem Verdacht auf ein HCC reicht die Sonografie in der Regel nicht aus, um den Tumor oder die Tumoren ausreichend zu detektieren bzw. zu charakterisieren, so dass sich in der Regel eine CT oder insbesondere bei sehr zirrhotisch veränderter Leber die MRT anbietet. Gerade in letztgenannten Fällen weist die MRT die höchst diagnostische Sicherheit auf. Abhängig von dem Kontrastmittelverhalten kann die Diagnose in den meisten Fällen nicht invasiv gestellt werden. Eine histologische Sicherung ist inzwischen hauptsächlich bei unklaren Fällen zur Sicherung des Befundes indiziert.

Radiologische Diagnostik: Allein bildgebend können die meisten hepatozellulären Tumoren untereinander nicht unterschieden werden.
Sonografisch gelingt in der Zirrhoseleber die Identifizierung des eigentlichen Tumors häufig nicht. Die Dopplersonografie kann wichtige Zusatzinformationen bzgl. Gefäßinfiltration (z. B. Pfortaderthrombose) liefern.
In der **CT** sind die Tumoren überwiegend schlecht abgrenzbar, inhomogen strukturiert, mit Zeichen der Hypervaskularisation in nicht nekrotischen Arealen während der früharteriellen Perfusionsphase nach Kontrastmittelbolusapplikation. In der portalvenösen Phase ist der Tumor häufig schlechter abgrenzbar. Allerdings ist dann das räumliche Verhältnis des Tumors zur Pfortader am besten zu beurteilen. Abgesehen von zirrhosebedingten Veränderungen (portale Kollateralen, Splenomegalie, Aszites) finden sich meist keine extrahepatischen Auffälligkeiten.

B-7.9

- Beim **MH** zeigt sich in **Sono**, **CT** und **MRT** der zystische Aufbau (**Abb. B-7.9**).

Maligne Tumoren

s. **Tab. B-7.2**.

Hepatozelluläres Karzinom (HCC)

Das HCC ist der **häufigste maligne Lebertumor** mit zunehmender Inzidenz. In Europa häufig mit Zirrhose assoziiert.

Klinik: Das Leberzellkarzinom macht erst in sehr fortgeschrittenem Stadium auf sich aufmerksam (z. B. Zeichen der Leberinsuffizienz).

Diagnostisches Vorgehen: Die Sonografie ist oft nicht ausreichend, so dass in der Regel eine CT oder MRT zur Diagnosesicherung durchgeführt wird. Abhängig von dem Kontrastmittelverhalten kann die Diagnose in den meisten Fällen nicht invasiv gestellt werden. Eine histologische Sicherung ist inzwischen hauptsächlich bei unklaren Fällen zur Sicherung des Befundes indiziert.

Radiologische Diagnostik: Das HCC ist gelegentlich schwer zu detektieren.
Sonografisch lassen sich mitunter echoinhomogene, gefäßüberschreitende Bezirke ausmachen.
In der **CT** zeigt sich häufig ein inhomogenes KM-Verhalten.

B-7.10 Hepatozelluläres Karzinom (HCC) in der MRT

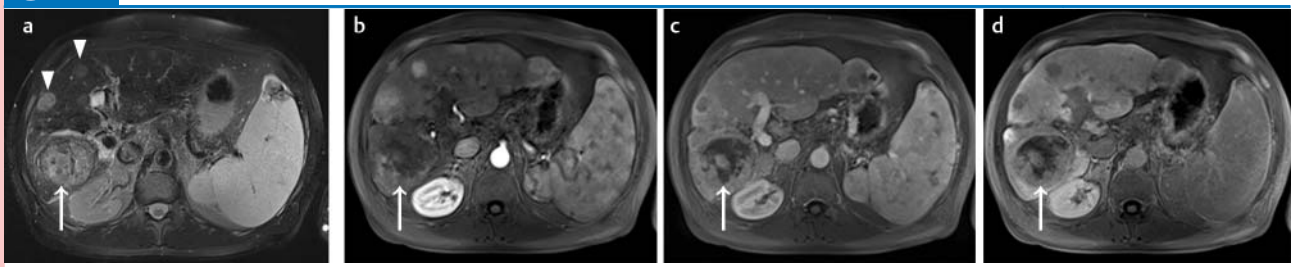

Typisch für HCC ist die unterschiedliche Differenzierung, so dass unterschiedlich entartete Komponenten in ein und demselben Tumor gefunden werden.
In der **T2-gewichteten** MRT (**a**) stellt sich der Primärtumor in der rechten Leber (Pfeil) im Randbereich isointens, in der zentralen Region jedoch nekrotisch und daher deutlich hyperintens dar. Weiter ventral gelegen zeigen sich weitere Satellitenherte, die flau hyperintens zur Darstellung kommen (Pfeilspitzen).
Nach **Gabe von Kontrastmittel** ist der Primärtumor in der **T1-gewichteten** MRT in der **arteriellen Phase** (**b**) v. a. im soliden Randbereich hypervaskularisiert, während sich die nekrotische Region hypointens zeigt. Auch die Satellitenherde sind in dieser Phase hypervaskularisiert. Während der **portalvenösen Phase** (**c**) zeigt sich ein deutliches Wash-out mit hypointenser Darstellung des Tumors und randständigem Enhancement (Corona-Enhancement) des Primärtumors sowie der übrigen Satellitenherde. In der leberspezifischen Spätphase stellen sich die HCC-Herde hypointens zum umliegenden Lebergewebe dar (**d**). Je nach Differenzierungsgrad können HCC-Herde gelegentlich jedoch eine relative Speicherung in der Spätphase aufweisen.

B-7.11 Chemoembolisation eines HCC

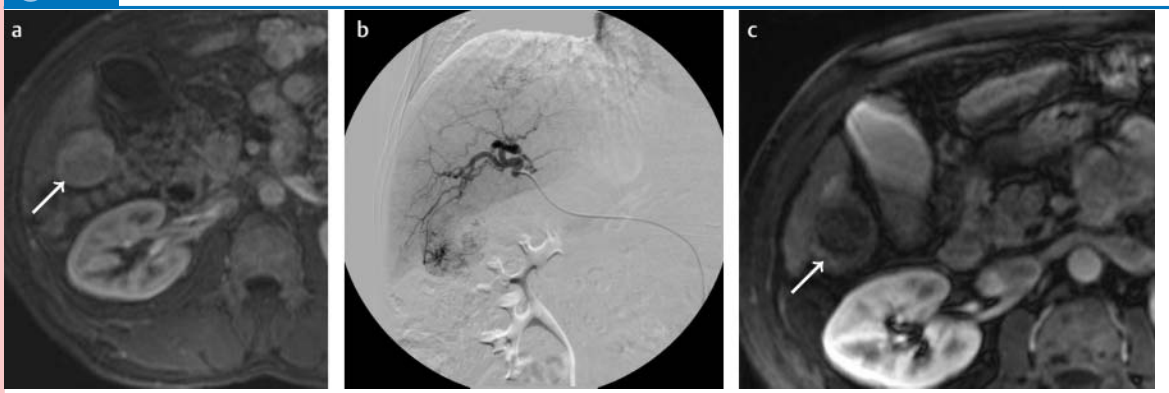

Bei nicht resektablen hepatozellulären Karzinomen hat sich die transarterielle Chemoembolisation (TACE) als palliative Therapiemaßnahme in vielen Zentren etabliert. Bei diesem Verfahren wird der hypervaskularisierte Tumor (Pfeil) (**a**; arterielle Phase, T1w-MRT) in der Regel selektiv über die A. hepatica mit einem Katheter aufgesucht (**b**). Anschließend wird eine Emulsion aus okkludierenden Substanzen (z. B. Mikropartikel, öliges KM [Lipiodol]) und Chemotherapeutikum (z. B. Mitomycin, Farmarubicin) in den Tumor injiziert. In einer arteriellen T1-gewichteten MRT-Aufnahme nach transarterieller Chemoembolisation stellt sich das HCC im Bereich des kaudalen Leberlappens hypovasularisiert (somit nicht mehr durchblutet) und gering größenregredient dar (**c**), was als Therapieerfolg zu werten ist.

Die höchste Sensitivität wird durch Einsatz lebergewebsspezifischer KM in der **MRT** erzielt (**Abb. B-7.10**).

Die **Angiografie** ist zum Nachweis maligner Gefäßtransformationen oder eines tumorbedingten Pfortaderverschlusses nicht mehr indiziert. Sie kommt aber z. B. zur Therapie in Form der **selektiven Embolisation** tumortragender Gefäße zum Einsatz (**Abb. B-7.11**).

Sonstige Leberkarzinome

Das **FLC** betrifft vorwiegend jüngere Patienten (< 30 Jahre), ist gut abgegrenzt und fibrotisch solide aufgebaut. Das **aggressive**

In der **MRT** kann das HCC signalarm oder -reich auf T1- und T2-gewichteten Aufnahmen erscheinen, abhängig von Fettgehalt, Nekrose, Fibrose, Hämorrhagie und dem Grad der umgebenden Zirrhose (**Abb. B-7.10**). Gewebespezifische Kontrastmittel ermöglichen eine deutlich erhöhte Tumordetektionsrate, da das Tumorgewebe keine Hepatozyten enthält, die in der normalen Leber für die KM-Aufnahme verantwortlich sind. Das Kontrastverhalten nach Gabe von extrazellulären Kontrastmitteln entspricht dem bei der CT.
Die **Angiografie** ist zum Nachweis maligner Gefäßtransformationen oder eines tumorbedingten Pfortaderverschlusses nicht mehr nötig, da sie gegenüber den oben genannten Verfahren keine Zusatzinformation erbringt. Sie kommt aber zur Therapie in Form der **selektiven Embolisation** tumortragender Gefäße oder regionärer Chemotherapieperfusion und im Rahmen der Transplantationsvorbereitung zum Einsatz (**Abb. B-7.11**).

Sonstige Leberkarzinome

Das **fibrolamelläre Karzinom (FLC)** ist etwas weniger bösartig als das HCC und betrifft vorwiegend junge Erwachsene. Es ist fibrotisch solide aufgebaut, gut abgegrenzt und mitunter schwer von einer FNH, einem Adenom oder fokalem HCC zu differenzieren.

B-7.12 Cholangiozelluläres Karzinom

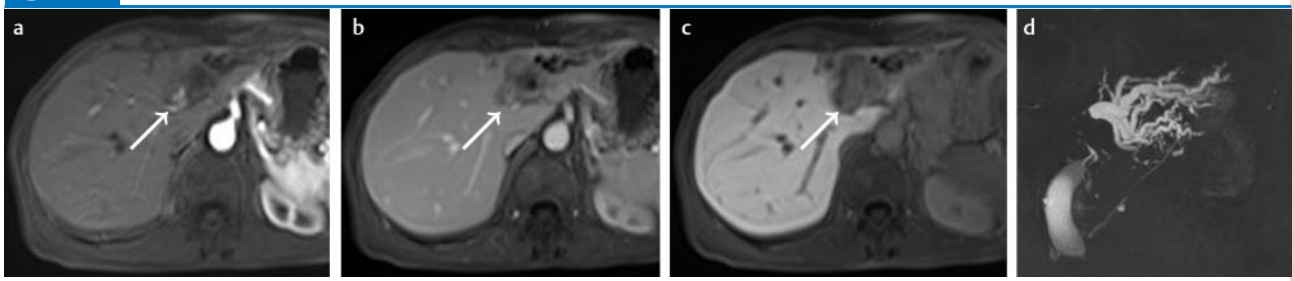

Aufgrund des hohen Bindegewebeanteils von cholangiozellulären Karzinomen führen sie zu niedrigen Signalintensitäten auf T1w-Aufnahmen. Das hier nachgewiesene cholangiozelluläre Karzinom (Pfeil) im Bereich des linken Leberlappens stellt sich in der **T1w-MRT** sowohl in der **arteriellen** (**a**), als auch in der **portalvenösen Phase** (**b**) hypovaskularisiert dar und somit hypointens zum umgebenden Lebergewebe. In der **Spätphase** stellt sich das cholangiozelluläre Karzinom ebenfalls hypointens dar, da es keine Hepatozyten enthält (**c**). In der **MRCP**-Übersichtsaufnahme lassen sich die massiv dilatierten Gallengänge im Bereich des dem cholangiozellulären Karzinom nachgeschalteten Gallengangssystems nachweisen (**d**).

Das **aggressive Hepatoblastom** ist ein epithelialer oder gemischt epithelial-mesenchymaler hepatozellulärer Tumor des frühen Kindesalters. Die Tumoren erreichen beträchtliche Größen und erscheinen bildgebend als bindegewebereiche, hypervaskularisierte Raumforderungen. Häufig sind bei Diagnosestellung schon Lungenmetastasen vorhanden.

Hepatoblastom ist ein Tumor des frühen Kindesalters. Die Tumoren werden sehr groß und haben bei Diagnosestellung oft schon Lungenmetastasen verursacht.

Das periphere und periduktale **cholangiozelluläre Karzinom** zeigt sich in allen Bildgebungsmodalitäten grundsätzlich ähnlich dem HCC. Die umschriebene Dilatation von intrahepatischen Gallenwegen im Tumorareal kann jedoch ein wichtiges differenzialdiagnostisches Kriterium sein (**Abb. B-7.12**). Des Weiteren weist das cholangiozelluläre Karzinom Bindegewebsreichtum auf und ist häufig durch Hypovaskularisation gekennzeichnet, was für die Abgrenzung zum HCC von entscheidender Bedeutung ist.

Das **cholangiozelluläre Karzinom** ist mit bildgebenden Verfahren schwer vom HCC zu unterscheiden (**Abb. B-7.12**). Charakteristika des cholangiozellulären Karzinoms zur Abgrenzung vom HCC sind der Bezug zum Gallenganssystem (gestaute Gallengänge), der Bindegewebsreichtum, sowie Hypovaskularisation.

Lebermetastasen

Lebermetastasen

Metastasen ca. 30–40-mal häufiger als HCC.

Metastasen der Leber kommen in der westlichen Welt 30–40-mal häufiger vor als primäre Lebertumoren. Neben der hämatogenen Absiedelung von primären Malignomen des Magen-Darm-Traktes, der Brust, Nieren, Lungen und des Urogenitaltraktes, ist auch die lymphogene Aussaat bzw. die direkte Infiltration von Pankreas-, Gallengangs- und Magentumoren möglich.

Klinik: Die klinischen Symptome bei Patienten mit Lebermetastasen werden üblicherweise durch den Primärtumor bestimmt, so dass der Befund von metastasenverdächtigen Läsionen der Leber erst im Rahmen von Staging-Untersuchungen gestellt wird. Sehr ausgedehnte Metastasierungen, die zu einem signifikanten Ersatz von Leberfunktionsgewebe führen (< 30 % erhaltenes normales Leberparenchym), enden schließlich im Leberfunktionsverlust.

Klinik: Die klinischen Symptome bei Patienten mit Lebermetastasen werden üblicherweise durch den Primärtumor bestimmt, so dass der Befund von metastasenverdächtigen Läsionen der Leber häufig erst im Rahmen von Staging-Untersuchungen gestellt wird.

Diagnostisches Vorgehen: Aufgabe der bildgebenden Verfahren ist es, den eventuellen Primärtumor zu identifizieren, und zur weiteren Therapieplanung (z. B. Operation versus Chemotherapie) eine Lebermetastasierung auszuschließen bzw. zu quantifizieren.

Radiologische Diagnostik:

Die solitären, multipel oder gelegentlich diffus auftretenden Metastasen zeigen sich **sonografisch** echoreich bis echoarm, teils zystisch. Zielscheibenartige Läsionen (sog. bulls eye oder target-Läsion, häufiger bei Adenokarzinomen) sind ebenso möglich wie Verkalkungen, die durch ihren Schallschatten auffallen. Ein eindeutiger Rückschluss von der Echogenität einer Läsion auf den Primärtumor ist nicht möglich (**Abb. B-7.13**).

Radiologische Diagnostik:

In der **Sonografie** ist das Echomuster unspezifisch für Primärtumor (**Abb. B-7.13**).

Für Lebermetastasen wird durch die arterielle und portalvenöse **CT** nach bolusartiger Kontrastmittelgabe eine Detektionsrate von 65–85 % erzielt, da mit diesem Verfahren sowohl hyper- als auch hypovaskularisierte Läsionen entdeckt werden. **Hypervaskularisierte** Metastasen sind während der früharteriellen Perfusionsphase am besten zu erkennen, während späterer Scans sind sie ggf. nicht mehr von normalem

Die biphasische kontrastmittelverstärkte **CT** ist Standardstagingmethode: hohe Detektionsrate (**Abb. B-7.14**).

B-7.13 Lebermetastasen in der Sonografie

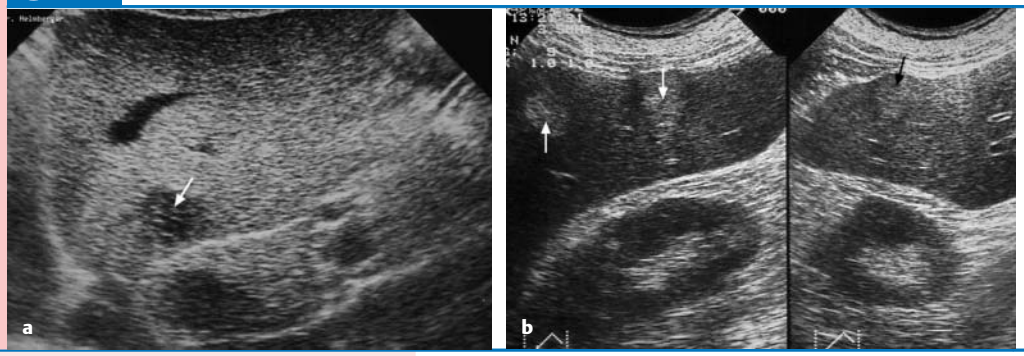

Metastasen (Pfeile) können echoarm **(a)** bis echoreich **(b)** in der Sonografie erscheinen, ohne dass hieraus sicher auf den Primärtumor zurückgeschlossen werden kann. Die hier gezeigten Metastasen entstanden alle in Folge eines kolorektalen Karzinoms.

B-7.14 Lebermetastasen in der CT (a, b) und MRT (c, d)

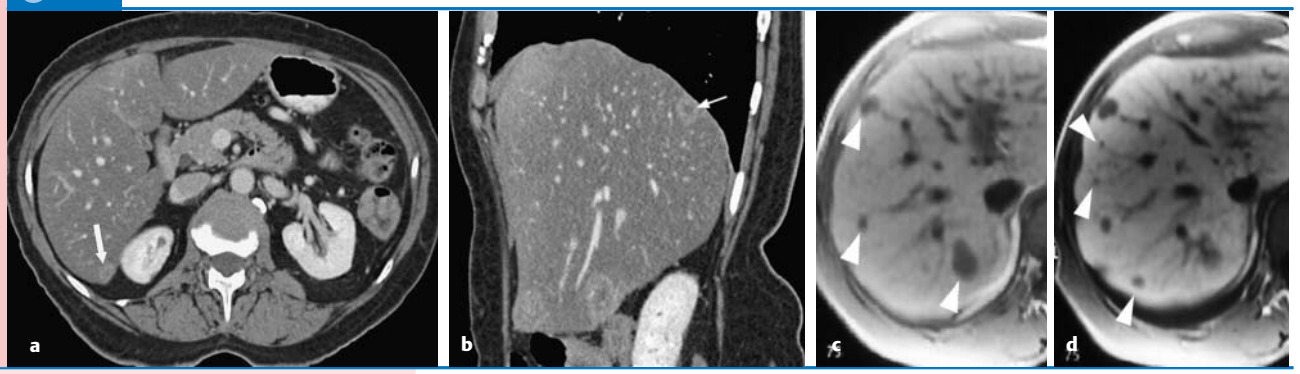

Lebergewebe zu unterscheiden. **Hypovaskularisierte** Läsionen sind dagegen während der portalvenösen Perfusion am besten zu ermitteln (**Abb. B-7.14**).

Sensitivität und Spezifität der **MRT** sind höher als bei der CT (**Abb. B-7.14**).

Die **MRT** bietet gegenüber der CT nicht nur Vorteile bezüglich der Artdiagnose einer Läsion, sondern weist insbesonders unter Einsatz gewebespezifischer Kontrastmittel, eine deutlich erhöhte Detektionsrate auf (**Abb. B-7.14**).

► **Merke.**

► **Merke.** Lebermetastasen imponieren in bildgebenden Verfahren äußerst vielfältig.

► **Klinischer Fall.**

► **Klinischer Fall.** Der 54-jährige Patient wurde vor 2 Jahren an einem Karzinom des Colon descendens operiert. In der aktuellen Tumornachsorge fielen erhöhte Tumormarker auf. Die deswegen durchgeführte Sonografie erbrachte keinen Befund, sodass der Patient zu einer CT-Untersuchung überwiesen wurde. In der kontrastverstärkten Mehrzeilen-CT zeigen sich zwei subkapsulär gelegene Metastasen mit zartem Randenhancement (**Abb. B-7.14a**, Pfeil). Dabei erlaubt die dünnschichtige Datenakquisition multiplanare Rekonstruktionen, wodurch die hier unterhalb des Zwerchfells gelegenen Metastasen besonders gut zu erkennen sind (**Abb. B-7.14b**, Pfeil). Da von der exakten Anzahl und Art der Leberherde, das evtl. operative Vorgehen abhängig gemacht wird, wurde zusätzlich eine MRT-Untersuchung, die eine signifikant höhere Läsionsdetektionsrate aufweist, durchgeführt. In dieser wurden durch die KM-Gabe zu den schon im nativen Scan (**Abb. B-7.14 c**, Pfeilspitzen) erkennbaren Metastasen, noch zahlreiche weitere Metastasen (**Abb. B-7.14d,** Pfeilspitzen) entdeckt. Deshalb wurde die ursprünglich geplante Metastasenresektion abgesetzt und eine Chemotherapie eingeleitet.

PET insbesonder zur Detektion extrahepatischer Metastasierung.

Abgesehen vom Ganzkörperscreening mit der Positronenemissionstomografie (PET) spielt die Szintigrafie ebenso wie die Angiografie bei der Metastasendiagnostik der Leber keine Rolle. Wird eine definitive Diagnostik angestrebt, so gilt die sono- und computertomografisch, und gelegentlich durchgeführte kernspintomografisch gesteuerte Punktion als die schonendste Methode zur Histologiegewinnung.

Sonstige Lebererkrankungen

s. **Tab. B-7.2**.

Sonstige Lebererkrankungen

Siehe **Tab. B-7.2**.

Leberzysten

Einfache Zysten der Leber kommen sehr häufig, solitär oder multipel vor. Sie können von **dysontogenetischen Zysten** im Rahmen einer Hamartose (multiples Vorkommen einer während der Embryonalentwicklung entstehenden tumorartigen Fehlbildung) meist aufgrund der Mitbeteiligung von Pankreas und Nieren differenziert werden.

Klinik: In der Regel sind die Zysten asymptomatisch und werden im Rahmen der Sonografie zufällig diagnostiziert.

Diagnostisches Vorgehen: Die meist zufällig in der Sonografie oder anlässlich einer anderen Fragestellung in der CT oder MRT entdeckten Zysten bedürfen nur in den allerseltensten Fällen einer weiteren Abklärung.

Radiologische Diagnostik: Sonografisch sind Zysten als glatt begrenzte, reflexfreie Raumforderungen mit dorsaler Schallverstärkung zu identifizieren. **Computertomografisch** sind für die scharf berandeten Läsionen Dichtewerte zwischen 0–20 HE typisch, ohne dass es nach Kontrastmittelgabe zu einem Dichteanstieg kommt. Die **MRT** kann gelegentlich hilfreich bei der Differenzierung zwischen kleiner Zyste und Hämangiom sein (**Abb. B-7.15**).

Leberzysten

Einfache Zysten kommen sehr häufig, solitär oder multipel vor.

Klinik: In der Regel Zufallsbefund ohne Krankheitswert.

Diagnostisches Vorgehen: Meist sonografischer Zufallsbefund, der in der Regel keiner weiteren Abklärung bedarf.

Radiologische Diagnostik: Sonografisch glatt begrenzte, reflexfreie Raumforderungen mit dorsaler Schallverstärkung. In der **CT** sind für die scharf berandeten Läsionen Dichtewerte zwischen 0–20 HE typisch (**Abb. B-7.15**).

B-7.15 Leberzysten

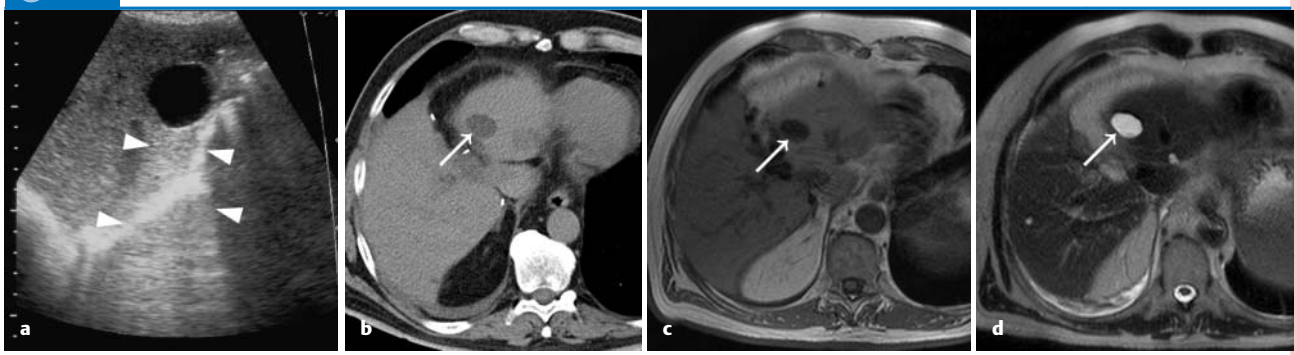

a In der **Sonografie** sind Zysten typischerweise echofrei mit dorsaler Schallverstärkung (Pfeilspitzen).
b Im **CT** stellt sich eine Zyste im Bereich des linken Leberlappens dar (Pfeil). Außerdem zeigen sich im CT mehrere Metallclips aufgrund einer Leberteilresektion. Charakteristisch ist die scharfe Begrenzung und die geringe (wasseräquivalente) Dichte.
c, d In der **MRT** ist das fehlende Signal in T1-gewichteten (**c**) und das leuchtend helle Signal in T2-gewichteten Aufnahmen (**d**) kennzeichnend (Pfeile).

Echinokokkuszysten

► Definition. Echinokokkuszysten sind Folge einer Infektion mit dem Hundebandwurm (Echinococcus granulosus – Krankheitsbild der **zystischen** Echinokokkose) oder dem Fuchsbandwurm (Echinococcus multilocularis – Krankheitsbild der **alveolären** Echinokokkose).

Klinik: Über lange Zeit keine oder nur unspezifische Symptome (rechtsseitige Oberbauchbeschwerden), bei Kompression des Gallengangssystems evtl. ikterische Episoden.

Diagnostisches Vorgehen: Zunächst sonografische Abklärung, bei Unklarheiten CT oder MRT, ergänzt durch serologische Untersuchungen.

Radiologische Diagnostik: Beim Befall durch **Echinococcus granulosus** (unilocularis) entstehen Zysten bis Kindskopfgröße. Durch die Tochterzysten erscheint die Binnenstruktur sono-, computertomo- und kernspintomografisch septiert. Auf der **Abdomenübersichtsaufnahme** sichtbare Verkalkungen können wegweisend sein. In der **Sonografie** imponieren Verkalkungen der Zystenwände als Schallauslöschungen bzw. in der **CT** als hyperdense Strukturen. Der Zysteninhalt kann abhängig von Cholesterinkristallausfällung und Zelldetritus wasseräquivalent bis inhomogen dichter erscheinen. In der **MRT** zeigt sich meist ein multilokuläres Gebilde mit wasserähnlichem Signal. Die Septen zeigen, ähnlich wie in der CT kein Enhancement nach Kon-

Echinokokkuszysten

► Definition.

Klinik: Lange Zeit unspezifische Symptome.

Diagnostisches Vorgehen: Sonografie, ggf. CT und MRT, serologische Untersuchungen.

Radiologische Diagnostik: Beim Befall durch **Echinococcus granulosus** (unilocularis) entstehen Zysten bis Kindskopfgröße, die Verkalkungen aufweisen und **sono- und computertomografisch** nachweisbar sind. In der **MRT** zeigt sich meist ein multilokuläres Gebilde mit wasserähnlichem Signal.
Die Septen zeigen kein Enhancement nach Kontrastmittelgabe (**Abb. B-7.16**).

B-7.16 Echinokokkuszysten

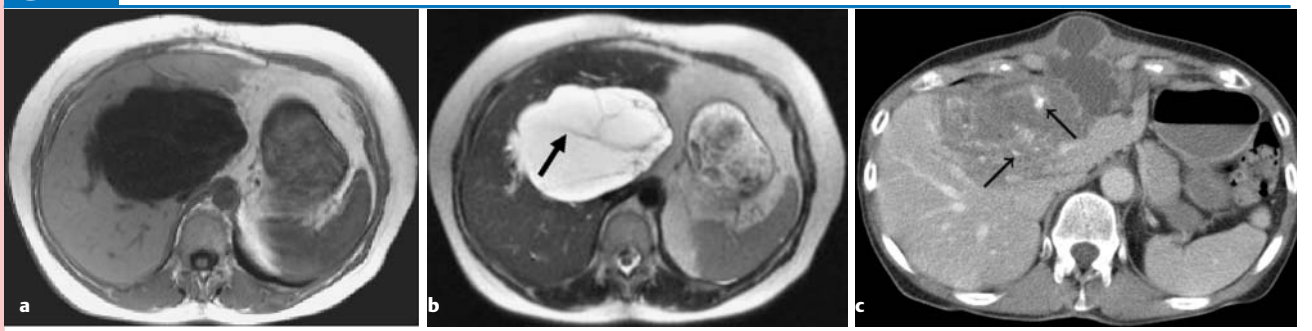

a, b Echinococcus granulosus: Typisch sind große, einfache oder mehrfach gekammerte Zyste, wobei die Zystenwände besonders gut in der **MRT** zu erkennen sind. Vergleiche das niedrige Signal in der T1-Wichtung **(a)** und das hohe Signal und die zarten Septen in der T2-Wichtung (**b**, Pfeil) mit **Abb. B-7.15**.

c Echinococcus alveolaris: Die Leberveränderungen imponieren in der Regel wie ein schlecht abgrenzbarer Tumor. Im **axialen CT-Bild** ist die Leberraumforderung hypodens zum umliegenden Lebergewebe und überschreitet die ventrale Leberkapsel. Außerdem zeigen sich charakteristische Verkalkungen innerhalb der Leberveränderung (Pfeil), die als diagnostischer Hinweis für einen Echinokokkusbefall gewertet werden können.

Bei der **alveolären Echinokokkose** wird die Differenzierung von malignen Prozessen durch das infiltrative Wachstum erschwert.

trastmittelgabe. Verkalkungen sind, anders als in der CT, in der MRT nicht erkennbar (**Abb. B-7.16**).

Bei der **alveolären Echinokokkose** wird die Abgrenzung zum normalen Lebergewebe und die Differenzierung von malignen Prozessen durch die fehlende Zystenwand und das infiltrative und multilokuläre Wachstum erschwert, sodass in der CT wie MRT das Bild eines malignen Tumors vorgetäuscht wird.

Leberabszess

Ätiologie: Hämatogene Streuung oder abszedierende Infektion.

Diagnostisches Vorgehen: Bei meist septikämischem oder cholangitischem Krankheitsbild folgt zur Klärung der Diagnose eine sono- oder computertomografische Untersuchung, die eine abszessverdächtige Raumforderung zeigt.

Radiologische Diagnostik: Sonografisch stellt sich der Abszess echoarm bis echofrei dar, in der **CT** je nach Abszessinhalt hypodens bis wasseräquivalent. Ein **KM-Enhancement im Randbereich** gilt als nahezu beweisend (**Abb. B-7.17**).

Leberabszess

Ätiologie: Leberabszesse entstehen durch hämatogene Streuung oder abszedierende Infektionen.

Diagnostisches Vorgehen: Meist steht ein septikämisches oder cholangitisches Krankheitsbild im Vordergrund, bei dessen diagnostischer Aufarbeitung dann sono- oder computertomografisch eine abszessverdächtige Raumforderung identifiziert wird. Wird der Verdacht auf einen Abszess geäußert, stellt die Drainagebehandlung gleichzeitig Befundbestätigung und Therapie dar, sofern der Abszess eine ausreichende Größe hat.

Radiologische Diagnostik: Sonografisch stellt sich der Abszess echoarm bis echofrei dar, gelegentlich mit echoarmem Randsaum. Abhängig vom Abszessinhalt ist das Erscheinungsbild in der **CT** hypodens bis wasseräquivalent. Ein **KM-Enhancement im Randbereich** gilt als nahezu beweisend für einen Abszess. Aufgrund der einfachen und sicheren Durchführbarkeit hat sich die interventionell radiologische Drainage

B-7.17 Leberabszesse und Abszessdrainage in der CT

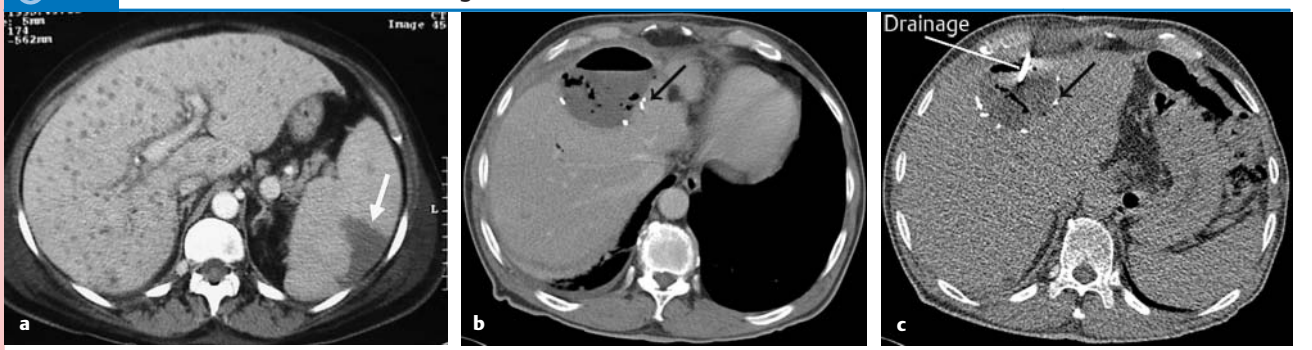

a Septikämien können zu einer **diffusen Abszedierung** multipler Organe führen, wie hier am Beispiel einer Staphylokokken-Sepsis mit zahllosen kleinen Leberabszessen gezeigt. Beachte den keilförmigen Milzinfarkt (Pfeil), vermutlich durch einen septischen Embolus verursacht.

b–d Auf diesen CT-Aufnahmen ist ein **ausgedehnter Abszess** mit Lufteinschlüssen am ventralen Leberrand zu erkennen. Metallclips (Pfeilspitzen) deuten auf eine stattgehabte Leberteilresektion hin **(b, c)**. Aufgrund der Lokalisation konnte der Abszess problemlos von ventral CT-gesteuert drainiert werden (Pfeile) **(c, d)**.

von Abszessen unter Ultraschall- oder CT-Kontrolle im klinischen Alltag etabliert (**Abb. B-7.17**).

Budd-Chiari-Syndrom

► Definition. Abflussstörung bzw. Okklusion der intrahepatischen oder suprahepatischen Venen. Man unterscheidet zwischen der primären Form (angeborene Membranen oder Agenesie der Lebervenen) und der sekundären Form (Chemotherapie, post radiatio, post partum, Kontrazeptiva, Polycythaemia vera, okkludierende Raumforderungen, chronische Arsenvergiftung).

Klinik: Die klinischen Symptome werden in der Regel durch die zugrunde liegende Erkrankung bestimmt, sind jedoch bei den spontanen Formen des Budd-Chiari-Syndroms ansonsten eher unspezifisch.

Diagnostisches Vorgehen und radiologische Diagnostik: Die Diagnose wird häufig übersehen, lässt sich dopplersonografisch aber aufgrund der fehlenden Strömung in den Lebervenen stellen. Mit der CT und MRT ist die Diagnose aufgrund der fehlenden Kontrastierung bzw. fehlender Strömungsphänomene zu stellen. Der gestörte venöse Abfluss führt zusätzlich zu einer fleckigen Kontrastierung der Leber bei Kontrastmitteluntersuchungen.

Perforierende Leberverletzung

Diagnostisches Vorgehen und radiologische Diagnostik: Zum Ausschluss einer perforierenden Leberverletzung mit akuter intraperitonealer Hämorrhagie ist die sofort durchgeführte **Sonografie** ausreichend. Im **Akutstadium** kann dabei die Leber noch intakt erscheinen, die Gefäßarchitektur allerdings maskiert sein (Ausdruck der diffusen Parenchymeinblutung und des Ödems). Ist die Kapsel verletzt, findet sich subhepatisch oder intraperitoneal Flüssigkeit, die sich auch bei zweizeitigem Geschehen leicht mit der Sonografie identifizieren lässt. Beim **perakuten** Geschehen erlaubt die CT die Differenzierung frischerer (sog. zweizeitiges Geschehen) oder älterer Blutungen, sowie die Beurteilung des Leberparenchyms anhand der Kontrastierung nach Kontrastmittelgabe (**Abb. B-7.18**).

B-7.18 Leberhämatom in der CT

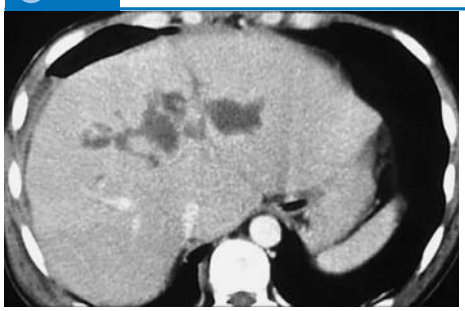

Im Akutstadium zeigen sich Leberhämatome typischerweise als unregelmäßig begrenzte Areale verminderter Dichte. Bei der Beurteilung ist darauf zu achten, wohin sich das Hämatom in der Leber ausdehnt. Oberflächlich gelegene Hämatome gehen mit einem höheren Risiko für einen Kapseleinriss einher. Abhängig vom Stadium der Blutung können sich Hämatome sehr unterschiedlich darstellen.

7.2 Biliäres System

Die Gallenwege werden bei entsprechendem klinischen Anfangsverdacht zunächst sonografisch untersucht. Für die weiterführende Diagnostik werden verfeinerte Verfahren der CT und MRT genutzt. Die invasiveren Methoden der ERCP (endoskopisch retrograde Cholangio-Pankreatikografie) und seltener PTC (perkutane transluminale Cholangiografie) bieten die höchste Detailgenauigkeit und gleichzeitig die Möglichkeit zur Intervention, sind dafür jedoch auch mit einem entsprechenden Komplikationsrisiko verbunden. Für die Funktionsdiagnostik kommen die Sonografie, Szintigrafie und MRT in Frage.

Budd-Chiari-Syndrom

► Definition.

Diagnostisches Vorgehen: Die Diagnose wird häufig übersehen. Zu beachten ist die fehlende Darstellung der Lebervenen (inkomplett bis komplett).

Perforierende Leberverletzung

Diagnostisches Vorgehen: Meist **sonografische** Diagnose. Im **Akutstadium** kann dabei die Leber noch intakt erscheinen, die Gefäßarchitektur allerdings maskiert sein. Bei einer Kapselverletzung findet sich subhepatisch oder intraperitoneal Flüssigkeit. Beim **perakuten** Geschehen erlaubt die CT die Differenzierung zwischen frischeren und älteren Blutungen (**Abb. B-7.18**).

B-7.18

7.2 Biliäres System

Diagnostischer Grundpfeiler für die Untersuchung der Gallenwege ist die Sonografie, zur weiterführenden Diagnostik werden CT und MRT eingesetzt. Als invasive Methoden bieten ERCP und PTC die höchste Detailgenauigkeit. Für die Funktionsdiagnostik kommen Sonografie, Szintigrafie und MRT in Frage.

Konventionelle Röntgendiagnostik

Methode: s. S. 434.

Indikation: Sie hat stark an Bedeutung verloren; ggf. orientierende Bestimmung des Kalkgehaltes und der Größe verkalkter Gallensteine.

Beurteilung: Durchmesser, Anzahl und Transparenz der Steine und ggf. der Gallenblasenwand (**Abb. B-7.19**).

7.2.1 Radiologische Methoden

Konventionelle Röntgendiagnostik

Methode: Röntgenaufnahme des rechten Oberbauches, Technik s. S. 434.

Indikation: Die Röntgendiagnostik hat durch die Verfeinerung der übrigen Verfahren stark an Bedeutung verloren. Sie kommt ggf. zur orientierenden Bestimmung von Größe und Kalkgehalt von Gallensteinen, vor Lithotripsie und medikamentöser Behandlung der Cholezystolithiasis, in Frage.

Beurteilung: Durchmesser, Anzahl und Transparenz der Steine und ggf. der Gallenblasenwand (sog. Porzellangallenblase). Bei der Aerobilie demarkieren sich die intrahepatischen Gallenwege als verzweigte Aufhellungen in der Leber (**Abb. B-7.19**).

B-7.19

B-7.19 Rechtsseitiges Hemiabdomen mit Darstellung von Gallensteinen

Komplett mit Steinen gefüllte Gallenblase (Steingallenblase, Pfeilspitzen) in einem rechtsseitigen Hemiabdomen. Die Steine sind randständig verkalkt (offene Pfeile).

Orale Cholezystografie

Sie hat heute praktisch ihre Bedeutung verloren.

Orale Cholezystografie

Die orale Cholezystografie, bei der Röntgenaufnahmen des rechten Oberbauches nach oraler Gabe (Tabletten) eines biliär auszuscheidenden Kontrastmittels angefertigt werden, ist heute durch die Verfeinerung übriger Verfahren praktisch bedeutungslos geworden.

Intravenöse Cholezystografie

Methode: Röntgenaufnahmen nach i. v.-Gabe eines wasserlöslichen, gallengängigen jodhaltigen KM. Neben der Gallenblase kontrastieren sich auch die großen Gallengänge. Die Kontraktilität der Gallenblase lässt sich durch eine Reizmahlzeit im Zeitintervall überprüfen.

Indikation: Heute seltener indiziert; überwiegend vor endoskopischer Cholezystektomie zur Überprüfung der Steinfreiheit des Ductus choledochus.

Beurteilung: Steine stellen sich als Aussparungen der kontrastierten Gallenwege dar. Gangabbrüche, Gallenaufstau oder fehlende Gallenblasendarstellung können auf ein tumoröses Geschehen hinweisen.

Intravenöse Cholezystografie

Methode: Röntgenaufnahmen nach intravenöser Verabreichung eines wasserlöslichen, gallengängigen jodhaltigen Kontrastmittels (KM), das im Blut an Albumin gebunden und zum größten Teil über die Leber ausgeschieden wird. Es kontrastieren sich neben der Gallenblase auch die größeren Gallengänge. Die Verabreichung erfolgt in einer ca. 15–20-minütigen Kurzinfusion. Die großen Gallenwege sind ca. 20–30 min, die Gallenblase etwa 45–90 min nach Infusionsbeginn kontrastiert. Ergänzend zur Röntgenaufnahme können durchleuchtungsgezielte Aufnahmen oder eine CT angefertigt werden, z. B. wenn die i. v. Cholezystografie Hinweise auf eine Pathologie bietet, ohne dass diese exakt zu sichern ist. Die Kontraktilität der Gallenblase lässt sich durch eine Reizmahlzeit (z. B. Schokolade) überprüfen.

Indikation: Bei den gallengängigen KM treten weitaus häufiger allergische KM-Reaktionen auf als zum Beispiel bei nierengängigen KM. Aus diesem Grunde und da leistungsfähige Alternativmethoden existieren, wird die i. v.-Cholezystocholangiografie nur noch selten und dann vor allem vor endoskopischen Gallenblasenoperationen durchgeführt.

Beurteilung: Letztlich gelten hier die gleichen Beurteilungskriterien wie für die ERCP. Steine stellen sich als Aussparungen der kontrastierten Gallenwege dar, indirekt sind Gangerweiterungen und morphologische Gangveränderungen weitere diagnostische Kriterien. Gangabbrüche und Gallenaufstau können dagegen ebenso wie eine fehlende Gallenblasendarstellung Hinweis auf ein mögliches tumoröses Geschehen sein.

Sonografie

Methode: Die Reflexion der Schallwellen an den anatomischen Grenzflächen und im Parenchym ergibt ein gutes anatomisches Bild, das allerdings durch Luftüberlagerungen oder durch tiefe Lage der anatomischen Strukturen beeinträchtigt sein kann. Dadurch ist nicht selten die Beurteilbarkeit des Ductus choledochus beeinträchtigt.

Der Patient sollte in nüchternem Zustand sonografiert werden, da nur eine gefüllte Gallenblase eine ausreichende Beurteilung der Wand und des Gallenblaseninhaltes zulässt. Postprandial ist die Gallenblase in der Regel kontrahiert, zudem wird die sonografische Untersuchung des Patienten durch vermehrte Luftfüllung des Darmes erschwert.
Üblicherweise wird die Gallenblase in Rücken- und Linksseitenlage untersucht. Die Gallenblase wird hierbei durch Aufsetzen des Schallkopfes im Bereich des unteren rechten Rippenbogens in der Medioklavikularlinie aufgesucht und im Längsschnitt, im subkostalen Schrägschnitt und im Interkostalschnitt untersucht.

Indikation: Die Sonografie wird als nichtinvasives und einfach durchführbares Verfahren, das nicht mit einer Stahlenexposition verbunden ist, häufig als Eingangsuntersuchung eingesetzt.

Beurteilung: Beim nüchternen Patienten mit gut gefüllter Gallenblase lässt sich die **Gallenblasenwand** als schmale, glatt begrenzte echoreiche Struktur von 1–2 mm Dicke abgrenzen. Postprandial bzw. nach einer Reizmahlzeit erreicht die Gallenblasenwand durch die Kontraktion der Gallenblase eine Dicke von 3 bis 4 mm. Nach einer Reizmahlzeit sollte sich das Volumen der Gallenblase um mindestens 30 % reduzieren. Beurteilt werden sollte die variable Form und Lage der Gallenblase. Die **Lage der Gallenblase** ist sehr variabel, neben der typischen Lokalisation im Bereich der Unterseite der Leber kann sie auch intrahepatisch liegen oder nur locker an der Leber fixiert sein. Bei nüchternem Patienten stellt sich die **Gallenflüssigkeit** echofrei dar. Magen- und Darmgasüberlagerungen können die Beurteilung der Gallenblase beeinträchtigen. Die normalen **intrahepatischen Gallenwege** sind in der Regel so schmal, dass sie sonografisch kaum abgrenzbar sind. Der normale Durchmesser des Ductus hepaticus communis beträgt beim Gesunden maximal 4 mm, der des Ductus choledochus 7 mm. Bei funktionsloser Schrumpfgallenblase bzw. nach einer Cholezystektomie ist ein Durchmesser des Ductus choledochus bis 9 mm als normal zu werten (**Tab. B-7.3**, **Abb. B-7.20**).

Sonografie

Methode: Die Sonografie ermöglicht eine gute Darstellung von anatomischen Strukturen, hat jedoch eine begrenzte Eindringtiefe und ist bei Luftüberlagerungen stark limitiert (z. B. bei luftgefüllten Darmschlingen).
Der Patient sollte in nüchternem Zustand sonografiert werden, da nur eine gefüllte Gallenblase eine ausreichende Beurteilung der Wand und des Gallenblaseninhaltes zulässt.

Üblicherweise wird die Gallenblase in Rücken- und Linksseitenlage untersucht.

Indikation: Die Sonografie ist bei der Diagnostik der Gallenwege erste bildgebende Methode.

Beurteilung: Die **Gallenblasenwand** zeigt sich beim nüchternen Patienten als glatt begrenzte, echoreiche Struktur von 1–2 mm Dicke. Die **Gallenflüssigkeit** ist echofrei mit dorsaler Schallverstärkung. Das normale **intrahepatische Gallengangssystem** lässt sich sonografisch in der Regel kaum abgrenzen. Beim Gesunden beträgt der Maximaldurchmesser des Ductus choledochus ca. 7 mm, kann jedoch nach Cholezystektomie bis 9 mm betragen (**Tab. B-7.3**, **Abb. B-7.20**).

B-7.20 Sonografischer Normalbefund einer Gallenblase

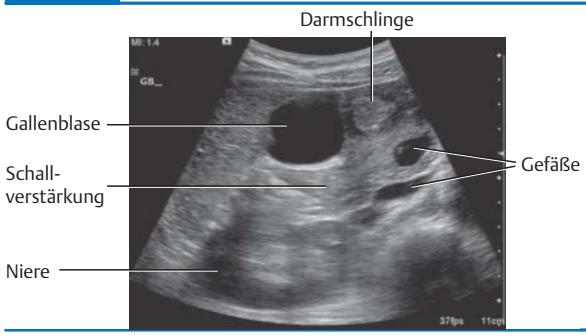

Subkostaler Schrägschnitt rechts. Typische dorsale Schallverstärkung als echoreiches Band zu sehen. Mitabgebildet sind eine Darmschlinge, Gefäße und die rechte Niere.

B-7.20

B-7.3 Sonografische Normkriterien des biliären Systems

Gallenblase	▪ glatte Organbegrenzung ▪ echoleeres Lumen ▪ Gallenblasenwanddicke < 4 mm ▪ bis zu 3 Wandschichten abgrenzbar ▪ durch Palpation imprimierbar ▪ Volumen sehr variabel
Gallengänge	▪ intrahepatische Gallengänge nicht sichtbar ▪ zentrale Abschnitte des Ductus hepatocholedochus ventral der Pfortader sichtbar ▪ Wandbegrenzung durch helle Reflexbänder dargestellt ▪ Ganglumen echoleer ▪ Durchmesser des Ductus hepatocholedochus (DHC) < 7 mm (≤ 9 mm bei Z. n. Cholezystektomie)

Endoskopisch retrograde Cholangiografie (ERC)

► Merke. Bei der **ERC** wird im Unterschied zur ERCP (S. 512) **nur** das **Gallengangsystem** dargestellt, nicht dagegen das Pankreasgangsystem (dafür steht das „P" in der Abkürzung ERCP). Vielfach wird die Abkürzung ERCP aber synonym verwendet.

Methode: Nach endoskopisch kontrollierter Sondierung der Papilla Vateri wird unter Durchleuchtungskontrolle KM zur Darstellung des Gallengangsystems injiziert.

Methode: Unter endoskopischer Kontrolle wird die Papilla Vateri, die in die Pars descendens des Duodenums mündet, sondiert. Die Papille stellt bei rund 75 % der Patienten die gemeinsame Mündung von D. choledochus und D. pancreaticus dar. Es gibt jedoch Mündungsvarianten, die die Diagnostik erschweren können. Nach Sondierung der Papille wird unter Durchleuchtungskontrolle KM eingespritzt. Als Komplikation kann dabei eine Pankreatitis auftreten.

Indikationen: Wegen der Gefahr einer Pankreatitis, einer septischen Cholangitis oder anderer Komplikationen sollte die ERCP vor allem dann angewendet werden, wenn gleichzeitig eine therapeutische Intervention oder eine Biopsie durchgeführt werden soll. Die ERC kann auch mit einer Biopsie kombiniert werden.

Indikationen: Wegen der Gefahr einer Pankreatitis, einer septischen Cholangitis oder anderer Komplikationen (0,5–2 % der Fälle) wird die ERC in der Regel nur dann durchgeführt, wenn gleichzeitig eine therapeutische Intervention, wie z. B. eine Papillotomie, Steinextraktion oder Einlage eines Stents zur Ableitung von gestauten Gallenwegen notwendig erscheint. Die ERC kann aber auch mit einer Biopsie aus der Papille, dem D. hepatocholedochus oder aus dem Duodenum kombiniert werden.

Beurteilung: Das Gallenwegssystem wird hinsichtlich seiner Weite, Obstruktionen und Füllungsdefekte analysiert. Lokalisation und Ursache von Abflussbehinderungen können festgestellt werden (**Abb. B-7.21**).

Beurteilung: Das mit KM gefüllte Gallenwegssystem wird hinsichtlich seiner Weite (Stenosen, Dilatationen), Obstruktionen (Strikturen, Tumorstenosen) und Füllungsdefekte (Konkremente) analysiert. Liegen Abflussbehinderungen vor, so kann deren Lokalisation und wahrscheinliche Ursache festgestellt werden. Das meist gleichzeitig dargestellte Gangsystem des Pankreas kann differenzialdiagnostisch wichtige Anhaltspunkte (chronische Pankreatitis, Pankreaskopftumor) liefern (**Abb. B-7.21**).

◎ B-7.21 **Normalbefund der ERC**

Die post-KM-Darstellung zeigt das Endoskop mit Seitoptik (Spitze in der Pars descendens des duodenalen-C und Sondierung der Papilla Vateri). (Wir danken Herrn Dr. med. J. Holl, Med. Klinik II, Klinikum Großhadern, für die freundliche Überlassung der Abbildung).

Perkutane transluminale Cholangiografie (PTC)

Methode: Nach Leberpunktion in der rechten Axillarlinie Sondierung eines Gallenastes in Seldingertechnik, Kontrastierung der Gallenwege unter Durchleuchtungskontrolle und Erfassung von Abflussstörungen.

Methode: Nach Lokalanästhesie wird die Leber von rechts lateral mit einer dünnen Punktionskanüle (22 G) unter Durchleuchtungs- und Sonografiekontrolle punktiert. Dabei ist zur Vermeidung eines Pneumothorax streng darauf zu achten, dass die Punktionsstelle auch bei tiefer Inspiration sicher unterhalb des Zwerchfells liegt. Um eine Punktion großer zentraler Gefäße zu verhindern, sollte die Kanüle nicht bis in den Leberhilus vorgeschoben werden. Unter Aspiration bzw. vorsichtiger Injektion von KM wird die Kanüle langsam zurückgezogen, bis sich ein zur Sondierung geeigneter Gallengang darstellt. Durch langsame KM-Injektion werden die Gallengänge kontrastiert.

► Merke. Es ist streng darauf zu achten, dass die Punktionsstelle auch bei tiefer Inspiration sicher subphrenisch liegt, um das Auftreten eines Pneumothorax zu vermeiden.

Meist erfolgt eine gleichzeitige **Drainage**- oder **Stenteinlage** zur Therapie, es sind aber auch ERCP-ähnliche Interventionen möglich.

Nach perkutaner Darstellung des Gallengangsystems (PTC) kann eine **perkutane transhepatische Gallenwegsdrainage (PTCD)** oder die perkutane Implantation einer **Gallenwegsendoprothese (Stent)** erfolgen.

B-7.22 PTCD

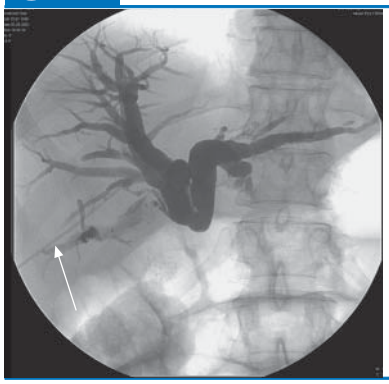

PTCD (Pfeil) bei Cholestase infolge eines Verschlusses des Ductus hepatocholedochus durch einen Klatskintumor.

B-7.22

Gelingt es, den stenotischen Bezirk mit dem Führungsdraht zu passieren, so kann eine kombinierte interne/externe Gallengangsdrainage eingelegt werden. Ein Teil der Galle fließt dann über die im Duodenum platzierte Drainagenspitze in das Duodenum, der andere Teil der Galle über die Drainage extrakorporal in einen Beutel (**Abb. B-7.22**).

In der gleichen Sitzung oder in einem zweiten Gang kann eine Obstruktion durch einen Plastik- oder Metallgitterstent überbrückt werden. Damit erspart man den Patienten einen nach außen geführten Drainagekatheter. Gelingt es nicht, die Engstelle zu überwinden, kann eine rein externe Gallenableitung (PTCD) eingebracht werden, um die Symptome wie Schmerz (stauungsbedingt), Pruritus und Ikterus zu mildern. Über den externen Zugang im Rahmen einer PTC/PTCD kann mit einem Angioskop die Ursache des Abflusshindernisses (z. B. Tumor) genau lokalisiert und mit einer Biopsiezange Material für die Histologie gewonnen werden.

Im Rahmen der PTC kann eine Obstruktion durch einen Stent überbrückt werden. Wenn dieser Versuch scheitert, kann eine rein externe Gallenableitung (PTCD) eingebracht werden (**Abb. B-7.22**).

Indikationen: Die PTC dient zur Abklärung einer intra- oder extrahepatischen Cholestase. Sie wird meist dann eingesetzt, wenn die ERCP nicht durchführbar ist.

Indikationen: Die PTC dient zur Abklärung einer intra- oder extrahepatischen Cholestase.

Kontraindikationen/Komplikationen: Um gefährliche Blutungen zu vermeiden, müssen die Gerinnungsparameter vor einer PTC/PTCD kontrolliert werden. Wichtig ist auch die Frage nach einer evtl. Kontrastmittelunverträglichkeit. Komplikationsmöglichkeiten sind Sepsis, biliäre Peritonitis und intraperitoneale bzw. intrahepatische Blutungen. In seltenen Fällen kommt es zur Ausbildung einer Fistel zwischen dem Gallengangsystem und arteriellen bzw. portal-venösen Gefäßen. Mit den heute zur Verfügung stehenden Instrumentarien treten Komplikationen allerdings nur noch sehr selten auf.

Kontraindikationen: Gerinnungsstörungen, Kontrastmittelunverträglichkeit.
Komplikationen: Sepsis, biliäre Peritonitis, intraperitoneale bzw. intrahepatische Blutungen.

Beurteilung: Das Gallenwegssystem wird nach den gleichen Kriterien wie bei der ERCP beurteilt, um zum einen Höhe und Ursache einer Abflussstörung zu bestimmen und zum anderen möglichst in der gleichen Sitzung mit der Therapie beginnen zu können (s. S. 512)

Beurteilung: s. bei ERCP (s. S. 512)

Computertomografie

Methode: Mit der CT können die Gallenwege überlagerungsfrei dargestellt werden. Um eine sichere Identifizierung des Darmes zu erreichen, werden etwa 1 Stunde vor der Untersuchung ca. 400–600 ml wasserlösliches KM in 1 %iger Verdünnung oral verabreicht. Zusätzlich wird KM zur Abgrenzung der Gefäße intravenös injiziert. Die Patienten sollten nüchtern untersucht werden. Die Schichtdicke beträgt in der Regel 5 mm. Zur Differenzierung von Gallensteinen vor ESWLK (extrakorporale Stoßwellenlithotripsie) bzw. zum Nachweis kleinerer intraduktaler bzw. intravesikaler Tumoren kann eine enge Schichtführung und eine koronare Rekonstruktion notwendig sein. Zur Abklärung der intrahepatischen Gallenwege sollte immer die gesamte Leber zusammen mit dem Pankreas untersucht werden.

Computertomografie

Methode: 1 h vor der Untersuchung werden 400–600 ml wasserlösliches KM in 1 %iger Verdünnung oral verabreicht. Zusätzlich wird KM zur Abgrenzung der Gefäße intravenös injiziert. Die maximale Schichtdicke beträgt in der Regel 8 mm. Ggf. kann eine enge Schichtführung und eine koronare Rekonstruktion notwendig sein.

Indikationen: Unklare Sonografie, Tumorausbreitungsdiagnostik, Erfassung von Komplikationen bei bekannter Grunderkrankung, Bestimmung des Kalkgehalts von Gallenblasensteinen.

Indikationen: Unklare Sonografie, Tumorausbreitungsdiagnostik, Kalkgehaltbestimmung bei Gallenblasensteinen.

Kontraindikationen: Kein KM bei Hyperthyreose, Plasmozytom, schweren Nierenfunktionsstörungen.

Kontraindikationen: Hyperthyreose, Plasmozytom, schwere Nierenfunktionsstörungen.

B-7.23

B-7.23 CT-Normalbefund einer Gallenblase

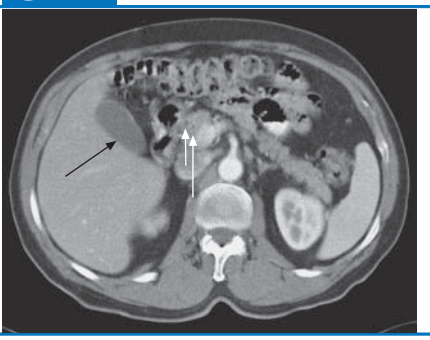

Gallenblase (schwarzer Pfeil). Mitdargestellt sind der normal weite Ductus choledochus (kurzer weißer Pfeil) sowie der Ductus pancreaticus (langer weißer Pfeil).

Beurteilung: Normale intrahepatische Gallengänge sind im CT nicht nachweisbar, gestaute intrahepatische Gallengänge zeigen sich als hypodense Strukturen parallel zu den intrahepatischen Gefäßen. Die Gallenflüssigkeit hat in der Regel eine Dichte von 0–20 HE. Bei eingedicktem Gallenblaseninhalt (Sludge) können diese Werte auf > 20 HE ansteigen (**Abb. B-7.23**).

Beurteilung: Die normalen intrahepatischen Gallengänge sind im CT nicht erkennbar. Gestaute intrahepatische Gallengänge stellen sich als parallel zu den intrahepatischen Gefäßen verlaufende, hypodense Strukturen dar. Der Ductus hepaticus und Ductus choledochus verlaufen parallel zur A. hepatica und V. portae. Der **Ductus choledochus** ist im Bereich des Pankreaskopfes, wo er meist senkrecht zu seiner Längsachse angeschnitten wird, als hypodense rundliche Struktur mit einem Durchmesser bis ca. 7 mm nachweisbar. Die **Gallenblase** ist in ihrer Größe und Form sehr variabel. Die Gallenflüssigkeit hat eine Dichte von 0–20 HE. Eingedickter Gallenblaseninhalt (sog. Sludge) kann Dichtewerte über 20 HE haben. Abhängig von ihrem Kalkgehalt sind die Dichtewerte der Konkremente sehr variabel (**Abb. B-7.23**).

Magnetresonanztomografie

Methode: Für die Gallenwege kommt die **MR-Cholangiopankreatikografie (MRCP)** als zusätzliches Aufnahmeverfahren in Frage. Die MRCP basiert auf der Darstellung von stehenden Flüssigkeiten (Galle) (**Abb. B-7.24**).

Magnetresonanztomografie

Methode: Neben der normalen Darstellung von Leber- und Pankreasmorphologie mithilfe der MRT (s. S. 475) spielt die sog. **MR-Cholangiopankreatikografie (MRCP)** eine wichtige Rolle. Bei diesem MRT-Protokoll werden **Flüssigkeiten** (Galle) **stark signalreich abgebildet**, weshalb das Gallengangssystem gut vom übrigen Gewebe mit niedriger Signalintensität abgegrenzt werden kann. Eine Kontrastmittelapplikation ist für die MRCP dabei nicht erforderlich. Mithilfe der MRCP können neben Übersichtsbildern auch hochauflösende Bilder mit einer Schichtdicke von bis zu 1,0 mm akquiriert werden. Insgesamt ist die diagnostische Aussagekraft inzwischen fast vergleichbar mit der einer ERCP. Die Akquisition von hochauflösenden Schichtbildern dauert mehrere Minuten, Übersichtsbilder mit dicken Schichten (T2w „RARE“) können jedoch auch innerhalb von wenigen Sekunden erhoben werden (**Abb. B-7.24**).

Indikation: Unklare Sonografie, v. a. bei Tumorverdacht.

Indikation: Unklare Sonografie, wenn nicht primär eine ERCP mit therapeutischer Intention in Frage kommt sowie vor allem bei Tumor- oder Konkrementverdacht.

Kontraindikationen: Kritisch positionierte ferromagnetische und metallische Implantate.

Kontraindikationen: Kürzlich eingebrachte ferromagnetische Implantate, die meisten Herzschrittmacher, manche künstlichen Herzklappen sowie Insulinpumpen oder Kochleaimplantate.

Beurteilung: Die MRCP bietet hochauflösende Schichtbilder des Gallenwegssystems in einer nicht belastenden Untersuchung.

Beurteilung: Die flüssige **Galle** wird in der MRCP-Bildgebung **stark hyperintens** dargestellt, weshalb Gallengangsveränderungen gut detektiert werden können. Somit können Formveränderungen wie Dilatationen oder Stenosen leicht erkannt und genau analysiert werden. Steine kommen als Aussparungen in der Säule der Gallenflüssigkeit zur Darstellung; oft treten dann gleichzeitig auch Abflussstörungen der Galle auf. Wenn Stenosen vorliegen, kann die morphologische MRT mit detailgenauer Darstellung des Parenchyms zur differenzialdiagnostischen Klärung (z. B. Tumor ver-

B-7.24 MRT und MRCP

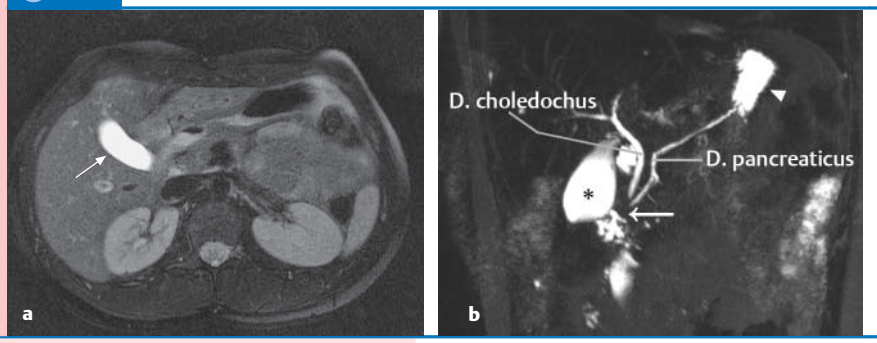

a **MRT**-Normalbefund einer Gallenblase (Pfeil) in einer axialen, T2-gewichteten Schicht.
b **MRCP**-Normalbefund (koronare hochauflösende 3D-Sequenz, Auflösung 1 mm): Darstellung der Gallenwege mit Ductus choledochus sowie des Ductus pancreaticus und der Mündung in das Duodenum (Pfeil). Magen (Pfeilspitze), Gallenblase (Stern).

sus Entzündung) beitragen. Die hohe räumliche Auflösung, gute Abgrenzbarkeit des Gallengangsystems und zusätzliche Darstellung des umgebenden Leberparenchyms (bei der ERCP nicht vorhanden) machen die MRCP daher zu einem wertvollen diagnostischen Werkzeug bei Erkrankungen des biliären Systems.

7.2.2 Leitbefunde – vom radiologischen Befund zur Diagnose

7.2.2 Leitbefunde – vom radiologischen Befund zur Diagnose
Größen-und Formveränderungen der Gallenblase (Tab. B-7.4)

Größen- und Formveränderungen der Gallenblase (Tab. B-7.4)

B-7.4 Veränderungen der Gallenblase

Erkrankung	Sonografie	CT	MRT	ERCP
Veränderungen im Gallenblasenlumen				
Cholezystolithiasis	echoreiche Strukturen im Gallenblasenlumen mit dorsalem Schallschatten und lagerungsabhängiger Position (s. **Abb. B-7.25a**)	kalkhaltige Konkremente stellen sich dicht dar; GB-Steine mit der gleichen Dichte wie Gallenflüssigkeit sind nicht zuverlässig darstellbar (s. **Abb. B-7.26**)	Aussparungen in der Gallenblase, v. a. in T2-gewichteten Sequenzen und der MRCP (s. **Abb. B-7.27**)	lagerungsabhängige Aussparungen im kontrastmittelgefüllten Lumen der Gallenblase (s. **Abb. B-7.28**)
Steingallenblase	bei komplett steingefüllter Gallenblase gesamtes Organ echoreich mit deutlichem dorsalen Schallschatten (nicht sicher von einer Porzellangallenblase, s. u., differenzierbar) (s. **Abb. B-7.25b**)	komplett steingefüllte Gallenblase	komplett steingefüllte Gallenblase, v. a. in T2-gewichteten Sequenzen und der MRCP	komplett steingefüllte Gallenblase
Gallenblasen-Sludge (eingedicktes Gallenblasensekret)	echoreiche, lagerungsabhängige Spiegelbildung in der Gallenblase (s. **Abb. B-7.25d**)	lagerungsabhängige Spiegelbildung in der Gallenblase	lagerungsabhängige Spiegelbildung in der Gallenblase	lagerungsabhängige Spiegelbildung in der Gallenblase
Gallenblasenpolyp	die wandständigen Polypen sind, im Gegensatz zu lageabhängigen Konkrementen, ortsständig und ohne dorsale Schallauslöschung (s. **Abb. B-7.25c**)	die wandständigen Polypen respektieren die Grenzen der Gallenblasenwand, im Gegensatz zu Karzinomen	die wandständigen Polypen respektieren die Grenzen der Gallenblasenwand (im Gegensatz zu Karzinomen)	lagerungsstabile wandständige Füllungsdefekte; eine Differenzierung zu Karzinomen ist nicht möglich
Gallenblasenkarzinome	in der Regel gleiche Echogenität wie Gallenblasenwand; keine dorsale Schallauslöschung und keine lageabhängige Positionsveränderung im Gegensatz zu Konkrementen; eine Differenzierung von Polypen ist schwierig	isodense oder inhomogene, exzentrische Wandverdickungen; nach KM-Applikation meist inhomogene KM-Aufnahme, wodurch sich eine Infiltration des Lebergewebes abgrenzen lässt (s. **Abb. B-7.31**)	die MRCP bietet die Möglichkeit einer Lokalisation sowie der zusätzlichen Darstellung von Stenosen und Obstruktionen der Gallenwege; bei der MRT ist durch die KM-Sensitivität das Tumorgewebe oft direkt darstellbar	Füllungsdefekte in der KM-gefüllten Gallenblase; der Tumor selbst kommt somit nur indirekt zur Darstellung; eine sichere Diagnose ist nicht möglich
Veränderungen der Gallenblasenwand				
Cholezystitis	bei akuter Cholezystitis Verdickung der Gallenblasenwand auf über 4 mm mit charakteristischer Dreischichtung (bei nüchternem Patienten) (s. **Abb. B-7.29**)	Verdickung und kräftiges Enhancement der Gallenblasenwand nach i. v.-KM-Gabe; zusätzliche Flüssigkeitsansammlung im Gallenblasenbett stellt sich hypodens dar (s. **Abb. B-7.30**)	prinzipiell gleiche Aussagekraft wie Sonografie oder CT; verdickte Gallenblasenwand mit kräftigem KM-Enhancement	zur Diagnosestellung nicht indiziert, da die veränderten Wandstrukturen nicht zur Darstellung kommen
Porzellangallenblase	bei kompletter Verkalkung der Gallenblasenwand gesamtes Organ echoreich mit deutlichem dorsalen Schallschatten (nicht sicher von einer Steingallenblase, s. o., differenzierbar)	im Verlauf einer chronischen Cholezystitis kann eine ringförmige Verkalkung der Gallenblasenwand auftreten	ringförmige Verkalkung der Gallenblasenwand	ringförmige Verkalkung der Gallenblasenwand
Gallenblasenkarzinome	s. o.	s. o.	s. o.	s. o.

Gallengangsveränderungen (Tab. B-7.5)

B-7.5 Veränderungen im Bereich der Gallenwege

Erkrankung	Sonografie	CT	MRT	ERCP
Choledocholithiasis	ein direkter Nachweis von Gallengangssteinen ist nur unzuverlässig möglich; indirektes Zeichen bei Abflussstörungen ist die Dilatation proximaler Gangabschnitte; kleine Steine sind schwer von Verkalkungen in der Leber zu unterscheiden	insbesondere mit dünnschichtiger Spiral- oder Mehrzeilen-CT können verkalkte Konkremente sicher lokalisiert werden; nicht verkalkte Gallenwegssteine (ca. 50 %) können eher schießscheibenartig weichteildicht imponieren	mit der MRT können Gallenwegssteine unabhängig von ihrer Zusammensetzung empfindlich in allen Gangabschnitten dargestellt werden; sie werden bei der MRCP signalfrei abgebildet und sind als Aussparungen erkennbar	Konkremente werden bei der ERCP zuverlässig indirekt als Aussparungen in den kontrastmittelgefüllten Gallengängen dargestellt, sind sie verkalkt kommen sie direkt zur Abbildung (s. **Abb. B-7.28**)
Cholangitis	bei Infektion mit Anaerobiern Gasbildung in den Gallenwegen, die sich sonografisch in Form multipler lageabhängiger, echoreicher bzw. streifenförmiger Reflexschatten manifestieren kann	pericholangitische Abszesse in der Leber, als Komplikation der eitrigen Cholangitis, sind im CT als hypodense Formation, ggf. mit randständiger KM-Aufnahme nachzuweisen	mit MRT und MRCP sind Obstruktionen der Gallenwege und pericholangitische Abszesse gleichfalls nachzuweisen	die einer akuten Cholangitis zugrundeliegenden Gallenwegskonkremente können verifiziert und ggf. endoskopisch entfernt werden
Primär sklerosierende Cholangitis (PSC)	Veränderungen im Rahmen der PSC sind sonografisch schwierig darzustellen; bisweilen zeigt sich ein buntes Bild von engen und dilatierten Gallenwegssegmenten	eine PSC ist relativ schwierig zu sichern; segmentale Erweiterungen des intra- und extrahepatischen Gallengangsystems mit diffus oder segmental nachweisbaren zylinder- oder spindelförmigen Hypodensitäten; nur im akut entzündlichen Schub ist ein umgebendes KM-Enhancement nachweisbar	in früheren Stadien kurzstreckige Stenosen in den intrahepatischen Gallenwegen; im weiteren Verlauf Entwicklung von segmentalen Gangdilatationen, z. T. mit divertikelartigen Aussackungen, die mit einer Verengung der peripheren Abschnitte der intrahepatischen Gallenwege einhergehen	im Frühstadium nur diskrete Gangveränderungen; die hohe räumliche Auflösung der ERCP ermöglicht in dieser Phase als erste Methode die Diagnose
Gallenwegstumoren	häufig nur indirekt an plötzlichen Gangabbrüchen, umschriebenen Gallengangserweiterungen oder fehlender Darstellbarkeit zentraler Gallenwegsabschnitte erkennbar	die Erweiterung des vorgeschalteten Gallengangsystems steht im Vordergrund; die Tumoren selbst sind nur erkennbar, wenn sie größer als 1,5 cm sind	MRT und MRCP bieten für die Diagnostik wichtige Vorteile: mit der MRCP lassen sich Stenosen und Obstruktionen der Gallenwege darstellen, mit der MRT ist in der Regel das Tumorgewebe direkt abgrenzbar	Füllungsdefekte in der KM-gefüllten Gallenblase bzw. dem Gallengangsystem; der Tumor selbst kommt somit nur indirekt zur Darstellung

7.2.3 Wichtige Krankheitsbilder – von der Diagnose zum Befund

Cholezystolithiasis

Für Gallensteine prädisponiert sind adipöse Frauen über 40 Jahre. Die Konkremente bestehen in unterschiedlicher Zusammensetzung aus Cholesterinkristallen bzw. Bilirubin und Kalk.

Klinik: Häufig symptomlos und Zufallsbefund. Durch Wanderung der Steine kann es zu Gallengangsverschlüssen und konsekutiver Cholestase kommen.

7.2.3 Wichtige Krankheitsbilder – von der Diagnose zum Befund

Cholezystolithiasis

90 % der Gallensteine finden sich in der **Gallenblase**, die übrigen in den extra- und intrahepatischen Gallenwegen. Sie sind nur dann röntgendicht, wenn sie Kalziumbilirubinate enthalten (etwa 30 %). In Mitteleuropa leiden ca. 10 % der Männer und 20 % der Frauen zwischen 40 und 70 Jahren an Gallensteinen. Prädisponierend sind hierbei Adipositas, Alter, weibliches Geschlecht und Multipara. 10–20 % der Patienten mit Gallenblasensteinen haben gleichzeitig Steine im Ductus choledochus (zu extra- und intrahepatischen Gallengangssteinen s. S. 499).

Klinik: Insbesondere größere Gallenblasenkonkremente bleiben häufig symptomlos und werden, z. B. bei einer Oberbauchsonografie, als Zufallsbefund entdeckt. In der Regel bestehen die Gallenblasenkonkremente in unterschiedlicher Zusammensetzung aus Cholesterinkristallen bzw. Bilirubin und Kalk. Durch Wanderung der Steine kann es zu Gallengangsverschlüssen mit konsekutiver Cholestase kommen. Konkremente in der Gallenblase können Koliken und Entzündungen (Cholezystitis, s. S. 500) verursachen.

Diagnostisches Vorgehen: Auch bei der Cholezystolithiasis ist die Sonografie zunächst die erste diagnostische Methode. Für die weiterführende Diagnostik werden CT und MRT genutzt. Die ERCP (endoskopisch retrograde Cholangio-Pankreatikografie) und die seltener durchgeführte PTC (perkutane transluminale Cholangiografie) bieten neben diagnostischen auch therapeutische Möglichkeiten, sind dafür jedoch auch mit einem entsprechenden Komplikationsrisiko verbunden.

Radiologische Diagnostik:
Im **Röntgenbild** sind nur verkalkte Konkremente erkennbar. Vor Lithotripsie kann es sinnvoll sein, den Kalkgehalt der Konkremente durch eine Röntgenaufnahme zu erfassen. Die Cholezystcholangiografie vor laparoskopischer Cholezystektomie zum Ausschluss von Konkrementen im D. choledochus sollte durch die MRCP ersetzt werden (**Abb. B-7.19**, S. 490).

Sonografie:

► **Merke.** Die **Sonografie** ist wegen der einfachen Handhabung, der geringen Kosten und hohen Verfügbarkeit **Methode der ersten Wahl** zum Nachweis von Gallenblasenkonkrementen und erreicht eine (untersucherabhängige) Sensitivität von bis zu 98 %.

Sonografisch sind Gallenblasenkonkremente **ab** einer Größe von **ca. 1 mm** nachweisbar. Sie stellen sich echoreich und entsprechend ihrem Kalkgehalt mit einem dorsalen Schallschatten dar (**Abb. B-7.25a**).

Sonografische Differenzialdiagnosen:
- Bei kompletter Füllung der Gallenblase mit Konkrementen (**Steingallenblase**) bzw. bei Verkalkung der Gallenblasenwand **(Porzellangallenblase)** ist das gesamte Organ echoreich mit deutlichem dorsalen Schallschatten (**Abb. B-7.25b**).

Diagnostisches Vorgehen: Die Sonografie ist zunächst Methode der Wahl, für weiterführende Diagnostik CT und MRT. Bei der Indikation zur ERCP oder PTC muss deren Invasivität beachtet werden.

Radiologische Diagnostik:
Im **Röntgenbild** sind nur verkalkte Konkremente erkennbar.

Sonografie:

► **Merke.**

Gallengangs- bzw. Gallenblasenkonkremente sind **ab ca. 1 mm** nachweisbar. Sie sind echoreich und zeigen einen dorsalen Schallschatten (**Abb. B-7.25a**).

Sonografische DD:
- Eine komplett steingefüllte Gallenblase und eine komplette Verkalkung der Gallenblasenwand **(Porzellangallenblase)** sind schwer differenzierbar (**Abb. B-7.25b**).

B-7.25 Sonografische Befunde von Gallenblasenerkrankungen

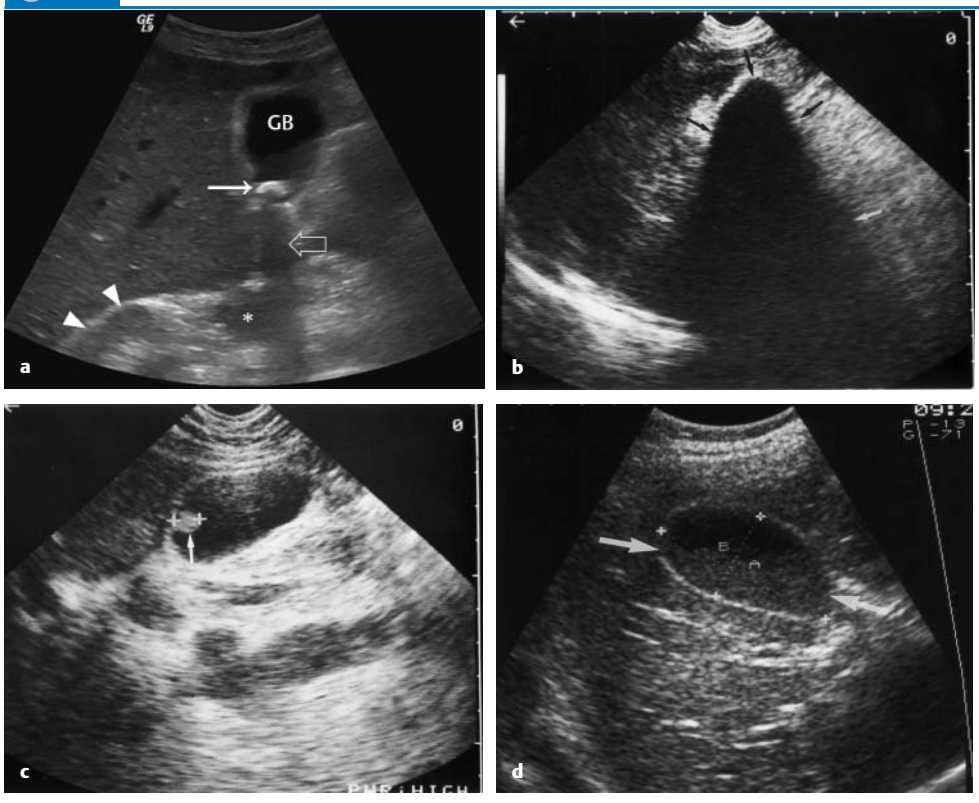

a Cholezystolithiasis: Subkostaler Transversalschnitt rechts. Echoreiches Konkrement (Pfeil) in der Gallenblase (GB) mit Schallschatten (offener Pfeil). Angeschnitten sind V. cava (Stern) und rechte Niere (Pfeilspitzen).

b Steingallenblase (komplett mit Steinen gefüllte Gallenblase): Die Gallenblase selbst bzw. einzelne Konkremente sind nicht abgrenzbar. Es zeigt sich lediglich ein großer dorsaler Schallschatten (Pfeile). Differenzialdiagnostisch ist eine Porzellangallenblase nicht auszuschließen, welche sonografisch ein vergleichbares Bild zeigen würde.

c Gallenblasenpolyp (Zufallsbefund): Es findet sich eine wandständige, lageunabhängige, echoreiche Struktur (Pfeil) ohne dorsale Schallauslöschung. Die Gallenblasenwand wird nicht überschritten.

d Gallenblasen-Sludge nach langer parenteraler Ernährung: Oberbauchsonografie eines Intensivpatienten mit Nachweis einer spiegelbildenden, echoreichen Formation in der normal großen Gallenblase (Pfeile). Bei Umlagerung des Patienten kommt es zu einer lageabhängigen Änderung des Schichtungsphänomens. Eine dorsale Schallauslöschung findet sich nicht.

B-7.26

B-7.26 CT bei Cholezystolithiasis

CT-Befund einer Cholezystolithiasis mit geschichteten, randständig verkalkten Gallenblasenkonkrementen (kurzer Pfeil) sowie hypodensem zentralen Cholesterinkern (langer Pfeil)

B-7.27 MRT und MRCP bei Cholezystolithiasis

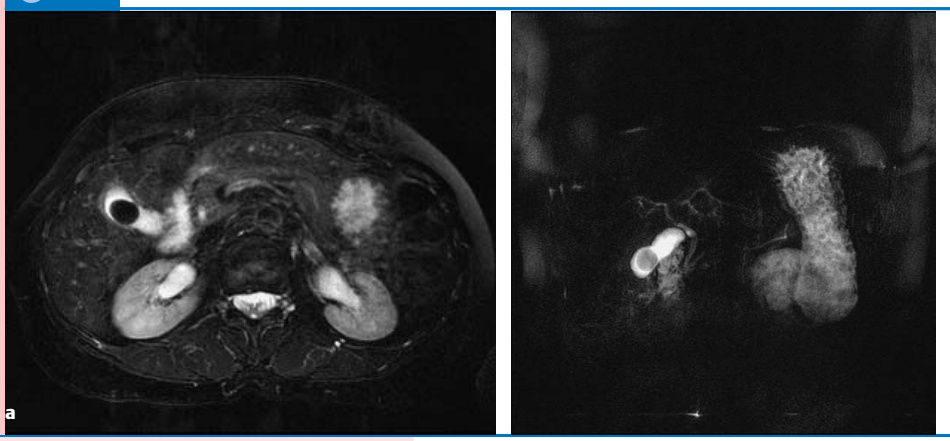

a T2-gewichtete axiale MRT-Schicht: Das große Konkrement kommt als hypointense Aussparung im Lumen der Gallenblase zur Darstellung.
b MRCP (koronare T2w „RARE"): Das große Konkrement stellt sich als Aussparung im Lumen der Gallenblase dar.

- Zur Unterscheidung von Gallenblasensteinen und wandständigen **Polypen** ist eine Untersuchung nach Umlagerung des Patienten hilfreich (**Abb. B-7.25c**).
- Eingedicktes Gallenblasensekret **(sog. Sludge)** führt zu einer echoreichen, lagerungsabhängigen Spiegelbildung in der Gallenblase (**Abb. B-7.25d**).

CT: Kalkhaltige Konkremente stellen sich in der CT sehr dicht, cholesterinhaltige mit Dichtewerten < 50 HE dar (**Abb. B-7.26**). Die Nachweisgrenze für Konkremente liegt bei ca. **2 mm**. Gallenblasensteine können allerdings auch die gleiche Dichte wie Gallenflüssigkeit aufweisen; sie sind dann in der CT nicht nachweisbar.

MRT: Die MRCP kann eine Cholezystholithiasis (wie auch eine Choledocholithiasis) mit hoher Sensitivität nachweisen. Sie sollte zum Einsatz kommen, wenn die Sonografie

- Zur Differenzierung von kleinen Gallenblasenkonkrementen und **Polypen** (Cholesterol-Polyp bzw. Schleimhautfalte) kann eine Untersuchung nach Umlagerung des Patienten (z. B. in Seitenlage bzw. im Stehen) hilfreich sein. Während Gallenblasenkonkremente in der Regel ihre Lage ändern, bleiben Polypen und Schleimhautfalten hingegen ortsständig **Abb. B-7.25c**). Von dieser Regel weichen im Infundibulum fixierte Konkremente ab, welche sich ebenfalls nicht verlagern lassen. Aus dem sonografischen Bild kann nicht sicher auf die Zusammensetzung der Konkremente geschlossen werden.
- Nach längerer Nahrungskarenz ist in der Gallenblase häufig ein eingedicktes Sekret (sog. **Sludge**), nachzuweisen, welches relativ echoreich ist, sich auf dem Boden der Gallenblase ablagert und häufig zu Spiegelbildung führt. Diese Veränderung findet sich auch häufig bei Patienten, die lange parenteral ernährt wurden (**Abb. B-7.25d**).

CT: Kalkhaltige Konkremente stellen sich in der CT sehr dicht, cholesterinhaltige Konkremente mit Dichtewerten kleiner 50 HE dar (**Abb. B-7.26**). Die Nachweisgrenze für kalkhaltige Konkremente liegt bei ca. **2 mm**. Auch im CT kann der Nachweis von intra- und extrahepatischen Gallengangskonkrementen abhängig von ihrer Lokalisation und Dichte schwierig sein. Die Gallenflüssigkeit hat je nach Eindickungsgrad Dichtewerte zwischen 0 und ca. 80 HE. Besitzen Konkremente die gleiche Dichte wie die Galle, so sind sie im CT nicht nachweisbar. Sludge, Hämobilie und heterotope KM-Ausscheidung führen zu einer erhöhten Dichte der Gallenblasenflüssigkeit.

MRT: Mit der MRCP können Konkremente in der Gallenblase und den Gallenwegen detailgenau, nicht invasiv und mit hoher Sensitivität dargestellt werden. Sehr kleine Konkremente sind durch die MRCP nachweisbar, indem die Betrachtung aus multiplen Projektionen genutzt wird. So ist auch eine Abgrenzung von möglichen Flow-

Artefakten möglich, welche bei der MRCP auftreten können. Insbesondere im extrahepatischen Bereich können sowohl die Obstruktionshöhe als auch die Obstruktionsursache mithilfe der MRT besser als mit der Sonografie bestimmt und andere Ursachen ausgeschlossen werden (**Abb. B-7.27a, b**). Die MRCP sollte zum Einsatz kommen, wenn die Sonografie allein nicht die Indikation für eine ERCP, PTC oder ein operatives Vorgehen stellen kann.

allein nicht die Indikation für eine ERCP, PTC oder ein operatives Vorgehen stellen kann (**Abb. B-7.27a, b**).

ERCP: Da die Gallenblase bei der ERCP nicht immer ausreichend kontrastiert wird, ist die ERCP für den Nachweis von Konkrementen in der Gallenblase weniger geeignet. Im Rahmen einer ERCP können jedoch Konkremente fragmentiert und transpapillär extrahiert werden. Des Weiteren kann auch eine Papillotomie, welche den spontanen Abgang von Konkrementen in den Darm erleichtert, durchgeführt werden (**Abb. B-7.28**).

ERCP: Wegen möglicher unzureichender Kontrastierung der Gallenblase eher ungeeignetes Verfahren (**Abb. B-7.28**).

Choledocholithiasis

Choledocholithiasis

► **Definition.** Hierbei handelt es sich entweder um primäre Pigmentsteine oder (häufiger) um Cholesterinkonkremente, welche aus der Gallenblase über den Ductus cysticus in das extrahepatische Gallenwegssystem gelangen.

► **Definition.**

Klinik: Auch Gallengangssteine können, ebenso wie Gallenblasensteine, klinisch lange asymptomatisch bleiben (s. S. 499). Komplikationen treten in etwa 3 % der Fälle auf, dann in Form eines Verschlussikterus, akuter Pankreatitis oder Cholangitis. 10–20 % der Patienten mit Gallenblasensteinen entwickeln im Verlauf eine Cholangiolithiasis. Bedeutung erlangen die Steine im Gangsystem, wenn über eine Einklemmung eine Kolik oder chronische Abflussbehinderung eintritt. Dann besteht die Gefahr einer aszendierenden bakteriellen Entzündung, bei papillärer Steinlokalisation kann zudem eine biliäre Pankreatitis ausgelöst werden.

Klinik: Gallengangssteine können klinisch lange asymptomatisch bleiben. Komplikationen wie Ikterus, akute Pankreatitis oder Cholangitis treten in ca. 3 % der Fälle auf. Steineinklemmungen im Gangsystem können Koliken oder chronische Abflussbehinderungen verursachen.

Diagnostisches Vorgehen: s. Cholezystitis S. 500.

Diagnostisches Vorgehen: S. 500.

Radiologische Diagnostik:
Gallenwegssteine können als Zufallsbefund in der **Röntgenübersicht** auffallen, eine genaue Beurteilung der anatomischen Lagebeziehung ist jedoch nicht möglich.

Radiologische Diagnostik:
Evtl. Zufallsbefund in der **Röntgenübersicht**.

Sonografie: Mit der Sonografie sind Konkremente in den Gallengängen, anders als die in der Gallenblase, nur schwer direkt nachweisbar. Verursachen die Konkremente eine Abflussbehinderung, so weist die Dilatation der proximal davon gelegenen Gangabschnitte indirekt auf das Konkrement hin. Auch intrahepatische Steine können dem Nachweis entgehen, wenn kein ausreichender Impedanzunterschied vorliegt. Eine Aerobilie verursacht gleichfalls eine dorsale Schallauslöschung und kann somit Konkremente vortäuschen.

Sonografie: Zum direkten Nachweis von Gallengangssteinen ist die Sonografie eine relativ unzuverlässige Methode. Es können jedoch sehr gut indirekte Zeichen wie z. B. Abflussstörungen mit Dilatation der proximal gelegenen Abschnitte erkannt werden.

Wenn intrahepatische Gallengangskonkremente nicht zu einer Cholestase führen, sind sie kaum von Verkalkungen in der Leber zu unterscheiden. Einem Konkrement vorgeschaltete, erweiterte Gallengänge verlaufen typischerweise parallel zu den intrahepatischen Ästen der Pfortader (sog. Zeichen der doppelläufigen Flinte).

Kleine Steine im Bereich der Gallenwege sind schwer von **Verkalkungen in der Leber** zu unterscheiden und häufig nur indirekt an den erweiterten Gallengängen zu erkennen.

CT: Mit modernen CT-Systemen, wie den Mehrzeilen-Spiral-Computertomografien, können sehr dünne Schichten akquiriert werden, aus denen sich sog. multiplanare und gekrümmte Reformatierungen errechnen lassen. Mit diesen kann die Bildebene dem jeweiligen Verlauf der Gallenwege angepasst werden, was die Detektion und anatomische Lagebestimmung von Obstruktionen oder prästenotischen Dilatationen wesentlich erleichtert. Limitierend ist die Tatsache, dass nicht verkalkte Gallengangssteine die gleiche Dichte wie das umgebende Gewebe aufweisen und somit dem Nachweis im CT entgehen können. Ein definitiver Steinausschluss als Ursache einer Gangdilatation ist daher mittels CT nicht immer möglich.

CT: Insbesondere mit dünnschichtigen Spiral- oder Mehrzeilen-Computertomografien können verkalkte Konkremente sicher lokalisiert werden. Nicht verkalkte Gallenwegssteine können dem CT-Nachweis jedoch entgehen.

MRT: Die MRCP stellt Gallenwegssteine unabhängig von deren Zusammensetzung in allen Gangabschnitten dar. Konkremente und Weichteilstrukturen werden bei der MRCP signalfrei abgebildet und heben sich daher deutlich von der signalreichen Gallenflüssigkeit ab bzw. sind entsprechend als Aussparungen im Lumen zu erkennen.

MRT: Mit der MRCP können Gallenwegssteine zuverlässig und unabhängig von ihrer Zusammensetzung in allen Gangabschnitten dargestellt werden.

ERCP/PTC: Die ERCP sollte dann zum Einsatz kommen, wenn neben der Diagnostik gleichzeitig auch eine Therapie angestrebt wird. Mit der Papillotomie und anschließender Steinextraktion bzw. mechanischer Zerkleinerung von Konkrementen stehen effektive und relativ schonende Verfahren zur Verfügung. Wenn sie erfolglos bleiben,

ERCP/PTC: Diese Verfahren kommen in der Regel zum Einsatz, wenn gleichzeitig eine therapeutische Intervention (z. B. Papillotomie und anschließende Steinextraktion) möglich und nötig ist (**Abb. B-7.28**).

B-7.28

B-7.28 Choledocholithiasis in einer ERCP

Cholezystolithiasis und Choledocholithiasis in einer ERCP. Die geschichteten, randständig verkalkten Konkremente kommen als Aussparung im KM-gefüllten Lumen zur Darstellung. In der Gallenblase finden sich zusätzlich multiple kleine Konkremente (schwarzer Pfeil). Im Bereich der intrahepatischen Gallenwege kommen Luftbläschen als Aussparung im kontrastierten Lumen zur Darstellung (weißer Pfeil).
(Wir danken Herrn Dr. med. J. Holl, Med. Klinik II, Klinikum Großhadern, für die freundliche Überlassung der Abbildung)

können weiterführende Verfahren wie z. B. die Stoßwellenlithotripsie, die PTCD oder operative Eingriffe durchgeführt werden (**Abb. B-7.28**).

Cholezystitis

Cholezystitis

► Definition.

► Definition. Akute Entzündung der Gallenblasenwand mit Wandverdickung, bakterieller Durchwanderung und Gefahr von entzündlichen Komplikationen in der Nachbarschaft, meist (bis zu 95 %) im Zusammenhang mit einer Cholezystolithiasis. Bei der chronischen Cholezystitis wird die Wand der Gallenblase bindegewebig-fibrotisch umgebaut und es kommt zu einer Verkleinerung im Sinne einer Schrumpfgallenblase. Bei Kalkeinlagerung in die Gallenblasenwand kann eine Porzellangallenblase entstehen. Die Differenzierung zum Karzinom ist dann oft nur mittels Histologie sicher möglich.

Klinik: Oberbauchbeschwerden rechts, Peritonismus.

Klinik: Akute oder chronische Beschwerden im rechten Oberbauch, Entzündungszeichen und Peritonismus.

Diagnostisches Vorgehen: Die akute Cholezystitis ist eine klinisch sonografische Diagnose. In einigen Fällen ist eine CT zur Erkennung von Abzedierungen und zum Ausschluss von entsprechenden Differenzialdiagnosen nützlich.

Diagnostisches Vorgehen: Die akute Cholezystitis ist in der Regel eine klinisch sonografische Diagnose. In einigen Fällen ist eine CT zur Erkennung von Abzedierungen und zum Ausschluss von entsprechenden Differenzialdiagnosen nützlich. Die chronische Cholezystitis weist zwar typische nativradiologische und sonografische Bilder auf, meist ist jedoch ein weiterführendes Schnittbildverfahren (CT, MRT) zum sicheren Ausschluss von schwer differenzierbaren Tumorprozessen indiziert.

Radiologische Diagnostik:

Röntgendiagnostik: ggf. sind Verkalkungen sichtbar.

Sonografie: Standardverfahren (**Abb. B-7.29**).

Sonografie: Bei nüchternen Patienten zeigt sich bei der **akuten Cholezystitis** eine **Verdickung der Gallenblasenwand** über 4 mm mit einer charakteristischen 3-Schichtung. Flüssigkeitsansammlungen im Gallenblasenbett sowie ein Gallenblasenhydrops weisen auf eine Cholezystitis hin.

Radiologische Diagnostik:

Röntgendiagnostik: Im Röntgenbild ggf. Darstellung von verkalkten Konkrementen. Bei chronischem Verlauf schalig verkalkte Gallenblase (Porzellangallenblase).

Sonografie: Neben der klinischen Untersuchung ist die Sonografie Methode der ersten Wahl bei Verdacht auf eine Cholezystitis (**Abb. B-7.29**).

Bei der **akuten Cholezystitis** sind sonografisch häufig Gallenblasenkonkremente nachweisbar. Eine pathologische **Verdickung der Gallenblasenwand** liegt vor, wenn bei einem nüchternen Patienten die Wand der Gallenblase eine Dicke von mehr als 4 mm erreicht. Bei der akuten Cholezystitis ist charakteristischerweise eine 3-Schichtung nachweisbar, wobei die verdickte mittlere Schicht echoreich ist und nach innen und außen von einem reflexarmen Saum umgeben ist. Diese Zeichen sind bei einer postprandial kontrahierten Gallenblase nicht erkennbar. Bei der akuten Cholezystitis ist zudem häufig eine Flüssigkeitsansammlung im Gallenblasenbett vorhanden.

Ein weiteres diagnostisches Kriterium ist die deutliche Vergrößerung der Gallenblase mit einem Querdurchmesser über 4 cm (Gallenblasenhydrops), ein Befund, der funktionsabhängig auch bei nüchternen Patienten nachweisbar sein kann. Eine vermehrte Echogenität des Gallenblaseninhalts spricht zusammen mit den oben genannten Kri-

Eine verstärkte Echogenität des Gallenblaseninhaltes kann für ein **Gallenblasenemphysem** sprechen und muss differenzialdiagnostisch von anderen Ursachen (z. B. Sludge) abgegrenzt werden.

B-7.29 Sonografie bei akuter Cholezystitis

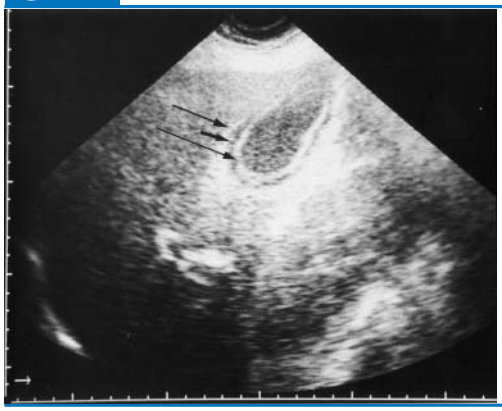

Dreischichtung der auf über 4 mm verdickten Gallenblasenwand. Die Gallenblasenwand stellt sich hierbei als echoarme Zone (kurzer Pfeil) dar, die innen und außen von einem echoreichen Saum (lange Pfeile) begrenzt wird.

B-7.29

terien für ein **Gallenblasenemphysem**. Andere Ursachen einer sog. „echogenen Gallenblase", wie Sludge, Kalkmilchgalle, Mukoviszidose bzw. Eindickung der Galle bei mechanischem Abflusshindernis, müssen ausgeschlossen sein.

Liegen klinische Zeichen einer akuten Cholezystitis vor und ist sonografisch gleichzeitig eine Unterbrechung der Wandkontur der Gallenblase erkennbar, so spricht dies für eine **Perforation der Gallenblase**.

Für eine **Gallenblasenperforation** sprechen klinische Zeichen und eine Unterbrechung der Gallenblasenwandkontur (Sono).

Im Verlauf einer **chronischen Cholezystitis** kann sich eine **Verkalkung der Gallenblasenwand (Porzellangallenblase)** entwickeln, die sich sonomorphologisch echoreich mit deutlichem dorsalen Schallschatten darstellt. Differenzialdiagnostisch ist die Steingallenblase abzugrenzen. Gelegentlich kommt es zu einer Schrumpfung der Gallenblase.

Im Verlauf einer **chronischen Cholezystitis** kann eine **Verkalkung der Gallenblasenwand** auftreten (Porzellangallenblase).

CT: Es gelten die gleichen Kriterien wie bei Sonografie, jedoch bei besserer Übersicht mit Erfassung von möglichen Differenzialdiagnosen oder gleichzeitig vorliegenden Befunden, wie z. B. Gallengangssteinen, Abzessen oder peritonitischen Begleitbefunden.

Bei der akuten Cholezystitis sind im CT eine Verdickung und ein kräftiges **Enhancement der Gallenblasenwand** feststellbar. Flüssigkeitsansammlungen um die Gallenblasenwand stellen sich hypodens dar.

Bei einer Infektion mit Anaerobiern kann es zu Gasansammlungen im Gallenblasenlumen, gelegentlich auch in der Gallenblasenwand kommen (emphysematöse Cholezystitis).

Die **Porzellangallenblase** ist durch eine kalkdichte **Ringstruktur** in der Gallenblasenwand gekennzeichnet.

Mit der CT können auch die angrenzenden Organe genau erfasst werden. So können nach einer Gallenblasenperforation Abszesse in der Leber oder in der Peritonealhöhle auftreten (**Abb. B-7.30**).

CT: Neben einer Verdickung, zeigt die i. v.-KM-Gabe ein kräftiges **Enhancement der Gallenblasenwand**. Flüssigkeitsansammlungen im Gallenblasenbett stellen sich hypodens dar.

Die **Porzellangallenblase** wird als kalkdichte **Ringstruktur** dargestellt (**Abb. B-7.30**).

B-7.30 CT bei Cholezystitis

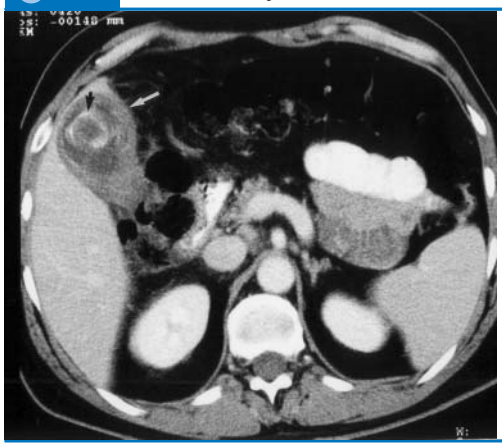

CT-Befund eines klinisch akuten Schubes einer chronisch rezidivierenden Cholezystitis. Dabei verdickte, KM-aufnehmende Gallenblasenwand (weißer Pfeil). Intraluminal Nachweis eines randständig verkalkten Gallenblasenkonkrementes (schwarzer Pfeil).

B-7.30

MRT: Die MRT hat prinzipiell die gleiche Aussagekraft wie die Sonografie oder CT.

ERCP/PTC: ERCP und PTC sind bei der akuten und chronischen Cholezystitis nicht indiziert. Bei Risikopatienten (z. B. Intensivtherapie) mit Cholezystitis ohne Konkremente kann jedoch eine perkutane Drainage mit einem Drainagenkatheter gelegt werden.

Cholangitis

Primäre und sekundäre Cholangitiden können durch **Steinleiden** (bis zu 95 %), nach Operationen, Verletzungen, Tumoren oder Parasitenbefall auftreten.
Folge kann eine Fibrosierung und Obliteration der abführenden Gallenwege sein. Das **Mirizzi-Syndrom** bezeichnet die durch einen Zystikusstein verursachte Obstruktion des Ductus hepatocholedochus und kann zu rezidivierenden Cholangitiden führen.
Das **Caroli-Syndrom** ist eine seltene, kongenital bedingte segmentale Erweiterung der intrahepatischen Gallengänge und geht häufig mit rezidivierenden Cholangitiden, periportaler Leberfibrose und portaler Hypertension einher.

Radiologische Diagnostik:
Sonografie: Intra- und extrahepatische Cholangitiden sind sonografisch nur schwer zu erkennen.

Die Infektion mit Anaerobiern führt zur Gasbildung in der Gallenblase bzw. in den Gallenwegen, die sich sonografisch in Form multipler lageabhängiger, echoreicher bzw. streifenförmiger Reflexschatten manifestiert.

Differenzialdiagnostisch muss Luft im Pfortadersystem (z. B. bei Mesenterialinfarkt oder toxischem Megakolon) abgegrenzt werden. Nach biliodigestiver Anastomose und Papillotomie findet sich häufig Luft im Gallengangsystem.
CT: Pericholangitische Abszesse in der Leber, als Komplikation der eitrigen Cholangitis, sind im CT als hypodense Formation, ggf. mit randständiger KM-Aufnahme nachweisbar.

MRT: Mit MRT und MRCP sind Obstruktionen der Gallenwege und pericholangitische Abszesse gleichfalls nachzuweisen.

ERCP/PTCD: Einer akuten Cholangitis zugrunde liegende Gallenwegskonkremente können verifiziert und endoskopisch entfernt werden. Entzündliche Strikturen können durch interventionelle Maßnahmen (Dilatation/Stent) behoben werden.

MRT: Die MRT hat prinzipiell die gleiche Aussagekraft wie die Sonografie oder CT. Da diese Verfahren im Zusammenhang mit der klinischen Symptomatik eine eindeutige Diagnose erlauben, kommt die MRT bei der akuten und chronischen Cholezystitis üblicherweise nicht zum Einsatz.
ERCP/PTC: ERCP und PTC sind bei der akuten und chronischen Cholezystitis nicht indiziert. Bei Risikopatienten (z. B. Intensivtherapie) mit Cholezystitis ohne Konkremente ist eine perkutane Drainage mit Einbringen eines Drainagenkatheters jedoch möglich. Dabei wird die Gallenblase unter Sonografiekontrolle punktiert. Die primär gewonnene Galle sollte mikrobiologisch untersucht werden. Intrahepatische Abszesse sind meist ebenfalls einer perkutanen Drainage zugänglich.

Cholangitis

Primäre und sekundäre Cholangitiden können als Folge eines **Steinleidens** (bis zu 95 %), von Operationen, Verletzungen, Tumoren oder Parasitenbefall auftreten. Sie können zu einer (partiellen) Fibrosierung und Obliteration der Gallenwege und zu einem zirrhotischen Umbau des Leberparenchyms führen (PBC, primäre biliäre Zirrhose).
Im Krankheitsverlauf der Cholezystitis kann es zu einem Übergreifen der Infektionen auf die Gallenwege oder zur Perforation der Gallenblasenwand mit Peritonitis und Abszessen kommen.
Das **Mirizzi-Syndrom** bezeichnet die durch einen Zystikusstein verursachte Obstruktion des Ductus hepatocholedochus und kann rezidivierende Cholangitiden zur Folge haben. Diese führen zu Vernarbungen mit Abflussbehinderung bis zur sklerosierenden Cholangitis, welche durch segmentale Gallengangserweiterungen gekennzeichnet ist.
Das **Caroli-Syndrom** ist eine seltene, kongenital bedingte segmentale Erweiterung der intrahepatischen Gallengänge, die häufig mit rezidivierenden Cholangitiden, periportaler Leberfibrose und portaler Hypertension einhergeht und mit polyzystischer Nierendegeneration und der kongenitalen hepatischen Fibrose assoziiert ist.

Radiologische Diagnostik:
Sonografie: Intra- und extrahepatische Cholangitiden sind sonografisch nur schwer zu erkennen. Gelegentlich ist eine Hyperreflexion im Bereich der Wandstrukturen nachweisbar.
Die Infektion mit Anaerobiern führt zur Gasbildung in der Gallenblase bzw. in den Gallenwegen, die sich sonografisch in Form von multiplen echoreichen bzw. streifenförmigen Reflexschatten manifestiert. Durch Umlagerung des Patienten lassen sich die lageabhängigen Reflexschatten der Luft von lageunabhängigen intrahepatischen Verkalkungen abgrenzen. Bei biliodigestiver Anastomose und Z. n. Papillotomie bzw. unmittelbar nach ERCP findet sich häufig Luft im Gallengangsystem.
Differenzialdiagnostisch muss die Aerobilie von Luft im Pfortadersystem abgegrenzt werden, die aus intramuralen Gasansammlungen in der Darmwand, z. B. bei Mesenterialinfarkt oder toxischem Megakolon, stammt. Bei biliodigestiver Anastomose und Z. n. Papillotomie bzw. unmittelbar nach ERCP findet sich häufig Luft im Gallengangsystem, welche dann nicht als pathologisch zu werten ist.
CT: Pericholangitische Abszesse in der Leber als Komplikation der eitrigen Cholangitis sind als hypodense Formationen, ggf. mit randständiger KM-Aufnahme zu identifizieren.
Rezidivierende Cholangitiden führen zu narbigen Strikturen mit Abflussbehinderung bis hin zur sklerosierenden Cholangitis, die durch eine segmentale Erweiterung der Gallenwege gekennzeichnet ist und die sich im CT in Form von gewundenen bzw. spindelförmigen Hypodensitäten manifestiert.
MRT: Mit MRT und MRCP sind Obstruktionen der Gallenwege und pericholangitische Abszesse gleichfalls nachzuweisen. Die primär biliäre Zirrhose (PBC) ist durch eine typische Rarefizierung der Gallenwege in der Peripherie (tree in winter), multiple Kaliberschwankungen und Zeichen des zirrhotischen Umbaus der Leber gekennzeichnet.
ERCP/PTCD: Durch die ERCP können für eine akute Cholangitis ursächliche Gallenwegskonkremente erkannt und endoskopisch entfernt werden. Die häufig bei chronischen Cholangitiden auftretenden Strikturen können nachgewiesen und durch interventionelle Maßnahmen (z. B. Dilatation/Stent) behandelt werden.

Primär sklerosierende Cholangitis (PSC)

► Definition. Die PSC ist eine chronisch destruierende Entzündung mit primärem Befall des Gallengangssystems. Dabei zeigen sich perlschnurartige Kaliberunregelmäßigkeiten der intra- und extrahepatischen Gallenwege mit Ulzerationen, Dilatationen und Stenosen als buntes Bild. 70 % der betroffenen Patienten sind unter 45 Jahre, Männer sind häufiger betroffen. Häufig ist eine Assoziation mit Colitis ulcerosa und seltener mit dem Morbus Crohn.

Ätiologie: Es handelt sich um eine ätiologisch unklare chronisch-entzündliche Erkrankung der Gallenwege, die schubförmig verläuft.

Klinik: Im Frühstadium asymptomatisch. Bei Patienten mit PSC ist häufig anamnestisch eine entzündliche Darmerkrankung bekannt. Die Cholestaseparameter im Blut sind erhöht. Nicht selten manifestiert sich die PSC primär mit Ikterus, Cholangitis oder sogar einem cholangiozellulären Karzinom.

Verlauf: Entzündliche Komplikationen, intra- und extrahepatische Konkremente und eine maligne Entartung in bis zu 30 % sind im Verlauf möglich, ebenso die Entwicklung einer biliären Zirrhose. In ca. 15 % ist die Gallenblase, in ca. 8 % der D. pancreaticus mitbefallen. Wegen der sich laufend verschlechternden Leberfunktion und der Gefahr einer malignen Entartung ist eine Lebertransplantation zu erwägen. Interventionelle Eingriffe zur Entfernung von Konkrementen und Dilatation von Stenosen sollten zurückhaltend eingesetzt werden.

Diagnostisches Vorgehen: Bei Verdacht auf eine PSC sind MRT mit MRCP sowie die ERCP die Methoden der Wahl, da die Sonografie und CT eher indirekte bzw. unspezifische Bilder zeigen.

Radiologische Diagnostik:
Sonografie: Veränderungen im Rahmen der PSC sind sonografisch schwierig darzustellen. Bisweilen zeigt die Sonografie ein buntes Bild mit engen und dilatierten Gallenwegssegmenten.
CT: Auch mit der CT ist die PSC relativ schwierig zu sichern. Es zeigen sich segmentale Erweiterungen und Einengungen des intra- und extrahepatischen Gallengangssystems, wobei sich zylinder- oder spindelförmige Hypodensitäten diffus oder segmental nachweisen lassen. Eine Umgebungsreaktion ist häufig nicht darstellbar. Nur wenn ein akut entzündlicher Schub vorliegt ist ein Kontrastmittelenhancement nachweisbar.
MRT: MRT und MRCP sind für die Diagnostik der PSC den anderen bildgebenden Verfahren überlegen. In den früheren Stadien der Erkrankung sind mit der MRCP einzelne kurzstreckige Stenosen in den intrahepatischen Gallenwegen nachweisbar. Im weiteren Verlauf entwickeln sich segmentale Gangdilatationen, z. T. mit divertikelartigen Aussackungen, die mit einer Verengung der peripheren Abschnitte der intrahepatischen Gallenwege einhergehen.
ERCP/PTC: Im Frühstadium der PSC sind nur diskrete Gangveränderungen nachweisbar. Da die räumliche Auflösung der ERCP der der MRCP überlegen ist, kann in dieser Situation erst mit der ERCP die Diagnose gesichert werden. Zudem können im Zuge der ERCP segmentale Stenosen dilatiert werden.

Gallenwegstumoren

Benigne Tumoren der Gallenwege sind sehr selten, meist handelt es sich um **Papillome**. Diese können mit bildgebenden Methoden allein nicht sicher von malignen Tumoren unterschieden werden.
Der häufigste **maligne** Tumor der Gallenwege ist das **cholangiozelluläre Karzinom**. Die ersten klinischen Symptome sind unspezifisch, während im fortgeschrittenen Stadium meist ein Verschlussikterus auftritt. Oft sind diese Tumoren bereits bei Diagnosestellung inoperabel. Cholangiokarzinome im Bereich der Hepatikusgabel, die häufig zu einer Cholestase in beiden Leberlappen führen, werden als sog. **Klatskin-Tumoren** bezeichnet.

Primär sklerosierende Cholangitis (PSC)

► Definition.

Ätiologie: Unklar; gehäuft mit Colitis ulcerosa assoziiert.

Klinik: Im Frühstadium asymptomatisch (zufälliger Laborbefund), später Ikterus. Ggf. Erstmanifestation durch Cholangitis oder cholangiozelluläres Karzinom.

Verlauf: Gefahr der malignen Entartung (in bis zu 30 %) und der Entwicklung einer biliären Zirrhose. Im Terminalstadium ist eine Lebertransplantation erforderlich.

Diagnostisches Vorgehen: MRT mit MRCP und/oder ERCP sind Methoden der Wahl.

Radiologische Diagnostik:
Sonografie: Buntes Bild enger und dilatierter Gallenwegssegmente.

CT: Mit der CT ist die PSC schwierig zu sichern. Es zeigen sich segmentale Erweiterungen und Einengungen des Gallengangssystems. Eine Umgebungsreaktion ist häufig nicht darstellbar.

MRT: MRT und MRCP sind für die Diagnostik der PSC überlegene Verfahren. Typisch sind in früheren Stadien einzelne kurzstreckige Stenosen, im weiteren Verlauf segmentale Gangdilatationen.

ERCP/PTC: Im Frühstadium der PSC sind nur diskrete Gangveränderungen nachweisbar, hier besser als MRCP!

Gallenwegstumoren

Bei den **benignen Tumoren** der Gallenwege handelt es sich meist um **Papillome**.
Der häufigste **maligne Tumor** ist das **Cholangiokarzinom. Als Klatskin-Tumor** bezeichnet man Cholangiokarzinome im Bereich der Hepatikusgabel.

Klinik: Zunächst unspezifische Symptome, später meist Verschlussikterus. Häufig sind die Tumoren bereits bei Diagnose inoperabel.

Radiologische Diagnostik:

Sonografie: Raumforderungen im Bereich der Gallengänge sind sonografisch oft nur indirekt erkennbar: plötzliche Gangabbrüche, umschriebene Gallengangserweiterungen oder fehlende Darstellbarkeit zentraler Gallenwegsabschnitte.

CT: Bei Gallengangstumoren steht die Erweiterung des Gallengangsystems im Vordergrund. Der Beitrag der CT ist vor allem im Staging zu sehen.

MRT: Die MRT und MRCP bieten für die Diagnostik von Tumoren der Gallenwege entscheidende Vorteile. Mit der MRCP können Stenosen und Obstruktionen der Gallenwege gut dargestellt werden, bei der MRT ist in der Regel das Tumorgewebe direkt abgrenzbar.

ERCP/PTC: Tumoren der Gallenwege imponieren als Füllungsdefekte. Wichtige Aufgabe der ERCP ist die Abklärung hinsichtlich der Operabilität sowie die therapeutische Intervention in Form einer Stenteinlage. Kann die Stenose bei der ERCP nicht überwunden werden, ist in der Regel noch eine Drainage mittels PTCD möglich.

Gallenblasentumoren

Zu den **benignen Tumoren** zählen das **Cholesterinpapillom**, **echte Adenome** und **Papillome**.

Häufigster **maligner Tumor** ist das **Adenokarzinom**, das nicht selten mit einer Cholelithiasis vergesellschaftet ist.

Klinik: zunächst unspezifisch, später Verschlussikterus (S. 503).

Radiologische Diagnostik:

Sonografie: Malignome der Gallenblase sind isoechogen zur Gallenblasenwand, verursachen keine dorsale Schallauslöschung und sind ortständig.

Exophytische polypös wachsende Malignome der Gallenblase lassen sich nicht von benignen polypösen Tumoren unterscheiden.

CT: Gallenblasenkarzinome sind als isodense oder inhomogene Wandverdickungen sichtbar. Nach KM-Applikation kommt es meist zu einer inhomogenen verzögerten KM-Aufnahme, wodurch sich Infiltrationen in das Lebergewebe abgrenzen lassen (**Abb. B-7.31**).

Klinik: Die ersten klinischen Symptome sind unspezifisch, während im fortgeschrittenen Stadium meist ein Verschlussikterus auftritt. Oft sind die Tumoren aufgrund einer diffusen Infiltration in die Leber bzw. Fernmetastasierung bereits bei Diagnosestellung.

Radiologische Diagnostik:

Sonografie: Tumoren der Gallengänge sind sonografisch meist nur indirekt nachweisbar. Periphere Gallengangserweiterungen, plötzliche Gangabbrüche oder fehlende Darstellbarkeit eines zentralen Gallenwegabschnittes (z. B. D. choledochus) sind verdächtige Befunde. Cholangiokarzinome haben eine ähnliche Echogenität wie das normale Leberparenchym. Große Tumoren sind sonografisch als echoreiche Infiltrationen in der Leber abgrenzbar.

CT: Bei Gallengangstumoren steht die Erweiterung des vorgeschalteten Gallengangsystems im Vordergrund. Die Tumoren selbst sind nur erkennbar, wenn sie größer als 1,5 cm sind. Der Beitrag der CT ist vor allem in der Beurteilung der lokalen Tumorinfiltration, der regionären Lymphstationen und der Fernmetastasierung zu sehen.

MRT: Die MRT bzw. MRCP bieten für die Diagnostik von Tumoren der Gallenwege entscheidende Vorteile. Mithilfe der MRCP können Stenosen und Obstruktionen mit Dilatatation der vorgeschalteten Gallenwege zuverlässig erfasst werden. Konventionelle MRT-Protokolle bieten die Möglichkeit der multiplanaren Darstellung und können das Tumorgewebe mit hoher Sensitivität direkt darstellen. Zur Beurteilung des genauen Ausmaßes der Leberinfiltration kann die Anwendung leberspezifischer Kontrastmittel hilfreich sein.

ERCP/PTC: Tumoren der Gallenwege imponieren als Füllungsdefekte in der KM-gefüllten Gallenblase bzw. dem Gallengangssystem. Der Tumor selbst kommt somit nur indirekt zur Darstellung. Wichtige Aufgabe der ERCP ist neben der Gradeinteilung nach Bismuth zur Klärung der Operabilität die Möglichkeit einer Intervention mit Stenteinlage zur Therapie von tumorbedingten Gallengangsstenosen. Kann die Stenose im Rahmen der ERCP nicht überwunden werden, verbleibt die Möglichkeit einer PTCD mit externer oder interner Drainage der gestauten Gangabschnitte.

Gallenblasentumoren

Zu den **benignen** Tumoren der Gallenblase zählen neben den häufigen, meist unter 1 cm messenden **Cholesterinpapillomen** und hyperplastischen Gallenblasenwandveränderungen (Adenomyomatose) die echten **Adenome** und die **Papillome**.

Bei den **malignen** Tumoren der Gallenblase steht das **Adenokarzinom** an erster Stelle, das häufig mit einer Cholelithiasis vergesellschaftet ist. Ein kausaler Zusammenhang zwischen Steinleiden und Karzinom konnte bisher jedoch noch nicht endgültig bewiesen werden. Gallenblasenkarzinome infiltrieren frühzeitig, meist schon vor Auftreten klinischer Symptome per continuitatem oder lymphogen die Umgebung (Leber, Lig. hepatoduodenale).

Klinik: s. Gallenwegstumoren S. 503 (zunächst unspezifisch, später Verschlussikterus).

Radiologische Diagnostik:

Sonografie: Malignome im Bereich der Gallenblase entsprechen in ihrer Echogenität der Gallenblasenwand, können aber in das Gallenblasenlumen hineinragen und sind dort als echoreiche Strukturen abgrenzbar. Im Gegensatz zu intraluminalen Konkrementen verursachen Malignome keine dorsale Schallauslöschung und bleiben bei Umlagerungen ortsständig.

Sonografisch lassen sich exophytische, polypös wachsende Malignome der Gallenblase nicht von benignen polypösen Tumoren unterscheiden. Bei diffus infiltrativ wachsenden Tumoren ist die Wand der Gallenblase nicht mehr abgrenzbar. Durch Ablagerung von Cholesterinkristallen in der Gallenblasenwand kann es gelegentlich zu multiplen kleinen polypösen Vorwölbungen (Cholesterinpolypen) kommen, die sonografisch als wandständige echoreiche Herde imponieren (sog. Stippchen-Gallenblase).

CT: Gallenblasenkarzinome stellen sich im CT als isodense oder inhomogene Wandverdickungen dar, die im fortgeschrittenen Stadium das gesamte Gallenblasenlumen einnehmen können. Sie zeigen eine inhomogene KM-Aufnahme, wodurch sie sich von dem umgebenden Lebergewebe abgrenzen lassen (**Abb. B-7.31**).

B-7.31 CT eines Gallenblasenkarzinoms

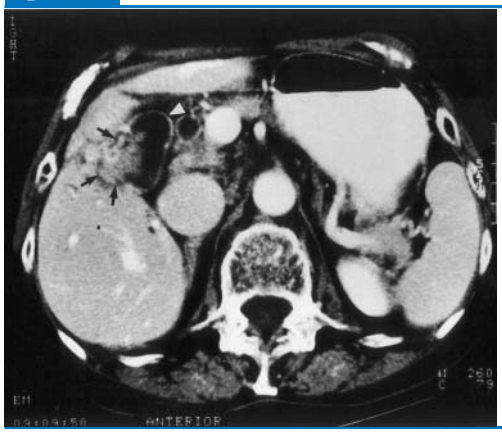

CT eines histologisch gesicherten Gallenblasenkarzinoms. Darstellung eines KM-aufnehmenden weichteildichten Tumors, der die Gallenblasenwand zur Leber hin überschreitet (Pfeile). Die tumorfreien Bereiche der Gallenblasenwand zeigen eine regelrechte Wanddicke (Pfeilspitze).

B-7.31

Kleinere Gallenblasenadenome und -papillome sind computertomografisch häufig schwer nachzuweisen.
Ist die Begrenzung der Gallenblasenwand zur Leber unscharf, so spricht dies für einen malignen Tumor.
MRT: Bei der MRT ist durch die Kontrastmittel-Sensitivität das Tumorgewebe oft direkt darstellbar. Die MRCP bietet die Möglichkeiten einer genauen Lokalisation sowie der zusätzlichen Darstellung von Stenosen und Obstruktionen der Gallenwege.
ERCP/PTC: Tumoren der Gallenblase imponieren als Füllungsdefekte in der KM-gefüllten Gallenblase. Der Tumor selbst kommt somit nur indirekt zur Darstellung. Wichtige Aufgabe der ERCP ist neben der Biopsie die Intervention. Die PTC bietet die Möglichkeit einer externen oder internen Drainage.

MRT: Mit der MRT gelingt häufig die direkte Darstellung des Tumorgewebes.

ERCP/PTC: Gallenblasentumoren imponieren als Füllungsdefekte (indirekte Darstellung des Tumors). Mit der ERCP sind Biopsie und Intervention möglich, mit der PTCD externe oder interne Drainagen.

7.3 Pankreas

Für die **bildgebende Diagnostik** von Pankreaserkrankungen stehen verschiedene nicht invasive und invasive Untersuchungsverfahren zur Verfügung. Im Vordergrund stehen gegenwärtig Schnittbildverfahren wie die Sonografie, die Computertomografie (CT) und die Magnetresonanztomografie (MRT), die auch zur Steuerung von Biopsie-Entnahmen eingesetzt werden können. Oft ergänzen sich die Befunde der Schnittbildverfahren gegenseitig; manchmal ist zusätzlich der Einsatz der Angiografie, der Nuklearmedizin (SPECT und PET) oder der ERCP notwendig. Die konventionelle Röntgendiagnostik spielt in der Pankreasdiagnostik heute keine wesentliche Rolle mehr (s. auch **Tab. B-7.6**).

7.3 Pankreas

Bei der **bildgebenden Diagnostik** von Pankreaserkrankungen stehen gegenwärtig Schnittbildverfahren wie die Sonografie, die Computertomografie (CT) und die Magnetresonanztomografie (MRT) im Vordergrund (s. auch **Tab. B-7.6**).

B-7.6 Diagnostischer Wert bildgebender Verfahren bei Pankreaserkrankungen

	konventionelles Röntgen	Sonografie	CT	MRT/MRCP	Angiografie	Nuklearmedizin	ERCP
allgemeine Wertigkeit	heute geringe Bedeutung	häufig erstes diagnostisches Verfahren; oft gefolgt von CT oder MRT/MRCP	als erstes diagnostisches Verfahren oder nach Sonografie	v. a. bei Tumorerkrankungen und speziellen Fragen (endokrin aktive Tumoren; Pankreasgangsystem)	abnehmende Bedeutung	insbesondere in der Tumordiagnostik und beim Tumorstaging	hoher Wert durch Therapieoptionen
akute Pankreatitis	+	++	+++	+ (+)	-	-	+++
chronische Pankreatitis	+	++	+++	+++	-	-	+++
Tumoren	+	++	+++	+++	+ (+)	+ (+)	+++
Trauma	+	++	+++	+ (+)	+ (+)	-	+ (+)

7.3.1 Radiologische Methoden

Konventionelle Röntgendiagnostik

Methode: Abdomenübersicht im Liegen.

Indikation: Sie spielt seit Einführung der Schnittbildverfahren keine wesentliche Rolle mehr.

7.3.1 Radiologische Methoden

Konventionelle Röntgendiagnostik

Methode: Abdomenübersichtsaufnahme im Liegen (s. a. S. 434).

Indikationen und Beurteilung: Seit Einführung der Schnittbildverfahren spielt die konventionelle Röntgendiagnostik bei der Pankreas-Diagnostik keine wesentliche Rolle mehr, sie kann aber auf eine Pankreaserkrankung hinweisen. So können sich z. B. Verkalkungen des Pankreas bei chronischer Pankreatitis und Lufteinschlüsse im Weichteilgewebe des Pankreas bei Abszessen zeigen. Peripankreatische Dünndarmschlingen können durch große Pseudozysten oder Pankreastumoren verdrängt werden.

Sonografie

Methode: Standardverfahren ist die Sonografie im B-Mode mit einer Schallfrequenz von 3,5 MHz (**Abb. B-7.32**). Ggf. ist die ergänzende Farbduplexuntersuchung zur Darstellung von Blutgefäßen (grauwertkodierter B-Mode und farbkodierte Doppler-Untersuchung) sinnvoll.

Methoden: Es kommt vor allem die zweidimensionale Echtzeitsonografie (B-Mode) zum Einsatz, die eine flächenhafte Grauwertdarstellung des Pankreas in jeder beliebigen Bildebene ermöglicht (**Abb. B-7.32**). Aufgrund der sekundär retroperitonealen und tiefen Lage des Pankreas erfolgt die Sonografie im B-Mode vorwiegend bei einer Schallfrequenz von 3,5 MHz. Dabei werden meistens transversale und sagittale Aufnahmen dokumentiert. Eindringtiefe und Bildfeld sind bei der Sonografie allerdings auf ca. 15–20 cm begrenzt und Bildrauschen und Anfälligkeit für Artefakte sind hoch. Manchmal ist die ergänzende Farbduplexuntersuchung mit gleichzeitiger Darstellung des zweidimensionalen B-Mode-Bildes und des farbkodierten Dopplersignals (Kodierung von Flussrichtung und Flussgeschwindigkeit) sinnvoll. Mithilfe der Farbdoppleruntersuchung können die großen Blutgefäße um das Pankreas dargestellt (v. a. Truncus coeliacus, A. und V. lienalis, A. und V. mesenterica sup. und V. portae) und von den Gallen- und Pankreasgängen sowie ggf. vorhandenen flüssigkeitsgefüllten Läsionen unterschieden werden.

Der **endoskopische Ultraschall (EUS)** erfolgt mit einer Ultraschallsonde, die an der Spitze des Endoskopes angebracht ist. Die **intraoperative Sonografie** erfolgt am offenen Situs.

Indikationen: Beurteilung von Größe, Lage, Kontur und Echotextur. Nachweis oder Ausschluss von Flüssigkeitssammlungen und zystischen Läsionen. Der endoskopische Ultraschall stellt ein sensitives Verfahren dar, Pankreaskarzinome nachzuweisen und deren Resektabilität zu beurteilen.

Beim **endoskopischen Ultraschall (EUS)** des Pankreas werden hochauflösende Aufnahmen mit einer Ultraschallsonde angefertigt, die auf die Spitze eines Endoskops montiert ist. Bei der **intraoperativen Sonografie** wird die Ultraschallsonde dem Pankreas am offenen Situs unmittelbar aufgesetzt.

Indikationen: Beurteilung von Größe, Lage, Kontur und Echotextur des Pankreas. Nachweis oder Ausschluss von peripankreatischen Flüssigkeitssammlungen und zystischen Raumforderungen. Die Sonografie zählt zu den Standardverfahren bei der Untersuchung des Pankreas. Sie stellt im Ablauf der Diagnostik oft das erste bildgebende Verfahren dar, da sie meistens vom Hausarzt, Internisten oder Chirurgen selbst durchgeführt wird. Oft werden Patienten mit Pankreaserkrankungen im Anschluss zur CT oder MRT an den Radiologen überwiesen. Der endoskopische Ultraschall (EUS) stellt ein sensitives Verfahren dar, um Pankreaskarzinome, insbesondere neuroendokrine Tumoren, nachzuweisen und deren Resektabilität zu beurteilen. Der EUS ist zudem eine aussagekräftige Methode zur Detektion von zystischen Raumforderungen und eignet sich zur Drainage von infiltrierenden Zysten und Nekrosen.

B-7.32 Normales Pankreas in der Sonografie

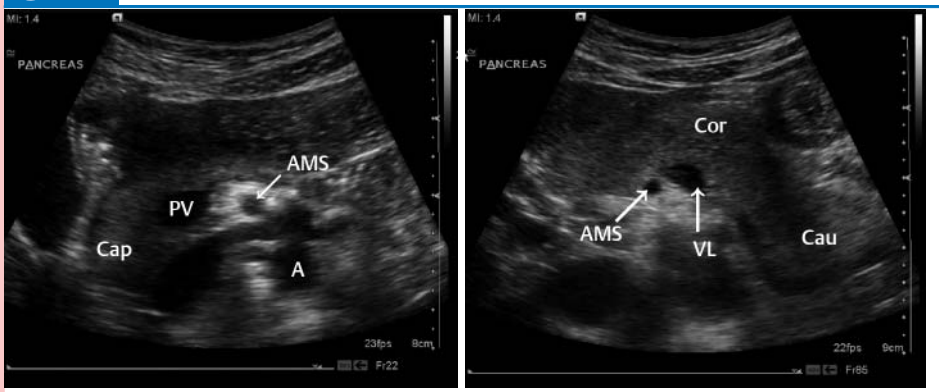

Die Kontur des **Pankreaskopfes** (Cap) ist im linken Bild, die Kontur des **Pankreaskorpus** (Cor) und **Pankreasschwanzes** (Cau) im rechten Bild erkennbar. Das normale Pankreasgewebe ist echoreich und homogen feinkörnig dargestellt. Leitstrukturen zum Auffinden des Pankreas in der Sonografie sind vor allem die Milzvene (VL) und die Vena mesenterica superior an ihrer Einmündung in die Pfortader (PV), die dem Pankreas von dorsal anliegen, sowie die Arteria mesenterica superior (AMS). Der normal weite Pankreasgang lässt sich oft nicht abgrenzen. Aorta (A).

Beurteilung: Das normale Pankreas stellt sich homogen feinkörnig und von gleicher oder gering höherer Echogenität als der ventral des Pankreas liegende linke Leberlappen dar. Darmgasüberlagerungen, vor allem im Colon transversum, können die sonografische Beurteilung beeinträchtigen. Bei adipösen Patienten kann die Untersuchung durch die maximale Eindringtiefe des Ultraschalls eingeschränkt sein.

Beurteilung: Das normale Pankreas stellt sich homogen feinkörnig und von gleicher oder gering höherer Echogenität als der ventral des Pankreas liegende linke Leberlappen dar.

Computertomografie

Methode: In der Regel wird ein jodhaltiges **Röntgenkontrastmittel** (KM) injiziert (i. v.; beachte Kontraindikationen!). Die Zeitverzögerung („delay") zwischen Beginn der KM-Injektion und Beginn der CT-Untersuchung richtet sich nach dem Untersuchungsziel. Stark vaskularisierte Tumoren (z. B. neuroendokrine Pankreastumoren) und aktive Blutungen werden oft in der arteriellen Phase (20–25s delay) untersucht. Die Parenchymphase des Pankreas zeigt meistens 40–45 s nach i. v.-KM-Injektion die stärkste Anreicherung. Bei Mituntersuchung der Leber (z. B. zum Ausschluss einer Metastasierung bei V. a. Adenokarzinom) wird meistens eine Zeitverzögerung von 70–75 s gewählt. Außer in Fällen von akuter Pankreatitis (Nahrungskarenz!) ist es günstig, Magen, Duodenum und Jejunum mit oralem KM zu füllen, damit sie sich besser gegen das Pankreas und seine unmittelbare Umgebung abgrenzen lassen.

Computertomografie

Methode: In der Regel mit intravenös appliziertem **Röntgenkontrastmittel** (KM; Kontraindikationen beachten!). Die Zeitverzögerung zwischen Beginn der KM-Injektion und Beginn der CT-Aufnahme bestimmt den Bildkontrast:
20–25 s: arterielle Phase
40–45 s: Parenchymphase
70–75 s: venöse Phase (zur begleitenden Darstellung der Leber).
Meist wird zusätzlich ein orales KM gegeben.

Patientenvorbereitung: Der Patient sollte möglichst nüchtern (> 4 h Nahrungskarenz) sein. Das orale KM wird dann ca. 15 min und unmittelbar vor Untersuchungsbeginn verabreicht (je ca. 300 ml verdünntes KM; z. B. Gastrografin oder Micropaque-CT als „positives" KM; „negatives" KM wie z. B. Wasser, Methylzellulose-Lösung oder Mannitol-Lösung, bei der Suche nach stark vaskularisierten Tumoren). Soll das gesamte Abdomen untersucht werden, so empfiehlt sich eine längerfristige orale KM-Gabe, z. B. 2 l verdünntes KM über 2 h vor Untersuchungsbeginn.
Bei Einsatz von CT-Geräten mit Röntgenröhren-Rotationszeiten > 2 s kann die Gabe von Spasmolytika (z. B. 20–40 mg Buscopan i. v. oder 1–2 mg Glukagon i. v., beachte Kontraindikationen!) zur Hemmung der gastrointestinalen Peristaltik sinnvoll sein. Moderne CT-Geräte mit Rotationszeiten < 1 s erfordern diese Maßnahme im Allgemeinen nicht.
Bei Einsatz moderner **Multi-Detektor-(MD-)Spiral-CT-Geräte** können nach einmaliger i. v.-KM-Injektion auch Untersuchungen in mehreren Phasen nacheinander durchgeführt werden. Dabei ist jedoch im Einzelfall die zusätzliche Strahlenexposition des Patienten gegen die zusätzliche Aussagekraft der Untersuchung abzuwägen. Bei dem kürzlich entwickelten **Dual-Source-CT** (s. S. 76) handelt es sich um Computertomografen mit 2 Röntgenröhren, die mit unterschiedlicher Spannung betrieben werden können, so dass „dual energy scanning" möglich wird. Insbesondere folgende drei Vorteile werden hier genutzt: 1. ein gesteigerter Photonenfluss bei adipösen Patienten, 2. eine Steigerung der zeitlichen Auflösung und 3. eine Erhöhung des Weichteilkontrastes infolge der unterschiedlichen Spannungen. Dabei ist der letzte Punkt in der abdominellen Bildgebung am bedeutendsten.
CT-Aufnahmen des Pankreas (**Abb. B-7.33**) werden normalerweise in transversaler (axialer) Schichtführung rekonstruiert, wobei die Schichtdicke meistens bei 3–5 mm liegt. Größere Schichtdicken führen zu einem Verlust von anatomischen Details. Geringere Schichtdicken können mit der MDCT erzielt werden, sind aber nur selten erforderlich. Mit der MDCT ist eine Bilddatendarstellung in zusätzlichen Ebenen (z. B. koronar, sagittal oder entlang des Ductus pancreaticus) möglich.

Patientenvorbereitung: Nach Nahrungskarenz > 4 h erfolgt die Gabe eines oralen KM 15 min und unmittelbar vor der Untersuchung zur positiven oder negativen Darmkontrastierung. Bei Untersuchung des gesamten Abdomens empfiehlt sich eine längerfristige orale KM-Gabe.

Ggf. kann eine Hemmung der gastrointestinalen Peristaltik durch Spasmolytika (Kontraindikationen beachten!) sinnvoll sein.

Mit modernen CT-Geräten **(MDCT)** sind Mehrphasenuntersuchungen möglich.
Die Dual-Source-Dual-Energy-CT erscheint versprechend für die kontrastverstärkte abdominelle Bildgebung.

Die ideale Dicke der axialen (transversalen) Bildschichten beträgt 3–5 mm (**Abb. B-7.33**). Bei Multidetektor-CT (MDCT) ist eine Befunddarstellung in zusätzlichen Ebenen möglich.

B-7.33 Normales Pankreas in der CT

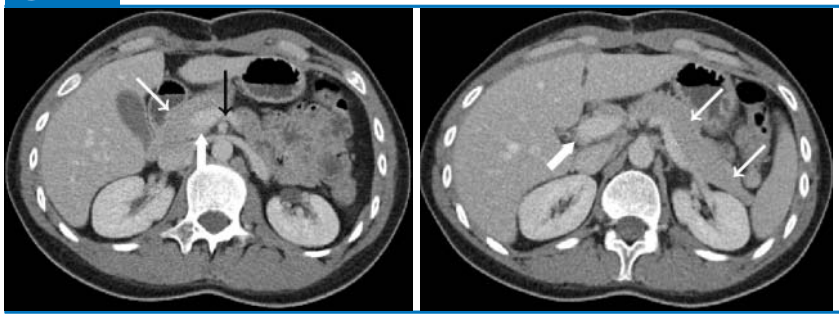

CT bei einem 11-jährigen Jungen. Die Kontur (weiße dünne Pfeile) ist an Pankreaskopf (**a**), Pankreaskorpus und Pankreasschwanz (**b**) glatt. Die Arteria mesenterica superior (schwarzer dünner Pfeil), die Vena lienalis (weißer dicker Pfeil in **a**) und die Vena portae (weißer dicker Pfeil in **b**) sind klar gegen das Pankreas abgrenzbar.

Indikationen: Die **CT mit KM-Gabe** ist Standardverfahren der Pankreas-Diagnostik, vor allem zur Abklärung von Entzündungen, Tumoren und Verletzungen. **Native CT-Aufnahmen** des Pankreas können ggf. zum Nachweis von Kalk, Fett oder Blut eingesetzt werden.

Indikationen: Die CT zählt, wie die Sonografie, zu den Standardverfahren in der Pankreasdiagnostik. **Native CT-Aufnahmen** des Pankreas werden selten angefertigt, da sich das Pankreas hierbei nur schwer von anatomischen Begleitstrukturen (z. B. Darm) unterscheiden lässt. Sie können aber ggf. die Charakterisierung von kalk- oder fetthaltigen Läsionen oder von Blutungsresiduen erleichtern. Meistens wird eine **CT mit intravenöser und oraler KM-Gabe** durchgeführt, insbesondere zur Abklärung von Entzündungen, Tumorerkrankungen und abdominellen Verletzungen.

CT-gesteuerte Punktionen und Drainagen

Methode: Zugangswege führen unter Umständen durch Nachbarorgane (Kontaminationsmöglichkeiten beachten!).

Vorgehensweise:
- Planungsaufnahmen (CT)
- Hautmarkierung
- Hautdesinfektion
- Lokalanästhesie
- sterile Abdeckung
- Punktion
- Lagekontrolle (CT)
- Biopsie oder Drainage
- Abschlusskontrolle (CT) (s. **Abb. B-7.40b**, S. 518 und **Abb. B-7.43b**, S. 521).

CT-gesteuerte Punktionen und Drainagen

Methode: Aufgrund der retroperitonealen Lage des Pankreas ist es bei diagnostischen Punktionen unter Umständen unvermeidlich, den Zugangsweg durch ein anderes Organ zu wählen. Eine Punktion durch den Dickdarm (Infektionsgefahr) und die Milz (Blutungsgefahr) sollte vermieden werden.
Bei CT-gesteuerten Interventionen (s. **Abb. B-7.40b**, S. 518 und **Abb. B-7.43b**, S. 521) im Pankreasbereich werden zunächst **CT-Aufnahmen** des Zielgebietes angefertigt, wobei der Patient meist in Rückenlage untersucht wird. In Abhängigkeit vom Umfang der Voraufnahmen und der Erkenn- und Abgrenzbarkeit der Zielstruktur sind native oder KM-verstärkte Aufnahmen erforderlich. Anhand dieser Aufnahmen wird der Zugangsweg am CT-Monitor geplant. Dann wird die Schichtposition mit dem günstigsten Zugangsweg am Untersuchungstisch eingestellt und die geplante Einstichstelle – meist mithilfe des Lichtvisiers am CT-Gerät – auf der Haut des Patienten markiert. Nach Hautdesinfektion, Lokalanästhesie (Kontraindikationen und ggf. vorangegangene allergische Reaktionen sollten im Rahmen des Aufklärungsgespräches ausgeschlossen worden sein; die eingriffspezifischen Risiken und Nebenwirkungen sollten mit dem Patienten besprochen und das Ergebnis einschließlich der Einwilligung oder Ablehnung sollte schriftlich festgehalten sein) und steriler Abdeckung erfolgt die Punktion entweder mit nachfolgender Lagekontrolle der Punktionsnadel oder unter CT-Durchleuchtung. Nach Abschluss der Biopsie oder Drainageanlage empfiehlt sich die Anfertigung von Kontrollaufnahmen, um frühe Komplikationen wie Pleuraverletzung (Pneumothorax), Darmverletzung (freie abdominelle Luft) oder Einblutungen (neue Raumforderung, ggf. Kontraständerung) ggf. sofort zu erkennen.

Indikationen: Punktionen werden v. a. zur Gewinnung von Gewebeproben (Biopsien), Zellmaterial oder Flüssigkeitsproben durchgeführt (Kontraindikationen beachten!). **Drainagen** dienen v. a. der Ableitung peripankreatischer Flüssigkeitssammlungen und von Abszessen, seltener zur Entlastung von Pseudozysten.
Kontraindikationen: Blutgerinnungsstörungen, erhöhte Infektgefährdung, sehr große Pankreaszysten oder Pseudozysten und kleinere Pseudozysten ohne Anhalt für Infektion stellen relative Kontraindikationen dar.

Indikationen: Punktionen im Pankreasbereich werden vor allem zur Abklärung von Raumforderungen (Malignitätsausschluss) oder Flüssigkeitssammlungen (Infektionsausschluss) durchgeführt, um eine diagnostische Laparotomie zu vermeiden. **Drainagen** dienen vor allem der Ableitung von peripankreatischen Flüssigkeitssammlungen. Seltener werden Pankreaszysten oder Pseudozysten drainiert, da zum Infektionsausschluss die Punktion meist ausreicht.

Kontraindikationen: Blutgerinnungsstörungen, deutlich erhöhte Infektgefährdung (z. B. Herzklappenersatz mit erhöhter Endokarditisgefahr), sehr große Pankreaszysten oder Pseudozysten (werden bei Infektionsnachweis oft chirurgisch entlastet) und kleinere Pseudozysten ohne Anhalt für Infektion stellen relative Kontraindikationen dar.

Magnetresonanztomografie

Methode: Meistens wird intravenöses KM verwendet, was eine deutliche Signalanhebung in T1-gewichteten Aufnahmen bewirkt.

Bei der Suche nach Pseudozysten, Zysten und Karzinomen sollten positive orale KM eingesetzt werden. Bei der Suche nach stark vaskularisierten Tumoren und bei der MRCP sollten entweder negative orale KM verabreicht oder auf orale Kontrastierung verzichtet werden.

Magnetresonanztomografie

Methode und Beurteilung: Meistens wird, wie auch bei der CT, intravenöses KM eingesetzt. Die verschiedenen zugelassenen Gadolinium-(Gd-)Verbindungen bewirken über eine lokale Verkürzung der T1-Relaxationszeit eine deutliche Signalanhebung in T1-gewichteten Aufnahmen. Ähnlich wie bei der CT heben T1-gewichtete Aufnahmen zu verschiedenen Zeitpunkten nach intravenösen KM-Injektion verschiedene anatomische Strukturen am und um das Pankreas hervor.
Wie bei der CT erfolgt die orale KM-Gabe (ca. 300 ml orales KM) jeweils ca. 15 Minuten und unmittelbar vor der Untersuchung, wenn nur der Oberbauch untersucht werden soll. Bei Untersuchung des gesamten Abdomens sollte – ebenfalls wie bei der CT – eine längerfristige orale Kontrastierung eingeplant werden. Bei der Suche nach Pseudozysten, Zysten und Karzinomen können positive KM mit Verkürzung der T1-Relaxationszeit (z. B. Gd-Verbindungen) die Abgrenzung gegen Magen und Darm verbessern. Bei der Suche nach stark vaskularisierten Tumoren (z. B. endokrine Pankreas- und Duodenal-Tumoren) oder bei der MRCP kann die Gabe eines negativen KMs (z. B. Ferritpartikel oder Aluminiumsilikat) sinnvoll sein.

Ersatzweise kann Wasser zur Füllung des oberen Gastrointestinaltraktes verwendet werden. Zu beachten ist, dass Wasser und positive orale KM aufgrund ihres hohen Signals in T2-gewichteten Aufnahmen die Aussagefähigkeit der MRCP einschränken können.

Ggf. kann Wasser als Ersatz für orale KM eingesetzt werden (nicht bei MRCP!).

Dauern einzelne MRT-Aufnahmen länger als eine Minute, ist die i. v.-Injektion von Spasmolytika (z. B. 30–40 mg Buscopan oder 2–3 mg Glukagon) zur Hemmung der Darmperistaltik sinnvoll.

Dauern die Aufnahmen lange, ist der Einsatz von Spasmolytika sinnvoll.

Bei der Suche nach Pankreastumoren, die in den nativen MRT-Aufnahmen nicht schon deutlich abgrenzbar sind, kann die sog. **„dynamische" KM-MRT** helfen. Mit einer zeitlichen Auflösung von ca. 25–30 s pro Aufnahme und einer Schichtdicke von ca. 4 mm wird dabei das gesamte Pankreas mit T1-gewichteten Gradienten-Echo-(FLASH-)Aufnahmen in Atemanhaltetechnik untersucht. Nacheinander werden mehrere Kontrastierungsphasen des Pankreas untersucht, z. B. nativ (0 s), arteriell (30 s nach Beginn der i. v.-KM-Injektion), venös (60 s) und spät (120 s, 180 s und 300 s). Neuroendokrine Tumoren zeigen dabei oft eine rasche, stärkere KM-Aufnahme als gesundes Pankreasgewebe. Viele Pankreastumoren sind reich an Bindegewebe (vor allem Kollagen) und zeigen eine verzögerte und geringere KM-Aufnahme im Vergleich zu gesundem Pankreasgewebe.

Die **„dynamische" KM-MRT** verbessert den Nachweis von **Pankreastumoren**. Diese zeigen eine **verzögerte und geringere** KM-Aufnahme im Vergleich zu gesundem Pankreasgewebe, wohingegen **neuroendokrine Tumoren** oft eine **rasche, stärkere** KM-Aufnahme aufweisen.

Fettsignal-gesättigte, T1-gewichtete MRT-Aufnahmen sind insbesondere bei der Lokalisationsdiagnostik endokrin aktiver Pankreastumoren vorteilhaft, da ein Teil dieser Tumoren bereits in nativen T1-gewichteten Aufnahmen ein hohes Signal aufweist, das sich ohne Fettsignalsättigung schlechter gegen das peripankreatische Fettgewebe abhebt. Stark vaskularisierte Pankreastumoren mit hoher Kontrastaufnahme heben sich nach i. v.-Kontrastierung oft besser gegen das peripankreatische Fettgewebe ab, wenn das Fettsignal unterdrückt wird.

T1-gewichtete MRT-Aufnahmen mit Fettsignalunterdrückung werden zur **Tumorlokalisation** eingesetzt.

Komplementär werden **stark T2-gewichtete MRT-Aufnahmen** angefertigt, die das stark wasserhaltige Pankreassekret im Gangsystem und in ggf. vorhandenen Pseudozysten sowie die Flüssigkeit in Zysten und Abszessen mit hohem Signal hervorheben. Schnelle, stark T2-gewichtete Aufnahmen, die in einem Atemanhalt angefertigt werden können, bilden die Grundlage der **MR-Cholangio-Pankreatografie (MRCP)**. Die MRCP beruht auf dem sehr deutlichen Kontrast zwischen wässrigen Lösungen (hohes Bildsignal) wie dem Pankreassekret im Pankreasgangsystem und Weichgeweben (niedriges Bildsignal) in sehr stark T2-gewichteten MRT-Aufnahmen. Die MRCP erfordert keine KM-Gabe (der Vorteil einer negativen oralen Kontrastierung ist nicht abschließend belegt) und ist nicht invasiv. Während bei der MRT des Pankreas vorwiegend transversale (axiale) Aufnahmen angefertigt werden, ist es bei der MRCP oft vorteilhaft, zusätzlich schräg-koronare Aufnahmen aufzuzeichnen, deren Bildebene an den Verlauf des Pankreas- und Gallengangsystems angepasst wird.

Stark T2-gewichtete MRT-Aufnahmen heben das **Pankreassekret** sowie die Flüssigkeit in **Zysten und Abszessen** hervor.

Schnelle, stark T2-gewichtete Aufnahmen bilden die Grundlage der **MR-Cholangio-Pankreatografie (MRCP),** die keine KM-Gabe erfordert und nicht invasiv ist. Oft werden zusätzlich schräg-koronare Aufnahmen angefertigt.

Indikationen: In der Diagnostik von Pankreastumoren gilt die MRT als ein der CT gleichwertiges bildgebendes Verfahren. Bei der Diagnostik endokrin aktiver Pankreastumoren, die oft sehr klein sind, gilt sie aufgrund des höheren Weichteilkontrastes als das überlegene Verfahren. Die im Vergleich zur CT und Sonografie deutlich längeren Untersuchungszeiten und die begrenzten Zugangsmöglichkeiten zum Patienten während der Untersuchung schränken den Einsatz der MRT bei akuten entzündlichen Erkrankungen des Pankreas ein. Da Verkalkungen in der MRT erst ab einer Größe von ca. 5 mm sicher als eigene, signalfreie Strukturen erkannt werden, ist deren Nachweis bei Patienten mit Verdacht auf chronische Pankreatitis in der MRT schwieriger als in der CT. Andererseits werden die fibrotischen Umbauten des Pankreasgewebes im Rahmen der chronischen Pankreatitis mit der MRT oft besser dargestellt als mit der CT.

Indikationen: Die MRT gilt in der Diagnostik von Pankreastumoren als gleichwertig zur CT.
Bei endokrin aktiven Pankreastumoren ist sie das überlegene Schnittbildverfahren. Ihr Einsatz wird durch die erschwerte Patientenüberwachung während der Untersuchung eingeschränkt. Verkalkungen sind in der CT, Fibrosierungen in der MRT besser nachweisbar.

Bei der Routinediagnostik von Pankreasgang-Unregelmäßigkeiten, die infolge von Entzündungen, Konkrementen und Tumoren auftreten können, hat sich die **MR-Cholangiopankreatikografie (MRCP)** in den letzten Jahren weitgehend gegen die anderen bildgebenden Verfahren durchgesetzt (**Abb. B-7.38** , **Abb. B-7.41** und **Abb. B-7.43**).

Die **MRCP** stellt das Pankreasgangsystem nicht invasiv dar und ist besonders geeignet zur Diagnostik von Pankreasgang-Unregelmäßigkeiten (**Abb. B-7.38**, **Abb. B-7.41** und **Abb. B-7.43a**).

B-7.34 Klinischer Fall: Pankreaskopftumor

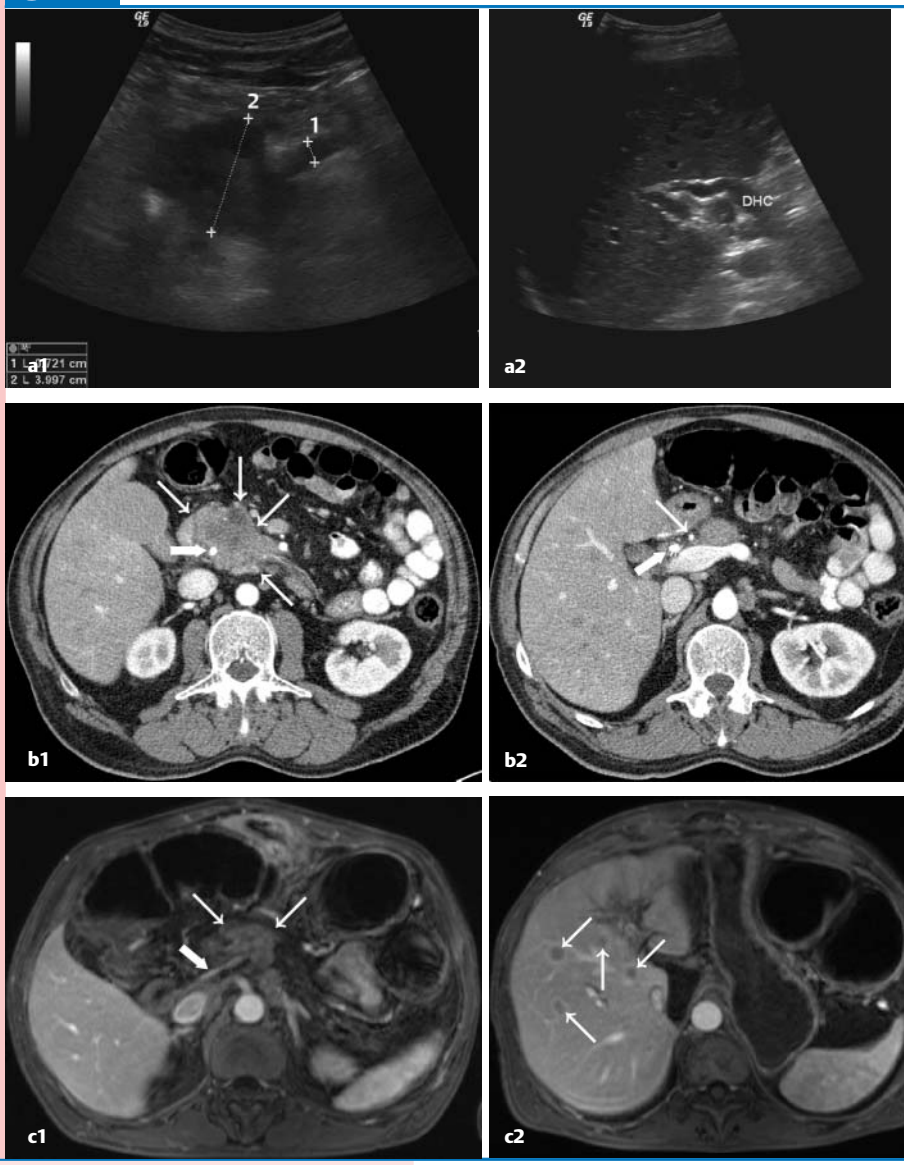

► Klinischer Fall.

► Klinischer Fall. Der 56-jährige Patient stellt sich mit zunehmenden, gürtelförmig ausstrahlenden Oberbauchschmerzen, Appetitverlust und Ikterus in der internistischen Sprechstunde vor. **Sonografisch** (**Abb. B-7.34a**) wird eine große echoreiche Raumforderung mit echoarmen Randsaum im Pankreaskopf nachgewiesen (2 in **a1**). Distal davon zeigt sich ein Aufstau des Ductus pancreaticus (1 in **a1**) und zudem ein Aufstau des Ductus choledochus (DHC in **a2**) im Sinne eines „double duct sign". Damit ergibt sich der hochgradige Verdacht eines Pankreaskopfkarzinoms (s. S. 520).

Nach Anlage eines Gallengangstents (dicker Pfeil in **b2**) wird eine **CT**-Verlaufskontrolle durchgeführt (**Abb. B-7.34 b**). Es zeigt sich eine unscharf begrenzte hypodense Raumforderung mit einem maximalen Durchmesser von mindestens 5,5 cm (dünne Pfeile in **b1**). Die Arteria mesenterica superior grenzt direkt an den tumorösen Prozess, erscheint aber nicht okkludiert (dünner Pfeil in **b2**). Die Vena mesenterica superior wird von dem Tumor ca. 180 Grad umschlossen (dicker Pfeil in **b1**).

Nach einer Whipple-Operation ergibt sich zunächst eine zunehmende Besserung der Beschwerdesymptomatik des Patienten. Allerdings kommt es ca. 3 Monate später zu erneut zunehmenden abdominellen Beschwerden. In der **MRT** (**Abb. B-7.34 c**) zeigt sich kaudal des Pankreas ein ca. 3,7 cm durchmessendes Rezidiv des Pankreaskarzinoms (dünne Pfeile in **c1**) mit konsekutiver schlitzförmiger Kompression der Pfortader (dicker Pfeil in **c1**). Zudem lässt sich eine disseminierte Lebermetastasierung nachweisen (Pfeile in **c2**).

Angiografie

Methode: Die Angiografie der Oberbauchorgane wird heute als **Katheterangiografie** durchgeführt. Dazu wird ein geeigneter Katheter (heute meistens 4F-Katheter in Pigtail-Form für die Übersichtsangiografie und z. B. in Cobra-Form für die Selektivangiografie) in **Seldinger-Technik** mithilfe eines Führungsdrahtes bei der arteriellen Angiografie meistens von der A. femoralis communis aus in die Aorta bzw. selektiv in die A. mesenterica superior und in den Truncus coeliacus sowie in die A. lienalis und die A. gastroduodenalis (Pankreasarkadendarstellung) eingebracht. Für die KM-Injektion in die jeweilige Arterie wird meistens eine elektrische Pumpe eingesetzt, die den KM-Bolus mit der passenden Geschwindigkeit injiziert (z. B. 25–30 ml mit 6–16 ml/s in der Aorta und 20–30 ml mit 3–4 ml/s im Truncus coeliacus und in der A. mesenterica superior). Bei superselektiver Katheterangiografie von kleineren Arterien wird das KM oft von Hand injiziert. Der venöse Zugang zur Pfortader verläuft transhepatisch über die Punktion eines Pfortaderastes, durch den ein Katheter in Seldinger-Technik in die V. lienalis bzw. in die V. mesenterica superior eingebracht wird. Über diesen Katheter erfolgt die selektive Venenblutentnahme zur Bestimmung von Hormonkonzentrationen bei V. a. einen neuroendokrin aktiven Tumor. Die jeweilige Vorgehensweise bei der Angiografie ist untersucherabhängig und kann daher variieren.

Indikationen: Durch den zunehmenden Einsatz der Schnittbilddiagnostik hat die Bedeutung der Angiografie in der Pankreasdiagnostik stark abgenommen. Die für die Operabilität von Pankreastumoren oft entscheidende Frage nach der Ummauerung oder Invasion pankreasnaher großer Arterien und Venen wird durch die Schnittbilddiagnostik meistens hinreichend beantwortet. Bei der Suche nach endokrin aktiven Pankreastumoren (v. a. Insulinomen, die häufig sehr klein sind) kann die Angiografie mitunter hilfreich sein, wenn bei starkem klinischen Verdacht die Schnittbilduntersuchungen keinen Tumor nachweisen.
Die arterielle Angiografie kann eine frühe Tumorkontrastierung bei erhöhter Gefäßdichte darstellen. Die venöse Angiografie dient der gezielten Blutprobenentnahme aus pankreasnahen Venen; eine erhöhte Hormonkonzentration in der venösen Blutprobe kann auf die Tumorlokalisation hinweisen.

Nuklearmedizinische Verfahren

Methode: Mit der Positronen-Emissionstomografie (PET) werden Aufnahme und Umsatz von Fluorodesoxyglukose (FDG) bestimmt. Nachteilig an diesem Verfahren war bislang die unscharfe anatomische Abbildung durch die konventionellen PET-Scanner, so dass diese von **PET-CT Kombinationsgeräte** verdrängt wurden. Damit lassen sich die Mehranreicherungen exakt anatomisch zuordnen. Dieses Verfahren findet insbesondere in der Detektion von Tumoren und im Rahmen des Tumorstagings Anwendung (**Abb. B-7.35**). Bei der Suche nach neuroendokrin aktiven Insulinomen werden Somatostatin-Rezeptor-Szintigrafie und Octreotid-Scan eingesetzt. Stark perfundiertes Tumorgewebe mit hohem Stoffwechsel, wie z. B. bei Tumoren neuroendokriner Zellen, nimmt das radioaktive KM schneller und stärker auf als gesundes Pankreasgewebe und kann im Szintigramm oder in der Tomografie anhand der stärkeren Emission lokalisiert werden. Die optische Bildinformation lokalisiert den Tumor. Der spezifische Aufnahmewert (specific uptake value oder SUV) stellt nur eine zusätzliche Information dar. Die Unterscheidung von Adenokarzinomen des Pankreas und chronischer Pankreatitis mit mäßig erhöhtem Stoffwechsel ist oft nicht möglich.

Indikationen: Insbesondere hilfreich bei der Lokalisation von stoffwechselaktivem Tumorgewebe.

Angiografie

Methode: Die Angiografie der Oberbauchorgane wird als Katheterangiografie in Seldinger-Technik durchgeführt.
Arterieller Zugang: Meist von der A. femoralis communis aus in die Aorta bzw. selektiv in die A. mesenterica superior und in den Truncus coeliacus sowie in die A. lienalis und die A. gastroduodenalis. Die KM-Injektion erfolgt meist mithilfe einer elektrischen Pumpe.
Venöser Zugang zur Pfortader: Transhepatisch durch einen Pfortaderast in die V. lienalis bzw. V. mesenterica superior. Über diesen Katheter erfolgt die selektive Venenblutentnahme.

Indikationen: Ihre Bedeutung hat seit Einführung der Schnittbildverfahren abgenommen. Sie kann mitunter bei der Suche nach endokrin aktiven Pankreastumoren hilfreich sein.

Die venöse Angiografie dient der gezielten Blutprobenentnahme aus pankreasnahen Venen.

Nuklearmedizinische Verfahren

Methode: Mit der Positronen-Emissionstomografie (PET) werden Aufnahme und Umsatz von Fluorodesoxyglukose (FDG) bestimmt. Die **Kombination der PET mit der CT** ermöglicht eine scharfe anatomische Abbildung (**Abb. B-7.35**). Somatostatin-Rezeptor-Szintigrafie und Octreotid-Scan werden bei der Suche nach neuroendokrin aktiven Insulinomen eingesetzt. Tumorgewebe mit hohem Stoffwechsel nimmt das radioaktive KM schneller und stärker auf als gesundes Pankreasgewebe.

Indikationen: Lokalisation von stoffwechselaktivem Tumorgewebe.

B-7.35 PET-CT bei Pankreaskarzinom

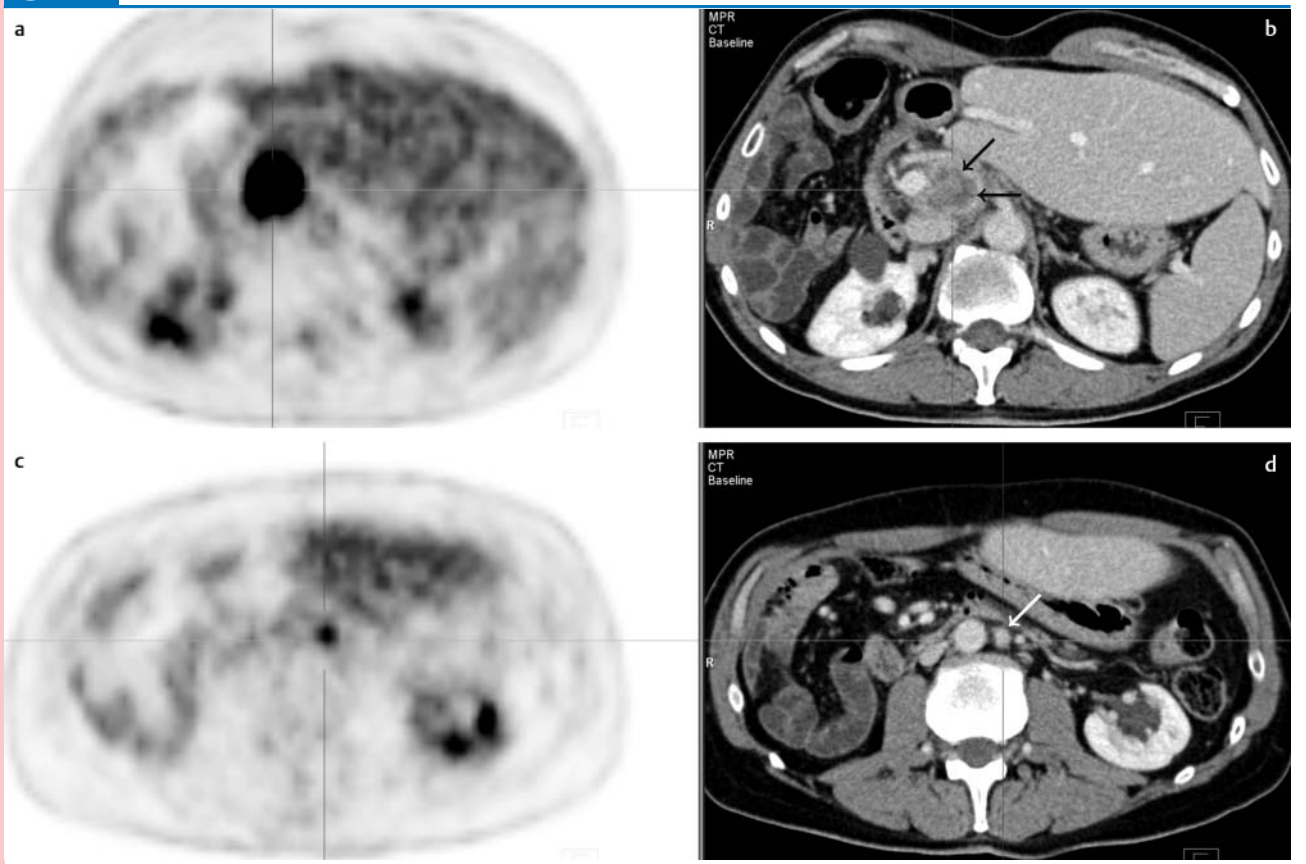

Es zeigt sich eine inhomogene Raumforderung (Pfeile in **b**) mit FDG-Mehrspeicherung (**a**) im Bereich des Pankreaskopfes. Zudem Nachweis einer hypodensen Läsion paraaortal links (**d**) mit FDG-Mehrspeicherung (**c**) und damit hochgradig suspekt auf Lymphknotenmetastase.

Endoskopische retrograde Cholangio-Pankreatografie (ERCP)

Methode: Mit einem flexiblen Endoskop wird der Pankreasgang sondiert. Nach Röntgen-KM-Injektion werden Röntgenaufnahmen des Pankreasgangsystems angefertigt.

Indikationen: Die ERCP (s. **Abb. B-7.39**, S. 517) zeigt eine höhere räumliche Auflösung als die MRCP, ist aber invasiver, mit höherem Personal- und Sachmittelaufwand und einem erhöhten Nebenwirkungsrisiko (Pankreatitis!) verbunden. Die ERCP wird meist bei Kombination von Diagnostik und therapeutischen Maßnahmen angewendet.

Mögliche Therapiemaßnahmen sind die Papillotomie, die Säuberung des Pankreasganges und das Einlegen von Stents oder Drainagen.

Endoskopische retrograde Cholangio-Pankreatografie (ERCP)

Methode: Zur Sondierung des Pankreasganges wird ein flexibles Endoskop mit einem Arbeitskanal (durch Mund, Ösophagus, Magen und Duodenum) bis zur Pankreaspapille vorgeschoben, der Pankreasgang wird mit einem Katheter sondiert und wasserlösliches, jodhaltiges Röntgen-KM injiziert. Dabei werden unter Röntgendurchleuchtung Röntgenaufnahmen des Pankreasgangsystems angefertigt.

Indikationen: Die ERCP ermöglicht eine Beurteilung des Pankreasgangsystems (s. **Abb. B-7.39**, S. 517). In Kombination mit der Endosonografie (s. S. 521) kann das periduktale Pankreasparenchym dargestellt werden. Aufgrund der höheren räumlichen Auflösung ist die ERCP der MRCP bei der Beurteilung des Pankreasgangsystems prinzipiell überlegen. Allerdings werden viele krankhafte Veränderungen des Pankreasgangsystems auch schon mit der MRCP hinreichend dargestellt. Da die ERCP im Vergleich zur MRCP mit einem deutlich höheren Personal- und Sachmittelaufwand, einer meist aufwändigeren Patientenvorbereitung und -überwachung und einem höheren Nebenwirkungsrisiko (vor allem Pankreatitis, selten Magen- oder Darmperforation) verbunden ist, wird sie häufig erst unter der Maßgabe einer unmittelbar anschließenden Therapiemaßnahme durchgeführt.
In dieser Form hat sie noch immer einen hohen Stellenwert: Die Duodenalpapille kann durch die ERCP-gesteuerte Papillotomie erweitert, der Pankreasgang sondiert und ggf. von Debris und Steinen gesäubert, Engstellen im Pankreasgang durch das Einlegen von Stents erweitert oder durch Drainageeinlage überwunden werden.

7.3.2 Leitbefunde – vom radiologischen Befund zur Diagnose

Physiologische Befunde

Das Pankreas ist beim Erwachsenen ca. 12–15 cm lang und wiegt 60–100 g. In der **Sonografie** stellt sich das **normale Pankreas** homogen feinkörnig und von gleicher oder gering höherer Echogenität als der ventral des Pankreas liegende linke Leberlappen dar (s. **Abb. B-7.32**, S. 506). In der **CT** (s. **Abb. B-7.33**, S. 507) beträgt die Dichte des normalen Pankreasgewebes im nativen Bild ca. 40 HE (25–55 HE). Da das Pankreas besonders bei Kindern und schlanken Patienten mit wenig mesenterialem Fett im nativen CT-Bild oft nicht gegen die Nachbarstrukturen abgegrenzt werden kann, ist meist die i. v.-Kontrastierung notwendig. Die Außenkontur ist bei Kindern und jungen Erwachsenen bis ca. 30 Jahre überwiegend glatt, die Binnenstruktur dabei homogen. In T1-gewichteten **MRT**-Aufnahmen zeigt das normale Pankreas eine mittlere Signalhöhe, in stark T2-gewichteten Aufnahmen ist das Signal niedrig und die mit wässriger Lösung gefüllten Pankreasgänge treten mit hohem Signal hervor. Dieses Signalverhalten wird bei der **MRCP** mit sehr stark T2-gewichteten Aufnahmen genutzt (s. a. **Abb. B-7.38**, **Abb. B-7.41**, **Abb. B-7.43**, S. 521).

Der normale **Pankreasgang** weist bei glatter Begrenzung einen Durchmesser von 1–3 mm ohne Kalibersprünge auf. Er kann mit neueren, hochauflösenden Ultraschallgeräten, mit der CT bei i. v.-Kontrastierung des Pankreasparenchyms, mit der MRT und MRCP und mit der ERCP (höchste räumliche Auflösung! s. **Abb. B-7.39**, S. 517) dargestellt werden. Der Pankreasgang verläuft meistens ventral- oder kranialseitig und nur selten mitten im Pankreasparenchym und sollte nicht mit der dorsalen Magenwand verwechselt werden.

Altersbedingte Veränderungen

Als physiologische Altersveränderungen gelten am Pankreas die **Organatrophie** (**Abb. B-7.36**) mit Abnahme der Parenchymbreite, die zunehmende **interlobuläre Fetteinlagerung** und die **Bindegewebevermehrung** (Fibrosierung). Diese Veränderungen können allein, aber auch in Kombination auftreten. Die Abnahme der Parenchymbreite führt bei allen bildgebenden Verfahren zu einer schlechteren Abgrenzbarkeit des Pankreas. Fetteinlagerungen steigern die Echogenität in der Sonografie und erhöhen das Organsignal in T1- und T2-gewichteten MRT-Aufnahmen, während die Organdichte in der CT abnimmt. Da das Pankreas von mesenterialem und retroperitonealem Fett umgeben ist, führen Fetteinlagerungen zu einer schlechteren Abgrenzbarkeit. Fibrotische Veränderungen dehnen sich oft auf das umgebende Fettgewebe aus und beeinträchtigen ebenfalls die Abgrenzbarkeit des Pankreas.

B-7.36 Altersbedingte Veränderungen

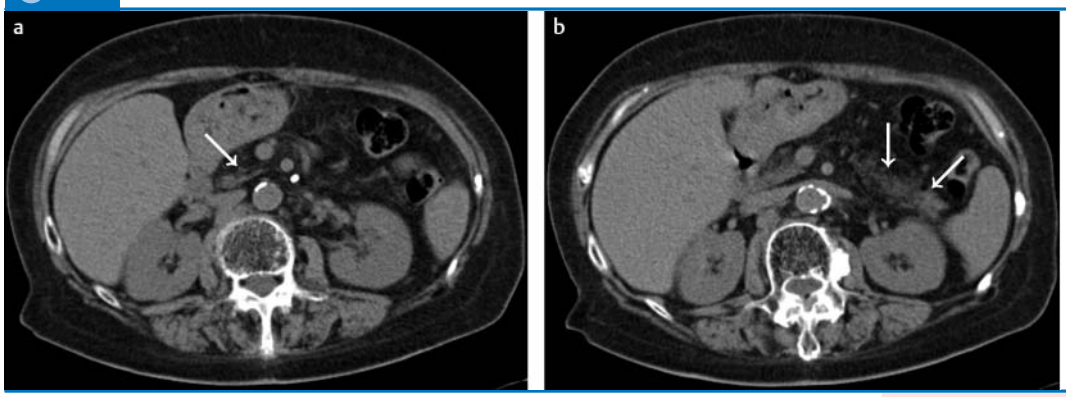

CT-Aufnahmen einer 84-jährigen Patientin mit unklaren abdominellen Schmerzen. **Pankreaskopf (a), Pankreaskorpus und Pankreasschwanz (b)** zeigen eine **altersstypische Atrophie** (Pfeile).

Wichtige pathologische Veränderungen des Pankreas

Richtungweisende Gewebeveränderungen um das Pankreas

Das Pankreas liegt sekundär retroperitoneal, zwischen der Bursa omentalis, der Aorta abdominalis und V. cava inferior, den Gerota-Faszien und dem Duodenum, nahe an der A. und V. mesenterica superior, der Pfortader, der Milzarterie und Milzvene (Leitstruktur!) und dem Truncus coeliacus.

7.3.2 Leitbefunde – vom radiologischen Befund zur Diagnose

Physiologische Befunde

Das Pankreas des Erwachsenen ist ca. 12–15 cm lang und 60–100 g schwer.
Sonografie und CT (nativ): Das Pankreas stellt sich homogen feinkörnig, ungefähr wie Leberparenchym dar. Die Außenkontur des Pankreas ist bei Menschen unter 30 Jahren glatt, bei älteren lobuliert (s. **Abb. B-7.32**, S. 506 und **Abb. B-7.32**, S. 507).
MRT: Das Pankreas zeigt in T1-gewichteten Aufnahmen ein mittleres Signal, in T2-gewichteten ein niedriges.
MRCP: Die Pankreasgänge zeigen ein hohes Signal (s. a. **Abb. B-7.38**, **Abb. B-7.41**, **Abb. B-7.43**).

Der **Pankreasgang** ist glatt begrenzt, hat einen Durchmesser von ca. 1–3 mm und liegt normalerweise ventral oder kranial im Parenchym. Die höchste räumliche Auflösung ist mit der ERCP (s. **Abb. B-7.39**, S. 517) möglich.

Altersbedingte Veränderungen

Zu den physiologischen Altersveränderungen zählen die physiologische **Organatrophie**, die **interlobuläre Fetteinlagerung** und die **Bindegewebevermehrung** (**Abb. B-7.36**).

Wichtige pathologische Veränderungen des Pankreas

Richtungweisende Gewebeveränderungen um das Pankreas

Das Pankreas liegt sekundär retroperitoneal zwischen Bursa omentalis, Aorta abdominalis, V. cava inferior, den Gerota-Faszien und dem Duodenum.

► Merke.

- entzündlich-ödematöse Einlagerungen im peripankreatischen und mesenterialen Fettgewebe
- entzündliche Flüssigkeit in der Bursa omentalis, entlang der Mesenterialwurzel, der Gerota-Faszien und der parakolischen Rinnen bis ins Becken
- Läsion der Duodenalwand und der Blutgefäßwände bei entzündlichen und tumorösen Prozessen.

Veränderungen der Form

- fettige Involution – Lobulierung
- Pankreasatrophie – Verschmächtigung
- akute, ödematös-exsudative Pankreatitis – gleichmäßige Vergrößerung
- akute, nekrotisierende Pankreatitis – Substanzdefekte möglich
- tumoröse Raumforderungen – ggf. fokale Auftreibung
- Zysten oder Pseudozysten – fokale Vorwölbung
- postoperative Zustände – meistens Substanzdefekte.

Zystische Veränderungen am Pankreas

- Pankreaszysten (selten, **Abb. B-7.37**)
- Pseudozysten (s. **Abb. B-7.40**, S. 518)
- Pankreastumoren mit zystischen Anteilen
- mikrozystische Tumoren/makrozystische Tumoren (s. **Abb. B-7.45**, S. 524).

Verkalkte Veränderungen am Pankreas

Verkalkungen treten auf bei **chronischer Pankreatitis**, bei **mikrozystischen Tumoren** und bei verkalkenden **Konkrementen im Pankreasgangsystem**.

► Merke. Das Pankreas hat **keine eigene Organkapsel**, so dass Entzündungsprozesse und Tumoren die umgebenden Strukturen unmittelbar beeinflussen können.

Das peripankreatische und mesenteriale Fettgewebe kann bei akuter Pankreatitis **ödematöse Einlagerungen** aufweisen. **Entzündliche Flüssigkeit** kann die Bursa omentalis füllen und entlang der Mesenterialwurzel, der Gerota-Faszien und der parakolischen Rinnen ins Becken gelangen. Die **Duodenalwand** und die **Wände der großen Blutgefäße** können an entzündlichen oder tumorösen Prozessen beteiligt sein. Tumorinfiltration in die Wand eines großen abdominellen Blutgefäßes kann zur Inoperabilität des Tumors führen. Pankreas-Pseudozysten können sich bis in das Leberparenchym ausdehnen.

Veränderungen der Form

Die **fettige Involution** des Pankreas im Erwachsenenalter lässt die Pankreaskontur in den Schnittbildverfahren lobuliert erscheinen, da in die Septen zwischen den einzelnen Lobuli Fett eingelagert wird. Die **Pankreasatrophie** – durch Alterung oder Krankheit bedingt – macht das Pankreasparenchym schmaler und kann den Pankreasgang deutlicher hervortreten lassen. Die **akute, ödematös-exsudative Pankreatitis** führt zu einer fokalen oder diffusen Pankreasvergrößerung, bei der die Lobulierung des Pankreas in Schnittbildaufnahmen verstreichen kann. Die **akute, nekrotisierende Pankreatitis** kann deutliche Substanzdefekte im Pankreasparenchym hinterlassen. **Tumoröse Raumforderungen**, **Zysten** oder **Pseudozysten** können bei hinreichender Größe die Pankreaskontur erheblich verändern und benachbarte Organe und Blutgefäße verdrängen. Daneben können auch postoperative Zustände eine erhebliche Formveränderung des Pankreas bedingen.

Zystische Veränderungen am Pankreas

Echte **Pankreaszysten** (**Abb. B-7.37**) kommen selten vor (z. B. bei der von-Hippel-Lindau-Erkrankung). **Pseudozysten** (ohne eigentliche, epithelialisierte Zystenwand) entstehen infolge einer akuten Pankreatitis, wenn Drüsenausführungsgänge oder Sammelgänge durch Narbenbildung oder Fibrosierung eingeengt oder verschlossen werden (s. **Abb. B-7.40**, S. 518). **Pankreastumoren** können zystische oder zystisch erscheinende Anteile aufweisen; auch eine Tumornekrose kann bei recht glatter Berandung zystenähnlich erscheinen. **Mikrozystische** und **makrozystische Pankreastumoren** stellen eigene Tumorentitäten dar (s. **Abb. B-7.45**, S. 524).

B-7.37 Pankreaszysten

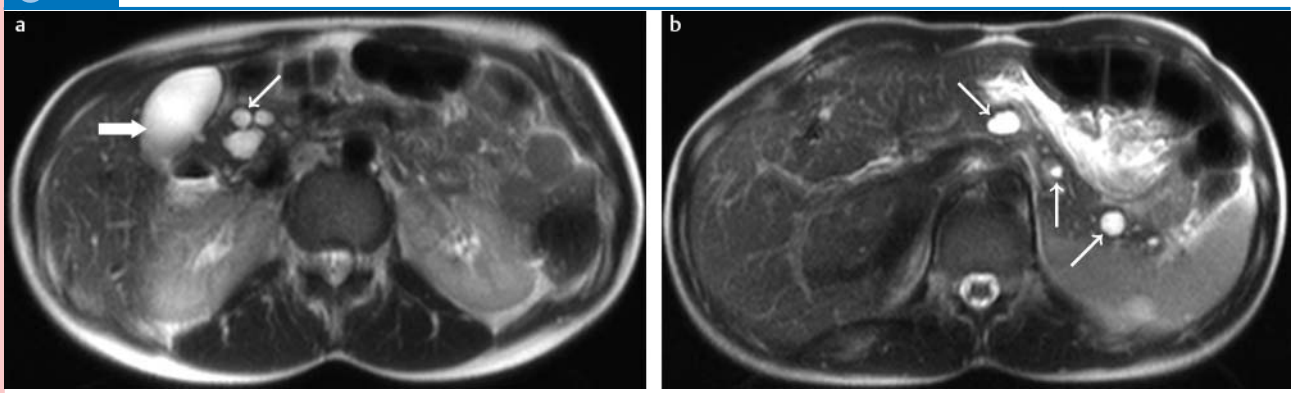

MRT des Pankreas, T2-gewichtete Aufnahmen. Nachweis multipler **Pankreaszysten** (dünne Pfeile in **a** und **b**) bei einem 48-jährigen Patienten. Wie die Gallenblase (dicker Pfeil in **a**) kommen sie in der T2-gewichteten Sequenz stark hyperintens zur Darstellung.

Verkalkte Veränderungen am Pankreas

Kalkeinlagerungen in das Pankreasparenchym treten vor allem bei der **chronischen** oder chronisch-rezidivierenden **Pankreatitis** auf. Mikrozystische und makrozystische Pankreastumoren kommen insgesamt selten vor, können aber ebenfalls Verkalkungen aufweisen. **Mikrozystische Tumoren** können dabei charakteristische, radiäre oder sternförmige, septale Verkalkungen zeigen. Verkalkende **Konkremente** können den **Pankreasgang** verlegen und aufstauen und eine Pankreatitis auslösen.

Verfettungen am Pankreas

Interlobuläre Verfettungen treten im Rahmen der **Pankreasinvolution** auf. Die vollständige fettige Atrophie oder Lipomatose des Pankreas ist selten und wird bei **Mukoviszidose** (zystische Fibrose, CF) und bei den sehr selten vorkommenden Schwachman-Diamond- und Johanson-Blizzard-Syndromen beobachtet.

Einblutungen am Pankreas

Einblutungen können bei **traumatischen Pankreasläsionen**, aber auch bei der **hämorrhagischen Pankreatitis** und bei **Tumoreinbruch in ein Blutgefäß** auftreten und Form und Kontrast des Pankreasgewebes in den Schnittbildverfahren verändern.

Veränderungen am Pankreasgang

Manchmal ist der Pankreasgang in Schnittbildern gar nicht abzugrenzen. **Entzündliche** oder **tumoröse** Läsionen, **Konkremente** oder **Fremdkörper** im Pankreasgang können einen Gangabbruch, ein unregelmäßiges Kaliber des Pankreasganges oder eine Aufstauung bedingen. Beim Pancreas divisum können zwei getrennte Pankreasganganlagen nachgewiesen werden. Beim Pankreas anulare können Pankreasganganlagen beidseits des Duodenums, ventral und dorsal, auftreten.

7.3.3 Wichtige Krankheitsbilder – von der Diagnose zum Befund

Wichtige Entwicklungsstörungen

Pancreas anulare und divisum

Ätiologie: Da das Pankreas aus einer ventralen und einer dorsalen Anlage entsteht, die nach gegenläufigen Bewegungen um die lange Achse des Gastrointestinalschlauches miteinander verschmelzen, ist ein fehlerhafter Ablauf der Verschmelzung Auslöser wichtiger Entwicklungsstörungen.

Pathogenese: Beim **Pancreas anulare** (ringförmige Pankreasanlage) ist das Duodenum ganz oder teilweise von Pankreasgewebe umschlossen.
Beim **Pancreas divisum** bleibt die Verschmelzung der beiden Pankreasanlagen und ihrer jeweiligen Gangsysteme aus oder verläuft unvollständig. Der Ductus pancreaticus major (**Ductus Wirsungianus**) leitet die ventrale Pankreasanlage (Processus uncinatus und kaudaler Pankreaskopfanteil) ab, während der Ductus pancreaticus minor (**Ductus Santorini**) die dorsale Pankreasanlage (kranialer Pankreaskopfanteil, Korpus und Pankreasschwanz) drainiert.

Klinik: Bei ausgeprägter Duodenalstenosierung kann das **Pancreas anulare** schon ab dem 1. Lebenstag durch andauerndes Erbrechen auffallen; bei geringerer Ausprägung können uncharakteristische Oberbauchschmerzen oder gelegentlicher Ikterus im Kindes- oder Erwachsenenalter auftreten. Eine chronische Pankreatitis ist eine seltenere Langzeitfolge. Das **Pancreas divisum** kommt bei ca. 5–10 % der Bevölkerung vor, ist aber in aller Regel klinisch stumm. Zu beachten ist nur, dass aufgrund der getrennten Gangsysteme beim Pancreas divisum eine Erkrankung des einen Gangsystems und des umgebenden Pankreasgewebes ohne gleichzeitige Erkrankung des anderen Gangsystems und seiner Umgebung vorliegen kann (z. B. akute und chronische Pankreatitis und Pankreatolithiasis).

Diagnostisches Vorgehen: Wichtigster Hinweis auf ein Pancreas anulare ist die ringförmige Einengung des Duodenums auf Höhe der Pankreasanlage bei der Magen-Darm-Passage. In Abhängigkeit von der Ausprägung des Geweberinges kann das **Pancreas anulare** mit der Sonografie, CT und MRT nachgewiesen werden.
Da beim **Pancreas divisum** die getrennten Pankreasanlagen meistens unmittelbar aneinander angrenzen, lässt sich diese Entwicklungsstörung oft nicht sono-, computertomografisch oder anhand der MRT erkennen. Die MRCP bzw. ERCP führen meist zur Diagnose, da sich so die getrennten Gangsysteme darstellen lassen (**Abb. B-7.38**).

Radiologische Diagnostik: Beim **Pancreas anulare** können die Sonografie, CT oder MRT den Gewebering um die Pars descendens duodeni (Pars II) nachweisen, wenn die Gewebebreite dazu ausreicht.
Das **Pancreas divisum** ist meistens nur mithilfe der MRCP oder ERCP nachweisbar.

Verfettungen am Pankreas

Verfettungen treten bei **Pankreasinvolution**, **Mukoviszidose** und anderen seltenen Syndromen auf.

Einblutungen am Pankreas

Einblutungen finden sich bei **traumatischen Pankreasläsionen**, **hämorrhagischer Pankreatitis** und **Tumoreinbruch in ein Blutgefäß**.

Veränderungen am Pankreasgang

Entzündungen, **Tumoren**, **Konkremente** oder **Fremdkörper** können Gangabbrüche, unregelmäßiges Kaliber des Pankreasganges und/oder Aufstauung bedingen.

7.3.3 Wichtige Krankheitsbilder – von der Diagnose zum Befund

Wichtige Entwicklungsstörungen

Pancreas anulare und divisum

Ätiologie: Auslöser ist ein fehlerhafter Ablauf der Verschmelzung der ventralen und dorsalen Anlage.

Pathogenese: Pancreas anulare: Das Duodenum ist ganz oder teilweise von Pankreasgewebe umschlossen.
Pancreas divisum: Die Pankreasanlagen verschmelzen nicht oder nur unvollständig.

Klinik: Pancreas anulare: Bei ausgeprägter Duodenalstenosierung andauerndes Erbrechen, selten chronische Pankreatitis.
Pancreas divisum: Meist klinisch stumm. Im Falle einer Erkrankung (z. B. Pankreatitis) kann evtl. nur ein Gangsystem betroffen sein.

Diagnostisches Vorgehen: Pancreas anulare: Bei klinischem Verdacht erfolgt die Magen-Darm-Passage und nachfolgend die Schnittbilddiagnostik.

Pancreas divisum: Die getrennten Pankreasanlagen lassen sich meist mithilfe der MRCP oder ERCP darstellen (**Abb. B-7.38**).

Radiologische Diagnostik: Pancreas anulare: Sonografie, CT oder MRT.
Pancreas divisum: MRCP oder ERCP.

B-7.38 MRCP bei Pancreas divisum

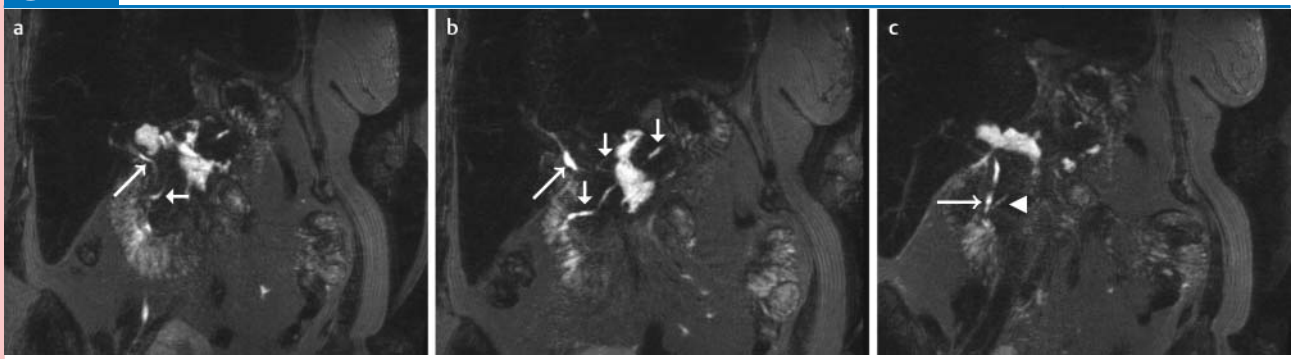

Pancreas divisum mit separaten Anlagen von kaudalem Pankreaskopf und Processus uncinatus (mit dem eigenem Ausführungsgang **Ductus Wirsungianus** [Pfeilspitze]) sowie Pankreasschwanz, Pankreaskorpus und kranialem Pankreaskopfanteil (mit dem eigenem Ausführungsgang **Ductus Santorini** [kleine Pfeile]). Der Ductus choledochus (lange Pfeile) kreuzt den Ductus pancreaticus minor (Ductus Santorini) und mündet zusammen mit dem Ductus pancreaticus major (Ductus Wirsungianus) in die Papilla duodeni major.

Akute Pankreatitis

► **Definition.**

Ätiologie: V. a. bei Gallenwegserkrankungen (z. B. Choledochussteine) und Alkoholmissbrauch.

Verlauf: In ca. 80–85 % interstitiell-ödematöse Entzündung, in ca. 15–20 % nekrotisierende Pankreatitis.

Klinik: Heftige Oberbauchschmerzen mit Übelkeit, Erbrechen und Darmparese.

Komplikationen: Peritoneal- und Pleuraergüsse, Pseudoyzsten, Abszesse, bakterielle Infektionen von Nekrosen, Schocklunge, Blutungen.

Diagnostisches Vorgehen:
- Anamnese
- Klinik (Oberbauchschmerzen)
- Labordiagnostik (Enzyme)
- Sonografie, CT, ggf. ERCP.

Radiologische Diagnostik:

- **Sonografie und CT:** Mögliche Veränderungen sind ein Pankreasödem, eine prästenotische Pankreasgangerweiterung, Konkremente (**Abb. B-7.39**), eine Pankreas-(teil-)nekrose, peripankreatische

Akute Pankreatitis

► **Definition.** Akut entzündlicher Prozess am Pankreas mit verschieden stark ausgeprägter Beteiligung anderer umgebender Gewebe oder entfernter Organsysteme.

Ätiologie: Ursächlich sind vor allem Gallenwegserkrankungen (ca. 45 %, z. B. durch Choledochussteine, Stenose der Papilla Vateri) und Alkoholmissbrauch (ca. 35 %); in ca. 15 % der Fälle wird keine auslösende Ursache gefunden.

Verlauf: Die akute Pankreatitis verläuft in ca. 80–85 % der Fälle als interstitiell-ödematöse Entzündung, sie endet nicht letal, sofern keine Komplikation eintritt. Die seltenere akute, nekrotisierende Pankreatitis (ca. 15–20 % der Fälle) ist bei Pankreasteilnekrose mit einer Letalität von ca. 15 %, bei Totalnekrose von über 50 % verbunden.

Klinik: Leitsymptome sind heftige, oft gürtelförmige, Oberbauchschmerzen mit Übelkeit, Erbrechen, Meteorismus und Darmparesen. Die Differenzialdiagnosen des akuten Oberbauchschmerzes sind zahlreich und schließen Nieren- und Gallenkoliken, Hohlorganperforation, mechanische Darmobstruktion, akute Appendizitis und Mesenterialinfarkt ebenso ein wie Erkrankungen von Thoraxorganen (Herzinfarkt, Lungenembolie) und großen Blutgefäßen (Aortendissektion).

Komplikationen: Abhängig vom Schweregrad der akuten Pankreatitis können Peritoneal- und Pleuraergüsse, Pseudozysten und Abszesse (bei Infektion) auftreten. Ggf. kann es auch zu einer konkrementbedingten Dilatation der Gallenwege kommen.
Zu den Komplikationen zählen bakterielle Infektionen von Nekrosen (septische Komplikationen!), Schocklunge bei Kreislaufschock und Blutungen bei Gefäßarrosion oder Verbrauchskoagulopathie.

Diagnostisches Vorgehen: Anamnese (Alkohol, Gallenwegserkrankungen, Medikamente?) und Klinik (s. o.) können wegweisend sein, charakteristisch ist der Anstieg von Pankreasenzymen in Serum und Urin. Bei der nekrotisierenden Pankreatitis kommt es zum Anstieg von Laktatdehydrogenase (LDH), C-reaktivem Protein (CRP, auch bei ausgedehnter ödematös-exsudativer Pankreatitis) und Alpha-1-Antitrypsin. Bei Obstruktion des Ductus choledochus infolge der Entzündung steigen die Cholestase-anzeigenden Enzyme (Gamma-GT, GOT, GPT) an. Die weitere Diagnostik erfolgt mit Sonografie, CT und ggf. ERCP.

Radiologische Diagnostik:
- **Abdomenübersicht:** Die Abdomenübersichtsaufnahme spielt keine wesentliche Rolle mehr.
- **Sonografie und CT:** Das Pankreas ist **ödematös vergrößert** und durch entzündliche Infiltrate unscharf gegen die Nachbargewebe begrenzt. Bei Obstruktion des Pankreasgangsystems kann die **prästenotische Gangerweiterung** in Sonografie und CT nachgewiesen werden. **Kalkhaltige Konkremente** (**Abb. B-7.39**) können ggf. mit beiden Methoden dem Pankreasgang zugeordnet werden, sofern nicht be-

B-7.39 ERCP bei Gallenstein-Pankreatitis

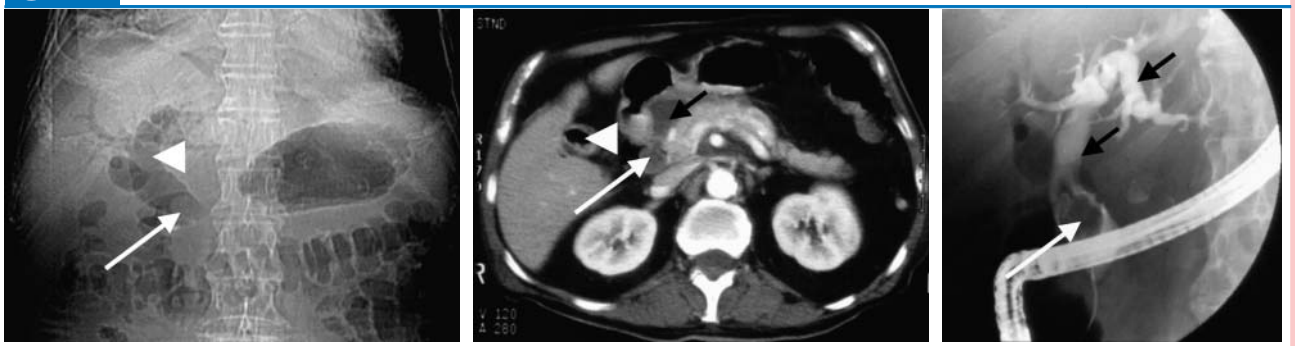

Gallenstein-Pankreatitis mit großem, papillennahem Gallengangstein ohne Nachweis von Verkalkungen (weißer Pfeil), Aerobilie (weiße Pfeilspitze) und Gallengangdilatation (schwarze Pfeile) in der CT-Planungsaufnahme (**a**), der kontrastverstärkten **CT** (**b**) und der **ERCP** (**c**).

reits infolge vorangehender Pankreasentzündungen auch Parenchymverkalkungen vorliegen. In der CT stellen sich, nach i. v.-KM-Injektion, vorhandene **Nekroseareale** als Substanzdefekte mit fehlender Kontrastierung dar (**Abb. B-7.40a**). Das peripankreatische Fettgewebe zeigt in der CT eine entzündliche Streifenzeichnung. Bei exsudativer Pankreatitis sammelt sich entzündliche Flüssigkeit vor allem entlang der Gerota-Faszien und der Mesenterialwurzel, in der Bursa omentalis, in den parakolischen Rinnen lateral sowie im kleinen Becken (Douglas-Raum). **Flüssigkeitssammlungen** können sich mit einer entzündlichen Membran abkapseln, die bei entsprechender Dicke in der CT abgrenzbar ist und KM aufnehmen kann. Bei der Abkapselung entzündlicher Sekretverhaltungen im Pankreasgewebe entstehen **Pseudozysten**, die sich auch vom Pankreasgewebe abschnüren können. Eine gefährliche Komplikation der Flüssigkeitssammlung ist deren sekundäre Infektion bei Kontakt mit Infekterregern. Daraus entstandene **Abszesse** sind in der CT oft am breiten, unregelmäßig begrenzten Abszesssaum erkennbar. Mitreaktionen wie **Pleuraergussbildung** und Komplikationen wie z. B. **Blutungen** bei Gefäßarrosion (bei Einwirken von Elastase aus dem Pankreassekret) oder Verbrauchskoagulopathie sowie Schocklunge bei Blutverlust oder ausgeprägter Sepsis mit Kreislaufschock, aber auch **Thrombosen** in Milzvene oder Portalvenensystem sind in ihrer Ausdehnung mittels CT besser zu erfassen als mittels Sonografie. Steht ein CT-Untersuchungsgerät unmittelbar zur Verfügung, ist eine langwierige sonografische Abklärung zum Nachweis oder Ausschluss pankreatitischer Veränderungen und ihrer Differenzialdiagnosen verzichtbar. Die CT-Diagnostik hat die Vorteile der höheren Geschwindigkeit, des besseren Überblicks über das Abdomen (und ggf. den Thorax) und der überlegenen Befunddokumentation.

- **MRT mit MRCP sowie ERCP:** Die MRT mit MRCP spielt in der Diagnostik der akuten Pankreatitis keine wesentliche Rolle. Die ERCP (**Abb. B-7.39**) ist dann sinnvoll, wenn durch Intervention eine Entlastung des Pankreas- und/oder Gallengangsystems erreicht werden kann (z. B. Papillotomie und Steinextraktion).

Infiltrate, entzündliche Flüssigkeit, Flüssigkeitsverhalt oder Abszessbildung. Die **CT** bietet höhere Untersuchungsgeschwindigkeit, besseren Überblick und überlegene Befunddokumentation (**Abb. B-7.40**).

- **MRCP und ERCP:** Die MRCP ist ohne Bedeutung. Die ERCP kann zur Intervention und Entlastung des Gangsystems dienen.

► Klinischer Fall. Der 42-jährige Mann mit chronischem Alkoholmissbrauch in der Vorgeschichte wird bei plötzlich einsetzenden, heftigen Oberbauchschmerzen, Übelkeit und Erbrechen vom Notarzt in die Klinik gebracht. Im Serum sind Amylase, alkalische Phosphatase und Lipase deutlich erhöht. Bei normalem Kreatininwert erfolgt primär die CT des Abdomens nach oraler und intravenöser KM-Injektion. Klinisch und radiologisch **akute Pankreatitis**.

Tag 1: **CT des Abdomens** nach oraler und intravenöser Kontrastierung. Entzündliches Ödem des Pankreasparenchyms mit randständiger Kontrastmittelaufnahme, ausgedehnten Nekrosestraßen (**Abb. B-7.40 a1 und a2**, lange Pfeile) und Lufteinschlüssen (**Abb. B-7.40a1** und **a2**, kleine Pfeile) im Sinne von Abszessbildungen. Die Nekrosestraße zieht von der Leberpforte bis zum Milzhilus und reicht kaudal an die Aortenbifurkation. Pankreaspseudozyste im Bereich des Pankreaskopfes (dicker weißer Pfeil). In Anzahl und Größe vermehrte Lymphknoten paraaortal, interaortokaval und mesenterial. Zudem streifige Imbibierung des gesamten Mesenteriums als Ausdruck einer generalisierten Reizreaktion.

Tag 2: **CT-gesteuerte Punktion und Drainage**. Der Patient wurde vor der geplanten Intervention über die Maßnahme aufgeklärt und gab sein Einverständnis. Anschließend Lagerung des Patienten in Rückenlage auf der CT-Untersuchungsliege und Anfertigung einer kontrastmittelverstärkten Planungs-CT (nicht dargestellt). Nach Desinfektion, sterilem Abdecken und Einbringen von Lokalanästhesie wird zunächst von rechts lateral eine Drainage zwischen Leber und Colon ascendens stumpf bis an den Flüssigkeitsverhalt dorsal des Pankreaskopfes herangeführt und in diesen spitz eingebracht (unter CT-Fluoroskopie) (**Abb. B-7.40b1**). Die Drainage lässt sich regelrecht in die Flüssigkeitsformation vorschieben und es lässt sich Flüssigkeit aspirieren. Anschließend wird eine weitere Drainage von ventral durch die Bauchdecke in die übrigen Flüssigkeitsanteile peripankreatisch eingebracht (ebenfalls unter CT-Fluoroskopie) (**Abb. B-7.40b2**), auch über diese kann Flüssigkeit aspiriert werden. Es werden jeweils Proben auf Station mitgegeben. Anschließend Kontroll-CT – dieses zeigt eine wunschgemäße Lage der Drainagen (**Abb. B-7.40 b1** und **b2**). Kein Hinweis auf Komplikationen, kein Hinweis auf freie Luft, kein Hinweis auf eine Darmperforation, keine Blutung.

B-7.40 Akute Pankreatitis

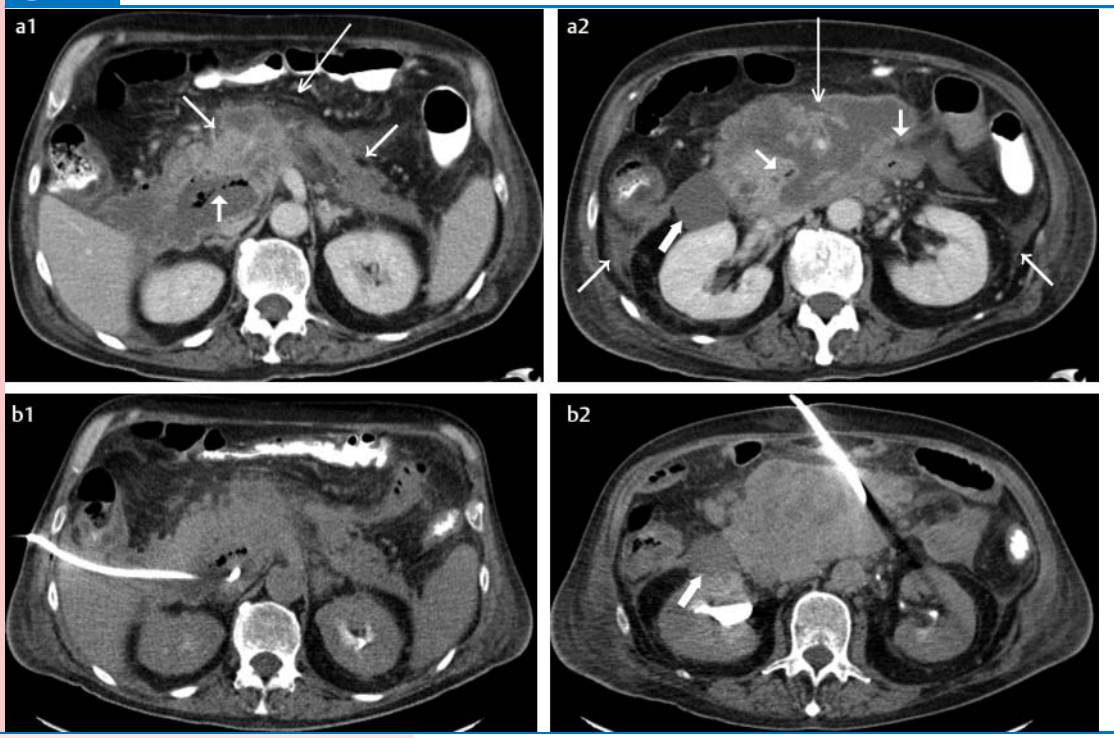

Chronische Pankreatitis

► **Definition.**

Charakteristisch sind fokale Nekrosen, segmentale oder diffuse Fibrosen, Kalzifizierungen und Pankreasatrophie.

Ätiologie: In ca. 80 % chronischer Alkoholmissbrauch.

Klinik: Leitsymptom ist der rezidivierende, nicht kolikartige Oberbauchschmerz.

Komplikationen: Pankreaspseudozysten, Thrombosen (Milzvene, Pfortader), Stenosen und/oder Fisteln des Pankreasgangsystems, Pankreatolithiasis.

Diagnostisches Vorgehen:
- Anamnese
- Labordiagnostik
- bildgebende Diagnostik.

Chronische Pankreatitis

► **Definition.** Die chronische Pankreatitis stellt – im Gegensatz zur akuten Pankreatitis – eine Erkrankung mit prolongiertem Entzündungs- und Fibroseverlauf dar.

Charakteristisch sind irreversible morphologische und/oder funktionelle Veränderungen des Pankreas. Der Übergang einer akuten in eine chronische Pankreatitis gilt als Seltenheit. Der Marseille-Klassifikation von 1984 zufolge treten chronische Pankreatitiden mit fokalen Nekrosen, mit segmentalen oder diffusen Fibrosen, mit Kalzifizierungen oder als Sonderform mit Pankreasatrophie durch Obstruktion des Gangsystems auf.

Ätiologie: Ursächlich ist vor allem chronischer Alkoholmissbrauch (ca. 80 %); in ca. 15 % der Fälle wird keine auslösende Ursache gefunden.

Klinik: Leitsymptom ist der rezidivierende, oft Stunden bis Tage anhaltende, nicht kolikartige Oberbauchschmerz. Weitere mögliche Symptome sind Nahrungsintoleranz (vor allem Fett), Maldigestion, Insulinmangeldiabetes bei fortgeschrittener Erkrankung sowie evtl. rezidivierender Ikterus.

Komplikationen: Pankreaspseudozysten (ggf. in Verbindung mit Einblutungen), Abszesse, Thrombosen der Milzvene oder Pfortader, Stenosen und/oder Fisteln des Pankreasgangsystems, Pankreatolithiasis. Bei entsprechender Krankheitsausdehnung kann es auch zu Stenosen im distalen Ductus choledochus und im Duodenum kommen.

Diagnostisches Vorgehen: Die Anamnese (z. B. Fragen nach Alkoholkonsum, Nahrungsmittelverträglichkeit [Fette], Stuhlqualität [Fettstühle?]) liefert erste wichtige Hinweise. Erhöhte Pankreasenzyme (Lipase, Elastase, Amylase) deuten auf einen akuten Pankreatitis-Schub hin. Die bildgebende Diagnostik weist morphologische Pankreasveränderungen (Verkalkungen, postentzündliche Pankreasgangveränderungen) und Komplikationen (s. o.) der chronischen Pankreatitis nach.

Radiologische Diagnostik:

- **Sonografie:** Es findet sich eine unregelmäßige Organbegrenzung und ein vergröbertes Binnenreflexmuster. Ggf. lassen sich auch Verkalkungen (dorsale Schallauslöschung) und Pseudozysten sonografisch darstellen. Thrombosen von Pfortader oder Milzvene können mittels **Farbduplex**-Ultraschalluntersuchung (aber auch mit der CT oder MRT) dargestellt werden.
- **CT und MRT:** Neben der unregelmäßigen Organbegrenzung und Organatrophie sowie entzündlichen Pseudotumoren, können in der CT v. a. Pankreasverkalkungen und verkalkende Pankreaskonkremente (Differenzialdiagnose zur altersbedingten Atrophie!) gut nachgewiesen werden. Komplikationen wie ein akuter Pankreatitisschub, Pseudozysten, Einblutungen und Abszesse sowie Thrombosen in Pfortader und Milzvene sind mittels CT und MRT gut darstellbar (s. **Abb. B-7.42**, S. 520). Ebenfalls nachweisbar ist eine möglicherweise aufgetretene Duodenalstenose (auch mit MDP unter Durchleuchtung).

Radiologische Diagnostik:

- **Sonografie und Farbduplex:** Es finden sich eine unregelmäßige Organbegrenzung, vergröberte Binnenreflexe, ggf. Verkalkungen, Pseudozysten oder Thrombosen (Milzvene, Pfortader).
- **CT und MRT:** Mögliche Veränderungen sind eine unregelmäßige Organbegrenzung, Organatrophie, Pseudotumoren, Verkalkungen und Konkremente (CT), Zeichen eines akuten Pankreatitis-Schubes, Pseudozysten, Abszesse, Einblutungen, Thrombosen in Pfortader und Milzvene oder eine Duodenalstenose (s. **Abb. B-7.42**, S. 520).

► Merke. Chronisch entzündliche Pseudotumoren sind differenzialdiagnostisch oft schwierig von einem Pankreaskarzinom zu unterscheiden (auch mit CT und MRT)! Bei Karzinomverdacht wird die Biopsie angestrebt, die durch eine CT-gesteuerte Punktion (s. S. 508), aber auch im Zuge einer ERCP mit Punktion oder Bürstenabstrich erfolgen kann. Kann bei starkem Tumorverdacht in der Biopsie kein Karzinom nachgewiesen werden, besteht die Möglichkeit einer offenen, chirurgischen Exploration.

► Merke.

- **MRCP und ERCP:** Kaliberunregelmäßigkeiten, kurzstreckige Stenosen und Dilatationen sowie Verlegungen des **Pankreasganges** werden durch die MRCP und ERCP dargestellt (**Abb. B-7.41**). Mit diesen Verfahren kann auch eine Choledochusstenose als mögliche Komplikation der chronischen Pankreatitis nachgewiesen werden.

- **MRCP und ERCP:** Es lassen sich Pankreasgangveränderungen (Stenosen, Dilatationen), eine Choledochusstenose oder Konkremente darstellen (**Abb. B-7.41**).

► Klinischer Fall. Der 49-jährige Patient mit bekannter **chronischer Pankreatitis** stellt sich mit heftigen Oberbauchschmerzen mit gürtelförmiger Ausstrahlung, rechts mehr als links, in der Notaufnahme vor. Die CT-Untersuchung mit nativen Aufnahmen (**Abb. B-7.42a**) und kontrastverstärkten Aufnahmen in der venösen Phase (**Abb. B-7.42b** und **Abb. B-7.42c**) zeigt eine Auftreibung des Pankreaskopfes mit multiplen, zum Teil grobscholligen Verkalkungen als Zeichen der chronischen Pankreatitis (Abb 7.42**a**, kleine weiße Pfeile). Medial der Pars descendens duodeni (**Abb. B-7.42b** und **Abb. B-7.42c,** weiße Pfeilspitzen) wird eine Pankreaspseudozyste dargestellt (**Abb. B-7.42c,** großer weißer Pfeil). Entlang der rechten Gerota-Faszie sowie ventral des Pankreaskopfes werden streifenförmige, entzündlich-exsudative Gewebeveränderungen nachgewiesen, die durch die rechte Gerota-Faszie und bis an die rechte Niere reichen und auf eine akute Pankreatitis hinweisen (**Abb. B-7.42b** und **Abb. B-7.42c**, schwarze Pfeile). Im Serum werden Konzentrationserhöhungen für C-reaktives Protein (CRP, Entzündungsmarker, hier 11,0 mg/dl, Norm < 0,5 mg/ml), Bilirubin (Gallengangstauung, hier 1,6 mg/dl, Norm bis 1,1 mg/dl), Amylase (Pankreasenzym, hier 529 U/l, Norm 40–100 U/l) und Lipase (Pankreasenzym, hier 1093 U/l, Norm < 55 U/l) nachgewiesen, die ebenfalls auf einen akuten Schub bei chronischer Pankreatitis hinweisen.

► Klinischer Fall.

B-7.41 Chronische Pankreatitis, MRCP

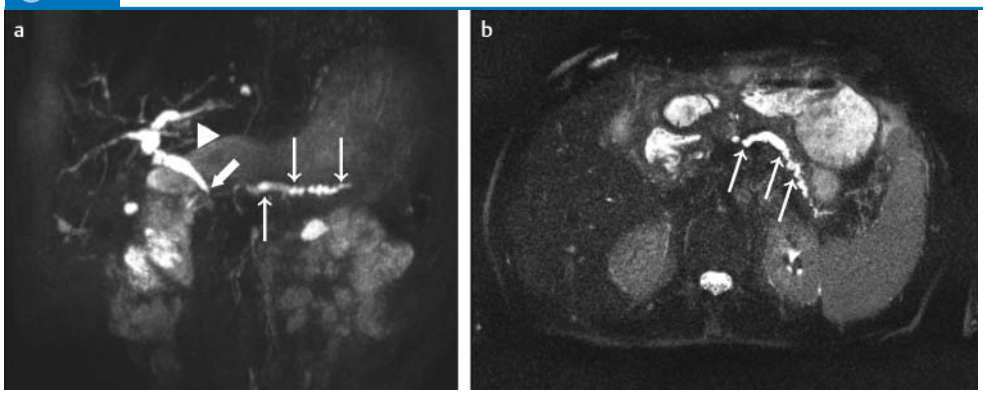

In der MRCP (**a** koronare und **b** axiale Aufnahme) ist der Pankreasgang im Rahmen einer chronischen Pankreatitis dilatiert mit Kaliberschwankungen (dünne Pfeile). Zudem kommt es aufgrund von fibrotischen Veränderungen zur konischen Lumeneinengung (dicker Pfeil) des Ductus choledochus (DHC) mit konsekutiver Dilatation des DHC im proximalen Abschnitt (Pfeilspitze).

B-7.42 Chronische Pankreatitis (CT)

Pankreastumoren

Pankreastumoren gehen meistens vom Epithel der Pankreasgänge aus; sie können solide, zystisch oder gemischt sein und sind mittels Schnittbildverfahren darstellbar.

Adenokarzinom

Adenokarzinome finden sich in ca. 70 % im Pankreaskopf. Etwa 90 % sind duktale Karzinome, ca. 10 % gehen aus Azinusepithel hervor.

Klinik: Frühsymptome fehlen meist oder sind unspezifisch, so dass die Diagnose oft erst in fortgeschrittenen Stadien gestellt wird. Eine mögliche Komplikation ist die Begleitpankreatitis.

Stadieneinteilung:
- **I:** intrapankreatisch
- **II:** Befall von benachbarten Blutgefäßen oder Organen
- **III:** lymphogene Streuung
- **IV:** Fernmetastasierung.

Diagnostisches Vorgehen: Im Vordergrund stehen die bildgebenden Verfahren. Besonders günstig ist die Kombination aus Sonografie, CT und ERCP oder die Kombination aus MRT und MRCP.

Radiologische Diagnostik: Wichtige Merkmale von Pankreaskarzinomen sind:
- Veränderungen von Form und Kontur des Pankreas
- veränderte Gangstrukturen
- Bindegewebseinlagerung
- Verlust trennender Fettschichten
- Thrombose oder Tumorinvasion von Pfortader oder Milzvene
- Lymphadenopathie
- Fernmetastasen.

Pankreastumoren

Pankreastumoren nehmen ihren Ausgang meistens vom Epithel der Pankreasgänge, seltener von neuroendokrinen oder anderen Gewebeanteilen. Pankreastumoren können solide, zystisch oder gemischt sein und charakteristische morphologische Merkmale zeigen, die vor allem in Schnittbildverfahren darstellbar sind.

Adenokarzinom

Bei Pankreaskarzinomen handelt es sich meist um Adenokarzinome, die bevorzugt den Pankreaskopf betreffen (70 %). In ca. 90 % der Fälle gehen sie vom Epithel der kleinen Pankreasgänge aus (duktale Karzinome); die übrigen 10 % entspringen dem Azinusepithel.

Klinik: Frühsymptome fehlen meistens, daher werden Adenokarzinome des Pankreas oft erst in fortgeschrittenen Stadien nachgewiesen. Symptome wie Appetitverlust, unspezifische Beschwerden oder Schmerzen im Oberbauch, Verdauungsstörungen, Übelkeit und Gewichtsverlust bereiten differenzialdiagnostische Schwierigkeiten. Seltene Symptome sind Thrombosen, Thrombophlebitiden und die Thrombophlebitis migrans sowie eine pathologische Glukosetoleranz oder ein Diabetes mellitus. Als Komplikation eines Pankreastumors kann vor allem bei Kompression oder Invasion des Pankreasgangsystems eine Pankreatitis (s. o.) auftreten, deren Folgen den Patienten zum Arzt bringen. Die Pankreatitis kann dabei akut, aber auch chronisch verlaufen. Die chronische Pankreatitis kann insbesondere bei einem Pancreas divisum lange subklinisch bleiben, wenn sie nur eine der beiden Pankreasanlagen erfasst.

Stadieneinteilung: Auf das Pankreas beschränktes Tumorwachstum **(Stadium I)** ist zum Zeitpunkt der Diagnose selten. Charakteristisch sind die Ummauerung oder Infiltration benachbarter Blutgefäße und Organe **(Stadium II)** und die frühe lymphogene **(Stadium III)** und hämatogene (**Stadium IV** bei Fernmetastasen) Metastasierung.

Diagnostisches Vorgehen: Aufgrund der unspezifischen Symptome und Zeichen des Pankreaskarzinoms sind Anamnese und körperliche Untersuchung oft nicht richtungweisend. Die Tumormarker CA 19-9 und CA 50 ermöglichen keine Frühdiagnose, sondern eignen sich vor allem zur postoperativen Kontrolle auf Rezidivfreiheit. Im Vordergrund der Diagnostik stehen die bildgebenden Verfahren. Die Kombination aus Sonografie, CT und ERCP gilt mit einer Trefferquote von 85–90 % als besonders günstig. Da die MRT inzwischen die Anfertigung dünnschichtiger Aufnahmen in Atemanhaltetechnik (Artefaktreduktion) und die Kombination mit der MRCP erlaubt, ist auch durch den Einsatz der MRT und MRCP eine hohe Trefferquote erzielbar.

Radiologische Diagnostik: Tumoren sind erst ab einem Durchmesser von ca. 1 cm diagnostisch nachweisbar, wenn sie nicht an der Oberfläche des Pankreas liegen und eine Konturveränderung aufweisen oder das Pankreasgangsystem verlegen.
Wichtige Merkmale von Pankreaskarzinomen sind:
- Veränderungen von Form und Kontur des Pankreas
- unregelmäßig dilatierte und stenosierte Pankreasgangstrukturen
- Verlust der trennenden Fettschicht zu benachbarten Blutgefäßen und Organen, die jedoch bei der chronischen Pankreatitis auch vorkommen können.

- Ebenso wie bei der chronischen Pankreatitis kann es zu Thrombosen von Pfortader oder Milzvene (DD: Tumorinvasion, Tumorzapfen) und zur Zunahme von peripankreatischen Lymphknoten an Zahl und Größe kommen.
- Fernmetastasen, vor allem in der Leber, weisen auf eine maligne Erkrankung hin, die sich dann allerdings schon in einem weit fortgeschrittenen Stadium befindet.
- **Sonografie:** Die Sonografie weist vor allem Konturveränderungen des Pankreas nach, die durch ein Karzinom bedingt sein können. Bei fettreichem Pankreas kann das Pankreaskarzinom unter Umständen als echoarme Struktur auffallen, die das fettreiche Gewebe verdrängt. Auch zystische oder nekrotisch zerfallende Tumoren weisen echoarme Areale auf. Ist das Pankreasgangsystem durch den Tumor verlegt, kann die Sonografie die prästenotische Dilatation darstellen. Lebermetastasen sind der Sonografie zugänglich. Thrombosen von Pfortader oder Milzvene (DD: Tumorinvasion, Tumorzapfen) können mit der Farbduplexuntersuchung dargestellt werden. Die Abgrenzung insbesondere zur chronischen Pankreatitis ist oft schwierig, selbst wenn Schallauslöschungen auf Pankreasverkalkungen hinweisen.
- **CT und MRT:** Die sonografisch feststellbaren Veränderungen (s. o.) werden auch durch die CT und die MRT (s. **Abb. B-7.34**, S. 510) nachgewiesen. Weiterführend sind bei CT und MRT in gleichem Maße Untersuchungen nach i. v.-KM-Injektion. Pankreaskarzinome sind oft reich an Bindegewebe und nehmen im Vergleich zu gesundem Pankreasgewebe häufig verzögert i. v. injiziertes, interstitielles KM auf. Dieser Umstand kann die Tumorerkennung in der früharteriellen CT und der KM-dynamischen MRT deutlich erleichtern. Die MRT wird durch T2-gewichtete und Fettsignal-unterdrückte, T1-gewichtete Aufnahmen ergänzt.
- **Weitere bildgebende Diagnostik:** Die **Endosonografie** ist besonders empfindlich für Pankreastumoren und peripankreatische Lymphknotenveränderungen, stellt aber ein invasives Untersuchungsverfahren dar. Sie kann mit der ERCP zusammen durchgeführt werden, wenn Sonografie, CT und MRT bei starkem Tumorverdacht keine Raumforderung nachweisen. Da die Endosonografie den Tumorbefall eines erkannten Lymphknotens ebenso wenig beweisen kann wie die anderen Schnittbildverfahren, im Vergleich jedoch ein deutlich geringeres Bildfeld aufweist, sollte sie nicht allein zur Abklärung der Lymphknotensituation eingesetzt werden.

- **Sonografie:** Ein Pankreaskarzinom kann auffallen durch Konturveränderungen des Pankreas, als echoarmer Tumor, durch zystische oder nekrotische Tumoranteile, durch prästenotische Pankreasgangdilatation, Lebermetastasen oder Thrombosen von Pfortader und Milz (DD: Tumorinvasion, Tumorzapfen).

- **CT und MRT:** Es lassen sich dieselben Veränderungen wie in der Sonografie nachweisen (s. o.). Zusätzlich können Untersuchungen mit i. v.-KM (verzögerte Aufnahme im Tumor) vorgenommen werden (s. **Abb. B-7.34**, S. 510).

- **Weitere bildgebende Diagnostik:**
  Die **Endosonografie** (invasiv!) ist besonders empfindlich für Pankreastumoren und peripankreatische Lymphknotenveränderungen.
  Die **ERCP** (invasiv!) kann Kompression oder Invasion des Pankreasgangsystems nachweisen und erlaubt das Einbringen eines Stents.

B-7.43 Pankreaskarzinom

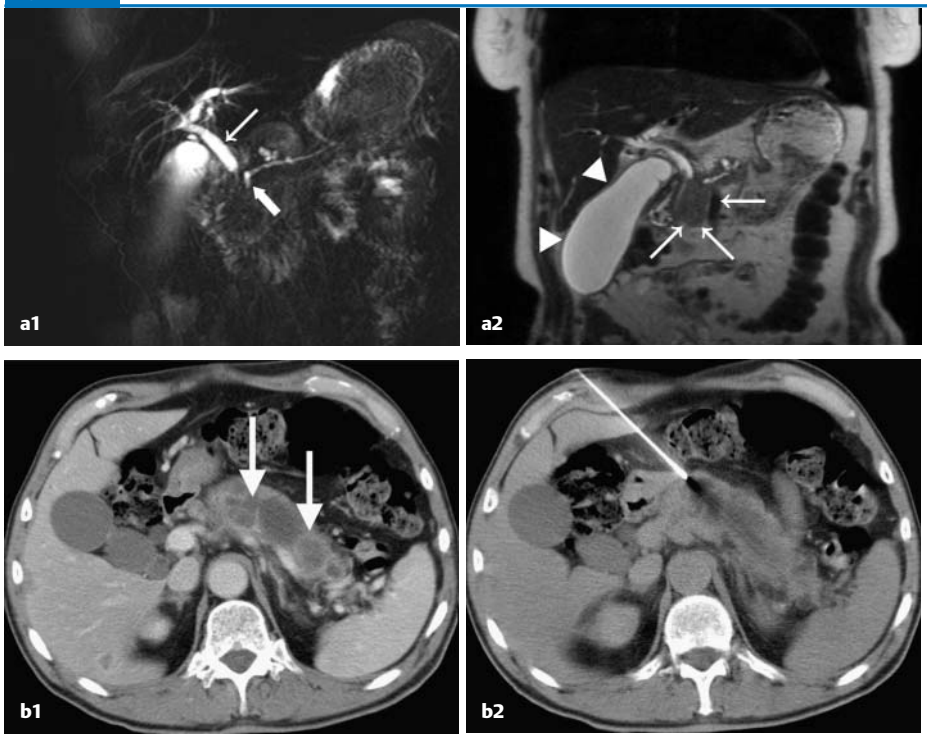

a MRCP und MRT eines **Pankreaskopfkarzinoms.** In der MRCP (**a1**) zeigt sich ein Gangabbruch des Ductus choledochus (dünner Pfeil) und des Ductus pancreaticus (dicker Pfeil) mit konsekutiver Erweiterung des proximalen Abschnittes des Ductus choledochus und des Pankreasgangs (double duct sign). In der T2-gewichteten Sequenz (**a2**) demarkiert sich im dorsalen Anteil des processus uncinatus ein hypointens imponierender Tumor (Pfeile). Zudem prall gefüllte Gallenblase, vereinbar mit Courvoisier-Zeichen (Pfeilspitzen).
b Ausgeprägte Pankreasgangerweiterung in Pankreasschwanz und Pankreaskorpus mit deutlichen Kalibersprüngen (Pfeile in **b1**). Bei Verdacht auf **Pankreaskarzinom** erfolgt die **CT-gesteuerte Pankreas-Stanzbiopsie** im Bereich des Pankreaskorpus mit einem Zugangsweg, der durch den Magen führt (Verlauf der Biopsienadel in **b2**). Histopathologisch Adenokarzinom.

Die **MRCP** kann Kompression oder Invasion des Pankreasgangsystems, Pankreasgangabbrüche, prästenotische Gangdilatationen und ggf. Stenosen des Ductus choledochus darstellen (**Abb. B-7.43**).
Die **PET-CT** kann Pankreaskarzinome aufgrund ihres erhöhten Glukose-Stoffwechsels nachweisen und eine Metastasierung darstellen (s. **Abb. B-7.35**, S. 512).

Die **ERCP** kann Kompression oder Invasion des Pankreasgangsystems mit hoher Empfindlichkeit nachweisen und erlaubt das Einbringen eines Stents, der die Obstruktion entlastet.
Die **MRCP** sollte bei Verdacht auf Pankreastumor zusammen mit der MRT durchgeführt werden und kann – wie die ERCP – Kompression oder Invasion des Pankreasgangsystems, Pankreasgangabbrüche, prästenotische Gangdilatationen und ggf. Stenosen des Ductus choledochus mit hoher Empfindlichkeit nachweisen (**Abb. B-7.43**).
Aufgrund des erhöhten Glukose-Stoffwechsels bei 80–90 % der Adenokarzinome des Pankreas lassen sich diese gut mit dem radioaktiv markiertem Traubenzuckerpräparat 2-F-18-Fluorodesoxyglukose (FDG) im **PET-CT** nachweisen. Ebenso ist die PET-CT in der Beurteilung einer extrahepatischen Fernmetastasierung und eines Zweittumors vorteilhaft. Limitiert ist dieses Verfahren allerdings bezüglich des Nachweises von kleinen Lebermetastasen und beim Lymphknotenstaging (s. **Abb. B-7.35**, S. 512).

Neuroendokrine Tumoren

Neuroendokrine Tumoren

▶ Definition. Die hormonaktiven und hormoninaktiven neuroendokrinen Pankreastumoren stammen von Zelllinien des diffusen neuroendokrinen Systems (DNES) ab, zu dem Hypophsenvorderlappen, C-Zellen der Schilddrüse, Nebennierenmark, G-Zellen des Magens, enterochromaffine Zellen des Darms und der Bronchien und Inselzellen des Pankreas zählen.

Inzidenz ca. 5–10-mal geringer als bei Pankreaskarzinomen. Meistens handelt es sich um Karzinoide, Insulinome oder Gastrinome.

Die Inzidenz neuroendokriner Pankreastumoren ist ca. 5–10-mal niedriger als die von Pankreaskarzinomen. Meistens handelt es sich um Karzinoide, Insulinome oder Gastrinome; VIPome, Glukagonome, PPome und Somatostatinome kommen sehr selten vor.

Klinik: Maligne **Karzinoide** metastasieren. Klinisch können sie durch Flush-Symptomatik, Asthmaanfälle, Durchfälle mit Gewichtsverlust und Zeichen der Endokardfibrose des rechten Herzens auffallen.
Gastrinome treten in ca. 20 % in Verbindung mit einer MEN-I auf. Klinisch fallen sie durch Diarrhöen, Steatorrhöen und therapieresistente Ulzera auf.

Klinik: Maligne neuroendokrine Pankreastumoren sind oft **hormoninaktiv** und fallen aufgrund der zunächst unspezifischen Symptome meist erst bei erheblicher Größe durch raumfordernde Wirkung auf. Maligne **Karzinoide** metastasieren wie Pankreaskarzinome und befallen oft die Leber. Karzinoide können sich durch Flush-Symptomatik, Asthmaanfälle, Durchfälle mit Gewichtsverlust und Zeichen der Endokardfibrose des rechten Herzens (Trikuspidalinsuffizienz) bemerkbar machen.
Gastrinome sind in ca 60 % der Fälle maligne, die Hälfte ist bei Diagnosestellung bereits metastasiert. Sie finden sich zu 80 % im Pankreas, sonst v. a. im Duodenum, Magenantrum oder Lig. hepatoduodenale. Ca. 20 % der Gastrinome treten im Rahmen einer multiplen endokrinen Neoplasie (MEN-I) auf. Hormonaktive Gastrinome fallen oft durch therapieresistente Ulzera in Magen, Duodenum und sogar Jejunum, durch Diarrhöen und Steatorrhöen auf.

Insulinome sind die häufigsten neuroendokrinen Pankreastumoren. Sie sind oft **hormonaktiv** (Whipple-Trias), in ca. 90 % **gutartig** und zu ca. 90 % solitär. Die Insulinome sind bei Diagnose meistens klein und oft schwierig zu lokalisieren.

Insulinome sind die häufigsten neuroendokrinen Pankreastumoren. Sie sind meist **hormonaktiv** (ca. 50 % nur Insulin, sonst auch andere gastrointestinale Hormone), **gutartig** (90 %) und treten in der Regel solitär auf (90 %). Nur selten kommen sie im Rahmen einer MEN-I vor. Typisch für die autonome Insulinproduktion ist die Whipple-Trias mit Spontanhypoglykämie bei Nahrungskarenz, autonomen Symptomen (Heißhunger, Übelkeit, Schwäche, Schwitzen, Hitzegefühl, Zittern, Angst, Herzrhythmusstörungen) und zentralnervösen Symptomen (Kopfschmerzen, Schwindel, Sehstörung, Aphasie, Hemiplegie, Parästhesie, Krampfanfall, Verwirrtheit, Verhaltensänderung, Koma). Aufgrund der erheblichen klinischen Symptome sind Insulinome bei Diagnosestellung meistens noch sehr klein und daher schwierig zu lokalisieren.

Diagnostisches Vorgehen: Karzinoid: Serotonin im Blut, 5-Hydroxyindolessigsäure i. U.
Gastrinom: Magensaftanalyse, Gastrin im Blut
Insulinom: Fastentest, Insulinsuppressionstest, Provokationstest.
Bei Tumorverdacht erfolgt die Bildgebung.

Diagnostisches Vorgehen: Sind Anamnese und Klinik richtungweisend, wird bei V. a. ein **Karzinoid** das Blut auf Serotonin und der Urin auf 5-Hydroxyendolessigsäure untersucht (beide erhöht). Bei **Gastrinom**-Verdacht erfolgen Magensaftanalyse (basal acid output und peak acid output) und Bestimmung des Gastrinspiegels im Blut vor und nach Provokation mit Sekretin (stark erhöht). Bei Verdacht auf ein **Insulinom** können der Fastentest (Provokation einer Hypoglykämie), der Insulinsuppressionstest (Zufuhr von exogenem Insulin verringert eigene Insulinproduktion nicht) und der Provokationstest (Bestimmung des Glukoseverbrauchs pro Zeiteinheit, bei gesteuerter exogener Zufuhr deutlich erhöht) durchgeführt werden.

B-7.44 Neuroendokrine Tumoren

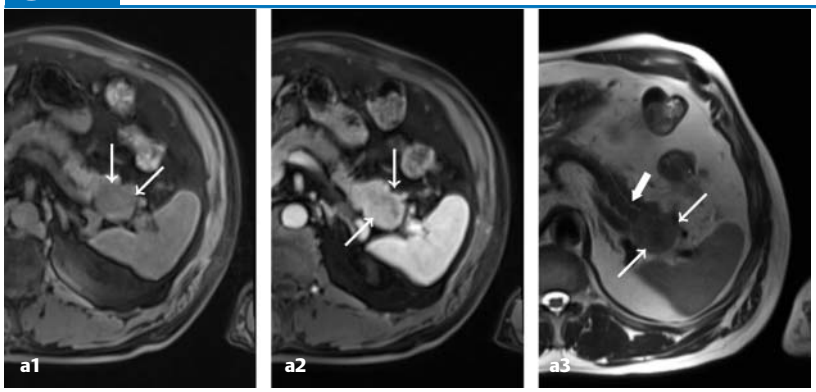

a VIPom des Pankreasschwanzes in der **MRT** (dünne Pfeile). In der nativen, fettunterdrückten T1-gewichteten Sequenz demarkiert sich der Tumor hypointens (**a1**), während er in der fettunterdrückten T1-gewichteten Sequenz in der arteriellen Phase nach Kontrastmittelgabe eine inhomogene Kontrastaufnahme zeigt (**a2**). In der T2-gewichteten Sequenz ist der Tumor flau hyperintens (**a3**). Die Raumforderung verlegt den Ductus pancreaticus, welcher weiter proximal hyperintens zur Darstellung kommt (dicker Pfeil).

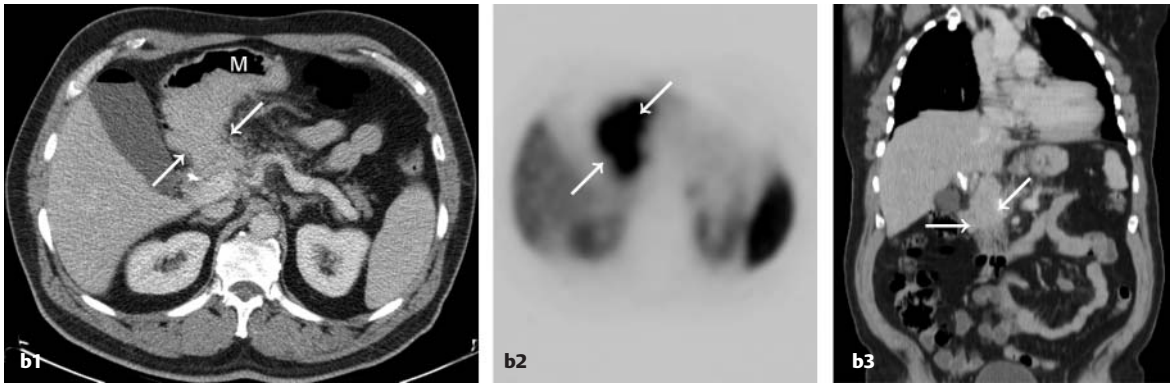

b Gastrinom in Pankreaskopf und Duodenalwand (Gastrinomdreieck) mit Infiltration des Magens (M) in axialer und koronarer Schnittführung in der **CT** (Pfeile in **b1** und **b3**). In der Octreotid-**Szintigrafie** (**b3**) zeigt sich in diesem Bereich eine Mehrspeicherung (Pfeile). Physiologische Octreotid-Aufnahme in Leber und Milz.

Radiologische Diagnostik: Da die Tumorresektion bei kleinen, hormonaktiven Tumoren Heilung verspricht, kommt der Lokalisationsdiagnostik eine sehr hohe Bedeutung zu. Zunächst sollte die nicht invasive Abklärung angestrebt werden.

Präoperativ werden **kontrastverstärkte CT** mit früharteriellen Aufnahmen (hohe Perfusion bei neuroendokrin aktiven Geweben, **Abb. B-7.44b1** und **b3**), **MRT** mit T2-gewichteten und Fettsignal-unterdrückten, T1-gewichteten Aufnahmen und Gradientenecho-Aufnahmen angefertigt (**Abb. B-7.44a**). Insbesondere die MRT zeigt bei hormonaktiven Pankreastumoren unter 2 cm Durchmesser eine hohe Empfindlichkeit (ca. 75 %). Das Signalverhalten in der MRT hängt vom Gehalt des Tumors an kollagenösem Bindegewebe ab, welches zu einer Signalminderung führt. Zeigen die nativen MRT-Aufnahmen keinen Tumor, wird mit der KM-dynamischen MRT nach verstärkt durchbluteten Raumforderungen gesucht. Bleiben CT und MRT ohne Tumornachweis, suchen die nuklearmedizinische Somatostatin-Rezeptor-Szintigrafie oder der Octreotid-Scan (**Abb. B-7.44b2**) nach verstärkt speichernden Gewebeanteilen. Invasive Untersuchungen wie die Endosonografie, die arterielle Pankreas-Angiografie und die selektive, angiografische Venenblutentnahme in der Pfortader zur Bestimmung des Hormonspiegels oder gar die explorative Laparotomie zur Tumorlokalisation werden bei zuvor erfolgloser Tumorsuche durchgeführt.
Intraoperativ werden Sonografie, Palpation und ggf. selektive Insulinspiegelbestimmung im Pfortaderblut eingesetzt.

Radiologische Diagnostik: Da die Tumorresektion bei kleinen hormonaktiven Tumoren Heilung verspricht, ist die Lokalisationsdiagnostik wichtig!
Präoperativ: Kontrastverstärkte **CT** (**Abb. B-7.44b1** und **b3**) und **MRT** (**Abb. B-7.44a**); ggf. auch nuklearmedizinische Verfahren wie die Szintigrafie (**Abb. B-7.44b2**), Endosonografie, arterielle Pankreas-Angiografie, selektive Pfortader-Blutentnahme (als transhepatische transportale Katheterblutentnahme).

Intraoperativ: Palpation, Sonografie, selektive Pfortader-Blutentnahme.

Zystische Tumoren

Zystische Pankreastumoren kommen selten vor und machen ca. 5–15 % aller zystischen Raumforderungen am Pankreas aus. Zu unterscheiden sind mikrozystische und makrozystische Adenome. Eine eindeutige Symptomatik fehlt ebenso wie beim Pankreaskarzinom.

Zystische Tumoren

Sie machen ca. 5–15 % aller zystischen Raumforderungen am Pankreas aus.

B-7.45 Zystische Tumoren

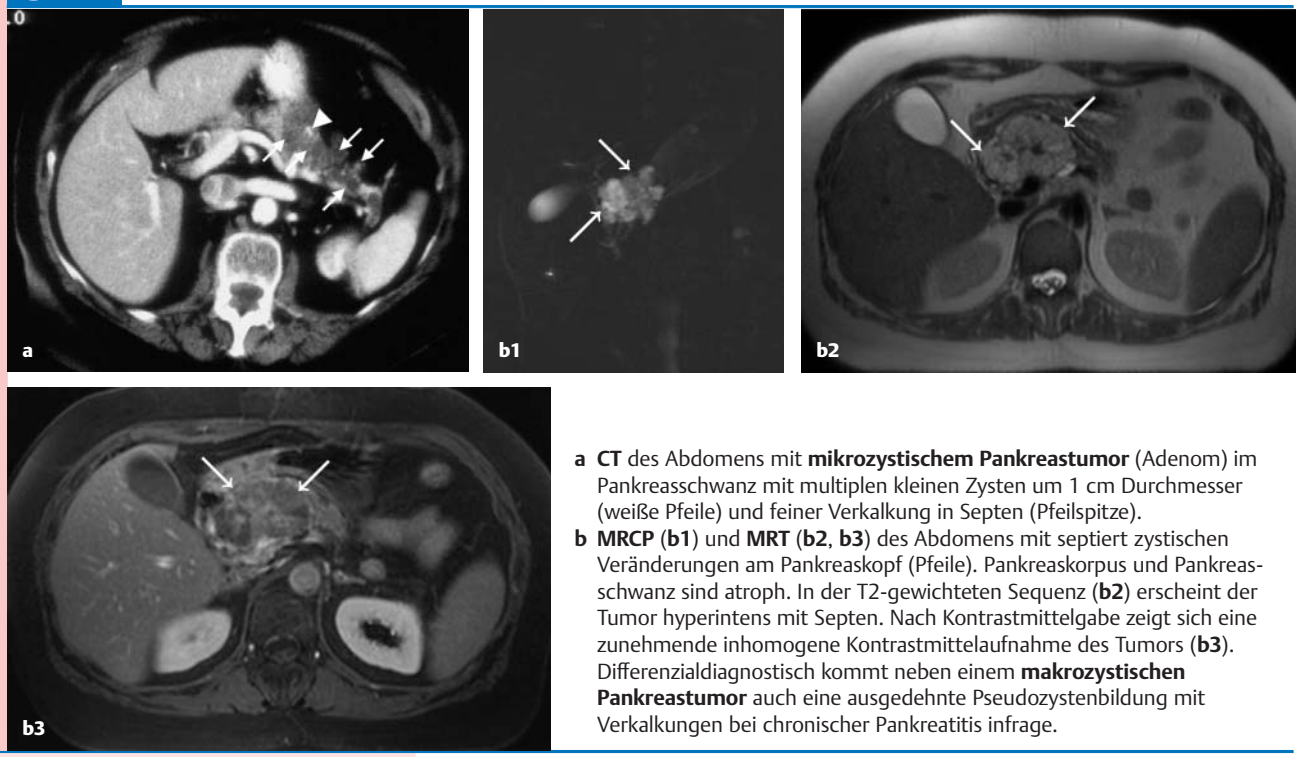

a **CT** des Abdomens mit **mikrozystischem Pankreastumor** (Adenom) im Pankreasschwanz mit multiplen kleinen Zysten um 1 cm Durchmesser (weiße Pfeile) und feiner Verkalkung in Septen (Pfeilspitze).
b **MRCP** (**b1**) und **MRT** (**b2**, **b3**) des Abdomens mit septiert zystischen Veränderungen am Pankreaskopf (Pfeile). Pankreaskorpus und Pankreasschwanz sind atroph. In der T2-gewichteten Sequenz (**b2**) erscheint der Tumor hyperintens mit Septen. Nach Kontrastmittelgabe zeigt sich eine zunehmende inhomogene Kontrastmittelaufnahme des Tumors (**b3**). Differenzialdiagnostisch kommt neben einem **makrozystischen Pankreastumor** auch eine ausgedehnte Pseudozystenbildung mit Verkalkungen bei chronischer Pankreatitis infrage.

Mikrozystische Adenome (seröse Zystadenome) bestehen typischerweise aus > 6 Zysten mit < 1 cm Durchmesser und sternförmiger zentraler Narbe mit Verkalkungen (CT!).
Radiologische Diagnostik: Sonografisch erscheinen die Zysten mit unterschiedlicher Echogenität.
In der **MRT** stellen sich die Zysten am besten mit T2-gewichteten Aufnahmen in Atemanhaltetechnik dar.
Die **kontrastverstärkte CT** oder **MRT** zeigt die zentrale, sternförmige Narbe. Die **CT** weist Verkalkungen nach (**Abb. B-7.45a**).

Makrozystische Adenome (muzinöse Zystadenome und Zystadenokarzinome) sind oft maligne Tumoren. Sie treten typischerweise in Pankreaskorpus und -schwanz, mit großem Durchmesser (Zysten > 2 cm) und bindegewebigen Septen (DD: Pseudozyste) auf.
Radiologische Diagnostik: Die **Sonografie** zeigt das echoreiche Tumorareal und zum Teil septierte Zysten. In **CT und MRT** erscheinen kontrastaufnehmende Septen und oft irregulär begrenzte Zysten. Die **MRT** (**Abb. B-7.45b**) zeigt die Zysten vor allem auf T2-gewichteten und Fettsignal-unterdrückten, T1-gewichteten Aufnahmen. Septale Verkalkungen stellen sich in der **CT** am besten dar. **CT, MRT, MRCP** und ggf. auch **ERCP** werden zur Abklärung der Malignität eingesetzt.

Mikrozystische Adenome (Syn.: seröse Zystadenome) sind gutartige Tumoren, die vor allem bei über 60-jährigen Patienten und bei der von-Hippel-Lindau-Erkrankung gefunden werden und in jedem Pankreas-Abschnitt, bei geringer Größe jedoch bevorzugt im Pankreaskopf, vorkommen können. Sie messen bei Diagnose ca. 1–12 cm, haben eine glatte oder lobulierte Oberfläche und weisen multiple (typischerweise > 6), oft winzige (< 1 cm Durchmesser) Zysten auf. Manche mikrozystischen Adenome zeigen eine charakteristische zentrale Narbe mit sternförmig verlaufenden Bindegewebesträngen, die auch verkalken können. **Radiologische Diagnostik: Sonografisch** können die Zysten echoarm, aber auch echoreich imponieren. In der **MRT** sind die Zysten am besten mit schnellen, T2-gewichteten Aufnahmen in Atemanhaltetechnik darzustellen. In der **CT** und in der **MRT** hebt sich die zentrale, sternförmige Narbe besonders nach i. v.-KM-Gabe deutlich gegen die kleinen Zysten ab. Die **CT** weist zudem ggf. vorhandene, feine, radiäre Verkalkungen im Bereich der zentralen Narbe nach (**Abb. B-7.45a**). Sind die einzelnen Zysten sehr klein, ist eine Verwechslung mit soliden Tumoren möglich, sind sie entsprechend groß, können sie mit anderen zystischen Prozessen verwechselt werden.
Makrozystische Adenome (Syn.: muzinöse Zystadenome und Zystadenokarzinome) sollten bis zum Beweis des Gegenteils als maligne Tumoren betrachtet werden. Sie treten bevorzugt bei Frauen zwischen dem 40. und 60. Lebensjahr auf. Die Tumoren sind meist im Pankreaskorpus und -schwanz lokalisiert, groß (Durchschnitt 10 cm), eingekapselt und multilokulär. Bindegewebige Septen trennen die einzelnen Zysten, deren Durchmesser meistens > 2 cm beträgt. Die Septen können auch sehr schmal sein, sodass sie in der CT nicht nachweisbar sind und der Eindruck einer Pseudozyste entsteht. **Radiologische Diagnostik:** In der **Sonografie** weist das im Vergleich zum gesunden Pankreasgewebe oft echoreichere Tumorareal mehrere, zum Teil septierte Zysten auf. **CT und MRT** zeigen die oft irregulär geformten, zystischen Anteile zwischen den Septen, die im Vergleich zu normalem Pankreasgewebe durch eine verstärkte Kontrastaufnahme nach i. v.-KM-Applikation auffallen. In der MRT (**Abb. B-7.45b**) zeigen sich die zystischen Anteile vor allem auf T2-gewichteten und Fettsignal-unterdrückten, T1-gewichteten Aufnahmen. Dabei kann das Muzin in den Zysten auf T1- und T2-gewichteten MRT-Aufnahmen ein hohes Signal aufweisen. Septale Verkalkungen können auftreten und werden am besten in der CT dargestellt.

Die Obstruktion des Pankreashauptganges (MRCP, ERCP), die Invasion in Nachbarstrukturen und die Metastasierung (CT, MRT) sind Merkmale der Malignität. Die operative Resektion gilt als erstrebenswert, da die 5-Jahres-Überlebensrate von ca. 50 % im Vergleich zum duktalen Pankreaskarzinom hoch ist.

Mukoviszidose

► Definition. Durch eine Fehlfunktion der exokrinen Drüsen kommt es zu chronischen bronchopulmonalen Infekten, durch eine exokrine Pankreas-Insuffizienz zur Malabsorption und zu einer verstärkten Natrium-Ausscheidung der Schweißdrüsen.

Klinik:
Am Pankreas können drei Formen von Veränderungen unterschieden werden:
- lobulierte Pankreasvergrößerung mit vollständiger Verfettung
- Atrophie mit teilweiser Verfettung
- diffuse Atrophie ohne Verfettung. In seltenen Fällen kommt es zu einer makrozystischen Atrophie des Pankreas.

Radiologische Diagnostik: Die CF-typischen Pankreasveränderungen der Verfettung und Atrophie des Pankreas können mit der **CT**, aber auch mit der **MRT** (besonders geeignet sind Fettsignal-unterdrückte, T1-gewichtete Aufnahmen) besser dargestellt werden als mit der **Sonografie**.

Hämochromatose

Bei der erblichen primären Hämochromatose wird im Parenchym verschiedener Organe Eisen abgelagert. Besonders betroffen sind Leber, Pankreas und Herz. Während zunächst meistens die Leber Eisen einlagert, kommt es nach irreversibler Leberschädigung zur Eisenablagerung im Pankreas.

Radiologische Diagnostik: In der **CT** führt die vermehrte Eisenablagerung im Pankreas und in der Leber zu einem Anstieg der Dichtewerte im nativen Bild, der proportional zum Eisengehalt ist. T2-gewichtete **MRT**-Aufnahmen weisen bei Eisenablagerung ein vermindertes Signal im Pankreas nach.

Pankreasverletzungen

Formen: Sowohl stumpfe als auch spitze oder penetrierende Bauchtraumen können das Pankreas treffen, das mit seiner relativ fixierten Lage vor der Aorta und V. cava inferior und der Wirbelsäule insbesondere einer von ventral einwirkenden Kraft kaum nachgeben oder ausweichen kann. Pankreasverletzungen können auch iatrogen, vor allem im Rahmen von Operationen benachbarter Organe oder Tumoren, entstehen.

Klinik: Bei Eröffnung oder Durchtrennung von Pankreasgängen kommt es zum Austritt von Pankreas-Sekret mit Verdauungsenzymen und in der Folge zu einer akuten Pankreatitis (s. S. 516).

Radiologische Diagnostik: In der **CT** nachweisbare Flüssigkeitssammlungen am Ort der Gangverletzung gelten als typisch. Bei stumpfen, von ventral entstandenen Traumen wird oft eine Flüssigkeitssammlung zwischen der Milzvene und dem Pankreasparenchym nachgewiesen. Bei schlanken Patienten können diese Veränderungen auch in der **Sonografie** nachgewiesen werden, wenn keine Darmgasüberlagerung besteht. Sofern aufgrund des Verletzungsmusters nicht eine operative Versorgung notwendig ist, erfolgen bildgebende Diagnostik und ggf. bildgesteuerte Therapie wie bei der akuten Pankreatitis (s. S. 516).

Pankreastransplantation

Ziel der Pankreas-Transplantation ist die Übertragung der endokrinen Pankreasfunktionen auf den Empfänger. Die meisten Pankreastransplantationen werden in Kombination mit Nierentransplantationen durchgeführt. Bei gemeinsamer Nieren-Pankreas-Transplantation ist die Überlebenszeit der Transplantat-Organe am längsten. Pankreastransplantate werden meistens an die rechte oder linke A. und V. iliaca communis angeschlossen. Während das exokrine Pankreassekret in den Anfängen der Pankreastransplantation frei nach intraperitoneal abgeleitet wurde, wird das Spender-Pankreas gegenwärtig meistens mit einer Duodenalmanschette transplantiert,

Mukoviszidose

► Definition.

Klinik:
Am Pankreas können 3 Formen unterschieden werden:
- lobulierte Pankreasvergrößerung mit vollständiger Verfettung
- Atrophie mit teilweiser Verfettung
- diffuse Atrophie ohne Verfettung.

Radiologische Diagnostik: CT und **MRT** zeigen Verfettung und Atrophie des Pankreas.

Hämochromatose

Bei der primären Hämochromatose kommt es nach irreversibler Leberschädigung zur Eisenablagerung im Pankreas.

Radiologische Diagnostik: Die vermehrte Eisenablagerung führt im nativen **CT** zu einer Dichteerhöhung und im **MRT** zu einer T2-Signalminderung.

Pankreasverletzungen

Formen: Stumpfe und spitze oder penetrierende Bauchtraumen (auch iatrogen!).

Klinik: Bei Eröffnung oder Durchtrennung von Pankreasgängen kommt es zur akuten Pankreatitis (s. S. 516).

Radiologische Diagnostik: Als typisch gelten in der **CT** (und ggf. in der **Sonografie**) nachweisbare Flüssigkeitssammlungen am Ort der Gangverletzung.
Ist keine operative Therapie erforderlich, erfolgen bildgebende Diagnostik und Therapie wie bei der akuten Pankreatitis (s. S. 516).

Pankreastransplantation

Sie erfolgt meistens in Kombination mit einer Nierentransplantation, Anschluss meistens an rechte oder linke A. und V. iliaca communis. Ziel ist die Übertragung der endokrinen Pankreasfunktionen. Das Spender-Pankreas wird meistens mit einer Duodenalmanschette transplantiert und an ein Empfänger-Hohlorgan (z. B. Harnblase) angeschlossen.
Das Pankreas-Transplantat liegt im Becken.

die an ein Hohlorgan (meistens die Harnblase des Empfängers) angeschlossen wird. Das Transplantat stellt sich als Weichteilmasse im Becken, rechts oder links der Mittellinie dar.

Radiologische Diagnostik: Die **CT** ist beim Erkennen von Anastomosen-Insuffizienzen hilfreich.

Radiologische Diagnostik: Vor allem die **CT** ist beim Erkennen auch kleiner Anastomosen-Insuffizienzen hilfreich. Mit der CT kann die Lage des Pankreas festgestellt und peripankreatische Flüssigkeitssammlungen nach Transplantation nachgewiesen werden. Diese weisen meistens auf den Austritt exokriner Pankreassekrete durch die insuffiziente Anastomose hin.

Farbduplex-Sonografie und ggf. **Angiografie** dienen zur Beurteilung der arteriellen und venösen Transplantatversorgung. Eine Transplantatabstoßung ist in Schnittbildern nicht sicher darzustellen.

Gepulste Farbduplex-**Ultraschalluntersuchungen** stellen ein nicht invasives Verfahren zur Beurteilung der arteriellen und venösen Transplantatversorgung dar. Bei Verdacht auf hämodynamisch wirksame Abknickung, Kompression oder Verschluss der Transplantat-versorgenden Blutgefäße wird auch die **Angiografie** mit hoher räumlicher und zeitlicher Bildauflösung eingesetzt. Die **MRT** bietet zwar ebenfalls die Möglichkeit zur Flussdarstellung, gilt aber immer noch als Methode in Erprobung.
Eine Abstoßung des Pankreastransplantates kann durch Schnittbildverfahren nicht sicher nachgewiesen werden.

7.4 Milz

7.4 Milz

Zahlreiche internistische Erkrankungen und Verletzungen können zu morphologischen und funktionellen Veränderungen der Milz führen. Die Sonografie dient meist der Primärdiagnostik, CT und MRT ermöglichen eine weiterführende Diagnostik, v. a. dann, wenn die sonografische Untersuchung nur eingeschränkt möglich ist. Die nuklearmedizinischen Verfahren können zur gezielten Funktionsdiagnostik eingesetzt werden.

7.4.1 Radiologische Methoden

7.4.1 Radiologische Methoden

Konventionelle Röntgendiagnostik

Methode: Abdomen-Übersichtsaufnahme in Links-Seitenlage.
Indikationen: Zur Beurteilung der Milz nicht indiziert, nebenbefundlich können sich aber indirekte Zeichen einer Milzerkrankung zeigen.
Beurteilung: Indirekte Zeichen einer Milzerkrankung sind z. B. linksseitiger Zwerchfellhochstand, Ergussbildung im linken Recessus phrenicocostalis.

Methode: Abdomen-Übersicht im Liegen und Links-Seitenlage (s. a. S. 434).

Indikationen: Die konventionelle Röntgenaufnahme des Abdomens ist zur Beurteilung der Milz nicht indiziert, sie kann jedoch die indirekten Zeichen einer Milzerkrankung als Nebenbefund zeigen.

Beurteilung: Im Abdomen-Übersichtsbild ist die Milz als ovale, weichteildichte Struktur links unter dem Zwerchfell nachweisbar.
Ein linksseitiger Zwerchfellhochstand mit Deformierung der Zwerchfellkontur, eine eingeschränkte Zwerchfellbeweglichkeit, sowie Ergussbildung im linken Recessus phrenicocostalis sind unspezifische, **indirekte Zeichen** einer Milzerkrankung.

B-7.46

B-7.46 **Röntgenübersichtsaufnahme des Abdomens im Liegen bei einem Patienten mit Lymphom**

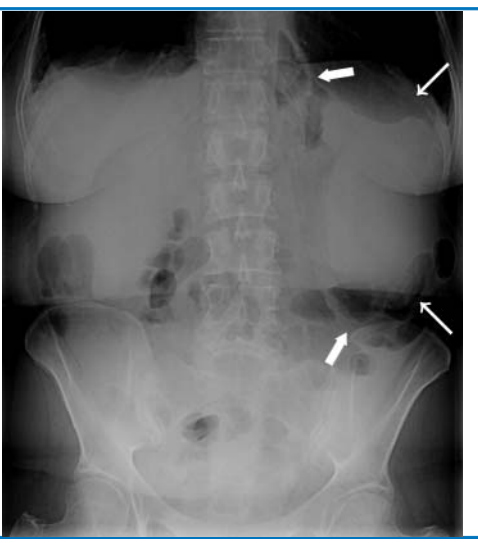

Der Milzschatten dehnt sich im linken Ober- und Mittelbauch bis fast zum knöchernen Beckenrand aus (kleine Pfeile). Die Magenblase ist nach medial verdrängt und deformiert, die linke Kolonflexur nach kaudal verlagert (dicke Pfeile).

Eine **Splenomegalie** führt zur Abdrängung des luftgefüllten Magens und Dünndarmes nach rechts unten. Auch die linke Kolonflexur und die linke Niere können nach kaudal verlagert werden (**Abb. B-7.46**). Milzverkalkungen und Milzarterienverkalkungen sind gelegentlich im konventionellen Röntgenbild erkennbar, wenngleich sie im CT weitaus empfindlicher nachweisbar sind. Auffällige rundliche, schalenartige oder sichelförmige Verkalkungen entlang des Verlaufs der Milzarterie können auf ein Aneurysma der A. lienalis hinweisen (s. **Abb. B-7.57**, S. 535).

Eine **Splenomegalie** führt zu vergrößertem Milzschatten im linken Oberbauch mit Verlagerung luftgefüllter Hohlorgane wie Magenblase und linke Kolonflexur (**Abb. B-7.46**)

Sonografie

Methode (s. a. S. 84): Die Ultraschalluntersuchung der Milz ist Teil des sog. Oberbauchstatus. Bei Verwendung eines 3,5-MHz-Schallkopfes kann sie am besten in Rechts-Seitenlage und in tiefer Inspiration eingesehen werden (dabei tritt die Milz, die im Verlauf der 9./10. Rippe zu liegen kommt, unter den Rippenbogen).

Indikationen: Beurteilung von Größe, Lage, Form und Strukturläsionen (fokal/diffus) der Milz.

Beurteilung: Die normale Größe der Milz beträgt etwa 11 cm (Länge) x 7 cm (Breite) x 4 cm (Tiefe) („4711"-Regel). Diffuse Milzveränderungen sind meist durch eine **Splenomegalie** gekennzeichnet, von der man bei einer Milzgröße über 12 cm (Länge) x 5 cm (Tiefe) spricht. Meist ist die Splenomegalie durch eine homogene Echotextur, eine Verplumpung der Milzpole sowie betonten Milzgefäßen gekennzeichnet (**Abb. B-7.47**).
Beurteilungskriterien **fokaler Stukturläsionen** zeigt **Tab. B-7.7**. Zur definitiven Beurteilung sind häufig Verlaufskontrollen oder auch weiterführende bildgebende Verfahren (z. B. CT) notwendig.
Klinische Befunde (z. B. laborchemische Entzündungszeichen und die Diagnose lymphatischer oder hämatologischer Systemerkrankungen oder Lebererkrankungen) können bei der Bewertung der echomorphologischen Befunde richtungsweisend sein.

Sonografie

Methode: Die Milz kann, bei Verwendung eines 3,5-MHz-Schallkopfes, am besten in Rechts-Seitenlage und in tiefer Inspiration eingesehen werden.

Indikationen: Beurteilung von Größe und Strukturläsionen (fokal/diffus).

Beurteilung: Diffuse Milzveränderungen sind meist durch eine **Splenomegalie** (Milzgröße > 12 cm x 5 cm, **Abb. B-7.47**) gekennzeichnet.

Beurteilungskriterien **fokaler Stukturläsionen** zeigt **Tab. B-7.7**.

B-7.47 Sonografie der Milz

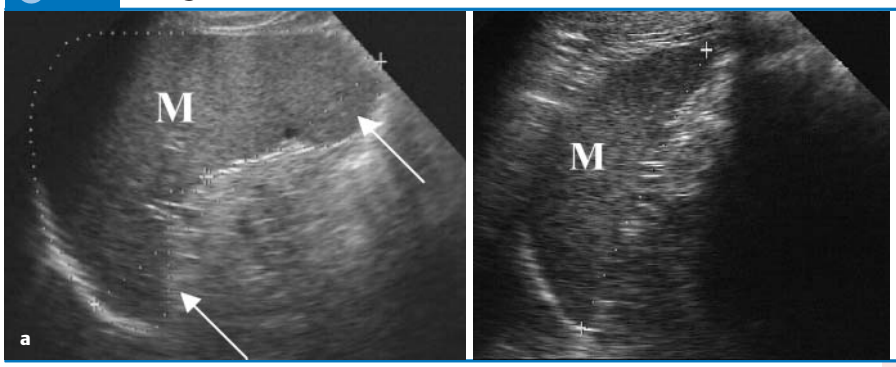

a Splenomegalie: Linker Flankenschnitt. Es zeigt sich eine deutlich vergrößerte Milz (Länge 18,5 cm; gestrichelte Linie) mit Abrundung der Milzpole (Pfeile) und einer homogenen Echostruktur.
Der Patient litt an einer portalen Hypertension, Aszites kann perisplenisch jedoch nicht nachgewiesen werden.
a Normal große Milz (< 12 × 5 cm).

B-7.7 Sonografische Beurteilungskriterien fokaler Milzläsionen

Echogenität	echofrei, echoarm, echoreich
Größe	kleinnodulär, großnodulär
Begrenzung	glatt, irregulär
Form	rund, oval, keilförmig, sichelförmig
dorsales Schallverhalten	abgeschwächt, verstärkt
bewegte Binnenechos	ja, nein
Vaskularität	verstärkt, abgeschwächt
Anzahl	solitär, multipel

B-7.7

Computertomografie

Indikationen: Größe- und Volumenbestimmung, Differenzierung von Milzläsionen.
Methode und Beurteilung:
- überlagerungsfreie Darstellung
- Differenzierung von Milzläsion durch Analyse des Kontrastmittelverhaltens.

Computertomografie

Indikationen: Größe- und Volumenbestimmung, Differenzierung von Milzläsionen.

Methode und Beurteilung (s. a. S. 73): Die **CT** der Milz bedarf keiner speziellen Vorbereitung des Patienten. Der native Scan (ohne i. v.-Kontrastmittel) ist erforderlich, um Verkalkungen nachzuweisen und um ggf. die Dichte fokaler Milzläsionen im Vergleich zu normalem Milzgewebe zu bestimmen (Dichte erhöht oder erniedrigt).
Bei der **nativen CT** zeigt die Milz eine homogene Dichte von ca. 46 ±12 HE, die etwa der der Leber entspricht bzw. etwa 5–10 HE geringer als die der Leber ist. Im **Kontrastmittel-CT** färbt sich die Milz früh-arteriell (ca. 25 s nach Bolus-Injektion) sehr inhomogen an (sog. **Tiger-Milz**, **Abb. B-7.48**), um nach ca. 1 min (portal-venöse Phase) in eine homogene Dichte-Erhöhung überzugehen.
Nach Kontrastmittelinjektion sind Milzarterie und -vene abgrenzbar, wobei die verschiedenen Abschnitte der Gefäße in der Regel über mehrere konsekutive Schichten zu verfolgen sind. Die A. lienalis zeigt meist einen geschlängelten Verlauf. In der CT wird die Milz überlagerungsfrei dargestellt, sodass eine exakte **Größen- und Volumenbestimmung** möglich ist. Anhand der Dichte und der Kontrastmittelanreicherung können **diffuse und fokale Milzveränderungen** näher charakterisiert werden.

B-7.48 CT der Milz (Tiger-Milz)

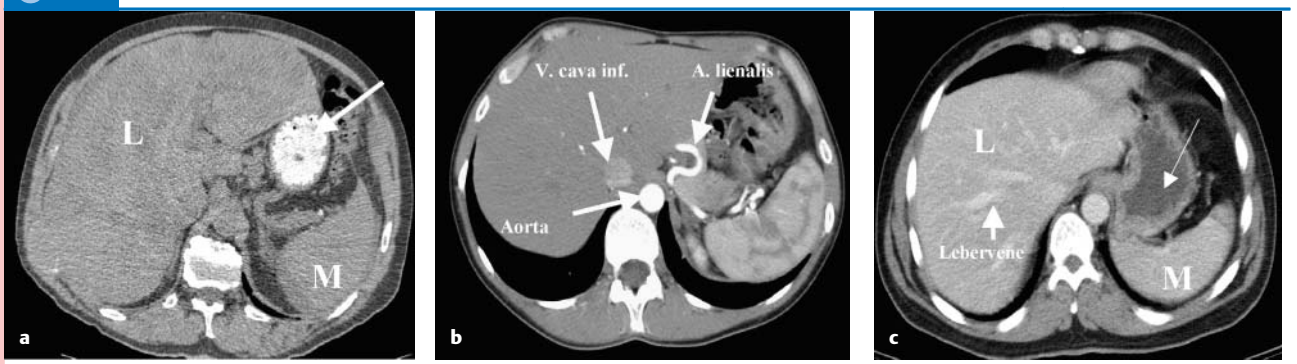

a Der **Nativ-Scan** zeigt die Milz mit einer Dichte von ca. 46 ± 12 HE; er wird benötigt, um beispielsweise Verkalkungen nachzuweisen. Der Pfeil kennzeichnet den KM-gefüllten Magen, L = Leber, M = Milz.
b In der **früh-arteriellen Phase**, die ca. 15–25 s nach Bolus-Injektion des KM erreicht wird, ist die Milz inhomogen kontrastiert. Dies kann zu einer Maskierung von fokalen Milzveränderungen führen.
c In der **portal-venösen Perfusionsphase**, ca. 70–90 s nach KM-Injektion, ist ein homogenes Enhancement festzustellen. Der Magen ist bei dieser Untersuchung mit Wasser gefüllt (dünner Pfeil).

Magnetresonanztomografie

Methode: Überlagerungsfreie Darstellung, Gefäße auch ohne Kontrastmittel abgrenzbar.

Dynamische kontrastmittelverstärkte Untersuchungen erleichtern die Differenzierung fokaler Veränderungen.

Indikationen: Bei Milzveränderungen selten nötig.

Beurteilung: Milzzysten sind im T1-gewichteten Bild homogen signalarm, im T2-gewichteten Bild homogen signalreich (**Abb. B-7.49**). **Hämatome** sind im subakuten Stadium signalintensiv, im chronischen Stadium erscheinen sie häufig inhomogen **(Abb. B-7.50)**.

Magnetresonanztomografie

Methode: Mit der MRT (s. a. S. 79) kann die Milz in mehreren Ebenen (transversal, koronar und/oder sagittal) überlagerungsfrei dargestellt werden. Die Gefäße sind auch ohne Kontrastmittel eindeutig abgrenzbar.
Im Vergleich zur Leber (s. S. 475) hat die Milz längere T1- und T2-Relaxationszeiten, so dass sie im T1-gewichteten Bild ein niedrigeres (dunkleres) Signal und im T2-gewichteten Bild ein höheres (helleres) Signal als Lebergewebe hat.
Die Differenzierung fokaler Veränderungen wird durch Kontrastmittelgabe deutlich erleichtert, insbesondere bei Verwendung dynamischer kontrastmittelverstärkter Untersuchungen. Darunter versteht man mehrfache, kurz aufeinanderfolgende Messungen der gleichen Region nach i. v.-KM-Gabe, um das KM-Verhalten der Veränderung zu analysieren. Dies ermöglicht häufig eine präzisere Diagnose.

Indikationen: Die MRT ist bei Milzveränderungen selten nötig. Insbesondere hypovaskularisierte Veränderungen können jedoch gut erfasst werden.

Beurteilung: Milzzysten sind im T1-gewichteten Bild homogen signalarm und im T2-gewichteten Bild homogen signalreich und zeigen keine Kontrastverstärkung nach i. v.-KM-Applikation (**Abb. B-7.49**). Die Signalgebung von **Hämatomen (Abb. B-7.50)** ist entscheidend vom Alter des Hämatoms abhängig. In den ersten Tagen kommt es durch Abbauprodukte wie Methämoglobin, das paramagnetisch wirksam ist, zu einer deutlichen Verkürzung der T1-Relaxationszeit. Daher sind subakute Hämatome im T1-gewichteten Bild sehr signalintensiv **(Abb. B-7.50a)**. Im chronischen Stadium

B-7.49 Milzzyste im MRT

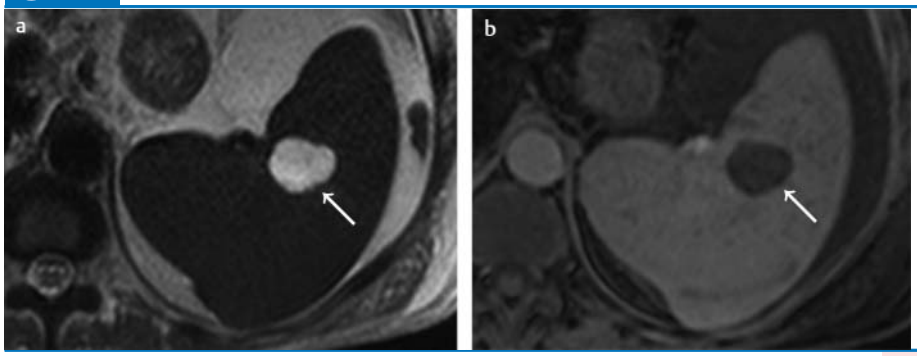

Die Formation im Zentrum des Milzparenchyms ist glatt berandet, polylobuliert, stark hyperintens in T2-Wichtung (**a**) und hypointens in T1-Wichtung (**b**). Die Zyste zeigt keine Kontrastmittelaufnahme nach Gabe von Gd-DTPA (**b**).

B-7.50 Milzhämatom im MRT

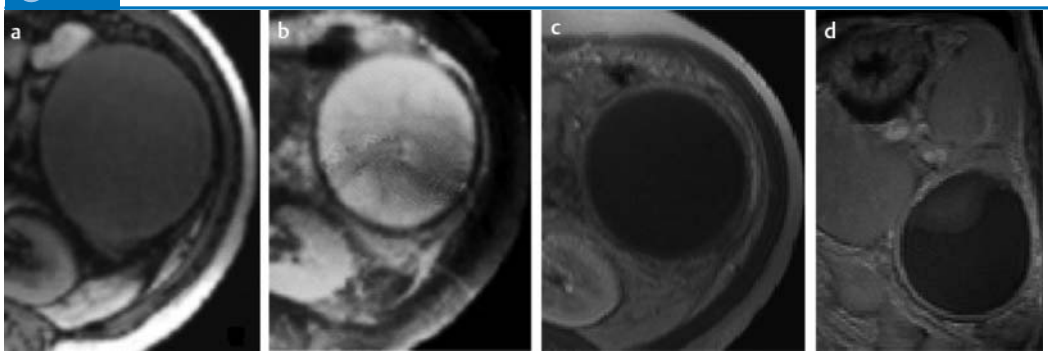

Das ältere Hämatom am unteren Milzpol ist teilweise zystisch umgebaut. In T1-Wichtung zeigt es aufgrund der Abbauprodukte des Methämoglobins noch gering hyperintenses Signal (**a**). In T2-Wichtung ist ein inhomogenes, gemischt hyperintenses und hypointenses Signalverhalten zu beobachten (**b**). Nach Gd-Gabe zeigt sich keine KM-Aufnahme (T1-gewichtete Bilder transversal [**c**] und koronar [**d**] nach KM-Gabe).

erscheinen sie häufig inhomogen, wobei das Erscheinungsbild von den unterschiedlichen Abbauprodukten des Hämoglobins bestimmt wird. Besonders in T2-Wichtung können diese Hämatome eine inhomogene, teils hyperintense, teils hypointense Signalgebung zeigen **(Abb. B-7.50a)**.

Die **dynamisch-kontrastmittelverstärkte Untersuchung** erleichtert v. a. die Erkennung hypovaskularisierter Veränderungen, während hypervaskularisierte Läsionen in der früh-arteriellen Phase aufgrund der inhomogenen Kontrastierung der Milz maskiert werden können.

Die **dynamisch kontrastmittelverstärkte Untersuchung** erleichtert v. a. die Erkennung hypovaskularisierter Veränderungen.

Angiografie

Methode: Die Darstellung der A. lienalis erfolgt in ähnlicher Weise wie die der A. hepatica communis über den Truncus coeliacus oder über eine selektive Sondierung des Gefäßes. Nach der arteriellen und der parenchymatösen Phase kommt die V. lienalis zur Darstellung (indirekte Splenoportografie).

Indikationen: Die Angiografie kommt bei der Diagnostik von Milzveränderung nur noch selten zum Einsatz. Sie spielt aber eine wichtige Rolle im Zusammenhang mit interventionellen Verfahren, wie dem Stenting bzw. der Embolisation von Milzarterienaneurysmen oder der Milzembolisation beim Hypersplenie-Syndrom. Der Einsatz der indirekten Splenoportografie zum Ausschluss einer Milzvenen- oder Pfortaderthrombose ist mittlerweile weitgehend durch die CT ersetzt worden.

Angiografie

Methode: Arteriografie und indirekte Splenoportografie.

Indikationen: V. a. im Rahmen interventioneller Verfahren (z. B. Embolisation oder Stenting eines Milzarterienaneurysmas, vor Milzembolisation beim Hypersplenie-Syndrom).

Nuklearmedizinische Verfahren

Methode: Von den vielfältigen Funktionen der Milz wird zur nuklearmedizinsichen Untersuchung v. a. die Fähigkeit zur Phagozytose von Partikeln im RES und der Abbau von Erythrozyten in der roten Pulpa genutzt. Die Milz kann isoliert durch Radionuklid-markierte Erythrozyten dargestellt werden.

Nuklearmedizinische Verfahren

Methode: Funktionsdiagnostik.

Indikationen: Durch Schnittbildgebung weitgehend verdrängt; ggf. zum Nachweis von Nebenmilzen und Splenosis.

Indikationen: Durch die Schnittbildgebung sind nuklearmedizinische Verfahren weitgehend verdrängt worden; ggf. zum Nachweis von Nebenmilzen vor Splenektomie, zum Nachweis einer funktionellen Asplenie oder zur näheren Einordnung und Differenzialdiagnose einer posttraumatischen Versprengung von Milzgewebe (sog. Splenosis, s. S. 537).

7.4.2 Leitbefunde – vom radiologischen Befund zur Diagnose

Umschriebene Milzveränderungen

Zystische Veränderungen (Tab. B-7.8, Abb. B-7.51)

7.4.2 Leitbefunde – vom radiologischen Befund zur Diagnose

Umschriebene Milzveränderungen

Zystische Veränderungen (Tab. B-7.8, Abb. B-7.51)

B-7.8 Zystische Veränderungen und mögliche Differenzialdiagnosen

typische Diagnose	Sonografie	CT	Bemerkungen
dysontogenetische Zyste (anlagebedingte) (**Abb. B-7.51a**)	homogen echoarm, glatt begrenzt, dorsale Schallverstärkung	homogen hypodens, glatt begrenzt, keine KM-Aufnahme, ungekammert	Rarität, in 30 % multipel oft subkapsulär
Pseudozyste (erworben)	s. dysontogenetische Zyste	s. dysontogenetische Zyste	nicht von echten Zysten zu unterscheiden, ohne Krankheitswert, sofern keine Verdrängungserscheinungen auftreten (Kapselspannung → Schmerz)
zystische Echinokokkose	meist echoarm, nicht echofrei, bewegte Binnenechos möglich, oft gekammert, oft multilokulär (Leber), Zystenwand kräftiger evtl. mit echoreichen Verkalkungen, glatt begrenzt	hypodens, oft gekammert, oft multilokulär, keine KM-Aufnahme, evtl. schalige Wandverkalkungen, speichenradartige Binnenstrukturen	häufigste zystische Milzerkrankung oft Tochterzysten DD zur echten Zyste oder Pseudozyste: kräftigere Wand
Abszess	echoarm, nicht echofrei, Binnenechos, unscharf begrenzt, Reflexmuster abhängig vom Einschmelzungsgrad	Dichte vom Einschmelzungsgrad abhängig, meist hypodens, kräftige KM-Aufnahme des entzündlichen Randwalls	Druckschmerzhaftigkeit, Kapselspannungsschmerz, systemische Entzündungszeichen, DD zur Zyste: KM aufnehmende, kräftige, unscharf begrenzte Wand
nekrotischer Tumor/Metastasen	unscharf begrenzt, unregelmäßige Form, häufig nekrotisches, echoarmes Zentrum, solitär oder multipel	Nekrosezentrum hypodens mit wenig KM-Aufnahme, Rand unscharf begrenzt mit KM-Aufnahme, solitär oder multipel, unregelmäßige Form	Morphologie lässt keinen Rückschluss auf Histologie zu, 60 % der Metastasen sind zentral nekrotisch, 30 % zeigen keine Nekrosen (echoreiches/hyperdenses Zentrum mit echoarmem/hypodensem Randwall)
Hämatom	Reflexmuster abhängig vom Alter, meist echoarm, Binnenechos, v. a. bei bereits organisierten Hämatomen, unregelmäßige Form, unscharf begrenzt, bei Kapselriss perisplenisch freie Flüssigkeit	Dichte abhängig vom Alter, meist hypodens im Vergleich zum KM aufnehmenden Umgebungsparenchym, Läsion zeigt keine KM-Aufnahme unregelmäßige Form, unscharf begrenzt, oder sichelförmig subkapsulär (**Abb. B-7.50**, **Abb. B-7.51b**)	alte Hämatome werden durch fibrotischen Umbau dichter und neigen zu Verkalkungen
Milzinfarkt	zunächst isoechogen, später zystisch (echoarm/-frei), keilförmig, meist subkapsulär, Verkalkungen möglich, Einziehung der Milzoberfläche	hypodens, keilförmig subkapsulär, keine KM-Aufnahme, evtl. Verkalkungen	durch Verschluss intralienaler, arterieller Gefäße kleinere Milzinfarkte entgehen meist dem sonografischen Nachweis

B-7.51 Milzzysten

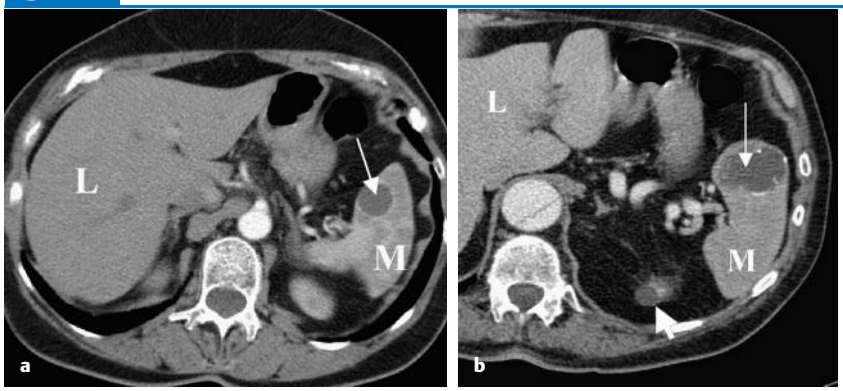

a Echte Milzzyste: Die Aufnahme in der früh-arteriellen KM-Phase der CT zeigt eine glatt abgrenzbare, ca. 2 cm große, hypodense, umschriebene Läsion der Milz (Pfeil). Da bei der Patientin ein Mammakarzinom in der Vorgeschichte bekannt war, wurde differenzialdiagnostisch auch eine nekrotische Metastase erwogen. Im Verlauf mehrerer Monate zeigte sich keinerlei Größenveränderung, so dass auch wegen der Flüssigkeits-äquivalenten Dichtewerte von ca. 10 HE von einer echten, dysontogenetischen Milzzyste ausgegangen werden kann.

b Parasitäre Zyste: Der ventro-kraniale Milzpol zeigt in der CT (portal-venöse Kontrastierungsphase) eine rundliche Hypodensität (Pfeil), mit einer partiellen Verkalkung der Wand. Die mediale Begrenzung der Läsion wirkt unscharf. Derartige Veränderungen können einer Echinokokkus-Zyste entsprechen. Da keine Leberläsionen nachweisbar sind, muss jedoch auch an ein teilweise resorbiertes, älteres Hämatom der Milz gedacht werden, welches dann ebenfalls zystisch imponieren kann und gelegentlich Verkalkungen der Randbegrenzung zeigt. Die Echinokokkus-Serologie war im gezeigten Fall negativ. Die unscharfe Begrenzung der Veränderung und die Wandverkalkungen sprechen für ein älteres Hämatom. Nebenbefundlich ist eine zystische Veränderung des linken, kranialen Nierenpols erkennbar (dicker Pfeil).

Solide Veränderungen (Tab. B-7.9, Abb. B-7.52 + Abb. B-7.53)

Solide Veränderungen (Tab. B-7.9, Abb. B-7.52 + Abb. B-7.53)

B-7.9 Solide Veränderungen und mögliche Differenzialdiagnosen

typische Diagnose	Sonografie	CT	Bemerkungen
benigne Tumoren:			meist asymptomatisch
▪ **Splenom**	echoreich, nodulär	leicht hyperdens, glatt begrenzt, nodulär	Milzknoten (fokale Hyperplasien)
▪ **Hämangiom** (**Abb. B-7.52**)	gefäßreich, echoreich, glatt begrenzt, lobuliert (abhängig von der Größe)	Irisblendenphänomen, häufig multiplel, glatt begrenzt, lobuliert, v. a. große Hämangiome	Gefäßfehlbildung
▪ **Hamartom**	Reflexmuster abhängig von der Zusammensetzung, meist echoreich, glatt begrenzt	meist leicht hyperdens glatt begrenzt, etwas inhomogene KM-Aufnahme	gutartige solide Gewebefehlbildung aus weißer und roter Pulpa, meist angeboren, z. B. Hippel-Lindau-Syndrom, tuberöse Sklerose
primär maligne Tumoren (z. B. Angiosarkom, Endotheliom)	unscharf begrenzt, unregelmäßig konfiguriert, meist echoarm	unregelmäßig begrenzt, infiltrierend, unscharf begrenzt, inhomogene KM-Aufnahme	sehr selten
sekundäre maligne Tumoren			
▪ **Hodgkin- und Non-Hodgkin-Lymphom** (**Abb. B-7.53**)	echoarm, die Oberfläche vorwölbend, meist multipel, unscharf begrenzt	nach KM-Gabe hypodens, nativ meist schlecht abgrenzbar, unregelmäßig konfiguriert, unscharf begrenzt	häufigste maligne Veränderung in der Milz im Sono werden Größe und Anzahl oft unterschätzt, für Stadieneinteilung und Therapieentscheidung relevant
▪ **Metastasen**	meist inhomogenes Reflexmuster, meist echoarm, unregelmäßig konfiguriert, unscharf begrenzt, solitär oder multipel	oft isodens, dann schlecht abgrenzbar, inhomogene KM-Aufnahme Sensitivität 50–90 %	bei nekrotischer Einschmelzung s. **Tab. B-7.8** in ca. 1 % bei fortgeschrittener Metastasierung, v. a. bei malignem Melanom, kleinzelligem Bronchialkarzinom, Mammakarzinom, selten bei pankreatischen neuro-endokrinen Tumoren und Ovarialkarzinom schlechte Prognose

B-7.52 Milzhämangiom

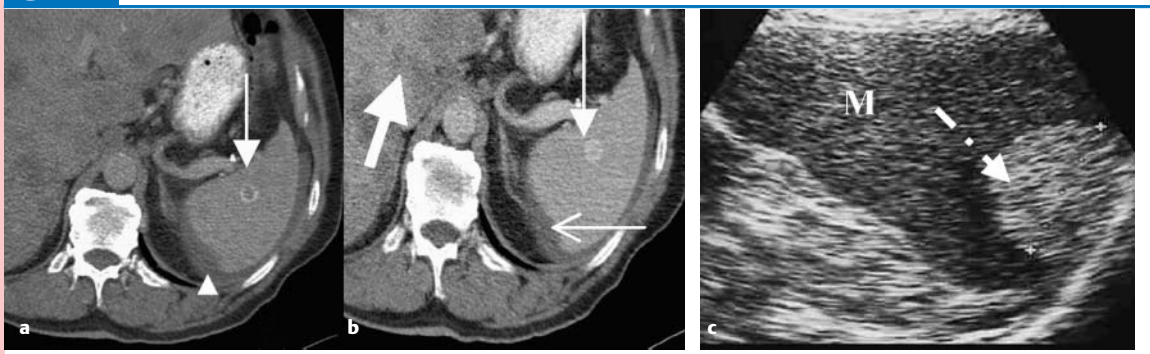

a, b Bei einem Patienten mit Kolonkarzinom zeigt die **CT** in der Leber multiple, hypodense, unscharf abgrenzbare Metastasen (dicker Pfeil). Die Milz ist von einem schmalen Flüssigkeitssaum umgeben (Pfeilspitze). In der früh-arteriellen Phase (**a**) ist in der Milz eine kreisförmige Anreicherung erkennbar (Pfeil). In der portal-venösen Phase (**b**) ist eine von außen nach innen gerichtete (zentripetale) KM-Aufnahme festzustellen. Dieses Verhalten wird als Irisblenden-Phänomen bezeichnet und ist charakteristisch für Hämangiome.
c Im **Sonogramm** sind Hämangiome echoreich und glatt abgrenzbar (Pfeil), während nekrotische Metastasen sonografisch eher echoarm sind.

B-7.53

B-7.53 Non-Hodgkin-Lymphom-Befall der Milz

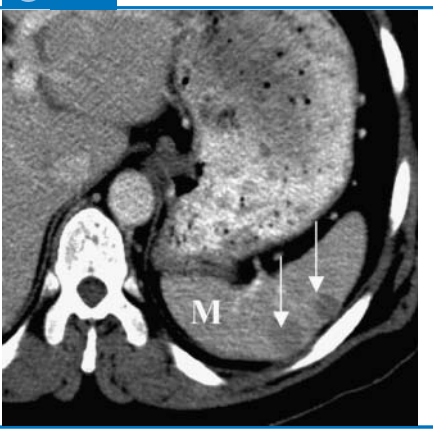

Ein 50-jähriger Patient leidet an einem Non-Hodgkin-Lymphom und wird derzeit mit einer Chemotherapie behandelt. Bei der Verlaufskontrolle zeigen sich in der CT in der Milz (M) zwei neu aufgetretene, rundliche Hypodensitäten (Pfeile), diese wölben die Milzoberfläche nach lateral vor und sind unscharf begrenzt. Ihre Dichte liegt mit ca. 30 HE über der von Flüssigkeit, sodass Zysten ausgeschlossen werden können und ein Befall der Milz im Rahmen der Grunderkrankung anzunehmen ist.

Diffuse Milzveränderungen

Diffuse Milzveränderungen führen meist zur **Splenomegalie**. Mögliche Differenzialdiagnosen zeigt **Tab. B-7.10**.

Diffuse Milzveränderungen

Erkrankungen, die das gesamte Milzparenchym befallen, führen meist zu einer **Splenomegalie**, die auch als klinischer Befund im Vordergrund stehen kann. Mögliche Differenzialdiagnosen zeigt **Tab. B-7.10**.

B-7.10 Mögliche Differenzialdiagnosen bei Splenomegalie

Milzvergrößerung	mit Lymphknoten-Vergrößerung	mit Ikterus
mäßig	▪ Mononukleose ▪ Toxoplasmose ▪ Sepsis ▪ HIV-Infektion ▪ Leptospirose ▪ Kollagenosen ▪ maligne Lymphome ▪ ALL (akute lymphatische Leukämie)	▪ portale Hypertension – bei Pfortaderthrombose – bei Leberzirrhose ▪ hämolytische Anämie ▪ Hämochromatose
stark	▪ CML (chronisch myeloische Leukämie) ▪ Osteomyelosklerose ▪ Polycythaemia vera ▪ NHL (Non-Hodgkin-Lymphom)/Morbus Hodgkin ▪ Sarkoidose ▪ Speicherkrankheiten ▪ Sichelzellanämie ▪ Thalassämie	

B-7.54 Splenomegalie

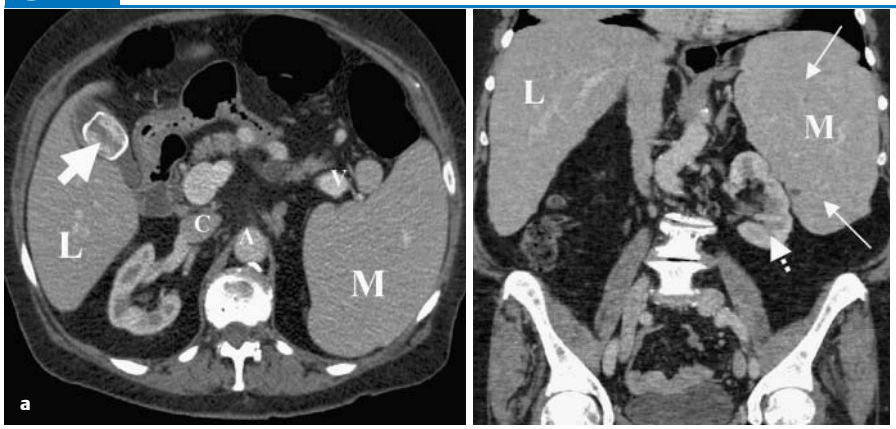

Ein Patient mit bekannter essenzieller Thrombozytopenie klagt über diffuse, neu aufgetretene, abdominelle Schmerzen.
a Axiales CT in der portal-venösen KM-Phase
b Koronare Rekonstruktion des primären Datensatzes.
Es zeigt sich eine deutliche Vergrößerung der Milz (M) (dünne Pfeile). Die linke Niere ist nach kaudal verdrängt (gestrichelter Pfeil). Nebenbefundlich fällt ein quaderförmiges, verkalktes Gallenblasenkonkrement auf (dicker Pfeil). L = Leber.

Sonografisch lassen sich drei Reflexmuster unterscheiden:
- echoarm (z. B. bei malignen Erkrankungen wie Hodgkin- oder Non-Hodgkin-Lymphom-Befall; s. **Abb. B-7.47**, S. 527)
- mittelgradig echogen (z. B. bei Pfortaderhochdruck, Myelofibrose, essenzieller Thrombozytopenie)
- stark echoreich (z. B. chronische Infektionen, Lipidspeicherkrankheiten).

Sonografische Reflexmuster:
- echoarm (z. B. Hodgkin-Lymphom)
- mittelgradig echogen (z. B. Pfortaderhochdruck)
- stark echoreich (z. B. chron.-infektiöse Ursachen).

► Merke. 12 % aller sonografierten Patienten zeigen eine Splenomegalie. Bei einer Milzdicke zwischen 4,5–5 cm und sonst unauffälligem sonografischen Befund (auch der Leber) genügt eine Verlaufskontrolle nach 6–12 Monaten. Eine Milzdicke > 5 cm ist als sehr wahrscheinlich pathologisch zu werten. Milzdicken > 6 cm sind fast immer pathologisch, sodass eine weitere Abklärung erforderlich wird.

► Merke.

Mit der **CT** ist der Nachweis diffuser Milzerkrankungen oft schwierig, da die **Splenomegalie** einerseits unspezifisch ist, andererseits auch normal große Milzen einen Befall aufweisen können. Meist müssen andere Manifestationen einer Grunderkrankung (z. B. essenzieller Thrombozytopenie, **Abb. B-7.54**) bzw. laborchemische Veränderungen herangezogen werden, um die endgültige Diagnose zu stellen. Die Splenomegalie kann sonografisch ausreichend gut diagnostiziert werden. Die CT wird jedoch bei der Ursachenabklärung oder zum Staging eingesetzt, um weitere Manifestationen zu suchen, beispielsweise intraabdominelle Lymphknoten-Vergrößerungen oder Lymphome in anderen Organen.

Erhöhte Dichtewerte des Milzparenchyms in der CT finden sich bei der Hämochromatose oder aufgrund einer chronischen Eisenüberladung infolge gehäufter Bluttransfusionen (z. B. bei hämolytischer Anämie). Bei sehr starker Eiseneinlagerung durch diese Erkrankungen zeigt dann die MRT sowohl im T1-gewichteten wie im T2-gewichteten Bild einen ausgeprägten Signalabfall (dunkles Signal) in der Milz (Hämosiderose, **Abb. B-7.55**).

Mit der **CT** ist der Nachweis diffuser Milzerkrankungen oft schwierig (**Abb. B-7.54**, **Abb. B-7.55**).

B-7.55 Hämosiderose

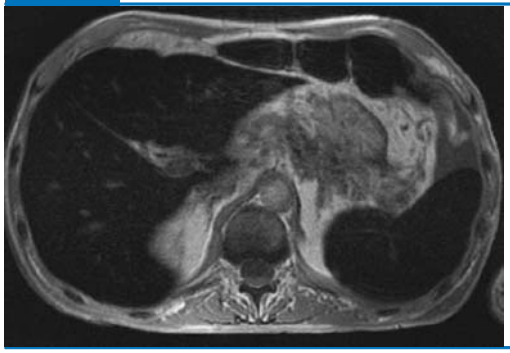

In dieser T1-gewichteten MRT-Aufnahme eines Patienten nach ausgeprägter Massentransfusion sind sowohl Leber als auch Milz stark signalgemindert (dunkel) durch die Eiseneinlagerung (Hämosiderose).

B-7.55

Entzündliche und infektiöse Erkrankungen der Milz

s. **Tab. B-7.11**.

Entzündliche und infektiöse Erkrankungen der Milz

Infektionen der Milz können bakterieller, fungaler, viraler oder parasitärer Genese sein. Virale Milzinfektionen fallen meist durch eine Splenomegalie (s. **Tab. B-7.10**, S. 532) auf im Sinne einer Begleitreaktion auf eine systemische virale Reaktion. Andere entzündliche Milzerkrankungen können neben einer Splenomegalie auch fokale Veränderungen aufweisen (**Tab. B-7.11**).

B-7.11 Entzündliche und infektiöse Erkrankungen der Milz

Infektion/Entzündung	Bildgebung	Bemerkung
bakteriell ▪ Abszess	s. **Tab. B-7.8**, S. 530	selten; oft bei immunsupprimierten Patienten, HIV/AIDS, Drogenabusus Entstehung: per continuitatem (z. B. bei Pankreatits, perinephritischer Abszess), hämatogene Streuung (z. B. bei Endokarditis), Superinfektion, Kontamination (posttraumatisch)
fungal	multipel, Mikroabszesse meist < 1 cm	
▪ Candidiasis	**CT:** ringförmige KM-Aufnahme	häufigste Infektion der Leber und Milz beim immunsupprimierten Patienten, v. a. bei HIV/AIDS
▪ Pneumocystis jirovecii	fokal-diffuse Herde, Splenomegalie **CT:** hypodens, später Verkalkungen	
granulomatös		
▪ Tuberkulose	fokale oder miliare Verteilung, Lymphknotenvergrößerung, später punktförmige Verkalkung	selten, meist fallen postspezifische Verkalkungen auf
▪ Histoplasmose	Splenomegalie, später punktförmige Verkalkungen	schwierige Differenzialdiagnose, v. a. zur Tuberkulose
▪ Sarkoidose	Splenomegalie, fokal-diffuse Herde (CT: hypodens; MRT: hypointens in T1- und T2-Wichtung), Lymphknotenvergrößerung	selten, steht in Verbindung mit Lymphknotenvergrößerungen und pulmonalen Befall
parasitär ▪ Echinokokkose ▪ Malaria ▪ Brucellosis Schistosomiasis	s. **Tab. B-7.8**, S. 530 Splenomegalie	meist in Verbindung mit Leberbefall typische Tropenerkrankungen, Reiseanamnese!

7.4.3 Wichtige Krankheitsbilder – von der Diagnose zum Befund

Anomalien, Lage- und Normvarianten

Milzanomalien sind mit Ausnahme der Nebenmilzen selten. **Nebenmilzen** imponieren sonografisch und im CT als **kuglige, glatt berandete, homogene Gebilde**, meist im Milzhilus.

Die Milzaplasie **(Asplenie)** ist meist mit anderen Anomalien kombiniert.

Vaskuläre Milzerkrankungen

Hier sind der Milzinfarkt, die portale Hypertension, Aneurysmen der A. lienalis und die Milzvenenthrombose zu nennen (**Tab. B-7.12**).

7.4.3 Wichtige Krankheitsbilder – von der Diagnose zum Befund

Anomalien, Lage- und Normvarianten

Milzanomalien sind mit Ausnahme der Nebenmilzen (= akzessorische Milzen) selten. **Nebenmilzen** befinden sich als separate Inseln von Milzgewebe mit Durchmessern zwischen 1–5 cm meist in der Nähe des Milzhilus, können aber auch ohne jeden Bezug zur Hauptmilz auftreten. Die eigentliche Milz ist immer vorhanden. Das Kontrastmittelverhalten von Nebenmilzen ist mit dem der Milz identisch. Sie imponieren im **Sonogramm**, wie auch in der **CT**, als **kugelige, glatt berandete und homogene Gebilde**, meist im Milzhilus. Diese Veränderungen müssen vom Vorkommen mehrerer Milzen bei Polysplenie-Syndrom (keine originäre Milz, mehrere Formationen von Milzgewebe), von der sog. Splenosis (erworbene Versprengung von Milzgewebe posttraumatisch nach Milzruptur; s. S. 536) und von echten Neubildungen abgegrenzt werden.

Die Milzaplasie **(Asplenie)** ist meist mit anderen Anomalien (Herz- und Gefäßmissbildungen, Situsanomalien) kombiniert. Ein Zustand nach Splenektomie ist anamnestisch auszuschließen.

Vaskuläre Milzerkrankungen

Als vaskuläre Erkrankungen der Milz sind der Milzinfarkt, die portale Hypertension, Aneurysmen der A. lienalis und die Milzvenenthrombose zu nennen (**Tab. B-7.12**).

B-7.12 Vaskuläre Milzerkrankungen

typische Diagnose	bildgebende Verfahren	Bemerkungen
Milzinfarkt	**Sonografie:** anfangs keilförmiger, echoarmer Bezirk, später durch fibrotischen Umbau echoreich (kleinere Milzinfarkte entgehen meist dem sonografischen Nachweis) **CT:** hypodenser, keilförmiger, subkapsulärer Bezirk; keine KM-Aufnahme (**Abb. B-7.56**)	▪ akute oder chronische Verschlüsse der Milzarterienäste führen zu Infarkten; ein embolischer Verschluss der A. lienalis kann zur Organnekrose führen ▪ Milzinfarkte sind bei Patienten mit Sichelzellanämie häufig, da die Aggregation der verformten Erythrozyten zu peripheren Gefäßverschlüssen führt
portale Hypertension	s. S. 538	▪ kann durch thrombotische Verschlüsse der V. lienalis oder venöse Stauung zu Milzveränderungen (z. B. Splenomegalie) führen
Aneurysma der A. lienalis	**Sonografie:** lokale Gefäßerweiterung, im Duplex-/Dopplersonogramm Turbulenzen nachweisbar **CT:** Aussackung der A. lienalis, evtl. sichelförmiger, hypodenser Randsaum intraluminal (Thrombus), evtl. Gefäßwandverkalkungen (**Abb. B-7.57**)	▪ oft **sichelförmige Verkalkungen** der Gefäßwand (Abdomen-Übersichtsaufnahme!)
Milzvenenthrombose	**Sonografie:** Aufweitung des Gefäßes, intravaskulär echorarmes Binnensignal, Verlust des Flussignals im Duplex-/Dopplersonogramm **CT:** Aufweitung des Gefäßes, intraluminal hypodense Aussparung der Kontrastierung; Kollateralenbildung	Ursachen sind: ▪ Pankreatitis (bis zu 20 % d. F. chronische Pankreatitis) ▪ Tumorinfiltration bei Pankreaskarzinom des Pankreasschwanzes ▪ Hyperkoagulabilität

Sonografisch ist die Darstellung der arteriellen und venösen Gefäße vom Truncus coeliacus bis zum Milzhilus unter Verwendung der farbkodierten Duplexsonografie möglich. Die **CT-Angiografie** (früh-arterielle KM-Phase) kann neben dem erweiterten Lumen auch den evtl. thrombotischen Randsaum und die Gefäßwandverkalkungen erfassen. Die Datensätze können nachträglich verarbeitet werden und zu koronaren oder sagittalen Schnittbildern rekonstruiert werden, um die Veränderung möglichst anschaulich darzustellen. Auch mit der kontrastverstärkten **MR-Angiografie** sind Milzarterienaneurysmata gut darstellbar; sie erlaubt eine anschauliche anatomische

B-7.56 Milzinfarkt

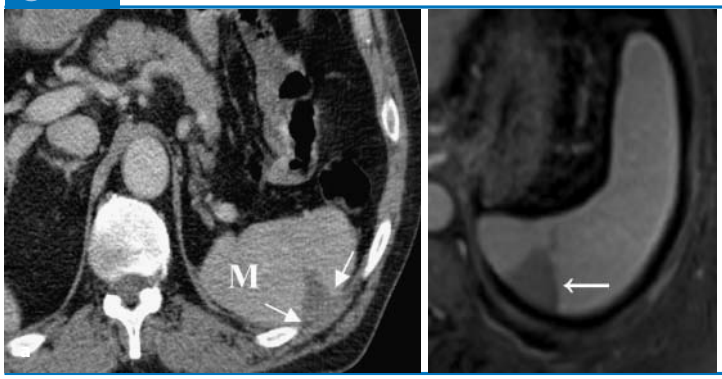

a CT: Bei einer Staging-Untersuchung eines Patienten mit malignem Melanom findet sich eine keilförmige Hypodensität (Pfeile) in der Milz (M). Sie zeigt nach KM-Gabe keinen Dichteanstieg und ist peripher in der Milz lokalisiert. Dies ist das typische Bild eines kleinen Milzinfarktes.
b MRT: In der kontrastverstärkten MRT (portalvenöse Phase) stellt sich ein Milzinfarkt als keilförmig hypointense, meist kapselnahe Formation dar (Pfeil).

B-7.57 Aneurysma der A. lienalis

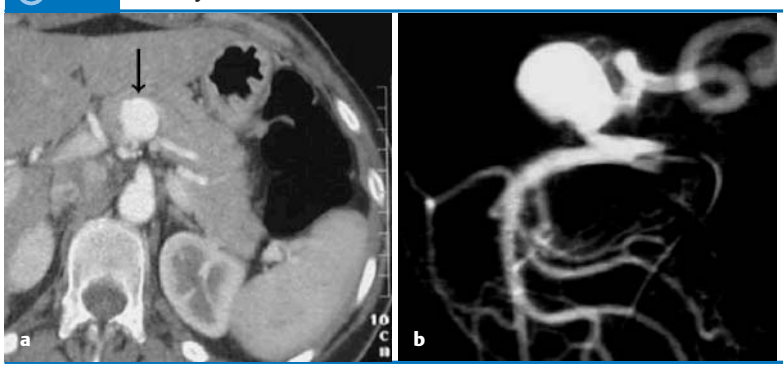

a Die früh-arterielle KM-Phase in der **CT** zeigt eine kugelige Aussackung der A. lienalis im Bereich des Milzhilus mit kräftiger KM-Aufnahme (Pfeil, gleiche Kontrastierung wie die A. lienalis selbst). Dieser Befund entspricht einem Aneurysma der A. lienalis. Ein Thrombussaum innerhalb der Aussackung lässt sich nicht abgrenzen.
b Das **arterielle Angiogramm** zeigt das Aneurysma mit einem schmalen Aneurysmahals ausgehend von der A. lienalis.

Darstellung durch 3D-Nachverarbeitung. Wandständige Thromben und Verkalkungen sind mit der MRT allerdings weniger gut zu erfassen als mit der CT-Angiografie.

Milzverletzungen

Milzverletzungen

► Definition.

► **Definition.** Meistens durch stumpfes Oberbauchtrauma verursachter Einriss des Milzparenchmys mit oder ohne Kapselverletzung.

Die **traumatische Milzruptur** ist die häufigste intraabdominelle Organverletzung.

Die **traumatische Milzruptur** ist die häufigste intraabdominelle Organverletzung. Bei der akuten, **einzeitigen** Ruptur liegt ein kompletter Parenchymkapselriss vor. Bei stumpfen Traumen finden sich oft gleichzeitig linksseitige Rippenfrakturen.

Spontane Milzrupturen sind selten.

Spontane Milzrupturen (= Ruptur ohne adäquates Trauma) sind selten und kommen bei Splenomegalie infolge systemischer Erkrankungen oder Infektionen vor.

► Merke.

► **Merke.** Die Milz kann infolge eines Traumas auch **zweizeitig** rupturieren, d. h. nach einem Parenchymriss ohne Kapselverletzung kommt es zur Ausbildung eines subkapsulären Hämatoms, das Tage oder Wochen nach dem Trauma in die freie Bauchhöhle rupturiert.

Klinik:
- Schmerzen linker Oberbauch
- Kehr-Zeichen
- Rippenfrakturen links.

Klinik: Nach einem Trauma weisen Schmerzen im linken Oberbauch, manchmal mit Ausstrahlung in die linke Schulter durch Phrenikusreizung (sog. Kehr-Zeichen), meist frühzeitig auf eine Milzläsion hin. Die klinische Diagnose einer zweizeitigen Milzruptur bereitet hingegen Schwierigkeiten (symptomfreies Intervall). Bei linksseitigen Rippenfrakturen sollte immer an die Möglichkeit einer Milzläsion gedacht werden.

Diagnostisches Vorgehen:
- genaue Anamnese: Unfallhergang, Vorerkrankungen
- klinische Untersuchung: Schockzeichen, Blutverlust, Abwehrspannung

Diagnostisches Vorgehen: Ausführliche Anamnese (Unfallhergang, vorbestehende Erkrankungen mit einer Splenomegalie) und klinische Untersuchung; hier sollte v. a. auf eine peritoneale Abwehrspannung bei intraabdomineller Blutung geachtet werden. Es finden sich auch meist Zeichen einer Hypovolämie, wie Hypotonie und Tachykardie.

Besteht der Verdacht auf eine intraabdominelle Blutung, ist die **Sonografie** des Abdomens primäres Diagnostikum. Sind sonografisch eine Organläsion/-blutung, ein subkapsuläres Hämatom oder freie Flüssigkeit nachweisbar, ist eine **CT** indiziert, um die genaue Lokalisation und das Ausmaß der Verletzung genauer beschreiben zu können und evtl. Begleitverletzungen zu finden.

Radiologische Diagnostik:
- **Sonografie** (**Abb. B-7.58**)**:** inhomogene Milz, unterschiedliches Echoverhalten, freie intra-abdominelle Flüssigkeit, weitere Organläsionen.

Radiologische Diagnostik:
- **Sonografie:** Das **Milzhämatom** stellt sich in der Sonografie als unterschiedlich konfigurierte, in oder um die Milz gelegene, echofreie bis echoarme, verstärkt schalleitende Zone dar (**Abb. B-7.58**). Kleinere subkapsuläre Hämatome können bei der sonografischen Untersuchung verborgen bleiben, wenn die kraniale subdiaphragmale Milzkontur betroffen ist. Besteht der klinische Verdacht auf ein sonografisch nicht erfassbares Hämatom, so sollte 5–6 Stunden nach dem Trauma oder bei Änderung des klinischen Zustandes eine Kontrolluntersuchung erfolgen.

◎ B-7.58

◎ B-7.58 **Milzhämatom**

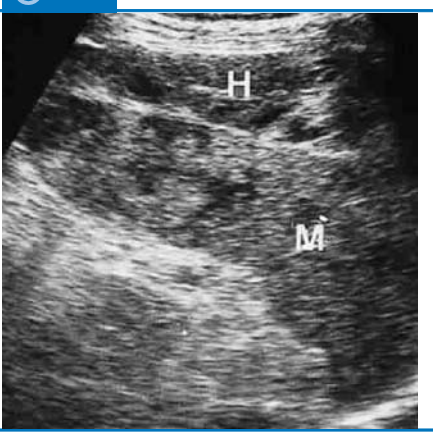

Dieses **Sonogramm** stellt ein subkapsuläres Hämatom (H) der Milz (M) dar. Der Patient war mit dem Fahrrad gestürzt. Das Röntgenbild des Rippenthorax links bestätigte den V. a. Rippenfrakturen, betroffen waren die linke 9. und 10. Rippe. Zum Nachweis oder Ausschluss einer Milzverletzung wurde die abdominelle Sonografie durchgeführt. Aufgrund des Befundes wurde der Patient stationär aufgenommen und überwacht, da eine zweizeitige Ruptur mit Kapselverletzung nicht selten ist.

B-7.59 Milzruptur

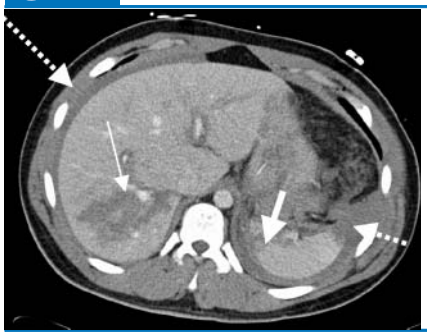

Die **CT** eines polytraumatisierten Patienten nach Verkehrsunfall ergibt den Befund einer Leber- (dünner Pfeil) und Milzruptur (dicker Pfeil). Die Aufnahme zeigt im Bereich des rechten Leberlappens und der Milz unscharf abgrenzbare Hypodensitäten, sowie perisplenisch und perihepatisch freie intraabdominelle Flüssigkeit (gestrichelte Pfeile). Diese ist relativ dicht, sodass von einer intraabdominellen Blutung auszugehen ist.

B-7.59

Bei **Milzrupturen** mit profuser Blutung ist das Milzhämatom meist gut fassbar. Zusätzlich findet sich perisplenisch eine echofreie oder echoarme, sichelförmig konfigurierte, mehr oder weniger breite Zone, welche freier, intraabdomineller Flüssigkeit, respektive Blut, entspricht. Nach freier Flüssigkeit ist auch in der Excavatio rectovesicalis bzw. -uterina und perihepatisch zu suchen.

- **CT:** Der Nachweis subkapsulärer, intra- und perilienaler Hämatome gelingt mit der CT ohne Schwierigkeiten. Das frische Hämatom zeigt gegenüber dem Milzparenchym niedrige Dichtewerte (**Abb. B-7.59**). Nach etwa 1–2 Tagen werden die Dichtewerte von Milz und Hämatom isodens. Nach Kontrastmittelinjektion zeigen die traumatisierten Areale keinerlei Dichteanstieg.
- **konventionelle Röntgendiagnostik:** Auf der **Abdomen-Übersichtsaufnahme** können Hinweise auf eine Milzverletzung, eine Splenomegalie, der Verlust der Organkontur, eine Verlagerung benachbarter Organe und ein Zwerchfellhochstand links erfasst werden. Finden sich linksseitige Frakturen der unteren Rippen, so ist dies als Hinweis auf eine mögliche Milzverletzung zu werten. Die konventionelle Röntgenaufnahme im Rahmen der Schockraumversorgung wurde weitgehend durch die CT ersetzt.
- **MRT:** Aufgrund der längeren Untersuchungszeiten im Vergleich zur CT und der eingeschränkten Überwachungsmöglichkeiten des Patienten im hohen Magnetfeld (Spezial-Beatmungs- und Überwachungseinheiten) ist die MRT in der Akutdiagnostik polytraumatisierter Patienten nicht geeignet.

- **CT:** Der Nachweis subkapsulärer, intra- und perilienaler Hämatome gelingt mit der CT ohne Schwierigkeiten. Das frische Hämatom zeigt gegenüber dem Milzparenchym niedrige Dichtewerte (**Abb. B-7.59**).
- **konventionelle Röntgendiagnostik:** Die Abdomenübersicht zeigt eine Splenomegalie, Verlust der Organkontur, Zwerchfellhochstand links und eine Verlagerung benachbarter Organe.
- **MRT:** ist in der Akutdiagnostik polytraumatisierter Patienten nicht indiziert.

► Exkurs. **Splenosis** beschreibt ektopes funktionelles Milzgewebe, das im Rahmen einer traumatischen oder iatrogenen Milzruptur versprengt wurde und durch Autoimplantation wieder Anschluss an die Blutversorgung erhalten hat. Dieses neu implantierte Milzgewebe kann je nach Verletzungsmuster peritoneal, mesenterial, retroperitoneal oder auch thorakal auftreten. Splenosisherde sind typischerweise zahlreich (> 5) und sehr unterschiedlich in Form und Größe (**Abb. B-7.60**). Splenosisherde verhalten sich in CT und MRT wie normales Milzgewebe. Gelegentlich kann die Abgrenzung zu Malignomen, pathologischen Lymphknoten oder Peritonealkarzinose bildgebend schwierig sein. Die Anamnese eines Milztraumas ist dann von entscheidender Bedeutung. In unklaren Fällen kann eine nuklearmedizinische Funktionsdiagnostik klären.

► Exkurs.

B-7.60 Splenosis

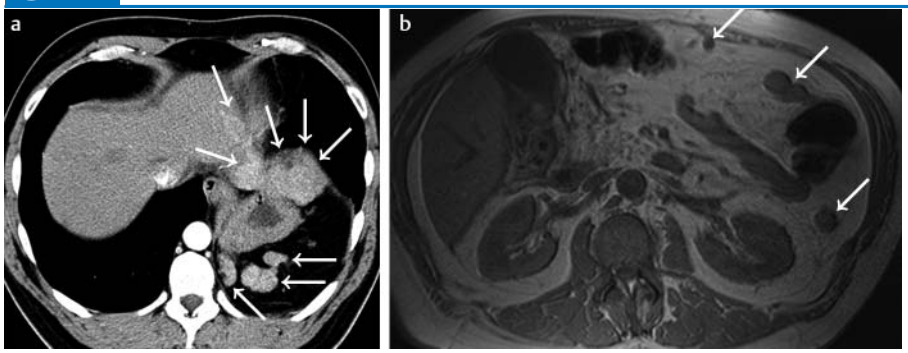

a CT: Bei einem 45-jährigen Patienten (mit der Vorgeschichte einer Milzruptur im Rahmen eines Verkehrsunfalles, anschließender Massentransfusion und Hepatitis-C-Infektion) werden in der arteriellen Phase zum Ausschluss eines hepatozellulären Karzinoms (HCC) multiple Raumforderungen unterschiedlicher Form und Größe in der Milzloge und angrenzend an den linken Leberlappen beobachtet (Pfeile). Eine Erythrozytenszintigrafie bestätigte diese als Milzgewebe.

a MRT: Die T1-gewichtete Aufnahme des Abdomens eines anderen Patienten nach Milztrauma zeigt mehrere Milzgewebeimplantate mesenterial und peritoneal (Pfeile).

► Klinischer Fall.

► Klinischer Fall. Ein 16 Jahre alter Patient wird nach einem Mopedunfall mit dem Hubschrauber eingeliefert. Er wird im Schockraum erstversorgt. Die klinische Untersuchung ergibt eine Abwehrspannung des Abdomens. Der Blutdruck ist mit 90/50 mmHg erniedrigt, die Herzfrequenz beträgt 120/min. Klinische Zeichen einer Fraktur liegen nicht vor. Die neurologische Untersuchung ist unauffällig. Die bereits im Schockraum durchgeführte Sonografie zeigt massiv freie Flüssigkeit im Abdomen, v. a. um Leber und Milz. Leber und Milz sind vergrößert und partiell inhomogen strukturiert. Am kaudalen Pol der Milz und im rechten Leberlappen kommen unscharf abgrenzbare, echoarme Läsionen zur Darstellung. Die laborchemische Untersuchung ergibt einen Hb-Wert von 7 g/dl. Die CT von Schädel, Thorax und Abdomen, die bei polytraumatisierten Patienten routinemäßig durchgeführt wird, bestätigen den Verdacht auf eine Milz- und Leberruptur (**Abb. B-7.59**). Im weiteren Verlauf wird der Patient intensivmedizinsch versorgt. Auf eine Operation wurde aufgrund der Kreislaufstabilität des Patienten und des nicht weiter sinkenden Hb-Wertes verzichtet. 2 Tage später kommt es zu einem Anstieg der Lipase- und Amylasewerte im Blut. Eine CT-Kontrolle zeigt eine unscharfe Abgrenzung des Pankreas, das umgebende Fettgewebe ist ödematös imbibiert (zusätzlich hatte sich der Patient durch Anprall des Oberbauches an der Lenkstange des Mopeds eine Pankreaskontusion zugezogen). Die freie Flüssigkeit hat nicht zugenommen, die Rupturen von Leber und Milz kommen unverändert zur Darstellung.

Portale Hypertension

Portale Hypertension

► Definition.

► Definition. Der Druck in der Pfortader beträgt normalerweise 3–6 mmHg. Ab einer Erhöhung auf 12 mmHg spricht man von portaler Hypertension.

Nach dem Ort der Widerstandserhöhung wird die portale Hypertension in prä-, intra- und posthepatisch unterteilt. Häufigste Ursache ist die Leberzirrhose (intrahepatischer Block). Nur in seltenen Fällen liegt ein Verschluss oder eine Kompression der Pfortader oder eine Lebervenenthrombose (Budd-Chiari-Syndrom, s. S. 489 zugrunde.

Klinik:
- Splenomegalie
- Kollateralkreisläufe
- Zeichen der Leberzirrhose: Aszites, Leberfunktionsstörungen.

Klinik: Außer einer Splenomegalie finden sich häufig Hinweise auf portokavale Anastomosen mit (vorwiegend periumbilikal gelegenen) Kollateralvenen, gastroösophagealen Varizen (gefährliche Komplikation: Varizenblutung!), ausgeprägten Hämorrhoiden, Aszites oder die allgemeinen Zeichen einer Leberzirrhose.

Diagnostisches Vorgehen: Anamnese und klinische Untersuchung liefern wichtige Hinweise.

Diagnostisches Vorgehen: Anamnese (z. B. Fragen nach Alkoholkonsum, Medikamenteneinnahme, chronischen Lebererkrankungen) und klinische Untersuchung (s. o.) liefern wichtige Hinweise. Ist die portale Hypertension gesichert, muss die Ursache geklärt werden. Laboruntersuchungen (Leberenzyme, Leberfuntionsparameter, Hepatitisserologie u. a.) stehen an erster Stelle des diagnostischen Vorgehens.
Besteht der Verdacht einer portalen Hypertension, ist die **Sonografie** primäres Diagnostikum. Die **CT** spielt zum Nachweis von Komplikationen der Leberzirrhose und eines evtl. bestehenden hepatozellulären Karzinoms eine wichtige Rolle.

Radiologische Diagnostik:
- **Sonografie:** Primärdiagnostikum zur Größenbestimmung und Analyse der Binnenstruktur.
- Eine Pfortadererweiterung auf > 13 mm lässt auf eine Druckerhöhung schließen.

Radiologische Diagnostik:
- **Sonografie:** Sie dient der Größenbestimmung der Milz und der Analyse ihrer Binnenstruktur. Eine Erweiterung der Pfortader auf > 13 mm weist auf eine Druckerhöhung in der Pfortader hin. Auch variköse Veränderungen der V. lienalis sind sonografisch gut darstellbar. Entlang der kleinen Kurvatur, im Lig. teres und hepatoduodenale, sowie zwischen Milzhilus und linker Niere können evtl. Umgehungskreisläufe sichtbar werden, die sich besonders gut mit der farbcodierten Duplexsonografie darstellen lassen. Zusätzlich sollte nach Zeichen der Leberzirrhose gesucht werden. Die Leber kann vergrößert oder verkleinert sein, wobei der Lobus caudatus und der linke Leberlappen häufig relativ vergrößert sind. Oft findet sich eine fein- bis grobhöckrige Leberoberfläche. Die Leberränder erscheinen abgerundet. Die Binnenstruktur erscheint aufgrund des zirrhotischen Umbaues inhomogen und vergröbert, die Echodichte nimmt zu.

B-7.61 Portaler Hypertonus

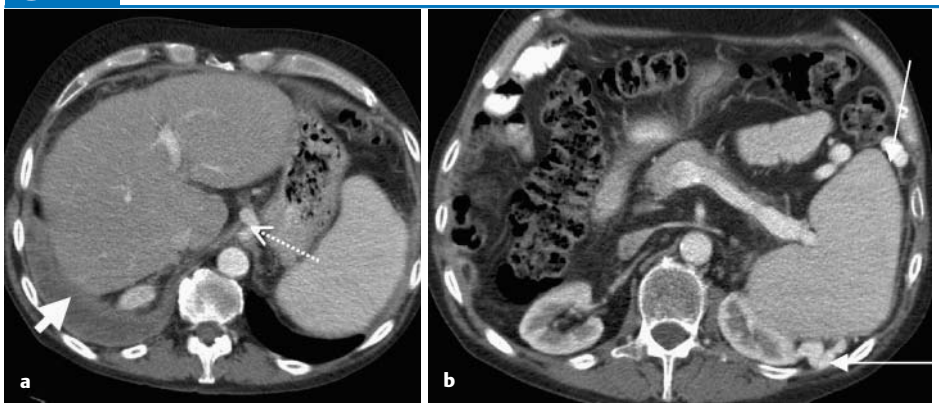

a Die Leberzirrhose ist die häufigste Ursache einer portalen Hypertension. Durch den erhöhten Druck im Pfortadersystem kommt es zu einer venösen Stauung. Folge ist eine Splenomegalie und ein Aszites (dicker Pfeil). Die zirrhotisch veränderte Leber hat abgerundete Ränder. Ösophagusvarizen (gestrichelter Pfeil) können zu der gefürchteten Komplikation einer oberen gastrointestinalen Blutung führen, insbesondere wenn zusätzlich die Leberfunktion durch den fibrotischen Umbau beeinträchtigt ist und infolgedessen die Gerinnungsfaktoren nicht mehr ausreichend produziert werden können.
b Zusätzlich bilden sich Kollateralkreisläufe aus, hier perisplenisch (dünne Pfeile).

- **CT** und **MRT:** Bei bekannter Leberzirrhose spielt die CT zum Nachweis von Komplikationen der Leberzirrhose (z. B. Aszites, Kollateralen, Thrombosen) und vor allem zum Nachweis oder Ausschluss eines hepatozellulären Karzinoms (HCC) eine wichtige Rolle. Das HCC tritt auf dem Boden einer Leberzirrhose deutlich häufiger auf als spontan (**Abb. B-7.61**). Insbesondere bei Verwendung von speziellen Kontrastmitteln (RES-spezifischen oder hepatozytenspezifischen Kontrastmitteln) sind sie mit der **MRT** sensitiver als mit der CT nachzuweisen.
- Fehlen Zeichen einer Leberzirrhose, kann eine Kompression der V. lienalis und/oder der Pfortader durch eine extrahepatische Raumforderung Ursache einer portalen Hypertension sein.

- **CT** und **MRT:** Nachweis von Komplikationen der Leberzirrhose und v. a. zum Nachweis oder Ausschluss eines hepatozellulären Karzinoms (**Abb. B-7.61**), das mit der **MRT** sensitiver nachweisbar ist.

8 Mamma

8.1 Radiologische Methoden

8.1.1 Mammografie

Methode: Die Absorptionsunterschiede der verschiedenen Weichteilstrukturen in der Brust sind gering. Um dennoch eine kontrastreiche Darstellung zu erzielen, wird die Mammografie in sog. **Weichstrahltechnik** durchgeführt. Hierbei wird je nach Anodenmaterial die charakteristische Strahlung von Molybdän, Wolfram oder Rhodium unter einer niedrigen **Röhrenspannung** von ca. **23–35 kV** angewendet. Um eine hohe Bildschärfe zu gewährleisten, wird ein bewegtes **Streustrahlenraster** eingesetzt. Die geometrische Unschärfe (Halbschattenbildung) wird durch einen **kleinen Röhrenfokus** (Brennflecknennwert; 0,1–0,3 mm Kantenlänge), einen ausreichenden Film-Fokus-Abstand (≥ 60 cm) und eine Verkleinerung des Objekt-Detektorabstandes durch Kompression verringert. Die genannten Maßnahmen sind Voraussetzung für die hohe Ortsauflösung der Mammografieaufnahme. Eine ausreichende **Kompression der Brust** während der Aufnahme führt zu einer deutlichen Dosisreduktion durch Minderung der Streustrahlung. Sowohl die Bewegungsunschärfe als auch die geometrische Unschärfe wird durch die Kompression verringert. Bei der konventionellen, analogen Film-Folien-Mammografie wird eine spezielle **dosissparende, hochauflösende Film-Folien-Kombinationen** verwendet. Unter diesen Bedingungen liegt die Parenchymdosis pro Aufnahme bei ≤ 2 mGy.

Methode: Die Mammografie wird unter Anwendung charakteristischer Röntgenstrahlung in **Weichstrahltechnik** (23–35 kV) mit einem **Streustrahlenraster** durchgeführt. Die Auflösung wird durch einen **kleinen Röhrenfokus, einen** ausreichenden Film-Fokus-Abstand (≥ 60 cm) und spezielle **dosissparende, hochauflösende Film-Folien-Kombinationen** verbessert. Die **Kompression der Brust** sorgt ebenfalls für eine erhöhte Bildqualität und führt zu einer deutlichen Dosisreduktion.

► **Merke.** Die **Kompression** vermindert die Streustrahlung und damit die erforderliche Dosis, reduziert die Bewegungsunschärfe und vermindert die geometrische Unschärfe.

► Merke.

In der Mammografie haben sich in den letzten Jahren zunehmend digitale Bildempfängersysteme (Detektor) etabliert. Dabei werden sowohl kassettenbasierte Speicherfoliensysteme als auch mit zunehmender Häufigkeit digitale Vollfelddetektor- oder digitale Scansysteme verwendet. Vorteile der **digitalen Mammografie** der Brust ergeben sich zum einen durch den deutlich höheren Dynamikbereich des Detektors, der Fehlbelichtungen (insbesondere bei der mammografisch dichten Brust) praktisch ausschließt, und zum anderen durch das filmlose effiziente Bildmanagement (schnellere Verfügbarkeit, einfaches/schnelles Versenden der Bilder). Darüber hinaus existieren mittlerweile computergestützte Auswertungssysteme (CAD) für die Mammografie.

Zunehmend werden heute digitale Bildempfängersysteme verwendet **(digitale Mammografie)**. Vorteile ergeben sich zum einen durch den höheren Dynamikbereich des Detektors (keine Fehlbelichtungen), zum anderen durch das effiziente Bildmanagement (schnellere Verfügbarkeit, einfaches Versenden der Bilder).

Die **Durchführung der Aufnahmen** erfolgt im Stehen oder im Sitzen. Standard ist eine **2-Ebenen-Mammografie** (**Abb. B-8.1**) beidseitig:

- **medio-lateraler** Strahlengang in 45°-Winkelung parallel zum Verlauf des M. pectoralis, sog. **MLO-Aufnahme** (MLO = mediolateral oblique)
- **kraniokaudaler** Strahlengang, sog. **CC-Aufnahme** (CC = craniocaudal).

Als ergänzende Aufnahmen zur Abklärung von Auffälligkeiten können Zusatzaufnahmen angefertigt werden, z. B. streng seitliche Aufnahmen (Beurteilung von Mikrokalk, Planungsaufnahme vor Biopsien), XCC-Aufnahme (bei weit lateral gelegenen Veränderungen), Vergrößerungsaufnahmen (Beurteilung von Mikrokalk), Spot-Kompressionsaufnahmen (zur Elimination von Überlagerungsphänomenen bei vermutetem Herdbefund).

Die **Durchführung der Aufnahmen** erfolgt im Stehen oder im Sitzen. Standard ist eine **2-Ebenen-Mammografie** (**Abb. B-8.1**):

- **schräge** oder **MLO-Aufnahme** (MLO = mediolateral oblique)
- **kraniokaudale** oder **CC-Aufnahme** (CC = craniocaudal).

► **Exkurs.** Nach den Leitlinien der Deutschen Röntgengesellschaft werden die **Qualitätskriterien** für eine korrekte Einstelltechnik in den sog. **PGMI**-Kriterien (**p**erfekt, **g**ut, **m**äßig, **i**nadäquat) zusammengefasst:

- **MLO-Aufnahme:** Brustparenchym vollständig abgebildet, Pektoralismuskel bis in Höhe der Mamille abgebildet, Pektoralismuskel über einen Winkel von mindestens 20 Grad abgebildet, Mamille im Profil abgebildet, inframammäre Falte entfaltet und klar abgebildet.
- **CC-Aufnahme:** Brustparenchym adäquat abgebildet, Pektoralisrand am hinteren Rand abgebildet, Mamille im Profil abgebildet, medialer Rand der Brust abgebildet, axillärer Drüsenkörperanteil komplett abgebildet.

► Exkurs.

B-8.1 Strahlengang bei der Mammografie

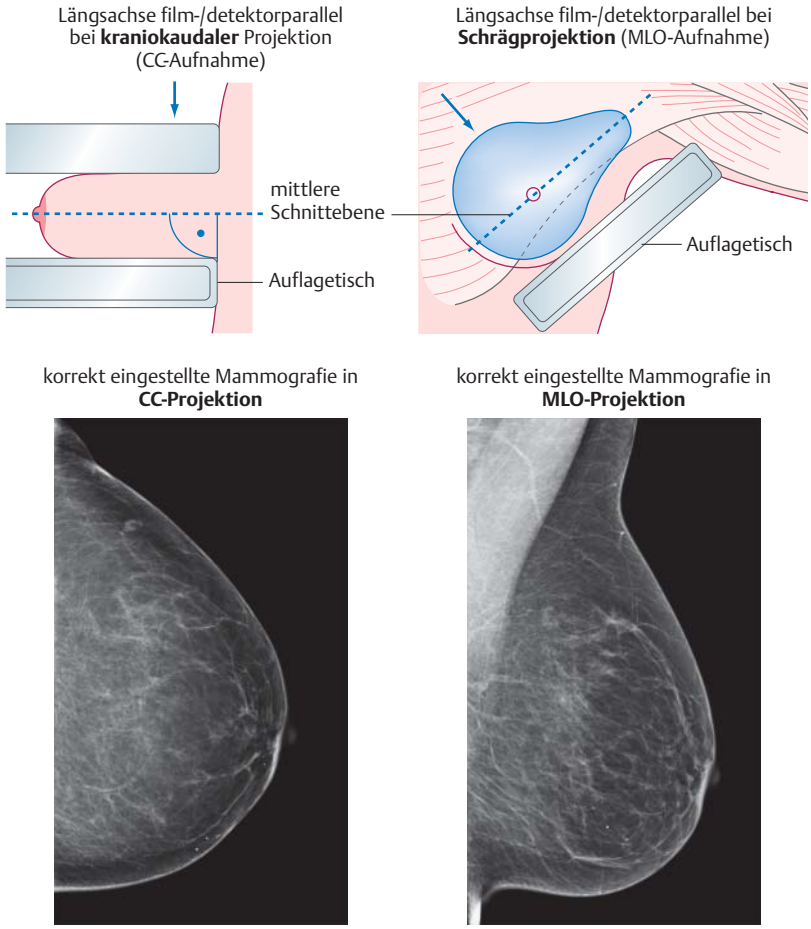

Beurteilung: Durch die **alters- und funktionsbedingten Veränderungen** des Parenchyms zeigt das **normale Mammogramm** eine **erhebliche röntgenologische Variationsbreite**.

- **Mammogramm der jüngeren Frau:** Es zeigt röntgenologisch **dichtes Gewebe**, das sich als **homogen helle Fläche** darstellt (**Abb. B-8.2**), aufgelockert durch einzelne interponierte Fettgewebsinseln. Entsprechend der physiologischen Parenchymverteilung finden sich die dichtesten Parenchymareale in den oberen äußeren Quadranten. Das Milchgangssystem ist (mit Ausnahme der großen, mamillennahen Milchgänge) nicht als separierte Struktur erkennbar. Die Parenchymdichte weist zyklusbedingte Schwankungen auf. Die **höchste Dichte** ist **prämenstruell** zu beobachten mit entsprechend erschwerter Beurteilung. Zudem geht diese Phase mit einer erhöhten Schmerzhaftigkeit bei Kompression einher, sodass die Durchführung der Mammografie in diesem Zeitraum nicht erfolgen sollte.
- **Mammogramm der älteren Frau:** Mit zunehmendem Alter kommt es zu einer physiologischen Involution des Drüsengewebes durch **Fettgewebe**. Dadurch wird das Mammogramm **transparenter** und einzelne Drüsenläppchen lassen sich als **fleckige Verschattungen** abgrenzen (**Abb. B-8.2**). Die Rückbildung bezieht zuletzt den oberen äußeren Quadranten mit ein, sodass hier wie auch retromamillär bei der älteren Frau oft noch Drüsenparenchymreste erkennbar bleiben. Mit zunehmender Transparenz werden die Bindegewebssepten der Brust (Cooper-Ligamente), die von der Kutis bis zur Fascia praepectoralis ziehen, als **radiäre Streifenschatten** sichtbar. Retromamillär ist das Milchgangssystem als bandförmige Schatten erkennbar, während periphere Milchgänge auch in der involutierten Brust nicht sichtbar sind.

B-8.1

Beurteilung: Das normale Mammogramm zeigt alters- und funktionsbedingte Veränderungen des Parenchyms.

- **Mammogramm der jüngeren Frau:** Typisch ist ein dichter Drüsenkörper, der sich als **homogen helle Fläche** darstellt (**Abb. B-8.2**). Das Milchgangssystem ist nicht als separierte Struktur erkennbar. Die Parenchymdichte weist zyklusbedingte Schwankungen auf **(höchste Dichte prämenstruell)**.

- **Mammogramm der älteren Frau:** Mit zunehmenden Alter kommt es zu einer Involution des Drüsengebewebes durch **Fettgewebe**. Dadurch wird das Mammogramm **transparenter** (**Abb. B-8.2**). Einzelne Drüsenläppchen lassen sich als **fleckige Verschattungen** abgrenzen. Mit zunehmender Transparenz werden die Bindegewebssepten (Cooper-Ligamente) als **radiäre Streifenschatten** sichtbar.

B-8.2

B-8.2 Normalbefunde Mammografie (schräger Strahlengang)

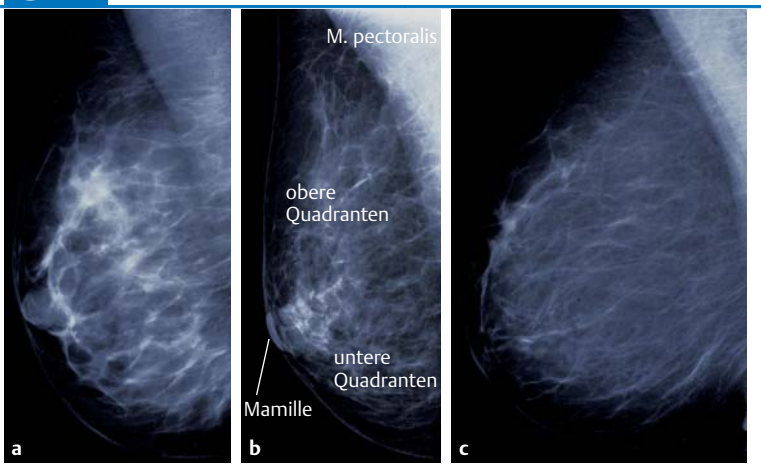

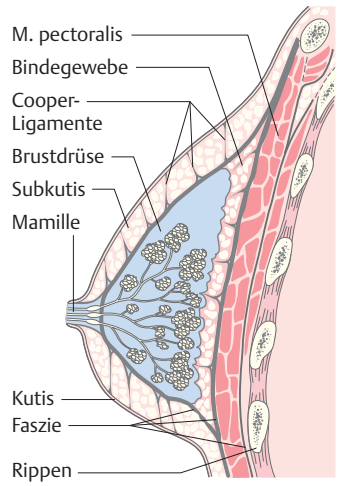

a 35-jährige Frau: homogenes Brustdrüsengewebe.
b 40-jährige Frau: Die Involution, d. h. der Ersatz von Drüsengewebe (hell) durch Fettgewebe (dunkel), hat bereits begonnen. Vor allem in den unteren Quadranten ist die Mamma deutlich transparenter (d. h. dunkler).
c 60-jährige Frau: Es ist bereits zu einer weitgehenden Involution gekommen, Drüsengewebe ist nicht mehr nachweisbar. Die weißen Streifen entsprechen Bindegewebsfasern.
d Anatomische Schemazeichnung der Brust.

► Merke.

► Merke. **Mit zunehmendem Alter nimmt** im Rahmen der Involution **die Dichte des Drüsengewebes ab** und die Transparenz und damit **die Aussagekraft der Mammografie zu**. Neu auftretende Veränderungen wie Herdbefunde (Tumoren sind röntgendichter als Fettgewebe) oder Architekturstörungen sind dann wesentlich besser abgrenzbar als in der mammografisch dichten Brust.

Die **Beurteilung einer Mammografie** erfolgt systematisch:
- Prüfung der **Vollständigkeit** und der **Bildqualität**
- **systematisches Durchmustern** auf pathologische Veränderungen
- Beurteilung von **Begrenzung**, **Form**, **Schattendichte** und **Größe** eines auffälligen Befundes
- genaue **Lokalisationsbeschreibung** einer Veränderung
- Analyse von **Verkalkungen** nach Größe, Form, Anzahl und Verteilung (**Abb. B-8.3**, s. **Tab. B-8.6**, S. 553)
- Vergleich mit **Voraufnahmen**
- Kategorisierung der **Parenchymdichte** (**Tab. B-8.1**).

Abschließend wird das Mammogramm nach den **BIRADS**-Kategorien klassifiziert (**Tab. B-8.2**).

Beurteilung: Die **Beurteilung einer Mammografie** muss in systematischer Weise erfolgen.
- Zunächst ist zu prüfen, ob alle Abschnitte beider Mammae **vollständig** dargestellt sind und ob die **Bildqualität** ausreicht (korrekte Belichtung, ausreichende Kompression, symmetrische Darstellung im Seitenvergleich).
- Die Suche nach pathologischen Veränderungen muss durch **systematisches Durchmustern** der Mammogramme erfolgen, wobei der Seitenvergleich sehr wichtig ist.
- Liegt ein auffälliger Befund vor, so muss auf seine **Begrenzung, Form** und **Schattendichte** geachtet werden.
- Die **Lokalisation der Veränderung** muss genau angegeben werden. Es sollte die Seite, der Quadrant (oben außen, unten innen etc.), der Mamillenabstand und die Region (präpektoral, retromamillär, supra/infraareolär etc.) benannt werden.
- Besonders bedeutsam sind **Verkalkungen**, deren Größe, Form, Anzahl und Verteilung genau analysiert werden müssen (s. **Tab. B-8.6**, S. 553). Verkalkungen bei benignen Veränderungen können **grobschollig** sein (s. **Abb. B-8.10**, S. 550) oder als **Mikroverkalkungen** imponieren, die – wie häufig bei einer Mastopathie – monomorph und diffus verteilt erscheinen. Gruppierte Mikroverkalkungen, die polymorph imponieren oder segmental entlang der Milchgänge angeordnet sind, müs-

B-8.3 Mammografie mit suspekten Mikroverkalkungen

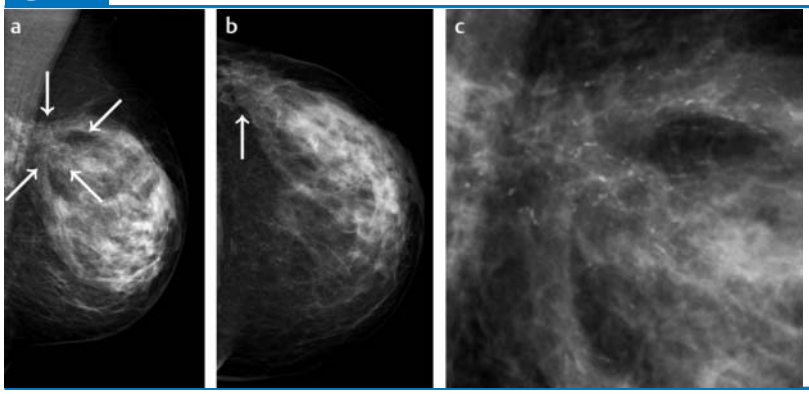

a MLO-Aufnahme: Areal mit suspekten, polymorph konfigurierten Mikroverkalkungen oben präpektoral in segmentaler Verteilung (Pfeile). Der Befund ist typisch für ein duktales In-situ-Karzinom.
b CC-Aufnahme: Das mikroverkalkte Areal ist weit lateral abgrenzbar (Pfeil). Kein Herdbefund erkennbar, der auf ein invasives Karzinom hinweist.
c Ausschnitt aus der MLO-Aufnahme: Der polymorphe Charakter und die teils entlang der Milchgänge verlaufende Verteilung sind gut erkennbar.

B-8.1 Klassifizierung der Parenchymdichte nach den ACR-Kriterien B-8.1

Kategorie	Bedeutung
ACR I	komplett transparente, fettreiche Brust nach Abschluss der Involution
ACR II	locker verteilte Parenchymanteile
ACR III	heterogen dicht mit einzelnen konfluierenden Gewebsarealen, eingeschränkte Beurteilung
ACR IV	komplett dichtes Gewebe, stark eingeschränkte Beurteilung

B-8.2 BIRADS-Klassifikation B-8.2

Kategorie	Bedeutung
BIRADS 0	vergleichende Bildgebung (Voraufnahmenvorlage) oder weitere Bildgebung erforderlich
BIRADS 1	kein auffälliger Befund
BIRADS 2	gutartiger Befund
BIRADS 3	wahrscheinlich gutartiger Befund (→ Kontrolle in 6 Monaten)
BIRADS 4	suspekter Befund (→ Biopsie)
BIRADS 5	hochsupekter Befund, hochgradiger Verdacht auf ein Malignom (→ Biopsie)

sen als suspekt eingestuft werden und können einem auf den Milchgang beschränkten Karzinom, einem duktalen In-situ-Karzinom entsprechen (**Abb. B-8.3**).

- Liegen **Voraufnahmen** vor, ist die aktuelle Untersuchung mit diesen zu vergleichen, da v. a. neu aufgetretene Verdichtungen und die Größenzunahme nichtzystischer Veränderungen tumorsuspekt sind.
- Da die **Parenchymdichte** den Aussagewert einer Mammografie beeinflusst, wird sie nach den Beurteilungsrichtlinien des American College of Radiology (ACR) im Befundbericht dokumentiert (Klassifizierung s. **Tab. B-8.1**).

Das Mammogramm wird abschließend nach der vom American College of Radiology entwickelten und von der Deutschen Röntgengesellschaft übernommenen **BIRADS-Einteilung** (Breast Imaging Reporting And Data System) klassifiziert. Hierbei wird die Karzinomwahrscheinlichkeit eingeschätzt und ggf. eine Biopsiebedürftigkeit festgestellt (**Tab. B-8.2**).

► Merke. Die Spezifität der Mammografie lässt mit Ausnahme einiger typischer Veränderungen (Fettgewebsnekrosen, Hamartome, malignomtypische Verkalkungen) keine abschließende bildmorphologische Diagnose zu, sodass in den meisten Fällen neu aufgetretener Herdveränderungen eine histologische Sicherung erfolgen muss. ► Merke.

B-8.3 Klinische und mammografische Unterscheidungsmerkmale gut- und bösartiger Veränderungen

klinische Zeichen:	
▪ **benigne Veränderungen**	▪ **maligne Veränderungen**
– gut abgrenzbar – elastisch – verschieblich – keine Begleitsymptome – **klare oder milchige Sekretion**	– schlecht abgrenzbar – hart – fixiert – Einziehung der Haut und/oder der Mamille („Orangenhaut“) – blutige Sekretion
Mammografie:	
▪ **benigne Veränderungen**	▪ **maligne Veränderungen**
– scharfe, glatte Randkontur – Halozeichen: Aufhellungsring um die Verschattung – uniforme, disseminiert stehende Mikroverkalkungen	– unscharfe Begrenzung – spikulierte Randbegrenzung – streifige Ausläufer („Kometenschweif“) – Architekturstörungen, radiäre Strukturen – polymorphe, gruppiert stehende Verkalkungen – segmentale, entlang der Milchgänge angeordnete Verkalkungen

Klinische und mammografische Merkmale benigner und maligner Veränderungen s. **Tab. B-8.3**.

Indikationen: Abklärung auffälliger klinischer Befunde (**Tab. B-8.3**): Erste Abklärungsmethode bei Frauen über 40 Jahren; bei jüngeren Frauen wird zunächst sonografisch untersucht.

Früherkennung des Mammakarzinoms: Mammografie-Screening (Deutschland) im Abstand von 2 Jahren bei Frauen zwischen 50–69 Jahren (**Abb. B-8.4**).

Zu den klinischen und mammografischen Unterscheidungsmerkmalen benigner und maligner Veränderungen s. **Tab. B-8.3**.

Indikationen: Die Mammografie dient in erster Linie der Abklärung auffälliger klinischer Befunde (**Tab. B-8.3**) und der Früherkennung des Mammakarzinoms (Mammografie-Screening).

Zur **Abklärung auffälliger klinischer Befunde**, wie z. B. Tastbefunde, Haut- und Areolaveränderungen, pathologische Sekretion oder umschriebener einseitiger Schmerz, wird bei Frauen über 40 Jahren eine Mammografie durchgeführt; jüngere Frauen werden zunächst sonografisch untersucht. Insgesamt sollte die Indikation zur Mammografie umso zurückhaltender gestellt werden, je jünger die erkrankten Frauen sind.

Zur **Früherkennung des Mammakarzinoms** sieht das deutsche Mammografie-Screening-Programm für Frauen im Alter von **50–69 Jahren** eine Mammografie **im Abstand von 2 Jahren** vor. Grundlage dieses flächendeckenden Screeningprogramms ist die hohe Inzidenz und Mortalität des Mammakarzinoms (s. S. 551). Ziel des Screeningprogramms ist es, durch frühere Erkennung die Mortalität der Erkrankung zu senken. Dieser Nutzen überwiegt das strahlenbedingte Risiko einer Tumorinduktion durch die Mammografie. Typische Screeningbefunde sind **Mikroverkalkungen**, **kleinere Herdbefunde** und **Architekturstörungen** (**Abb. B-8.4**).

Bei Frauen mit erhöhtem Brustkrebsrisiko (z. B. mit nachgewiesener Mutation des BRCA-1- oder -2-Gens) wird das Früherkennungsprogramm intensiviert. Neben einer jährlichen Mammografie wird eine zusätzliche jährliche MRT (s. S. 546) zwischen dem 25. und 50. Lebensjahr empfohlen.

B-8.4 Mammografische Früherkennung

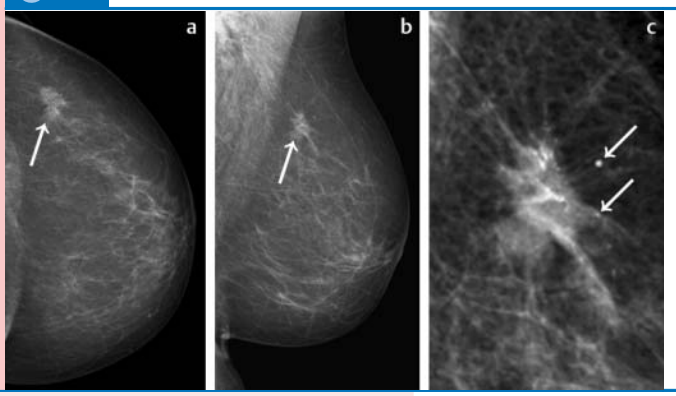

CC- (**a**) und MLO-Aufnahme (**b**) zeigen einen suspekten unscharf begrenzten Herdbefund links oben außen (Pfeil) mit Spiculae. Der vergrößerte Ausschnitt (**c**) aus der Mammografieaufnahme zeigt die begleitende Architekturstörung und assoziierten Mikrokalk (Pfeile).

8.1.2 Galaktografie

Methode und Beurteilung: Die Galaktografie ist eine mammografische Spezialmethode zur Darstellung eines separaten Milchgangs. Hierbei wird der sezernierende Milchgang mit einer dünnen Kanüle sondiert und wasserlösliches Kontrastmittel injiziert (0,1–0,2 ml). In der anschließend durchgeführten Mammografie stellt sich dann das kontrastierte Milchgangsystem in positivem Kontrast dar (**Abb. B-8.5**). Das normalerweise glattwandige segmentale Milchgangssystem wird auf lokale **Gangirregularitäten**, **Gangabbrüche** und **Gangaussparungen** hin untersucht.

Indikation: Sekretion aus der Mamille, v. a. ein- oder beidseitige blutige Absonderung.

8.1.2 Galaktografie

Methode und Beurteilung: In den Milchgang wird über eine Kanüle Kontrastmittel injiziert. In der Mammografie stellt sich das kontrastierte Milchgangsystem dar (**Abb. B-8.5**). Das normalerweise glattwandige segmentale Milchgangssystem wird auf lokale Gangirregularitäten, Gangabbrüche und Gangaussparungen hin untersucht.

Indikation: Sekretion aus der Mamille (v. a. blutig).

B-8.5 Galaktografie

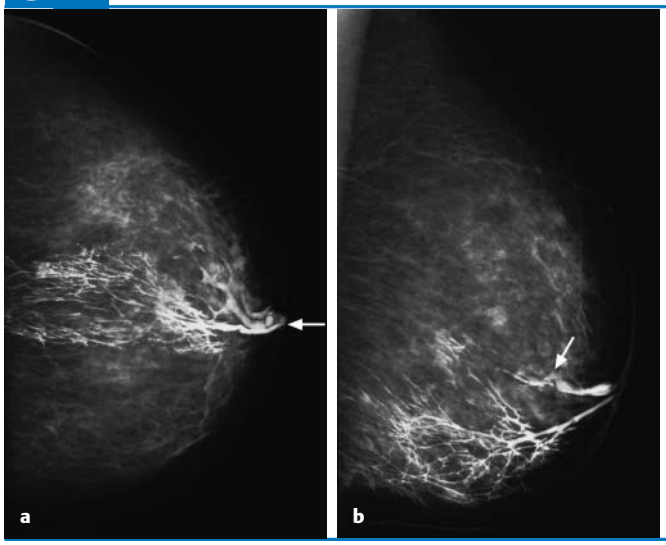

a Kraniokaudaler Strahlengang: Nach Injektion von Kontrastmittel in den Milchgang stellt sich das Milchgangsystem links unten regelrecht dar (Pfeil = Mamille).
b Schräger Strahlengang: links zentral Gangabbruch (Pfeil) bei intraduktalem Papillom.

8.1.3 Sonografie

Methode: Die Mammasonografie sollte ausschließlich als hochauflösende Hochfrequenzuntersuchung (> 10 MHz) durchgeführt werden und der Schallkopf auf unterschiedliche Befundtiefen fokussierbar sein. Die Auflösung muss eine gute Differenzierbarkeit sämtlicher Drüsengewebsanteile gewährleisten.
Die **Durchführung** der Sonografie erfolgt in Rückenlage mit hinter dem Kopf verschränkten Armen. Der Schallkopf wird senkrecht zur Haut positioniert mit leichtem Auflagedruck, um störende Artefakte durch bindegewebsartige Septen der Brust zu vermindern. Die Untersuchung kann **radiär** oder **mäanderförmig transversal** durchgeführt werden, muss jedoch eine lückenlose Erfassung des gesamten Drüsenparenchyms gewährleisten. Auch die **Axilla** sollte bei jeder Patientin mituntersucht werden.

Indikation: Die kontinuierliche technische Weiterentwicklung der Mammasonografie in den letzten Jahren hat dazu geführt, dass diese Untersuchungsmethode einen festen Platz in der multimodalen Mammabildgebung einnimmt. Sie dient in erster Linie der Abklärung von auffälligen **klinischen Veränderungen** (s. **Tab. B-8.3**, S. 544) oder **mammografischer Befunde**, insbesondere die Differenzierung von **zystischen** und **soliden Herdbefunden**. Bei jüngeren Frauen und Schwangeren ist die Sonografie Methode der 1. Wahl aufgrund der fehlenden Strahlenbelastung und der schlechteren Beurteilbarkeit in der Mammografie. Bei mammografisch dichter Brust (ACR 3 und 4, s. **Tab. B-8.1**, S. 543) empfiehlt sich wegen der eingeschränkten Detektierbarkeit von kleinen Herden die ergänzende Sonografie. Schließlich wird die Sonografie auch im Rahmen interventioneller Techniken genutzt, z. B. bei der **Steuerung minimal-invasiver Biopsien** (s. S. 548).

► Merke. Als alleinige Screeninguntersuchung ist die Sonografie derzeit nicht geeignet.

8.1.3 Sonografie

Methode: Die Mammasonografie sollte ausschließlich als hochauflösende Hochfrequenzuntersuchung (> 10 MHz) durchgeführt werden.

Die **Durchführung** erfolgt in Rückenlage mit hinter dem Kopf verschränkten Armen. Wichtig ist eine lückenlose Erfassung der **Brustdrüse** (Schallkopfführung entweder **radiär** oder **mäanderförmig transversal**) und der **Axilla**.

Indikation:
- Abklärung von auffälligen **klinischen** (s. **Tab. B-8.3**, S. 544) und **mammografischen Veränderungen**, insbesondere Differenzierung von zystischen und soliden Herdbefunden
- **Steuerung minimal-invasiver Biopsien** (s. S. 548).

► Merke.

B-8.6 Sonografie der Mamma: Normalbefund

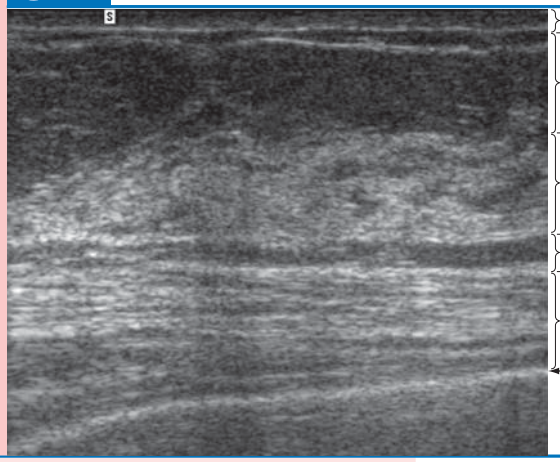

Die Abbildung zeigt Kutis, subkutanes Fettgewebe, Drüsengewebe, präpektoralen Fettstreifen, den M. pectoralis und die Pleura.

Beurteilung: Normalbefund s. **Abb. B-8.6**.
- **Größe, Randbegrenzung, Echogenität, Ausrichtung, dorsaler Schallphänomene** und **Komprimierbarkeit**
- **Lokalisation** mit Seitenangabe, Angabe des Quadranten und Mamillenabstand
- Beschreibung der **Parenchymstruktur:** echoreich (gut beurteilbar), echoarm (eingeschränkt beurteilbar).

Sonografische Merkmale benigner und maligner Veränderungen **s. Tab. B-8.4**.

Beurteilung: Normalbefund der Mammasonografie s. **Abb. B-8.6**.
Herdbefunde werden hinsichtlich **Größe**, **Randbegrenzung**, **Echogenität**, **Ausrichtung**, **dorsaler Schallphänomene** und **Komprimierbarkeit** beschrieben. Die **Lokalisation** beinhaltet Seitenangabe, Angabe des Quadranten und Mamillenabstand.
Ähnlich wie bei der Mammografie sollte auch hier im Befundbericht das **Drüsenparenchym** hinsichtlich seiner sonografischen Beurteilbarkeit beschrieben werden:
- komplett echoreiches Drüsenparenchym: sehr gut beurteilbar
- gemischt echogenes oder überwiegend echoarmes Parenchym: hinsichtlich der Detektierbarkeit kleiner echoarmer Veränderungen eingeschränkt beurteilbar.

Abschließend wird der Befund analog zum mammografischen BIRADS-System klassifiziert (s. S. 543).
Zu den sonografischen Unterscheidungsmerkmalen benigner und maligner Veränderungen **s. Tab. B-8.4**.

B-8.4 Sonografische Unterscheidungsmerkmale gut- und bösartiger Veränderungen

Zyste	solide Tumoren	
	benigne	**maligne**
▪ echofrei	▪ echoarm/echoreich	▪ überwiegend echoarm
		▪ hyperechogener Randsaum
	▪ homogen	▪ inhomogen
▪ scharfe Randbegrenzung	▪ scharfe Randbegrenzung (Cave: familiäres Mammakarzinom)	▪ unscharfe, irreguläre Randbegrenzung
▪ distale Schallverstärkung	▪ keine oder mäßige Schallverstärkung	▪ distale Schallauslöschung
	▪ horizontale Ausrichtung	▪ vertikale, manchmal rundliche Konfiguration

8.1.4 Magnetresonanztomografie

Methode und Beurteilung: Die Untersuchung beginnt mit einer **nativen T2-gewichteten** und einer **STIR-Sequenz**: Zysten (stark hyperintense Strukturen in T2w) und pathologisch vergrößerte Lymphknoten lassen sich damit gut nachweisen; invasive Tumoren sind häufig als hypointenser Herdbefund erkennbar.
Es folgt eine **dynamische T1-gewichtete Sequenz** (zunächst Nativ-Untersuchung, gefolgt von mehreren Serien nach Kontrastmittelgabe): Ein invasives Karzinom stellt sich typischerweise als kräftig KM-aufnehmender Herdbefund mit unscharfer Randbegrenzung dar (s. **Abb. B-8.14**, S. 553).

8.1.4 Magnetresonanztomografie

Methode und Beurteilung: Die Untersuchung beginnt in der Regel mit einer **nativen T2-gewichteten** und einer **STIR-Sequenz**. Meist wird eine axiale Schnittführung gewählt. Der Nachweis von Zysten (stark hyperintense Strukturen in T2w) und pathologisch vergrößerten Lymphknoten gelingt damit zuverlässig. Invasive Tumoren sind häufig bereits in der T2-Wichtung als ein im Vergleich zum umgebenden Drüsengewebe hypointenser Herdbefund erkennbar.
Es folgt eine **dynamische T1-gewichtete Sequenz** (zunächst Nativ-Untersuchung, gefolgt von mehreren Serien nach Kontrastmittelgabe). Zur Beurteilung dieser Aufnahmen werden Subtraktionsbilder (KM-verstärkte minus native Bilder) berechnet, in denen Befunde mit KM-Anreicherung mit hoher Signalintensität gegenüber den Strukturen, die kein KM aufnehmen, abgrenzbar sind. Ein invasives Karzinom stellt sich typischerweise als kräftig KM-aufnehmender Herdbefund mit unscharfer Rand-

begrenzung dar; In-situ-Karzinome zeigen oft eine segmentale Ausrichtung mit einem fleckigen Enhancement (s. **Abb. B-8.14**, S. 553).
In Analogie zur Mammografie und Sonografie werden auch MRT-Befunde nach der BIRADS-Klassifikation eingeteilt (s. S. 543).

Indikation: Die Mamma-MRT hat sich als **Früherkennungsmethode** bei Patientinnen mit **erhöhtem familiären Brustkrebsrisiko** (z. B. Mutationen des BRCA1-/-2-Gens) durchgesetzt, da sich eine deutlich höhere Sensitivität gegenüber der Mammografie nachweisen ließ. Für das flächendeckende Brustkrebs-Screening ist die MRT aufgrund des größeren Zeitaufwands, hoher Kosten und noch nicht ausreichender Standardisierung nicht geeignet. Da auffällige Veränderungen im MRT rein bildgebend nicht immer sicher zuzuordnen sind, kann auf eine Biopsie oft nicht verzichtet werden. Bei einem reinen MRT-Screening wären daher zahlreiche kostenintensive Abklärungen auch gutartiger Befunde zu erwarten.
Weitere Indikationen sind:

- **ergänzendes bildgebendes Verfahren** zu Mammo- und Sonografie (z. B. bei unklaren mammo-/sonografischen Befunden
- Rezidivdiagnostik
- **präoperatives lokales Staging**
- Abklärung bei axillärer Lymphknotenmetastase und mammografisch unauffälligem Befund
- Verlaufsbeurteilung unter einer Chemotherapie eines Mammakarzinoms
- weiterführende Implantatdiagnostik.

Indikation:

- **Screening** bei **erhöhtem familiären Brustkrebs-Risiko** (z. B. Mutationen des BRCA1-/-2-Gens)
- **ergänzendes bildgebendes Verfahren** zu Mammo- und Sonografie (z. B. bei unklaren mammo-/sonografischen Befunden
- Rezidivdiagnostik
- **präoperatives lokales Staging**
- Abklärung bei axillärer Lymphknotenmetastase und mammografisch unauffälligem Befund
- Verlaufsbeurteilung unter einer Chemotherapie eines Mammakarzinoms
- weiterführende Implantatdiagnostik.

8.1.5 Interventionelle Mammadiagnostik

8.1.5 Interventionelle Mammadiagnostik

Gewebeentnahmen (Biopsien)

Gewebeentnahmen (Biopsien)

Jeder abzuklärende Mammabefund muss, abgesehen von wenigen Ausnahmen, zur histopathologischen Diagnosesicherung und weiteren Therapieplanung biopsiert werden. Bei einem benignen Befund kann damit eine unnötige Operation meist vermieden werden. Ist der histologische Befund nicht sicher kompatibel zur Bildgebung, sollte eine offene Exzision erfolgen.
Für die Durchführung der Biopsie stehen verschiedene **Methoden** zur Verfügung:

- **sonografisch geführte Biopsie:** Diese Biopsiemethode wird am häufigsten angewendet und erfolgt in der Regel als **Stanzbiopsie**.
- **stereotaktisch geführte Vakuumbiopsie:** Sie erfolgt unter **mammografischer Kontrolle** und ist Methode der Wahl für suspekte, gruppierte Mikroverkalkungen, die hinweisend für In-situ-Karzinome sind. Im Vergleich zur sonografisch geführten Biopsie wird deutlich mehr Gewebe entnommen. Zur Dokumentation des Biopsieerfolges wird eine Präparateradiografie durchgeführt (**Abb. B-8.7**).
- **MRT-geführte Biopsie:** Durch den zunehmenden Einsatz der diagnostischen Mamma-MRT kommt es auch zu einer erhöhten Anzahl an abklärungsbedürftigen

Methoden:

- **sonografisch geführte Biopsie** (als Stanzbiopsie): häufigste Biopsiemethode
- **stereotaktisch geführte Vakuumbiopsie** (unter mammografischer Kontrolle): Methode der Wahl bei suspekten, gruppierten Mikroverkalkungen (**Abb. B-8.7**)
- **MRT-geführte Vakuumbiopsie** (über ein MRT-kompatibles Biopsiesystem).

B-8.7 Stereotaktisch geführte Vakuumbiopsie

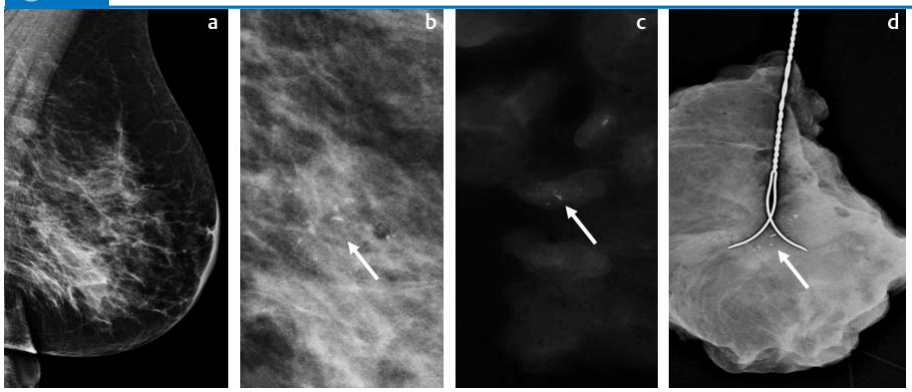

a, b Die **Schrägaufnahme** (**a**) zeigt suspekte Mikroverkalkungen, die nur in dem vergrößerten Bild (**b**) deutlich erkennbar sind.
c Nach **stereotaktisch geführter Biopsie** wurde eine **Präparateradiografie** durchgeführt. Ein Teil des suspekten Mikrokalks ist im Präparat enthalten.
Die Histologie ergab ein duktales In-situ-Karzinom.
d Die **Präparateradiografie** des während der **OP** entfernten Gewebes zeigt den Markierungsdraht, der zur besseren Orientierung präoperativ eingebracht wurde. Da der Mikrokalk nicht zum Rand des Präparates reicht, ist der Befund nach radiologischen Kriterien im Gesunden entfernt.

MRT-Befunden. Häufig sind diese sehr klein, treten nur durch ein erhöhtes KM-Enhancement in Erscheinung und sind daher mammografisch und sonografisch nicht sichtbar. In solchen Fällen wird eine MRT-geführte Biopsie erforderlich. Die Gewebeentnahme erfolgt über ein MRT-kompatibles **Vakuumbiopsiesystem**.

Präoperative Markierung

Nicht tastbare Herdbefunde werden vor operativer Entfernung mit einem **Markierungsdraht** gekennzeichnet (**Abb. B-8.7d**, **Abb. B-8.8**).

Präoperative Markierung

Nicht tastbare Herdbefunde müssen vor operativer Entfernung markiert werden, damit sich der Operateur besser orientieren kann. Die Positionierung des **Markierungsdrahtes** erfolgt häufig mit dem bildgebenden Verfahren, das zuvor im Rahmen der Biopsie verwendet wurde (**Abb. B-8.7d**, **Abb. B-8.8**).
Tastbefunde werden anhand des klinischen Befundes operiert und müssen nicht markiert werden.

B-8.8 Mammografie mit Markierungsdraht

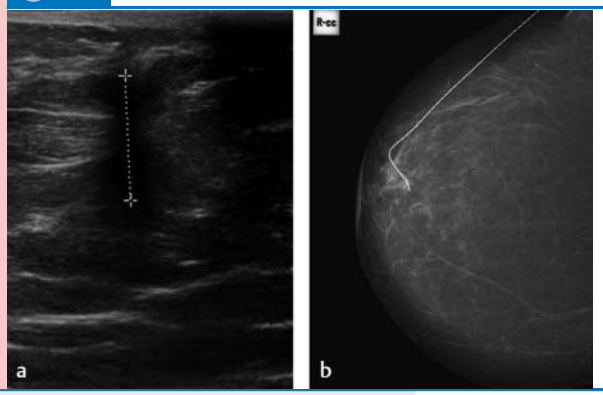

a Sonografie: periareolär gelegene echoarme Architekturstörung mit vertikaler Ausrichtung und echoreichem Randsaum. Unterbrechung der umgebenden Strukturen. Die Läsion wurde sonografisch gestanzt und als invasiv duktales Karzinom gesichert.
b Mammografie nach sonografisch gesteuerter Drahtmarkierung rechts: diskretes Restdrüsenparenchym bei Involution. Der Tumor ist trotz fortgeschrittener Involution mammografisch nicht erkennbar.

8.2 Leitbefunde – vom radiologischen Befund zur Diagnose

s. **Tab. B-8.3** und **Tab. B-8.4**.

In **Tab. B-8.3** und **Tab. B-8.4** sind wichtige Leitbefunde aufgeführt.

8.3 Wichtige Krankheitsbilder – von der Diagnose zum Befund

8.3.1 Akute Mastitis puerperalis und nonpuerperalis

► Definition. Die Mastitis ist eine Entzündung der weiblichen Brustdrüse. Die **Mastitis puerperalis** ist die häufigste Form und wird meist durch Staphylokokken hervorgerufen. Sie tritt während der Laktationsperiode auf. Die **Mastitis nonpuerperalis** entspricht in ihrem klinischen und mammografischen Erscheinungsbild der Mastitis puerperalis, tritt aber außerhalb der Stillperiode auf.

Klinik: Die Mastitis ist durch Schmerzen, Schwellung und Rötung der Brust gekennzeichnet. Bei der Mastitis puerperalis besteht zudem ein ausgeprägtes Krankheitsgefühl, die Körpertemperatur beträgt meist > 38 °C.

Diagnostisches Vorgehen: Anamnese, klinische Symptome (klassische Entzündungszeichen) und Laboruntersuchungen (BSG ↑, Leukozyten ↑) sind i. d. R. eindeutige Hinweise auf eine Mastitis. Bei der jungen, stillenden Frau ist häufig keine Bildgebung erforderlich; bei kompliziertem, möglicherweise abszedierendem Verlauf sollte eine Sonografie durchgeführt werden. Die Mastitis nonpuerperalis erfordert eine mammografische und sonografische Abklärung, idealerweise wird nach abgeschlossener antibiotischer Therapie ergänzend eine MRT zum sicheren Malignitätsausschluss durchgeführt.

8.2 Leitbefunde – vom radiologischen Befund zur Diagnose

8.3 Wichtige Krankheitsbilder – von der Diagnose zum Befund

8.3.1 Akute Mastitis puerperalis und nonpuerperalis

► Definition.

Klinik: Die Mastitis ist durch Schmerzen, Schwellung und Rötung der Brust gekennzeichnet.

Diagnostisches Vorgehen: Anamnese und Labor geben eindeutige Hinweise. Bei einer Mastitis im Rahmen der Laktation ist häufig keine Bildgebung erforderlich. Die Mastitis nonpuerperalis erfordert eine mammografische und sonografische Abklärung.

► Merke. Das inflammatorische Mammakarzinom kann klinisch und mammografisch der Mastitis ähneln. Sind Anamnese und Laboruntersuchungen nicht eindeutig oder liefern die bildgebenden Verfahren einen Hinweis auf maligne Veränderungen, sollte eine bioptische Klärung erfolgen. Rezidivierende Mastitiden mit Abszessbildung sollten auch an eine granulomatöse Erkrankung und die Tuberkulose denken lassen.

► Merke.

Radiologische Diagnostik: Sonografisch sind unscharf begrenzte Areale mit verminderter Echodichte und ödematöse Veränderungen nachweisbar. Ein Abszess stellt sich als vollständig oder weitgehend echofreie Zone mit echoreichem Randsaum dar. Die Mammografie kann eine Verdickung der Kutis, eine Verdichtung des subkutanen Fettgewebes und eine Transparenzminderung der gesamten Brust zeigen. Ein Abszess stellt sich in der MRT zentral flüssigkeitsisointens mit stark und frühzeitig KM- anreichernder Kapsel dar.

Radiologische Diagnostik: Sonografisch sind unscharf begrenzte Areale mit verminderter Echodichte nachweisbar. Ein Abszess stellt sich als echofreie Zone mit echoreichem Randsaum dar. In der MRT ist ein Abszess zentral flüssigkeitsisointens mit stark KM-anreichernder Kapsel.

8.3.2 Mastopathie

8.3.2 Mastopathie

► Definition. Der Begriff der Mastopathie umfasst vom altersentsprechenden Regelbild abweichende nicht-neoplastische Umbauprozesse des Drüsenkörpers und beinhaltet auch physiologische Involutionsvorgänge und die Grenzformen des Normalen. Es können **involutive** und **hyperplastische Umgestaltungen** auftreten, die herdförmig oder diffus, uni- oder bilateral verteilt sind.

► Definition.

Klinik: Die Patientinnen klagen häufig über eine Mastodynie (Spannungs- u. Schwellungsgefühl in den Brüsten, Schmerzen), die typischerweise prämenstruell besonders ausgeprägt ist. Palpatorisch finden sich knotige Veränderungen, die glatt begrenzt und verschieblich sind. Bei ausgeprägten zystisch-knotigen Veränderungen spricht man von einer Schrotkugelmamma.

Klinik: Besonders prämenstruell besteht eine Mastodynie. Palpatorisch finden sich glatt begrenzte, verschiebliche, knotige Veränderungen.

Diagnostisches Vorgehen: Zur Abklärung eines suspekten Tastbefundes ist zunächst die Mammografie einzusetzen. Sie wird v. a. bei sehr dichtem Drüsenkörper durch die Sonografie ergänzt. In Zweifelsfällen kann eine MRT durchgeführt werden.

Diagnostisches Vorgehen: Die Mammografie wird durch Sonografie und evtl. MRT ergänzt.

Radiologische Diagnostik: In der **Mammografie** finden sich klein- bis grobknotige Fleckschatten (durch die noduläre und zystische Umstrukturierung, **Abb. B-8.9**) und Streifenschatten (durch die fibrotischen Veränderungen). Mastopathische Mikroverkalkungen (z. B. bei der sklerosierenden Adenose) sind typischerweise uniform, rund und eher diffus verteilt. Mit der **Sonografie** ist die Unterscheidung zwischen zystischen und soliden Veränderungen möglich. In der **MRT** ist eine eher diffuse und protrahierte Kontrastmittelaufnahme feststellbar. Eine verlässliche Korrelation

Radiologische Diagnostik: In der **Mammografie** finden sich klein- bis grobknotige Fleckschatten (**Abb. B-8.9**) und Streifenschatten. Mastopathische Mikroverkalkungen sind uniform, rund und eher diffus verteilt. Mit der **Sonografie** ist die Unterscheidung zwischen zystischen und soliden Veränderungen möglich. In der **MRT** ist eine diffuse und protrahierte KM-Anreicherung feststellbar.

B-8.9 Radiologische Befunde bei Mastopathie

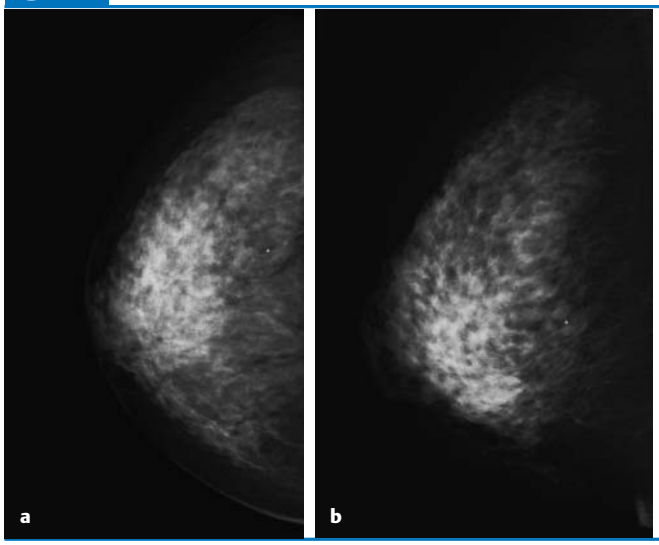

Kleinfleckiges Drüsenparenchym
(**a** kraniokaudaler, **b** schräger Strahlengang).

zwischen der KM-Anreicherung und den Masthopathien mit und ohne Atypien besteht allerdings nicht.

► Merke.

► Merke. Da sowohl bei der Mastopathie als auch beim Mammakarzinom Mikroverkalkungen beobachtet werden, ist die Abgrenzung zum Mammakarzinom wichtig.

Bleiben Zweifel an der Dignität des Befundes, ist eine Biopsie unumgänglich.

Bleiben nach exakter Analyse der Mammographie und der weiterführenden Untersuchungen (Sonografie, MRT) Zweifel an der Dignität des Befundes, ist eine histologische Sicherung durch Biopsie unumgänglich.

8.3.3 Fibroadenom

8.3.3 Fibroadenom

► Definition.

► Definition. Das Fibroadenom ist eine fibroepitheliale Mischgeschwulst und der häufigste gutartige Tumor der Mamma.

Klinik: Palpatorisch nicht schmerzhaft, gut abgrenzbar, verschieblich und elastisch.

Klinik: Der Altersgipfel liegt in der Mitte des 3. Dezenniums. Bei der Palpation ist das Fibroadenom meist nicht schmerzhaft, gut abgrenzbar, verschieblich und elastisch. Die Größe eines Fibroadenoms unterliegt hormonellen Einflüssen.

Diagnostisches Vorgehen: An erster Stelle steht die Sonografie. Sie erlaubt die Abgrenzung zu Zysten oder malignen Tumoren. Im Zweifelsfall muss der Befund durch eine Biopsie abgeklärt werden.

Diagnostisches Vorgehen: Bei V. a. ein Fibroadenom muss eine eindeutige Differenzierung zu einem malignen Tumor erfolgen. An erster Stelle der diagnostischen Maßnahmen steht die Sonografie. Sie erlaubt die Abgrenzung zu zystischen Veränderungen oder anderen soliden Herdbefunden. Im Zweifelsfall muss der Befund durch eine Biopsie weiter abgeklärt werden.

Radiologische Diagnostik: In der **Mammografie** zeigt sich eine glatt begrenzte rundliche oder ovaläre Verschattung mit oder ohne grobe Lobulierung. Die **glatte Randbegrenzung an der ganzen Zirkumferenz** ist ein wichtiges Differenzierungskriterium zum Mammakarzinom. Charakteristisch sind auch das „Halo-Phänomen“ und **grobschollige Verkalkungen** (**Abb. B-8.10**).
In der **Sonografie** stellt sich das Fibroadenom meist **echoarm**, teils fettisoechogen, horizontal ausgerichtet mit allenfalls mäßiger Schallverstärkung dar (**Abb. B-8.11**).

Radiologische Diagnostik: In der **Mammografie** imponiert das Fibroadenom als glatt begrenzte rundliche oder ovaläre Verschattung mit oder ohne grobe Lobulierung. Die **glatte Randbegrenzung an der ganzen Zirkumferenz** ist ein wichtiges differenzialdiagnostisches Kriterium für die Differenzierung vom Mammakarzinom (s. S. 551). Durch die Verdrängung von umgebendem Fettgewebe kann ein „Halo-Phänomen“ verursacht werden, eine die Verschattung umgebende Aufhellungszone. **Grobschollige Verkalkungen** sind charakteristisch für das Fibroadenom und erlauben eine sichere Diagnose (**Abb. B-8.10**).
Differenzialdiagnostisch sind bei glatt begrenzten Veränderungen Zysten (s. S. 551) in Erwägung zu ziehen. Während Zysten in der **Sonografie** echofrei sind und eine deutliche distale Schallverstärkung zeigen, stellt sich das Fibroadenom meist **echoarme**, teils fettisoechogene, horizontal ausgerichtete solide Raumforderung dar mit einer allenfalls mäßigen distalen Schallverstärkung (**Abb. B-8.11**). Differenzialdiagnostisch sind auch zwei andere fibroepitheliale Tumoren zu nennen: der seltene Phylloidestumor und das Fibroadenolipom bzw. Hamartom.

► Merke.

► Merke. Fehlen die diagnostisch eindeutigen Kriterien einer gutartigen Raumforderung oder ist eine Wachstumstendenz feststellbar, so muss eine bioptische Abklärung erfolgen.

B-8.10 Mammografie mit Fibroadenom

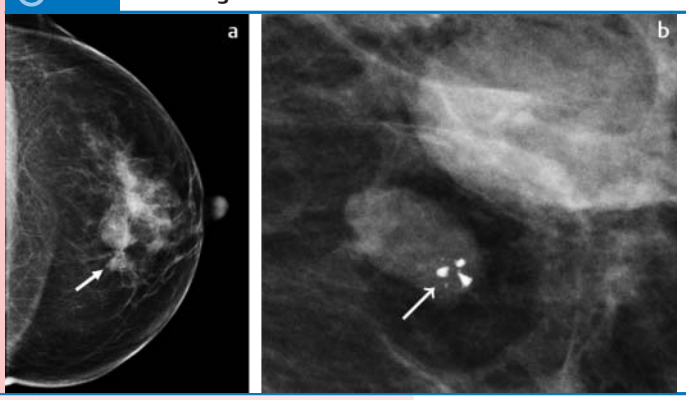

Kraniokaudale Aufnahme mit einem ovalären, glatt begrenzten Herdbefund links innen (Pfeil in **a**). Die grobscholligen, bizarr konfigurierten Verkalkungen sind typisch für ein verkalkendes Fibroadenom (Pfeil in **b**). Direkt angrenzend ein zweiter benigne imponierender Herdbefund mit glatter Randbegrenzung.

B-8.11 Sonografie eines Fibroadenoms

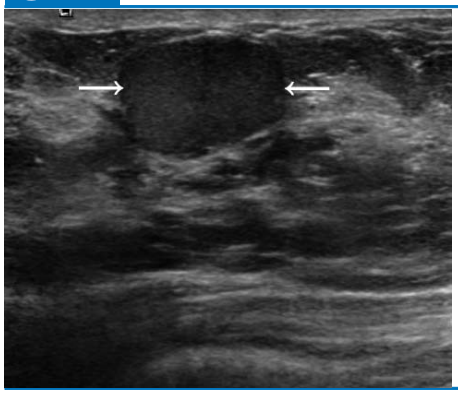

Fettisoechogener, glatt begrenzter, horizontal ausgerichteter Herdbefund (Pfeile).

B-8.11

8.3.4 Zysten

Klinik, diagnostisches Vorgehen: Zysten treten im Rahmen der fibrozystischen Mastopathie gehäuft zwischen dem 30. und 50. Lebensjahr auf. Die Palpation der glatt begrenzten, elastischen Resistenzen kann sehr schmerzhaft sein.

Radiologische Diagnostik: In der **Mammografie** sind die Zysten meist scharf konturiert, homogen und dichter als das umgebende Drüsengewebe. Häufig findet sich ein Halozeichen. **Sonografisch** kann ein solider Tumor ausgeschlossen werden, denn nur die Zysten sind **echofrei**. Sie zeigen eine deutliche **distale Schallverstärkung** und eine **glatte, dünne Wand** (**Abb. B-8.12**).

8.3.4 Zysten

Klinik, diagnostisches Vorgehen: Die Palpation der glatt begrenzten, elastischen Resistenzen kann schmerzhaft sein.

Radiologische Diagnostik: In der **Mammografie** sind Zysten scharf konturiert, homogen und dichter als das umgebende Drüsengewebe. **Sonografisch** sind Zysten **echofrei** mit distaler Schallverstärkung und **glatter dünner Wand** (**Abb. B-8.12**).

► Merke. Jede nicht eindeutig differenzierbare Zyste muss punktiert und der Inhalt zytologisch untersucht werden (intrazystisches oder nekrotisches Karzinom? Abszess? eingeblutete Zyste?).

► Merke.

► Klinischer Fall. Eine 55-jährige Patientin klagt über eine druckschmerzhafte Schwellung im linken oberen äußeren Quadranten. In der Mammografie stellt sich eine relativ glatt begrenzte, homogene Verdichtungen dar. In der Sonografie (**Abb. B-8.12**) zeigt sich eine große Zyste. Diese ist echofrei, glatt begrenzt mit einer deutlichen dorsalen Schallverstärkung. Therapeutisch kann bei Schmerzen eine Punktion durchgeführt werden.

► Klinischer Fall.

B-8.12 Sonografie einer Mammazyste

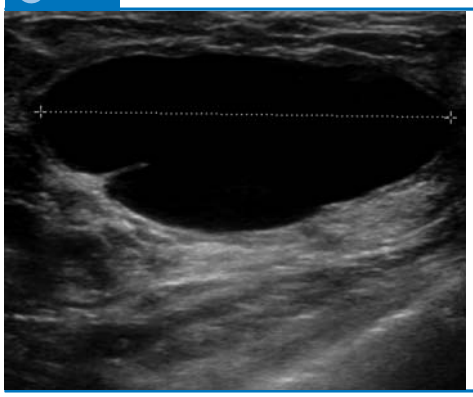

Klassische Mammazyste mit glatter Randbegrenzung, horizontaler Ausrichtung, echofreiem Binnenraum und dorsaler Schallverstärkung.

B-8.12

8.3.5 Mammakarzinom

8.3.5 Mammakarzinom

► Definition. Das Mammakarzinom ist ein bösartiger, vom Epithel der Drüsenlobuli oder der Milchgänge ausgehender Tumor.

► Definition.

Das Mammakarzinom ist die häufigste bösartige Erkrankung der Frau und die häufigste Todesursache bei Frauen zwischen 40 und 60 Jahren. Derzeit erkrankt jede 10. Frau in Deutschland an einem Mammakarzinom. Chemo- und Hormontherapie

Das Mammakarzinom ist die häufigste bösartige Erkrankung der Frau. Das Gesamtüberleben wird durch eine mammografische **Früherkennung** verbessert (s. S. 544).

konnten das Langzeitüberleben verbessern. Es ist jedoch inzwischen erwiesen, dass das Gesamtüberleben in noch stärkerem Maße durch die mammografische **Früherkennung** verbessert wird. Aus diesem Grund wird in Deutschland ein flächendeckendes, qualitätsgesichertes Mammografie-Screening-Programm durchgeführt. In diesem Rahmen werden asymptomatische Frauen im Alter von 50–69 Jahren alle 2 Jahre mammografisch untersucht (s. S. 544). Vorteile des Screenings sind eine kleinere Tumorgröße und eine geringere Zahl von Metastasen in den axillären Lymphknoten bei Diagnosestellung sowie die Reduktion der Gesamtmortalität.

Klinik: Derber, unscharf begrenzter, nicht verschieblicher Knoten.

Klinik: Bei klinisch auffälligem Tastbefund imponiert das Mammakarzinom als derber, unscharf begrenzter und nicht verschieblicher Knoten. Andere klinische Symptome, die auf eine mögliche maligne Erkrankung der Brust hinweisen, sind die blutige Sekretion, die neu aufgetretene Mamillenretraktion und Hauteinziehungen.

► Merke.

► Merke. Die bevorzugte Lokalisation ist der **obere äußere Quadrant**. Retraktion der Haut oder der Mamille und die sog. Orangenhaut lassen bereits inspektorisch eine Infiltration der Haut vermuten. Die axillären und supraklavikulären Lymphknoten müssen immer untersucht werden.

Sonderformen:
- Der **Morbus Paget** ist ein duktales Karzinom mit intraepithelialer Ausbreitung in der Mamillenregion. Kennzeichen ist eine nässende, ekzematöse Mamille.
- Beim **inflammatorischen Karzinom** ist die Brust gerötet und geschwollen. Mammografisch ist eine diffuse Transparenzminderung der Brust feststellbar. Die wichtigste Differenzialdiagnose ist die Mastitis.

Sonderformen des Mammakarzinoms:
- Der **Morbus Paget** ist ein duktales Karzinom mit intraepithelialer Ausbreitung in der Mamillenregion. Klinisch zeichnet sich der Morbus Paget durch eine nässende, ekzematös veränderte Mamille aus. Bevor eine Hauterkrankung angenommen und als solche behandelt wird, muss eine Mammografie zum Ausschluss intramammärer Manifestationen sowie eine Hautbiopsie zum Ausschluss eines Morbus Paget durchgeführt werden.
- Beim **inflammatorischen Karzinom** breiten sich die Tumorzellen diffus in der Mamma und in den subepidermalen Lymphspalten und Kapillaren aus. Es ist eine Rötung und Schwellung der Brust festzustellen. Mammografisch sieht man eine diffuse Transparenzminderung der Brust, eine Verdickung der Kutis, eine Verdichtung des subkutanen Fettgewebes und ggf. Mikrokalk. Die wichtigste und entscheidende Differenzialdiagnose stellt hier die Mastitis dar.

Diagnostisches Vorgehen: Klinische Untersuchung und Mammografie mit Sonografie führen zur Diagnose. Es sollte immer eine Diagnosesicherung durch Biopsie erfolgen.

Diagnostisches Vorgehen: Anamnese und klinische Untersuchung liefern erste diagnostische Hinweise. Das wichtigste bildgebende Verfahren ist die Mammografie. Wichtigste Zusatzuntersuchung ist die Sonografie, in ausgewählten Fällen auch eine ergänzende MRT. Vor einer Therapieentscheidung muss eine histologische Sicherung durch Biopsie erfolgen. Diese sollte möglichst minimal-invasiv als perkutane Biopsie durchgeführt werden.

► Merke.

► Merke. Sofern ein Mammatumor nicht zweifelsfrei als gutartig zu identifizieren ist, muss er durch **Biopsie** oder Operation histologisch abgeklärt werden. Die Prognose des Mammakarzinoms ist entscheidend vom Tumorstadium und dem Ausmaß der lymphogenen Metastasierung abhängig, sodass der möglichst frühen Diagnosestellung eine besondere Bedeutung zukommt (s. o.).

Radiologische Diagnostik: Mammografische Befunde s. Tab. B-8.5 und Abb. B-8.13.

Radiologische Diagnostik: Mammografische Befunde, die auf ein Mammakarzinom hinweisen s. **Tab. B-8.5 und Abb. B-8.13.**

B-8.5 Mammografische Befunde eines Mammakarzinoms

- gruppiert stehende, polymorphe oder segmental verteilte **Mikroverkalkungen** (s. **Abb. B-8.3**, S. 543)
- unscharf begrenzter Herdbefund mit **streifigen** peripheren **Ausläufern** und **Spiculae** („Krebsfüßchen") (s. **Abb. B-8.4**, S. 544)
- Architekturstörung in 2 Ebenen
- verdickte und retrahierte Kutis bzw. Mamille
- umschriebene Parenchymdichte mit Seitenasymmetrie
- Cave: Die glatte Randbegrenzung eines mammografischen Herdes schließt ein Mammakarzinom nicht sicher aus!

B-8.13 Radiologische Befunde bei Mammakarzinom

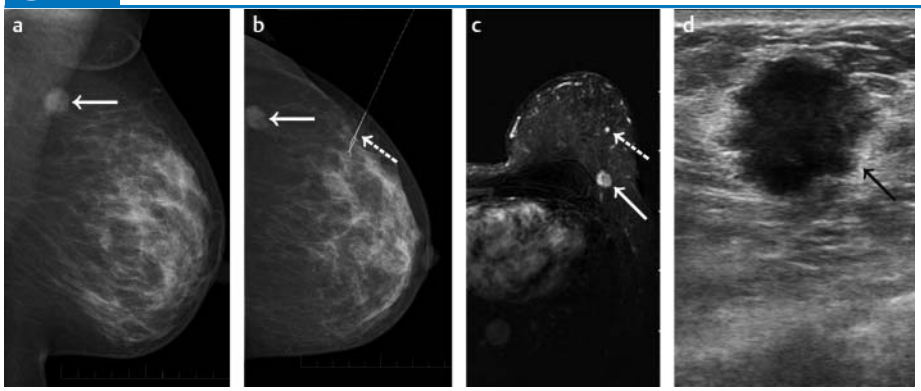

Mammografie einer Patientin mit einem histologisch gesicherten Mammakarzinom links oben außen (**a**, Pfeil). Ein kleiner vorgelagerter Zweitbefund ist mammografisch nicht sichtbar (**b**, gestrichelter Pfeil) und war nur auf der im Rahmen der präoperativen Planung durchgeführten **MRT** aufgefallen (**c**, gestrichelter Pfeil). Bild **d** zeigt das **sonografische** Korrelat des Haupttumors mit unscharfer Randbegrenzung, Unterbrechung der Umgebungsstrukturen und echoreichem Randsaum.

► **Merke.** **Polymorphe Mikroverkalkungen** sind verdächtig auf ein Mammakarzinom und müssen daher genau analysiert werden (**Tab. B-8.6**).

► Merke.

B-8.6 Differenzialdiagnose von Mikroverkalkungen

B-8.6

	benigne (s. Abb. B-8.10, S. 550)	maligne (s. Abb. B-8.3, S. 543)
Form	▪ uniform, punktförmig	▪ polymorph, linien- oder astförmig
Größe	▪ homolog, grobschollig	▪ heterolog
Verteilung	▪ diffus oder einzelstehend	▪ gruppiert
Anordnung	▪ oval	▪ dreieckig

Sonografisch stellt sich das Mammakarzinom meist **echoarm, unscharf begrenzt** und **mit inhomogener Binnenstruktur** dar (**Abb. B-8.13d**). Wichtige Kriterien für maligne Mammatumoren in der Ultraschalluntersuchung sind die **distale Schallauslöschung, die vertikale Orientierung und ein echoreicher Randsaum.** Eine sonografisch erkennbare glatte Randbegrenzung, insbesondere bei hohem familiären Risiko, schließt einen malignen Herd nicht sicher aus.
In der **MRT** zeigen Karzinome im Vergleich zum übrigen Drüsengewebe überwiegend eine sehr frühe und intensive Kontrastmittelaufnahme (**Abb. B-8.13c**, **Abb. B-8.14**).

Sonografisch stellt sich das Mammakarzinom meist **echoarm, unscharf begrenzt** und **mit inhomogener Binnenstruktur** (**Abb. B-8.13d**), sowie **breiter distaler Schallauslöschung** dar. Maligne Herdbefunde sind häufiger **vertikal** zur Kutis hin orientiert als gutartige Herdbefunde. Pathognomonisch ist ein **echoreicher Randsaum**. In der **MRT** zeigen Mammakarzinome überwiegend eine frühe, intensive KM-Aufnahme (**Abb. B-8.13c**, **Abb. B-8.14**).

B-8.14 MRT eines Mammakarzinoms

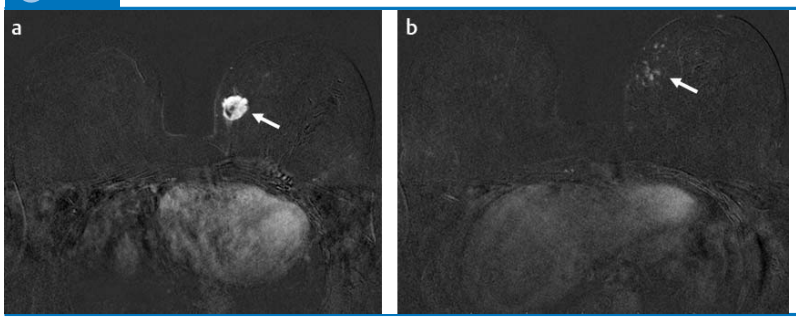

a In der Subtraktion ist links ein bereits histologisch gesichertes, kräftig KM-aufnehmendes Mammakarzinom sichtbar. Die Abklärung erfolgte mittels sonografisch geführter Biopsie.
b Kaudal angrenzend zeigt sich ein segmental ausgerichtetes In-situ-Karzinom, das mammografisch nicht erkennbar war.

B-8.15 Ölzyste

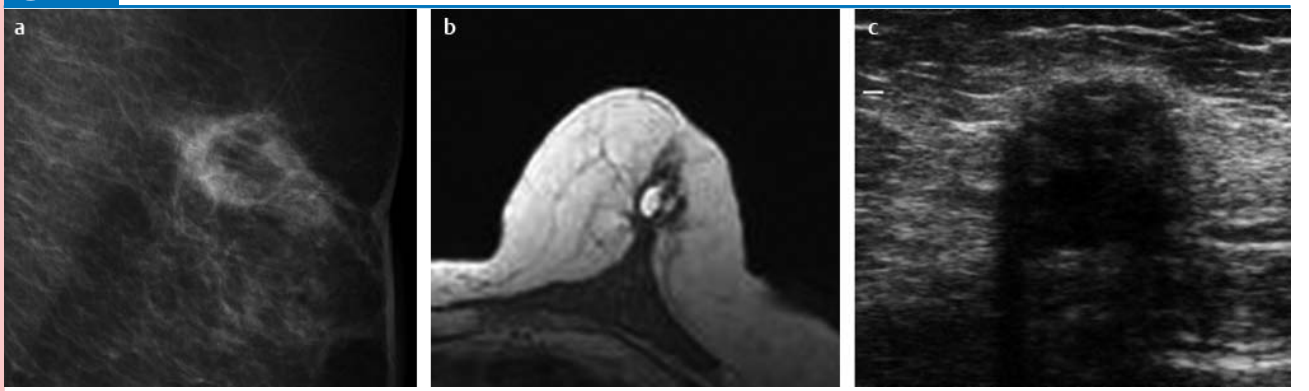

Patientin mit Z. n. brusterhaltender Operation links bei Mammakarzinom.

Nachsorge: Die **Mammografie** wird bei Z. n. brusterhaltender Therapie nach Mammakarzinom durchgeführt. **Narbige Veränderungen** oder die begleitend auftretenden **Ölzysten** müssen dabei von Tumorrezidiven abgegrenzt werden (**Abb. B-8.15**).

► Klinischer Fall.

Nachsorge: Die **Mammografie** wird bei Patientinnen mit Z. n. brusterhaltender Therapie (BET) nach Mammakarzinom durchgeführt: zunächst halbjährlich und nach 3 Jahren rezidivfreiem Intervall jährlich. Die Mammografie erlaubt eine Verlaufsbeurteilung von **narbigen Veränderungen** und deren Differenzierung von rezidivverdächtigen, neuen Herdbefunden. Häufige Begleiterscheinungen von Narben sind **Ölzysten**, die im Verlauf beurteilt und im Entstehungsstadium von suspekten Veränderungen abgegrenzt werden müssen. Ältere Ölzysten verkalken typischerweise und sind dann leicht einer benignen narbigen Veränderung zuzuordnen (**Abb. B-8.15**).

► Klinischer Fall. Eine 60-jährige Patientin hatte nach brusterhaltender Therapie (BET) bei Z. n. Mammakarzinom links, erneut selbst einen Knoten in der linken Brust getastet. In der **Mammografie** zeigt sich eine ovaläre Narbe links oben außen präpektoral mit zentraler Aufhellung und geschichteter Binnenstruktur sowie eine Kutisverdickung über der Narbe (**Abb. B-8.15a**). Der Befund ist typisch für eine noch nicht verkalkte Ölzyste. Auf dem **MRT-Bild** (native T1w-Sequenz, axial) ist ein stark signalhyperintenses Zentrum der Läsion als Korrelat des fettigen Inhalts der Ölzyste erkennbar (**Abb. B-8.15b**). Die **Sonografie** zeigt die kugelig imponierende Ölzyste. Diese weist ein inhomogenes Binnenecho, eine unscharfe Randbegrenzung und einen dorsalen Schallschatten auf (**Abb. B-8.15c**).

9 ZNS

→ Spinalkanal s. S. 635, Schädel s. S. 647

9.1 Radiologische Methoden

9.1.1 Konventionelle Röntgendiagnostik

Zur Röntgenuntersuchung des Schädels s. S. 647.

9.1.2 Sonografie

Methode: Die Basis der Ultraschalldiagnostik ist das **B-Mode-Verfahren** (Brightness-Mode = Helligkeits-Methode). Es handelt sich um ein Grauwertbild. Die Grauwerte entsprechen den Amplituden der jeweiligen Ultraschallechos. Je größer die Amplitude, desto heller das Bild. Als weiteres Verfahren kommt die **Farbkodierte Duplex-Sonografie (FDKS)** zur Anwendung. Dieses Verfahren kodiert die Stellen im Bild farbig, wo Blutfluss nachweisbar ist. Es handelt sich um die Kombination eines B-Bildes mit einer farbigen Anzeige bewegter Strukturen, wobei nur die Bewegung in die Messung aufgenommen wird, die vom Schallkopf weg oder zum Schallkopf hin erfolgt. Die unterschiedliche Flussrichtung wird rot oder blau kodiert ausgespielt. Die Flussgeschwindigkeit drückt sich in der Helligkeit der Farbe aus: Je heller die Farbe, desto größer die Flussgeschwindigkeit. Eine weitere andere Art, Ultraschallechos auszuwerten, ist die Doppler-Spektralanalyse, die besonders in Form des **CW-Dopplers** (CW = continuous wave) Anwendung findet. Es wird das Frequenzspektrum bewegter Teile (Blut) aufgezeichnet. Zur Abbildung gelangen keine morphologischen Strukturen, sondern Kurven, die eine zeitliche Intensitäts-Frequenzkurve darstellen. Auf der Abszisse erfolgt die zeitliche Erfassung, die Ordinate gibt die Intensität mit entsprechenden Auslenkungen wieder. Beim CW-Doppler wird kontinuierlich gesendet und die Doppler-Verschiebung gemäß der Flussgeschwindigkeit erfasst. Beim CW-Doppler existiert keine Tiefendiskriminierung.

Indikationen und Beurteilung: Als Indikationen existieren: morphologische Darstellung der hirnzuführenden Gefäße zwecks Nachweis oder Ausschluss von Wandveränderungen, Stenosen, Verschlüssen, Dissektionen, ebenso Gefäßelongationen, Erweiterungen, Kompressionen (von außen) und Fehlbildungen. Hierzu eignet sich das B-Mode-Verfahren. Die quantifizierende und semiquantifizierende Untersuchung der Flussgeschwindigkeit wird zusätzlich mit dem CW-Doppler und/oder der farbkodierten Duplexsonografie vorgenommen. Diese Verfahren lassen eine Aussage über die hämodynamische Relevanz einer Gefäßverengung zu, die Duplexsonografie mit dem Vorteil der gleichzeitigen bildmorphologischen Darstellung. Insofern kann mit der FKDS auch die Frage beantwortet werden, welcher Art stenosierende Plaques sind, ob hart, verkalkt, fibrosiert oder weich (thrombotisch bedingt). Im Fall von AV-Fisteln oder Stealeffekten kann die Flussrichtung exakt angegeben werden. Die FKDS lässt sich auf intrakranielle Strukturen anwenden. Sie dient der Abbildung von Gefäßstrukturen in Lagebeziehung zu Leitstrukturen wie dem mesenzephalen Hirnstamm, den basalen Zisternen, dem 3. Ventrikel, Thalamus, Corpus pineale und Ähnlichem. Besonders gut geeignet ist das Verfahren zur Darstellung der A. cerebri media proximal, der A. vertebralis, gut geeignet auch zur Abbildung proximaler Abschnitte der A. cerebri anterior und posterior sowie von Abschnitten der A. carotis interna (s. Abb. **B-5.2**, S. 386). Eingeschränkte Aussagen lassen sich zu den venösen Strukturen vornehmen.

9.1.3 Computertomografie

Methode: Die Computertomografie basiert auf der Verwendung von Röntgenstrahlen, deren Einsatz mithilfe eines Rotationsverfahres und unter Verwendung eines ebenfalls rotierenden Detektors erfolgt. Die von dem Detektor aufgezeichneten Schwächungswerte des menschlichen Gewebes werden im Rahmen einer 360-Grad-Rotation mithilfe des mathematischen Verfahrens der Rückprojektion einzelnen Punkten im Körper zugeordnet, wobei sich die Auflösung aus der verwendeten

9 ZNS

9.1 Radiologische Methoden

9.1.1 Konventionelle Röntgendiagnostik

9.1.2 Sonografie

Methode: Basis ist das **B-Mode-Verfahren**, ein Grauwertbild. Des Weiteren kommt die **farbkodierte Duplex-Sonografie (FDKS)** zur Anwendung, bei der sich der Blutfluss farbig darstellt. Mit der **CW-Doppler-Sonografie** wird die Geschwindigkeit des Blutflusses aufgezeichnet.

Indikationen und Beurteilung: Die morphologische Darstellung hirnzuführender Gefäße erfolgt mit dem B-Mode-Verfahren. Mit dem CW-Doppler oder der farbkodierten Duplexsonografie kann die hämodynamische Relevanz einer Gefäßverengung, die Flussrichtung in einem Gefäß und die Art der Stenosen beurteilt werden. Die FKDS dient insbesondere der Darstellung intrakranieller Strukturen (s. Abb. **B-5.2**, S. 386).

9.1.3 Computertomografie

Methode (s. auch S. 73): Basierend auf der Verwendung von Röntgenstrahlen werden mittels eines Rotationsverfahrens Schnittbilder erzeugt. Dabei arbeitet man mit einem kontinuierlichen Rotationsverfahren und einem gleichzeitigen Tischvorschub (Spiraltechnik). In Schichtdicken zwischen 3 und

7 mm wird eine lückenlose Darstellung des Hirnschädels vorgenommen, bei unklaren Befunden ergänzt durch eine 2. Serie nach KM-Gabe.

Matrix ergibt (üblicherweise 512 × 512). Während anfangs jeweils eine einzelne Rotation erfolgte und anschließend die Tischverschiebung zwecks lückenloser Erfassung des interessierenden Körpervolumens, wird heute mithilfe eines kontinuierlichen Rotationsverfahrens und einem gleichzeitigen Tischvorschub gearbeitet, was als sog. Spiraltechnik bezeichnet wird. Neue Geräte sind in der Lage, während einer Rotation mehrere Schichten gleichzeitig zu erfassen, wobei bis zu 240 Schichten aufgezeichnet werden können, was die Untersuchungszeit dramatisch reduziert. Näheres zur Methodik und Technik der Computertomografie ist in Teil A dieses Buches ausgeführt. Mithilfe der CT wird in Schichtdicken zwischen 3 und 7 mm eine lückenlose Darstellung des Hirnschädels zumeist in einer Kippung entlang der Orbito-Meatal-Linie vorgenommen. Bei unklaren Befunden wird die Untersuchung durch eine 2. Serie nach KM-Gabe ergänzt. Diese erlaubt in Einzelfällen die bessere Abgrenzung und Differenzierung von pathologischen Veränderungen. Die KM-Gabe kann auch artdiagnostisch hilfreich sein. Die CT besitzt den Vorteil, dass die Bilder sowohl im Weichteil- als auch im Knochenkontrast ausgespielt werden können (s. auch S. 73).

Indikationen: Die CT ist bei allen Erkrankungen des Gehirns dem MRT unterlegen, mit Ausnahme der frischen Blutungen (**Abb. B-9.39**, S. 588 und **Abb. B-9.43**, S. 591), der Erkrankungen mit Beteiligung des Knochens und bei Vorliegen von Verkalkungen.

Indikationen: Das Verfahren wird im Rahmen der Untersuchung des ZNS nach wie vor für alle Fragestellungen eingesetzt. Dabei hat sich aber gerade auch in Abgrenzung zum Einsatz der MRT eine differenzierte Indikationsliste ergeben. Die CT ist bei allen Fragestellungen im Rahmen von Erkrankungen des Gehirns dem MRT unterlegen, mit Ausnahme der frischen Blutungen (**Abb. B-9.39**, S. 588 und **Abb. B-9.43**, S. 591), der Erkrankungen mit Beteiligung des Knochens und bei Vorliegen von Verkalkungen, wobei die MRT auch bei diesen Fragestellungen mithilfe spezieller Sequenzen sinnvoll eingesetzt werden kann. Die Indikationen sind in den einzelnen Unterkapiteln spezifiziert.

9.1.4 Magnetresonanztomografie

Methode (s. auch S. 79): Ein starkes äußeres Magnetfeld führt zu einer bestimmten Ausrichtung der Protonen im Körper. Nach Einstrahlung und anschließender Entfernung einer definierten Hochfrequenz wird eine messbare Energie abgegeben, woraus über mathematische Transformationen die Bilderstellung erfolgt.
Aufgrund der relativ langen Untersuchungszeit ist eine gewisse Kooperation des Patienten Voraussetzung. Wasserbetonte Sequenzen erlauben die Früherkennung von Infarkten.
In der Regel wird bei Vorliegen von pathologischen Prozessen mit KM gearbeitet.

9.1.4 Magnetresonanztomografie

Methode: Das Verfahren beruht auf der Anregung der Wasserstoffkerne des menschlichen Körpers. Der Patient wird in ein starkes äußeres Magnetfeld eingeführt, was zu einer bestimmten Ausrichtung der Protonen im Körper führt, die mit parallel und antiparallel beschrieben werden kann. Durch das Einstrahlen einer definierten Hochfrequenz werden die Protonen in ihrer Lage verändert und in ihrer Beziehung zueinander gleichgerichtet. Diese Veränderungen bilden sich mit Entfernung der Hochfrequenz wieder zurück, was mit der Abgabe einer messbaren Energie verbunden ist. Diese Energieabgabe wird über mathematische Transformationen bestimmten Stellen im menschlichen Körper zugeordnet, was die Erstellung von Matrizen mit entsprechenden morphologischen Informationen erlaubt. Welche weiteren physikalisch-technischen Voraussetzungen für das Verfahren existieren, damit es in der Bildgebung einsetzbar ist, wird im Kapitel A 4.5 ausgeführt. Methodisch bedingt handelt es sich um ein Verfahren, was eine relativ lange Untersuchungszeit zur Folge hat, die bei etwa 15 bis 20 Minuten liegt. Dies bedeutet, dass eine gewisse Kooperation des Patienten Voraussetzung zur Erstellung guter Bilder ist. Zunehmend lassen sich zwar auch Bilder mit sog. Schnellbildsequenzen erzeugen, dabei ist allerdings die Qualität eingeschränkt. Als Standard in der Kernspintomografie gilt es mittlerweile, dünne Schichten von 3–5 mm in einer hohen Auflösung mit einer Matrix von 512 × 512 zu erstellen. Möglich sind allerdings auch 3D-Untersuchungen mit Schicktdicken von weniger als 1 mm. Durch geeignete Sequenzen lassen sich sehr unterschiedliche Bildeindrücke erzeugen, die bestimmte Gewebebereiche besonders hervorheben, wie beispielsweise das Marklager oder die Hirnrinde. Wasserbetonte Sequenzen erlauben die Darstellung geringster Ödemreaktionen, was besonders bei der Früherkennung von Infarkten oder der Darstellung kleinster frischer Infarkte von Vorteil ist. Die Gabe von Kontrastmittel ist bei Bestehen von pathologischen Prozessen die Regel, um evtl. weitergehende besonders differenzialdiagnostische Aussagen zu erhalten.

Indikationen: Die MRT ist für **nahezu alle Fragestellungen** der Neuroradiologie indiziert (**Tab. B-9.1**).

Indikationen: Die MRT besitzt in der Neuroradiologie eine überragende Bedeutung und ist daher für **nahezu alle Fragestellungen** indiziert. Es existieren wenige Indikationen (**Tab. B-9.1**), wo eine Überlegenheit der CT gegenüber dem MRT vorliegt. Die MRT ist das deutlich überlegene Verfahren in Fällen mit Tumorverdacht, entzündlichen Veränderungen, chronischen zerebrovaskulären Erkrankungen und dem akuten Schlaganfall mithilfe der Diffusionsbildgebung und Perfusion. Das Verfahren ist ein-

B-9.1 Differenzierter Einsatz von CT und MRT

Fragestellung	Methode
intrazerebrale Blutung	CT; MRT mithilfe besonderer Sequenzen auch geeignet
SAB	CT; MRT mithilfe besonderer Sequenzen auch geeignet
Ischämie	MRT; neue schnelle CT-Geräte auch geeignet
knöcherne Prozesse	CT; zur weiteren Abklärung ggf. MRT; konventionelles Röntgen nur noch in Ausnahmefällen
Verkalkungsherde	CT; MRT mithilfe von Spezialsequenzen bedingt aussagekräftig
Tumoren, Entzündungen	MRT weit überlegen
angeborene Fehlbildungen	MRT weit überlegen
Angiografie	CT und MRT jeweils Vorteile; CT zur Plaqueanalyse besser geeignet und bei Stents überlegen

zigartig einsetzbar zur Funktionsdiagnostik und konkurrenzlos in der Verwendung der Spektroskopie.

Kontraindikationen: Patienten mit Herzschrittmachern können nicht untersucht werden, da sich die Schrittmacher-Einstellungen verändern und Verletzungen des Gewebes auftreten können. Als weitere Kontraindikationen gelten: frisch eingesetzte Gefäßclips, Granatsplitter, zumal in kritischer Lage (z. B. in Augen- oder Aortennähe), ältere Herzklappenprothesen, Kochlearimplantate, ICD (implantierbarer automatischer Kardioverter-Defibrillator).

Kontraindikationen: Patienten mit Herzschrittmacher, Infusionspumpen und Defibrillatoren, ggf. auch anderen vor allem frisch eingebrachten Metallteilen im Körper (wichtig: intrakraniell eingebrachte Gefäßclips).

9.1.5 Angiografie

9.1.5 Angiografie

Methode: Sie wird heute nur noch in Form der **digitalen Subtraktionsangiografie (DSA)** ausgeführt. Es handelt sich um eine röntgenologische Untersuchungsmethode, die invasiv erfolgt und die Applikation eines jodhaltigen Kontrastmittels in die Gefäße erfordert. Hierzu ist die Einbringung eines Katheters in das interessierende Gefäß Voraussetzung. Zuvor wird röntgenologisch eine Maske nicht bewegter Strukturen erstellt, nach der Kontrastmittelinjektion werden Maskenaufnahme und Füllungsbild voneinander subtrahiert, so dass die Gefäße überlagerungsfrei abgebildet werden können (s. Abb. **B-5.12** und S. 390).

Methode (s. auch S. 390; Abb. **B-5.12**): Die **digitale Subtraktionsangiografie** ist eine invasive Methode, bei der jodhaltiges KM in die Gefäße appliziert wird.

Indikationen: Routinemäßig wird heute die angiografische Diagnostik mit der **MRT** oder **CT** erstellt. Dies gilt sowohl für die Darstellung hirnzuführender als auch intrakranieller Gefäße und schließt Arterien und Venen mit ein. Soll aber eine subtile, hochauflösende Diagnostik insbesondere auch in Planung intrakranieller Eingriffe erfolgen, ist häufig noch die **Katheterangiografie** indiziert. Sie besitzt den Vorteil, dass die Flussdynamik besser dargestellt, und darüber hinaus superselektiv eine interessierende Gefäßstruktur überlagerungsfrei herausgearbeitet werden kann. Dies ist besonders zur Abbildung von Gefäßfehlbildungen von Vorteil und lässt sich mit den heute noch überwiegend verwendeten CT- oder MRT-Geräten zumeist nicht erreichen; allerdings lassen neue Geräte und weiterentwickelte Softwareprogramme eine dynamische Darstellung zu, sodass in absehbarer Zeit auch diese Indikation zunehmend auf CT und MRT übergehen wird.

Indikationen: Routinemäßig wird heute die angiografische Diagnostik mit der **MRT** oder **CT** erstellt. Für eine superselektive Darstellung z. B. von Gefäßfehlbildungen ist häufig noch die **Katheterangiografie** indiziert.

Kontraindikationen: KM-Allergie, Niereninsuffizienz, dekompensierte Herzinsuffizienz, Gerinnungsstörungen, Hyperthyreose. Hierbei handelt es sich allerdings zum Teil um relative Kontraindikationen, die durch eine geeignete Prämedikation aufgehoben werden können.

Kontraindikationen: KM-Allergie, Niereninsuffizienz, dekompensierte Herzinsuffizienz, Gerinnungsstörungen, Hyperthyreose.

9.1.6 Nuklearmedizinische Diagnostik

9.1.6 Nuklearmedizinische Diagnostik

Methode: Die nuklearmedizinische Untersuchung beruht darauf, mithilfe von strahlenemittierenden Nukliden, die in der Regel i. v. injiziert werden und sich im Körper sammeln, Aufnahmen interessierender Organbereiche zu erstellen. Neben Summationsbildern lassen sich mit modernen Geräten auch Schichtaufnahmen anfertigen, was überlagerungsfreie Abbildungen erlaubt und somit eine höhere Aussagekraft besitzt. Diese Schnittbildverfahren werden in Form der **„Single-Photo-**

Methode (s. auch S. 139): Mithilfe von strahlenemittierenden Nukliden werden Aufnahmen interessierender Organbereiche erstellt. Hierauf beruhende Schnittbildverfahren sind die **„Single-Photonen-Emissions-Computertomografie" (SPECT)** und

die **„Positronen-Emissions-Computertomografie“ (PET)**. Die PET-Geräte sind heute alle mit einem CT-Gerät gekoppelt. Auch die SPECT-Geräte werden zunehmend in Form einer Kombination von SPECT und CT eingesetzt.

nen-Emissions-Computertomografie“ (SPECT), und der **„Positronen-Emissions-Computertomografie“ (PET)** eingesetzt. Die PET-Geräte sind heute alle mit einem CT-Gerät gekoppelt, was eine gemeinsame nuklearmedizinische und computertomografische Darstellung der Organstrukturen in Form eines Hybridverfahrens erlaubt. In naher Zukunft wird auch die Kombination von PET und MRT marktreif sein, was gerade in der Neuroradiologie von Bedeutung sein dürfte. Auch die SPECT-Geräte werden zunehmend als Hybridgeräte in Form einer Kombination von SPECT und CT eingesetzt. Dieser Trend zur Verwendung von Hybridmaschinen erfolgt auf der Grundlage, die anatomische Zuordnung von funktionell auffälligen Strukturen zu verbessern. Insofern ist die kombinierte Darstellung von Stoffwechselstörung und morphologischer Strukturstörung heute kein Wunschtraum mehr, sondern wird zunehmend Realität. Für die Erstellung der PET-fähigen Nuklide ist ein Zyklotron Voraussetzung. Die Ausstattung mit Zyklotronen ist in Deutschland noch unbefriedigend. Da die Halbwertszeit einiger Nuklide ausgesprochen gering ist, führt dies aufgrund der meist langen Transportwege zu einem eingeschränkten Einsatz einiger Nuklide, sodass manche Untersuchungen in größeren Bereichen Deutschlands nicht ortsnah angeboten werden können (s. auch S. 139).

Nachteile und Limitationen: Die Patienten sollten kooperativ sein. Schwangere sollten nicht untersucht werden (vgl. Tab. **A-6.3**, S. 144).

Nachteile und Limitationen: Das Verfahren verlangt kooperationsbereite Patienten, da eine lange Untersuchungszeit erforderlich ist. Kontraindikationen bestehen keine, dennoch sollten Schwangere wegen der zwar geringen aber nicht ganz zu vernachlässigenden Strahlenbelastung nicht untersucht werden (vgl. auch Tab. **A-6.3**, S. 144).

Indikationen: Differenzialdiagnose zwischen Tumorrezidiv und Behandlungsfolgen (nach Bestrahlung oder Operation).

Indikationen: Differenzialdiagnose zwischen Tumorrezidiv und Behandlungsfolgen (nach Bestrahlung oder Operation), Grading eines Tumors, Differenzialdiagnose zwischen Tumor und anderen Erkrankungen, Differenzierte Diagnostik der Demenz, Differenzialdiagnose psychiatrischer Erkrankungen, Abklärung von Krampfanfällen mit Herdnachweis. Frühdiagnostik des Morbus Parkinson.

9.2 Leitbefunde – vom CT-Befund zur Diagnose

9.2 Leitbefunde – vom CT-Befund zur Diagnose

In der nachfolgenden **Tab. B-9.2** sind einige typische Befunde und ihre Differenzialdiagnosen aufgeführt.

B-9.2 Radiologische Leitbefunde in der CT (nativ)

Befund	mögliche Ursache	Bemerkungen
intrazerebrale Verkalkungen	▪ Hirntumor	gilt nur für einen Teil der Hirntumoren, beim Meningeom und Oligodendrogliom relativ charakteristisch
	▪ Z. n. Entzündung (z. B. Toxoplasmose, Zystizerkose, Tuberkulose)	vor allem granulomatöse und parasitäre Entzündungen
	▪ Morbus Fahr	symmetrisch, beginnt zumeist im Globus pallidus, ausgedehnte Fälle unter Einbeziehung des Nucleus lentiformis und Nucleus dentatus möglich
	▪ Stoffwechselstörungen	Hypoparathyreoidismus z. B. führt zu bilateralen Verkalkungen vornehmlich der Stammganglien, des Ncl. dentatus und des Marklagers der Großhirnhemisphären
hyperdense Läsionen	▪ Blutung	gilt für akute und subakute Blutungen, im Rahmen des Hämoglobinabbaues wird die Blutung zunächst isodens, anschließend hypodens
	▪ Verkalkung	
	▪ Gefäßstrukturen	vor allem Hirnsinus- und Gefäßfehlbildungen
hypodense Läsionen	▪ Hirninfarkt	in der Phase des sog. Fogging-Effektes (10.–14. Tag) isodense Dichte möglich
	▪ Entzündung	schwach hypodens, schlecht abgrenzbar
	▪ Abszess	zentral hypodens mit isodensem Ring, ringförmige KM-Anreicherung

B-9.2 Radiologische Leitbefunde in der CT (nativ) (Fortsetzung)

Befund	mögliche Ursache	Bemerkungen
supratentorielle Raumforderungen	▪ Tumor	verlangt v. a. die Abgrenzung vom frischen Infarkt
	▪ Blutung	Massenblutungen können massive Verschiebungen zur Folge haben
	▪ frischer Infarkt	gilt v. a. für den Territorialinfarkt der A. cerebri media
infratentorielle Raumforderungen	▪ Tumor	infratentorielle Tumoren sind v. a. bei Kindern häufig (z. B. Medulloblastom)
	▪ Blutung	zumeist Kleinhirnblutung, nicht selten auch Pons auf Basis einer Gefäßfehlbildung; Subduralhämatome werden manchmal im CT schlecht erfasst, da die Dichte von Blutung und Knochen durch ungünstige Fenstereinstellung ähnlich erscheinen kann
	▪ frischer Infarkt	kann rasch zur Einklemmung im Bereich des Foramen magnum führen, deshalb nicht selten Notfallsituation
	▪ Fehlbildungen (z. B. Dandy-Walker-Malformation: zystische Erweiterung des 4. Ventrikels mit Hypoplasie des Kleinhirnwurms)	Abgrenzung zu zystischen Tumoren wichtig (z. B. Hämangioblastom)
Hirnatrophie		
generalisiert	▪ physiologisch	physiologischer Altersabbau ist nicht streng vom demenziellen Hirnabbau getrennt (es gibt keine festen Normwerte); allerdings weist der demenzielle Hirnabbau zumeist eine je nach Typ lokal unterschiedlich betonte Form des Abbaus auf
	▪ Morbus Alzheimer	beginnt lokal symmetrisch in den mesio-basalen Abschnitten des Temporallappens
	▪ toxische Enzephalopathie (z. B. Alkoholmissbrauch)	häufig Kleinhirn-betonter Beginn, vor allem Kleinhirnoberwurm
	▪ subkortikale arteriosklerotische Enzephalopathie	etwas innenbetonte Hirnatrophie
regional-symmetrisch	▪ frontotemporale Degeneration	nicht selten auch frontotemporal asymmetrisch
	▪ Chorea Huntington	betonte Atrophie des Nucleus caudatus mit entsprechender Erweiterung der Vorderhörner
fokal	▪ Z. n. Hirninfarkt	lokale Narbenbildung bzw. auch zystischer Defekt mit entsprechendem Gewebsabbau
	▪ Z. n. Enzephalitis	fokale Defekte, manchmal mit Zuordnung zu Gefäßterritorien, daneben auch diffuser Hirnabbau möglich

9.3 Wichtige Krankheitsbilder – von der Diagnose zum Befund

9.3.1 Intrakranielle Tumoren

Allgemeines

Es werden **primäre Neoplasien** von Gehirn, Rückenmark, Hypophyse und Hirnhäuten von **sekundären Neoplasien (Metastasen)** unterschieden. Die Dignität wird entsprechend den Empfehlungen der WHO in 4 Grade eingeteilt (**Tab. B-9.3**):

9.3 Wichtige Krankheitsbilder – von der Diagnose zum Befund
9.3.1 Intrakranielle Tumoren
Allgemeines

Man unterscheidet **primäre Neoplasien** von **sekundären (Metastasen)**. Die Dignität wird in 4 Grade eingeteilt.

B-9.3 Gradeinteilung der Dignität intrakranieller Tumoren (nach WHO)

Grad I	gutartiges Wachstum mit einer postoperativen Überlebenszeit von 5 oder mehr Jahren
Grad II	semibenigne Tumoren mit einer postoperativen Überlebenszeit von 3–5 Jahren
Grad III	semimaligne Tumoren mit einer postoperativen Überlebenszeit von 2–3 Jahren
Grad IV	maligne Tumoren, postoperative Überlebenszeit 6–15 Monate

Häufigste Hirntumoren s. **Tab. B-9.4** (für Hirnmetastasen s. S. 567).

In **Tab. B-9.4** sind die, abgesehen von Hirnmetastasen (s. S. 567), am häufigsten vorkommenden Hirntumoren aufgeführt.

B-9.4 Häufige Hirntumoren

	bevorzugte Lokalisation	Häufigkeit (in % aller primären Hirntumoren)	Geschlechtsverteilung	bevorzugtes Erkrankungsalter	Histologie	Grading
Astrozytom, niedrig malignes	supratentoriell	ca. 5 % (10–15 % aller Astrozytome)	m > w (1,2 : 1)	20.–45. Lj.	Tumoren der Astroglia	II
Astrozytom, höher malignes	supratentoriell (entsteht meist aus einem niedrig malignen Astrozytom)	ca 4 % (20-25 % aller Astrozytome)	m > w (1,3 : 1)	40.–55. Lj.	Tumoren der Astroglia	III
Glioblastoma multiforme	Großhirnhemisphären, Balken (entsteht entweder de novo oder aus einem niedrig malignen Astrozytom)	ca. 15–20 % (50–65 % aller Astrozytome)	m > w (1,3 : 1)	50.–70. Lj.	entdifferenzierte Gliazellen	IV
Oligodendrogliom	Frontallappen, Stammganglien der Großhirnhemisphären	ca. 4 %	m > w	40.–60. Lj.	Tumoren der Oligodendroglia	II + III
Ependymom	4. Ventrikel, paraventrikulär im Marklager der Großhirnhemisphären; intraventrikulär (3. Ventrikel oder Seitenventrikel); ⅔ liegen infratentoriell	ca. 2–5 %	m > w	1.-5 Lj. 10.–20. Lj. weiterer Altersgipfel um 30. Lj.	Tumoren der Ependymzellen	I–III
Medulloblastom	Kleinhirn, Dach des 4. Ventrikels, Metastasen im Liquorraum	ca. 5 % (15–20 % aller kindlichen Hirntumoren)	m >> w (2,3 : 1)	> 10. Lj. (75 %)	undifferenzierte Zellen, Tumorzellen mit neuronaler oder glialer Differenzierung	IV
Neurinom	Kleinhirnbrückenwinkel: Pars vestibularis des 8. Hirnnervs; 4., 5., 7., 10. Hirnnerv	5–8 %	w >> m (2 : 1)	40.–70. Lj.	Tumoren der Schwann-Zellen, anaplastische Form	I + III
Meningeom	parasagittal im Sinus-Durawinkel, von der Falx ausgehend, entlang der Hirnkonvexität, Olfaktoriusrinne, Tuberculum sellae, Keilbeinflügel, Kleinhirnbrückenwinkel, Foramen magnum, diffus (Meningeomatose)	14–18 %	w >> m (2 : 1)	40.–70. Lj.	endotheliomatös, fibroblastisch, psammomatös, angiomatös, hämangioblastisch, hämangiopericytisch, papillär, anaplastisch	I–III
Hypophysenadenom	Hypophyse (Ausbreitung nach parasellär, nach kaudal oder rostral)	10 %	abhängig vom sekretorischen Typ: Prolaktinom w >> m	20.–60. Lj.	Adenom des Hypophysenvorderlappens	I
Kraniopharyngeom	suprasellär, intrasellär, Einbruch in den Hypothalamus und 3. Ventrikel	etwa 2–3 %	m = w	10.–20. Lj. 2. Altersgipfel > 50. Lj.	epithelialer Tumor mit mesenchymalem Stoma, Zelldetritus, Cholesterinkristalle	I

- **häufigste Tumoren bei Kindern unter 2 Jahren:** primitiv-neuroektodermaler Tumor (PNET), anaplastisches Astrozytom, Glioblastom, Teratom, Plexuspapillom
- **häufigste Tumoren bei älteren Kindern:** Astrozytom, Kraniopharyngeom, Optikusgliom, Tumoren der Pinealisregion, Medulloblastom, primitiv-neuroektodermaler Tumor (PNET)

Die **klinische Symptomatik** der Hirntumoren ist sehr **variabel** (je nach Lokalisation des Tumors), häufig besteht jedoch eine **Hirndrucksymptomatik** (u. a. mit unspezifischen Kopfschmerzen, Übelkeit, morgendlichem Erbrechen, Sehstörungen und Schwindel) sowie fokalen Ausfallerscheinungen und epileptischen Anfällen.

Die **klinische Symptomatik** ist sehr variabel, häufig besteht jedoch eine **Hirndrucksymptomatik.**

Radiologische Diagnostik

Die **MRT** ist wegen der mittlerweile breiten Verfügbarkeit und der besonders hohen Nachweisrate von 97–99 % heute meist das primäre Untersuchungsverfahren. Sie hat besondere Vorteile bei kleineren Tumoren und vermag auch computertomografisch nicht nachweisbare isodense Tumoren noch kontrastreich darzustellen.

Radiologische Diagnostik

Die **MRT** ist heute das primäre Untersuchungsverfahren.

► **Merke.** Die Nachweisrate von kleineren Hirntumoren und Metastasen ist in der MRT höher als in der CT.

► **Merke.**

Die Ausdehnung des Tumors, seine Beziehung zu den benachbarten normalen Strukturen und das ggf. vorliegende Tumorödem werden durch die MRT besonders übersichtlich dargestellt. Dies resultiert aus dem hohen Weichteilkontrast des Verfahrens und der Möglichkeit der Abbildung in allen drei Raumebenen. Im Gegensatz zur CT treten in der hinteren Schädelgrube keine Artefakte auf.

Durch den hohen Weichteilkontrast können Ausdehnung, Beziehung zu benachbarten Strukturen und ggf. Tumorödem mit der MRT besonders gut dargestellt werden.

Durch die gemeinsame Anwendung von **CT, MRT und gelegentlich PET bzw. Angiografie** kann die **Artdiagnose eines Tumors** oft erheblich eingeengt werden. So zeigen rasch wachsende maligne Gliome typischerweise ausgedehnte Nekrosen und ein inhomogenes Bild mit unregelmäßiger KM-Aufnahme. In der Angiografie finden sich Tumorgefäße oder zumindest eine kapilläre Tumoranfärbung.

Durch die gemeinsame Anwendung von **CT, MRT und gelegentlich PET bzw. Angiografie** kann die **Artdiagnose eines Tumors** oft erheblich eingeengt werden.

Langsam wachsende, niedrig maligne Gliome lassen dagegen keine mikrovaskuläre Proliferation erkennen, bilden keine typischen Tumorgefäße aus und nehmen kein KM auf, zeigen aber in der T2w-Sequenz im MRT häufig eine Signalanhebung (= Ödem bzw. niedrigmaligne Tumoranteile). Oligodendrogliome haben häufig charakteristische Verkalkungen. Die Angiografie demonstriert bei niedrig malignen Tumoren nur die Folgen der raumfordernden Wirkung mit einer Gefäßverlagerung und Aufspreizung, ohne pathologische Gefäßanfärbung.

Die Vor- und Nachteile der einzelnen Verfahren sind in **Tab. B-9.5** zusammengestellt; in **Tab. B-9.6** sind die Indikationen aufgeführt.

Vor- und Nachteile s. **Tab. B-9.5**, Indikationen s. **Tab. B-9.6**.

B-9.5 Vorteile und Nachteile einzelner radiologischer Verfahren in der Diagnostik von Hirntumoren

	Vorteile	Nachteile
Röntgen-Schädel (s. S. 647)	▪ gute Darstellung von größeren Knochendestruktionen und größeren, kompakten Tumorverkalkungen ▪ Zeichen des chronisch gesteigerten Schädelinnendruckes (Impressiones digitatae, Exkavation der Sella)	▪ häufig negativ ▪ keine direkte Darstellung der Tumoren
CT	▪ erfasst werden etwa 95 % aller Tumoren ▪ hohe Sensitivität für Tumorverkalkungen und Tumoren mit Knochendestruktionen	▪ Artefakte in der hinteren Schädelgrube (Hounsfield-Balken) ▪ teilweise kontrastarme Tumorabgrenzung ▪ jodhaltiges KM erforderlich
MRT	▪ Nachweis aller Tumoren, die im CT erfasst werden und zusätzlich von sehr kleinen Tumoren (z. B. Hypophysenadenom, Neurinom) ▪ exakte Darstellung der Lokalisation und Ausdehnung ▪ gute Verträglichkeit der paramagnetischen KM	▪ schlechte Darstellung von Verkalkungen und Knochendestruktionen ▪ relativ teuer
SPECT/PET-CT	▪ Differenzierung zwischen Tumoren mit hohem und niedrigem Malignitätsgrad ▪ Differenzierung zwischen Tumorrezidiv und postradiären bzw. postoperativen Veränderungen	▪ zeitaufwändiges Verfahren ▪ wenig artdiagnostische Aussagekraft ▪ PET sehr teuer
Angiografie	▪ Darstellung größerer Tumoren direkt (durch Nachweis pathologischer Gefäße) oder indirekt (durch Gefäßverdrängungen) ▪ Artdiagnose manchmal möglich (z. B. Meningeome bevorzugt von Ästen der A. carotis externa versorgt) ▪ präoperative Embolisation	▪ invasives Verfahren ▪ wenig artdiagnostische Aussagekraft ▪ versagt bei kleinen Tumoren ▪ schwer wiegende neurologische Komplikationen möglich

B-9.6 Indikationen für die einzelnen radiologischen Verfahren

Röntgen-Schädel (s. S. 647)	■ bei größeren Knochendestruktionen (besser CT) ■ bei Meningeomen (besser CT)
CT	■ genereller Einsatz bei Tumorverdacht wegen der hohen Nachweisrate ■ zur artdiagnostischen Abklärung bei einzelnen Tumoren, z. B. Verkalkungen ■ bei allen Knochendestruktionen ■ zur Abklärung bei Verdacht auf Hirndruckzeichen ■ zur stereotaktischen Biopsieplanung/Neuronavigation
MRT	■ bei suspekter Klinik und negativem CT ■ zur genaueren Bestimmung der Tumorausdehnung ■ präoperativ wegen der Möglichkeit, Schichten in allen 3 Ebenen anfertigen zu können ■ zur artdiagnostischen Abklärung
SPECT/PET-CT	■ Ausschluss/Nachweis eines Tumorrezidivs ■ Grading eines Hirntumors ■ Abgrenzung Tumor versus andere Erkrankung
Angiografie	■ präoperativ zur Bestimmung der Gefäßversorgung eines Tumors (in Absprache mit dem Chirurgen) ■ präoperativ zur Embolisation

Astrozytom

Der **radiologische Befund** ist **abhängig vom Malignitätsgrad**.

► **Merke.**

Im Hinblick auf die Gesamtausdehnung des Tumors sowie den Nachweis der Raumforderung ist die **MRT der CT überlegen** (**Abb. B-9.1**). Bei einem Grad-III-Tumor findet sich ein inhomogenes Bild mit Umgebungsödem (**Abb. B-9.2**).

Astrozytom

Der **radiologische Befund** des Astrozytoms in der **CT** oder **MRT** ist **abhängig vom Malignitätsgrad.**

► **Merke.** Ein Astrozytom Grad II ist im CT homogen hypodens und im T2-gewichteten MRT-Bild hyperintens. Der Tumor ist aufgrund seines infiltrativen Charakters meist schlecht abgrenzbar, weist einen eher mäßigen raumfordernden Charakter auf und nimmt überwiegend im CT und MRT kein KM auf.

Im Hinblick auf die Gesamtausdehnung des Tumors sowie den Nachweis der Raumforderung ist die **MRT der CT überlegen** (**Abb. B-9.1**). Liegt ein Grad-III-Tumor vor (anaplastisches Astrozytom), findet sich eher ein inhomogenes Bild mit zum Teil kräftigem **Umgebungsödem** und einer zumeist deutlichen Raumforderung (**Abb. B-9.2**). Die vitalen Anteile des Tumors zeigen meist eine kräftige KM-Aufnahme. Vom Glioblastom (Astrozytom Grad IV) kann das Astrozytom Grad III nicht sicher differenziert werden. In der Angiografie zeigt das Astrozytom Grad II keine Tumoranfärbung, beim Grad-III-Tumor wird eine Darstellung des Tumorgefäßnetzes in der kapillären Phase gesehen.

B-9.1 Niedrig malignes Astrozytom, Grad II

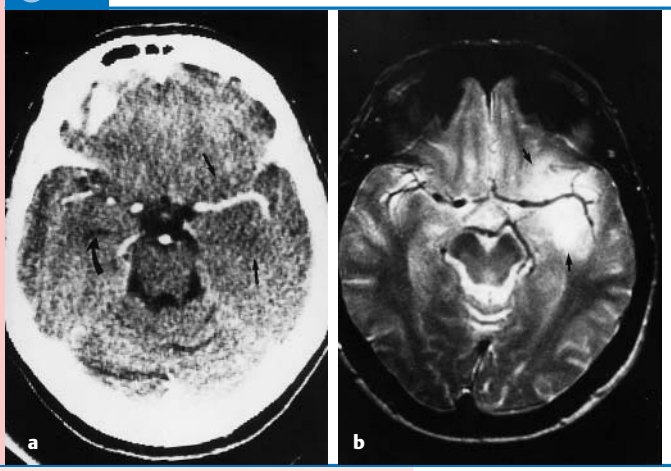

a **CT** nach i. v.-KM-Gabe: Diskrete Hypodensität links temporal (Pfeile). Das Unterhorn des linken Seitenventrikels ist nicht abgrenzbar, rechts ist es normal abgebildet (gebogener Pfeil).
b **MRT**-Bild des gleichen Patienten: Hyperintense Raumforderung mit homogenem Signalverhalten (Pfeil). Kontrastreiche Abgrenzung zum gesunden Gewebe.

B-9.2 Astrozytom, Grad III

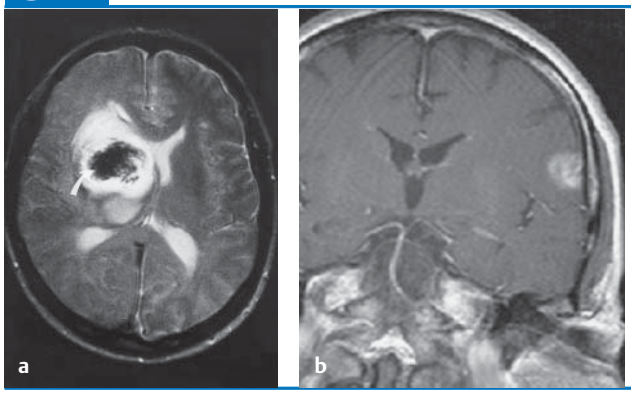

a T2-betontes MRT-Bild: Großer Tumor in Höhe des Vorderhorns rechts. Kompression des Vorderhorns sowie Mittellinienverlagerung nach links. Tumor und Umgebungsödem sind nicht sicher differenzierbar. Die zentrale Signalauslöschung ist Folge einer relativ frischen Einblutung in den Tumor (Pfeil).
b Nach Kontrastmittelgabe inhomogene Signalintensitätszunahme.

► Klinischer Fall. Ein 24-jähriger Patient bemerkte in den letzten Wochen eine leichte Schwäche im rechten Bein, die ihm besonders beim Treppensteigen auffiel. Außerdem blieb er beim Überschreiten von Bordsteinkanten häufig mit dem rechten Fuß „hängen". Sein Hausarzt hatte zunächst unter der Annahme eines Bandscheibenvorfalls eine CT der LWS veranlasst. Diese ergab einen negativen Befund. Da sich die Beschwerden nicht zurückbildeten, erfolgte eine neurologische Konsiliaruntersuchung, bei der sich der Verdacht auf eine zentrale Parese ergab. Die daraufhin durchgeführte CT des Gehirns wies einen Tumor nach (**Abb. B-9.1**). Mithilfe einer Gewebeprobe konnte ein Astrozytom Grad II festgestellt werden.

► Klinischer Fall.

Glioblastoma multiforme

Es handelt sich um einen **rasch wachsenden, hochmalignen Tumor**, der zu **ausgedehnten Nekrosen, Einblutungen** und einer deutlichen Raumforderung neigt, die zudem durch ein breites Umgebungsödem noch verstärkt wird.
In **CT und MRT** ist das Glioblastom durch **deutliche Inhomogenitäten** (Nekrose, Blutung, Ödem) gekennzeichnet, in den vitalen Tumoranteilen findet sich ein **kräftiges KM-Enhancement,** durch das der Tumor oft erst abgrenzbar wird (**Abb. B-9.3**). Recht typisch ist auch die **girlanden- bzw. ringförmige KM-Aufnahme**. In CT und MRT ist das Glioblastom nicht sicher von einem anaplastischen Astrozytom oder Oligodendrogliom Grad III zu unterscheiden.
Angiografisch ist eine ausgeprägte Hypervaskularisation mit sinusoidalen Gefäßektasien und arteriovenösen Kurzschlüssen erkennbar, was bei weitgehender Tumornekrose allerdings fehlen kann.

Glioblastoma multiforme

Es handelt sich um einen **rasch wachsenden, hochmalignen Tumor mit ausgedehnten Nekrosen** und **Einblutungen.** In CT und MRT ist das Glioblastom durch **deutliche Inhomogenitäten** gekennzeichnet. In vitalen Tumoranteilen findet sich ein **kräftiges KM-Enhancement** (**Abb. B-9.3**). Typisch ist auch die **girlanden- bzw. ringförmige KM-Aufnahme.**

Angiografisch ist eine ausgeprägte Hypervaskularisation erkennbar.

B-9.3 Glioblastom mit Sitz im Balken (sog. Schmetterlingsgliom)

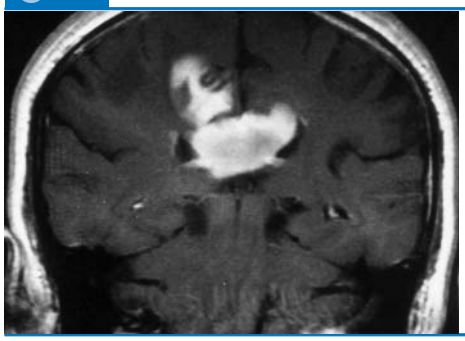

Im **frontalen MRT**-Schnitt nach Gadolinium-DTPA i. v. relativ homogene und kräftige KM-Aufnahme der vitalen Tumoranteile. Deutliche Verlagerung der Seitenventrikel. Das Umgebungsödem ist in dieser T1-betonten Aufnahme nicht klar zu erkennen (nach KM-Gabe).

B-9.3

Oligodendrogliom

Im CT handelt es sich zumeist um einen schlecht abgrenzbaren Tumor, dessen nicht verkalkte Anteile überwiegend hypodens, seltener isodens erscheinen. Allerdings weisen die Oligodendrogliome in etwa zwei Drittel der Fälle charakteristische, zumeist ausgedehnte **schollige Verkalkungen** auf (**Abb. B-9.4**), die computertomografisch als hyperdense Bezirke imponieren. Im CT lassen sich die Verkalkungen besser als im MRT nachweisen. Unverkalkte Oligodendrogliome sind von anderen Gliomen in **CT** oder **MRT** nicht zu unterscheiden. Im MRT handelt es sich um Tumoren, die im T1-gewichteten Bild hypointens, im T2-gewichteten deutlich hyperintens erschei-

Oligodendrogliom

In der CT weisen Oligodendrogliome nicht selten **schollige Verkalkungen** auf (**Abb. B-9.4**). Unverkalkte Oligodendrogliome sind von anderen Gliomen in **CT** oder **MRT** nicht zu unterscheiden. **Angiografisch** kann ein „Tumorblush" erkennbar sein.

B-9.4 Verkalktes Oligodendrogliom Grad II

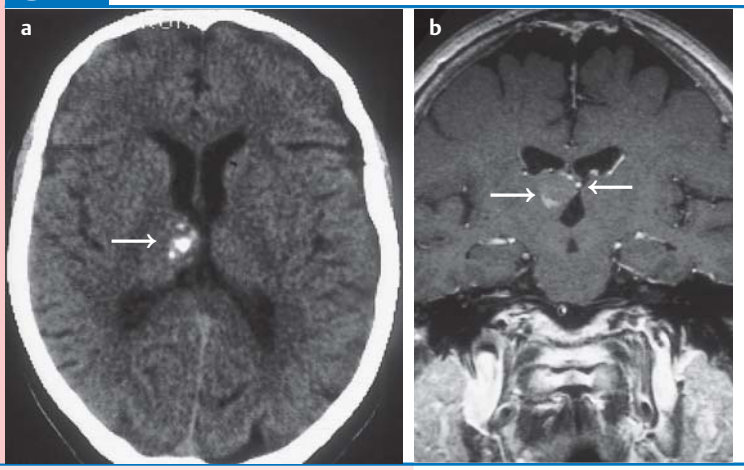

a CT: Der Tumor ist als Auftreibung des rechten Thalamus mit grobscholligen Verkalkungen zu erkennen (Pfeil).
b MRT (T1w nach KM-Gabe): Der Tumor (Pfeil) im rechten Thalamus nimmt kein KM auf. Die kleine hyperintense Struktur entspricht am ehesten einer Signalveränderung durch Kalk.

nen, wobei Signalabweichungen durch Verkalkungen bedingt sein können. Das Umgebungsödem ist zumeist gering. Oligodendrogliome niedrigen Malignitätsgrads (Grad II) nehmen kein KM auf, anaplastische Oligodendrogliome (Grad III) typischerweise immer.

Angiografisch handelt es sich um gefäßarme Tumoren. In der kapillären Phase, also der Phase mit einem KM-Enhancement der Kapillaren, kann ein „Tumorblush" (zarte, homogene KM-Aufnahme) erkennbar sein.

Ependymom

Das Ependymom zeigt in der nativen **CT** häufig nur eine leicht erhöhte Dichte. In der **MRT** zeigt sich nach KM-Gabe ein mäßiges, inhomogenes Enhancement (**Abb. B-9.5**). Die **Angiografie** ist meist negativ.

Ependymom

Das Ependymom findet sich überwiegend am **Boden des 4. Ventrikels** mit verdrängendem (seltener infiltrativem) Wachstum und Ausbreitung durch die Formina. Der Tumor zeigt in der nativen **CT** häufig nur eine leicht erhöhte Dichte. Bei bis zu 50 % finden sich Kalkeinlagerungen und größere zystische Anteile. In der **MRT** ist, wie bei der Mehrzahl der Hirntumoren, eine niedrige Signalintensität im T1- und eine hohe Signalintensität im T2-gewichteten Bild erkennbar. Die vitalen Tumoranteile zeigen nach KM-Injektion ein mäßiges und inhomogenes Enhancement (**Abb. B-9.5**). Die Ergebnisse der **Angiografie** sind sehr variabel.

B-9.5 Ependymom des 4. Ventrikels (MRT)

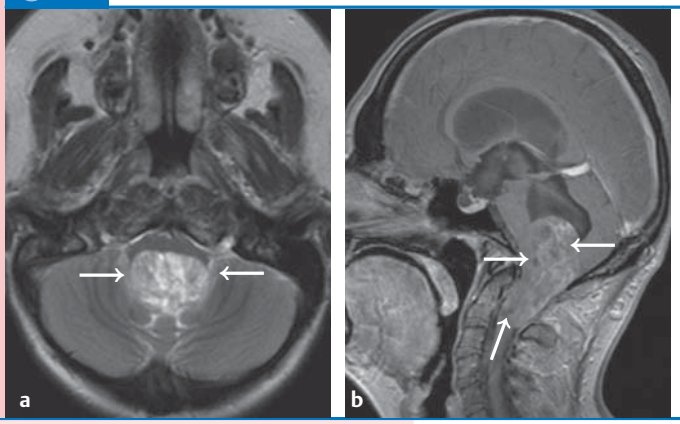

a Transversales **T2**-gewichtetes MRT: Der Tumor zeigt eine deutliche Signalanhebung (Pfeile). Aufgrund des raumfordernden Effektes fällt eine deutliche Kompression des Pons auf.
b Sagittles **T1**-gewichtetes MRT: Der Tumor nimmt nur schwach und inhomogen Kontrastmittel auf. Er setzt sich über das Foramen Magendii nach kaudal in den Spinalkanal fort (Pfeile).

Medulloblastom

Das Medulloblastom ist meist in der **hinteren Schädelgrube** lokalisiert. Der Tumor dehnt sich typischerweise nach **intraventrikulär** in der Mittellinie aus. Es In der nativen **CT** ist es **hyperdens**. In der kontrastverstärkten **CT** oder **MRT** ist ein deutliches Enhancement feststellbar (**Abb. B-9.6**).

Medulloblastom

Das Medulloblastom ist meist in der **hinteren Schädelgrube** lokalisiert und breitet sich vom Dach des 4. Ventrikels nach **intraventrikulär** in der Mittellinie aus. Der Tumor kann dabei aus der Mittellinie bis in den Kleinhirn-Brückenwinkel vorwachsen. Das Medulloblastom findet sich nur ausnahmsweise supratentoriell. In der nativen **CT** ist das Medulloblastom häufig **hyperdens.** Blutungen und Nekrosen können zu einem inhomogenen Bild führen. In der kontrastverstärkten **CT oder MRT** ist ein deutliches Enhancement feststellbar (**Abb. B-9.6**), ggf. kann eine meningeale Aussaat dargestellt werden.

B-9.6 Medulloblastom (MRT)

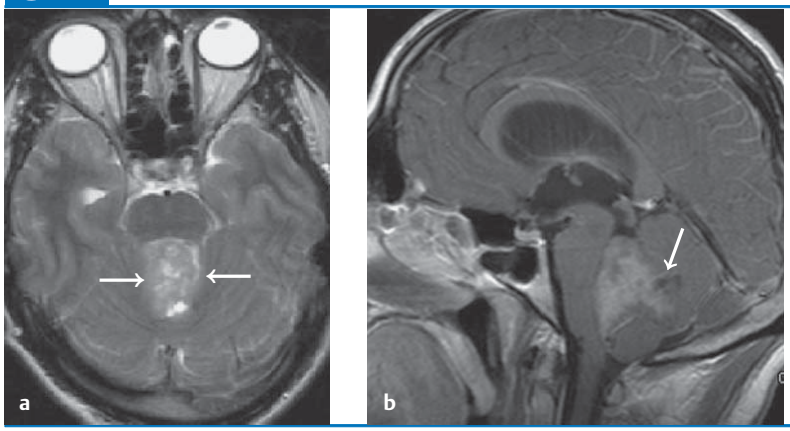

a Transversales **T2**-gewichtetes MRT: Intraventrikulär ist eine Raumforderung nachweisbar, die gegenüber dem angrenzenden Hirngewebe hyperintens ist (Pfeile). Umschriebene kleinfleckige, stark signalintense Nekrosen im Zentrum des Tumors.
b Sagittles **T1**-gewichtetes MRT: Nach KM-Gabe findet sich eine kräftige, etwas inhomogene Reaktion des Tumors. Die Wachstumsrichtung ist vom Dach des 4. Ventrikels (Pfeil) ausgehend nach intraventrikulär, vorherrschend nach kranial.

Neurinom

Der wichtigste Tumor aus dieser Gruppe ist das **Akustikusneurinom** (VIII. Hirnnerv) mit Sitz im **Kleinhirnbrückenwinkel bzw. intrameatal.**
Neurinome sind meist homogen und zeigen ein **intensives KM-Enhancement.** Durch ausgedehnte Nekrosen kann ein zystisches Bild entstehen. Mithilfe der **MRT** können auch kleine innerhalb des Meatus acusticus internus gelegene Neurinome als intensiv KM aufnehmende Knoten dargestellt werden (**Abb. B-9.7**).

Neurinom

Das **Akustikusneurinom** sitzt im **Kleinhirnbrückenwinkel bzw. intrameatal.** Neurinome zeigen ein **intensives KM-Enhancement.** Mit der **MRT** können auch kleine Neurinome innerhalb des Meatus acusticus internus dargestellt werden (**Abb. B-9.7**).

B-9.7 Radiologische Befunde bei Akustikusneurinom

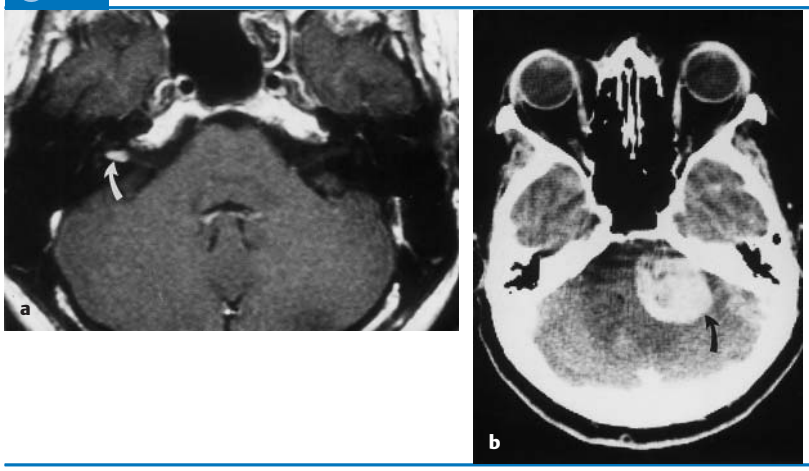

a **MRT** transversal nach KM-Gabe: Intrameatales Akustikusneurinom rechts: Die nach KM-Applikation angefertigte T1-gewichtete Aufnahme zeigt ein Enhancement des im inneren Gehörgang gelegenen Tumors (Pfeil). Unauffälliger N. vestibulocochlearis auf der linken Seite (nach KM-Gabe).
b **CT** nach KM-Gabe: Großes extrameatales Akustikusneurinom links; ca. 3,5 cm großer Tumor im Kleinhirnbrückenwinkel links, der weitgehend homogen KM aufnimmt (Pfeil). Die große Raumforderung hat einen Verschluss des 4. Ventrikels mit konsekutivem Hydrozephalus verursacht (hier nicht dargestellt).

Meningeom

Meningeome können in den angrenzenden Schädelknochen einwachsen und/oder zu einer reaktiven Knochenneubildung mit Verdickung des Knochens führen. Durchwächst das Meningeom die Schädelkalotte, zeigen sich auf der **Röntgenaufnahme des Schädels** häufig typische spiculaartige reaktive Knochenneubildungen.

► **Merke.** Eine knöcherne Verdichtung des Schädels auf der Röntgenaufnahme kann auf ein Meningeom hinweisen und muss durch CT oder MRT abgeklärt werden.

Darüber hinaus finden sich manchmal auf der Schädel-Übersichtsaufnahme erweiterte Gefäßkanäle als Ausdruck betonter Venen, was Hinweis auf die starke Vaskularisation des Meningeoms ist.
Etwa 75 % der Meningeome sind in der **CT** hyperdens gegenüber dem Hirngewebe. Bei 20–50 % finden sich dichte Verkalkungen.
In der **CT und MRT** ist eine intensive KM-Anreicherung charakteristisch (**Abb. B-9.8**), die in der CT durch **Verkalkungen** verdeckt sein kann. In der nativen T1- und T2-gewichteten **MRT** sind Meningeome meist **isointens**, sodass sie oft erst im KM-Scan eindeutig identifiziert werden können. Ein Umgebungsödem ist erst dann zu beobach-

Meningeom

Meningeome können in den Schädelknochen einwachsen. Dann zeigen sich auf der **Röntgenaufnahme** spiculaartige Knochenneubildungen.

► **Merke.**

Häufig sind Meningeome in der **CT** hyperdens. In der **CT und MRT** ist eine intensive KM-Anreicherung charakteristisch (**Abb. B-9.8**), die in der CT durch **Verkalkungen** verdeckt sein kann. In der nativen T1- und T2-gewichteten **MRT** sind Meningeome meist **isointens.**

B-9.8 Rezidiv eines ausgedehnten Falx-Meningeoms

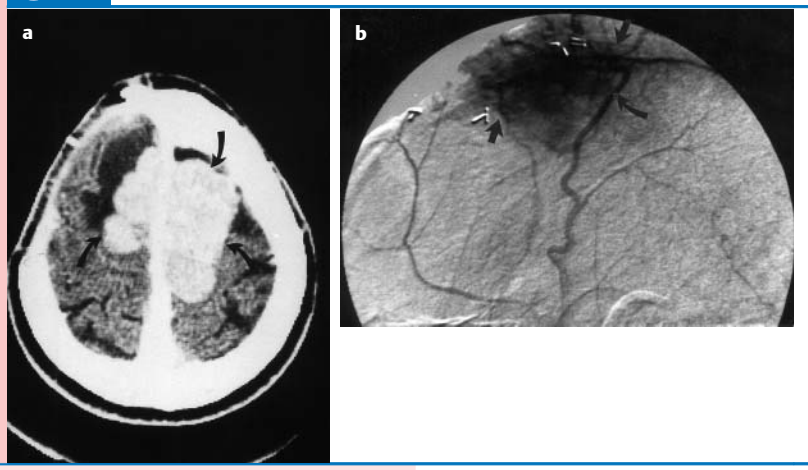

a CT-Bild nach KM-Gabe: Homogen anreichernder Tumor mit scharfer Randbegrenzung beidseits der Falx (Pfeile). Rechts frontal Trepanationsdefekt bei Z. n. vorausgegangener Meningeomoperation.
b Angiografie (A. carotis ext.): Kräftige Tumoranfärbung, sodass die Ausbreitung des Tumors gut abgrenzbar ist (Pfeile). Selektive Versorgung des Tumors über die A. meningea media (gebogener Pfeil).

B-9.9 Meningeom rechts frontal

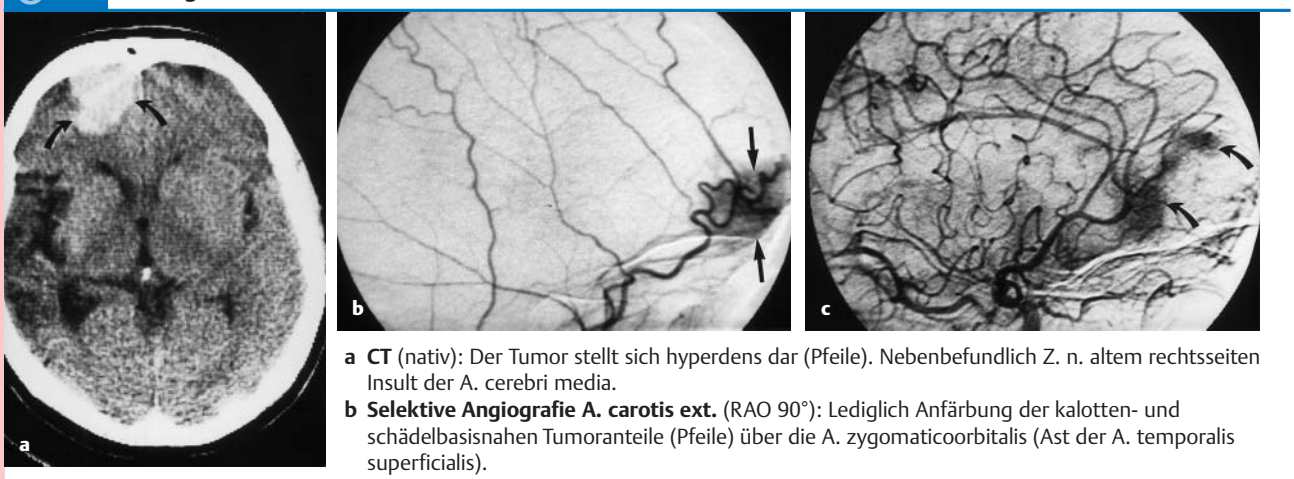

a CT (nativ): Der Tumor stellt sich hyperdens dar (Pfeile). Nebenbefundlich Z. n. altem rechtsseiten Insult der A. cerebri media.
b Selektive Angiografie A. carotis ext. (RAO 90°): Lediglich Anfärbung der kalotten- und schädelbasisnahen Tumoranteile (Pfeile) über die A. zygomaticoorbitalis (Ast der A. temporalis superficialis).
c Selektive Angiografie A. carotis int.: Anfärbung der übrigen Tumoranteile (Pfeile). Die Versorgung erfolgt durch Äste der A. cerebri ant. und die A. meningea ant. (Abgang aus der A. ophthalmica).

In der **Angiografie** stellen sich Meningeome meist deutlich **hypervaskularisiert** dar. Sie werden über Äste der A. carotis externa und interna versorgt (**Abb. B-9.8**, **Abb. B-9.9**).

ten, wenn die Tumoren Kontakt zur weißen Hirnsubstanz finden. Dies ist der Fall, wenn die langsam wachsenden Tumoren eine Druckatrophie oder Nekrose der angrenzenden Hirnrinde verursacht haben. Auch bei den höhergradigen Meningeomen findet sich gehäuft ein bisweilen großes Umgebungsödem.
In der **Angiografie** stellen sich Meningeome meist deutlich **hypervaskularisiert** dar. Abhängig von ihrer Lokalisation werden die meisten Meningeome ausschließlich oder teilweise über Äste der A. carotis externa versorgt (z. B. Falx- und Konvexitätsmeningeome). Dadurch ist das Meningeom oft eindeutig zu charakterisieren (**Abb. B-9.8**). Bei Frontobasistumoren ist meist eine gemischte Versorgung feststellbar (**Abb. B-9.9**). Meningeome des Sinus cavernosus und intraventrikuläre Meningeome können auch ausschließlich von der A. carotis interna aus vaskularisiert sein. Typisch ist eine kräftige Tumorvaskularisation, die sternförmig in die Peripherie verläuft. Um den intraoperativen Blutverlust zu verringern, ist eine präoperative superselektive Embolisationsbehandlung im Rahmen der Angiografie sinnvoll.

Hypophysenadenom

Tumoren < 10 mm werden als **Mikroadenome**, größere als **Makroadenome** bezeichnet. 25 % sind hormoninaktiv.

Hypophysenadenom

Tumoren, die kleiner als 10 mm sind, werden als **Mikroadenome**, die größeren als **Makroadenome** bezeichnet. Ca. 25 % aller Hypophysenadenome sind hormoninaktiv. Zu den hormonaktiven Tumoren zählen das Prolaktinom (40–50 % aller Hypophysenadenome), das STH- (15–20 %), ACTH- (ca. 5 %), TSH- und LH-/FSH- (zusammen 1–2 %) produzierende Adenom.

B-9.10 Hypophysenadenom (MRT)

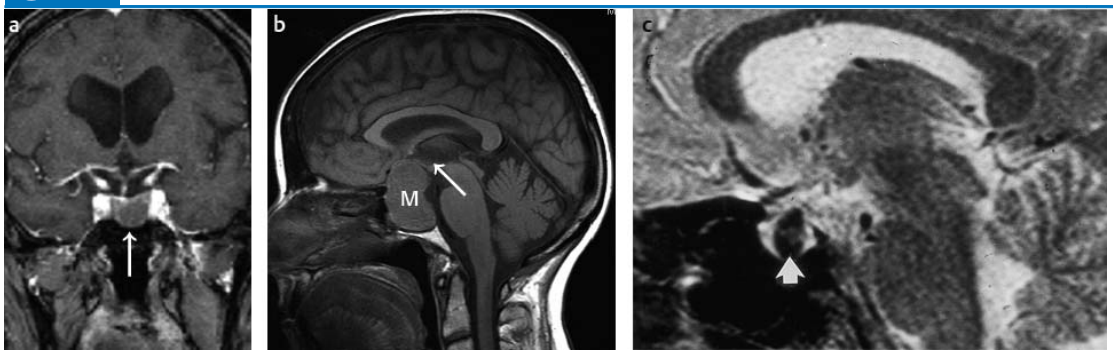

a Koronarer Schnitt nach Kontrastmittelgabe in Hypophysenhöhe mit Darstellung eines Makroadenoms (Pfeil), das sich bis in den Sinus sphenoidalis ausbreitet.
b Sagittalschnitt eines Makroadenoms (M). Gut zu erkennen ist die Kompression des Chiasma opticum (Pfeil).
c Patientin mit Tumoreinblutung. Im sagittalen T2-betonten Schnitt stellt sich die Einblutung aufgrund des paramagnetischen Effektes der Hämoglobinabbauprodukte dunkel (hypointens) dar (Pfeil).

Auf der **Röntgenaufnahme des Schädels** kann der Tumor eine Doppelkontur der Sella verursachen sowie eine Kaudalverlagerung des Sellabodens, eine Ausdünnung des Dorsum sellae oder eine weitgehende Destruktion der knöchernen Konturen bewirken.

Auf der **Röntgenaufnahme des Schädels** kann der Tumor eine Doppelkontur der Sella verursachen.

► Merke. Zur genauen morphologischen Beurteilung des Hypophysenadenoms ist die **MRT heute Methode der Wahl**. Die Untersuchung erfolgt in der koronaren und sagittalen Bildebene vor und nach KM-Injektion; ggf. ist eine dynamsiche KM-Gabe vorteilhaft.

► Merke.

Bei kleinen Tumoren stehen die **indirekten Zeichen** der Raumforderung im Vordergrund:

- Verlagerung des Hypophysenstiels zur kontralateralen Seite
- lokale Impression des Sellabodens und Anhebung des Diaphragma sellae
- im kontrastverstärkten Bild zeigt sich auf den frühen Aufnahmen oft eine verminderte KM-Aufnahme des Tumors, auf Spätaufnahmen eine erhöhte Signalintensität (verminderter Auswascheffekt).

Beim Makroadenom ist die supra- und intraselläre Raumforderung deutlicher ausgeprägt. Dabei findet sich nicht selten auch eine Absenkung des Sellabodens mit einer Tumorausbreitung in den Sinus sphenoidalis. Besonders bedeutsam für die Planung der Operation ist das Einwachsen in den Sinus cavernosus und die Kompression des Chiasma opticum. Vor allem während der Schwangerschaft kann es zu akuten Einblutungen in die Hypophyse kommen, was mit dramatischen Visusstörungen und Kopfschmerzen einhergehen kann (**Abb. B-9.10**).

Bei kleinen Tumoren finden sich **indirekte Zeichen** der Raumforderung:

- Verlagerung des Hypophysenstiels zur kontralateralen Seite
- lokale Impression des Sellabodens und Anhebung des Diaphragma sellae
- verminderte KM-Aufnahme.

Beim Makroadenom ist die Raumforderung deutlicher ausgeprägt. Vor allem während der Schwangerschaft kann es zu akuten Einblutungen in die Hypophyse kommen (**Abb. B-9.10**).

Metastasen

► Merke. Hirnmetastasen treten am häufigsten bei **Bronchial**- und **Mammakarzinom** sowie beim **malignen Melanom** auf.

Metastasen

► Merke.

Die **Großhirnhemisphären** sind bevorzugt betroffen (v. a. subkortikale Lage), aber auch in allen anderen Hirnabschnitten können sich Metastasen ansiedeln (**Abb. B-9.11**). Sie können wenige Millimeter bis mehrere Zentimeter groß sein. Charakteristisch ist ein **ausgeprägtes Umgebungsödem**, das häufig bereits bei kleinen Metastasen vorzufinden ist.

Die **Großhirnhemisphären** sind bevorzugt betroffen (**Abb. B-9.11**). Charakteristisch ist ein **ausgeprägtes Umgebungsödem**.

► Merke. Charakteristisch für Hirnmetastasen ist ihr multiples Auftreten, die runde Form, eine intensive KM-Aufnahme und ein ausgeprägtes Umgebungsödem (**Abb. B-9.12**).

► Merke.

Größere Metastasen neigen zur zentralen Nekrotisierung. In diesen Fällen ist die KM-Aufnahme ringförmig, was sich entsprechend in der Bildgebung wiederfindet.

Größere Metastasen neigen zur zentralen Nekrotisierung mit ringförmiger KM-Aufnahme.

B-9.11

B-9.11 Lokalisation und relative Häufigkeit der Muttergeschwülste von Hirnmetastasen



B-9.12 Hirnmetastasen (MRT)

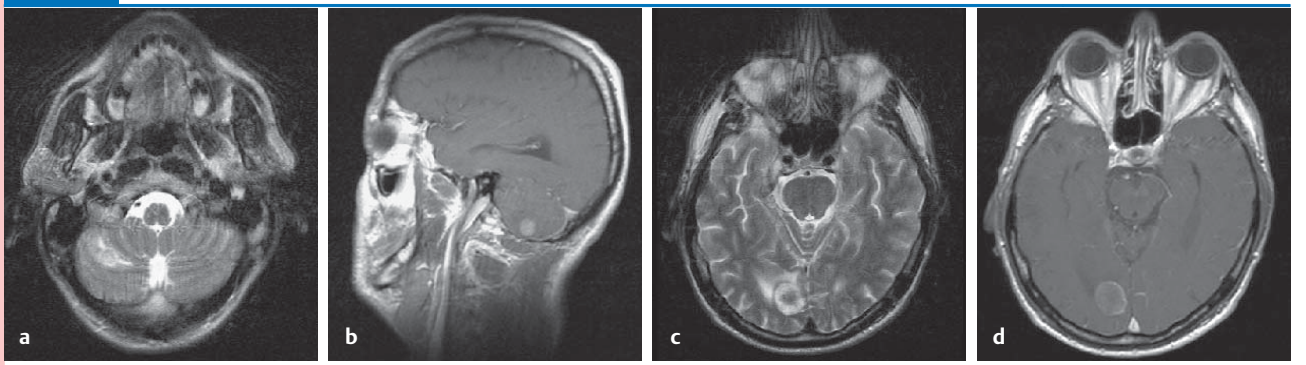

Patient mit metastasierendem Kolonkarzinom: Die Abbildungen **a** und **b** zeigen eine rechtsseitig gelegene Kleinhirnmetastase, die Abbildungen **c** und **d** eine rechts okzipital vorliegende Metastase. Bei den Aufnahmen **a** und **c** handelt es sich jeweils um T2-gewichtete Aufnahmen, auf denen die Metastase hyperintens zur Abbildung kommt, dabei umgeben von einem Ödem, die Abbildungen **b** und **d** sind nach KM-Gabe aufgenommen worden. Die kleinere Metastase im Kleinhirn weist eine homogene komplette KM-Aufnahme auf, die größere okzipital gelegene dagegen nur ein ringförmiges Enhancement.

Die höchste Sensitivität besitzt das **kontrastverstärkte MRT** (**Abb. B-9.13**).

Die höchste Sensitivität für den Nachweis von Hirnmetastasen besitzt das **kontrastverstärkte MRT**, mit dem auch sehr kleine Metastasen dargestellt werden können (**Abb. B-9.13**). Eine erhöhte KM-Dosis kann dabei kleine Metastasen besser darstellen. Deshalb hat sich die Applikation einer doppelten bzw. dreifachen Dosis bewährt. Grundsätzlich gelten Metastasen jedoch als das Chamäleon unter den Hirntumoren, da sie sehr verschieden aussehen können. Metastasen eines Melanoms zeigen in der MRT ein besonderes Signalverhalten mit einer starken Signalabsenkung in Gradienten-Echo-Sequenzen, was die Folge einer Melanin-bedingten Suszeptibilitätsreaktion darstellt (**Abb. B-9.14**).

B-9.13 Kleine Metastasen rechts und links hochparietal

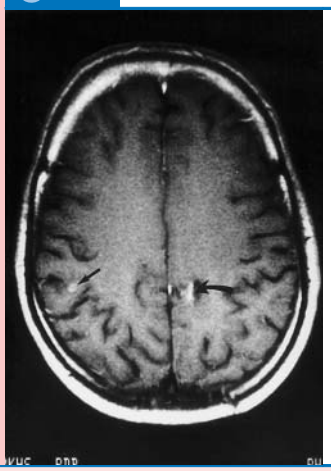

MRT nach Gadolinium-DTPA i. v.: Wenige Millimeter große Metastase (gerader Pfeil) eines Bronchialkarzinoms rechts mit zirkulärer KM-Aufnahme. Ein weiterer Herd stellt sich links dar (gebogener Pfeil).

B-9.14 Hirnmetastasen eines Melanoms

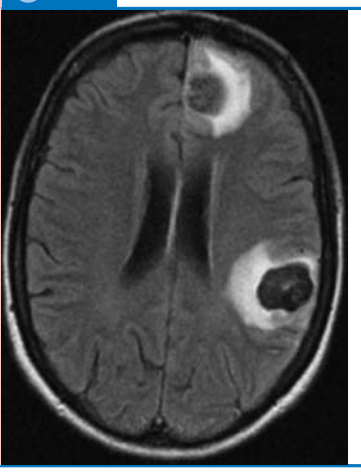

MRT (FLAIR-Sequenz) mit Nachweis von 2 Metastasen linkshirnig, die sich aufgrund von Suszeptibilitätseffekten nahezu völlig schwarz darstellen. Deutliches randständiges Ödem.

► Klinischer Fall. Ein 42-jähriger Patient kommt mit Thorax-Röntgenaufnahmen in die Klinik, die den Verdacht auf das Vorliegen eines Bronchialkarzinoms nahelegen. Dieses wird auch bronchoskopisch bestätigt. In der zerebralen MRT ist eine klinisch asymptomatische größere Kleinhirnmetastase zu erkennen. Der Patient entschließt sich nach Ausschluss weiterer Metastasen zur Pneumonektomie und Entfernung der Kleinhirnmetastase mit anschließender Nachbestrahlung. Sechs Monate später zeigen sich zwei weitere Metastasen hochparietal rechts und links (**Abb. B-9.13**). Zunächst wird abgewartet. Als sich jedoch eine rasche Progredienz erkennen lässt, wird eine erneute Metastasenoperation vorgenommen. Ein Jahr später ist der Patient nach diesem Eingriff rezidiv- und metastasenfrei.

► Klinischer Fall.

9.3.2 Demenzielle Erkrankungen

9.3.2 Demenzielle Erkrankungen

► Definition. Bei der Demenz handelt es sich um eine progrediente Funktionsstörung des Gehirns mit intellektuellem Abbau, einer Reduktion der Merkfähigkeit, Störungen des Denkens und Kritikvermögens sowie des sozialen Verhaltens mit Wesensveränderung.

► Definition.

Ätiologie: Eine Fülle von traumatischen, entzündlichen, toxisch-metabolischen und Stoffwechselerkrankungen münden letztlich häufig in einer Demenz. Die häufigsten und charakteristischen Formen der Demenz sind:
- vaskuläre Demenz (s. S. 570)
- degenerative Demenz (s. S. 572)
- Demenz bei Normaldruck-Hydrozephalus (s. S. 572)
- alkoholtoxische Formen der Demenz (s. S. 573)
- Chorea Huntington (s. S. 574).

Ätiologie: Erkrankungen verschiedenster Genese können in eine Demenz münden. Die häufigsten Formen sind:
- vaskuläre Demenz
- degenerative Demenz
- Demenz bei Normaldruck-Hydrozephalus
- alkoholtoxische Demenz
- Chorea Huntington.

Klinik: Die klinische Symptomatik ist abhängig vom Demenztyp. **Kernsymptome** sind Störungen von Merkfähigkeit, vor allem des Kurzzeitgedächtnisses, Konzentration, Urteilsvermögen und Persönlichkeit.

Klinik: Störungen von Merkfähigkeit, Gedächtnis, Konzentration, Urteilsvermögen und Persönlichkeit.

Diagnostisches Vorgehen:

Diagnostisches Vorgehen:

► Merke. Mit bildgebenden Verfahren allein können die demenziellen Erkrankungen häufig nicht diagnostiziert und voneinander abgegrenzt werden. Dies gilt v. a. für frühe Manifestationen einer Demenz. Hier müssen auch die Ergebnisse anderer Verfahren (wie psychologische Testverfahren) besonders beachtet werden. Hilfreich sind auch nuklearmedizinische Verfahren, die über Störungen des Stoffwechsels Hinweise erlauben. Bildgebende Untersuchungen, wie CT und MRT, werden v. a. zum Ausschluss anderer zerebraler Prozesse, z. B. von Tumoren und Metastasen und für die Differenzierung vaskulär bedingter, metabolisch oder degenerativ bedingter Demenzformen eingesetzt. Die Frühdiagnose ist besonders wichtig, da in diesem Stadium noch begrenzte therapeutische Möglichkeiten bestehen, die den Verlauf der Krankheit günstig beeinflussen können. Der Normaldruck-Hydrozephalus lässt sich durch eine ventrikuloperitoneale (oder atriale) Shuntanlage günstig beeinflussen und somit auch die demenzielle Entwicklung stoppen.

► Merke.

Bei einer **Atrophie des Gehirns** müssen **physiologisch** ablaufende Alterungsprozesse von **pathologischen** Hirnatrophien unterschiedlichster Ätiologie unterschieden werden. Für die Auswertung der bildgebenden Verfahren ist eine exakte mathematisierende Betrachtungsform ungeeignet. Der Untersucher ist auf seine Erfahrung und die **Einbeziehung anamnestischer wie klinischer Daten** angewiesen. Die Diagnose erfolgt von daher mit einer gewissen Bandbreite und zumeist nicht exakt festlegend. Hilfreich sind folgende Kenntnisse:

Bei einer **Atrophie des Gehirns** müssen **physiologisch** ablaufende Alterungsprozesse von **pathologischen** Hirnatrophien unterschieden werden. Dazu müssen **anamnestische und klinische Daten einbezogen** werden.

Altersphysiologischer Hirnabbau:
- gleichmäßiger, diffuser Rückgang des Hirngewebes, dabei etwas supratentoriell betont
- Ab einem Alter von über 50 Jahren kleinherdige Signalalterationen in der MRT, **vorwiegend im frontalen peri- und paraventrikulären Marklager**, im **Centrum semiovale und subkortikal.** Sie zeigen eine hohe Signalintensität im protonen- und T2-gewichteten Bild. Die T1-gewichteten Aufnahmen zeigen kein Korrelat.

Altersphysiologischer Hirnabbau:
- gleichmäßiger, diffuser Rückgang des Hirngewebes
- ab 50 Jahren kleinherdige Signalalterationen in der MRT, **im periventrikulären Marklager, im Centrum semiovale und subkortikal.**

Diese Herde sind gut abgrenzbar, immer klein, rundlich, nicht konfluierend und zahlenmäßig gering. Sie sind nicht pathologisch und von krankheitsrelevanten Signalveränderungen abzugrenzen (Mikroangiopathie, MS).

Pathologischer Hirnabbau:
- diffus das Altersmaß überschreitend
- kortikal oder subkortikal betont
- fokal betonte Substanzdefekte
- ausgeprägte Signalveränderungen in der MRT
- deutliche signalintense Polkappen im MRT
- diffuse Signalanhebung des Marklagers beider Hemisphären.

Pathologischer Hirnabbau:
- diffus das Altersmaß überschreitend
- kortikal oder subkortikal betont, sodass ein Missverhältnis zwischen der Weite der inneren und äußeren Liquorräume besteht
- im Einzelfall stark fokal betonte Substanzdefekte (z. B. mediobasaler Temporallappen, fronto-temporal)
- ausgeprägtere Signalveränderungen in der MRT, wobei großflächige, konfluierende Herde in peri- oder paraventrikulärer Lage vorgefunden werden
- zum Teil deutliche signalintense Polkappen im MRT
- sog. „dirty white matter disease“, was eine diffuse Signalanhebung des Marklagers beider Großhirnhemisphären bedeutet.

Radiologische Diagnostik: In der Diagnostik demenzieller Erkrankungen bietet die **MRT Vorteile gegenüber dem CT**, weil mit ihr Aufnahmen in den drei Raumebenen erstellt werden können.

Radiologische Diagnostik: In der Diagnostik demenzieller Erkrankungen bietet die **MRT Vorteile gegenüber dem CT**. Zum einen lassen sich Marklagerveränderungen, wie sie für die vaskulären Formen der Demenz typisch sind, wesentlich besser erfassen. Zum anderen bietet die Möglichkeit, Aufnahmen in den 3 Raumebenen zu erstellen, weitere Vorteile. So ist die Mitbetrachtung des Balkens und die entsprechende Analyse von Atrophien des Balkens für die Einordnung einer demenziellen Form des Hirnabbaus wichtig, zum anderen lassen sich genauere Analysen beim Normal-Druck-Hydrozephalus vornehmen, wo eine exakte Beurteilung des Bodens des 3. Ventrikels einschließlich infundibulärer Anteile ebenso wie des Aquädukts wichtig sind.

► Exkurs.

► Exkurs. **Pathophysiologie morphologischer Veränderungen in der MRT** (T2-gewichtete Aufnahmen):
- **Kleine umschriebene rundliche signalintense Herde** innerhalb des Marklagers oder der Stammganglien in der T2-gewichteten MRT: vaskulär bedingte kleine Narbenbildungen der Endstromgefäße und/oder erweiterte Virchow-Robin-Räume. Die Differenzierung gelingt aufgrund der jeweils unterschiedlichen Lage der Herde sowie durch Anwendung von FLAIR-Sequenzen und T1-gewichteten Aufnahmen.
- **Größere** bis zu 1 cm messende **rundliche Signalanhebungen** in der T2-Wichtung bei gleichzeitiger leichter Signalabsenkung in der T1-Wichtung: alte lakunäre Infarktzonen.
- Häufig **längliche** unterschiedlich große multiple **periventrikuläre und juxtakortikale Herde suptratentoriell sowie infratentoriell:** am ehesten chronisch-entzündliche Demyelinisierungsherde (MS).
- **Ausgedehnte konfluierende Signalanhebungen:** postinfarzielle Gliose im Sinne von alten Infarkten auf Basis einer Ischämie, differenzialdiagnostisch posttraumatische Gliose.
- **Hyperintense Polkappen und signalintense periventrikuläre Saumbildung:** Subependymale Gliose mit Demyeliniserung und/oder periventrikuläre Wasseransammlung, z. B. bei Normdruck-Hydrozephalus.

Die Bedeutung der gliomatösen Marklagerveränderungen liegt darin, dass sie mitunter mit einer Unterbrechung von Schaltkreisen einhergehen, die kortikale und subkortikale Areale miteinander verbinden. Dies führt je nach Ausmaß zu deutlichen kognitiven Beeinträchtigungen, zum Beispiel zu einer signifikanten Verlangsamung kognitiver Funktionen und zur Beeinträchtigung assoziativer Fähigkeiten.

- **vaskuläre Demenz:**

Zu unterscheiden ist die kortikale **Multiinfarktdemenz** und die **subkortikale arteriosklerotische Enzephalopathie.**

– **Multiinfarktdemenz:** In **CT und MRT** zeigt sich eine **Hirnatrophie.** Typisch sind multiple kortikale Infarkte, vorwiegend im **Stromgebiet der A. cerebri media** (**Abb. B-9.15**).

- **vaskuläre Demenz:**

Zu unterscheiden ist die **Multiinfarktdemenz** mit vornehmlicher Beteiligung der Hirnrinde und die **subkortikale arteriosklerotische Enzephalopathie** (SAE; Morbus Binswanger) bei der ischämische Veränderungen der subkortikalen Hirnstrukturen nachweisbar sind. Mischformen beider Erkrankungen können vorkommen.

– **Multiinfarktdemenz:** In **CT und MRT** zeigt sich eine **Hirnatrophie**, die weniger deutlich ausgeprägt ist als bei den degenerativen Demenzformen (z. B. Morbus Alzheimer). Typisch sind **multiple kortikale Infarkte**, deren Größe von wenigen Millimetern bis zu mehreren Zentimetern reichen kann. Sie betreffen vorwiegend das **Stromgebiet der A. cerebri media** und posterior beider Hirnhälften. Gelegentlich gehen sie mit großen Territorialinfarkten unter Beteiligung des Marklagers einher. In etwa 40–50 % sind die Basalganglien mit kleinen Infarkten eingeschlossen, in 20 % auch der Thalamus. Die Ventrikel, insbesondere Seitenventrikel und 3. Ventrikel, sind verbreitert (**Abb. B-9.15**).

B-9.15 Multi-Infarkt-Demenz (73-jährige Patientin)

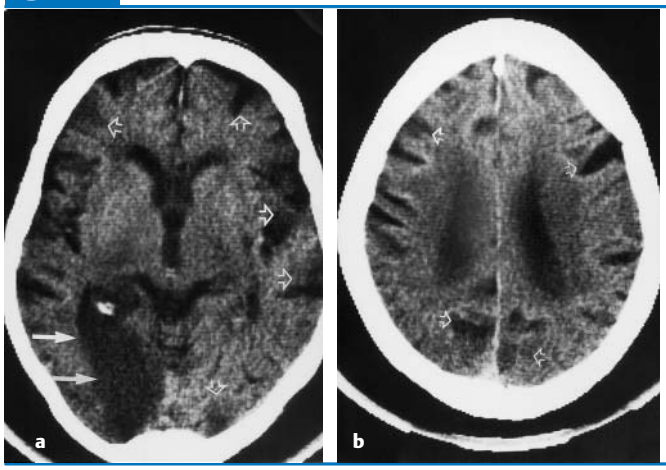

a CT: Multiple kortikale Defektzonen frontal und temporookzipital (Pfeilspitzen). Darüber hinaus großer Posteriorinfarkt rechts (Pfeile).
b CT: Schnitt hochparietal mit Nachweis von zahlreichen kleinen kortikalen Infarkten (Pfeilspitzen).

B-9.16 Subkortikale arteriosklerotische Enzephalopathie bei einem 69-jährigen Patienten

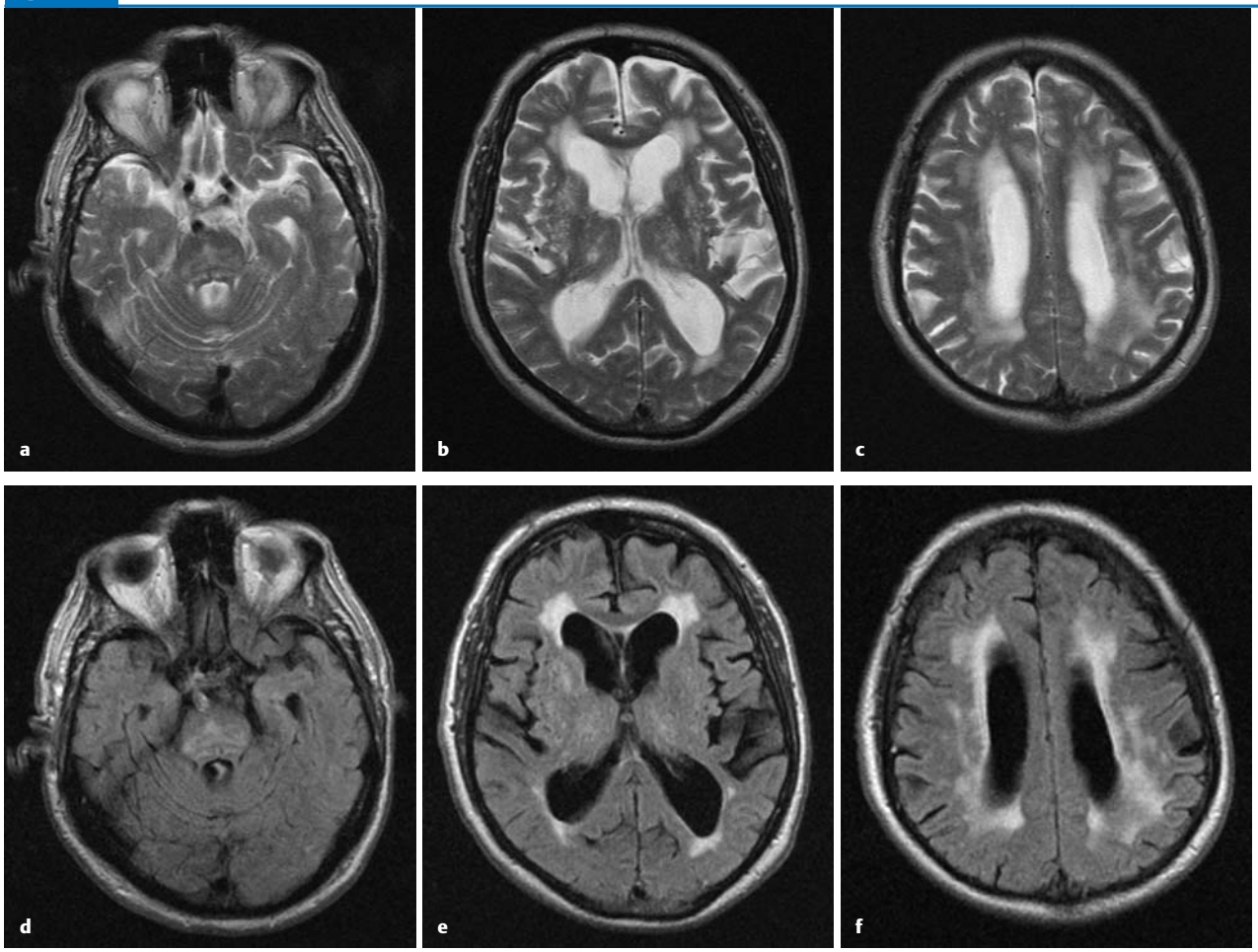

a–c MRT: T2-gewichtete Bilder mit Signalanhebungen im Ponsbereich **(a)**, im Bereich der Stammganglien **(b)** und im Marklager **(c)**.
d–f MRT: FLAIR-Sequenz in gleicher Höhe wie **a–c**: die Läsionen grenzen sich noch besser ab als in der T2-Gewichtung.

– **subkortikale arteriosklerotische Enzephalopathie** (SAE): Insbesondere in der **MRT** sind bereits frühzeitig **Demyelinisierungen des Marklagers** nachweisbar. Sie sind häufig mit kleinherdigen, lakunären Infarkten in den Stammganglien vergesellschaftet. Derartige lakunäre Infarkte können auch infratentoriell, insbesondere in der Pons auftreten. Sie weisen eine niedrige Signalintensität im T1- und eine hohe im T2-gewichteten Bild auf, sodass sie als flüssigkeitsgefüllte Substanzdefekte aufgefasst werden können (**Abb. B-9.16**).

– **subkortikale arteriosklerotische Enzephalopathie:** Besonders in der MRT sind frühzeitig **Demyelinisierungen des Marklagers** nachweisbar (**Abb. B-9.16**).

B-9.7 **Einteilung der degenerativen Demenzen**

Demenz vom Alzheimer-Typ (DAT)	(ca 70 %)
Lewy-Body-Demenz (LBD)	(ca 10–25 %)
Frontotemporale Demenz (FTP) ▪ frontotemporale Degeneration ▪ kortikobasale Degeneration ▪ Progressive supranukleäre Lähmung ▪ Assoziation von Demenz und Motoneuronenerkrankung	(ca. 10 %)
(Der Begriff Morbus Pick für die frontotemporale Demenz mit Pick-Zelleinschlüssen wird heute nicht mehr als selbständige Krankeitsentität verwendet)	

▪ **degenerative Demenz:**
Einteilung s. **Tab. B-9.7**.

▪ **degenerative Demenz:**
Die degenerativen Demenzen sind gemäß dem „National Institute of Neurological and Communicative Disorders and Stroke and the Alzheimer's Disease and Related Disorders Association" (NINCDS-ADRDA) neu geordnet worden (**Tab. B-9.7**):

▪ **Demenz vom Alzheimer-Typ (DAT):**
In **CT und MRT** zeigt sich eine **Volumenminderung der Hirnrinde, v. a. im Temporal- und Parietallappen** (**Abb. B-9.17**).
Nuklearmedizin: Eine globale Reduktion des Glukose-Stoffwechsels korreliert mit der Schwere der Demenz.

▪ **Demenz vom Alzheimer-Typ (DAT):**
In **CT und MRT** sind nur wenige morphologische und strukturelle Befunde aussagekräftig, so z. B. eine **Volumenminderung der Hirnrinde, v. a. im Temporal- und Parietallappen, einhergehend mit einer Erweiterung der externen Liquorräume.** Gehäuft ist eine betonte Atrophie der mediobasalen Abschnitte des Temporallappens aufgrund eines Substanzverlustes des Hippokampus/Amygdala-Komplexes mit Erweiterung der Fissura parahippocampalis zu finden (**Abb. B-9.17**). In den Spätstadien besteht eine globale, großhirnbetonte Atrophie. Marklagerläsionen mit Signalerhöhungen im T2- und protonengewichteten MRT-Bild kommen häufiger vor als in altersentsprechenden Vergleichskollektiven.
Nuklearmedizin (PET): Zunächst fokale temporoparietal betonte Reduktion des Glukose-Stoffwechsels, später globale Reduktion, was mit der Schwere der Demenz korreliert.

▪ **frontotemporale Atrophie:**
In **CT und MRT** finden sich **umschriebene Atrophien** v. a. im **Frontal- und Temporallappen** (**Abb. B-9.18**). **Nuklearmedizin:** fokale und asymmetrische Minderung der Durchblutung (SPECT) und Glukose-Utilisation (PET) frontotemporal und in den Stammganglien.

▪ **frontotemporale Atrophie:**
CT und MRT: Im Gegensatz zur DAT treten **umschriebene Atrophien** auf, die v. a. **den Frontal- und Temporallappen** betreffen. Symmetrische Atrophien finden sich in etwa zwei Drittel der Fälle, bei asymmetrischem Befall ist die linke Hemisphäre häufiger betroffen als die rechte. Die Atrophie des Frontallappens betrifft insbesondere die medianen orbitalen Regionen einschließlich Gyrus rectus und setzt sich bis in die Pars opercularis fort. Die Temporallappenatrophie findet sich vornehmlich im Bereich des Temporalpols, erstreckt sich auf den gesamten inferioren und selten mittleren temporalen Gyrus, spart den superioren temporalen Gyrus und den Hippokampus/Amygdala-Komplex aus (**Abb. B-9.18**).
Nuklearmedizin: Fokale und asymmetrische Minderung der Durchblutung und Glukose-Utilisation frontotemporal und in den Stammganglien.

Demenz beim Normaldruck-Hydrozephalus:
Die Erkrankung beruht auf einer Störung der Liquorzirkulation mit phasenweise auftretenden Druckspitzen. Nachweisen kann man die Druckerhöhungen mithilfe der

▪ **Demenz beim Normaldruck-Hydrozephalus:**
Die Erkrankung beruht auf einer Störung der Liquorzirkulation mit phasenweise auftretenden Druckspitzen, wobei eine verminderte Liquorresorption zumeist in Höhe der Pacchioni-Granulationen als ursächlich angesehen wird. Pathogenetisch gehen der Erkrankung häufig intrakranielle Blutungen, Entzündungen und Traumata vo-

B-9.17 **Demenz vom Alzheimer-Typ (62-jährige Patientin)**

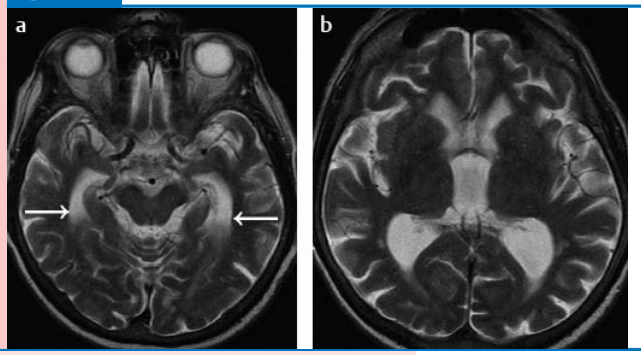

T2-gewichtete **MRT**-Aufnahmen
a Im Transversalschnitt ist in Höhe der perimesenzephalen Zisterne eine ausgeprägte symmetrische Atrophie im Temporallappenbereich mit entsprechender Erweiterung der Liquorräume erkennbar. Aufgrund der schweren Atrophie des Hippokampus findet sich eine deutliche Erweiterung der beiden Temporalhörner (Pfeile).
b Die Schicht in Höhe des 3. Ventrikels und der beiden Seitenventrikel zeigt eine massive Ventrikelerweiterung.

B-9.18 Frontotemporale Atrophie (60-jähriger Patient)

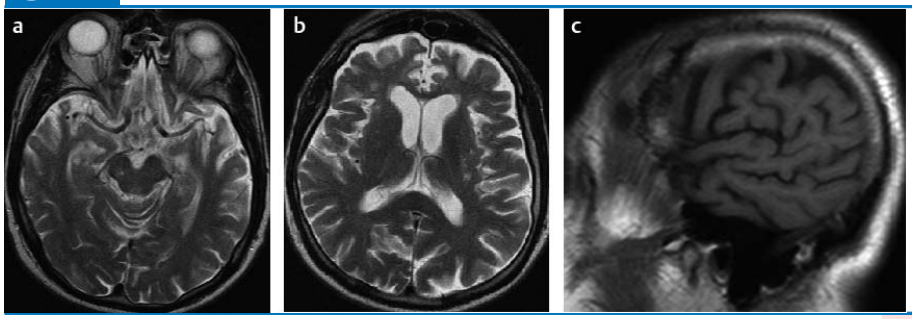

MRT: Beide Transversalschnitte (**a**, **b**) zeigen eine frontotemporal betonte Hirnatrophie. Entsprechend findet sich eine Erweiterung der externen Liquorräume, aber auch eine betonte Weitstellung der Vorderhörner beider Seitenventrikel. Der Sagittalschnitt (**c**) zeigt besonders anschaulich die kortikale Atrophie frontotemporal mit Weitstellung der Hirnfurchen.

B-9.19 Normaldruck-Hydrozephalus (70-jähriger Patient)

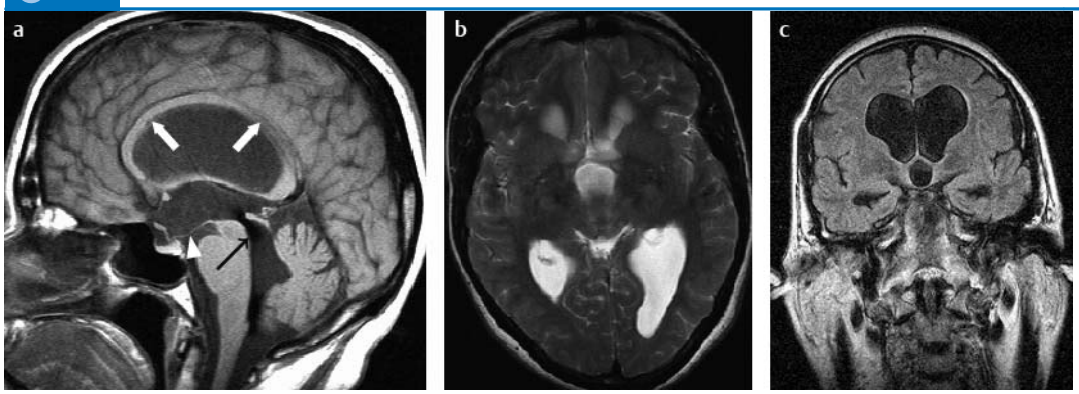

a MRT sagittal: Absenkung des Bodens des 3. Ventrikels (Pfeilspitze) und Weitstellung des infundibulären Anteils sowie Verringerung der mamillopontinen Distanz. Besonders typisch ist auch die Signalabsenkung im Verlauf des Aquädukts (Pfeil) als Ausdruck des Flow-void-Phänomens, was mit einer Flussbeschleunigung und Turbulenzen innerhalb des Aquädukts zu erklären ist. Man beachte die Anhebung und Ausdünnung des Balkens (dicke Pfeile).
b MRT transversal (T2-gewichtetes Bild): deutliche Weitstellung der Seitenventrikel und turbulenter Fluss innerhalb des 3. Ventrikels mit Signalabsenkung.
c MRT koronar: zarte bandförmige Signalanhebung entlang der Seitenventrikel.

raus. Allerdings ist nicht immer ein pathogenetischer Zusammenhang mit zurückliegenden Erkrankungen auszumachen. Da die Druckerhöhungen nicht konstant vorliegen, gelingt der sichere Nachweis der Erkrankung mithilfe **der epiduralen Druckmessung** über einen Zeitraum von zumindest 24 Stunden. Ein weiteres probates Mittel der Diagnostik stellt die **Liquorpunktion** mit Entfernung von 15–20 ml Liquor dar, was bei positivem Befund mit einer deutlichen Verbesserung der Klinik einhergeht. Die Klinik ist neben der Demenz vor allem durch eine Gangataxie und Harninkontinenz charakterisiert.

In der **MRT** finden sich folgende Zeichen (**Abb. B-9.19**):
- Weitstellung der Seitenventrikel und des 3. Ventrikels
- periventrikuläre bandförmige Signalanhebung in der protonen- und T2-gewichteten Messung
- leichte Absenkung des Bodens des 3. Ventrikels und Weitstellung des infundibulären Anteils
- Veringerung der mamillopontinen Distanz (gut messbar im Sagittalschnitt)
- turbulenter Fluss im 4. Ventrikel, Aquädukt und 3. Ventrikel (sog. Flow-void-Zeichen).

Die Zeichen sind nicht immer einheitlich vorhanden. Sie sind auch nicht pathognomonisch, allerdings in der Summe hochverdächtig auf das Vorliegen eines Normaldruck-Hydrozephalus, zumal wenn die Klinik mit charakteristischer Trias dafür spricht.

- **Wernicke-Enzephalopathie und alkoholtoxische Hirnatrophie:**

Die Wernicke-Enzephalopathie entsteht aufgrund eines Thiamin-(Vitamin-B_1-)Mangels, wobei meist ein chronischer jahrelanger Alkoholmissbrauch vorliegt. In **CT und MRT** sind bei der Wernicke-Enzephalopathie **Einblutungen** in den Hypothalamus, v. a. in die **Corpora mamillaria**, in die dorsomedialen Thalamuskerngebiete, in Teile

epiduralen Druckmessung über 24 Stunden. Nach einer **Liquorpunktion** bessert sich der klinische Befund deutlich. Die Klinik ist durch Demenz, Gangataxie und Harninkontinenz charakterisiert. Zeichen in der **MRT** sind (**Abb. B-9.19**):
- Weitstellung der Ventrikel
- periventrikuläre Signalanhebung in der T2-Messung
- leichte Absenkung des Bodens des 3. Ventrikels und Weitstellung des infundibulären Anteils
- Verringerung der mamillopontinen Distanz
- turbulenter Fluss im 4. Ventrikel, Aquädukt und 3. Ventrikel (sog. Flow-void-Zeichen).

- **Wernicke-Enzephalopathie und alkoholtoxische Hirnatrophie:**

Die Wernicke-Enzephalopathie entsteht aufgrund eines Thiamin-Mangels bei chronischem Alkoholabusus. In **CT und MRT** sind

B-9.20 Wernicke-Enzephalopathie (MRT)

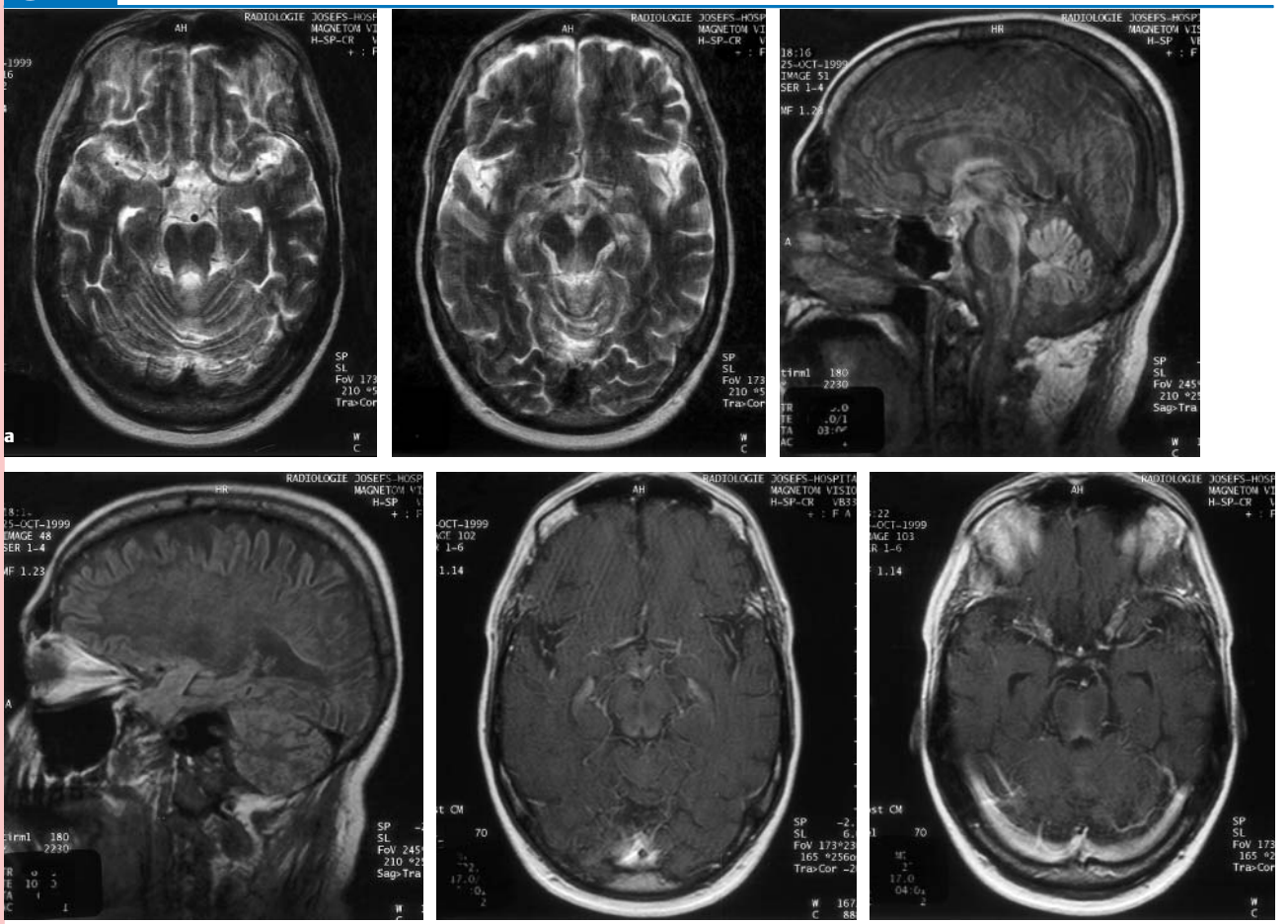

a, b Transversale T2-gewichtete Aufnahmen mit typischer Signalanhebung periaquäduktal und periventrikulär entlang des 4. Ventrikels.
c, d Sagittale FLAIR-Sequenz mit deutlichen Signalanhebungen entlang des Aquädukts, des Bodens und Daches des 4. Ventrikels, im Bereich des Kleinhirnoberwurms, der Lamina tecti, des Fornix sowie des Bodens des 3. Ventrikels einschließlich der Corpora mamillaria und weiterer Anteile des Hypothalamus. Darüber hinaus findet sich eine Signalanhebung im Verlauf des Hippokampus, des Uncus und Gyrus parahippocampalis.
e, f Aufnahmen nach KM-Gabe mit einer Schrankenstörung im Verlauf der Corpora mamillaria und der periaquäduktalen grauen Substanz.

Einblutungen u. a. in den Hypothalamus und die **Corpora mamillaria** nachweisbar. Im Verlauf kommt es zu einer **Atrophie und Gliose** dieser Abschnitte. Die alkoholtoxische Hirnatrophie ist v. a. kortikal in temporofrontoparietalen und infratentoriellen Regionen ausgeprägt (**Abb. B-9.20**).

In der **MRT** zeigen sich herdförmige Intensitätsveränderungen in der weißen Substanz (**Abb. B-9.21**). Wird der Alkoholmissbrauch eingestellt, ist die Hirnatrophie **teilweise rückbildungsfähig.**

- **Chorea Huntington:**

Aufgrund von Nervenzelldegenerationen kommt es zu einer Atrophie vor allem im Nucleus caudatus und Putamen. Dadurch erscheinen die Seitenventrikel erweitert. In der MRT zeigen sich **Eisenablagerungen in den Stammganglien**, was zu deutlichen **Signalintensitätsabschwächungen** auf T2-betonten Aufnahmen führt (**Abb. B-9.22**).

des limbischen Systems (Uncus, Hippocampus, Gyrus parahippocampalis und Fornix) sowie in besonders schweren Fällen in Teile des Nucleus caudatus nachweisbar (Pseudoenzephalitis haemorrhagica superior). Selten sind auch Abschnitte der grauen Substanz um den Aquädukt und um den 3. und 4. Ventrikel herum betroffen. Im Verlauf der Erkrankung kann es zu einer ausgedehnten **Atrophie und Gliose** in diesen Abschnitten kommen, einhergehend mit einer **alkoholtoxischen Hirnatrophie**. Sie ist v. a. kortikal ausgeprägt, wobei **temporofrontoparietale und infratentorielle Hirnregionen** (v. a. der Kleinhirnwurm) besonders betroffen sind (**Abb. B-9.20**).
In der **MRT** zeigen sich herdförmige Intensitätsveränderungen in der weißen Substanz beider Hirnhemisphären als Ausdruck angiopathischer Veränderungen (**Abb. B-9.21**). Wenn der Alkoholmissbrauch eingestellt wird bzw. unter Vitamin-Therapie, sind die Zeichen der Hirnatrophie **teilweise rückbildungsfähig**.

- **Chorea Huntington:**

Bei dieser autosomal-dominant vererbten Erkrankung kommt es aufgrund von Nervenzelldegenerationen zu einer Atrophie, die vor allem den Nucleus caudatus und das Putamen betrifft. Später entwickelt sich eine frontal und parietal betonte kortikale Atrophie, während Hirnstamm und Kleinhirn nur selten Veränderungen erleiden. Aufgrund der Atrophie der Stammganglien erscheinen die Seitenventrikel, v. a. im Bereich der Vorderhörner, in der **CT und MRT** erweitert. In der MRT zeigen sich vermehrte **Eisenablagerungen in den Stammganglien**, besonders im Nucleus caudatus

B-9.21 Alkoholtoxische Enzephalopathie (MRT)

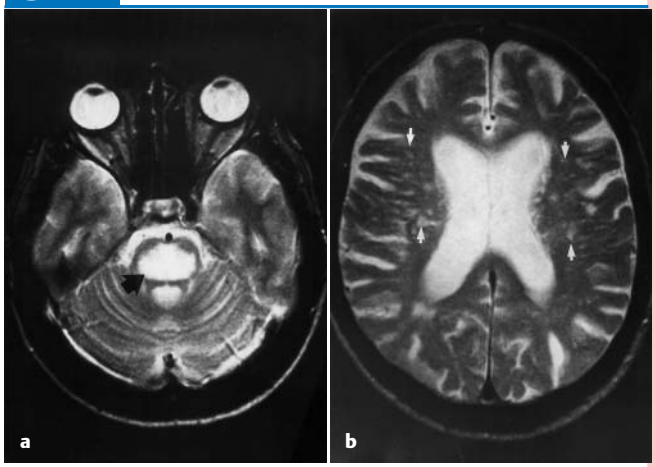

a Ausgeprägte Kleinhirnatrophie sowie schwere pontine Myelinolyse (Pfeil).
b Kortikale und subkortikale Atrophie sowie zahlreiche kleine peri- und paraventriulär gelegene signalintensive Demyelinisierungsherde (Pfeile).

B-9.22 Chorea Huntington (36-jähriger Patient)

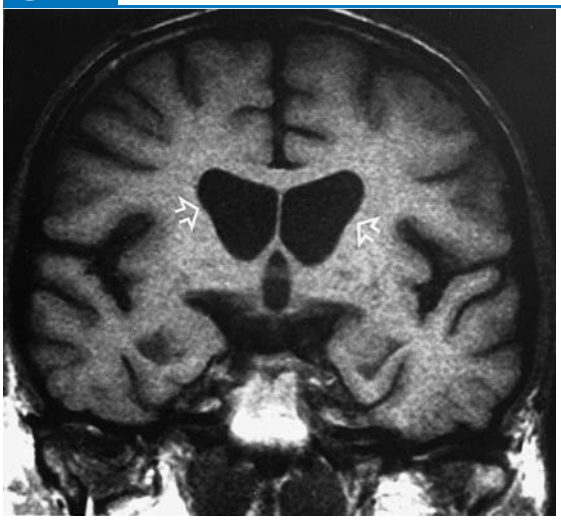

MRT: Im Koronarschnitt deutliche Erweiterung der Vorderhörner mit angedeutet konvexbogiger Verformung der lateralen Kontur beidseits (Pfeile).

und im Putamen, was zu deutlichen **Signalintensitätsabschwächungen** auf T2-betonten Aufnahmen führt (**Abb. B-9.22**).

9.3.3 Zerebrovaskuläre Erkrankungen

Akute zerebrale Ischämie

Nach ätiologischen Kriterien unterscheidet man verschiedene Subtypen:

- **Makroangiopathien:** Hierbei kann es sich um einen arteriosklerotischen, exulzerierten Plaque extra- oder intrakranieller Gefäße handeln, der vor Ort zu einer Okklusion führt oder im Falle einer Plaqueverlagerung eine distale Okklusion auslöst.
- **kardiale Embolien:** Sie haben eine Gefäßokklusion peripher zur Folge und führen somit zu einer hämodynamisch relevanten Minderversorgung des Hirngewebes.
- **Mikroangiopathien:** Verschluss kleiner Gefäße, wie der perforierenden Marklageräste, der lentikulostriatalen oder Thalamus-versorgenden Äste, was zu umschriebenen lakunären Infarkten führt.

► **Merke.** In 70 % der Fälle ist die **A. cerebri media** betroffen.

Klinik: Nach dem klinischen Verlauf werden unterschieden:

- **TIA** (transitorisch ischämische Attacke): Reversibles ischämisches Defizit, das sich nach spätestens 24 Stunden vollständig zurückgebildet hat.
- **PRIND** (prolongiertes reversibles ischämisches neurologisches Defizit): Vollständig reversibles Defizit, das länger als 24 Stunden und weniger als 7 Tage anhält.
- **progressive Stroke** (progredienter Hirninfarkt): Die Symptome verstärken sich allmählich oder schubförmig ohne vollständige Reversibilität.
- **complete Stroke** (kompletter Hirninfarkt): Vollständiges neurologisches Defizit, das frühzeitig vorhanden ist und keine Progredienz, aber auch keine nennenswerte Reversibilität im Verlauf aufweist.

Die klinische Symptomatik besagt aber nicht viel über die Ursachen eines Infarktes und das Risikopotenzial. Besonders eine TIA könnte aufgrund der raschen Rückbildung der klinischen Symptomatik zu der Annahme verleiten, dass eine schwerwiegende zerebrovaskuläre Erkrankung nicht vorliegt oder droht, was im Einzelfall völlig falsch sein kann. Deshalb sollten auch TIA-ähnliche Verläufe immer Anlass für eine umfassende Abklärung sein, um evtl. vorbeugend die Entstehung eines schweren Schlaganfalles zu verhindern.

Das klinische Bild ist abhängig vom betroffenen Gefäßstromgebiet:

9.3.3 Zerebrovaskuläre Erkrankungen

Akute zerebrale Ischämie

Ätiologisch unterscheidet man:

- Makroangiopathien
- kardiale Embolien
- Mikroangiopathien.

► **Merke.**

Klinik: Man unterscheidet:

- **TIA** (transitorisch ischämische Attacke): Rückbildung innerhalb von 24 Stunden
- **PRIND** (prolongiertes reversibles ischämisches neurologisches Defizit): länger als 24 Stunden, weniger als 7 Tage
- **progressive Stroke:** allmähliche Verstärkung ohne völlig Rückbildung
- **complete Stroke:** vollständiges Defizit ohne Progredienz oder Reversibilität.

Die Klinik ist abhängig vom betroffenen Stromgebiet:

B-9.23 Posteriorinfarkt (a) und Thalamusinfarkt (b)

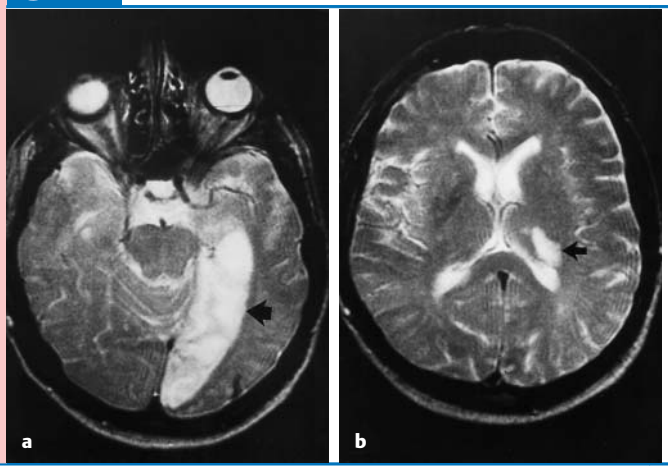

Vollständiger frischer Posteriorinfarkt **(a)** und Thalamusinfarkt **(b)** auf der linken Seite in der MRT-Aufnahme.

- **vertebrobasiläres Versorgungsgebiet:** Häufig treten Vigilanzstörungen auf, v. a. beim Verschluss der A. basilaris. Bei Verschlüssen im vertebrobasilären Stromkreislauf mit Einbeziehung des Basilariskopfes kann es zu Insulten im Thalamus-Kerngebiet kommen (**Abb. B-9.23**).

- Das Infarkt-Ausmaß hängt stark von der leptomeningealen Kollateralisierung ab.

Radiologische Diagnostik: Zerebrale Infarkte zeigen charakteristische Läsionsmuster. **Territorialinfarkte** können dem Versorgungsgebiet intrakranieller Gefäße zugeordnet werden (**Abb. B-9.24**). Davon zu unterscheiden sind hämodynamisch entstandene **Endstrom- oder Grenzzoneninfarkte** (**Abb. B-9.25a** und **Abb. B-9.25b**). Häufigkeitsverteilung der supratentoriellen Infarkte sowie Verteilung entsprechend den zugrundeliegenden Stromgebieten s. **Abb. B-9.26**.

- **vertebrobasiläres Versorgungsgebiet:** Während Infarkte im Stromgebiet der A. carotis üblicherweise nicht mit einem Bewusstseinsverlust einhergehen, treten bei Infarkten im vertebrobasilären Stromgebiet häufig **Vigilanzstörungen** auf. Vor allem der Verschluss der A. basilaris unter Einbeziehung von Pons und Mittelhirnabschnitten führt rasch zum progredienten Bewusstseinsverlust. Eine Besonderheit stellen Verschlüsse im vertebrobasilären Stromkreislauf mit Einbeziehung des Basilariskopfes dar. Hierdurch kann es auch zu Insulten im Versorgungsgebiet der A. cerebri posterior kommen, einschließlich des Thalamus-Kerngebietes (**Abb. B-9.23**).
- Das Ausmaß eines Infarktes innerhalb eines Gefäßterritoriums hängt sehr stark von der leptomenigealen Kollateralisierung ab.

Radiologische Diagnostik: Zerebrale Infarkte zeigen charakteristische Läsionsmuster. **Territorialinfarkte** werden überwiegend durch intrazerebrale Embolien verursacht und können dem Versorgungsgebiet intrakranieller Gefäße zugeordnet werden (**Abb. B-9.24**). Davon zu unterscheiden sind hämodynamisch entstandene **Endstrom- oder Grenzzoneninfarkte** bei z. B. hochgradigen A.-carotis-Stenosen oder -Verschlüssen. **Endstrominfarkte** entstehen im Stromgebiet eines oder mehrerer Hirngefäße (Pia-mater- oder perforierende Marklagergefäße) und sind typischerweise in den Stammganglien und der Corona radiata gelegen. Sie manifestieren sich als lakunäre Insulte (**Abb. B-9.25a**). **Grenzzoneninfarkte** befinden sich im Grenzzonenbereich von A. cerebri anterior, media und posterior (**Abb. B-9.25b**). Betroffen sind der Kortex und das benachbarte subkortikale Marklager.
Die Häufigkeitsverteilung der supratentoriellen Infarkte sowie die Verteilung entsprechend den zugrundeliegenden Stromgebieten zeigt **Abb. B-9.26**.

B-9.24 Territorialinfarkte (CT)

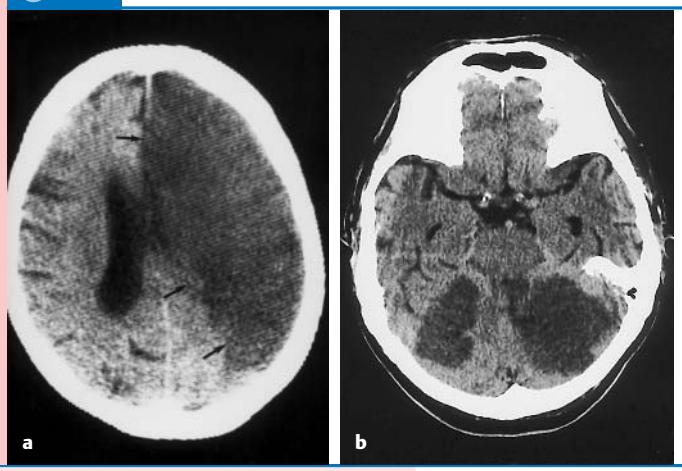

a Kompletter frischer Insult im Versorgungsgebiet der **A. cerebri anterior und media**. In der CT scharf begrenzter hypodenser Bezirk (Pfeile), typischerweise gleichmäßige Einbeziehung von Rinde und Mark. Infolge des raumfordernden Charakters des Ödems verstrichene Hirnfurchen.
b Frische bilaterale Kleinhirninfarkte. In der CT deutliche Dichteminderung in beiden Kleinhirnhemisphären im Versorgungsgebiet der **A. cerebelli superior**.

B-9.25 Endstrom- und Grenzzoneninfarkt (CT)

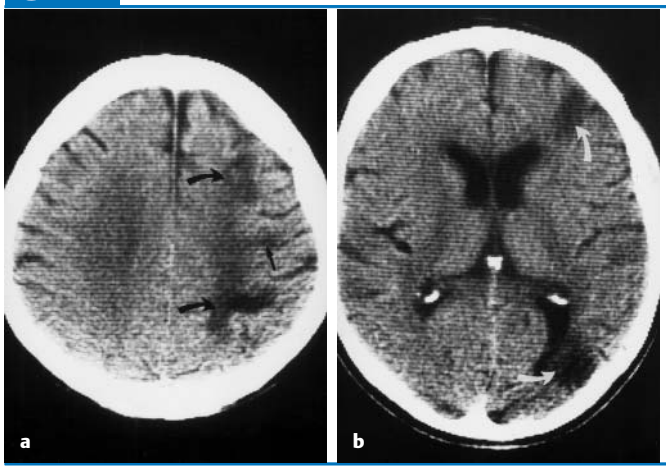

a Alte **Endstrominfarkte** links im Bereich der Corona radiata: Z. T. markieren diese Insulte gleichzeitig die Grenze zwischen dem Versorgungsgebiet der A. cerebri anterior und media. Computertomografisch finden sich fleckförmige hypodense Herde (Pfeile).
b Alte **Grenzzoneninfarkte** links zwischen Versorgungsgebieten der A. cerebri anterior und media sowie der A. cerebri media und posterior: In der CT finden sich entsprechend scharf begrenzte hypodense Areale (Pfeile).

B-9.26 Häufigkeitsverteilung der supratentoriellen Infarkte in Zuordnung zu den Gefäßen sowie Verteilung der Territorialinfarkte entsprechend den zugrundeliegenden Stromgebieten in axialen CT/MRT-Schnitten

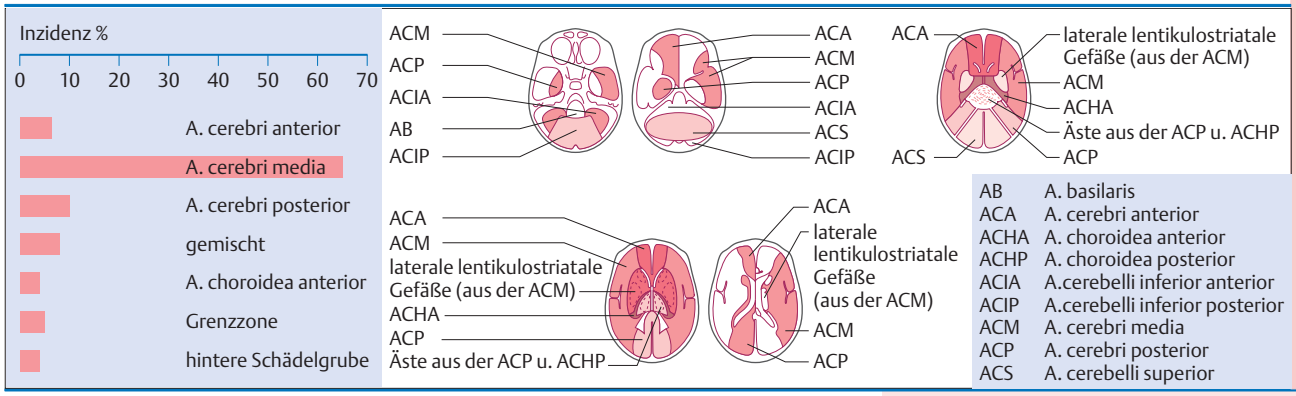

AB	A. basilaris
ACA	A. cerebri anterior
ACHA	A. choroidea anterior
ACHP	A. choroidea posterior
ACIA	A.cerebelli inferior anterior
ACIP	A.cerebelli inferior posterior
ACM	A. cerebri media
ACP	A. cerebri posterior
ACS	A. cerebelli superior

Die bildgebende Diagnostik verfolgt das Ziel, eine exakte Vorstellung von der **Ursache und** dem **Ausmaß des Infarktes** zu erhalten. In diesem Zusammenhang hat die Theorie der **„Penumbra“** (lat.: Halbschatten) eine große Bedeutung erhalten. Sie geht von der Tatsache aus, dass in einem Infarktareal ein unterschiedliches Schädigungsausmaß gefunden wird: Neben dem irreversibel gestörten Gewebe im Kern eines Infarktes existiert im Randbereich ein Areal (Penumbra) mit zwar ischämiebedingten Reaktionen, aber der Möglichkeit, dieses Gewebe zu erhalten.
Bildgebende Verfahren wie **CT** und **MRT** werden zur Beantwortung der Frage eingesetzt, ob ein Infarkt vorliegt, welchem Territorium dieser Infarkt zuzuordnen ist, ob sich ein Hinweis auf die Ursache dieses Infarktes finden lässt und ob eine Penumbra vorliegt, die einer Behandlung zugänglich sein könnte. Zur Beantwortung dieser Fragen kann eine **CT-Untersuchung im Einzelfall** ausreichend sein, muss allerdings zumeist durch eine **CT-Perfusionsdarstellung** oder eine **MRT mit Diffusions- und Perfusionsbildgebung** ergänzt werden (**Abb. B-9.27**, **Abb. B-9.28**).
Daneben können MRT und CT zusätzlich zur extra- und intrakraniellen Gefäßdarstellung genutzt werden und somit bereits Hinweise auf die Ursache eines Infarktes liefern.
Kriterien des akuten Infarktes und Kriterien zur Unterscheidung von Infarkt und Tumor s. **Tab. B-9.8** und **Tab. B-9.9**.

► Merke. Sicher Kriterien zur Unterscheidung zwischen Tumor und Infarkt gibt es nicht immer! Manchmal kann die Diagnose erst aus dem Verlauf heraus gestellt werden.

Mit der bildgebenden Diagnostik sollte eine möglichst genaue Abklärung von der **Ursache und** dem **Ausmaß der Ischämie** erfolgen. Eine **CT-Untersuchung kann im Einzelfall** ausreichend sein, muss allerdings zumeist durch eine **Perfusions-CT** oder eine **Diffusions- und Perfusions-MRT** ergänzt werden (**Abb. B-9.27**, **Abb. B-9.28**).
Kriterien des akuten Infarktes und Kriterien zur Unterscheidung von Infarkt und Tumor s. **Tab. B-9.8** und **Tab. B-9.9**

► Merke.

B-9.8 Kriterien des akuten Infarktes im CT

- Aufhebung der Differenzierung zwischen Rinde und Mark mit einheitlich hypodensem Areal
- raumfordernder Effekt des Infarktes mit Ventrikelengstellung
- hyperdense media sign (Hyperdensität im Verlauf der A. cerebri media)
- im Perfusions-CT Nachweis der Minderdurchblutung
- im Angio-CT positiver Nachweis des Gefäßverschlusses

B-9.9 Kriterien zur Unterscheidung zwischen Infarkt und Tumor

Infarkt	Tumor
▪ akuter, plötzlicher Beginn	▪ langsamer Beginn
▪ Beteiligung von Rinde und Mark	▪ Tumor spart meist die Rinde aus
▪ Region ist den Gefäßversorgungsgebieten zuzuordnen	▪ keine Begrenzung entsprechend den Gefäßversorgungsgebieten
▪ gyriformes Enhancement	▪ KM-Enhancement homogen, ringförmig oder girlandenförmig
	▪ Lage vorzugsweise subkortikal
	▪ Konfiguration eher rundlich

B-9.27 Drei Stunden alter Infarkt der rechtsseitigen A. cerebri media (CT)

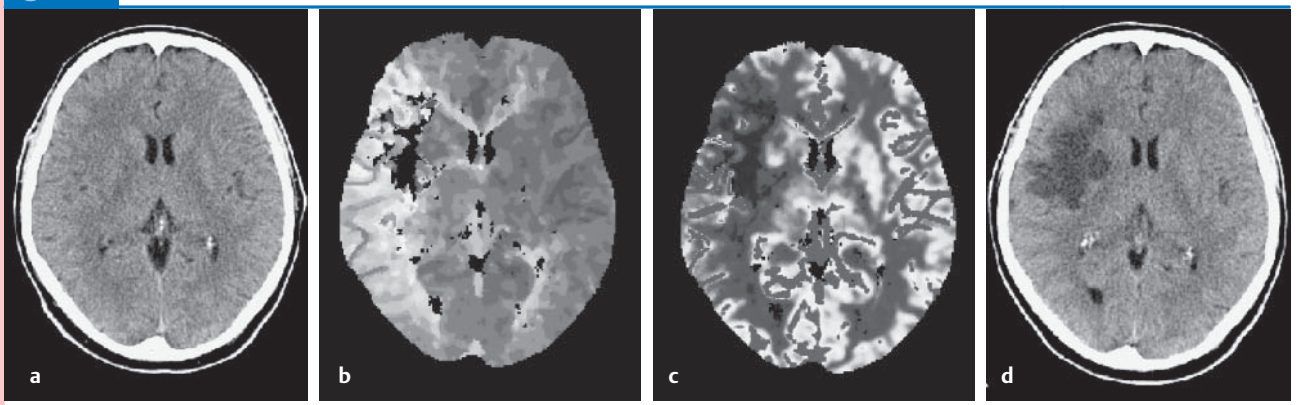

a In der CT noch keine Demarkierung des Insultareals.
b In der direkt anschließend ausgeführten Perfusions-CT zeigt die Time to peak-Aufnahme eine Minderperfusion auf der rechten Seite im Media-Stromgebiet.
c Die Blutfluss-Aufnahme zeigt ebenfalls eine deutliche Veränderung rechts.
d Die Spätaufnahme 3 Tage nach Aufnahme des Patienten zeigt jetzt im CT die vollständige Infarkt-Demarkierung. Das Areal stimmt gut mit dem Bereich überein, der in den Perfusions-Aufnahmen frühzeitig zur Abbildung kam.

B-9.28 Frischer 8 Stunden alter Infarkt linkshirnig im hinteren Stromgebiet der A. cerebri anterior (MRT)

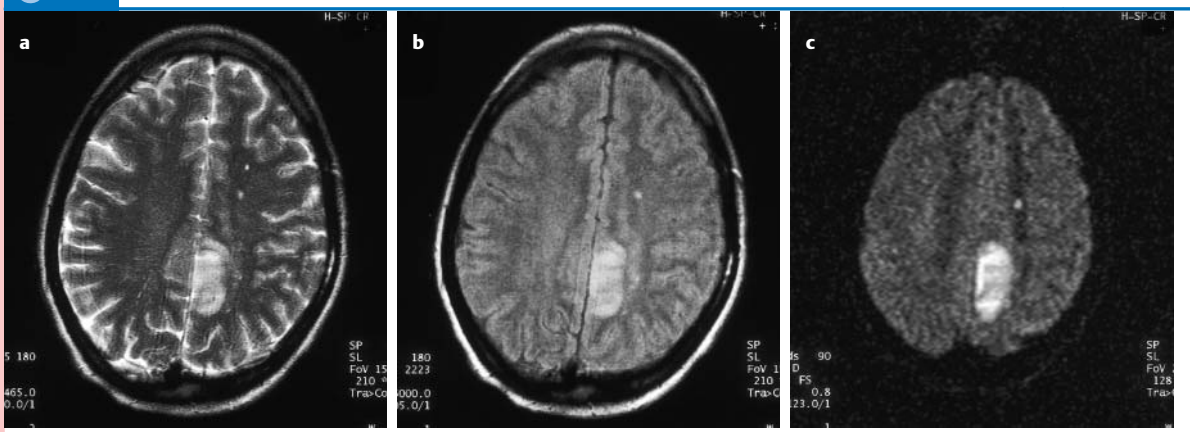

a T2-gewichtete Aufnahme mit schwacher Signalanhebung im Infarktareal.
b In der FLAIR-Sequenz ebenfalls schwache Signalanhebung.
c Die diffusionsgewichtete Aufnahme zeigt eine starke Signalanhebung einschließlich der kleinen punktförmigen Struktur, so dass für beide Areale ein frischer Infarkt nachgewiesen ist.

► Merke. Die MRT ist der CT in mehrfacher Hinsicht überlegen:

- Der Nachweis eines frischen Infarktes gelingt leichter als mit dem CT. Bereits 2–3 h nach dem Eintreten des klinischen Ereignisses kann in der **MRT** eine **Zunahme der Signalintensität auf T2-gewichteten Aufnahmen** festgestellt werden. Mithilfe der diffusions- und perfusionsgewichteten Aufnahmen ist bereits 30 Minuten nach Infarkteintritt ein positiver Befund nachweisbar.
- Insulte im Bereich der hinteren Schädelgrube werden in der MRT artefaktfrei dargestellt.
- Die MRT zeigt besser als die CT kleine petechiale Einblutungen im Infarktbereich.
- Die Untersuchung kann in gleicher Sitzung durch die Anfertigung einer MR-Angiografie ergänzt werden.

► Merke.

► Klinischer Fall. Ein 25-jähriger Patient bemerkt nach einer durchzechten Nacht eine rechtsseitige Schwäche der Gesichtsmuskulatur und kurze Zeit später auch eine Beinschwäche rechts. Anamnestisch ist ein langjähriger Nikotinabusus bekannt. Der Hausarzt überweist den Patienten sofort ins Krankenhaus, wo eine MRT durchgeführt wird, was den Infarktverdacht bestätigt (**Abb. B-9.27**). Die Karotis-Angiografie einschließlich der intrakraniellen Gefäße ist unauffällig, was dafür spricht, dass es sich um einen thrombotischen oder thrombembolischen Verschluss mit Selbstauflösung gehandelt haben dürfte. Nach Ausheilung des Infarktes bleiben keine neurologischen Residuen zurück.

► Klinischer Fall.

Der akute Hirninfarkt wird in **3 Stadien** eingeteilt, die mit unterschiedlichen radiologischen Veränderungen einhergehen:

- **I. Ödemphase:** Die Ödemphase dauert ca. 1 Woche. In den ersten Stunden nach Eintritt des Infarktes kommt es zur Ausbildung eines zytotoxischen Ödems mit Beeinträchtigung der Zellfunktion. Nach ca. 6 h tritt eine Störung der Gefäßpermeabilität ein, mit Entwicklung eines vasogenen interstitiellen Ödems. Die **MRT** vermag bereits das **zytotoxische Ödem** nachzuweisen. Die **CT** ist erst nach 6–10 h positiv. Zu dieser Zeit ist noch kein raumforderndes Ödem nachzuweisen. Erst in den folgenden Tagen entwickelt sich – abhängig von der Ausdehnung des Infarktes – ein bisweilen deutlich **raumforderndes Ödem** (**Abb. B-9.29**). In der Frühphase des Infarktes findet sich im kontrastverstärkten CT und MRT keine pathologische Anreicherung. Eine Störung der Blut-Hirn-Schranke mit KM-Anreicherung in oder um den Infarkt ist in der MRT meist nach drei Tagen, in der CT nach durchschnittlich sieben Tagen erkennbar. In der Akutphase ist mit Ausnahme der Perfusions- und Angio-CT-Untersuchung die KM-Gabe nicht indiziert. Darüber hinaus wird diskutiert, inwiefern auf die KM-Gabe verzichtet werden sollte, um das an den Infarktrand angrenzende mangelversorgte, aber noch lebensfähige Gewebe (Penumbra) nicht unnötig zu belasten.
- **II. Abräumphase:** Sie dauert ca. 2–5 Wochen. Das Ödem bildet sich zurück und es erfolgt die Entfernung des nekrotischen Gewebes. In das Infarktareal sprossen Gefäße ein. Das raumfordernde Ödem bildet sich ebenso wie die Dichte- bzw. Signalveränderungen in der **CT und MRT** zurück. In der kontrastmittelverstärkten MRT

Der akute Hirninfarkt wird in **3 Stadien** eingeteilt:

- **I. Ödemphase:** Sie dauert ca. 1 Woche. Die **MRT** vermag bereits das zytotoxische Ödem nachzuweisen. Die **CT** ist erst nach 6–10 h positiv. Ein **raumforderndes Ödem** entwickelt sich in den folgenden Tagen (**Abb. B-9.29**). Dieses ist in der CT und MRT meist nach 2–3 Tagen erkennbar.
- **II. Abräumphase:** Sie dauert ca. 2–5 Wochen. Das raumfordernde Ödem bildet sich zurück. In der KM-verstärkten MRT und CT ist jetzt eine **deutliche**

B-9.29 Frischer Infarkt links im Striatum und im vorderen und mittleren Drittel des Versorgungsgebietes der A. cerebri media

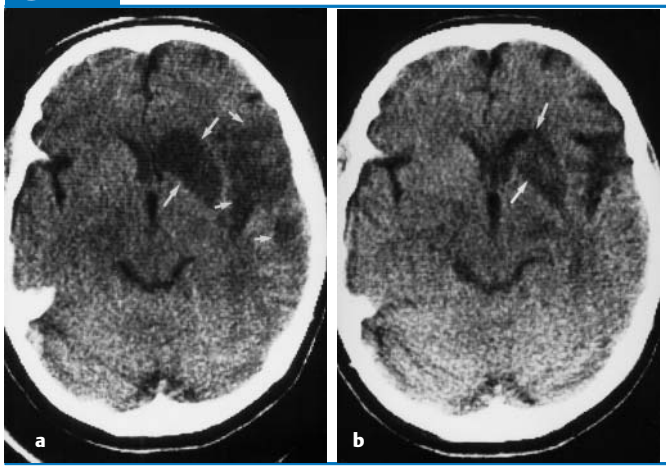

a CT: Die Infarkte demarkieren sich hypodens (Pfeile), der Striatuminfarkt komprimiert das Vorderhorn links.
b CT 3 Wochen später: Die hypodensen Bezirke sind deutlich kleiner geworden, der striatale Infarkt wirkt infolge der Ödemresorption kleiner, die Raumforderung hat sich vollständig zurückgebildet.

B-9.30 Abräumphase (Infarkt der A. cerebri media rechts)

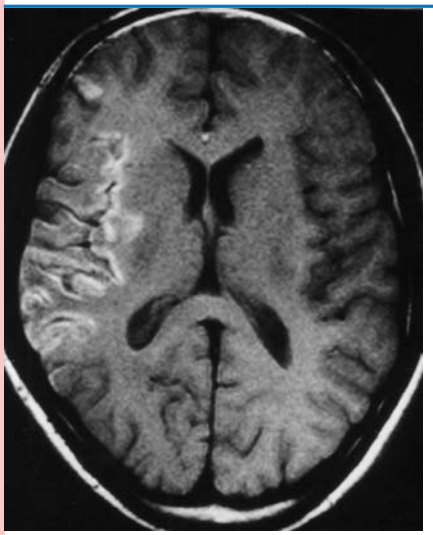

MRT: Der 14 Tage alte Infarkt zeigt eine gyrale und fleckige Signalanhebung als Ausdruck petechialer Einblutungen.

B-9.31 Narbenphase (alter lakunärer Infarkt links im Stammganglienbereich)

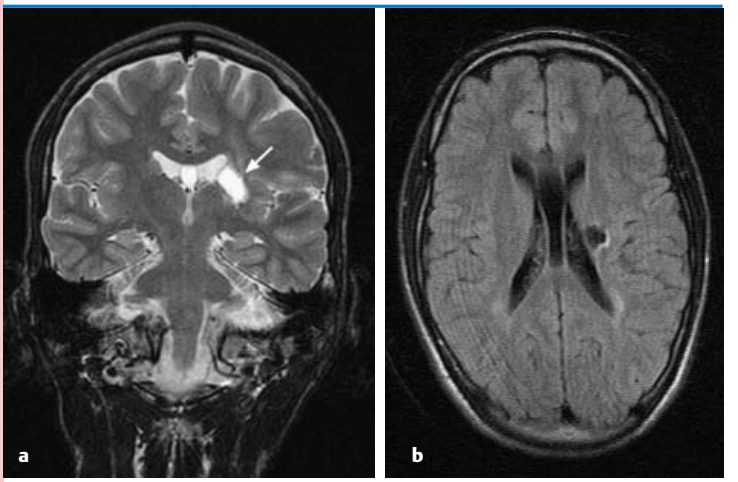

a MRT: Die koronare T2-gewichtete Aufnahme zeigt einen umschriebenen ovalen Herdbefund mit deutlicher Signalanhebung (Pfeil).
b MRT: In der FLAIR-Sequenz findet sich überwiegend ein stark erniedrigtes Signal als Ausdruck des zystischen Abbaudefektes, einhergehend mit einer randständigen leichten Signalanhebung als Zeichen der Gliose.

Störung der Blut-Hirn-Schranke nachweisbar. Es finden sich **petechiale Einblutungen** (**Abb. B-9.30**).

- **III. Narbenphase:** Nach Abschluss der 5. Woche **entwickelt sich eine Narbe oder** nach Entfernung der nekrotischen Areale **ein zystenähnlicher Gewebedefekt.** Es entsteht ein **scharf demarkiertes Areal** mit einer entsprechend ausgeprägten **Hypodensität** in der CT und Hyperintensität im T2-betonten MRT-Bild (**Abb. B-9.31**).

Die **Angiografie** ist indiziert, wenn eine lokale Lysetherapie angeschlossen werden soll. Dies betrifft v. a. Verschlüsse im **vertebrobasilären Stromgebiet** und zunehmend auch im **vorderen Stromgebiet**.

und CT ist jetzt eine **deutliche Störung der Blut-Hirn-Schranke** nachweisbar. Es finden sich gehäuft **petechiale Einblutungen**, die im MRT empfindlicher als im CT nachgewiesen werden können (**Abb. B-9.30**).

- **III. Narbenphase:** Nach Abschluss der 5. Woche kommt es zur Ausbildung einer **Narbe** bzw. nach Entfernung der nekrotischen Areale zur **Entwicklung eines flüssigkeitsgefüllten zystenähnlichen Gewebedefekts.** Es entsteht ein **scharf demarkiertes Areal** mit deutlicher **Hypodensität** in der CT und Hypointensität im T1- bzw. Hyperintensität im T2-betonten MRT-Bild. Im Randbereich des Infarktes kann noch eine geringe KM-Anreicherung vorliegen (**Abb. B-9.31**).

Die **Angiografie** ist bei einem akuten Insult vor allem dann indiziert, wenn eine lokale Lysetherapie angeschlossen werden soll. Die **lokale Lysetherapie** hat sich insbesondere im **vertebrobasilären Stromgebiet** bei Basilarisverschluss bewährt; zunehmend wird sie auch zur Revaskularisierung im **vorderen Stromgebiet** eingesetzt, da hier die systemische Lyse oftmals nur einen limitierten Erfolg zeigt (v. a. bei großen Thromben) und das Zeitfenster bei lokalen Verfahren, insbesondere bei mechanischer Rekanalisation, größer ist.

▶ **Merke.**

▶ **Merke.** Eine lokale Lysetherapie in der **vorderen Zirkulation** sollte ein **Zeitfenster von 6 Stunden** nicht überschreiten. Aufgrund der ungünstigen klinischen Prognose der Basilaristhrombose besteht hier kein festes Zeitfenster. Koma ist jedoch eine Kontraindikation zur endovaskulären Therapie.

Verfahren der lokalen Lysetherapie:

- **medikamentöse Lysetherapie:** Über einen Mikrokatheter wird in den Thrombus **rTPA** oder **Urokinase** appliziert.
- **mechanische Lysetherapie** (**Abb. B-9.32**): Thrombektomie mithilfe von Aspirationskathetern oder Mikroinstrumenten mit körbchen- und bürstenartigem oder korkenzieherähnlichem Aufbau. Vorteil: schnelle Rekanalisation, vermindertes Blutungsrisiko.

Man unterscheidet lokale (locoregionäre) medikamentöse und mechanische **Verfahren**, die zum Teil auch in Kombination angewendet werden:

- **medikamentöse Lysetherapie:** Über einen Mikrokatheter wird in den Thrombus **rTPA** oder **Urokinase** appliziert. Gegenüber der systemischen Lyse sind hier deutlich niedrigere Dosierungen erforderlich (→ vermindertes systemisches Blutungsrisiko).
- **mechanische Lysetherapie** (**Abb. B-9.32**): Zur mechanischen Thrombektomie steht eine Vielzahl von Mikroinstrumenten zur Verfügung. Neben **Aspirationskathetern** kommen **Mikroinstrumente** u. a. mit körbchen- und bürstenartigem oder korkenzieherähnlichem Aufbau zur Anwendung. Vorteile dieses Verfahrens sind die mitunter **schnelle Rekanalisation** des Gefäßes und ein **vermindertes Blutungsrisiko** durch den Verzicht auf thrombolytische Medikamente.

B-9.32 Mechanische Lysetherapie bei 4 Stunden alter Basilaristhrombose

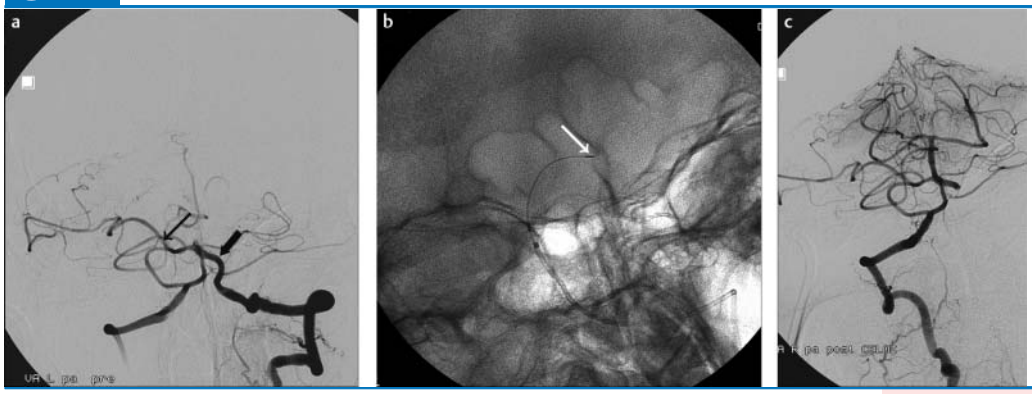

a Ausgedehnte Basilaristhrombose (dicker Pfeil) bis auf Höhe des Abganges der A. cerebelli inferior (dünner Pfeil).
b Platzierung eines Thrombektomiesystems (Pfeil) zur mechanischen Rekanalisation.
c Vollständige endovaskuläre Rekanalisation der A. basilaris.

Locoregionäre medikamentöse und mechanische Verfahren werden zum Teil auch in Kombination angewendet.

► Merke. Typische angiografische Zeichen beim akuten Infarkt:
- Gefäßverschluss
- verlangsamter Fluss mit verzögerter Gefäßfüllung
- retrograde Füllung über leptomeningeale Anastomasen
- Parenchymabschnitte ohne KM-Anreicherung
- Blush-artige Anfärbung (Luxusperfusion).

► Merke.

Sinus- und Hirnvenenthrombose

Sinus- und Hirnvenenthrombose

► Definition. Thrombose eines venösen Hirnsinus oder einer großen Hirnvene.

► Definition.

Es ist zwischen **aseptischen und septischen** Ursachen der Thrombose zu unterscheiden. Die aseptische Thrombose wird u. a. durch Dehydratation, Herzerkrankungen, Traumen oder Schwangerschaft begünstigt. Weiterhin spielen Blutgerinnungsstörungen eine wichtige Rolle, wie der Protein-S-Mangel oder die Faktor-V-Leiden-Mutation. Die septischen Thrombosen treten entweder infolge einer kontinuierlichen Fortleitung eines entzündlichen Prozesses oder einer hämatogenen Aussaat bei systemischer Infektion auf. Ca. 25 % der Thrombosen sind als idiopathisch anzusehen und lassen sich auf keine Ursache zurückführen.

Man unterscheidet **aseptische und septische** Ursachen. Ca. 25 % der Thrombosen sind idiopathisch.

Es werden folgende **Lokalisationen** differenziert:
- Sinus cavernosus
- duraler Sinus
- kortikale Venen
- innere Hirnvenen.

Lokalisation der septischen Thrombosen ist v. a. der Sinus cavernosus sowie Sinus transversus bzw. sigmoideus. Die aseptischen Thrombosen entstehen bevorzugt im Sinus sagittalis superior bzw. in den oberflächlichen kortikalen Venen, die in den Sinus sagittalis superior drainieren. Von dort kann sich die Thrombose auf den Sinus transversus bzw. sigmoideus und die inneren Hirnvenen ausdehnen.

Lokalisation: Die septischen Thrombosen entstehen bevorzugt im Sinus cavernosus sowie Sinus transversus bzw. sigmoideus, die aseptischen Thrombosen im Sinus sagittalis superior.

Klinik: Das klinische Bild ist sehr variabel und im Einzelfall sind die Beschwerden zu Beginn gering ausgebildet, was die Diagnose gravierend verzögern kann. Initial bestehen häufig akute Kopfschmerzen, zudem treten akut bis subakut fokale neurologische Zeichen und epileptische Anfälle auf. In schweren Fällen werden Eintrübungen bis zum Bewusstseinsverlust gesehen. In 50 % der Fälle besteht eine Stauungspapille. Als Komplikationen können sich infolge der venösen Stauung Hämorrhagien oder venöse Infarkte entwickeln.

Klinik: Initial bestehen häufig akute Kopfschmerzen sowie fokale neurologische Zeichen. In 50 % besteht eine Stauungspapille. Komplikationen sind Hämorrhagien oder venöse Infarkte.

► Merke. Die Sinus- und Hirnvenenthrombose kann relativ blande verlaufen. Im Einzelfall verursacht sie jedoch ein sehr schweres Krankheitsbild mit Koma und letalem Ausgang. Daher ist eine zügige und sichere Diagnostik dringend erforderlich.

► Merke.

B-9.33 Radiologische Befunde bei Sinusvenenthrombose

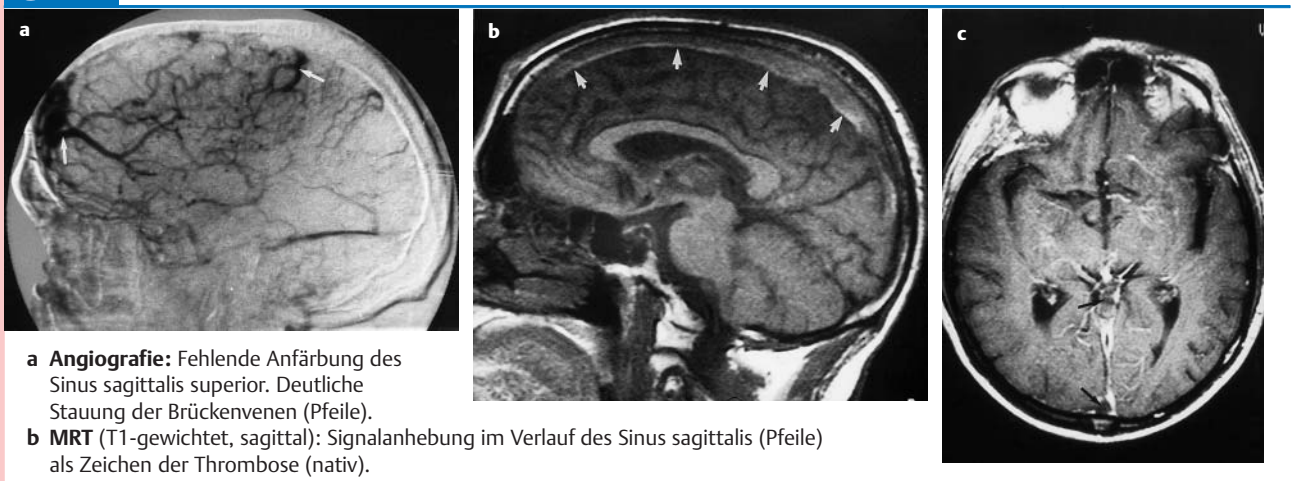

a Angiografie: Fehlende Anfärbung des Sinus sagittalis superior. Deutliche Stauung der Brückenvenen (Pfeile).
b MRT (T1-gewichtet, sagittal): Signalanhebung im Verlauf des Sinus sagittalis (Pfeile) als Zeichen der Thrombose (nativ).
c MRT nach KM-Gabe (transversal): Vermehrte KM-Anreicherung in den intrakraniellen Venen und KM-Aussparung im Sinus sagittalis superior und Sinus rectus (Pfeile).

B-9.34 Thrombose des Sinus sagittalis superior mit ausgeprägter zerebraler Ödemreaktion

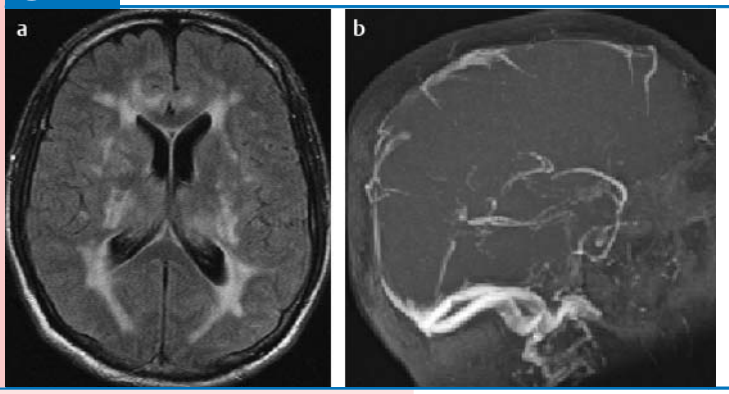

a MRT (T2-gewichtet, FLAIR-Sequenz, transversal): Ausgedehnte, nahezu symmetrische Ödemreaktionen entlang der Stammganglien und im Marklager beider Großhirnhemisphären.
b MR-Angiografie: Vollständige Aussparung im Verlauf des Sinus sagittalis superior/inferior, von Teilen der inneren Hirnvenen, der Vena Galeni und des Sinus rectus.

Diagnostisches Vorgehen: MRT in Kombination mit der MR-Angiografie der Hirnvenen und Sinus.

Radiologische Diagnostik: Nach **KM-Applikation** kann im CT eine **Aussparung** im Lumen des Sinus sichtbar sein („Empty-delta-Zeichen") (**Abb. B-9.35a**).

In der **MRT** ist ebenfalls ein Empty-delta-Zeichen sichtbar (**Abb. B-9.33**). Das **MRT-Signal** des Thrombus verändert sich mit dem Hämoglobin-Abbau (**Tab. B-9.10**). Durch die **MRT-Angiografie** kann die Sinusvenenthrombose mit hoher Sicherheit diagnostiziert werden (**Abb. B-9.34**, **Abb. B-9.35**).

Diagnostisches Vorgehen: Die Methode der Wahl ist die MRT in Kombination mit der MR-Angiografie der Hirnvenen und Sinus, wobei die Kernspintomografie nativ und mit KM-Gabe erfolgen sollte. In der MRT lassen sich insbesondere kleinere intrazerebrale Infarkte und Hämorrhagien besser nachweisen als im CT. Die CT-Angiografie stellt eine weitere Möglichkeit dar. Die Katheter-Angiografie bleibt unklaren Fällen vorbehalten.

Radiologische Diagnostik: In der nativen **CT** kann der frische Thrombus eine relativ erhöhte Dichte zeigen, nach **KM-Applikation** kann eine charakteristische **Aussparung** im Lumen des Sinus nachweisbar sein (sog. **„Empty-delta-Zeichen"**) (**Abb. B-9.35a**). Sind kortikale Venen in die Thrombosierung mit einbezogen, können sie in der CT als hyperdense Steifen abgegrenzt werden (sog. Cord sign).
Das Empty-delta-Zeichen wird auch in der kontrastverstärkten **MRT** gesehen (**Abb. B-9.33**). Das MRT-Signal des Thrombus selbst verändert sich mit dem biochemischen Abbau des Hämoglobins (**Tab. B-9.10**). Die venöse Stauung kann im kontrastverstärkten MRT anhand vergrößerter, signalintensiv abgebildeter Venen vermutet werden. Durch die **MR-Angiografie** kann die Sinusvenenthrombose mit hoher Sicherheit diagnostiziert werden (**Abb. B-9.34, Abb. B-9.35**). Die Ausführung und Interpretation der Bilder bedarf allerdings einer großen Erfahrung. Als Nachteil ist gegenüber der Katheter-Angiografie zu sehen, dass sich keine Aussagen über die KM-Kinetik erzielen lassen, was die Aussagekraft im Einzelfall erhöhen kann. Zur Auswertung der MR-Angiografie sollten die Quellbilder herangezogen werden, da häufig eine Asymmetrie in der Ausprägung des Sinus transversus und sigmoideus vorliegt.

B-9.10 Abschätzung des Thrombusalters in der MRT

Alter der Thromben	Darstellung der Thromben				
	T1-gewichtet	**T2-gewichtet**	**FLAIR**	**T2* GE**	**T1 3D nach KM**
akut	isointens	hypointens	hyperintens	hypointens	Delta sign; peripheres Randenhancement des Thrombus
subakut (6–15 Tage)	hyperintens (erst in T1-, später auch in T2-gewichteten Aufnahmen)	(isointens) hyperintens	hyperintens	hypointens	Delta sign; peripheres Randenhancement des Thrombus
chronisch (mehrere Wochen)	isointens (zunehmend inhomogen)	hyperintens (zunehmend inhomogen)	hyperintens	hypointens	Thrombus, meist bindegewebig umgebaut, zeigt ein Enhancement

B-9.35 Sinusvenenthrombose im subakuten Stadium mit großer Einblutung links parietal

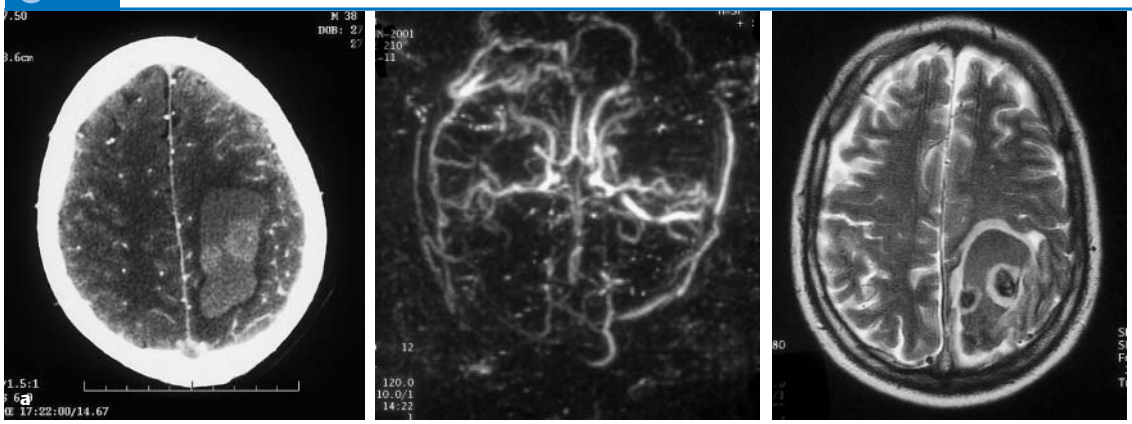

a **CT nach KM**-Gabe: Große Einblutung als hyperdenser Bezirk links parietal. KM-Aussparung im Sinus sagittalis superior.
b **MR-Angiografie** der venösen Bluthirnleiter und Sinus: Kompletter Verschluss der großen venösen Gefäße, erhebliche Kontrastierung von Nebenästen.
c **MRT** (T2-gewichtet, transversal): Der Thrombus im Sinus sagittalis superior und Sinus rectus stellt sich schwach hyperintens dar.

Als **Komplikation** der Thrombose kann es zu stauungsbedingten Gewebeveränderungen (Ödemreaktion, **Abb. B-9.34**) bis hin zum hämorrhagischen Hirninfarkt (**Abb. B-9.35**) kommen. Es wird folgende Stadieneinteilung in Bezug auf das MRT verwendet:

- Typ 1: keine Veränderungen im MRT
- Typ 2: Veränderungen im MRT mit Signalanhebung in der T2-Wichtung/FLAIR-Sequenz ohne Schrankenstörung nach KM-Gabe (**Abb. B-9.34**)
- Typ3: Veränderungen im MRT mit Signalanhebung in der T2-Wichtung/FLAIR-Sequenz mit Schrankenstörung nach KM-Gabe
- Typ 4: Hämorrhagie oder venöser Infarkt (**Abb. B-9.35**).

Zur **definitiven Sicherung** bzw. zum Ausschluss einer Sinusvenenthrombose, zur Beurteilung der genauen Ausdehnung und zum Nachweis einer Thrombose kleinerer Hirnvenen ist die **Angiografie** heute nur noch in Ausnahmefällen erforderlich. Diagnostische Kriterien sind (**Abb. B-9.33a**):

- verzögerte arterielle und insbesondere venöse Durchblutungszeit
- Füllungsdefekte in den thrombosierten Venen bzw. Sinus oder deren fehlende Darstellung
- dilatierte und teilweise elongierte Kollateralvenen.

Zur **definitiven Sicherung** der Diagnose ist die **Angiografie** nur ausnahmsweise erforderlich. Diagnostische Kriterien sind (**Abb. B-9.33a**):

- verzögerte Durchblutungszeit
- Füllungsdefekte in thrombosierten Sinus
- dilatierte Kollateralvenen.

► Klinischer Fall.

► Klinischer Fall. Ein 64-jähriger herzkranker Patient leidet seit 2 Tagen unter unerträglichen Kopfschmerzen. Eine Halbseitensymptomatik besteht nicht. Er wird stationär aufgenommen. Zum Zeitpunkt der CT- und MRT-Untersuchung ist er bereits somnolent.
Während in der CT kein sicherer Befund erhoben und insbesondere eine Subarachnoidalblutung ausgeschlossen wird, sind in der MRT Veränderungen im Sinne einer Sinusvenenthrombose zu sehen (**Abb. B-9.33b, c**). Der Radiologe legt sich allerdings nicht eindeutig fest. Deswegen entschließt man sich trotz des schlechten Allgemeinzustandes noch zur Angiografie (**Abb. B-9.33a**). Nach angiografischer Sicherung der Diagnose wird sofort mit einer Antikoagulationstherapie begonnen, unter der sich das klinische Bild des Patienten kontinuierlich bessert. Nach 4-wöchiger Behandlung kann der Patient beschwerdefrei entlassen werden. Es ist nicht auszuschließen, dass die Sinusvenenthrombose durch die Herzerkrankung und die damit verbundene Verschlechterung der Kreislaufsituation mit ausgelöst worden ist.

Gefäßfehlbildungen

Gefäßfehlbildungen

Venöse Malformation

Venöse Malformation

► Definition.

► Definition. Die venöse Malformation (venöses Angiom, DVA [developmental venous anomaly]) stellt eine Venenanomalie dar, die einer persistierenden embryonalen Venendrainage in einem umschriebenen Bezirk entspricht.

Klinik: Keine, extrem selten intrazerebrale Blutung.

Klinik: Im Allgemeinen verursacht das venöse Angiom keine Klinik und extrem selten ist es Ursache einer intrazerebralen Blutung (0,1 % pro Läsion im Jahr).

Diagnostisches Vorgehen:
Oft Zufallsbefund.

Diagnostisches Vorgehen: Es handelt sich häufig um einen Zufallsbefund in der CT oder MRT.

Radiologische Diagnostik: In der **Angiografie** finden sich zahlreiche stern- oder fächerförmig angeordnete Markvenen (Medusenhaupt).

Radiologische Diagnostik: In der **Angiografie** finden sich zahlreiche stern- oder fächerförmig angeordnete Markvenen (Medusenhaupt), die in eine oder mehrere Sammelvenen münden. Das venöse Angiom ist **computertomografisch** meist nur im kontrastverstärkten Bild nachweisbar. Die sternförmigen Venen und insbesondere die Sammelvene werden als gefäßäquivalente Dichteanhebungen abgebildet. Im **MRT** zeigt sich abhängig von den Untersuchungssequenzen eine Signalauslöschung im Gefäßbereich (sog. Flow void) oder eine hohe Signalintensität, vor allem nach KM-Gabe. Nicht selten finden sich in Nachbarschaft einer venösen Fehlbildung andere Gefäßfehlbildungen, insbesondere die kavernöse Malformation.

Kavernöse Malformation

Kavernöse Malformation

► Definition.

► Definition. Die kavernöse Malformation (Kavernom) besteht aus multiplen, miteinander kommunizierenden Räumen. Es ist durch langsamen oder fehlenden Blutfluss charakterisiert und neigt zu Thrombosierung und Verkalkung.

Klinik: Krampfanfälle und/oder Kopfschmerzen. Bei Blutungen können weitere Veränderungen bis zur Hemisymptomatik auftreten.

Klinik: Die kavernöse Malformation kann sich klinisch durch Krampfanfälle und/oder Kopfschmerzen manifestieren. Selten liegt diesen Auffälligkeiten eine Blutung aus der Läsion bzw. periläsional zugrunde. Im Falle der Blutung sind, je nach Lage des Kavernoms, weitere Veränderungen bis zur Hemisymptomatik vorstellbar. Das Blutungsrisiko beträgt etwa 0,7 % pro Jahr.
Häufig besteht eine Assoziation mit weiteren Veränderungen (z. B. venöse Malformation, Café-au-Lait-Flecken).

Diagnostisches Vorgehen: CT und MRT (**Abb. B-9.36**).

Diagnostisches Vorgehen: CT und MRT (**Abb. B-9.36**). Das MRT ist zumeist richtungweisend und stellt die Methode der Wahl zum Nachweis des Kavernoms dar.

Einteilung: s. **Tab. B-9.11**.

Einteilung: s. **Tab. B-9.11**.

B-9.11

B-9.11 Einteilung kavernöser Malformationen

Typ I	kavernöse Malformation (sog. Grundtyp)
Typ II	kavernöse Malformation mit intraläsionaler Blutung
Typ III	kavernöse Malformation mit extraläsionaler Blutung
Typ IV	vollständig verkalkte kavernöse Malformation

B-9.36 Kavernome (MRT)

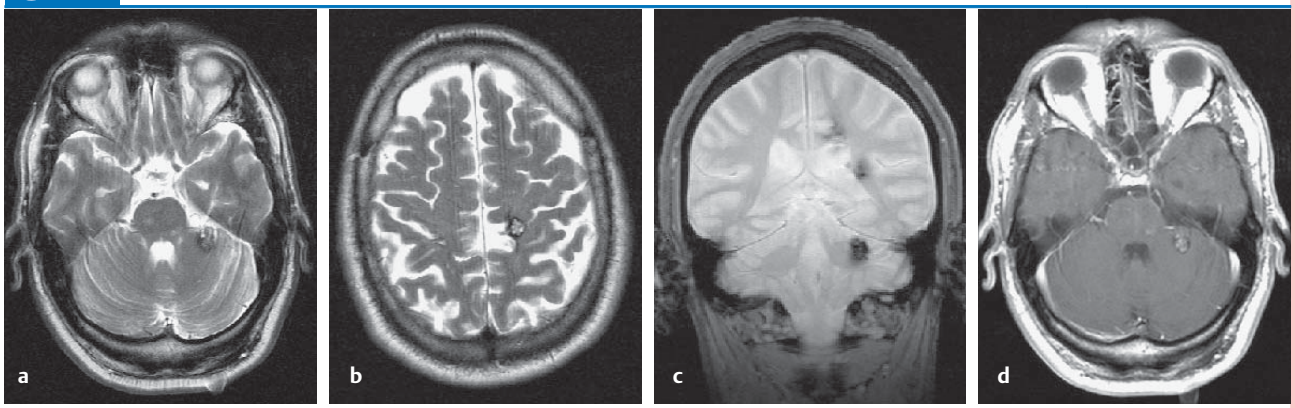

a, b Die transversalen T2-gewichteten Aufnahmen zeigen jeweils ein Kavernom im Kleinhirn und links frontoparietal in Höhe der Mantelkante. Das Signal erscheint inhomogen, im Randbereich erniedrigt, zentral etwas angehoben.
c Die Hämosequenz zeigt ein weiteres Kavernom paraventrikulär links. Sämtliche Kavernome stellen sich aufgrund des Suszeptibilitätseffektes schwarz dar.
d Nach KM-Gabe findet sich für das Kavernom im Kleinhirnbereich eine leichte KM-Aufnahme.

B-9.12 Kavernöse Malformation im MRT (n. Zabramski)

Typ	Merkmale im MRT
I	**subakute Blutung**: hyperintens in der T1-Wichtung, hyper- oder hypointens in der T2-Wichtung
II	**unterschiedlich alte Blutung:** gemischte Signalintensität in T1- und T2-Wichtung mit verschieden alten Blutungsresten (klassisches popkornartiges Bild)
III	**chronische Blutung:** hypo- bis isointenses Bild in der T1- und T2-Wichtung
IV	**punktförmige Mikroblutungen:** am ehesten in GE-Aufnahmen als punktförmige Signalauslöschungen erkennenbar

Radiologische Diagnostik: In CT und MRT hängt der Befund vom Typ des Kavernoms ab. Fehlen Verkalkungen oder Blutbestandteile, zeigen CT und MRT ein kräftiges, homogenes Enhancement. Dieser Grundtyp liegt aber nur selten vor. Zumeist bestehen Teilthrombosierungen und Verkalkungen, die zum typischen Bild einer **hyperdensen Läsion im** nativen **CT** führen.
In der **MRT** zeigt sich am häufigsten das Bild einer **unterschiedlich alten Blutung**, d. h. eine **inhomogene**, unregelmäßig begrenzte, blumenkohl- bzw. **popkornartige Struktur** mit überwiegend niedriger Signalintensität im T2-gewichteten Bild als Zeichen der Hämosiderinablagerung und Verkalkung (**Abb. B-9.36**, **Tab. B-9.12**).
Die **Angiografie** ist wegen der Einblutungen, Thrombosierungen und Verkalkungen zumeist negativ. Bei jungen Patienten kann eine KM-Aufnahme in der Spätphase gefunden werden.

Radiologische Diagnostik: Im nativen **CT** zeigt sich das typische Bild einer hyperdensen Läsion. In der **MRT** zeigt sich eine **inhomogene**, unregelmäßig begrenzte, blumenkohl- bzw. **popkornartige Struktur** mit überwiegend niedriger Signalintensität im T2-gewichteten Bild (**Abb. B-9.36**, **Tab. B-9.12**). Die **Angiografie** ist meist negativ.

Arteriovenöse Malformation (AVM)

Arteriovenöse Malformation (AVM)

► **Definition.** Die arteriovenöse Malformation stellt ein High-flow-Angiom dar, das auf einer arteriovenösen Kurzschlussverbindung beruht, in die ein oder mehrere Nidus eingeschaltet sind. Der Nidus stellt ein Netz abnormer Gefäße dar, die anstelle der normalen Arteriolen und Kapillaren vorliegen. Er bildet von daher die arteriovenöse Verbindung, die aufgrund der hohen Drücke in dem System in besonderem Maße zur Ruptur neigt.

► **Definition.**

Klinik: Es werden **kortikale** und **tiefgelegene** AVM unterschieden. Sie können durch eine lokal raumfordernde Wirkung, hämodynamische Veränderungen oder intrazerebrale Blutungen symptomatisch werden. Arteriovenöse Angiome führen zu Krampfanfällen, Kopfschmerzen oder Zeichen des progressiven neurologischen Defizits aufgrund der begleitenden zerebralen Ischämie. Sie neigen in einem hohen Prozentsatz zu Blutungen, die Zahl wird mit etwa 3 % je Fall pro Jahr angegeben. In der

Klinik: Man unterscheidet **kortikale** und **tiefgelegene** AVM. Sie können zu Krampfanfällen, Kopfschmerzen oder zerebraler Ischämie führen.

überwiegenden Zahl der Blutungen kommt es zur Ausbildung bleibender Defekte und nicht selten ist der Ausgang letal.

Diagnostisches Vorgehen: CT und/oder MRT; eine Angiografie ist zur genauen Therapieplanung unverzichtbar.

Diagnostisches Vorgehen: Als geeignete diagnostische Methode sind CT und/oder MRT zu nennen. Das MRT zeigt Begleitveränderungen besser und erlaubt darüber hinaus eine klarere Abgrenzung des Nidus. Die Angiografie ist zur Therapieplanung häufig unverzichtbar und besitzt daher einen hohen Stellenwert.

► Exkurs.

► Exkurs. Folgende Fragen sind im Rahmen des diagnostischen Vorgehens zu beantworten **(Skalierung nach Spetzler-Martin):**

- **Größe** der Läsion: klein (< 3 cm) = 1; mittel (3–6 cm) = 2; groß (> 6 cm) = 3
- **Lage** der Läsion**:** „nichteleoquente" Lage = 1; „eloquente" Lage = 2 (eloquente Lage bedeutet: sensorimotorischer Kortex, visueller Kortex, Hypothalamus, Thalamus, Capsula interna, Hirnstamm, zerebelläre Pedunculi, tiefe Kerngebiete)
- **venöse Drainage:** ausschließlich oberflächlich = 1; tief = 2.

Auf Basis dieser Daten lässt sich eine Skalierung vornehmen. Bei Werten von 5 und mehr ist von einem deutlich erhöhten Operationsrisiko auszugehen.

Radiologische Diagnostik: In der nativen **CT** kann die AVM gering **hyperdens** sein und Verkalkungen sowie eine Atrophie der umgebenden Strukturen zeigen. In der **MRT** findet sich aufgrund des raschen Blutflusses in der AVM ein **signalfreier Bezirk** mit unregelmäßigen Gefäßstrukturen (**Abb. B-9.37**). Die Entscheidung über die definitive Therapie erfordert eine genaue Analyse der AVM und der hirnversorgenden Gefäße mittels **Katheterangiografie.**

Radiologische Diagnostik: In der nativen **CT** kann die AVM gering **hyperdens** sein und Verkalkungen zeigen. Daneben kann eine Atrophie der umgebenden Hirnstrukturen vorliegen. Im Kontrast-CT zeigen die ab- und zuführenden Gefäße sowie der Nidus eine deutliche Hyperdensität, die der anderer Gefäße entspricht.
In der **MRT** findet sich aufgrund des raschen Blutflusses in der AVM ein **signalfreier Bezirk** mit unregelmäßigen, zum Teil deutlich verdickten Gefäßstrukturen. Das Hirnparenchym weist in der Umgebung Zeichen der **Atrophie** und **Gliose** auf (**Abb. B-9.37**).
Diagnostik zur Therapieplanung: Die Entscheidung über die definitive Therapie erfordert eine genaue Analyse der AVM und der hirnversorgenden Gefäße mittels **Katheterangiografie (zerebrale Panangiografie)**. Es muss eine genaue Darstellung versorgender Gefäße erfolgen, wobei zwischen direkt und ausschließlich die AVM versorgenden Gefäßen und Passagegefäßen, die auch distale normale Hirnanteile versorgen, unterschieden werden muss. Der Nidus ist von anderen Gefäßerweiterungen abzugrenzen, indem der Nachweis der arteriovenösen Verbindung erfolgt.

Therapie: Die Behandlung kann durch neurochirurgische **Resektion**, endovaskuläre **Embolisation** oder stereotaktishe **Strahlentherapie** erfolgen. Diese Methoden werden häufig **kombiniert** eingesetzt, um eine vollständige Ausschaltung der Malformation zu erreichen.
Die **endovaskuläre Embolisation** wird zum einen in Kombination mit der Strahlentherapie und der chirurgischen Resektion eingesetzt, zum anderen aber auch als alleinige Therapiemethode. Durchführung:

Therapie: Für die Behandlung ateriovenöser Malformationen stehen die neurochirurgische **Resektion**, die stereotaktische **Strahlentherapie** oder die endovaskuläre **Embolisationstherapie** zur Verfügung, wobei sehr häufig die Behandlungsmethoden kombiniert werden. Die Auswahl des Verfahrens erfolgt in Abhängigkeit von der Größe der Läsion, der Lage und der venösen Drainage (oberflächlich oder tief). Häufig werden die Behandlungsmethoden **kombiniert** eingesetzt, da nur die vollständige Ausschaltung einer arteriovenösen Malformation das Blutungsrisiko beseitigt. Eine interdisziplinäre Therapieplanung ist daher unverzichtbar.
Bei kleinen oberflächennahen Malformationen in nicht-eloquenten (d. h. nicht funktionell bedeutenden, s. Exkurs) Hirnregionen können mit der chirurgischen Resektion gute Ergebnisse erzielt werden. Die Strahlentherapie dagegen eignet sich für kleine

B-9.37 Okzipital gelegenes arteriovenöses Angiom

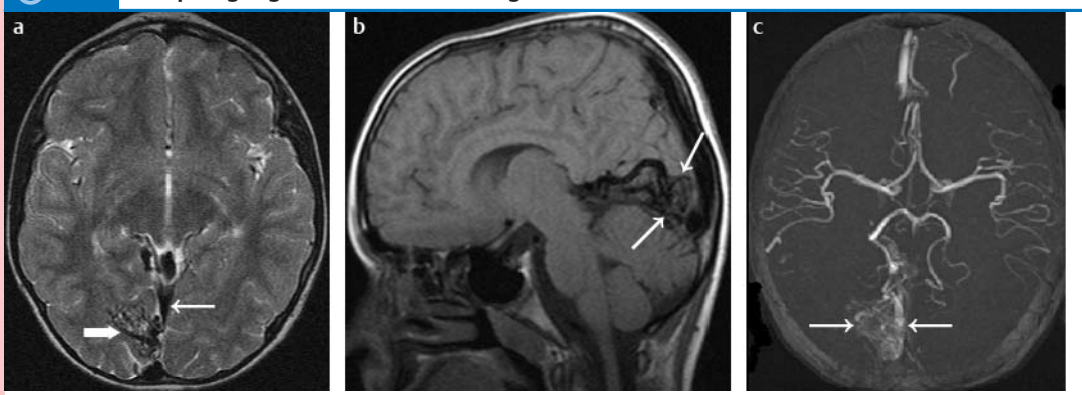

a, b MRT: T2-gewichteter Transversalschnitt (**a**) mit pathologischen Gefäßen im Okzipitallappen rechts (dicker Pfeil). Verdickung der drainierenden Vena Galeni und des Sinus rectus (Pfeil). Der Sagittalschnitt (**b**) zeigt sehr deutlich die Ausdehnung des Angioms okzipital, den Nidus des Angioms (Pfeile) und pathologische drainierende Venen.
c MR-Angiografie: Der Nidus des Angioms zeigt sich als deutlich kompakte Signalanhebung (Pfeile) mit gleichzeitiger partieller Signalanhebung in den abführenden Venen.

B-9.38 Embolisation einer arteriovenösen Malformation

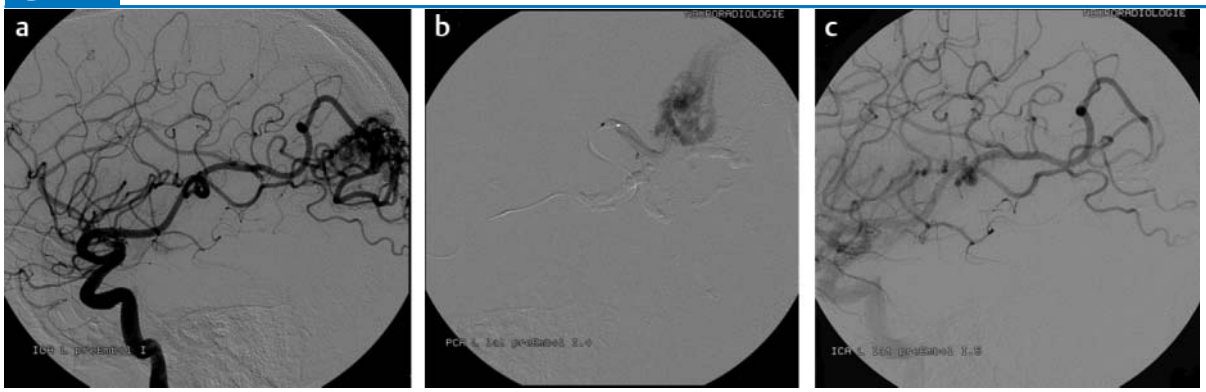

a Symptomatische intrazerebrale arteriovenöse Malformation.
b Platzierung eines flussgesteuerten Mikrokatheters und Embolisation der arteriovenösen Malformation mit einem Histoacryl/Lipiodol-Gemisch.
c Vollständige endovaskuläre Ausschaltung der arteriovenösen Malformation.

arteriovenöse Malformationen in jeglicher Hirnregion. Die Embolisationstherapie wird zum einen in Kombination mit der Strahlentherapie und der Resektion eingesetzt, zum anderen kommt sie auch als alleinige kurative Therapieoption zum Einsatz (v. a. bei kleinen Malformationen mit einem einzelnen oder einigen wenigen ausreichend kaliberstarken zuführenden Gefäßen).

Endovaskuläre Embolisation: In Allgemeinanästhesie wird ein Mikrokatheter in einem geeigneten zuführenden Gefäß nidusnah platziert. Je nach Größe der Malformation erfolgt die Embolisation entweder durch flexible Platinspiralen (bei makrofistulösen AV-Shunts) oder mit Flüssigembolisaten (z. B. Histoacryl/Lipiodol-Gemisch) (**Abb. B-9.38**). Häufig sind mehrere Behandlungssitzungen nötig. Nach erfolgreicher Okklusion einer arteriovenösen Malformation sind im Hinblick auf eine mögliche Rekanalisation weitere angiografische Nachuntersuchungen erforderlich.

Über einen nidusnah platzierten Mikrokatheter wird die Malformation entweder mit einem Flüssigembolisat oder einer Platinspirale okkludiert.

Intrazerebrale Blutungen

Hypertensive Massenblutung

Pathogenese: Es ist eine Besonderheit des Gehirns, dass sich Gefäße nach langjähriger Hypertonie so verändern, dass eine spontane Blutung resultieren kann. Der genaue Entstehungsmechanismus ist noch nicht geklärt. Im Gefolge der Hypertonie können sich an kleinen Gefäßen mit einem Durchmesser von 100–300 µm Mikroaneurysmen entwickeln, deren Einreißen zur Blutung führen kann. Daneben wird eine Lipohyalinose der Gefäßwand als ursächlich angesehen.

Lokalisation und Einteilung: Hypertoniebedingte Massenblutungen befinden sich **in ⅔ der Fälle im Bereich der Stammganglien** und gehen meist von Gefäßen des Putamens aus. **Prädilektionsstelle** der Gefäßruptur ist der Abgang der lentikulostriären Arterien aus der A. cerebri media.

- **Stammganglienhämatome:** Totale Stammganglienhämatome reichen vom Inselkortex bis zur Ventrikelwand, sodass ihr Ausgangspunkt nicht mehr eindeutig bestimmt werden kann. Etwa 60 % der hypertensiven Massenblutungen gehen vom Putamen aus. Das kleine Typ-I-Hämatom ist linsenförmig und auf das Putamen begrenzt. Typ-II- und Typ-III-Hämatome greifen auf die Corona radiata über und können in das Ventrikelsystem einbrechen oder in das Marklager von Frontal- oder Parietallappen vordringen (**Abb. B-9.39**). Typ-IV-Hämatome reichen über den vorderen Schenkel der Capsula interna bis zum Caput nuclei caudati.
  Die Thalamushämatome sind der zweithäufigste Typ der Stammganglienblutungen. Auch sie können sich bis zur Capsula interna (Typ II) in Richtung auf das Centrum semiovale (Typ IIIa), das Mittelhirn (Typ IIIb) oder in den Ventrikel (Typ IV) ausdehnen (**Abb. B-9.40**). Selten sind Hämatome auf das Caput nuclei caudati und die Capsula interna beschränkt.

Intrazerebrale Blutungen

Hypertensive Massenblutung

Pathogenese: Nach langjähriger Hypertonie verändern sich die Gefäße des Gehirns so, dass eine spontane Blutung resultieren kann.

Lokalisation und Einteilung: Massenblutungen befinden sich **in ⅔ der Fälle im Bereich der Stammganglien**.

- **Stammganglienhämatome:** Etwa 60 % gehen vom Putamen aus. Das kleine Typ-I-Hämatom ist auf das Putamen begrenzt. Typ-II- und Typ-III-Hämatome können in das Ventrikelsystem oder das Marklager einbrechen (**Abb. B-9.39**). Ty- IV-Hämatome reichen bis zum Caput nuclei caudati. Thalamushämatome sind am zweithäufigsten (**Abb. B-9.40**).

B-9.39 **Frische Blutung rechts im Bereich des Putamens (CT)**

Das CT zeigt eine Ausdehnung der Blutung in die Corona radiata und einen Ventrikeleinbruch. In beiden Seitenventrikeln ist Blut nachweisbar.

B-9.40 **Große linksseitige von den Stammganglien ausgehende Massenblutung mit Ausdehnung nach frontal und Ventrikeleinbruch (CT)**

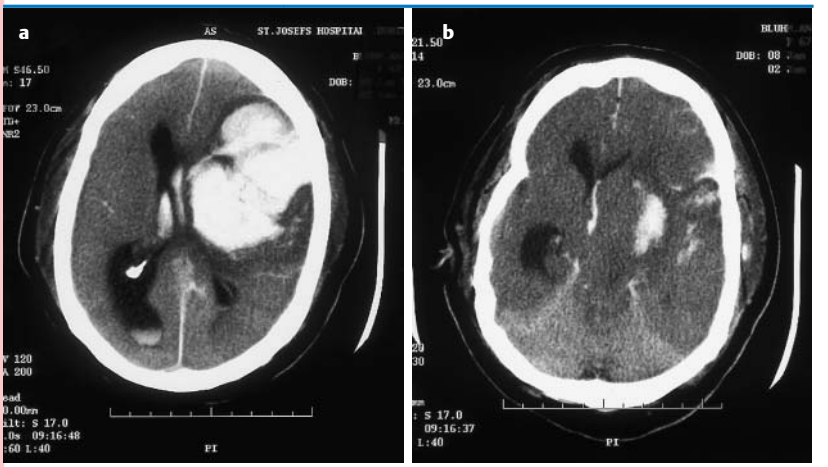

Durch die ausgedehnte Blutung kommt es zu einer massiven Mittellinienverlagerung nach rechts **(a)**. Der raumfordernde Effekt führt zu einem Verschluss der Foramina Monroi mit Aufstau vor allem des rechten Seitenventrikels **(b)**.

- **Lobärhämatome:** Sie treten im Grenzgebiet zwischen grauer und weißer Substanz auf.
- **infratentorielle Blutungen:** Sie können Kleinhirn, Hemisphären, Pons oder Hirnstamm betreffen.

Nicht-Hypertonie bedingte Parenchymblutungen

- **Angiomblutungen:** Ausdehnung und Lokalisation sind von der Lage des Angioms abhängig.

▶ Merke.

- **weitere Entstehungsursachen:** Tumoren, entzündliche Gefäßerkrankungen, intravasale Gerinnungsstörungen, Antikoagulanzientherapie oder zerebrale Amyloid-Angiopathie.

Radiologische Diagnostik bei Parenchymblutungen

Typische Befunde s. **Tab. B-9.13** und **Tab. B-9.14**.

- **CT** (**Abb. B-9.41**):
  - **akute Parenchymblutungen:** Im CT zeigen sich deutlich hyperdense Dichtewerte, bedingt durch die hohe Hämoglobin-Konzentration frischer Hämatome. Im weiteren Verlauf nimmt die Dichte mit dem Abbau des Hämoglobins ab. Nach ca. 6 Tagen wird das Hämatom von außen nach innen zunehmend hypodens.

- **Lobärhämatome:** Sie treten v. a. im Grenzgebiet zwischen grauer und weißer Hirnsubstanz auf und sind in > 50 % der Fälle hypertoniebedingt.
- **infratentorielle Blutungen:** Sie können das Kleinhirn betreffen und sich in die Hemisphären ausdehnen oder im Pons bzw. Hirnstamm lokalisiert sein. Sie sind erheblich seltener als die Stammganglien- oder Lobärhämatome.

Nicht-Hypertonie bedingte Parenchymblutungen

- **Angiomblutungen:** Ausdehnung und Lokalisation der Blutung sind entscheidend von der Lage des Angioms abhängig. Bei oberflächennaher Lage ist eine SAB und Parenchymblutung festzustellen, hingegen resultiert bei tiefer Lage eine deutliche intrazerebrale Raumforderung, ggf. mit Ventrikeleinbruch.

▶ Merke. Etwa 30–50 % aller nachweisbaren Angiome führen im Laufe des Lebens zu einer Blutung. Der Häufigkeitsgipfel liegt um das 40. Lebensjahr. Nicht selten ist die Blutung erstes Zeichen eines bis dahin asymptomatischen und unbekannten Angioms.

- **weitere Entstehungsursachen:** Blutungen können auch von Tumoren, entzündlichen Gefäßerkrankungen wie der Wegener Granulomatose, der Panarteriitis nodosa oder dem Lupus erythematodes ausgehen. Sie können durch intravasale Gerinnungsstörungen bzw. eine Antikoagulanzientherapie oder die zerebrale Amyloid-Angiopathie hervorgerufen sein.

Radiologische Diagnostik bei Parenchymblutungen

Die typischen Befunde sind in **Tab. B-9.13** und **Tab. B-9.14** aufgeführt.

- **CT** (**Abb. B-9.41**):
  - **akute Parenchymblutung:** Die akuten Parenchymblutungen zeigen im CT deutlich hyperdense Dichtewerte, so dass sie sich sehr hell gegenüber dem Hirnparenchym abgrenzen. Die Hyperdensität der frischen Hämatome ist durch ihre hohe Hämoglobin-Konzentration bedingt. Liegt dagegen ein pathologisch erniedrigter Hämatokrit vor, können sie iso- oder hypodens sein. Auch wenn das Blut infolge eines Gerinnungsdefektes nicht koagulieren kann, sind niedrigere Dichtewerte zu erwarten. Im weiteren Verlauf wird das Hämoglobin abgebaut, was mit einer Abnahme der Dichte einhergeht – täglich durchschnittlich um 1,4 HE (Houndsfield-Einheiten). Nach ca. 6 Tagen wird das Hämatom von außen nach innen zunehmend hypodens, ohne dass der raumfordernde Effekt zunächst abnimmt.

B-9.13 Parenchymblutungen in der CT

Stadium	CT-Befund	HE (s. S. 78)
frische Parenchymblutung (0–28 Tage) (**Abb. B-9.41**)	▪ hyperdens, raumfordernd ▪ Umgebungsödem hypodens ▪ ringförmiges KM-Enhancement	60–80
subakute Parenchymblutung (28–42 Tage)	▪ isodens im Zentrum ▪ hypodens im Randbereich ▪ Rückgang der Raumforderung ▪ ringförmiges KM-Enhancement	25–40
alte Parenchymblutung (älter als 42 Tage)	▪ hypodens bis zystisch ▪ narbige Reaktion ▪ Randgliose	0–26

B-9.14 Parenchymblutungen in der MRT (Spin-Echo-Sequenzen)

	SE T_1-gewichtet	SE T_2-gewichtet
hyperakutes Stadium (0 – 6 Stunden) 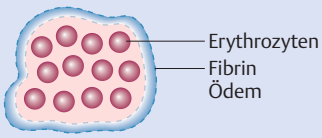	niedrige Signalintensität	hohe Signalintensität
akutes Stadium (6 Stunden bis 5 Tage) Abbau des Hämoglobins zu Desoxyhämoglobin 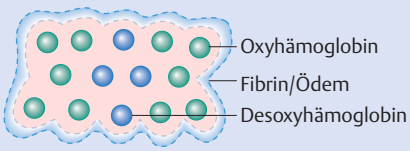	unverändert niedrige Signalintensität	niedrige Signalintensität bei Hochfeldgeräten im Zentrum der Blutung, im Randbereich hohe Signalintensität
subakutes Stadium (Abb. B-9.41) (5 Tage bis mehrere Wochen) 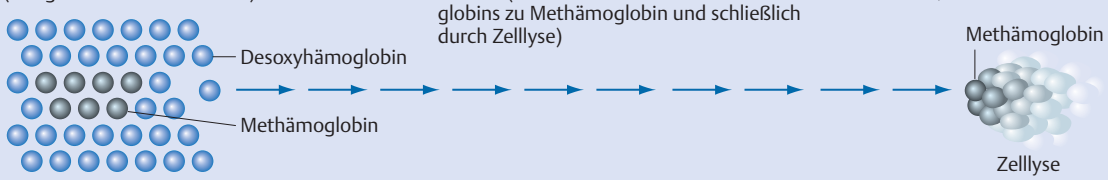	deutliche Signalerhöhung, zunächst im Randbereich (durch weiteren Abbau des Hämoglobins zu Methämoglobin und schließlich durch Zelllyse)	beginnende Signalerhöhung, zunächst im Zentrum, im weiteren auch im Randbereich
chronisches Stadium (mehrere Wochen bis Jahre) 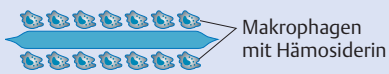	keine Signalveränderung oder Signalminderung im Randbereich	Signalminderung im Randbereich als Zeichen der Hämosiderinablagerung und signalintensives Zentrum

– **subakute Parenchymblutung:** Nach 3–8 Wochen ist das Hämatom isodens zum Hirngewebe. In der Peripherie kann über mehrere Monate eine ringförmige KM-Anreicherung nachweisbar sein (perifokale Hypervaskularisation bzw. perifokales Granulationsgewebe).
– **alte Blutung:** Sie zeigt sich in Form eines hypodensen oder zystischen Defektes mit narbiger Retraktion im Randbereich.

MRT:

– **hyperakutes und akutes Stadium:** Im hyperakuten Stadium ist das MR-Bild in Spin-Echo (SE) T1- und T2-gewichteten Aufnahmen nicht charakteristisch. In der T1-Gewichtung zeigt sich eine mäßige Signalabsenkung, in der T2-Gewichtung ein hyperintenses Signal; auch Tumoren können sich in ähnlicher Weise darstellen. Verwendet man allerdings suszeptibilitätsempfindliche Sequenzen, wie die EPI-Sequenz, fällt die Blutung durch ein sehr niedriges Signal auf. Die akute Blutung zeigt vor allem in der T2-Gewichtung eine Veränderung insofern, als sich eine Signalab-

– **subakute Parenchymblutung:** Nach 3–8 Wochen ist das Hämatom isodens zum Hirngewebe.

– **alte Blutung:** Sie zeigt sich als hypodenser Defekt.

MRT:

– **hyperakutes und akutes Stadium (SE-Sequenz):** In der T1-Gewichtung zeigt sich eine mäßige Signalabsenkung, in der T2-Gewichtung ein hyperintenses Signal.

B-9.41 **10 Tage alte Blutung in der CT und MRT**

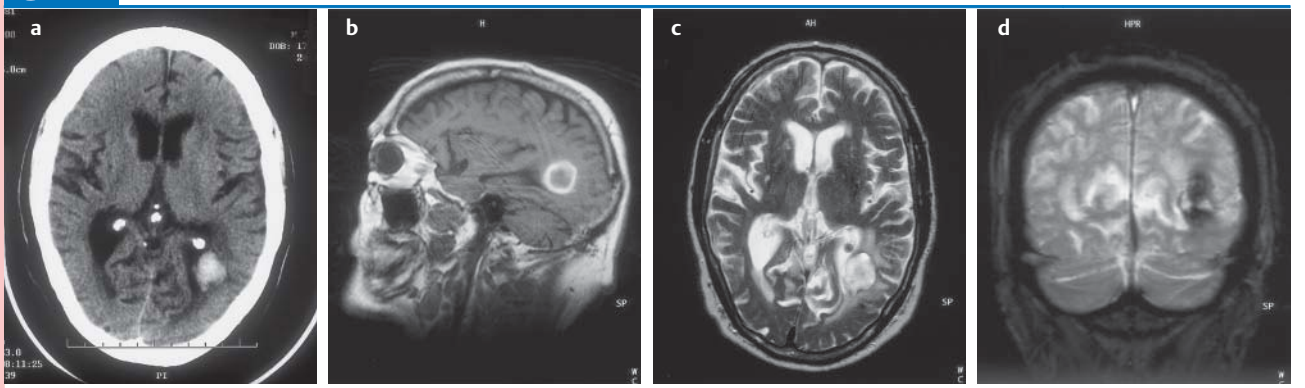

a In der CT findet sich eine hyperdense Blutung am Hinterhorn links mit leichtem Kompressionseffekt.
b In der MRT zeigt die T1-gew. Aufnahme eine typische hohe Signalintensität im Randbereich und mittlere Signalintensität im Zentrum.
c In der T2-gewichteten Aufnahme ist eine weitgehend hohe Signalintensität mit Aussparung eines kleinen zentralen Anteiles zu erkennen.
d Die GE-Sequenz zeigt eine überwiegend geringe Signalintensität.

senkung einzustellen beginnt. Gradienten-Echo-Sequenzen (GE-Sequenzen) weisen durchgängig ein niedriges Signal auf.

– **subakutes und chronisches Stadium (Abb. B-9.41):** Es kommt zunächst zu einer Signalanhebung sowohl in der T1- als auch in der T2-Gewichtung, im chronischen Stadium überwiegend allerdings wiederum eine Signalabsenkung.

– **subakutes und chronisches Stadium (Abb. B-9.41):** Es kommt durch den weiteren Abbau des Hämoglobins zunächst zu einer Signalanhebung in der T1-Gewichtung und in der Folge auch in der T2-Gewichtung. In der GE-Sequenz bleibt das Signal niedrig. Im chronischen Stadium überwiegt allerdings wiederum eine Signalabsenkung, bedingt durch den Effekt des Abbauproduktes Hämosiderin, das letztlich entsteht. Im chronischen Stadium ist statt des vormals raumfordernden Effektes der Blutung nur noch eine narbige Reststruktur oder ein zystischer Defekt mit narbigem Randsaum vorhanden.

▶ **Merke.**

▶ **Merke.**

- Die **CT** leistet den Nachweis der **frischen** Blutung am sichersten.
- Die **MRT** ist besonders zur Darstellung **subakuter** und **alter** Blutungen geeignet.
- Die **Angiografie** kann besser Aufschluss über die **Ursache** einer Blutung geben.

Subarachnoidalblutung (SAB)

Die SAB ist die Folge von **Aneurysmarupturen**. Diese entstehen infolge einer angeborenen Schwäche der Arterienwand. Sie sind bevorzugt im Circulus arteriosus Willisii und der proximalen A. cerebri anterior lokalisiert.

Subarachnoidalblutung (SAB)

Die SAB ist die häufigste nicht hypertoniebedingte Blutung. Sie entsteht infolge einer **Ruptur von Aneurysmen** und macht etwa 6–20 % aller spontanen intrazerebralen Blutungen aus. Die Hirnarterienaneurysmen entstehen infolge einer angeborenen Schwäche der Arterienwand und sind bevorzugt im Bereich des Circulus arteriosus Willisii und in den proximalen Abschnitten von A. cerebri anterior (hier v. a. Ramus communicans anterior) und media lokalisiert (**Abb. B-9.42**).

▶ **Merke.**

▶ **Merke.** Nicht selten liegen bei einem Patienten zwei oder mehrere Aneurysmen gleichzeitig vor. In ca. 30 % kommt es bei der Aneurysmaruptur nicht nur zur SAB, sondern auch zu einer intrazerebralen Einblutung. Die Blutung kann in das Ventrikelsystem, vornehmlich in den 3. Ventrikel, einbrechen.

Radiologische Diagnostik: Zum **Nachweis einer SAB** ist die **CT** ist **Methode der Wahl (Abb. B-9.43a).** Ergänzt wird sie durch eine **CT-Angiografie.**

Radiologische Diagnostik: Zum **Nachweis einer SAB** ist neben der Liquorpunktion die **CT Methode der Wahl (Abb. B-9.43a).** Wegen der Vermischung mit dem Liquor ist die SAB in der CT allerdings erst ab einer höheren Blutungsdichte nachweisbar. Aus der Lokalisation des Blutes im Subarachnoidalraum können Rückschlüsse auf die Lage des rupturierten Aneurysmas gezogen werden. In der Regel wird die Untersuchung mit einer **CT-Angiografie** zur weiteren Differenzierung des Aneurysmas ergänzt. Diese erlaubt bereits die Planung des therapeutischen Eingriffes. Die **MRT** besitzt ebenfalls eine begrenzte Aussagekraft. Durch den kombinierten Einsatz von protonengewichteten Sequenzen und der FLAIR-Sequenz lassen sich subarachnoidale Blutungen ebenfalls nachweisen.

B-9.42 Lokalisation und Verteilung der häufigsten Aneurysmen

B-9.42

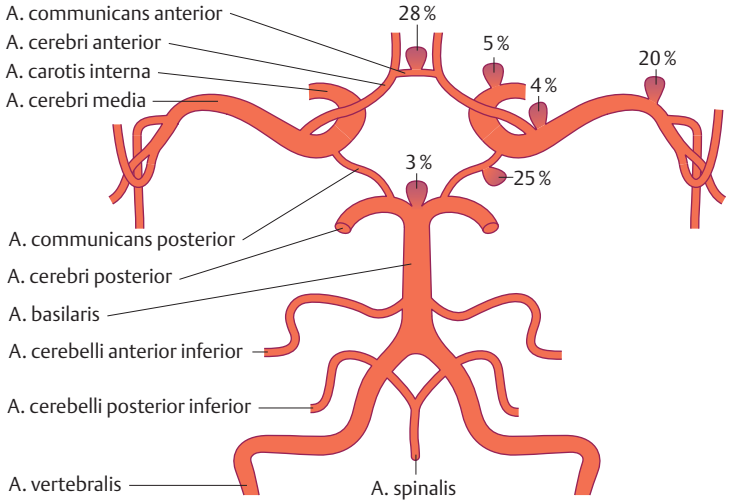

B-9.43 Blutung aus einem Aneurysma der A. cerebri anterior

B-9.43

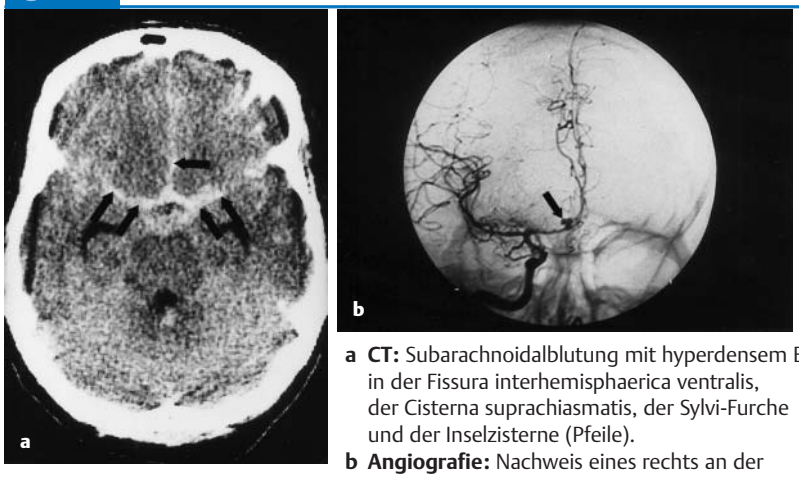

a CT: Subarachnoidalblutung mit hyperdensem Blut in der Fissura interhemisphaerica ventralis, der Cisterna suprachiasmatis, der Sylvi-Furche und der Inselzisterne (Pfeile).

b Angiografie: Nachweis eines rechts an der A. cerebri anterior (Pars horizontalis) gelegenen Aneurysmas (Pfeil).

Zum **Nachweis eines Hirnarterienaneurysmas** bzw. zum Nachweis weiterer Aneurysmen ist die Katheter-Angiografie (**Abb. B-9.43b**) heute nicht mehr zwingend notwendig. Vielmehr erlauben **CT- oder MR-Angiografie** (**Abb. B-9.44**) in den meisten Fällen eine exakte Aussage und reichen für die Planung des therapeutischen Vorgehens aus. Sollte die Katheter-Angiografie notwendig sein, muss sie möglichst frühzeitig erfolgen, bevor ein blutungsbedingter Gefäßspasmus einsetzt (meist am 3.–4. Tag nach der Blutung). Da in 15 % der Fälle multiple Aneurysmen vorhanden sind, müssen alle 4 hirnversorgenden Arterien (beide Karotiden und Vertebralarterien) selektiv dargestellt werden. Um die Lokalisation und Morphologie genau zu erfassen (Abgang, Richtung, Aneurysmahals), sind häufig Spezialprojektionen erforderlich (z. B. Rotationsangiografie + 3D-Bearbeitung).

Zum **Nachweis eines Hirnarterienaneurysmas** Aneurysmen ist die Katheter-Angiografie (**Abb. B-9.43b**) heute nicht mehr zwingend notwendig. Vielmehr erlauben **CT- oder MR-Angiografie** (**Abb. B-9.44**) in den meisten Fällen eine exakte Aussage.

Therapie: Als Behandlungsverfahren stehen die **neurochirurgische** Versorgung **durch Clippung des Aneurysmas** und die **endovaskuläre** Embolisation **durch Coiling** zur Verfügung, wobei endovaskuläre Verfahren zunehmend Verbreitung gefunden haben. Für die Behandlungsindikation spielen neben Aneurysmagröße/-morphologie und klinischer Symptomatik auch individuelle Faktoren wie Alter, Komorbidität, spezielles endovaskuläres wie auch das neurochiorurgische Behandlungsrisiko und nicht zuletzt der Behandlungswunsch des Patienten eine Rolle.

Therapie: Als Behandlungsverfahren stehen die **neurochirurgische** Versorgung durch Clippung des Aneurysmas und die **endovaskuläre** Embolisation durch Coiling zur Verfügung.

B-9.44 Hirnarterienaneurysmen

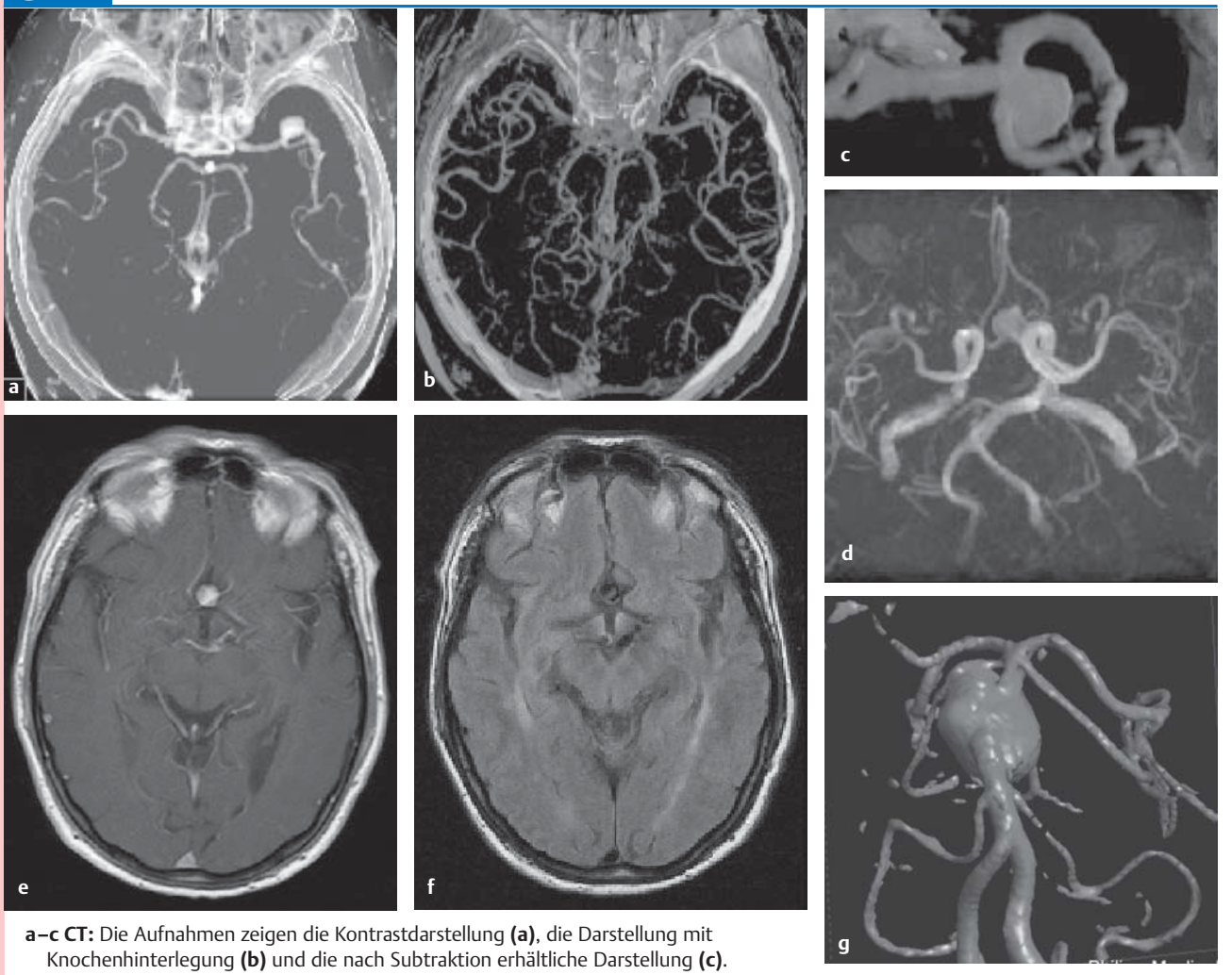

a–c CT: Die Aufnahmen zeigen die Kontrastdarstellung **(a)**, die Darstellung mit Knochenhinterlegung **(b)** und die nach Subtraktion erhältliche Darstellung **(c)**.
d–f MRT: Darstellung des ca. 1 cm großen A. communicans anterior-Aneurysmas in der MR-Angiografie **(d)**, Befund in der MRT nach KM-Gabe **(e)** und FLAIR-Sequenz mit schlecht abgrenzbarem Aneurysma **(f)**.
g 3D-Rotationsangiografie eines großen raumfordernden dissektionsbedingten Aneurysmas der A. basilaris.

Bei der **endovaskulären Embolisation** werden, unter angiografischer Kontrolle, über einen Mikrokatheter Platinspiralen (Coils) in das Aneurysma eingebracht, die den Blutfluss in das Aneurysma verhindern.

Endovaskuläre Embolisation: In Allgemeinanästhesie werden unter angiografischer Kontrolle über einen Mikrokatheter Platinspiralen **(Coils)** in das Aneurysma eingebracht. Die Spiralen rollen sich im Aneurysma auf, bis dieses vollständig gefüllt und von der Zirkulation abgetrennt ist (**Abb. B-9.45**). Bei breitem Aneurysmahals kann es notwendig sein, das Trägergefäß durch selbstexpandierende Mikrostents (stentassistiertes Coiling) oder spezielle Ballons (Ballon-Remodelling-Technik) zu schützen, um einen Verschluss des Trägergefäßes durch die implantierten Coils zu verhindern.

B-9.45 Endovaskuläre Embolisation eines Aneurysmas

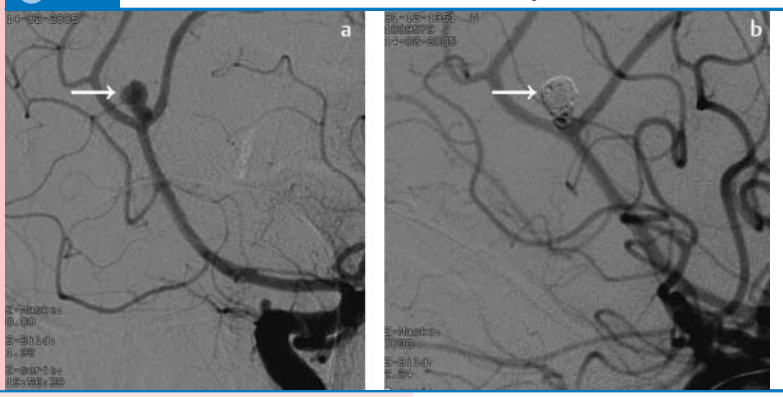

a Lobuliertes Aneurysma der A. pericallosa (Pfeil).
b Okklusion des Aneurysmas (Pfeil) durch Auffüllung mit Platinspiralen (Coiling).

9.3.4 Traumatische Schäden des Gehirns

Folgende **radiologische Verfahren** kommen zum Einsatz:
- **Röntgenaufnahme des Schädels:** Nachweis von Frakturen (s. S. 660)
- **CT:** Darstellung einer frischen Blutung, eines Hirnödems oder einer Fraktur
- **MRT:** Darstellung subakuter und alter Blutungen, Nachweis von Hygromen und Narbenbildungen.

Commotio cerebri

► **Synonym.** Gehirnerschütterung

► **Definition.** Traumatisch bedingte, reversible Schädigung des Gehirns i. S. einer Funktionsstörung ohne morphologisch fassbares Substrat.

Klinik: Kurzzeitige Bewusstseinsstörung, retrograde Amnesie, posttraumatischer Dämmerzustand, Übelkeit und Erbrechen sind die typischen Symptome (**Tab. B-9.15**).

B-9.15 Traumatische Schäden des Gehirns

	Klinik	bildgebende Verfahren
Commotio	kurzzeitige Bewusstseinsstörung retrograde Amnesie posttraumatischer Dämmerzustand Übelkeit und Erbrechen	keine Veränderungen nachweisbar
Contusio	länger dauernder Bewusstseinsverlust neurologische Ausfälle (z. B. Paresen, Sprach- u. Sehstörungen)	Parenchymblutungen Ödem (lokal oder generalisiert) Nekrose (fokal oder multifokal) traumatische SAB Subduralhygrom
Compressio	Entwicklung einer tiefen Bewusstlosigkeit	Subdural-, Epiduralhämatom

Radiologische Diagnostik: Mit den verfügbaren radiologischen Verfahren sind **keine Veränderungen** nachweisbar.

Contusio cerebri

► **Definition.** Gedecktes schweres oder mittelschweres Schädel-Hirn-Trauma. Meist sind mehrere Läsionen in Form von Blutungen und Ödembezirken nachweisbar. Die Kontusionsherde entstehen entsprechend der Krafteinwirkung an den Stellen von **Coup** (Kompression) und **Contrecoup** (Zerrung), wobei die Kontusionsherde am Contrecoup meist ausgeprägter sind. Infolge von Scherkräften können auch an anderen Stellen des Gehirns Blutungen auftreten.

Klinik: In der Regel bestehen ein länger dauernder Bewusstseinsverlust sowie neurologische Ausfälle (z. B. Paresen, Sprach- und Sehstörungen) (**Tab. B-9.15**).

Diagnostisches Vorgehen: Im akuten Stadium ist die **CT das Verfahren der Wahl** zum Nachweis der Blutung (**Abb. B-9.46**), allerdings kann durch die **MRT** ein kontusionelles **Ödem** besser abgebildet werden. Außerdem können sehr kleine Blutungen dem CT entgehen, im MRT aber darstellbar sein.

Radiologische Diagnostik: Die **CT** kann folgende Veränderungen zeigen, wobei nur in schweren Fällen sämtliche Faktoren gleichzeitig vorgefunden werden:
- frische hyperdense Blutungen
- ein lokales oder generalisiertes hypodenses Hirnödem
- eine traumatische Subarachnoidalblutung
- ein Subduralhygrom.

Typisch für die Veränderungen ist eine Verteilung im Bereich von Coup und Contre-Coup, wobei vor allem die der Prellung entgegengelegene Seite die ausgeprägtesten Veränderungen zeigt. Schwierig kann in der CT der Nachweis kleiner punktförmiger

9.3.4 Traumatische Schäden des Gehirns

Radiologische Verfahren:
- **Röntgen Schädel:** Frakturnachweis
- **CT:** Darstellung von frischer Blutung, Hirnödem und Fraktur
- **MRT:** Darstellung von Blutungen, Hygromen und Narbenbildungen.

Commotio cerebri

► **Synonym.**

► **Definition.**

Klinik: Kurzzeitige Bewusstseinsstörung, retrograde Amnesie, Übelkeit (**Tab. B-9.15**).

B-9.15

Radiologische Diagnostik: Keine Veränderungen nachweisbar.

Contusio cerebri

► **Definition.**

Klinik: Längerer Bewusstseinsverlust und neurologische Ausfälle (**Tab. B-9.15**).

Diagnostisches Vorgehen: Die **CT** ist **Verfahren der Wahl** zum Nachweis der Blutung (**Abb. B-9.46**), allerdings kann durch die **MRT** ein kontusionelles **Ödem** besser abgebildet werden.

Radiologische Diagnostik: Die CT kann zeigen:
- frische hyperdense Blutungen
- hypodenses Hirnödem
- traumatische SAB
- Subduralhygrom.

Die **MRT** sollte bei Patienten, bei denen eine Diskrepanz zwischen Klinik und sichtbaren Veränderungen im CT besteht, ergänzend

B-9.46 Contusio cerebri (CT)

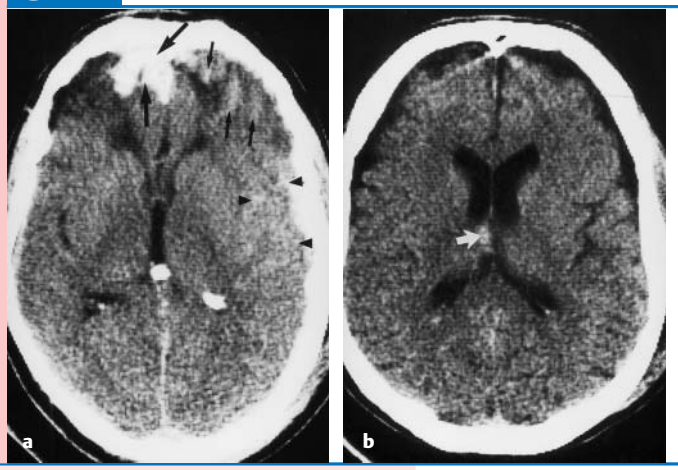

a CT wenige Stunden nach einem Schädel-Hirn-Trauma: Frontobasal große kortikale und subkortikale Blutung. Bilateral dazu hypodense Ödemzone, z. T. auch mit kleinfleckigen hyperdensen Blutungsherden (große und kleine Pfeile). Traumatische Subarachnoidalblutung links temporal (Pfeilspitzen).
b Kleine posttraumatische Blutung im Thalamusbereich rechts subependymal (Pfeil). Der Herd stellt sich computertomografisch schwach hyperdens dar.

angewandt werden. Sie kann kleine punktförmige Blutungen besser erfassen, die z. B. bei Scherbewegungen des Gehirns auftreten.

Blutungen sein, wie sie besonders bei Scherbewegungen des Gehirns und dabei vornehmlich entlang der Mittellinie (im Bereich des Balkens und Hirnstammes) auftreten. Das Ausmaß dieser Veränderungen wird in der CT häufig übersehen, der Zustand dieser Patienten ist allerdings durch die Einblutungen erheblich eingeschränkt. Hier besitzt die **MRT** unter Verwendung von speziellen, blutungssensitiven Sequenzen eine hohe Aussagekraft. Von daher sollte bei Patienten, bei denen eine Diskrepanz zwischen klinischer Beeinträchtigung und den nur geringen Veränderungen in der CT besteht, die MRT ergänzend angewandt werden. Dies trifft vor allem für die Patienten zu, bei denen eine axiale Scherverletzung aufgrund des Unfallherganges angenommen werden muss. Darüber hinaus können mit dem MRT auch die basalen Hirnabschnitte koronar und sagittal artefaktfrei abgebildet werden, was mit der CT weniger gut gelingt. Nicht zuletzt ist ein kontusionelles Ödem in seinen Ausmaßen oft besser im MRT zu erfassen. Allerdings ist im MRT die Überwachung der Patienten schwieriger durchzuführen und die Kooperation häufig nicht gegeben.

Die **Blutungsherde** sind **kortikal und subkortikal** gelegen. Das **Hirnödem** ist in der CT als **Hypodensität im Marklager** erkennbar. Eine **Verstreichung der Hirnwindungsfurchen** oder eine **Kompression des Ventrikelsystems** können auf das Hirnödem hinweisen.

Die **Blutungsherde** sind typischerweise **kortikal und subkortikal** gelegen und manchmal nur klein, sie liegen bevorzugt fronto- und temporobasal. Das postkontusionelle **Hirnödem** ist in der CT als umschriebene oder generalisierte **Hypodensität im Marklager** erkennbar. Daneben können als Zeichen der fokalen oder diffusen Raumforderung eine **Verstreichung der Hirnwindungsfurchen** und der basalen Zisternen oder eine **Kompression des Ventrikelsystems** auf das Hirnödem hinweisen.

Posttraumatisches Subduralhygrom

Posttraumatisches Subduralhygrom

► **Definition.**

► **Definition.** Flüssigkeitsansammlung im Subduralraum, die durch eine traumatische Arachnoidalverletzung und einen nachfolgenden Liquoreinstrom entsteht.

Klinik: Es kann zu dumpfen, persistierenden Kopfschmerzen und deutlicher Verlangsamung kommen.

Klinik: Die Patienten zeigen nicht immer eine charakteristische Klinik, es kann aber zur Ausprägung von dumpfen persistierenden Kopfschmerzen kommen sowie zu einer deutlichen Verlangsamung.
Eine Entwicklung zum chronischen Subduralhygrom mit erneuten Einblutungen ist möglich.

Radiologische Diagnostik: In der **CT** stellt sich eine **hypodense, konkav-konvexe Raumforderung** dar.

Mit der **MRT** kann die Ausdehnung genauer beurteilt werden (**Abb. B-9.47**).

Radiologische Diagnostik: In der **CT** stellt sich eine **hypodense, konkav-konvexe Raumforderung** dar, deren Dichtewerte in Abhängigkeit vom Eiweißgehalt höher sein können als die von Liquor. Sie sind aber gegenüber dem Hirngewebe eindeutig hypodens.
Mithilfe der **MRT** ist die Ausdehnung genauer zu beurteilen als computertomografisch. Die Brückenvenen sind nach innen verlagert, sodass subdurale Hygrome eindeutig von einer Erweiterung des Subarachnoidalraumes differenziert werden können. Im T1-gewichteten Bild kann die Signalintensität etwas höher als die des Liquors sein (**Abb. B-9.47**).

B-9.47 Subduralhygrom links frontoparietal

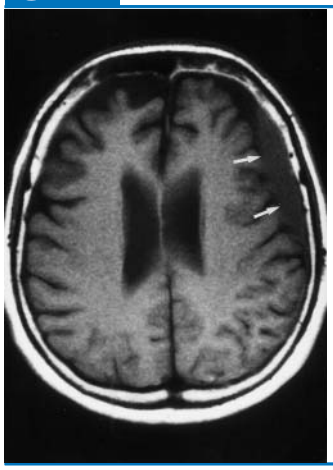

In der T1-betonten **MRT** zeigt das Hygrom (Pfeile) eine geringgradig höhere Signalintensität als Liquor (nativ).

B-9.47

Epiduralhämatom

Epiduralhämatom

► Definition. Blutansammlung zwischen Schädelkalotte und dem äußeren Blatt der Dura mater, das normalerweise dem Knochen fest anliegt und das Periost bildet. Das epidurale Hämatom entsteht v. a. durch Einrisse meningealer Arterien (A. meningea media und ihre Äste).

► Definition.

Klinik: Der typische 3-phasige Verlauf (initiale Bewusstlosigkeit – freies Intervall – erneute Bewusstseinstrübung mit Auftreten neurologischer Herdsymptome) tritt nur in 30 % der Fälle auf. Oft besteht initial jedoch keine Bewusstlosigkeit!

Klinik: Der typische 3-phasige Verlauf tritt nur in 30 % der Fälle auf.

► Merke. Das epidurale Hämatom ist ein **neurologischer Notfall**, da es aufgrund des raumfordernden Charakters und einer zumeist raschen Progredienz eine vitale Bedrohung des Patienten darstellt.

► Merke.

Diagnostisches Vorgehen: s. **Tab. B-9.16**.

Diagnostisches Vorgehen: s. **Tab. B-9.16**.

B-9.16 Radiologische Differenzialdiagnose (s. a. Tab. B-9.14)

	Epiduralhämatom	Subduralhämatom
Lokalisation	meist temporoparietal, seltener frontal oder okzipital	meist frontoparietal, aber auch bis in den Interhemisphärenspalt und längs der Falx
Form	bikonvex (linsenförmig), respektiert die Falx nicht	sichelförmig, respektiert die Falx
Radiologisches Verfahren der Wahl	akutes Stadium: CT subakutes/chronisches Stadium: MRT	
CT nativ	**akut:** hyperdense Raumforderung mit Mittellinienverlagerung und Ventrikelkompression **subakut:** homogen isodens oder leicht hypodens mit hyperdensem Spiegel aufgrund einer zellulären Sedimentation in den dorsalen Partien **chronisch:** inhomogen, überwiegend hypodens, durch rezidivierende Nachblutungen hyperdense Anteile möglich, Kapselverdickungen, Septenbildung, Verkalkung	
CT nach KM	**akut:** keine Reaktion **subakut:** leichte KM-Aufnahme der Dura **chronisch:** deutliche KM-Aufnahme der Kapsel und einzelner Septen	
MRT	**akut:** hypointenses Signal im Vergleich zum umgebenden Hirngewebe in der T1- und T2-gewichteten Spin-Echo-Sequenz **subakut:** hohe Signalintensität in beiden Sequenzen **chronisch:** inhomogenes Signal und kräftige KM-Aufnahme der Kapsel und Septen	

B-9.48

B-9.48 Epidurales Hämatom bei Z. n. Ausräumung eines Subduralhämatoms

CT: Postoperativ Entwicklung eines großen raumfordernden und typisch konfigurierten bikonvexen epiduralen Hämatoms (Pfeile). Kleine Lufteinschlüsse im Verlauf der Schädelkalotte.

Radiologische Diagnostik: In der **CT** stellt sich das frische epidurale Hämatom **hyperdens** dar. Das Hämatom liegt **meist temporo-parietal** und **supratentoriell.** Die typische **Form** ist **bikonvex** (**Abb. B-9.48**).

Radiologische Diagnostik: In der **CT** stellt sich das frische epidurale Hämatom **hyperdens** dar. Entsprechend dem Verlauf der A. meningea media liegt das Hämotom **meist temporoparietal**, seltener frontal. **Supratentoriell** gelegene Hämatome kommen ca. 5-mal häufiger vor als infratentorielle. Typischerweise ist die **Form bikonvex**, was sich aus der Konvexität der Schädelkalotte und der zum Teil vom Knochen abgehobenen Dura erklärt (**Abb. B-9.48**). Liegt dem Hämatom eine Fraktur zugrunde, dann zeigt sich diese meist auch in der CT.

► Merke.

► **Merke.** Hämatom und Frakturlinie sind nicht immer an gleicher Stelle zu sehen – ausnahmsweise kann das Hämatom auch von der Frakturlinie entfernt liegen. Bei Kindern werden Frakturen seltener gefunden als bei Erwachsenen.

► Klinischer Fall.

► **Klinischer Fall.** Ein 36-jähriger Patient wird nach einer Schlägerei mit starken Kopfschmerzen, einem Monokelhämatom und einer Kopfplatzwunde ins Krankenhaus eingeliefert. Dort wird eine CT angefertigt, die ein Subduralhämatom links frontoparietal zeigt. Das Hämatom wird operativ ausgeräumt. In der postoperativ angefertigten CT findet sich ein großes raumforderndes epidurales Hämatom im Operationsgebiet. Offensichtlich wurde intraoperativ ein Ast der A. meningea media verletzt mit der Folge einer ausgedehnten epiduralen Einblutung (**Abb. B-9.48**). Erneut muss der Patient deshalb operiert werden. Nach der zweiten Operation treten keine Komplikationen mehr auf, sodass der Patient nach einigen Wochen ohne größere Beschwerden entlassen wird.

Subduralhämatom

Subduralhämatom

► Definition.

► **Definition.** Blutung aus Brückenvenen im Verlauf zwischen Hirnoberfläche und Drainage in die Sinus infolge einer traumatisch bedingten Zerrung und Zerreißung, wobei es zur Hämatombildung zwischen Dura und Arachnoidea kommt.

Klinik: Beim isolierten Subduralhämatom kann eine Symptomatik fehlen oder milde verlaufen. Aufgrund weiterer zerebraler Verletzungen kann es zu einer langsam zunehmenden Hirndrucksymptomatik kommen.

Klinik: Beim akuten Subduralhämatom hängt die Klinik sehr stark von den zerebralen Begleitverletzungen ab. Beim isolierten Subduralhämatom kann eine Symptomatik fehlen oder in Form von Kopfschmerzen milde verlaufen. Zumeist kommt es aufgrund weiterer zerebraler Verletzungen zu einer langsam zunehmenden Hirndrucksymptomatik mit Kopfschmerzen, Übelkeit sowie fokal-neurologischen und neuropsychologischen Ausfällen, im Einzelfall auch zum Bewusstseinsverlust.

Diagnostisches Vorgehen: s. **Tab. B-9.16**.

Diagnostisches Vorgehen: s. **Tab. B-9.16**

Radiologische Diagnostik: Die typische Form ist **zur Hirnoberfläche hin konkav**, **zur Schädelkalotte konvex begrenzt.** Die häufigste Lage ist **temporoparietal** und **hochparietal** (**Abb. B-9.49**).

Radiologische Diagnostik: Typischerweise ist das subdurale Hämatom **zur Hirnoberfläche hin konkav**, **zur Schädelkalotte konvex begrenzt.** Subdurale Hämatome sind besonders häufig **temporoparietal** und **hochparietal** gelegen. Sie können sich in den Interhemisphärenspalt ausdehnen und entwickeln sich dann entlang der Falx. Selten sind subdurale Hämatome isoliert im Interhemisphärenspalt lokalisiert, während eine Ausdehnung auf dem Tentorium durchaus häufiger zu finden ist (**Abb. B-9.49**).

B-9.49 Flaches Subduralhämatom links frontotemporo-okzipital mit Übergreifen auf das Tentorium

CT: Das frische Hämatom stellt sich hyperdens dar (Pfeile) und wirkt gering raumfordernd.

B-9.49

Im **akuten Stadium** ist das subdurale Hämatom in der **CT** durch **hohe Dichtewerte** gekennzeichnet und dadurch auch kontrastreich vom Hirngewebe abgrenzbar. In der **subakuten Phase** wird es **isodens** zum Hirngewebe, sodass nur die raumfordernde Wirkung auf die angrenzenden Hirnabschnitte hinweisend auf die Diagnose ist. Bei beidseitigen subduralen Hämatomen sind die Veränderungen schwer erkennbar, da Seitenunterschiede fehlen.

Im **chronischen Stadium** ist das subdurale Hämatom **hypodens,** wobei 3 Formen unterschieden werden können:

- homogen-hypodense Dichtewerte
- inhomogene Dichtewerte (durch rezidivierende Einblutungen)
- Sedimentation von Blutbestandteilen mit hypodensen Dichtewerten rostral und einem isodensen oder hyperdensen Anteil dorsal (lageabhängig) (**Abb. B-9.50**).

Mithilfe der **MRT** sind auch sehr flache und im CT isodense Subduralhämatome eindeutig identifizierbar.

Subakute und chronische Hämatome können **ausgedehnte Kapselreaktionen** verursachen. Nach etwa 2 Wochen sind die Hämatome vollständig von einer Kapsel umgeben. Hierüber erfolgt die Organisation des Hämatoms. Dabei werden flache Blutungen vollständig organisiert, wobei sich eine bindegewebige Schwiele ausbildet. Bei ausgedehnten Hämatomen bleiben spaltförmige Hohlräume erhalten, die von bindegewebigen Membranen umgeben sind. Es kann zu **Verkalkungen** oder sogar Ossifikationen dieser Membranen kommen. Im kontrastmittelverstärkten CT oder MRT kommt es zu einem deutlichen KM-Enhancement der Dura, der Hämatomkapsel und zum Teil auch der den Hohlraum durchziehenden bindegewebigen Membrane.

Im **akuten Stadium** ist das subdurale Hämatom in der **CT** durch **hohe Dichtewerte** gekennzeichnet. In der **subakuten Phase** wird es **isodens** zum Hirngewebe.

Im **chronischen Stadium** ist es **hypodens.** Man unterscheidet:

- homogen-hypodense Dichtewerte
- inhomogene Dichtewerte
- hypodense Dichtewerte rostral und isodenser oder hyperdenser Anteil dorsal (**Abb. B-9.50**).

Mit der **MRT** sind auch flache, isodense Hämatome identifizierbar.

Subakute und chronische Hämatome können **ausgedehnte Kapselreaktionen** verursachen. Es kann zu **Verkalkungen** oder sogar Ossifikationen dieser Membranen kommen.

B-9.50 Chronisches Subduralhämatom

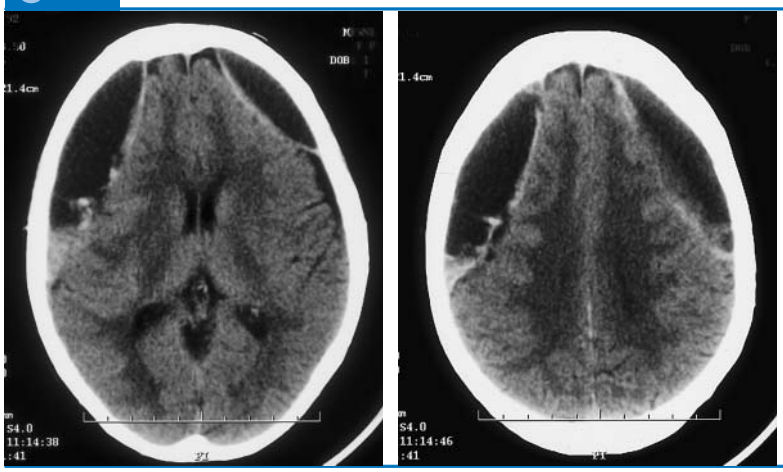

Die bilateralen alten Blutungen stellen sich in der **CT** hypodens dar. Auf der rechten Seite findet sich eine Sedimentation von frischen Blutbestandteilen, sodass eine Spiegelbildung dorsal resultiert. Die Kapsel ist verdickt und hyperdens. Sie enthält frische Blutauflagerungen.
Die Brückenvenen sind nach innen verlagert.

9.3.5 Entzündliche Erkrankungen

Meningitis

► **Definition.**

Die **Leptomeningitis** ist am häufigsten. Sie entsteht hämatogen oder per continuitatem meist durch Bakterien oder Viren.

Die **Pachymeningitis** entsteht:
- durch das Übergreifen einer Osteomyelitis auf die Dura mater (**Abb. B-9.51**)
- durch Wundinfektion nach Schädeltraumen
- durch das Übergreifen einer Leptomeningitis auf die Dura mater.

Die Meningitis wird weiter in eine **virale** oder **bakterielle** Form unterteilt. Sie kann auch als Folge einer Strahlenbehandlung oder einer intrathekalen Chemotherapie entstehen.

Hämatogene Leptomeningitiden breiten sich vorwiegend an der Konvexität des Gehirns aus (sog. **Haubenmeningitis**).

Klinik: Es kann sich ein schweres Krankheitsbild mit Kopfschmerzen, Nackensteife, Bewusstseinsstörungen und neurologischen Ausfällen zeigen. Virale Formen verlaufen milder.

Diagnostisches Vorgehen: Mit der Lumbalpunktion gelingt häufig ein exakter Erregernachweis.

► **Definition.** Unter einer Meningitis versteht man eine Entzündung der harten **(Pachymeningitis)** bzw. weichen Hirnhaut **(Leptomeningitis)**.

Die **Leptomeningitis** (Entzündung von Pia mater und Arachnoidea) ist die häufigste Form der Meningitis. Sie entsteht durch Bakterien, Viren und selten durch physikalische Einwirkungen (z. B. nach Strahlentherapie). Infektionen erfolgen meist hämatogen oder per continuitatum (z. B. Übergreifen einer Infektion der Nebenhöhlen), seltener durch direkte Traumen. Je nach Erreger kann die Erkrankung akut, subakut oder chronisch verlaufen.

Die **Pachymeningitis** entsteht:
- durch das Übergreifen einer Osteomyelitis auf die Dura mater (**Abb. B-9.51**) – die dabei auftretende zirkumskripte Pachymeningitis externa geht mit einem epiduralen Empyem einher
- durch Wundinfektion nach Schädeltraumen
- durch das Übergreifen einer Leptomeningitis auf die Dura mater, u. U. mit Ausbildung eines subduralen Empyems.

Die Meningitis wird weiter nach dem Erregertyp in eine **virale** oder **bakterielle** Form unterteilt, es finden sich **granulomatös** verursachte Formen (z. B. Morbus Boeck), daneben treten selten parasitär oder fungal ausgelöste Meningitiden auf. Nicht zuletzt kann es sich um die Folge einer Strahlenbehandlung (aktinische Form) oder einer intrathekalen Chemotherapie handeln.

Hämatogene Leptomeningitiden breiten sich vorwiegend an der Konvexität des Gehirns aus (sog. **Haubenmeningitis**), oft frontal deutlicher als okzipital. Der Eiter sammelt sich entlang der Hirnrinde und dehnt sich in die Sulci aus. Er kann in den Hemisphärenspalt übergreifen. Otogene Meningitiden betreffen vornehmlich den Temporallappen. Die tuberkulöse Meningitis ist durch ausgeprägte entzündliche Infiltrationen der basalen Zisternen charakterisiert.

Klinik: Je nach Erregertyp kann es sich um ein klinisch schweres Krankheitsbild handeln, das mit starken Kopfschmerzen, Fieber, Nackensteife und z. T. Bewusstseinsstörungen bis hin zur Somnolenz einhergeht. Häufig werden auch neurologische Ausfälle gesehen. Insgesamt zeigen virale Leptomeningitiden meist einen weniger schweren Verlauf.

Diagnostisches Vorgehen: Neben der neurologischen Untersuchung und den bildgebenden Verfahren liefert vor allem auch die Lumbalpunktion zwecks Liquordiagnostik wertvolle Hinweise sowohl zum Ausmaß der Erkrankung als auch zum Erregertyp (viral oder bakteriell, spezifisch usw.). Häufig lässt sich hiermit ein exakter Erregernachweis vornehmen, was allerdings nicht immer der Fall ist.

B-9.51 Durchwanderungsmeningitis auf Basis einer ausgedehnten bakteriellen Pansinusitis

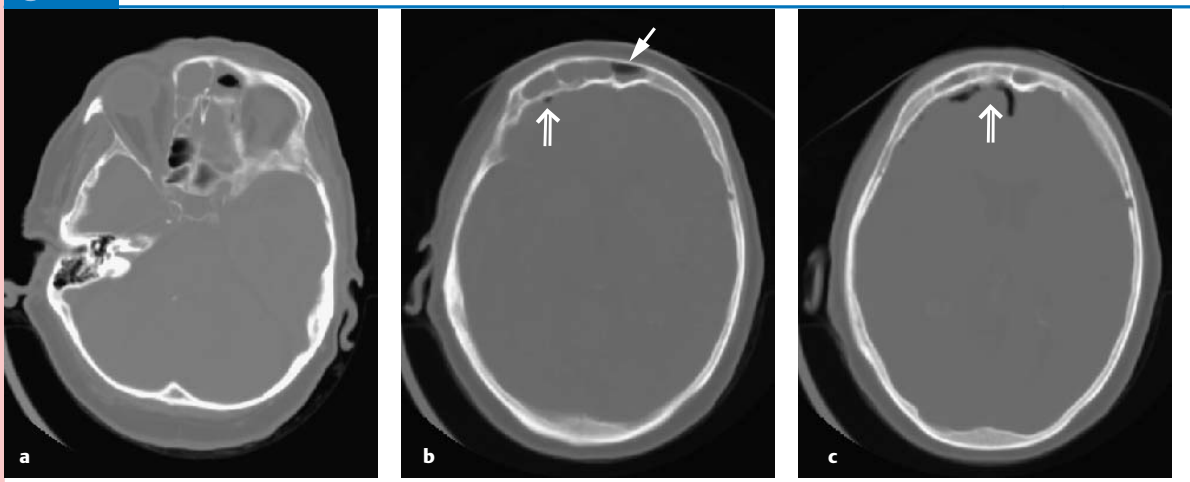

Schleimhautreaktion in den abgebildeten Nebenhöhlen zum Teil mit Spiegelbildung (Pfeil). Darüber hinaus Lufteinschlüsse intrakraniell (offene Pfeile) als Beweis der Meningitis.

B-9.52 Verschiedene radiologische Befunde bei Meningitis

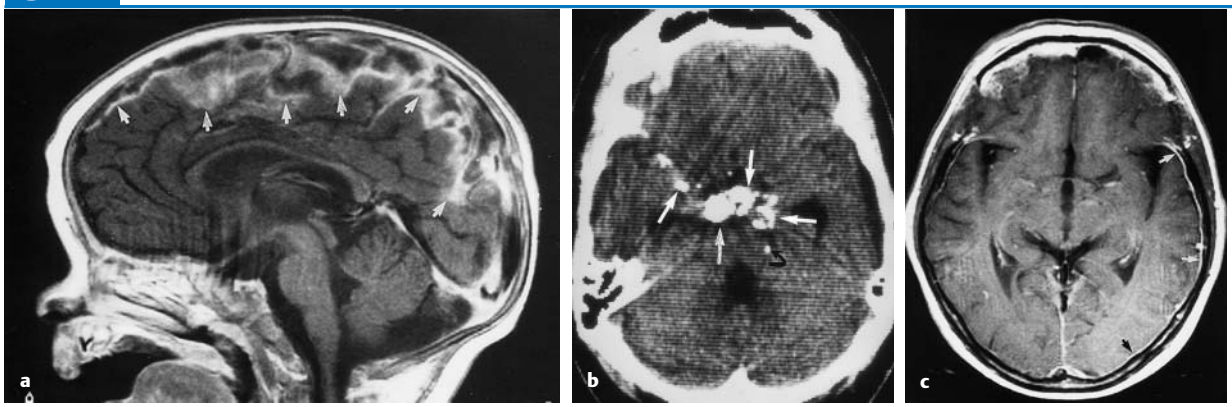

a Hämophilus-influenzae-Meningitis: Im sagittalen kontrastverstärkten **MRT** massives Enhancement der Leptomeninx entlang der Hirnkonvexität (Pfeile). Bereiche mit einer Aussparung der Signalerhöhung entsprechen am ehesten eitrigen Exsudationen (nach KM).
b Basale tuberkulöse Meningitis: Im **CT** ausgeprägte Verkalkungen entlang der basalen Zisterne, der Sylvischen Furche rechts (weiße Pfeile) und im Pedunculus cerebelli medius auf der linken Seite (gebogener schwarzer Pfeil).
c Virale Meningitis: Im kontrastverstärkten **MRT** diskretes Enhancement der Leptomeninx im gesamten Verlauf (Pfeile). Keine nodulären Veränderungen. Leichte Gefäßbetonungen im kortikalen und subkortikalen Bereich.

Radiologische Diagnostik: Bei Vorliegen einer viralen Meningitis zeigt das **CT** in der Regel keinen Befund, auch nach KM-Gabe lässt sich an den Meningen keine Auffälligkeit feststellen. Das **MRT** ist ebenfalls vor allem in der Frühphase meist negativ, bei längerem Verlauf sind ein leichtes **Enhancement** und eine beginnende Verdickung der Leptomeninx nachweisbar (**Abb. B-9.52c**). CT und MRT werden insbesondere auch zum Ausschluss von Komplikationen (z. B. Enzephalitis oder diffuses Hirnödem) eingesetzt.

Radiologische Diagnostik: Virale Meningitiden verursachen in der **CT** i. d. R. keine pathologischen Befunde, während in der **MRT** ein **leichtes KM-Enhancement** der Leptomeninx auffallen kann (**Abb. B-9.52c**). Selten liegt ein leichtes Hirnödem vor.

Bei der **bakteriellen Meningitis** zeigt sich in **CT und MRT** ein **kräftiges KM-Enhancement** der Meningen und der Zisternen (**Abb. B-9.52a**), wobei die MRT sensitiver als die CT ist. Im Verlauf entwickelt sich ein fibrovaskuläres Granulationsgewebe, das zu einer Obliteration der Zisternen führt und erst nach KM-Applikation deutlich erkennbar ist. Das Enhancement bleibt nach Abklingen der akuten Entzündungszeichen noch lange erhalten. Liquorzirkulationsstörungen mit Hydrozephalus können die Folge einer Meningitis sein. Bei der **Meningokokkenmeningitis** finden sich in **MRT und CT** meist ein **diffuses Hirnödem** und ein obstruktiver Hydrozephalus. Oft entwickelt sich eine Beteiligung des Ependyms. Die Erkrankung kann über die Gefäße auf das Hirngewebe übergreifen und kortikale und subkortikale Infarkte verursachen.

Bei **bakterieller Meningitis** zeigt sich in **CT und MRT** ein **kräftiges KM-Enhancement** der Meningen und der Zisternen (**Abb. B-9.52a**). Bei der **Meningokokkenmeningitis** findet sich in **MRT und CT** meist ein **diffuses Hirnödem.**

Bei der **granulomatösen chronischen Meningitis** finden sich die Veränderungen vorwiegend **basal** in Form einer ausgeprägten KM-Reaktion der basalen Zisternen. Die **tuberkulöse** Meningitis (**Abb. B-9.52b**), die durch hämatogene Streuung entsteht, geht häufig mit Verkalkungen im Verlauf der Liquorwege einher.

Bei der **granulomatösen chronischen Meningitis** findet sich v. a. **basal** eine ausgeprägte KM-Reaktion der basalen Zisternen; bei **tuberkulöser** Meningitis (**Abb. B-9.52b**) auch häufig mit Verkalkungen im Verlauf der Liquorwege.

► Klinischer Fall. Ein 6 Monate alter Junge fällt den Eltern durch hohes Fieber, Essunlust und Schläfrigkeit auf. Passive Kopfbewegungen beantwortet er mit schrillem Schreien. In der Klinik wird bei einer Liquorpunktion eine Pleozytose mit mehr als 2000 Zellen/µl und eine Eiweißerhöhung gefunden. Die MRT erfolgt wegen des Verdachts auf eine Meningitis und wegen eines sonografisch diagnostizierten Hygroms. Intrazerebrale Herde werden nicht gesehen, aber durch die KM-Gabe kann die Verdachtsdiagnose einer Meningitis bestätigt werden (**Abb. B-9.52a**). Als Erreger wird Hämophilus influenzae nachgewiesen. Trotz adäquater antibiotischer Therapie behält das Kind schwere neurologische Ausfälle von der Erkrankung zurück.

► Klinischer Fall.

Enzephalitis

Enzephalitis

► Definition. Bei der Enzephalitis handelt es sich um eine entzündliche Erkrankung des Hirngewebes, wobei pathophysiologisch eine Beteiligung der Meningen typisch ist (Meningoenzephalitis).

► Definition.

Verlaufsformen und Erreger: Die Erreger entsprechen denen der Meningitis. Es werden milde Verlaufsformen mit geringer diffuser Ödembildung und schwere Formen mit Nekrosen und Hämorrhagien gefunden.

Virale Enzephalitiden können vor allem durch das **Herpes-simplex-Virus Typ I und II** hervorgerufen werden. Bei Kindern können Enzephalitiden im Laufe einer **Masern**-erkrankung entstehen.

Verlaufsformen und Erreger: Die Erreger entsprechen denen der Meningitis. Es werden milde Verlaufsformen mit geringer diffuser Ödembildung des Gehirns, wie auch schwere Verlaufsformen mit Ausbildung von Nekrosen und Hämorrhagien gefunden. Im weiteren Verlauf kann es zu umschriebenen oder diffusen Hirnatrophien, bedingt durch den Gewebeverlust und die neuronale Degeneration, kommen.
Eine der häufigsten und vom klinischen Bild sowie den bildgebenden Befunden her typische Veränderungen aufweisende **virale** Form der Enzephalitis stellt die **Herpes-simplex-Enzephalitis Typ I und II** dar (s. u.), bei der es sich um eine DNA-Virus-Infektion handelt. Typ I tritt typischerweise im Erwachsenenalter, Typ II im Neugeborenenalter auf. Weitere seltener im Zusammenhang mit der Entwicklung einer Enzephalitis auftretende DNA-Viren sind: Varizellen-Zoster-Virus, Zytomegalievirus, Epstein-Barr-Virus. Hiervon sind die RNA-Virus-Infektionen abzugrenzen, von denen die häufigsten die durch Enteroviren ausgelösten sind. Bei Kindern allerdings sind die durch Morbilliviren, den Erreger der **Masern**, hervorgerufene Enzephalitiden besonders zu erwähnen.

Herpes-simplex-Enzephalitis Typ I

Pathophysiologie: Beim Typ I erfolgt die Ausbreitung durch eine oropharyngeale Penetration. Von der Eintrittsstelle aus setzen sich die Viren im N. trigeminus fest.

Herpes-simplex-Enzephalitis Typ I

Pathophysiologie: Beim Typ I erfolgt die Ausbreitung durch eine oropharyngeale Penetration. Von der Eintrittsstelle aus setzen sich die Viren in den Strukturen des N. trigeminus (v. a. im Ggl. trigeminale) fest. In den meisten Fällen besteht eine lange Latenz von Jahren zwischen dem entzündlichen Befall der peripheren Neuronen mit dem axonalen Transport und dem klinischen Ausbruch der Krankheit.

Klinik: In der Prodromalphase (1–4 Tage) bestehen unspezifische grippeartige Symptome, in der enzephalitischen Phase setzen dann neurologische und neuropsychologische Herdsymptome ein.

Klinik: Typischerweise verläuft die Erkrankung im Erwachsenenalter in 2 Phasen: In der Prodromalphase (1–4 Tage) bestehen unspezifische Symptome („grippaler Infekt"), in der anschließenden enzephalitischen Phase setzen dann neurologische und v. a. neuropsychologische Herdsymptome ein (häufig sensorische Aphasie, Psychose, epileptische Anfälle, Geruchs- oder Geschmackssensationen).

Diagnostisches Vorgehen: Im EEG zeigt sich temporal gesteigerte Aktivität neben einer erhöhten Krampfbereitschaft. Mit der PCR kann das Virus im Liquor nachgewiesen werden. Unabhängig hiervon muss die Therapie (Aciclovir i. v.) sofort bei Verdacht begonnen werden.

Diagnostisches Vorgehen: Die klinischen Symptome (Kopfschmerz, Fieber, Erbrechen) und Herdbefunde im EEG (temporal gesteigerte Aktivität neben einer erhöhten Krampfbereitschaft) sind bei primär negativen Befunden in der Bildgebung verdächtig auf eine HSV-Enzephalitis. Die Liquoruntersuchung ergibt i. d. R. ein unspezifisches Bild mit einer Pleozytose sowie einer Erhöhung des Gesamteiweißes. Mit der PCR (Polymerase chain reaction) ist allerdings ein relativ schneller Nachweis von Virus-DNA möglich, unabhängig hiervon muss die Therapie (Aciclovir i. v.) sofort bei Verdacht begonnen werden.

Radiologische Diagnostik: Die **CT** ist bei der Herpes-simplex-Enzephalitis **in den ersten 3 Tagen meist negativ**, in der **MRT** ist dagegen **bereits nach 24 Stunden** ein positiver Befund nachweisbar. Dabei ist im T2-gewichteten Bild eine **erhöhte Signalintensität** in der grauen und weißen Substanz des **Temporallappens** nachweisbar (**Abb. B-9.53**).

Radiologische Diagnostik: Die **CT** ist bei der Herpes-simplex-Enzephalitis **in den ersten 3 Tagen meist negativ**. In der **MRT** ist dagegen **bereits nach 24 Stunden** ein positiver Befund nachweisbar. Dabei ist im T2-gewichteten Bild eine **erhöhte Signalintensität** in der grauen und weißen Substanz des **Temporallappens** oder des Gyrus cinguli nachweisbar (**Abb. B-9.53a**). Später können sich die Veränderungen auf die insuläre Rinde ausdehnen, während der Ncl. lentiformis ausgespart bleibt. Schließlich kann die Erkrankung auf die Gegenseite übergreifen und die frontobasalen und letztlich auch die hochparietalen Hirnabschnitte einbeziehen. Häufiger als im CT zeigt das MRT einen beidseitigen temporalen Befall. Im Erkrankungsverlauf kommt es häufig

B-9.53 Herpes-simplex-Enzephalitis bei einem 3 Jahre alten Mädchen (MRT)

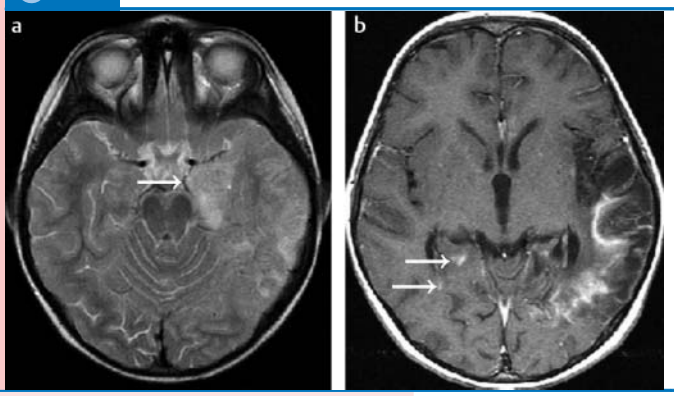

a In der akuten Phase **wenige Stunden nach Beginn** der klinischen Symptomatik zeigt die T2-gewichtete Aufnahme diskrete Signalanhebungen links am Uncus temporalis (Pfeil) sowie im weiteren Verlauf des linken Temporallappens. Die Aufnahme nach Kontrastmittelgabe (nicht dargestellt) zeigt in dieser Phase noch keine Schrankenstörung.
b **6 Wochen nach Beginn** der Symptomatik zeigen sich in der T1-gewichteten Aufnahme ausgedehnte hypointense Nekrosen temporal links. Daneben sind auch kleine Läsionen rechtshirnig erkennbar (Pfeile). Randständig findet sich ein zum Teil deutliches Enhancement.

zur Ausprägung von Hämorrhagien des Temporallappens, die im subakuten Stadium deutlich besser in der MRT nachgewiesen werden können. Meist kommt es zur Defektheilung mit Nekrosen, die große Anteile des betroffenen Temporallappens einbeziehen können (**Abb. B-9.53b**).

► Merke. Das MRT ist dem CT sowohl im frühen Nachweis der Veränderungen als auch in der Verlaufsbeobachtung deutlich überlegen. Typisch für die Herpes simplex-Enzephalitis im Erwachsenenalter ist ein **temporobasaler Beginn**, in einigen Fällen beidseits. Es entwickeln sich häufig **Nekrosen** und **Blutungen**, was zu ausgedehnten Defekten führen kann.

► Merke.

Herpes-simplex-Enzephalitis Typ II (Neugeborenen-Typ)

Pathophysiologie und Histopathologie: Beim Typ II (Neugeborenen-Typ) entwickelt sich die Kontamination zumeist im Geburtskanal, seltener hämatogen transplazentar in utero. Die Ausbreitung der Viren im Körper des Kindes erfolgt durch eine Virämie mit Durchbrechung der Blut-Hirn-Schranke oder durch eine Infiltration des Gefäßendothels mit entsprechendem Übertritt ins Hirngewebe. Histopathologisch stellt sich im Gegensatz zum Befund im Erwachsenenalter eine diffuse Reaktion des Hirngewebes in Form einer Ödembildung und Schwellung dar. Diese kann die hintere Schädelgrube aussparen. Es entwickelt sich eine multizystische Enzephalomalazie, die mit einer Mikrozephalie einhergeht, sofern das Kind überlebt.

Klinik: Die Infektion kann zu Krampfanfällen und schwerer Bewusstseinstrübung führen, im Verlauf auch zum Tode.

Radiologische Diagnostik: Sowohl im **CT** als auch im **MRT** sind frühzeitig Veränderungen des periventrikulären Marklagers zu sehen: Im CT in Form einer periventrikulären Hypodensität, im MRT findet sich eine Signalanhebung des Marklagers in der T2-Gewichtung. Die Diagnosestellung ist allerdings mit beiden Untersuchungsmethoden aufgrund der fehlenden Markscheidenreifung und des physiologischerweise hohen Wassergehaltes des Marklagers schwierig zu erkennen. Im MRT hilft der Einsatz der Diffusionsgewichtung unter Einschluss von ADC-maps sowie die Spektroskopie weiter. Das MRT besitzt Vorteile in der Verlaufsbeobachtung.

Toxoplasmose

► Definition. Nach Infektion mit dem Protozoon Toxoplasma gondii kommt es in der Regel nur bei unterentwickeltem Immunsystem (Feten, Frühgeborene) oder Immundefekten (AIDS, andere Infektionskrankheiten, Malignome) zum Befall des ZNS durch lymphogene und hämatogene Generalisation.

► Definition.

Übertragung: Der Erreger wird durch rohes Fleisch, Milch, Körperausscheidungen, Faeces der Katze, kontaminierte Nadeln, Transfusionen, Organtransplantationen und in utero übertragen.

Klinik: Bei **immunkompetenten Patienten** verläuft die Infektion meist inapparent, v. a. **bei Immunsuppression** kommt es hingegen zur Enzephalitis mit Kopfschmerzen, neurologischen Herdzeichen, Krampfanfällen und psychischen Veränderungen. Bei der **konnatalen Toxoplamose** sind Abort-, Früh- und Mangelgeburten möglich. Die Kinder können Zeichen der floriden Enzephalitis oder postenzephalitische Folgeschäden (Hydrozephalus, intrazerebrale Verkalkungen, Retinochorioiditis) zeigen.

Diagnostisches Vorgehen: Beweisend für eine frische Toxoplasmose ist der Erregernachweis in Blut, Liquor oder Gewebe (auch durch PCR).

Radiologische Diagnostik: Die **konnatale Toxoplasmose** des Gehirns kann in der **CT und MRT** mit ausgedehnten **zystischen Nekrosen** einhergehen, wobei meist beide Großhirnhemisphären betroffen sind (v. a. die **periventrikulären Strukturen**). Es können porenzephale Verbindungen zum Ventrikelsystem gefunden werden. In der Regel gehen die Nekrosen mit **Verkalkungen** einher, die zusammen mit der Hirnatrophie hinweisend auf die konnatale Toxoplasmose sind (**Abb. B-9.54a**).

Herpes-simplex-Enzephalitis Typ II (Neugeborenen-Typ)

Pathophysiologie und Histopathologie: Die Kontamination entwickelt sich zumeist im Geburtskanal. Es kommt zur Virämie mit Durchbrechung der Blut-Hirn-Schranke. Histopathologisch stellt sich eine diffuse Reaktion des Hirngewebes in Form einer Ödembildung und Schwellung dar.

Klinik: Krampfanfälle und schwere Bewusstseinstrübung.

Radiologische Diagnostik: Sowohl im **CT** als auch im **MRT** sind frühzeitig Veränderungen des periventrikulären Marklagers zu sehen: Im CT in Form einer periventrikulären Hypodensität, im MRT findet sich eine Signalanhebung des Marklagers in der T2-Gewichtung.

Toxoplasmose

Übertragung: Rohes Fleisch, Milch, Körperausscheidungen, Faeces der Katze, kontaminierte Nadeln, Transfusionen, Organtransplantationen und in utero.

Klinik: Bei **immunkompetenten Patienten** verläuft die Infektion meist inapparent, v. a. **bei Immunsuppression** kommt es hingegen zur Enzephalitis. Bei der **konnatalen Toxoplamose** sind Abort-, Früh- und Mangelgeburten möglich.

Diagnostisches Vorgehen: Erregernachweis in Blut, Liquor oder Gewebe.

Radiologische Diagnostik: Die **konnatale Toxoplasmose** kann in der **CT und MRT** mit **zystischen Nekrosen** v. a. der **periventrikulären Strukturen** einhergehen, die oft zu **Verkalkungen** führen (**Abb. B-9.54a**).

B-9.54 Toxoplasmose

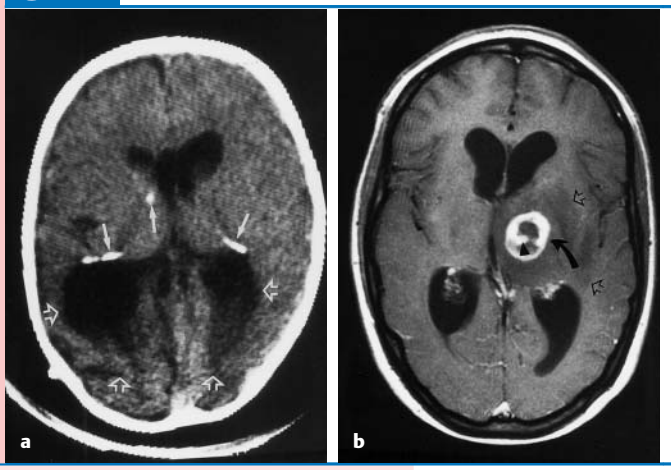

a CT mit Z. n. konnataler Toxoplasmose: Ausgeprägte Parenchymnekrosen links lateral entlang der Hinterhörner mit unregelmäßiger Konturierung der Ventrikel und temporo-okzipitalen Kortikalisdefekten (offene Pfeile). Periventrikuläre Verkalkungen beidseits (Pfeile).
b MRT nach KM-Gabe bei AIDS-Patient mit zerebraler Toxoplasmose: Rundliches, KM aufnehmendes Granulom links im Thalamusbereich (gebogener Pfeil), angedeutetes „Target-Phänomen" (Pfeilspitze), ausgeprägtes Umgebungsödem (offene Pfeile).

Bei der **Toxoplasmose des Erwachsenen** sind **disseminierte kleine Herde** bis 3 cm nachweisbar. Häufig besteht ein ausgedehntes **perifokales Ödem**. Nach KM-Injektion ist im MRT ein „Target-Phänomen" zu beobachten (**Abb. B-9.54b**).

Bei der **Toxoplasmose des Erwachsenen** sind **disseminierte kleine Herde** zumeist bis 3 cm nachweisbar, die bevorzugt an der Mark-Rinden-Grenze und in den Basalganglien lokalisiert sind. Häufig besteht ein ausgedehntes **perifokales Ödem**. Im Nativ-CT sind die Herde iso- bis hypodens. Im MRT finden sich im akuten Stadium Signalanhebungen in der T2-Gewichtung. Das T1-gewichtete Bild zeigt eine leichte Signalabsenkung. Nach KM-Injektion ist ein „Target-Phänomen" zu beobachten (ringförmiges peripheres Enhancement sowie punktförmige zentrale KM-Aufnahme (**Abb. B-9.54b**). Im Rahmen der Ausheilung finden sich häufig Verkalkungen, die im CT charakteristisch erscheinen, im MRT auch signalangehoben im T1-gewichteten Bild vorkommen können. Die T2-gewichteten Aufnahmen zeigen hingegen überwiegend eine Signalabsenkung.

Hirnabszess

Pathogenese und Lokalisation: Hirnabszesse entstehen meist durch bakterielle Infektionen hämatogen oder per continuitatem. Sie finden sich häufig im **Frontal- und Parietallappen.**

Klinik: Subakut Kopfschmerzen, Fieber, fokal-neurologische Zeichen, Vigilanzminderung.
Radiologische Diagnostik: Sie erfolgt mit **MRT** und **CT**.

In der **Frühphase** findet sich in der CT eine **hypodense** Zone. Nach KM-Injektion ist in der MRT ein **ringförmiges Enhancement** feststellbar (**Abb. B-9.55**).

In der **Spätphase** (nach 2–3 Wochen) zeigt der reife Abszess in CT und MRT eine **ringförmige KM-Aufnahme** und ein ausgedehntes perifokales Ödem (**Abb. B-9.55**).

Die Differenzierung zwischen Abszess und hirneigenem Tumor kann schwierig oder unmöglich sein.

Hirnabszess

Pathogenese und Lokalisation: Hirnabszesse entstehen überwiegend hämatogen, sie können aber auch über die Sinus oder otogen fortgeleitet sein. Seltener sind offene Schädelverletzungen die Ursache. Überwiegend handelt es sich um bakterielle Infektionen, seltene Erreger sind Protozoen oder Pilze. Die häufigsten Lokalisationen von Hirnabszessen sind **frontal** und **parietal**, bevorzugt an der Grenze zwischen grauer und weißer Substanz. Entsprechend der hämatogenen Streuung sind multiple Herde möglich.

Klinik: Die Symptome entwickeln sich häufig subakut u. a. mit Kopfschmerzen, Fieber, fokal-neurologischen Zeichen und Vigilanzminderung.

Radiologische Diagnostik: Die Befunde in der **MRT und CT** hängen vom Alter des Abszesses ab.
In der **Frühphase** (Zerebritis, Herdenzephalitis) findet sich in der **CT** eine **hypodense** unscharf begrenzte Zone, in der **MRT** eine veränderte Signalintensität (dunkel im T1-, hell im T2-gewichteten Bild). Nach KM-Injektion ist ein **ringförmiges Enhancement** mit zentripetaler oder -fugaler Ausbreitung feststellbar (**Abb. B-9.55**).
In der **Spätphase** (nach 2–3 Wochen) entwickelt sich der reife Abszess mit zentraler Nekrose und einer Kapsel von Granulationsgewebe, die in CT und MRT als **ringförmige KM-Aufnahme** imponiert. Überwiegend ist ein **ausgedehntes perifokales Ödem** mit deutlich raumfordernder Wirkung festzustellen (**Abb. B-9.55**).
Nicht immer lässt sich mit einem bildgebenden Verfahren die Diagnose eindeutig stellen. Die Differenzierung zwischen Abszess und hirneigenem Tumor (z. B. Astrozytom Grad III oder Glioblastom) kann schwierig oder unmöglich sein. Weiteren Ausschluss kann man im Einzelfall durch die Anwendung der Spektroskopie oder durch eine PET-Untersuchung erwarten. Die bildgebenden Verfahren können hinweisend sein im Hinblick auf die Pathogenese (z. B. Nachweis einer Otitis media und Mastoidits oder einer Sinusitis frontalis), sie erlauben auch eine Aussage bei Vorliegen von Hirndruck in Bezug auf das Risiko einer Lumbalpunktion.

B-9.55 Hirnabszess rechts okzipital (MRT)

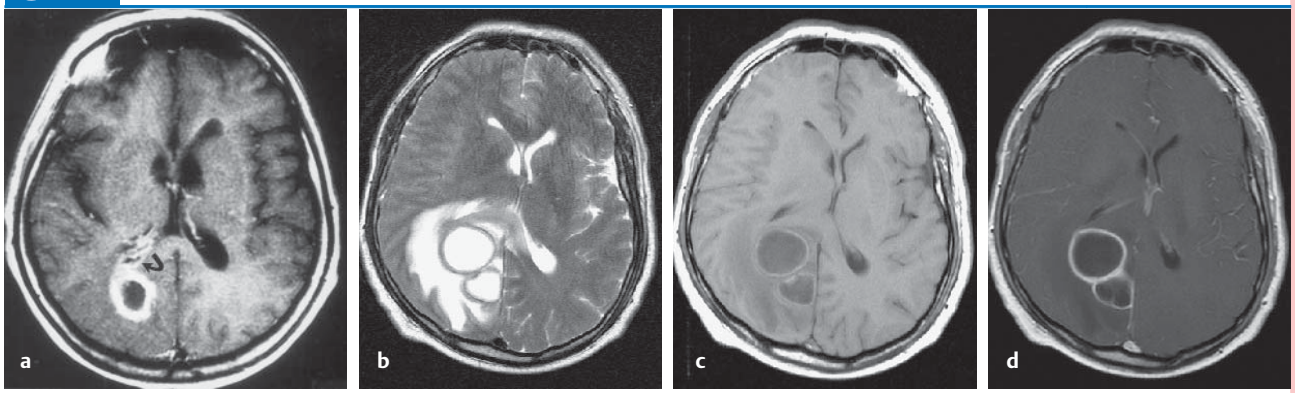

a Frühes Stadium: Die T1-gewichtete Aufnahme zeigt ein ringförmiges Enhancement mit kräftiger Anfärbung und einer Mitbeteiligung des Ependyms des rechten Seitenventrikels (Pfeil). Der KM aufnehmende Rand erscheint etwas kräftiger und weniger glatt begrenzt als bei einer voll ausgebildeten Abszessmembran.
b–d Späteres Stadium (anderer Patient): Der große Abszess weist einen anliegenden kleineren Satelliten-Herd auf. Die T2-gewichtete Aufnahme zeigt ein niedriges Signal der Abszesskapsel. Die Kapsel weist eine glatte Begrenzung auf, sie ist gleichmäßig geformt. Der Abszess stellt sich signalintens dar **(b)**. Auf der T1-gewichteten Nativ-Aufnahme ist die Abszesskapsel relativ signalintens, etwa vergleichbar mit dem Signal des Marklagers **(c)**. Nach KM-Gabe findet sich ein homogenes Enhancement der Abszesskapsel **(d)**.

9.3.6 Entmarkungs- und Speicherkrankheiten

Multiple Sklerose

► **Synonym.** Encephalomyelitis disseminata

► **Definition.** Die multiple Sklerose (MS) ist durch eine **chronische Entmarkung des Gehirns und des Rückenmarkes** gekennzeichnet. Sie beginnt überwiegend im jungen Erwachsenenalter, selten jenseits des 50. Lebensjahres. Ätiologisch wird ein Autoimmunprozess angenommen.

Die MS ist die häufigste chronische ZNS-Erkrankung bei jungen Menschen. Etwa 2,5 Mio. Menschen sind in der Welt daran erkrankt. Dabei ist die Inzidenz in der westlichen Welt deutlich höher als in Asien oder Afrika. In den entwickelten westlichen Ländern beträgt die Inzidenz 1 : 1000.

Klinik: Entsprechend der Lokalisation (50–90 % im Corpus callosum) der Herde können Defizite aller Hirnfunktionen beobachtet werden. Häufig sind Augensymptome (z. B. Visusverlust oder Schleiersehen infolge einer Optikusneuritis, **Abb. B-9.56**), Sensibilitätsstörungen und zerebelläre Symptome (Ataxie, Dysarthrie, Nystagmus).

9.3.6 Entmarkungs- und Speicherkrankheiten

Multiple Sklerose

► Synonym.

► Definition.

Klinik: Defizite aller Hirnfunktionen sind möglich. Häufig sind Augensymptome (**Abb. B-9.56**), Sensibilitätsstörungen und zerebelläre Symptome.

B-9.56 Optikusneuritis als Erstmanifestation einer Enzephalomyelitis disseminata (MRT)

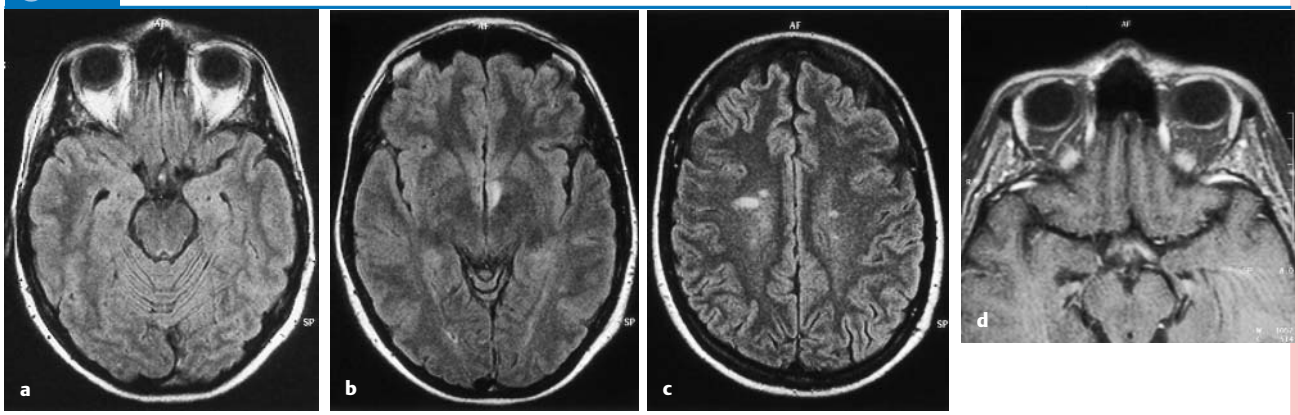

a Die mit einer FLAIR-Sequenz erstellte Aufnahme zeigt leichte Signalanhebungen des Chiasma opticum.
b, c Auf den ebenfalls mit einer FLAIR-Sequenz erstellten Aufnahmen sind typische periventrikuläre Herde zu erkennen.
d Nach KM-Gabe findet sich ein Enhancement am Chiasma.

B-9.17 Diagnosekriterien der multiplen Sklerose

McDonald-Kriterien (3 Kriterien müssen erfüllt sein)
- mind. 9 Läsionen im T2-gewichteten Bild oder (wenn weniger) mind. 1 KM aufnehmende Läsion
- mind. 3 Läsionen im T2-gewichteten Bild periventrikulär
- mind. 1 Läsion im T2-gewichteten Bild infratentoriell oder spinal
- mind. 1 Läsion im T2-gewichteten Bild juxtakortikal

Kriterien nach zeitlicher Abfolge (1 Kriterium muss erfüllt sein)
- 1 KM aufnehmende Läsion 3 Monate nach Beginn der klinischen Symptomatik
- mind. 1 neue Läsion im T2-gewichteten Bild 30 Tage nach dem Referenz-MRT

Diagnostisches Vorgehen: Elektrophysiologisch finden sich Leitungsstörungen mit verlängerten Latenzen. Deshalb gehören VEP und SSEP zum Untersuchungsstandard. Im Liquor können oligoklonale Ig-Banden nachgewiesen werden. Die **MRT** ist das bildgebende Verfahren der Wahl (**Tab. B-9.17**).

Radiologische Diagnostik: In der **MRT** finden sich im T2-gewichteten Bild multiple **hyperintense Herde**, die in der **weißen Subtanz** typischerweise **periventrikulär** angeordnet sind (**Abb. B-9.56c**, **Abb. B-9.57**). Neben dem typischen supratentoriellen Befall wird häufig auch eine **infratentorielle** Beteiligung gefunden. Herde in der **grauen Substanz** (kortikale Herde) kommen ebenfalls vor.

Diagnostisches Vorgehen: Durch die neurologische Untersuchung können Defizite festgestellt bzw. verifiziert werden. Elektrophysiologisch finden sich Leitungsstörungen mit entsprechend verlängerten Latenzen. Besonders gilt dies für VEP und SSEP. Die Liquorpunktion zeigt typischerweise ein lymphozytäres Zellbild und eine erhöhte intrathekale Ig-Produktion (Nachweis oligoklonaler Ig-Banden). Die **MRT** ist radiologisches Untersuchungsverfahren der Wahl und wird heute zur Sicherung der Diagnose eingesetzt (**Tab. B-9.17**).

Radiologische Diagnostik: In der **MRT** finden sich im T2-gewichteten Bild bei der klassischen Form **multiple**, unsymmetrisch über die **weiße Substanz** verteilte **hyperintense Herde**. Typischerweise sind diese Läsionen **periventrikulär** angeordnet (**Abb. B-9.56c**, **Abb. B-9.57**). Sie finden sich bevorzugt entlang der Seitenventrikel, können aber auch im Bereich der Capsula interna oder externa lokalisiert sein. Neben dem typischen supratentoriellen Befall wird häufig auch eine **infratentorielle** Beteiligung gefunden, v. a. entlang des 4. Ventrikels sowie im Pendunculus cerebelli medius, seltener in den Kleinhirnhemisphären. Herde in der **grauen Substanz** (kortikale Herde) werden in geringerer Anzahl ebenfalls beobachtet.

B-9.57 Frische und alte Läsionen bei multipler Sklerose (MRT)

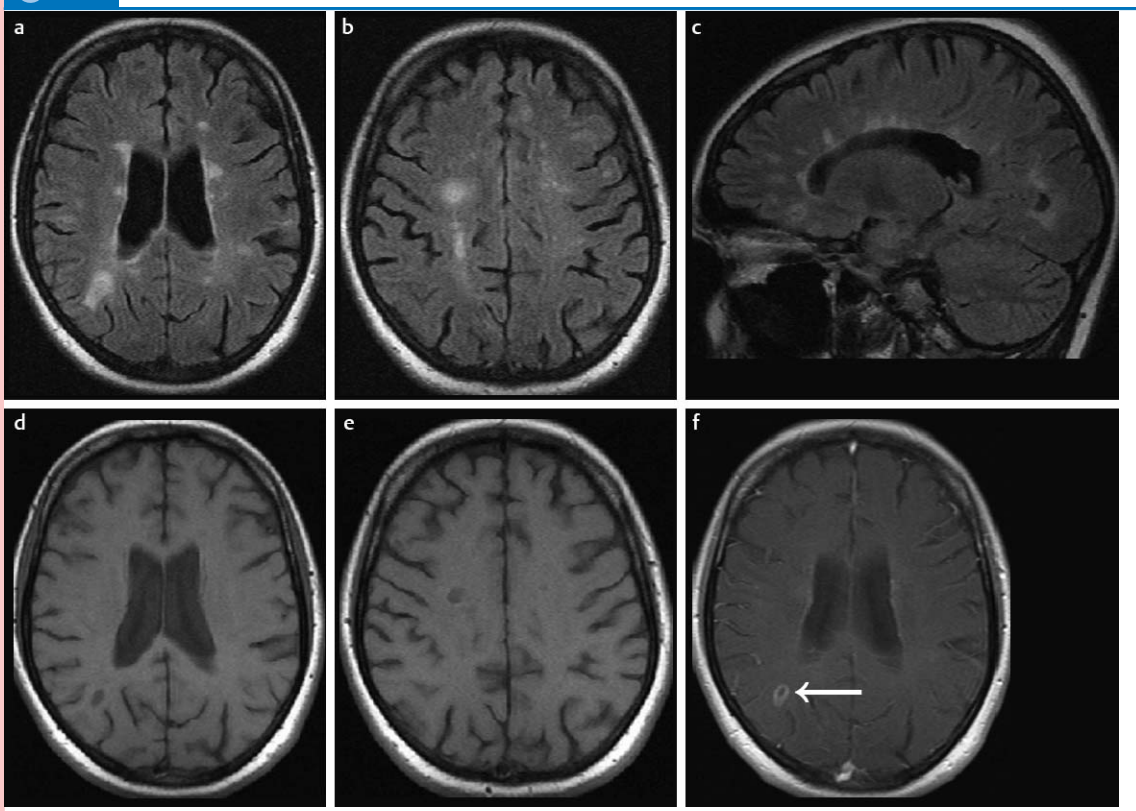

a–c FLAIR-Sequenzen mit zahlreichen gut abgrenzbaren hyperintensen MS-Herden im Marklager.
d, e Die T1-gewichteten Aufnahmen zeigen für einen Teil dieser Herde scharf demarkierte Signalabsenkungen als Ausdruck von Narbenbildungen.
f Nach KM-Gabe weist der narbig transformierte Herd rechts im parietalen Marklager eine randständige KM-Aufnahme auf als Ausdruck einer im Randbereich vorliegenden entzündlichen Aktivität auf (Pfeil).

B-9.58 Narbenbildung und Hirnatrophie bei langjähriger multipler Sklerose (MRT)

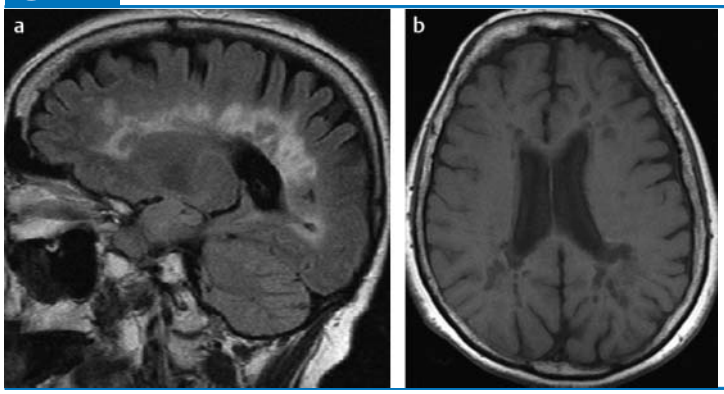

a FLAIR-Sequenz mit diffuser Marklagerreaktion, die mit einer entsprechend deutlichen Hirnatrophie einhergeht.
b In den T1-gewichteten Aufnahmen finden sich ausgedehnte ausgestanzte Defekte im Marklager als Ausdruck der Narbenbildung.

Die **Herde** sind **meist 1 cm groß, rundlich oder oval konfiguriert** und relativ **scharf begrenzt**. Insbesondere supratentoriell im periventrikulären Marklager können sie konfluieren und streifenförmige Ausziehungen nach subkortikal aufweisen (sog. Dawson-Finger).

- **Frische Herde** zeigen in der T2-Gewichtung/FLAIR-Sequenz eine hohe Signalintensität, im T1-gewichteten Bild nur eine schwache Signalabsenkung. Als Ausdruck der **akuten entzündlichen Reaktion** mit Bluthirnschrankenstörung nehmen diese Herde für einen begrenzten Zeitraum (meist 6 Monate) Kontrastmittel auf. Auch ältere Herde können bei Reaktivierung im Randbereich eine leichte KM-Aufnahme aufweisen (**Abb. B-9.57**).
- **Alte, sklerosierte Herde** hingegen weisen im T2-gewichteten Bild und in der FLAIR-Sequenz eine weniger deutliche Signalanhebung auf und stattdessen eine stärker ausgeprägte Signalabsenkung in der T1-Gewichtung als Ausdruck der **Narbenbildung** (**Abb. B-9.57**, **Abb. B-9.58**). Die Randbegrenzung nimmt an Kontrastschärfe zu. Im Laufe der Erkrankung können die Herde konfluieren, und es entwickelt sich infolge der Sklerose häufig eine deutliche innere und äußere **Hirnatrophie** (**Abb. B-9.58**).

Die **Herde** sind **meist rundlich bis oval** und relativ **scharf begrenzt**.

- **frische Herde:** hohe Signalintensität in der T2-Gewichtung/FLAIR-Sequenz, schwache Signalabsenkung in der T1-Gewichtung; KM-Aufnahme als Ausdruck der **akuten entzündlichen Reaktion** (auch im Randbereich älterer Herde bei Reaktivierung möglich) (**Abb. B-9.57**)
- **alte, sklerosierte Herde:** stärkere Signalabsenkung im T1-Bild als Ausdruck der **Narbenbildung** (**Abb. B-9.57**, **Abb. B-9.58**); Entwicklung einer **Hirnatrophie** als Folge der Sklerose (**Abb. B-9.58**).

► Merke. Die **KM-Aufnahme korreliert** histologisch **mit dem Grad der entzündlichen Veränderung**, während nicht KM aufnehmende Herde histologisch eine Sklerose zeigen.

► Merke.

Neben den klar demarkierten Herden können sich bei der MS auch diskrete, diffuse Signalveränderungen in der MRT finden, die Ausdruck einer chronischen Reaktion des entzündeten Marklagers sind. Diese Veränderungen finden sich vor allem periventrikulär entlang der Hinterhörner (sog. **chronisch-entzündliche Marklagerveränderungen**, „dirty white matter“) (**Abb. B-9.59**).
Mit der MRT sind auch Herde im **zervikalen**, seltener auch im **thorakalen Rückenmark** nachweisbar. Diese Herde sind meist klein, überwiegend exzentrisch gelegen und auf eine Segmentlänge beschränkt. Lediglich bei der Neuromyelitis optica,

Neben den klar demarkierten Herden finden sich bei der MS auch sog. **chronisch-entzündliche Marklagerveränderungen** („dirty white matter“) (**Abb. B-9.59**).

Mit der MRT sind auch Herde im **zervikalen**, seltener auch im **thorakalen Rückenmark** nachweisbar.

B-9.59 Chronisch-entzündliche Marklagerveränderungen bei langjähriger multipler Sklerose (MRT)

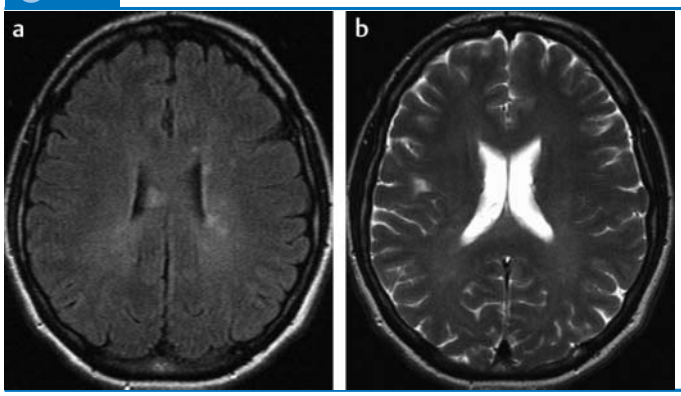

Sowohl in der FLAIR-Sequenz (**a**) also auch in der T2-gewichteten Sequenz (**b**) ist im Marklager eine gleichmäßige diffuse Signalanhebung erkennbar. Der Befund entspricht einer diffusen chronisch-entzündlichen Marklagerreaktion.

einer Sonderform der MS, liegen typischerweise ausgedehnte konfluierende Myelonveränderungen vor. Auch die Herde im Bereich des Rückmarks nehmen im MRT deutlich KM auf. In Spätstadien können sie in Vernarbungen übergehen mit nachfolgender Schrumpfung des Rückenmarks.

► Merke.

► Merke. Der neurologische Befund korreliert nicht immer mit dem Ausmaß und der Schwere der Veränderungen im MRT.

► Klinischer Fall.

► Klinischer Fall. Eine 37 Jahre alte Krankenschwester wird notfallmäßig zur MRT angemeldet. Vom überweisenden Neurologen wird eine Schwäche im rechten Bein mit Kribbelparästhesien beschrieben, wobei sich das Bild in den letzten Tagen deutlich verschlechtert habe. Die Patientin kommt allein zur Untersuchung. Die Beinschwäche fällt beim Gehen durch ein Nachziehen des Beines auf. Trotz dieser Beeinträchtigung ist die Patientin ihren PKW selbst gefahren. Ihr sind die Gefahren, die damit zusammenhängen können, offensichtlich nicht bewusst. Die MRT-Untersuchung zeigt herdförmige Signalveränderungen des Marklagers, die hinweisend auf einen entzündlichen Prozess sind und mit einer multiplen Sklerose in Einklang gebracht werden können. Anamnestisch wird von der Patientin angegeben, dass sie schon vor sieben Jahren einmal vorübergehend auf einem Auge blind gewesen sei und sie damals darauf hingewiesen worden sei, dass es sich hierbei um den Beginn einer MS handeln könnte. Offensichtlich handelt es sich jetzt um den zweiten Schub der Erkrankung.

Morbus Wilson

Morbus Wilson

► Synonym.

► **Synonym.** hepatolentikuläre Degeneration

► Definition.

► **Definition.** Der Morbus Wilson beruht auf einer autosomal-rezessiv vererbten Störung des Kupferstoffwechsels. Der Mangel an Coeruloplasmin führt zu einer gesteigerten Ablagerung von Kupfer in der Leber und im Gehirn, besonders in den Stammganglien. Dabei kommt es vor allem im Striatum zum Zelluntergang und einer Schrumpfung der Kerngebiete wie auch zu einer mäßiggradigen generalisierten Atrophie.

Klinik: Lebermanifestationen sowie neurologisch-psychiatrische Symptome. Typisch ist der Kayser-Fleischer-Kornealring (goldbraun-grüne Verfärbung des Kornealrandes).

Klinik: Unterschiedliche Lebermanifestationen sind möglich (chronische Hepatitis, selten auch fulminante Verläufe), außerdem treten häufig neurologisch-psychiatrische Manifestationen auf i. S. e. parkinsonähnlichen Syndroms mit Rigor, Tremor, Dysarthrie und psychiatrischen Störungen. Eine typische Manifestation am Auge ist der Kayser-Fleischer-Kornealring (goldbraun-grüne Verfärbung des Kornealrandes).

Diagnostisches Vorgehen: Die Kupferausscheidung im 24-h-Urin ist gesteigert, Gesamtkupferspiegel und Coeruloplasmin im Serum sind erniedrigt.

Diagnostisches Vorgehen: Wichtig ist es vor allem, an die Erkrankung zu denken (z. B. bei unklaren Lebererkrankungen bei jungen Personen). Die Kupferausscheidung im 24-h-Urin ist gesteigert (> 100 µg). Gesamtkupferspiegel und Coeruloplasmin im Serum sind erniedrigt (< 70 µg/dl bzw. < 10-20 mg/dl).

◎ B-9.60

◎ B-9.60 **Morbus Wilson**

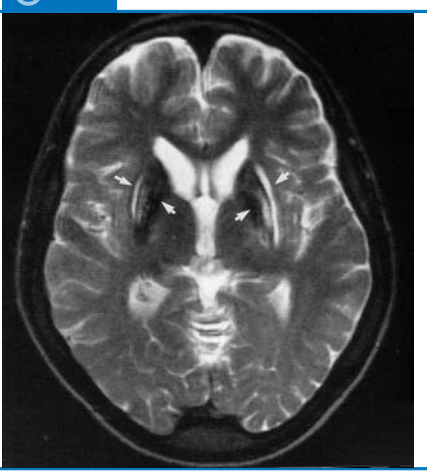

Im T2-betonten MRT-Bild bilaterale Signalabsenkung im Striatum und Signalanhebungen im Verlauf der Capsula externa (Pfeile). Zum Teil finden sich auch Signalanhebungen im lateralen Teil des Putamen.

Radiologische Diagnostik: Die **CT** zeigt bilateral **symmetrische Hypodensitäten im Striatum** (v. a. im Ncl. lentiformis) und eine **Atrophie des frontalen Kortex**. Die Veränderungen in der **MRT** sind von der Feldstärke des Gerätes abhängig. Bei Hochfeldgeräten (1–1,5 Tesla) ist im T2-gewichteten Bild eine **zentrale Signalminderung mit peripherer Signalerhöhung** feststellbar (**Abb. B-9.60**). Auch der Thalamus kann beteiligt sein. Nieder- (bis 0,5 Tesla) und Mittelfeldgeräte (bis 1,0 Tesla) zeigen eine deutliche Signalerhöhung.
Allerdings ist manchmal auch kein pathologischer zerebraler Befund nachweisbar.

Radiologische Diagnostik: Die **CT** zeigt **symmetrische Hypodensitäten im Striatum** und eine **Atrophie des frontalen Kortex**.
Im **Hochfeld-MRT** ist im T2-Bild eine **zentrale Signalminderung mit peripherer Signalerhöhung** feststellbar (**Abb. B-9.60**).

9.3.7 Hydrozephalus

9.3.7 Hydrozephalus

► Definition. Unter einem Hydrozephalus versteht man die Erweiterung der Liquorräume auf der Basis einer gestörten Liquorzirkulation.

► Definition.

Ätiologie: Die Zirkulationsstörung kann folgende Ursachen haben: Engstellung bzw. Okklusion der Liquorwege, verminderte Resorption des Liquors, fehlerhafte Produktion des Liquors (sehr selten). Hiervon abzugrenzen ist die Hirnatrophie, bei der es sich lediglich um eine Substanzminderung des Hirngewebes handelt, ohne ursächliche Beeinträchtigung der Liquorzirkulation.

Ätiologie: Enggestellte bzw. okkludierte Liquorwege können ebenso zum Hydrozephalus führen wie eine verminderte Resorption oder fehlerhafte Produktion des Liquors.

Klassifikation:
- **nach der Pathogenese:** Bei partieller oder totaler Blockade der Liquorwege entsteht ein **H. occlusus** (Verschlusshydrozephalus), bei vermehrter Produktion von Liquor ein **H. hypersecretorius** und bei unzureichender Resorption des Liquors durch die Pacchioni-Granulationen ein **H. nonresorptivus/aresorptivus**. Eine Sonderform des Hydrozephalus nonresorptivus stellt der Normaldruckhydrozephalus dar, der durch wechselnde intrakranielle Drücke gekennzeichnet ist, wobei als Grundlage eine verminderte Resorption des Liquors vorliegt. Dieser Befund führt zu phasenweise erhöhten Drücken, gefolgt von normalen Druckwerten.
- **rein deskriptiv:** Bei einer Ventrikelerweiterung spricht man von einem **H. internus**, bei einer Erweiterung des Subarachnoidalraumes von einem **H. externus**. Eine Kombination beider Formen mit Kommunikation zwischen innerem und äußerem Liquorraum bezeichnet man als **H. communicans**. Der früher benutzte Begriff des **H. e vacuo** beschreibt lediglich eine Hirnatrophie ohne Störung der Liquordynamik und sollte aus systematischen Gründen nicht mehr verwandt werden (s. S. 569).

Klassifikation:
- **nach der Pathogenese:** Bei Blockade der Liquorwege entsteht ein **H. occlusus**, bei vermehrter Liquorproduktion ein **H. hypersecretorius** und bei unzureichender Resorption des Liquors ein **H. nonresorptivus/aresorptivus.** Eine Sonderform ist der Normaldruckhydrozephalus.
- **rein deskriptiv:** Bei einer Ventrikelerweiterung spricht man von einem **H. internus**, bei einer Erweiterung des Subarachnoidalraumes von einem **H. externus**. Eine Kombination beider Formen bezeichnet man als **H. communicans**. Der **H. e vacuo** beschreibt eine Hirnatrophie (s. S. 569).

Pathophysiologie: Die **häufigste Form** ist der **H. occlusus**. Er kann primär infolge von Fehlbildungen (z. B. Aquäduktstenose) oder sekundär z. B. durch Blutungen oder Entzündungen verursacht werden. Nicht zuletzt entsteht der Okklusionshydrozephalus durch eine Kompression der Liquorwege (z. B. durch Tumoren). Dies gilt insbesondere für den Aquädukt und die Region der Foramina Monroi. Der Hydrozephalus nonresorptivus manifestiert sich am häufigsten in Form des Normaldruckhydrozephalus. Er tritt vor allem nach traumatisch bedingten und spontanen Subarachnoidalblutungen auf, seltener nach Meningitiden. Daneben handelt es sich in der idiopathischen Form um eine Erkrankung, die in höherem Alter gesehen wird.

Pathophysiologie: Die **häufigste Form** ist der **H. occlusus**. Er kann primär infolge von Fehlbildungen (z. B. Aquäduktstenose) oder sekundär z. B. durch Blutungen, Entzündungen oder Tumoren verursacht werden. Der Hydrozephalus nonresorptivus manifestiert sich am häufigsten als Normaldruckhydrozephalus. Er tritt vor allem nach Subarachnoidalblutungen auf.

Klinik: Im Falle des Okklusionshydrozephalus kann durch eine rasche und massive intrakranielle Druckerhöhung kurzfristig ein Bewusstseinsverlust auftreten. Vorausgehend findet man typischerweise ein Bild mit Kopfschmerzen, Übelkeit und Erbrechen. Je nach Ursache können weitere Symptome hinzukommen, die sich aus dem zugrunde liegenden Herdbefund ergeben. Der Normaldruckhydrozephalus ist durch die charakteristische Trias Ataxie, Harninkontinenz und Demenz gekennzeichnet.

Klinik: Beim Okklusionshydropzephalus kann kurzfristig ein Bewusstseinsverlust auftreten. Vorausgehend finden sich Kopfschmerzen, Übelkeit und Erbrechen. Der Normaldruckhydrozephalus ist durch die Trias Ataxie, Harninkontinenz und Demenz gekennzeichnet.

Diagnostisches Vorgehen: Der Verschlusshydrozephalus lässt sich am schnellsten und sichersten durch die radiologischen bildgebenden Verfahren nachweisen. Zum Nachweis eines Normaldruckhydrozephalus bedarf es einer epiduralen 24-h-Druckmessung. Ein erster Hinweis lässt sich durch eine Lumbalpunktion erhalten, indem nach Ablassen von 15–20 ml Liquor eine vorübergehende klinische Besserung eintritt.

Diagnostisches Vorgehen: Der Verschlusshydrozephalus wird mit bildgebenden Verfahren nachgewiesen, der Normaldruckhydrozephalus mittels einer epiduralen 24-h-Druckmessung.

B-9.61 Chronischer Verschlusshydrozephalus mit leichtem Ventrikelaufstau bei einem Kind mit einem tektalen Gliom (MRT)

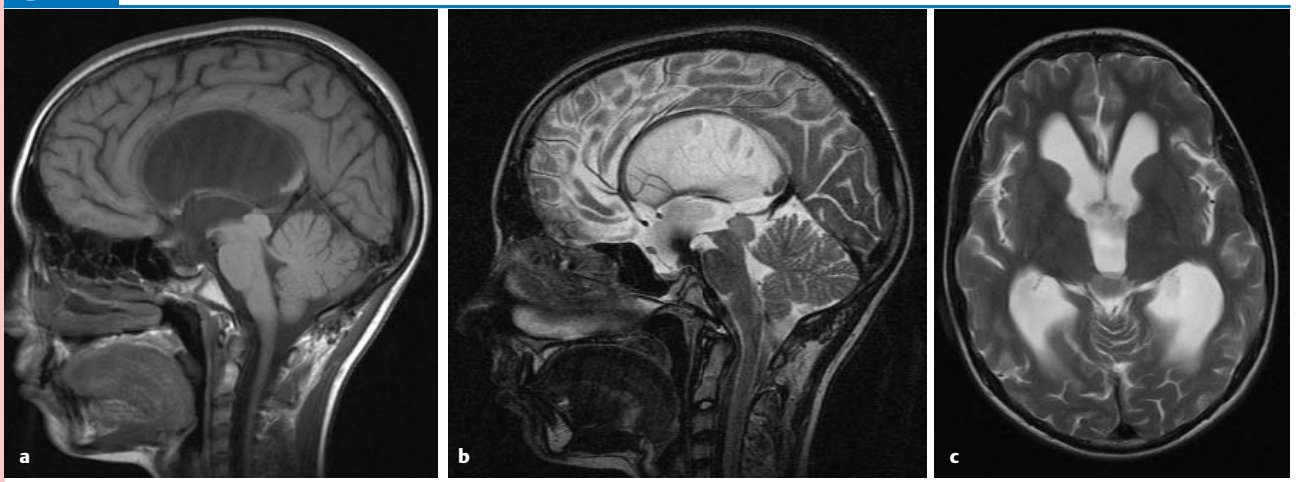

a Sagittale T1-gewichtete Aufnahme mit Darstellung des tektalen Glioms, einer deutlichen Anhebung und Ausdünnung des Balkens sowie einer Aufweitung des 3. Ventrikels mit Absenkung des Ventrikelbodens.
b Korrespondierende T2-gewichtete Aufnahme: Der Aquädukt erscheint durch den Tumor verschlossen, der Tumor stellt sich leicht hyperintens dar.
c In der transversalen T2-gewichteten Aufnahme ist die Erweiterung der Ventrikel gut nachvollziehbar. Ein nennenswerter transependymaler Liquorübertritt ist nicht nachweisbar.

Radiologische Diagnostik: Bei einem Verschluss der Foramina Monroi **(Hydrozephalus occlusus)** kommt es zur Aufweitung der Seitenventrikel. Liegt der Verschluss in Höhe des 4. Ventrikels, ist auch der 3. Ventrikel aufgeweitet. Bei Verschlüssen in Höhe der äußeren Liquorwege sind alle Ventrikel weitgestellt. Bei Vorliegen eines akuten Verschlusses ist immer ein transependymaler Liquorübertritt festzustellen, was sich als hypodenses Band (CT) bzw. einer signalintensen Berandung (MRT) der Seitenventrikel zeigt. Die MRT ist dem CT dabei überlegen (**Abb. B-9.61**, **Abb. B-9.62**).
Der **Normaldruckhydrozephalus** zeigt sich im CT/MRT durch ein Missverhältnis in der Weite der inneren und äußeren Liquorräume. Die inneren Liquorräume sind gegenüber den äußeren betont. Hinzu kommt eine bandförmige Dichteminderung/Signalanhebung (CT/MRT) entlang der Seitenventrikel, betont in Höhe der Vorder- und Hinterhörner. Das MRT ist aufgrund der Möglichkeit zu Erstellung von dünnschichtigen sagittalen Aufnahmen des Aquädukts sowie der Anfertigung von Phasenaufnahmen dem CT überlegen (s. **Abb. B-9.19**, S. 573).

Radiologische Diagnostik: Die radiologischen Befunde beim **Hydrocephalus occlusus** hängen davon ab, in welcher Region der Verschluss auftritt und über welchen Zeitraum er besteht. Ein einseitiger oder beidseitiger Verschluss der Foramina Monroi führt zu einer entsprechenden Aufweitung des/der Seitenventrikel(s). Liegt der Verschluss tiefer, etwa in Höhe des 4. Ventrikels, kommt zusätzlich eine Aufweitung des 3. Ventrikels hinzu (ggf. auch des 4. Ventrikels, wenn der Verschluss in Höhe der Schädelbasis zu finden ist). Nicht zuletzt kann der Verschluss in Höhe der äußeren Liquorwege vorliegen, zum Beispiel im Bereich der Zisterna ambiens. In diesem Fall sind alle Ventrikel weit gestellt. Bei Vorliegen eines akuten Verschlusses ist immer eine mehr oder minder ausgeprägte Form des transependymalen Liquorübertritts festzustellen, was sich in Form eines hypodensen Bandes (CT) bzw. einer signalintensen Berandung (MRT) der Seitenventrikel zeigt. Die äußeren Liquorräume sind zumeist weitgehend eingeengt oder verstrichen, die Sulci von daher nicht mehr abgrenzbar. Der Kortex ist an der Schädelkalotte anliegend, die Gyri erscheinen abgeflacht. Die MRT ist dem CT im Nachweis des Liquorübertrittes überlegen. In Spätstadien entwickelt sich eine massive Hirnatrophie in Form eines Marklagerunterganges. In diesen Fällen ist bei Druckentlastung keine Rückbildung der Ventrikelweite mehr zu erwarten (**Abb. B-9.61**, **Abb. B-9.62**).
Der **Normaldruckhydrozephalus** zeigt sich im CT/MRT durch ein Missverhältnis in der Weite der inneren und äußeren Liquorräume, besonders in Höhe der Seitenventrikel. Die inneren Liquorräume sind gegenüber den äußeren betont. Hinzu kommt eine bandförmige Dichteminderung/Signalanhebung (CT/MRT) entlang der Seitenventrikel, betont in Höhe der Vorder-und Hinterhörner. Der 4. Ventrikel stellt sich zumeist normalweit dar. Im MRT zeigt sich ein vermehrter turbulenter Liquorfluss mit entsprechender Signalauslöschung im 3. Ventrikel. Der Aquädukt stellt sich im dünnschichtigen Sagittalschnitt im MRT etwas betont dar. Der Boden des 3. Ventrikels ist leicht abgesenkt, die mamillopontine Distanz hierdurch etwas vermindert. Im Phasenbild ist eine erhöhte Flussgeschwindigkeit in 4. Ventrikel und Aquädukt nachzuweisen, zusammen mit einer erhöhten Amplitude. Das MRT ist aufgrund der Möglichkeit zu Erstellung von dünnschichtigen sagittalen Aufnahmen des Aquädukts sowie der Anfertigung von Phasenaufnahmen dem CT überlegen. Hinzu kommt die Möglichkeit zur Darstellung von Flow-void-Artefakten und die höhere Sensitivität für den Nachweis von transependymalem Liquorübertritt (s. **Abb. B-9.19**, S. 573).

B-9.62 Verschlusshydrozephalus mit akuter Dekompensation (MRT)

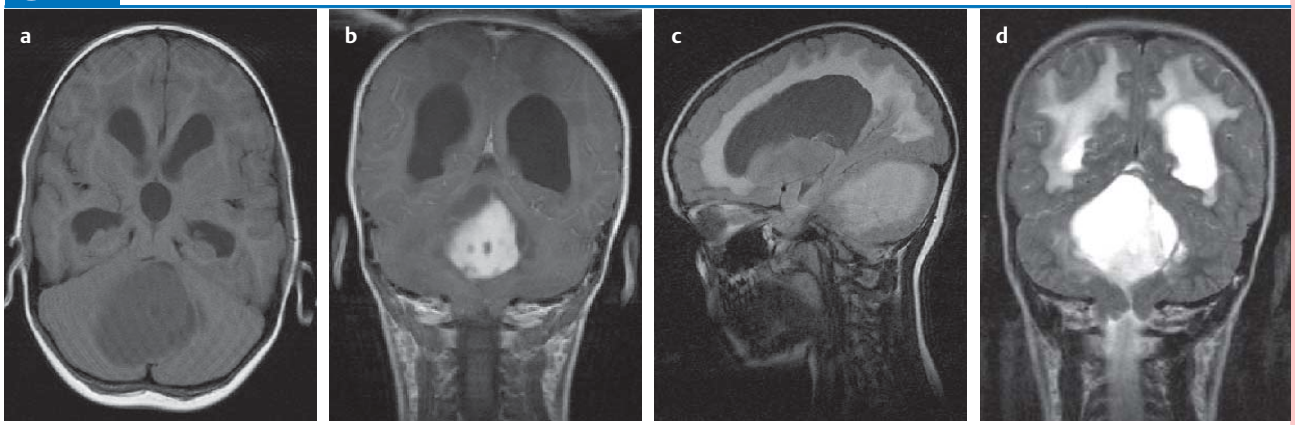

a Transversalschnitt mit Nachweis eines Kleinhirntumors, der aufgrund seiner massiven Raumforderung einen kompletten Verschluss des Aquädukts und des 4. Ventrikels zur Folge hat.
b Koronare Aufnahme nach KM-Gabe: Der Tumor nimmt kräftig KM auf.
c In der FLAIR-Sequenz (Sagittalschnitt) stellt sich der Tumor signalintens dar, ebenso der Liquor in periventrikulärer Lage nach transependymalem Liquorübertritt.
d Koronarer T2-gewichteter Schnitt: Hohe Signalintensität des Tumors; Liquorübertritt periventrikulär.

9.3.8 Neuropädiatrische Erkrankungen

Perinatale Blutungen

Die am häufigsten vorkommenden perinatalen Blutungen sind:
- extrakranial
  - Caput succedaneum
  - Subgaleahämatom
  - Zephalhämatom
- intrakranial
  - Subduralhämatom
  - intrazerebrale Blutung.

Das **Caput succedaneum** und das **Subgaleahämatom** bedürfen keiner radiologischen Abklärung und heilen folgenlos aus. Beim **Zephalhämatom** handelt es sich um eine subperiostale Blutung. Sie sollte ausgeräumt werden, da sich andernfalls ausgedehnte Hämatomverknöcherungen entwickeln können.

Subdurale Blutungen sind überwiegend durch Geburtstraumen mit Zerreißungen der Brückenvenen, der V. Galeni bzw. des Tentoriums oder der Falx bedingt. Die **intrazerebralen Blutungen** treten unterschiedlich auf, je nach dem Reifegrad des Kindes.

Sie werden bei Frühgeborenen vor allem im Bereich der germinalen Matrix entlang der Ventrikelseitenwände, insbesondere in Höhe des Thalamus gefunden. Man unterscheidet 4 Schweregrade:
- **Stadium I:** subependymale Blutung ohne Einbruch in das Ventrikelsystem
- **Stadium II:** Parenchymblutung mit Einbruch ins Ventrikelsystem, aber ohne Ventrikelerweiterung
- **Stadium III:** Parenchumblutung mit Einbruch ins Ventrikelsystem und Ventrikelerweiterung
- **Stadium IV:** Parenchymblutung mit Einbruch ins Ventrikelsystem und Ventrikelerweiterung sowie Ausbreitung im ventrikelnahen Parenchym (**Abb. B-9.63**).

Bei reifen Neugeborenen treten Parenchymblutungen in den Stammganglien oder rindennah auf. Es werden unterschiedliche Ausdehnungen und Verteilungsmuster gefunden.

► **Merke.** **Perinatale Hirnblutungen** stellen sich bei Frühgeborenen anders als bei reifen Neugeborenen dar.

9.3.8 Neuropädiatrische Erkrankungen

Perinatale Blutungen

Am häufigsten kommen vor:
- Caput succedaneum
- Subgaleahämatom
- Zephalhämatom
- Subduralhämatom
- intrazerebrale Blutung.

Das **Caput succedaneum** und das **Subgaleahämatom** heilen folgenlos aus. Beim **Zephalhämatom** handelt es sich um eine subperiostale Blutung, die ausgeräumt werden sollte.

Subdurale Blutungen sind überwiegend durch Geburtstraumen bedingt. Bei **intrazerebralen Blutungen** unterscheidet man 4 Schweregrade:

- **Stadium I:** subependymale Blutung ohne Einbruch in das Ventrikelsystem
- **Stadium II:** Parenchymblutung mit Einbruch ins Ventrikelsystem, aber ohne Ventrikelerweiterung
- **Stadium III:** zusätzlich Ventrikelerweiterung
- **Stadium IV:** zusätzlich Ausbreitung im ventrikelnahen Parenchym (**Abb. B-9.63**).

Bei reifen Neugeborenen treten Parenchymblutungen in den Stammganglien oder rindennah auf.

► **Merke.**

B-9.63

B-9.63 Postpartale Blutung Stadium IV bei einem Frühgeborenen (MRT)

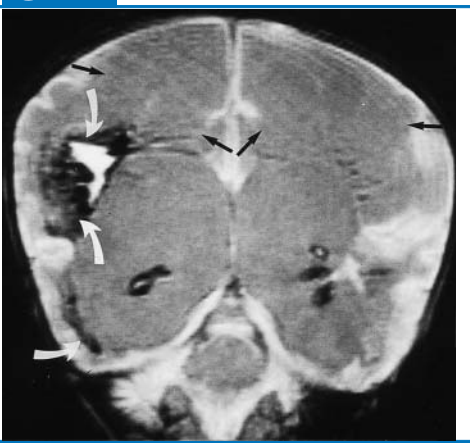

Ausgeprägte Blutung rechts parietal mit Ausdehnung ins Parenchym und Einbruch ins Ventrikelsystem (weiße Pfeile). Entwicklung eines Hydrocephalus communicans. Gleichzeitig ausgedehnte periventrikuläre Signalminderung als Ausdruck der Leukomalazie (schwarze Pfeile).

Radiologische Diagnostik: Zunächst erfolgt die **Sonografie**, bei ausgedehnten Befunden ergänzt durch CT und/oder MRT. Dabei besitzt das **CT** Vorteile bei akuten Blutungen, das **MRT** bei älteren Blutungen und bei begleitenden Infarzierungen.

Radiologische Diagnostik: Die Diagnostik erfolgt in der Regel mit der **Sonografie**. So lässt sich das Zephalhämatom problemlos durch eine Ultraschalluntersuchung nachweisen. Auch die Darstellung des Subduralhämatoms und der intrazerebralen Veränderungen wird zunächst im Ultraschall vorgenommen, bei ausgedehnteren Befunden allerdings durch CT und/oder MRT ergänzt. Dabei besitzt das **CT** Vorteile bei akuten Blutungen, das **MRT** bei älteren. Darüber hinaus lassen sich mit dem MRT wesentlich besser als mit dem CT begleitende Infarzierungen nachweisen, wie sie häufiger bei unreifen Neugeborenen in Form der periventrikulären Leukomalazie auftreten.

Hypoxisch-ischämisch bedingte Hirnschädigung

Hypoxisch-ischämisch bedingte Hirnschädigung

► **Definition.**

► **Definition.** Es handelt sich um eine globale und zumeist kombinierte Reduktion der zerebralen Sauerstoff- und Blutversorgung mit entsprechender Infarzierung.

Am häufigsten entsteht diese Hirnschädigung während der Geburtsphase. Ausmaß und Lokalisation der Veränderungen hängen vom Alter des Neugeborenen ab.

Am häufigsten entsteht diese Hirnschädigung während der Geburtsphase. Ausmaß und Lokalisation der Veränderungen hängen vom Alter des Neugeborenen ab. Unreife Neugeborene zeigen die ausgedehntesten Veränderungen in der germinalen Matrixzone periventrikulär (periventrikuläre Leukomalazie). Reife Neugeborene und ältere Kinder zeigen vornehmlich paraventrikulär und kortikal gelegene Infarzierungen.

Unreifes Neugeborenes: Die periventrikuläre Leukomalazie beruht auf multiplen kleinherdigen, teilweise konfluierenden ischämischen Insulten der weißen Substanz. Später entwickeln sich zystische Defekte entlang der Seitenventrikel, die zu größeren zystischen Läsionen konfluieren können (**Abb. B-9.64**).

Unreifes Neugeborenens: Die periventrikuläre Leukomalazie beruht auf multiplen kleinherdigen, teilweise konfluierenden ischämischen Insulten der weißen Substanz, vorwiegend entlang der Ventrikel. In ca. 25 % der Fälle sind Einblutungen festzustellen. Später entwickeln sich zystische Defekte entlang der Seitenventrikel, die zu größeren zystischen Läsionen konfluieren können. Die Ventrikelwand kann in die Destruktion mit einbezogen sein. Die Ausheilung erfolgt über eine Vernarbung, durch die die Zysten verschlossen werden. Es kommt zu einer Reduktion der periventriku-

B-9.64

B-9.64 3 Jahre alter Junge bei Z. n. periventrikulärer Leukomalazie im Rahmen einer Frühgeburt

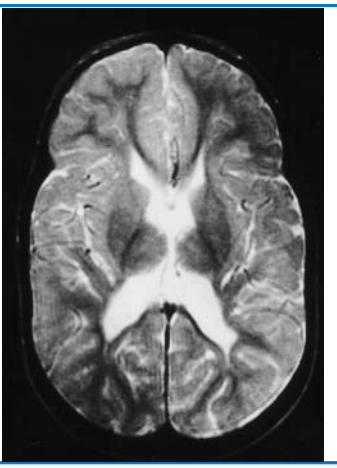

Unregelmäßige Begrenzung der Seitenventrikel, besonders im Hinterhornbereich mit beidseitigen Ventrikelerweiterungen. Das Marklager ist okzipital verschmälert. Es finden sich feine Ausziehungen von den Seitenhörnern ins Marklager.

lären weißen Substanz sowie zu Ausweitungen der Ventrikel insbesondere im Hinterhornbereich. Die graue Substanz kann bis an das Ventrikelsystem heranreichen. Die Konturen der Seitenventrikel können im Rahmen der Defektheilung unregelmäßig imponieren (**Abb. B-9.64**).

► **Merke.**

- **reifes Neugeborenes:** Die Schädigungen treten vornehmlich im Marklager und kortikal entlang des Sulcus centralis auf. Gleichzeitig bestehen Veränderungen im Thalamusbereich, den Stammganglien sowie entlang der Hinterhörner.
- **ältere Kinder:** Die Schädigungen betreffen Kortex und subkortikale Bereiche, insbesonders in den Grenzzonen der pialen Versorgungsgebiete (frontal, temporookzipital, parietookzipital). Miteinbezogen sind Ncl. caudatus und lentiformis. Weitgehend ausgespart bleiben Thalamus und perirolandische Hirnrinde.

► **Merke.**

Radiologische Diagnostik: Zwar wird in der Regel im ersten Schritt der **Ultraschall** eingesetzt, die Veränderungen lassen sich aber wesentlich genauer mit der **MRT** untersuchen. Hierbei sind FLAIR- und insbesondere diffusionsgewichtete Sequenzen von großem Vorteil. In der akuten Phase kommt es infolge der Ödembildung zu Signalanhebungen, im weiteren Verlauf zur Ausbildung von Substanzdefekten; bei der periventrikulären Leukomalazie mit Entwicklung zystischer Zonen. In den Spätstadien verbleiben entweder die Zysten, die randständig von einer Gliose umschlossen werden, oder aber sie schließen sich und es lässt sich lediglich ein Substanzverlust mit einer Gliosereaktion nachweisen. Bei schweren Verläufen kommt es zur Ausprägung einer diffusen Hirnatrophie.

Radiologische Diagnostik: Zuerst **Ultraschall**, dann **MRT**. In der akuten Phase kommt es infolge der Ödembildung zu Signalanhebungen, im weiteren Verlauf zur Ausbildung von Substanzdefekten; bei der periventrikulären Leukomalazie mit Entwicklung zystischer Zonen. Bei schweren Verläufen kommt es zur diffusen Hirnatrophie.

► **Klinischer Fall.** Daniel P. wird zum vorausberechneten Termin mit einem Herzfehler geboren (Truncus arteriosus communis mit Ventrikelseptumdefekt und pulmonaler Hypertonie). Es erfolgt die Operation am Herzen, bei der es zu einem erheblichen Blutverlust mit Verminderung des Herzzeitvolumens kommt. Postoperativ ist Daniel komatös. In der Folgezeit entwickeln sich schwere zentrale Tonus- und Koordinationsstörungen und eine hochgradige Sehstörung. Das Kind leidet zudem unter tonischen Krämpfen. Im Ultraschall, der wiederholt im Verlauf durchgeführt wird, zeigen sich Schädigungen paraventrikulär und subkortikal, fraglich unter Einschluss der Stammganglien. Die abschließende Untersuchung wird 2 Jahre nach dem Ereignis mit dem MRT ausgeführt. Hierbei findet sich eine schwere Hirnatrophie mit ausgeprägten subkortikalen Nekrosen (**Abb. B-9.65**). Diese Veränderungen müssen als Folgeerscheinung der Operationskomplikation eingestuft werden.

► **Klinischer Fall.**

B-9.65 Schwere Hirnatrophie (MRT)

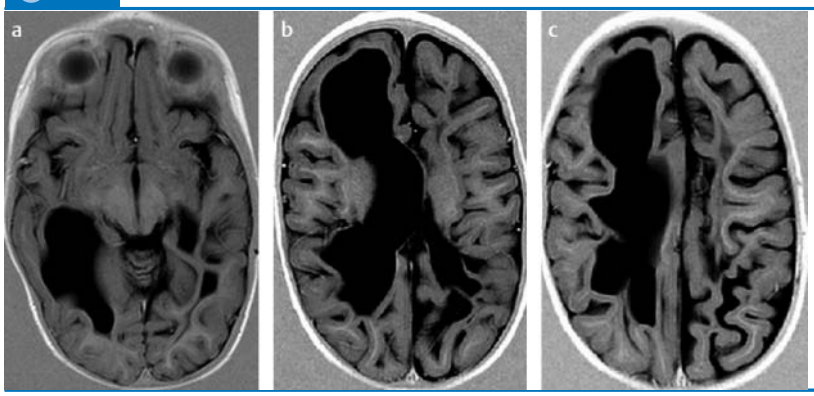

Hirnatrophie mit Ausbildung einer ausgeprägten subkortikalen Leukomalazie mit multiplen z. T. konfluierenden zystisch imponierenden Nekrosen, vor allem auf der rechten Seite.

Zur radiologischen Wirbelsäulendiagnostik werden zunächst **Röntgenaufnahmen in 2 Ebenen** angefertigt.

HWS und kraniozervikaler Übergang

- **HWS in 2 Ebenen** (a.-p.- und seitliche Projektion): Beurteilung von Wirbelkörper, deren Lagebeziehung zueinander, Processi transversi et spinosi, Intervertebralgelenke sowie umgebender Weichteile (**Abb. B-10.1**).

- **Dens-Zielaufnahme:** Zwischen den Zahnreihen stellen sich der Dens in seiner Lagebeziehung zum Atlas, das atlantookzipitale Gelenk sowie der Atlas dar. Zur Abklärung einer Densfraktur kann eine CT erforderlich sein (**Abb. B-10.2**).

- **Schrägaufnahmen** der HWS (Foramina intervertebralia) (**Abb. B-10.3**)

- **Funktionsaufnahmen** in Retro- und Anteflexion

10 Wirbelsäule und Spinalkanal

10.1 Wirbelsäule

10.1.1 Radiologische Methoden

Konventionelle Röntgendiagnostik

Basis der radiologischen Diagnostik der Wirbelsäule sind **Röntgenaufnahmen in 2 Ebenen**. Bei Bedarf können Spezialprojektionen angefertigt oder weitere Untersuchungen (CT, MRT) durchgeführt werden.

HWS und kraniozervikaler Übergang

An der HWS stehen folgende Projektionen zur Verfügung:

- **HWS in 2 Ebenen** (a.-p.- und seitliche Projektion): Wirbelkörper, Lagebeziehung der Wirbelkörper zueinander, Processi transversi et spinosi, Intervertebralgelenke sowie die umgebenden Weichteile können so beurteilt werden (**Abb. B-10.1**). Um den 7. HWK ohne Überlagerung durch die Schultergelenke darzustellen, müssen ggf. die Schultergelenke des Patienten nach unten gezogen werden. Der Überlagerung des Dens axis und der oberen Halswirbelkörper in der a.-p.-Projektion wird durch schnelles Öffnen und Schließen des Mundes während der Aufnahme, welches zu einer Verwischung des Unterkiefers führt, entgegengewirkt.
- **Dens-Zielaufnahme:** Diese wird mit offenem Mund im a.-p.-Strahlengang angefertigt (s. **Abb. B-10.25**, S. 634) und dient zur Beurteilung des kraniozervikalen Überganges, sofern dieser auf den Standardprojektionen in zwei Ebenen nicht ausreichend beurteilbar ist. Zwischen den Zahnreihen stellen sich der Dens in seiner Lagebeziehung zum Atlas, das atlantookzipitale Gelenk sowie der Atlas dar. Zur Abklärung einer Densfraktur kann eine CT mit sagittalen und koronaren Sekundärrekonstruktionen (**Abb. B-10.2**) erforderlich sein (s. S. 632).
- **Schrägaufnahmen** der HWS dienen zur Abbildung der Foramina intervertebralia (**Abb. B-10.3**); es stellen sich jeweils die plattenfernen (= röhrennahen) Foramina dar beim a.-p.-Strahlengang. Der Patient sitzt jeweils links- bzw. rechtsschräg im 45°-Winkel zum Wandstativ. Bei Aufnahme in Rückenlage wird der Patient durch Unterlagen in 45°-Winkel gebracht. Wichtige Indikationen sind Frakturen der Wirbelbögen und ein Wurzelkompressionssyndrom infolge einer knöchernen Einengung der Foramina bei Unkovertebralarthrose.
- **Funktionsaufnahmen** werden zur Beurteilung einer segmentalen Instabilität oder Blockierung, z. B. nach Schleudertrauma angefertigt, nachdem vorher Frakturen mit a.-p.- und seitlichen Aufnahmen in Neutralstellung ausgeschlossen wurden. Der Patient wird zu maximaler aktiver Retro- und Anteflexion aufgefordert und dann jeweils Aufnahmen im seitlichen Strahlengang durchgeführt. Aufnahmen in

B-10.1 HWS in 2 Ebenen mit Blockwirbel

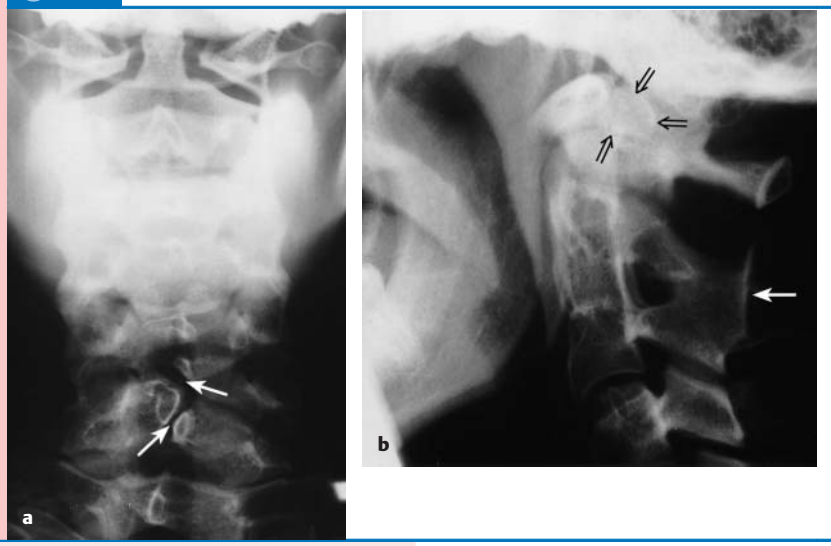

19-jährige Patientin mit HWS-Schleudertrauma bei Verkehrsunfall: Auf den Röntgenübersichtsaufnahmen in a.-p.- **(a)** und seitlicher Projektion **(b)** dysontogenetischer Blockwirbel HWK 2/3 mit fusionierten Wirbelbögen (Pfeil, **b**) und rudimentärer Bandscheibe. Os odontoideum (akzessorischer Knochen an der Spitze des Dens des 2. Halswirbels) DD Densfraktur (offene Pfeile, **b**). In der MRT fanden sich jedoch keine Hinweise für eine Fraktur, wie Weichteilschwellung oder Frakturhämatom, so dass bei glatten Rändern, die ebenfalls gegen eine Fraktur sprechen, von einem Os odontoideum ausgegangen werden kann. Nebenbefundlich Bogenschlussanomalie an HWK 6 und 7 (Pfeile, **a**).

B-10.2 CT-Aufnahme des Dens (Normalbefund)

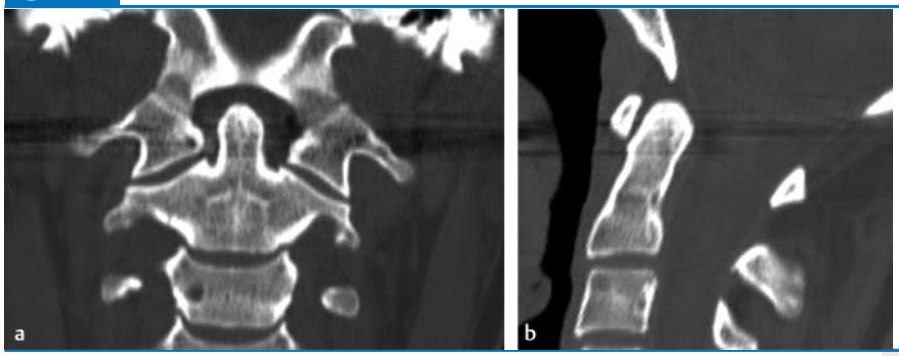

CT des kraniozervikalen Übergangs mit Dens und Atlantoaxialgelenken in koronarer (**a**) und sagittaler (**b**) Sekundärrekonstruktion.

B-10.3 HWS-Schrägaufnahme

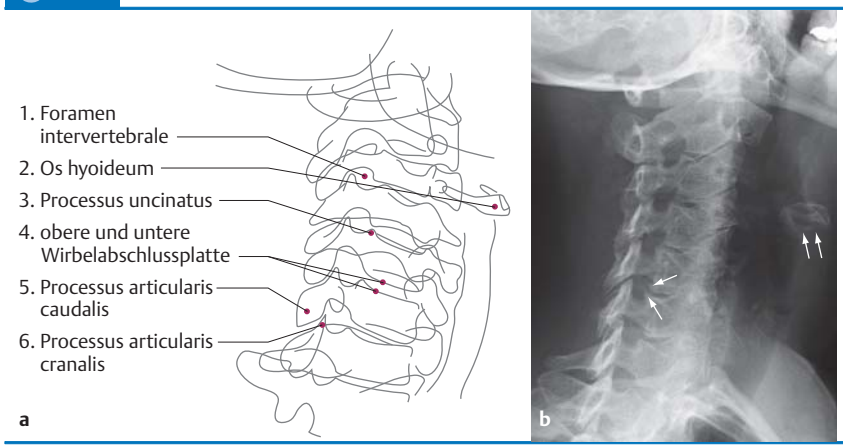

a Schematische Darstellung mit den anatomisch relevanten Strukturen.
b Röntgenbild mit leichter Unkovertebralarthrose in Höhe HWK 5/6 und beginnender Neuroforameneinengung (Pfeile). Os hyoideum (Doppelpfeil).

passiver forcierter Beugung bzw. Streckung sind insbesondere beim bewusstlosen Patienten kontraindiziert.

BWS

Standardmäßig werden **Übersichtsaufnahmen in 2 Ebenen** (a.-p. und seitlich) angefertigt. Sollten diese zur Beurteilung traumatischer, degenerativer und tumoröser Veränderungen nicht ausreichend sein (z. B. im zervikothorakalen Übergangsbereich durch Überlagerung der Schultern), muss eine CT der entsprechenden Region durchgeführt werden.

LWS und Os sacrum

- Diagnostische Grundlage zur Beurteilung der LWS und des Os sacrum ist in der Regel eine **Übersichtsaufnahme in 2 Ebenen**. Zur detaillierteren Beurteilung des Os sacrum und des Os coccygeum kann eine Zielaufnahme in 2 Ebenen erfolgen.
- **Schrägaufnahmen** dienen zur Beurteilung der Intervertebralgelenke und der Wirbelbögen (z. B. Spondylolyse bei Spondylolisthesis, s. S. 621).
- **Funktionsaufnahmen** werden zum Nachweis von hypo- (z. B. bei Osteochondrose) oder hypermobilen Wirbelsegmenten (z. B. bei Spondylolisthesis) herangezogen. An der LWS und HWS können zudem Aufnahmen mit seitlicher Beugung sinnvoll sein.
- Für die Beurteilung der Sakroiliakalgelenke können **Zielaufnahmen** oder die **CT** oder **MRT** erforderlich sein.
- Für die Diagnostik der Skoliose (s. S. 617), die meist im thorakolumbalen Übergangsbereich am ausgeprägtesten ist, sind **Wirbelsäulenganzaufnahmen im Stehen** obligat.

Computertomografie

Methode: s. auch S. 73. Die CT der Wirbelsäule sollte, sofern verfügbar, mit einem Multidetektor-Spiral-CT (MD-CT) und enger Kollimation (≤ 1 mm) erfolgen. Die Schnelligkeit der MD-CT erlaubt einerseits die Abdeckung großer Bereiche in kurzer

BWS

Übersichtsaufnahmen in 2 Ebenen (a.-p. und seitlich).

LWS und Os sacrum

- **Übersichtsaufnahme in 2 Ebenen**
- **Schrägaufnahmen** (Beurteilung von Wirbelbögen, Intervertebralgelenken)
- **Funktionsaufnahmen** zum Nachweis von hypo- oder hypermobilen Wirbelsegmenten
- **Zielaufnahmen** oder **CT** bzw. **MRT** (Beurteilung der Sakroiliakalgelenke)
- **Wirbelsäulenganzaufnahmen im Stehen** im Rahmen der Skoliose-Diagnostik (s. S. 617).

Computertomografie

Methode: s. auch S. 73. Sofern verfügbar, sollte die CT der Wirbelsäule mit einem Multidetektor-Spiral-CT (MD-CT) und enger Kollimation (≤ 1 mm) erfolgen.

Zeit (wichtig für die Notfalldiagnostik). Andererseits können aus den dünnen Schichten qualitativ hochwertige sagittale und koronare Rekonstruktionen erzeugt werden.

Indikationen:
- Traumadiagnostik
- Wurzelkompressionssyndrome
- Tumor-/Metastasendiagnostik
- Kontraindikationen gegen MRT.

Indikationen:
- Traumadiagnostik (Frakturen)
- Wurzelkompressionssyndrome
  - Bandscheibenvorfall
  - knöcherne Stenose der Foramina intervertebralia durch degenerative Veränderungen (besonders an der HWS)
- Tumor-/Metastasendiagnostik (z. B. Abklärung von Mehrspeicherungen in der Skelettszintigrafie)
- Kontraindikationen gegen MRT (z. B. Herzschrittmacher, Platzangst).

Magnetresonanztomografie

Methode: s. S. 79. Standardmäßig werden an der Wirbelsäule T1- und T2- gewichtete Schichten angefertigt. Die T2- Wichtung eignet sich v. a. zur Darstellung von Myelon, Spinalkanal und Bandscheiben. In den Höhen mit pathologischen Befunden werden die sagittalen Schichten durch transversale und ggf. koronare Schichten, meist in der T2-Wichtung ergänzt.

Indikationen:
- Diagnostik Myelon
- Tumor-/Metastasendiagnostik
- Spondylodiszitis
- Wurzelkompressionssyndrome
- osteoporotische Frakturen
- postoperative Veränderungen/ Komplikationen.

Magnetresonanztomografie

Methode: s. auch S. 79. Das Standardprotokoll besteht aus sagittalen T1- und T2-gewichteten Schichten. Die T1-Wichtung eignet sich besonders gut zur Beurteilung des Knochenmarks, während mit der T2-Wichtung besonders gut das Myelon, der Spinalkanal und die Bandscheiben zur Darstellung kommen. In den Höhen mit pathologischen Befunden werden die sagittalen Schichten durch transversale und ggf. koronare Schichten, meist in der T2-Wichtung ergänzt. Für postoperative, tumoröse und entzündliche Veränderungen sind kontrastverstärkte Schichten nach i. v.-Injektion von Gadolinium-haltigen Kontrastmitteln obligat. Zur besseren Erkennung einer KM-Aufnahme sind T1-gewichtete Sequenzen mit Fettunterdrückung sehr wertvoll.

Indikationen:
- Diagnostik Myelon (s. S. 635)
- Tumor-/Metastasendiagnostik
- Spondylodiszitis
- Wurzelkompressionssyndrome
  - Bandscheibenvorfall
  - Foramenstenose durch degenerative Veränderungen (hier aber CT besser als MRT)
- osteoporotische Frakturen
- postoperative Veränderungen/Komplikationen (z. B. Narbenbildungen, Blutungen, Abszesse).

Nuklearmedizinische Verfahren

Methode: s. S. 309.

Indikationen: Knochenmetastasensuche.

Nuklearmedizinische Verfahren

Methode: s. S. 309.

Indikationen: Knochenmetastasensuche.

10.1.2 Leitbefunde – vom radiologischen Befund zur Diagnose

Übergangswirbel

Relativ häufig kann eine sechsgliedrige **LWS** mit Lumbalisation des 1. SWK beobachtet werden.

Eine weitere Variationsmöglichkeit ist die Ausbildung von ein- oder beidseitigen **Halsrippen** oder **Lendenrippen**.

10.1.2 Leitbefunde – vom radiologischen Befund zur Diagnose

Übergangswirbel

Besonders an der **LWS** kann die **Anzahl der Wirbelkörper variieren**. So kann eine viergliedrige LWS mit Sakralisation des 5. LWK beobachtet werden oder auch eine sechsgliedrige LWS, in der der 1. Sakralwirbel (SWK) einen eigenständigen Wirbelkörper bildet (Lumbalisation).
Neben diesen beiden Varianten gibt es **Teilsakralisationen** und **Teillumbalisationen**. Hierbei zeigt sich eine Bandscheibenanlage zwischen S1 und S2 bei erhaltener Massa lateralis oder eine Ausbildung von Procc. transversus bei fehlendem Zwischenwirbelraum. Auch können diese Übergangsanomalien nur einseitig in wechselnder Ausprägung auftreten. Entsprechendes gilt für die Sakralisation eines Lendenwirbels.
Eine weitere Variationsmöglichkeit ist die Ausbildung von ein- oder beidseitigen **Halsrippen** oder **Lendenrippen**.
Diese Variationen können zu Schwierigkeiten bei der Benennung von Wirbelkörpern führen. In solchen Fällen sollte in der Beschreibung des Röntgenbildes die Grundlage der Zählweise erwähnt werden (z. B. LWK 4 bei fünfgliedriger LWS und teilsakralisiertem LWK 5). Ist in Einzelfällen eine anatomisch korrekte Beschreibung erforderlich, so müssen alle Wirbelkörper von HWK 1 abwärts abgezählt werden.

Blockwirbel

Als Blockwirbel wird die angeborene oder erworbene Verschmelzung zweier Wirbelkörper unter teilweisem oder vollständigem Verlust des Zwischenwirbelraumes bezeichnet. Der angeborene oder dysontogenetische Blockwirbel kann Rudimente der Zwischenwirbelscheibe enthalten. **Beweisend** für die **dysontogenetisch** bedingte Blockwirbelbildung ist die **Synostose der Dornfortsätze** (s. **Abb. B-10.1**, S 612).
Hinweisend auf **erworbene Blockwirbel**, die nach Spondylitiden oder Traumata auftreten können, sind **Struktur- und Formunregelmäßigkeiten der Wirbelkörper**. Blockwirbel können auch bei juveniler rheumatoider Arthritis sowie beim Morbus Scheuermann (s. S. 620) beobachtet werden. Beim Morbus Scheuermann treten sie insbesondere im thorakalen Bereich mit Betonung der ventralen Wirbelkörperanteile auf. Auch infolge einer schweren Degeneration der Zwischenwirbelscheiben kann sich, vor allem an der HWS, ein Blockwirbel entwickeln.

Blockwirbel

Angeborene oder erworbene Verschmelzung zweier Wirbelkörper unter teilweisem oder vollständigem Verlust des Zwischenwirbelraumes (s. **Abb. B-10.1**, S. 612).

Erworbene Blockwirbel werden nach Trauma, Spondylitis, Morbus Scheuermann und bei altersbedingter Degeneration (HWS!) beobachtet.

Form- und Größenänderungen

- Aplasien oder Wirbelkörperhypoplasien können umschrieben auftreten und so zu **Keil-** (s. **Abb. B-10.5a**) **oder Halbwirbeln** führen, die eine Skoliose oder Kyphose verursachen. Hypoplasien der Wirbelbögen (Bogenschlussanomalien) verursachen segmentale dorsale Spaltbildungen. Eine sagittale Spaltbildung durch fehlenden Zusammenschluss der Wirbelanlagen führt zu einer mittigen Einsenkung der Grund- und Deckplatte (sog. „Schmetterlingswirbel" aufgrund des schmetterlingsartigen Aspektes auf der a.-p.-Aufnahme). Sind mehrere Wirbelkörper betroffen, ist an ein Klippel-Feil-Syndrom zu denken.
- **Flach-, keil- und ovoidförmige Wirbelkörper** treten bei konstitutionellen Skeletterkrankungen (Osteochondrodysplasien, Mukopolysaccharidosen), Keilwirbel auch bei Osteoporose auf.

Form- und Größenänderungen

- **Keil-** (s. **Abb. B-10.5a**) **oder Halbwirbel** können Ursache einer Kyphose oder Skoliose sein.
- **Flach-, keil- und ovoidförmige Wirbelkörper** treten bei bestimmten Skeletterkrankungen auf.
- Ein Flachwirbel bei normalem Wirbelbogenbereich wird als **Vertebra plana** bezeichnet (**Abb. B-10.4**).

B-10.4 Vertebra plana bei eosinophilem Granulom

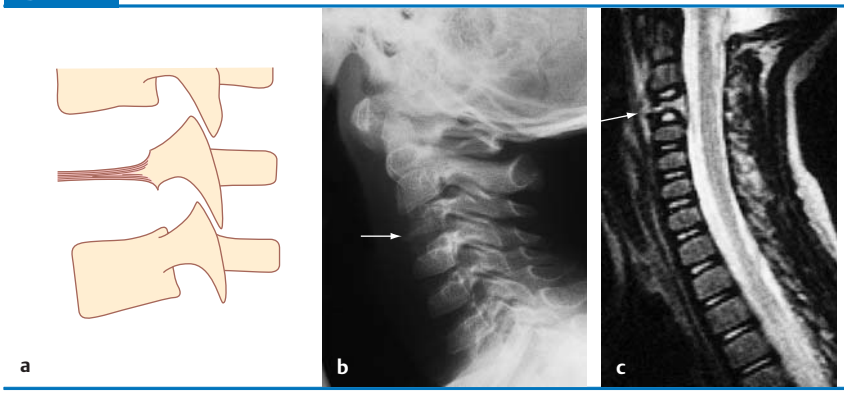

a Schematische Darstellung.
b Röntgenaufnahme in seitlicher Projektion (Pfeil).
c T2-gewichtete sagittale MRT mit Vertebra plana HWK 3 (Pfeil).

B-10.5 Fischwirbel

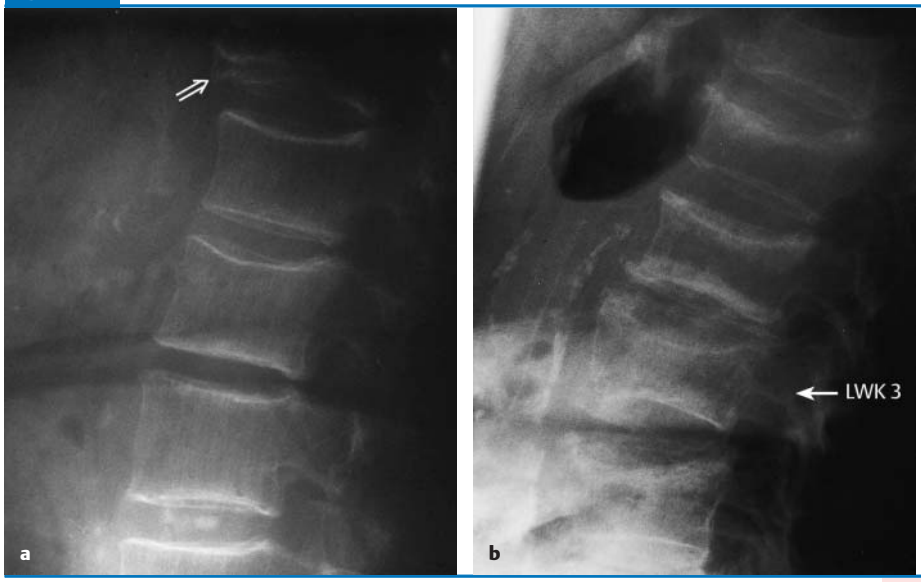

a **Osteoporose:** Durch den Mineralsalzverlust der Spongiosa kommt es zu einer Betonung der Grund- und Deckplatten, die vermehrt sklerosiert erscheinen. Osteoporotisch zusammengesinterter Keilwirbel BWK 12 (Pfeil).
b **Sekundärer Hyperparathyreoidismus:** bandförmige Verdichtung der Grund- und Deckplatten bei ansonsten diffuser Mineralsalzminderung, Fischwirbeldeformität LWK 3 (Pfeil).

B-10.6 Ursachen für die Vergrößerung und Verdichtung eines Wirbelkörpers.

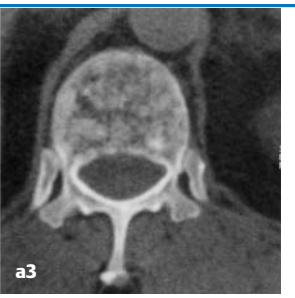

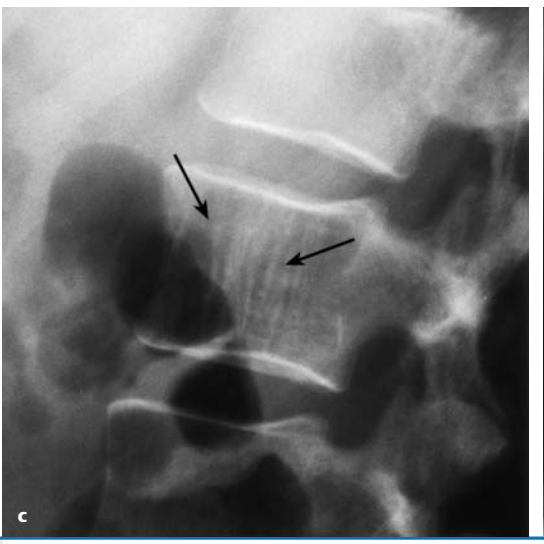

a Pagetwirbel: Strähnige, vermehrt sklerotische Spongiosastruktur mit typischer Vergrößerung des Wirbelquerdurchmessers als wichtigstes röntgenologisches Zeichen des Morbus Paget **(a1)**. CT-Schnitt **(a3)** durch einen Paget- und einen normalen Wirbelkörper **(a2)**.

b Osteoplastische Metastasierung bei Prostatakarzinom: Unauffälliger Befund **(b1)** und komplette Durchsetzung der HWS mit osteoplastischen Metastasen drei Jahre später **(b2)**. Die Wirbelkörper sind nicht vergrößert und weisen keine vergröberte trabekuläre Struktur auf, sodass ein Morbus Paget differenzialdiagnostisch nicht infrage kommt.

c Wirbelhämangiom: Strähnige Trabekelstruktur ohne Vergrößerung des Wirbelkörpers (Pfeile).

d Fluorose: Diffus verteilte vermehrte Sklerosierung der Wirbelkörper.

- **Kastenwirbel:** aufgehobene Konkavität der Wirbelkörpervorderkante
- **Tonnenwirbel:** konvexe Wirbelkörpervorderkante
- **Fischwirbel:** ausgeprägte Konkavität beider Abschlussplatten mit Höhenminderung des Wirbelkörpers (**Abb. B-10.5**)

- Der **Vertebra plana** (Flachwirbel bei normalem Wirbelbogenbereich, **Abb. B-10.4**) wird im Kindesalter am häufigsten beim eosinophilen Granulom beobachtet. Gelegentlich wird er auch beim Neuroblastom, bei Leukämien oder Metastasen gefunden.
- Bei aufgehobener Konkavität der Wirbelkörpervorderkante spricht man vom **Kastenwirbel**, der an den LWK auch als Formvariante auftreten kann.
- Ist die Formänderung so ausgeprägt, dass die Wirbelkörpervorderkante konvex ist, so wird dies als **Tonnenwirbel** bezeichnet. Tonnen- oder Kastenwirbel finden sich beim Morbus Bechterew (s. S. 626).
- **Fischwirbel** sind durch eine ausgeprägte Konkavität beider Abschlussplatten mit Höhenminderung des Wirbelkörpers gekennzeichnet. Sie entstehen u. a. bei Osteoporose (**Abb. B-10.5**) und Osteomalazie durch großbogige Impressionen der Grund- und Deckplatten, die auf einer verminderten mechanischen Stabilität der

Wirbelkörperspongiosa beruhen. Bei der Sichelzellanämie können infolge von Knocheninfarkten die zentralen Anteile der Abschlussplatten einbrechen (H-förmige Wirbelkörper).

- Die **Vergrößerung und Verdichtung** eines Wirbelkörpers mit Ausbildung einer **Rahmenstruktur** bei partieller oder kompletter Sklerosierung ist kennzeichnend für den Morbus Paget (**Abb. B-10.6a**, s. S. 616) und differenzialdiagnostisch wichtig bei der Abgrenzung zu osteoplastischen Metastasen (**Abb. B-10.6b**, s. S. 616) und Wirbelhämangiomen (**Abb. B-10.6c**), die zwar eine vermehrte strähnige Zeichnung, aber keine Vergrößerung des Wirbelkörpers zeigen. Eine diffuse Sklerosierung mit vermehrter strähniger Zeichnung kann auch alimentär (Fluorose, **Abb. B-10.6d**) oder bei Lymphombefall beobachtet werden.

- Die **Vergrößerung und Verdichtung** eines Wirbelkörpers mit Ausbildung einer **Rahmenstruktur** bei partieller oder kompletter Sklerosierung (**Abb. B-10.6**) ist kennzeichnend für den Morbus Paget (s. S. 616) und differenzialdiagnostisch wichtig bei der Abgrenzung zu osteoplastischen Metastasen.

Kyphose

Kyphose

► Definition. Vermehrte Krümmung der Wirbelsäule nach ventral. Im Gegensatz zur Skoliose, die immer pathologisch ist, kann die in der Seitaufnahme erkennbare Kyphose der BWS bis zu einem gewissen Grad physiologisch sein.

► Definition.

Ursachen einer pathologisch vermehrten Kyphosierung einzelner Wirbelsäulenbereiche sind metabolische Erkrankungen (Osteoporose, häufigste Ursache!), posttraumatische und postoperative Folgezustände, entzündliche und tumoröse Veränderungen, Lähmungen und kongenitale Fehlbildungen. Von der **arkuären Kyphose** wird die **anguläre segmentale Kyphose** unterschieden, bei der eine veränderte Wirbelkörperform (Keilwirbel) zu einer umschriebenen ventralen Knickbildung zweier benachbarter Wirbelkörper **(Gibbus)** geführt hat (vgl. **Abb. B-10.10**, S. 620).
Der **Kyphosewinkel** wird nach Stagnara gemessen, indem an die Deckplatte von BWK 3 und die Grundplatte von BWK 11 Tangenten angelegt werden (Normalwert 25°).

Von der **arkuären Kyphose** wird die **anguläre segmentale Kyphose** unterschieden, bei der eine veränderte Wirbelkörperform (Keilwirbel) zu einer lokalen ventralen Knickbildung zweier benachbarter Wirbelkörper **(Gibbus)** geführt hat.

Normalwert des **Kyphosewinkels** = 25°.

10.1.3 Wichtige Krankheitsbilder – von der Diagnose zum Befund

10.1.3 Wichtige Krankheitsbilder – von der Diagnose zum Befund

Skoliose

Skoliose

► Definition. Skoliosen sind angeborene oder erworbene Fehlstellungen der Wirbelsäule in der Frontalebene. Meistens sind sie mit einer Rotation der Wirbelkörper vergesellschaftet.

► Definition.

Die meisten Skoliosen besitzen eine **Hauptkrümmung**, die nach ihrer **Lokalisation** (thorakal, thorakolumbal) sowie nach ihrer **Biegungsrichtung** (links- oder rechtskonvex) unterschieden werden. Neben der Hauptkrümmung sind jedoch auch Ausgleichskrümmungen zu beobachten, diese überschreiten im Gegensatz zur Hauptkrümmung jedoch nicht die Mittellinie. Es wird aber auch eine gleichmäßige S-förmige Skoliose beobachtet, die eine Unterscheidung von Haupt- und Ausgleichskrümmung nicht erlaubt.
Bei der röntgenologischen Erstuntersuchung einer Skoliose muss auf Anlageanomalien (z. B. partielle Blockwirbelbildung, s. S. 615) geachtet werden, die ursächlich sein können.
Als **Scheitelwirbel** einer Krümmung wird derjenige Wirbel bezeichnet, der am meisten rotiert und deformiert ist. Die **Neutralwirbel** einer Krümmung sind die Wirbel, die am wenigsten rotiert sind und parallele Abschlussplatten aufweisen. Oft sind diese mit dem Endpunkt der Krümmung, dem Wirbel mit der stärksten Neigung, identisch. Zur Beschreibung des Ausmaßes der Skoliose wird der **Cobb-Winkel** (**Abb. B-10.7a**) bestimmt. Der Grad der **Wirbelkörperrotation** wird nach dem Schema von **Nash und Moe** (**Abb. B-10.7b**) abgeschätzt.

Die Einteilung der Skoliosen erfolgt nach ihrer **Lokalisation**, **Biegungsrichtung**, Ausgleichskrümmung und ggf. vorhandener Rotationskomponente. Auf Wirbelkörperfehlbildungen als mögliche Ursache ist zu achten.

Scheitelwirbel: Wirbel, der am meisten rotiert und deformiert ist.
Neutralwirbel: Wirbel, die am wenigsten rotiert sind und parallele Abschlussplatten aufweisen.
Messmethode: Rotationsabschätzung nach Nash und Moe (**Abb. B-10.7b**)

► Merke. Zur Primärdiagnostik und Verlaufsbeurteilung sind **Wirbelsäulenganzaufnahmen im Stehen** im a.-p.-Strahlengang erforderlich. Beinlängendifferenzen müssen vorher ausgeglichen werden (z. B. durch Unterlagen).

► Merke.

Die Messung des Skoliosewinkels und die Abschätzung der Rotationskomponente im Verlauf hat entscheidende Bedeutung für das weitere therapeutische Vorgehen, da bei

B-10.7 Radiologische Diagnostik bei Skoliose

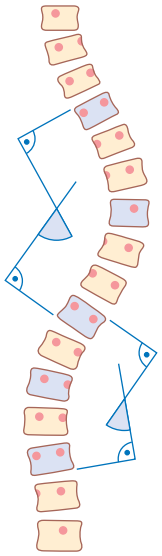

a Die Messung der Seitausbiegung erfolgt nach Cobb. Hierbei werden zunächst die Neutralwirbel, d. h. die Wirbel, bei denen die Konvexität zur Konkavität umschlägt, aufgesucht. Die Parallelen zu den Wirbelkörperabschlussplatten der Neutralwirbel bilden in ihrem Schnittpunkt den Winkel der Wirbelsäulenseitausbiegung.

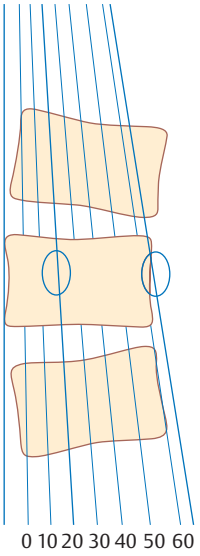

b Die Rotationsmessung erfolgt anhand der Stellung der inneren Pedikelbegrenzung in Relation zum Wirbelkörperrand mit Hilfe eines Normogramms (nach Drerup) oder wie in dem hier gezeigten Beispiel von 20° nach Perdriolle.

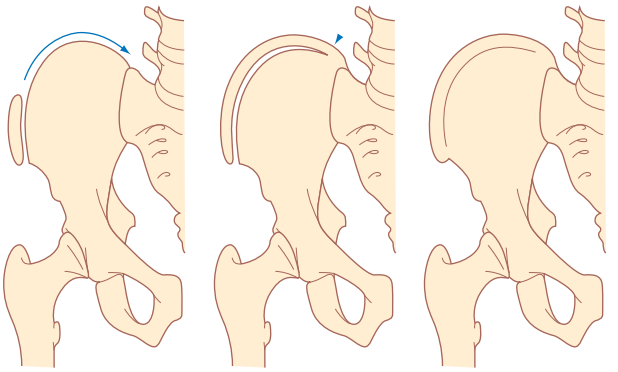

c Die Skelettreife wird anhand der Entwicklung der Darmbeinkammapophyse (Risser-Zeichen) beurteilt.
Stadium 0: Apophyse noch nicht sichtbar.
Stadium I: Beginn der lateralseitigen Ossifikation.
Stadium II: über hälftige Zirkumferenz des Beckenkammes.
Stadium III: beginnende Verschmelzung der Apophyse.
Stadium IV: hälftige Verschmelzung mit dem Os ilium.
Stadium V: vollständige Verschmelzung mit dem Os ilium.
Dementsprechend wird im Stadium 0 und Stadium V ein identischer Röntgenbefund erhoben.

Wirbelsäulenganzaufnahmen im Stehen sind zur Messung des Skoliosewinkels und für die Abschätzung der Rotationskomponente erforderlich. Für die Diagnostik der Skoliose spielt auch die Skelettreife eine wichtige Rolle. Sie kann anhand des Fortschreitens der Fusion der Darmbeinapophysen abgeschätzt werden (**Abb. B-10.7c**).

Zunahme der Skoliose häufig eine operative Stabilisierung erforderlich ist. Um zu reproduzierbaren Werten zu gelangen, muss eine exakte Einstellung erfolgen und zur Winkelbestimmung müssen die gleichen Segmente wie in der Voraufnahme herangezogen werden.
Auf der **Wirbelsäulenganzaufnahme** sollten in jedem Fall die **Beckenkämme** abgebildet sein, da das weitere Fortschreiten der Skoliose von der Skelettreife abhängt und diese anhand der Ossifikation der Darmbeinapophysen gut abgeschätzt werden kann. Nach **Risser** werden auf der a.-p.-Aufnahme vier Segmente der Darmbeinapophysen unterschieden (**Abb. B-10.7c**). Noch genauer kann die Skelettreifung mit Aufnahmen der Hand beurteilt werden (s. S. 303).

Enger Spinalkanal

Klinik: Symptome treten bei konstitutionell engem Spinalkanal meist erst dann auf, wenn degenerative Veränderungen hinzutreten (**Abb. B-10.8**). Typisch für die **neurogene Claudicatio intermittens** sind Schmerzen in den Beinen, die beim Gehen und Stehen auftreten und sich im Liegen und Sitzen beim Vornüberbeugen bessern.

Radiologische Diagnostik: Der Abstand zwischen den Abgängen der Wirbelbögen (Interpedikulardistanz) soll auf der a.-p.-Aufnahme an der LWS mindestens ⅔ des geringsten Wirbelkörperquerdurchmessers betragen.

Enger Spinalkanal

Klinik: Klinisch manifest wird ein konstitutionell enger Spinalkanal meist erst, wenn degenerative Veränderungen wie dorsale Spondylophyten auftreten, die zu einer weiteren Einengung des Spinalkanals mit raumfordernder Wirkung auf das Myelon oder die Cauda equina führen (**Abb. B-10.8**). Die Patienten klagen über lumbalgiforme Schmerzen oder geben claudicatioartige Beschwerden an. Die **neurogene Claudicatio intermittens** im Lumbalbereich ist gekennzeichnet durch Schmerzen in den Beinen, die beim Gehen und Stehen auftreten und sich im Liegen und Sitzen beim Vornüberbeugen durch die Entlastung der Cauda equina bessern. Die Abgrenzung zur vasogenen Form der Claudicatio ist durch die Palpation der Fußpulse möglich (bei der neurogenen Form normal).
An der **HWS** führt eine Spinalkanalstenose zu einer Myelomalazie mit spastischer, nicht segmentaler Tetraparese, die von einer gering ausgeprägten Schwäche einzelner Muskelgruppen bis zur fast vollständigen Plegie reichen kann.

Radiologische Diagnostik: Schon auf den Übersichtaufnahmen können Hinweise auf eine **knöcherne Wirbelkanalstenose** gefunden werden. Der Abstand zwischen den Abgängen der Wirbelbögen (Interpedikulardistanz) soll auf der a.-p.-Aufnahme an der LWS mindestens ⅔ des geringsten Wirbelkörperquerdurchmessers betragen.
Ist diese Distanz verringert, so besteht der Verdacht auf einen verengten Querdurchmesser des Spinalkanals.

B-10.8 Spinalkanalstenose LWK 4/5

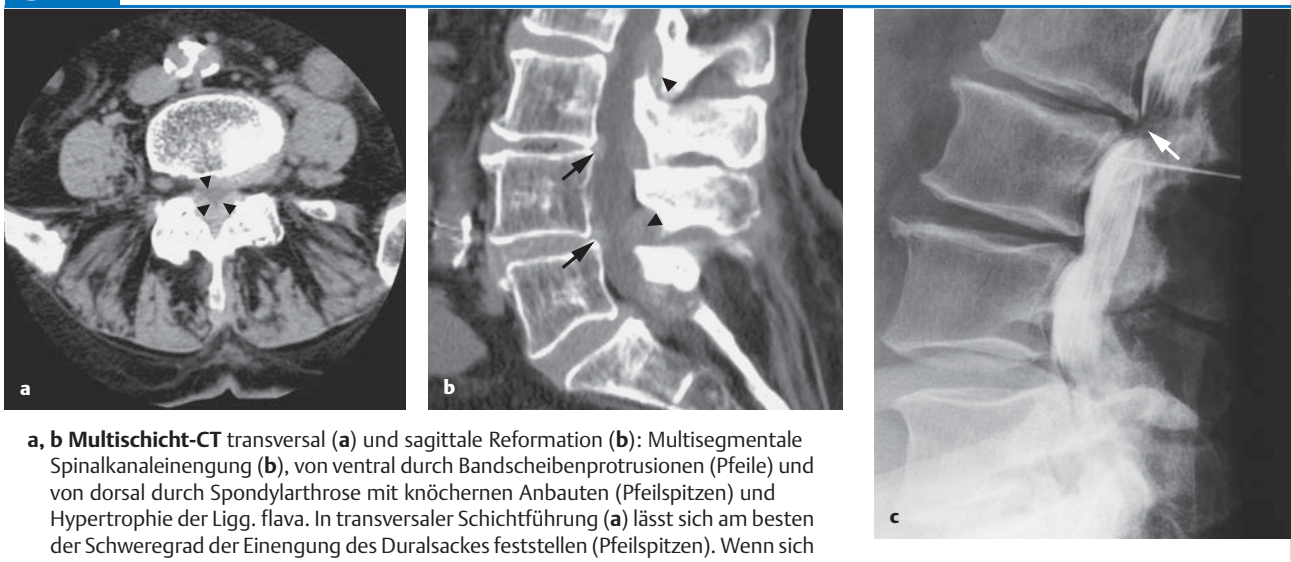

a, b Multischicht-CT transversal (**a**) und sagittale Reformation (**b**): Multisegmentale Spinalkanaleinengung (**b**), von ventral durch Bandscheibenprotrusionen (Pfeile) und von dorsal durch Spondylarthrose mit knöchernen Anbauten (Pfeilspitzen) und Hypertrophie der Ligg. flava. In transversaler Schichtführung (**a**) lässt sich am besten der Schweregrad der Einengung des Duralsackes feststellen (Pfeilspitzen). Wenn sich bei multisegmentalen Stenosen durch die klinisch-neurologische Untersuchung nicht die für die klinische Symptomatik relevante Segmenthöhe feststellen lässt, wird eine Myelografie (**c**) zur Bestimmung der Höhe mit der stärksten Einengung durchgeführt.

c Präoperative Myelografie zur Bestimmung der Höhe der stärksten Einengung (Pfeil). Die Myelografie wird zunehmend durch die MRT ersetzt.

Auf der Seitaufnahme kann die Länge der Pedikel durch eine Verbindungslinie zwischen Wirbelkörperhinterkante und einer Geraden zwischen den Gelenkfortsätzen bestimmt werden. Im Normalfall beträgt sie an der LWS zwischen 25 und 15 mm. An der HWS ist der Quotient zwischen dem Sagittaldurchmesser des Wirbelkanals und dem Wirbelkörpersagittaldurchmesser in der Regel größer als 1. Bei Werten kleiner als 1 besteht der Verdacht auf eine knöcherne Enge des zervikalen Spinalkanals. Die **MRT** ist die bevorzugte Methode zur Diagnostik einer Spinalstenose und einer eventuell vorliegenden Myelomalazie. Die **CT** ist am besten geeignet, um die Hypertrophie der kleinen Wirbelgelenke darzustellen. Mit der **Myelografie**, kombiniert mit der Postmyelo-CT, lässt sich die Einengung des Subarachnoidalraumes exakt erfassen.

Die **MRT** ist die bevorzugte Methode zur Diagnostik einer Spinalstenose und einer eventuell vorliegenden Myelomalazie.

Basiläre Impression

Basiläre Impression

► Definition. Verschiebung der Halswirbelsäule nach kranial, sodass die Densspitze in Höhe des Foramen magnum oder kranial davon lokalisiert ist.

► Definition.

Die **primäre** basiläre Impression ist eine **zervikookzipitale Fehlbildung**. Zu einer **sekundären** basilären Impression kann es bei neoplastischen und entzündlich

B-10.9 Basiläre Impression

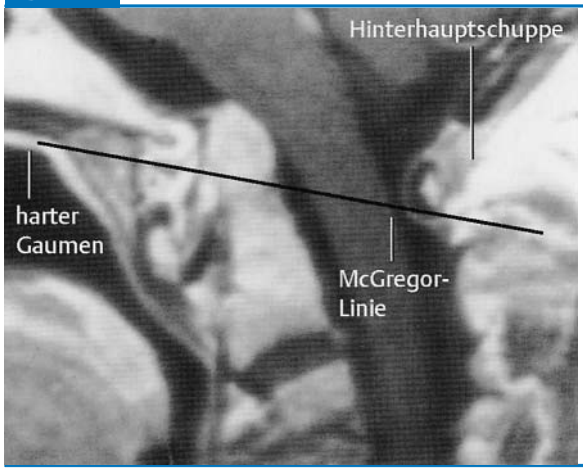

Patient mit rheumatoider Arthritis und basilärer Impression durch Gefügelockerung im atlantodentalen Gelenk. Eine pathologische Vertikalverlagerung der Densspitze liegt vor, wenn die McGregor-Linie > 5 mm überragt wird.

B-10.9

B-10.1 Hilfslinien zur Bestimmung des Densstandes

seitliche Aufnahme	
▪ **McGregor-Linie**	vom Oberrand des harten Gaumens zum tiefsten Punkt der Hinterhauptschuppe (die Densspitze darf diese Linie um maximal 5 mm überragen)
▪ **Chamberlain-Linie**	vom Hinterrand des Foramen-magnum zum harten Gaumen (sie soll von der Densspitze nicht überragt werden)
▪ **McRae-Linie**	Foramen magnum-Linie, die vom Vorder- bis zum Hinterrand des Foramen magnum gezogen wird (normalerweise liegt die Densspitze unter dieser Linie)
a.-p.-Aufnahme	
▪ **Bimastoidlinie**	Verbindungslinie zwischen den Unterrändern des Mastoids (die Densspitze sollte die Verbindungslinie um nicht mehr als 10 mm überragen)

destruktiven Prozessen (z. B. rheumatoide Arthritis) kommen mit Zerstörung der Hinterhauptsgelenke und Kranialisation der Halswirbelsäule.

Klinik: Schwindel, Nackenkopfschmerzen.

Klinik: Schwindel und Nackenkopfschmerzen können auftreten.

Diagnostisches Vorgehen: Röntgenaufnahmen des kraniozervikalen Überganges (röntgenologische Hilfslinien s. **Tab. B-10.1** und **Abb. B-10.9**).

Zur Klärung der Lagebeziehung zwischen Dens und Zervikalmark ist die **MRT** indiziert.

Diagnostisches Vorgehen: Die basiläre Impression kann auf **Röntgenaufnahmen** des kraniozervikalen Übergangs im a.-p.- und seitlichen Strahlengang anhand röntgenologischer Hilfslinien dokumentiert und quantitativ bestimmt werden (s. **Tab. B-10.1** und **Abb. B-10.9**).
Zur Klärung der Lagebeziehung zwischen Dens und Zervikalmark sowie Medulla oblongata ist eine **MRT** in sagittaler Schichtführung indiziert.

Morbus Scheuermann

▸ **Synonym.**

▸ **Synonym.** Adoleszentenkyphose

▸ **Definition.**

▸ **Definition.** Wachstumsbedingte vermehrte Kyphose der Brustwirbelsäule oder vermehrte Kyphosierung im thorakolumbalen Übergang oder lumbal mit Wachstumsstörungen an den Deck- und Grundplatten der Wirbelkörper mit den Folgen einer Bandscheibenverschmälerung, Keilwirbel- und Rundrückenbildung.

Klinik: Führendes Symptom ist der Hohlrundrücken.

Klinik: Die Symptomatik wird bestimmt durch die Ausprägung der Veränderungen. Führendes Symptom ist der Hohlrundrücken.

Diagnostisches Vorgehen: Röntgenbild (seitlicher Strahlengang).

Diagnostisches Vorgehen: Das Röntgenbild im seitlichen Strahlengang zeigt die Kyphose und die charakteristischen Veränderungen an Grund- und Deckplatten.

B-10.10 Morbus Scheuermann

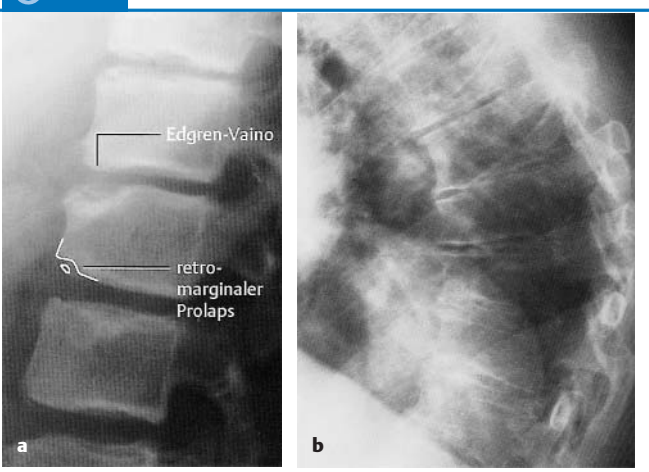

a Durch die Schwäche der Endplatten kommt es zu Ablösungen der Randleisten (sog. retromarginaler Prolaps), die nicht mit einer Fraktur verwechselt werden dürfen. Vermehrtes Knochenwachstum an der gegenüberliegenden Abschlussplatte (Edgren-Vaino).
b Spätstadium mit verstärkter Kyphose bedingt durch die Keilform der Brustwirbelkörper.

Radiologische Diagnostik: Röntgenologisch finden sich im **Frühstadium**
- eine ventral betonte Höhenminderung der Intervertebralräume und Wirbelkörper
- eine konvexe Wirbelkörpervorderkante (Tonnenwirbel) sowie
- eine Bewegungseinschränkung des betroffenen Wirbelkörpersegmentes auf den Funktionsaufnahmen in Reklination.

Der dorsoventrale Wirbeldurchmesser ist erhöht, ventrale Kantenabtrennungen können auftreten.

In **fortgeschrittenen Stadien** zeigen sich keilförmige Wirbelkörper (Kyphose!), eine vordere Blockwirbelbildung und insbesondere Unregelmäßigkeiten der Abschlussplatten mit „Schmorl-Knötchen". Diese typischen, diagnostisch wegweisenden Knötchen finden sich vorwiegend in den vorderen Anteilen der Wirbelkörper und entsprechen umschriebenen Grund- und Deckplatteneinbrüchen, die durch eine intraspongiöse Bandscheibenherniation infolge der Schwäche der Abschlussplatten bedingt sind. Bei größeren Knötchen tritt gelegentlich ein vermehrtes Knochenwachstum an der gegenüberliegenden Abschlussplatte auf **(Edgren-Vaino-Zeichen)**, welches hilfreich zur Differenzierung zwischen Morbus Scheuermann und spondylitisch bedingten Defekten ist (**Abb. B-10.10**).

Radiologische Diagnostik: Röntgenfrühzeichen:
- ventral betonte Höhenabnahme des Diskus und der Wirbelkörper
- tonnenförmige Wirbelkörpervorderkanten
- Bewegungseinschränkung in Reklination.

Röntgenspätveränderungen:
- keilförmige Wirbelkörper
- BWS-Kyphose
- Schmorl-Knötchen.

Die typischen **Schmorl-Knötchen** sind in den vorderen Abschnitten der Wirbelkörper lokalisiert (**Abb. B-10.10**).

Spondylolisthesis und Spondylolyse

Spondylolisthesis und Spondylolyse

► Definition.

- **Spondylolyse:** Unterbrechung der Interartikularportion
- **Spondylolisthesis:** Ventralverschiebung und Verkippung des kranialen Wirbels im erkrankten Segment (sog. Wirbelgleiten, Ventrolisthesis). Eine Verschiebung des kranialen Wirbelkörpers nach dorsal wird als Retrolisthesis bezeichnet.

► Definition.

Ätiologisch ist die **Spondylolyse** entweder angeboren oder Folge eines Überlastungsschadens (z. B. bei Kunstturnerinnen). Sie ist im Regelfall in den beiden unteren Lumbalsegmenten lokalisiert. Bei der „echten" **Spondylolisthesis** aufgrund einer Spondylolyse kommt es meist nicht zu einer Einengung des Spinalkanals, da nur der Wirbelkörper gleitet (an der unteren LWS wegen der Lordose nach ventral, Ventrolisthesis), aber nicht der Wirbelbogen und der Dornfortsatz. Die Spondylolisthesis ist daher häufig symptomarm.

Auch bei intakter Interartikularportion kann es beim älteren Menschen aufgrund degenerativer Veränderungen der Bandscheibe (Chondrose) und der kleinen Wirbelgelenke (Spondylarthrose) zu einer segmentalen Gefügelockerung und Verschiebungen der Wirbelkörper zueinander kommen **(Pseudospondylolisthesis)**. Im Gegensatz zur „echten" Spondylolisthesis sind auf den LWS-Schrägaufnahmen keine Defekte oder Dysplasien der Wirbelbögen nachzuweisen. Je nach Höhe des betroffenen Segmentes und der Art der Gefügelockerung kommt es zu einem Wirbelgleiten nach ventral oder dorsal.

Klinik: Patienten mit **„echter" Spondylolisthesis** klagen in der Regel lediglich über unspezifische lumboischialgiforme Beschwerden oder über Schmerzen, die durch den Überlastungsschaden bedingt sind.

Die **Pseudospondylolisthesis** verstärkt häufig eine durch arthrotische Veränderungen verursachte Spinalkanalenge. Heftige Schmerzen und neurologische Ausfälle machen nicht selten eine Laminektomie und operative Stabilisierung erforderlich. Am häufigsten findet sich eine Ventrolisthesis in den Segmenten L4 und L5.

Klinik: Patienten mit **„echter" Spondylolisthesis** klagen nur über unspezifische lumboischialgiforme Beschwerden.

Die **Pseudospondylolisthesis** kann zu einer Einengung des Spinalkanals mit heftigen Schmerzen und neurologischen Ausfällen führen.

Diagnostisches Vorgehen: Eine Spondylolyse lässt sich gelegentlich schon auf der seitlichen Übersichtsaufnahme als Defekt in der Interartikularportion darstellen. Meist sind aber **Schrägaufnahmen der LWS** zur eindeutigen Beurteilung erforderlich.

Diagnostisches Vorgehen: Meist sind **Schrägaufnahmen der LWS** zur eindeutigen Beurteilung erforderlich.

Radiologische Diagnostik: Kommt auf den **Schrägaufnahmen der LWS** die typische, projektorisch bedingte „Lachapèle-Hundefigur" (**Abb. B-10.11**) beidseits regelrecht zur Darstellung, so liegt keine Spondylolyse vor. „Trägt der Hund jedoch ein Halsband", d. h. ist der Hals der Hundefigur deutlich verdünnt oder unterbrochen, so handelt es sich um eine Dysplasie (Ausdünnung der Interartikularportion) oder um eine Spondylolyse.

Radiologische Diagnostik: Kommt auf den **Schrägaufnahmen der LWS** die typische, projektorisch bedingte „Lachapèle-Hundefigur" (**Abb. B-10.11**) beidseits regelrecht zur Darstellung, liegt keine Spondylolyse vor.

B-10.11 Spondylolyse

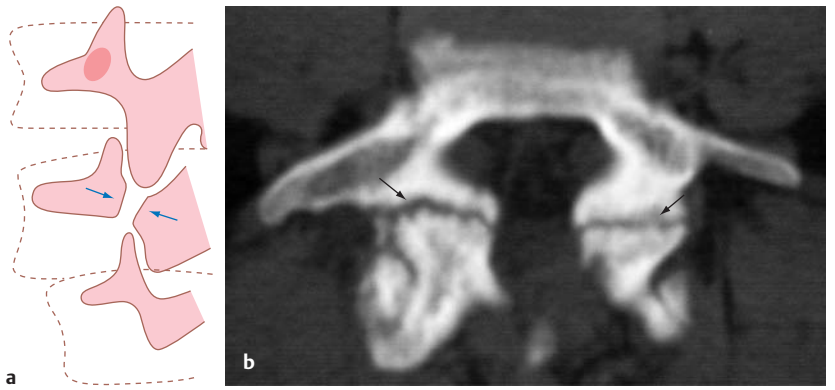

a Schematische Darstellung: Der Defekt in der Interartikularportion verursacht das „Hundehalsband“ (Pfeile).
b CT: beidseitiger Defekt in der Interartikularportion (Pfeile).

B-10.12 Einteilung der Spondylolisthesis nach Meyerding

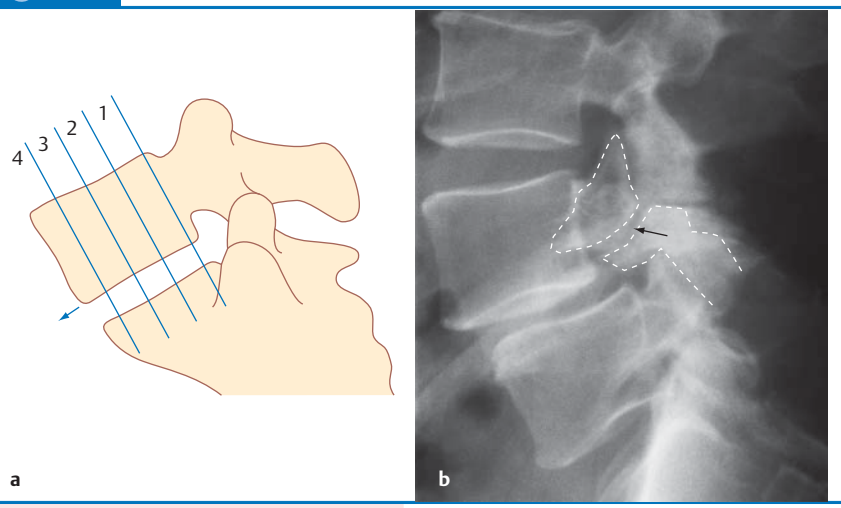

a Schematische Darstellung.
b Ventrolisthesis Grad I–II nach Meyerding von LWK 4 gegenüber LWK 5 bei Spondylolyse (Pfeil).

Die ventrale Spondylolisthesis wird nach **Meyerding** (**Abb. B-10.12**) in 4 Grade eingeteilt.

Zur Beurteilung der Stabilität werden **Funktionsaufnahmen in Retro- und Anteflexion** angefertigt (vermehrtes Gleiten in Funktionsstellung?).

Rheumatoide Arthritis (s. a. S. 359)

Bei etwa 60–70 % der Patienten tritt im Verlauf der Erkrankung eine Beteiligung der Wirbelsäule auf (v. a. kraniozervikaler Übergang und HWS).

Radiologische Diagnostik:

- **Kraniozervikaler Übergang:** 25 % der Patienten zeigen eine **ventrale atlantoaxiale Subluxation**. **Peridentale synoviale Proliferationen** führen häufig zu einer Arrosion des Dens axis, die durch eine pathologische Fraktur kompliziert werden kann.

Die Spondylolisthesis ist im seitlichen Röntgenbild an einer Stufenbildung zwischen den Wirbelkörpern erkennbar. Die ventrale Spondylolisthesis wird nach **Meyerding** (**Abb. B-10.12**) in 4 Grade eingeteilt. Der kaudal des betroffenen Segmentes liegende Wirbelkörper wird auf dem **seitlichen Röntgenbild** in 4 gleiche Teile unterteilt. Ist ein Wirbelkörper so weit nach ventral disloziert, dass er zumindest teilweise vor dem darunter liegenden Wirbelkörper liegt, spricht man von einer **Spondyloptose**.
Zur Beurteilung der Stabilität werden **Funktionsaufnahmen in Retro- und Anteflexion** angefertigt. Hierbei kann beurteilt werden, ob in Funktionsstellung ein vermehrtes Gleiten zu beobachten ist.

Rheumatoide Arthritis (s. a. S. 359)

Bei etwa 60–70 % der Patienten tritt im Verlauf der Erkrankung eine Beteiligung der Wirbelsäule auf. Regelhaft betroffen sind kraniozervikaler Übergang und HWS, während BWS und LWS meist ausgespart werden. Besonders häufig tritt ein HWS-Befall bei der juvenilen Form (Still-Syndrom) auf. Sehr selten führen epidurale Rheumaknötchen zur Kompression des Myelons.

Radiologische Diagnostik:

- **Kraniozervikaler Übergang:** Etwa 25 % der Patienten mit rheumatoider Arthritis (RA) zeigen eine **ventrale atlantoaxiale Subluxation** infolge einer Lockerung oder Zerstörung des Lig. transversum atlantis, der Ligg. alaria und der Atlantoaxialgelenke durch rheumatoides Granulationsgewebe. **Peridentale synoviale Proliferationen** führen häufig zu einer Arrosion des Dens axis, der bis zu einem kleinen Rudiment zusammenschmelzen kann. Bei vollständiger Osteolyse des Dens ist eine posteriore Atlasluxation mit Abgleiten des Atlas nach dorsal möglich. Zusätzlich birgt die rheumatoide Densarrosion die Gefahr einer pathologischen Densfraktur.

B-10.13 Rheumatoide Arthritis

Spätstadium einer juvenilen RA mit Verblockung (Ankylose) der Wirbelbogengelenke von HWK 2–5 und Entwicklungsstörungen der Bandscheiben. Differenzialdiagnostisches Unterscheidungsmerkmal zum Morbus Bechterew ist die fehlende Verkalkung des vorderen Längsbandes.

B-10.13

Zur **röntgenologischen Diagnostik** dieser Veränderungen sind Aufnahmen in **a.-p.- sowie in seitlicher Projektion** erforderlich. Die atlantodentale Subluxation ist manchmal erst auf den seitlichen Funktionsaufnahmen in Ante- und Retroflexion erkennbar. Aus der Verbreiterung der atlantodentalen Distanz, die zwischen der hinteren Begrenzung des vorderen Atlasbogens und der vorderen Kontur des Dens gemessen wird, lassen sich Hinweise für eine ventrale Atlasdislokation ableiten (Normwert beim Erwachsenen 3 mm, bei Kindern und Jugendlichen 4 mm).
Durch die Zerstörung der Gelenkverbindungen des kraniozervikalen Übergangs kann es auch zu einer vertikalen Densdislokation **(pseudobasiläre Impression)** mit oder ohne Atlasluxation kommen. Zur **Bestimmung des Densstandes** in Relation zu den Hinterhauptstrukturen werden **Hilfslinien** auf seitlichen Aufnahmen herangezogen (**Tab. B-10.1**, vgl. auch **Abb. B-10.9**). Zur genauen Beurteilung des kranio-zervikalen Überganges können Funktionsaufnahmen und die MRT (vorzugsweise in sagittaler Schichtführung) beitragen, die die anatomische Beziehung zwischen den knöchernen Elementen des kraniozervikalen Übergangs und der Medulla oblongata darstellt.

- **Halswirbelsäule:** Die rheumatoide Arthritis verursacht **erosive Destruktionen an den Wirbelbogen- und Uncovertebralgelenken** sowie eine **(Spondylo)diszitis**. Der Befall der Bandscheiben bei der rheumatoiden Arthritis (Diszitis) führt zu einer Höhenabnahme des Bandscheibenraumes sowie Unschärfe und Destruktion der Grund- und Deckplatten. Die entzündliche Zerstörung der kleinen Wirbelgelenke und die Schädigung der Ligamente führen zu segmentalen Instabilitäten, die sich in dem typischen „Treppenleiterphänomen“, einer ventralen Pseudospondylolisthesis, äußert. Als besonderes Kennzeichen des Befalls der HWS können am Dornfortsatz von HWK 7 Osteolysen auftreten. Vor allem die juvenile Form führt im Spätstadium zu einer Ankylose der HWS (**Abb. B-10.13**).

Degenerative Erkrankungen der Wirbelsäule

Degenerative Veränderungen der Bandscheiben nehmen nach dem 30. Lebensjahr deutlich zu. Der Discus intervertebralis des Jugendlichen besteht aus dem **Nucleus pulposus**, der von den Faserstrukturen des Anulus fibrosus umgeben wird. Durch die Abnahme des Wasserbindungsvermögens im Nucleus pulposus kommt es während des Lebens zu einer Reduktion seines Wassergehaltes. Im Bereich des Anulus fibrosus entstehen Risse **(Chondrose)**. Die Chondrose führt zu einer **Instabilität** (pathologisch vermehrte Beweglichkeit) des Bewegungssegmentes.

Die **Röntgendiagnostik** erfolgt mittels **a.-p.- und seitlicher Aufnahme**. Die **atlantodentale Distanz** zum Nachweis einer ventralen Atlasdislokation wird anhand der seitlichen Aufnahme bestimmt. Die **pseudobasiläre Impression** lässt sich über Hilfslinien im a.-p. und seitlichen Bild feststellen.
Zur **Bestimmung des Densstandes** in Relation zu den Hinterhauptstrukturen werden **Hilfslinien** auf seitlichen Aufnahmen herangezogen (**Tab. B-10.1**, vgl. auch **Abb. B-10.9**).

- **Halswirbelsäule:** Bei der rheumatoiden Arthritis können **erosive Destruktionen an den Wirbelbogen- und Uncovertebralgelenken** sowie **eine (Spondylo)diszitis** auftreten. Folgezustände sind segmentale Instabilitäten und eine Ankylose der HWS (**Abb. B-10.13**).

Degenerative Erkrankungen der Wirbelsäule

Der Bandscheibenraum verschmälert sich durch den Flüssigkeitsverlust der Bandscheibe. Im Bereich des Anulus fibrosus entstehen Risse **(Chondrose)**.

B-10.14

B-10.14 Schematische Darstellung degenerativer Wirbelsäulenveränderungen

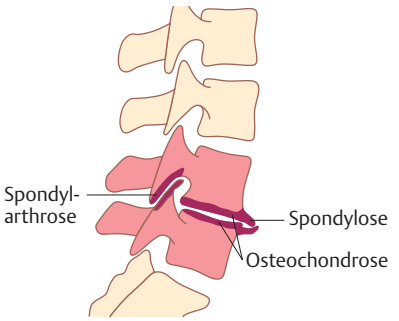

Schematische Darstellung einer Chondrose (≙ Höhenminderung des Bandscheibenraumes), **Osteochondrose** (≙ Chondrose mit bandförmiger Sklerosierung der Grund- und Deckplatten), **Spondylose** (ventrale und dorsale Randkantenausziehungen) sowie einer **Spondylarthrose** der Facettengelenke mit Gelenkspaltverschmälerung, vermehrter Sklerosierung der Gelenkflächen und Einengung des Foramen intervertebrale.

Die Überlastung des Knochens führt zu einer Mitreaktion der Grund- und Deckplatten **(Sklerose)**.

Im weiteren Verlauf der Degeneration kommt es durch die Höhenabnahme der Bandscheibe und die dadurch reduzierte biomechanische Pufferfunktion zu vermehrter Belastung der Wirbelkörperabschlussplatten. Dies führt zu einer **Sklerosierung** mit röntgenologisch vermehrter Strahlendichte **(Osteochondrose)**.

Wie bei Arthrosen an peripheren Gelenken (s. S. 355) entstehen Randzacken **(Spondylophyten)** an den Wirbelkörpern.

Wie bei Arthrosen an peripheren Gelenken (s. S. 355) entstehen Randzacken **(Spondylophyten)** an den Wirbelkörpern. Im dorsalen Teil des Bewegungssegmentes kommt es durch die Gefügelockerung zur Inkongruenz der Wirbelgelenke. Dies kann zu „Blockierungen" mit plötzlich einschießender lokaler Beschwerdesymptomatik führen. Die zunehmende Inkongruenz der Gelenkflächen ist die Ursache für deren Degeneration **(Spondylarthrose)**. Die produktiven Veränderungen dieser Arthrose **(Osteophyten)** engen zunehmend den Spinalkanal und die Foramina intervertebralia ein, durch die die Nervenwurzeln den Wirbelkanal verlassen. Dies führt zum Krankheitsbild der **degenerativen Spinalkanalstenose**.

Diagnostisches Vorgehen: Die klinische Symptomatik ist entscheidend! Die Röntgenuntersuchung stellt lediglich eine Momentaufnahme dar.

Diagnostisches Vorgehen: Die klinische Symptomatik ist entscheidend! Die Röntgenuntersuchung bei degenerativen Wirbelsäulenerkrankungen stellt lediglich eine Momentaufnahme dar. Die hierbei sichtbaren pathologischen Veränderungen haben ihren Ursprung oftmals viele Jahre vorher und müssen keinen aktuellen Krankheitswert besitzen.

Radiologische Diagnostik: Zunächst tritt eine Verschmälerung eines oder mehrerer Bandscheibenräume auf **(Chondrose)**.

Radiologische Diagnostik: Auf dem Röntgenbild ist zunächst eine **Verschmälerung eines oder mehrerer Bandscheibenräume** festzustellen, die vor allem im Vergleich mit den angrenzenden Zwischenwirbelräumen deutlich wird **(Chondrose)**. Bei Vorliegen einer reaktionslosen singulären Verschmälerung des Diskus müssen differenzialdiagnostische Überlegungen angestellt werden. Auch bei bakteriellen Diszitiden oder bei der Scheuermann-Krankheit kann eine Verschmälerung des Bandscheibenraumes als erstes Röntgenzeichen auftreten.

Bei fortschreitender Degeneration und Sklerosierung der Grund- und Deckplatten mit oder ohne Spondylophyten spricht man von einer **Osteochondrose** (**Abb. B-10.14**).

Bei fortschreitender Degeneration und Sklerosierung der Grund- und Deckplatten mit oder ohne Spondylophyten spricht man von einer **Osteochondrose** (**Abb. B-10.14**). Über Spalten im Anulus fibrosus kann zudem Stickstoff in die Bandscheibe eintreten. Dieser Befund wird als „Vakuumphänomen" bezeichnet. Der Nachweis von Gas in Form einer umschriebenen Aufhellungslinie im Bandscheibenraum ist Zeichen für eine fortgeschrittene degenerative Diskopathie.

Bandscheibenvorfall

Bandscheibenvorfall

► Definition.

► **Definition.** Verlagerung von Bandscheibengewebe nach dorsal, häufig verbunden mit neurologischen Ausfallsymptomen durch Kompression von Nervenstrukturen. Folgende Schweregrade der pathologischen Veränderungen werden unterschieden (**Abb. B-10.15**):

- **Protrusion:** Vorwölbung des Anulus fibrosus und des hinteren Längsbandes
- **Prolaps:** Austritt von Bandscheibengewebe aus dem Anulus fibrosus
- **Sequester:** Austritt von Bandscheibengewebe mit Verlust der Verbindung zur ursprünglichen Bandscheibe.

Je nach Lokalisation wird ein **mediolateraler** (90 %), **medialer** und **lateraler Prolaps** unterschieden.

B-10.15 **Schematische Darstellung von Bandscheibenprotrusion (a), -prolaps (b) und -sequester (c)**

B-10.15

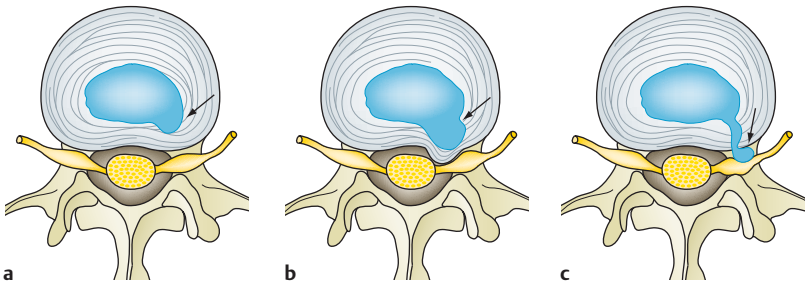

Prädilektionsstellen sind die Wirbelsäulensegmente mit der größten Beweglichkeit (HWK 4/5–HWK 7/BWK 1 und LWK 3/4–LWK 5/SWK 1). Ein Bandscheibenprolaps an der BWS ist eine Rarität.

Prädilektionsstellen sind HWK 4/5–HWK 7/BWK 1, LWK 3/4–LWK 5/SWK 1.

Klinik: Zu Beginn stehen Symptome der degenerativen Bandscheibenerkrankung, meist in Gestalt einer Lumbalgie, im Vordergrund. Bei Druck von Bandscheibengewebe auf die Nervenwurzeln kommt es zur Ischialgie. Die Patienten klagen ggf. auch über Störungen der Sensibilität im betroffenen Dermatom sowie über Lähmungen der von den Nervenwurzeln versorgten Muskulatur.

Klinik: Bei Druck von Bandscheibengewebe auf die Nervenwurzeln kommt es zur Ischialgie.

► Merke. Bei der selteneren Kompression der Cauda equina kommt es zum unwillkürlichen Stuhl- und Harnabgang sowie – entsprechend der Innervation der Sakralwurzeln – zu einer Reithosenanästhesie. Es handelt sich um eine Notfallindikation zur Operation.

► Merke.

► Klinischer Fall. Der 81-jährige Patient klagte über massive Rückenschmerzen und über einen Harnverhalt. Das Konus-/Kaudasyndrom mit neurogener Blasenstörung wurde zunächst als degenerative Wirbelsäulenerkrankung in Kombination mit einem durch eine benigne Prostatahyperplasie bedingten Harnverhalt fehlgedeutet. T2-gewichtete MRT in sagittaler Schichtführung (**Abb. B-10.16**): Erhebliche kaudale Sequestrierung eines Bandscheibenanteils mit deutlicher Einengung des Spinalkanals (Pfeile). Osteochondrose und Spondylose als Nebenbefund, besonders LWK 4/5 (offener Pfeil) mit Verschmälerung des Zwischenwirbelraumes, Signalminderung der Bandscheibe (vgl. normales Bandscheibensignal im T2-gewichteten Bild, z. B. **Abb. B-10.4c**) infolge des Flüssigkeitsverlustes des Nucleus pulposus und ventralen Spondylophyten.

► Klinischer Fall.

Diagnostisches Vorgehen: CT und **MRT** sind gleichermaßen zur Diagnostik der Lokalisation und des Ausmaßes des Prolaps geeignet. Auch die Differenzierung zwischen Protrusion (Vorwölbung des Anulus) und Sequester ist so meist möglich.

Diagnostisches Vorgehen: CT und **MRT** sind gleichermaßen zur Diagnostik geeignet.

B-10.16 **Massenprolaps LWK 1/2**

B-10.16

Radiologische Diagnostik: Konventionelle Röntgenbilder in 2 Ebenen geben nur indirekte Hinweise:
- Höhenminderung des Zwischenwirbelraumes
- Fehlhaltung eines Wirbelsegmentes.

Sie sind bei V. a. Bandscheibenvorfall zum Ausschluss anderer knöcherner Ursachen der Rückenschmerzen dennoch unverzichtbar.

Radiologische Diagnostik: Der Bandscheibenvorfall ist auf **konventionellen Röntgenbildern**, sofern er nicht verkalkt ist, nicht direkt darstellbar. Indirekte Hinweise sind:
- Höhenminderung des Zwischenwirbelraumes
- Fehlhaltung eines Wirbelsegmentes
- eingeschränkte Beweglichkeit eines Segmentes in den Funktionsaufnahmen.

Röntgenübersichtsaufnahmen in 2 Ebenen sind bei klinischem Verdacht auf Bandscheibenvorfall zum Ausschluss von Fehlstellungen, Anomalien, degenerativer Knochenveränderungen und von Knochendestruktionen (z. B. Tumoren, Metastasen) für die Erstdiagnostik unverzichtbar. Zum Nachweis oder Ausschluss eines Bandscheibenvorfalls sind sie nicht geeignet.

In der **CT** stellt sich prolabiertes Bandscheibenmaterial im Spinalkanal als Formation mittlerer Dichte (> 50 HE) dar und ist von liquorhaltigem Subarachnoidalraum bzw. von epiduralem Fettgewebe eindeutig zu unterscheiden.

In der **CT** werden die Prädilektionsstellen in Spiraltechnik mit dünner Kollimation (≤ 1 mm) untersucht. Aus dem Rohdatensatz werden transversale Schichten (parallel zu den Bandscheibenräumen) und sagittale Schichten mit einer Dicke von 3 mm rekonstruiert. Bei Verdacht auf einen lumbalen Prolaps sollten immer zumindest die Segmente LWK ¾ bis LWK 5/SWK 1 untersucht werden. Prolabiertes Bandscheibenmaterial stellt sich im Spinalkanal als Formation mittlerer Dichte (>50 HE) dar und ist von liquorhaltigem Subarachnoidalraum bzw. von epiduralem Fettgewebe eindeutig zu unterscheiden.

In der **MRT** können z. B. mit T2-gewichteten Sequenzen quasi „myelografische" Aufnahmen ohne KM-Applikation erstellt werden.

In der **MRT** können z. B. mit T2-gewichteten Sequenzen quasi „myelografische" Aufnahmen ohne KM-Applikation erstellt werden. Diese Vorteile und die Möglichkeit, große Wirbelsäulenbereiche ohne Strahlenbelastung zu untersuchen, haben zu einer weiten Verbreitung und Anwendung der MRT geführt. Als Nachteil des Verfahrens muss die relativ schlechte Beurteilbarkeit knöcherner Veränderungen erwähnt werden, da ossäre Strukturen kein Signal aussenden.

In der **Myelografie** ist der Bandscheibenvorfall als konvexe KM-Aussparung identifizierbar.

Die **Myelografie** erfolgt durch intrathekale Injektion von wasserlöslichem KM. Auf Röntgenübersichts- und Zielaufnahmen (a.-p., seitlich, links- und rechtsschräg) ist der Bandscheibenvorfall als konvexe KM-Aussparung identifizierbar. Laterale Vorfälle mit Kompression der Nervenwurzel werden anhand einer „Amputation", d. h. einer fehlenden KM-Füllung der Wurzeltasche, identifiziert.

Im Anschluss an die Myelografie kann bei unklaren Befunden eine CT angeschlossen werden **(Post-Myelo-CT)**. Mit diesem Verfahren wird ein sehr guter Kontrast zwischen Subarachnoidalraum, Nervenwurzeln und Myelon erreicht. Eine CT nach Myelografie ist zwingend zur Abklärung eines myelografischen KM-Stopps indiziert, d. h. wenn sich das KM nach lumbaler Punktion in Kopftieflage nicht frei nach zervikal verteilt.

Die Myelografie und die Postmyelo-CT kommen heute in der Regel nur noch zum Einsatz bei Diskrepanzen zwischen klinischer Symptomatik und dem CT- bzw. MRT-Befund, bei multisegmentalen Stenosen zur präoperativen Klärung, in welchem Segment der KM-Stopp liegt und nach Spondylodesen, wenn MRT und CT durch das eingebrachte Osteosynthesematerial in ihrer Aussagekraft beeinträchtigt sind.

Spondylitis ankylosans

Spondylitis ankylosans

▶ **Synonym.**

▶ **Synonym.** Morbus Bechterew

▶ **Definition.**

▶ **Definition.** Chronische entzündlich-rheumatische Erkrankung des Achsenskeletts, die häufig mit dem HLA-B27-Histokompatibilitätsantigen assoziiert ist. Männer sind bevorzugt betroffen.

Die Erkrankung beginnt mit einer gelenkknorpelnahen, entzündlichen Ostitis und ist trotz ihres Namens nicht auf die Wirbelsäule und das Iliosakralgelenk beschränkt. Die Kombination von entzündlich-destruktiven, sklerosierenden und ankylosierenden Veränderungen wird in ähnlicher Weise auch an der Symphyse, am Sternum und an den peripheren Gelenken gefunden.

Klinik: V. a. nachts auftretende Schmerzen in der Lumbosakralregion.

Klinik: Initial klagen die Patienten über vor allem nachts auftretende Schmerzen und über Morgensteifigkeit in der Lumbosakralregion.

Diagnostisches Vorgehen: Entscheidend für die Diagnose ist eine **Röntgenuntersuchung der Iliosakralgelenke**, da die Erkrankung fast immer hier beginnt. Frühstadien noch ohne röntgenologisch sichtbare Erosionen und Sklerosierungen können in der MRT durch Einsatz wassersensitiver Sequenzen (STIR) sicher erfasst werden. Auch eignet sich die MRT besser als das Röntgenbild zur Abschätzung der entzündlichen Aktivität. Im Labor ist HLA-B27 in 90 % der Fälle positiv; die unspezifischen Entzündungsparameter (BKS, CRP) sind häufig erhöht.

Radiologische Diagnostik:

- **Iliosakralgelenke:** Bei 10 % der Patienten treten die ersten Röntgenzeichen am Iliosakralgelenk zunächst unilateral auf und gehen im Verlauf in eine bilaterale Sakroiliitis über. Typisch ist das sog. „bunte Bild" (nach Dihlmann) mit einem Nebeneinander von **Destruktion, Sklerose** und **Ankylose**. **Röntgenologisch** findet sich zu Beginn eine **geringe subchondrale, periartikuläre und unscharf begrenzte Demineralisierung** (arthritisches Kollateralphänomen, s. S. 359). Oberflächliche Erosionen führen durch die Destruktion der gelenknahen Anteile zu einer **Pseudoerweiterung des sakroiliakalen Gelenkspaltes**. Fokale Sklerosierungen und Proliferationen der subchondralen Knochenanteile zeigen sich vorwiegend an der zum Os ilium gehörenden Gelenkhälfte. Intraartikuläre Ossifikationen und eine fortschreitende Verknöcherung des Bandapparates führen zum Endstadium, der **Ankylose, mit völliger Durchbauung** der Iliosakralgelenke.
- **Wirbelveränderungen:** Ein **frühes Zeichen** der ankylosierenden Spondylitis im Röntgenbild ist die sog. **Romanus-Läsion**, die einem durch entzündliche Knochendestruktion entstandenen Konturdefekt an der vorderen (oberen oder unteren) Wirbelkörperrandleiste entspricht. Reaktive Heilungsvorgänge dieser marginalen Erosionen führen zu einer fokalen Spongiosaverdichtung, der sog. **glänzenden Ecke**. Außerdem treten Syndesmophyten am thorakolumbalen Übergang auf. Im Verlauf bilden sich bevorzugt an der LWS durch ostitische Knochenappositionen an der Wirbelkörpervorderkante **Kastenwirbel** aus. Bei weiterem Fortschreiten der Knochenapposition kommt es als Spätfolge zum **Tonnenwirbel** mit konvexer Wirbelvorderkante.

Kapselossifikationen der Apophysengelenke und Verknöcherungen der supra- und interspinösen Bänder können zu drei vertikal verlaufenden Verdichtungsbändern im a.-p.-Bild führen. Entzündliche Erosionen der kostovertebralen Gelenke sind oft erst im CT erkennbar.

Die typischen **Syndesmophyten** treten anfangs **bevorzugt am thorakolumbalen Übergang** auf. Sie entstehen durch Ossifikationen der äußeren Anteile des Anulus fibrosus der Bandscheibe und des ventralen und ventro-lateralen prädiskalen Raumes unter dem vorderen Längsband. Anhand ihres Wachstums parallel zur Wirbelsäulenachse unter dem vorderen Längsband können sie von den degenerativ bedingten Spondylophyten unterschieden werden, die ebenfalls wirbelkörperüberschreitend auftreten können (z. B. bei der Spondylosis hyperostotica). Als Mixta-Osteophyten werden Mischformen von Spondylophyten und Syndesmophyten bezeichnet, die bei einer Kombination von degenerativen Wirbelsäulenveränderungen und Morbus Bechterew gefunden werden.

Das **Endstadium** des Morbus Bechterew ist die völlige Versteifung in Form der typischen **„Bambusstab-Wirbelsäule"** (**Abb. B-10.17**). Syndesmophyten führen an der gesamten Wirbelsäule zu knöchernen Intervertebralspangen, durch die die Zwischenwirbelräume ankylosieren. Die Wirbelsäulenversteifung erfolgt an der BWS in einer kyphotischen Fehlstellung, sodass sich ein Totalrundrücken ausbildet.

Der Verlauf der Erkrankung wird **kompliziert** durch Viszeralmanifestationen (z. B. Myokarditis, Aortitis mit Aortenklappeninsuffizienz, Nierenamyloidose) und **Wirbelsäulenfrakturen** bei Bagatelltraumen. Am häufigsten ist die **untere HWS** betroffen (**Abb. B-10.17d**). Durch die Versteifung und den insuffizienten, verknöcherten ligamentären Halteapparat kann die HWS wie ein Strohhalm abknicken. Die Frakturen führen häufig zu einer erheblichen Luxationsfehlstellung mit der Gefahr eines Querschnittsyndroms.

Diagnostisches Vorgehen: Entscheidend für die Diagnose ist eine **Röntgenuntersuchung der Iliosakralgelenke**, da die Erkrankung fast immer hier beginnt.

Radiologische Diagnostik:

- **Iliosakralgelenke:** Typisch ist ein Nebeneinander von **Destruktion, Sklerose** und **Ankylose**. **Röntgenologisch** findet sich zu Beginn eine **geringe subchondrale, periartikuläre und unscharf begrenzte Demineralisierung**. Oberflächliche Erosionen führen durch die Destruktion der gelenknahen Anteile zu einer **Pseudoerweiterung des sakroiliakalen Gelenkspaltes**.
- **Wirbelveränderungen: Frühzeichen** sind die sog. **Romanus-Läsion**, die „glänzende Ecke" und Syndesmophyten am thorakolumbalen Übergang. **Im Verlauf** resultiert aus der fortschreitenden Knochenapposition als Spätfolge der **Tonnenwirbel** mit konvexer Wirbelvorderkante.

Die typischen **Syndesmophyten** treten anfangs **bevorzugt am thorakolumbalen Übergang** auf.

Das **Endstadium** des Morbus Bechterew ist die völlige Versteifung in Form der typischen **„Bambusstab-Wirbelsäule"** (**Abb. B-10.17**).

Der Verlauf der Erkrankung wird **kompliziert** durch Viszeralmanifestationen und **Wirbelsäulenfrakturen** bei Bagatelltraumen (v. a. untere HWS, betroffen, **Abb. B-10.17d**).

B-10.17 Befunde bei Morbus Bechterew an der Wirbelsäule (Spondylitis ankylosans)

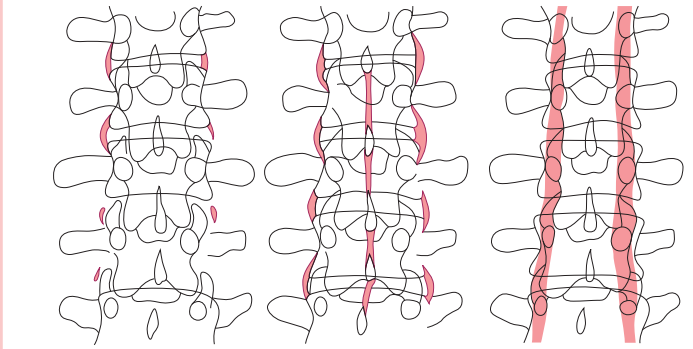

a Schematische Darstellung des zeitlichen Verlaufs.

b, c a. p.- (**b**) und seitliches (**c**) Röntgenbild einer Bambusstabwirbelsäule.

d Fraktur an HWK 6/7 nach einem Bagatelltrauma bei Bambusstabwirbelsäule. Auf den ersten Blick scheint nur der Dornfortsatz von HWK 6 (Pfeil) frakturiert zu sein. Bei genauerer Betrachtung wird aber deutlich, dass alle drei Säulen (nach Denis und McAfee) unter Einschluss des gesamten diskoligamentären Halteapparates betroffen sind, erkennbar am dorsalen Aufklappen des Bandscheibenraumes (offener Pfeil) und der Aussprengung eines Teils des sklerosierten vorderen Längsbandes (Pfeilspitze). Aufgrund der Gefahr eines Querschnittsyndroms ist eine sofortige Versorgung mit stiff-neck Halskrause und eine operative Stabilisierung erforderlich.

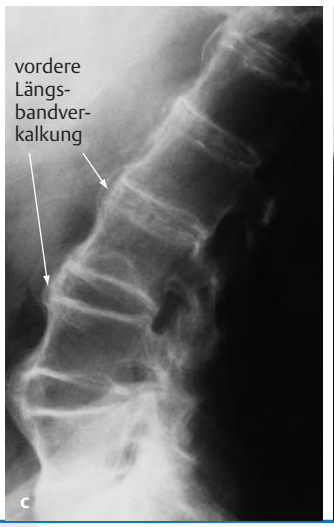

Arthritis psoriatica s. S. 360
Arthritis bei Morbus Reiter s. S. 362
Spondylitis und Spondylodiszitis

► **Definition.**

Ätiologie: Meist bakterielle Infektion durch hämatogene Streuung, nach Bandscheibenoperation oder nach Punktion.

Klinik: Schmerzen, Fieber, BSG und Leukozyten erhöht.

Radiologische Diagnostik: Röntgenologisches Frühzeichen der Spondylodiszitis ist die **Höhenminderung eines Zwischenwirbelraumes.** Bei weiterem Fortschreiten finden sich **Destruktionen der Abschlussplatten** und des Wirbelkörpers (**Abb. B-10.18**).

Überschreitet der entzündliche Prozess die Wirbelkörpergrenze, so bildet sich ein **Weichteilabszess.**

Arthritis psoriatica s. S. 360

Arthritis bei Morbus Reiter s. S. 362

Spondylitis und Spondylodiszitis

► **Definition.** Wirbelentzündung; bei Entzündung des Bandscheibenraums und des angrenzenden Wirbelknochens = Spondylodiszitis.

Ätiologie: Meist handelt es sich um eine bakterielle Infektion, die sich durch hämatogene Keimstreuung, nach Bandscheibenoperationen oder nach Punktionen entwickelt. Die hämatogene, unspezifische Spondylodiszitis siedelt sich zu 70 % in der LWS ab. Der häufigste Erreger ist Staphylococcus aureus.

Klinik: Klinisch äußert sich die Spondylodiszitis durch Schmerzen in einem Wirbelsäulensegment, begleitet von Fieber, BSG- und Leukozytenerhöhung.

Radiologische Diagnostik: Röntgenologisches Frühzeichen der Spondylodiszitis ist die **Höhenminderung eines Zwischenwirbelraumes.** Im Gegensatz zu den degenerativen Bandscheibenerkrankungen kommt es zu einer zunehmenden Unschärfe der angrenzenden Grund- und Deckplatten. Bei weiterem Fortschreiten finden sich **Destruktionen der Abschlussplatten** und der Wirbelkörpervorderkante (**Abb. B-10.18**). Zur Unterscheidung von Wirbelmetastasen, die zu einer solitären oder multifokalen osteolytischen Destruktion führen, sind bei der Spondylodiszitis ganz überwiegend zwei benachbarte Wirbelkörper betroffen.
Die progrediente Höhenminderung der Bandscheibe und die Destruktion der angrenzenden Wirbelkörperabschnitte können eine Fehlstellung (anguläre Kyphosierung) und Gibbusbildung verursachen. Überschreitet der entzündliche Prozess die

B-10.18 Spondylodiszitis im Verlauf

a Destruktion der dem Bandscheibenraum angrenzenden Grund- und Abschlussplatten sowie der Wirbelkörpervorderkante (Pfeile) im Röntgenbild bei Diagnosestellung.
b Nach dreimonatiger antibakterieller Therapie beginnende Wiederauffüllung der destruierten Wirbelkörperareale.
c Endstadium einer verheilten Spondylodiszitis: Ankylose der Wirbelkörper mit völlig durchbautem Bandscheibenraum (Pfeil) und angulärer Kyphosierung des betroffenen Wirbelsäulenabschnittes.

B-10.19 Spondylodiszitis in der MRT

T1w-Bild vor **(a)** und nach i.-v. Gadoliniumgabe **(b)**. Der Abszess im ehemaligen Bandscheibenraum grenzt sich nach KM deutlich ab. Dorsal kleiner epiduraler Abszessanteil (Pfeil).

Wirbelkörpergrenze, so bildet sich ein **Weichteilabszess**, der sich paravertebral entlang des M. psoas ausdehnen kann. Im a.-p.-Röntgenbild der LWS kann eine Verbreiterung und Unschärfe des normalerweise dreieckig konfigurierten paravertebralen **Psoasrandschattens** erkennbar sein. Bei Spondylitiden der BWS führt ein paravertebraler Abszess zu einer Verlagerung der paraspinalen Linien. Auf seitlichen HWS-Aufnahmen ist der Weichteilabszess als prävertebrale Verdichtung mit Verlagerung der Trachea nach ventral abgrenzbar.

Lassen sich im Röntgenbild keine eindeutigen Zeichen nachweisen, so sollte bei klinischem Verdacht **frühzeitig eine MRT** durchgeführt werden, da diese die höchste Sensitivität aller bildgebenden Verfahren zur Diagnosestellung einer Spondylodiszitis aufweist. **Paravertebrale** und **epidurale Abszesse** können in ihrer genauen Lokalisation und Ausdehnung gleichfalls durch die MRT (**Abb. B-10.19**) am genauesten dargestellt werden.

Bei unsicherem Röntgenbild sollte bei klinischem Verdacht **frühzeitig eine MRT** durchgeführt werden (höchste Sensitivität). Mit der MRT sind auch **paravertebrale** und **epidurale Abszesse** gut darstellbar (**Abb. B-10.19**).

Frakturen der Wirbelsäule

Einteilung

Therapeutisches Vorgehen und Prognose bei Wirbelfrakturen werden durch den Grad der Instabilität und die Gefahr einer Schädigung des Myelons bestimmt. Die Einteilung beruht auf dem **Drei-Säulen-Modell** nach Denis und McAfee (**Abb. B-10.20**).

Frakturen der Wirbelsäule

Einteilung

Die Einteilung der Wirbelfrakturen beruht auf dem **Drei-Säulen-Modell** nach Denis und McAfee (**Abb. B-10.20**).

B-10.20 Drei-Säulen-Modell nach Denis und McAfee

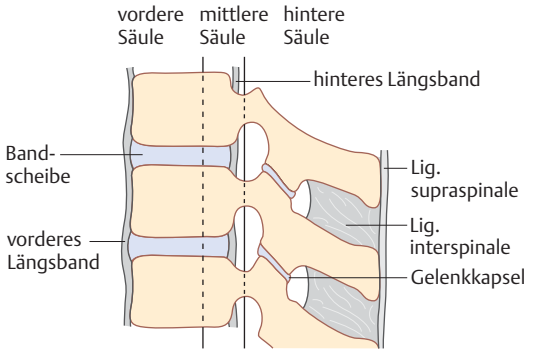

Hintere Säule: Wirbelbogen mit seinen Anhängen wie Dornfortsätze, kleine Wirbelgelenke und Bogenwurzeln, einschließlich der zwischen den Bögen und ihren Fortsätzen ausgespannten Bänder (Lig. supraspinale, Lig. interspinale, Lig. flavum, Gelenkkapseln).
Mittlere Säule: Wirbelkörperhinterwand, dorsaler Anteil des Anulus fibrosus, hinteres Längsband.
Vordere Säule: Ventraler Anteil des Wirbelkörpers, ventraler Teil des Anulus fibrosus, vorderes Längsband.

B-10.21 Klassifikation der Verletzungstypen bei Wirbelsäulenfrakturen (nach McAfee und Magerl)

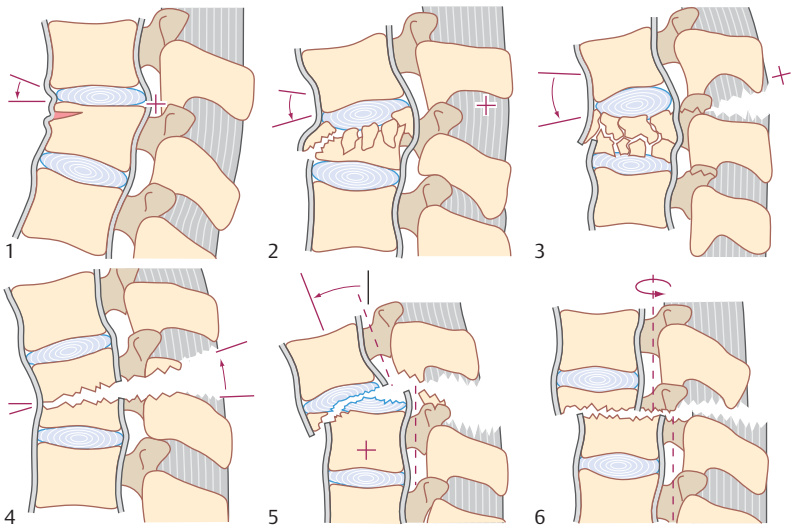

Typ 1: Kompressionskeilbruch mit Läsion der vorderen Säule.

Typ 2: Inkompletter Berstungsbruch mit Läsion der vorderen und mittleren Säule.

Typ 3: Kompletter Berstungsbruch mit Läsion aller drei Säulen.

Typ 4: Chance-Fraktur infolge Hyperflexion mit Verletzung aller drei Säulen.

Typ 5: Flexionsdistraktionsverletzung mit Flexion hinter dem vorderen Längsband mit Verletzung aller drei Säulen.

Typ 6: Translationsverletzung. Luxationsfraktur mit Verletzung aller drei Säulen, mit und ohne axialer Rotation.

▸ **Merke.**

Frakturtypen: s. a. **Abb. B-10.21**

- **Kompressionsfrakturen** (**Abb. B-10.21**, Typ 1) führen zu einer keilförmigen Höhenminderung des Wirbelkörpers. Die Wirbelkörperhinterkante bleibt erhalten (**stabile** Fraktur).
- **Berstungsfrakturen** (**Abb. B-10.21**, Typ 2 und 3): Der Wirbelkörper wird durch axiale Krafteinwirkung zerstört und die Fragmente auseinander getrieben.
- **Chance-Fraktur** (**Abb. B-10.21**, Typ 4)
- **Flexions-Distraktions-Frakturen** (**Abb. B-10.21**, Typ 5)

▸ **Merke.** Ist nur eine der 3 Säulen betroffen, gilt die Wirbelsäule in der Regel noch als **stabil**. Ist eine weitere Säule betroffen, ist von einer **instabilen** Fraktur auszugehen.

Nach dem Verletzungsmechanismus werden nach McAfee und Magerl verschiedene **Frakturtypen** unterschieden (**Abb. B-10.21**).

- **Kompressionsfrakturen** (**Abb. B-10.21**, Typ 1) bei Anteflexionstraumen führen zu einer keilförmigen Höhenminderung des Wirbelkörpers, während die Wirbelkörperhinterkante erhalten bleibt und der Spinalkanal nicht betroffen ist. Die dorsalen Wirbelelemente und der dorsale Kapselapparat bleiben unverletzt (**stabile Fraktur**).
- **Berstungsfrakturen** sind häufig und werden in inkomplette und komplette Formen unterteilt. Der Wirbelkörper wird durch axiale Krafteinwirkung zerstört und die Fragmente auseinander getrieben. Die Hinterkante ist partiell erhalten (**inkomplette Form** [**Abb. B-10.21**, Typ 2], **bedingt stabil** durch die Fixierung des hinteren Längsbandes, die kleinen Wirbelgelenke und den dorsalen Bandapparat) oder es sind zusätzlich zur Hinterkantenbeteiligung die Bogenwurzeln, die kleinen Wirbelgelenke und der dorsale Bandapparat betroffen **(komplette Form** [**Abb. B-10.21**, Typ 3], **instabil)**.
- **Chance-Fraktur** (**Abb. B-10.21**, Typ 4): Mittige Wirbelkörperzerreißung unter Einschluss der hinteren Säule mit dorsalem Bandapparat durch starke Distraktionskräfte (seltene, instabile Fraktur).
- **Flexions-Distraktions-Frakturen** (**Abb. B-10.21**, Typ 5): Bei dieser **instabilen Fraktur** ist die ventrale Verletzung des Wirbelkörpers mit einer Fraktur im Wirbelbogen

bzw. einer Ruptur des posterioren Kapselbandapparates kombiniert. In diese Gruppe eingeordnet werden auch die diskoligamentären Verletzungen, bei denen eine komplette Zerstörung und Instabilität aller 3 Säulen vorliegt (s. S. 629). Als knöcherne Verletzung liegt meist nur der Abriss eines Vorderkantenfragmentes (sog. teardrop-Läsion) vor (wird auch als Extensionsverletzung beobachtet, s. S. 634).

- **Translationsverletzung** (**Abb. B-10.21**, Typ 6): Rotationsverletzungen und Slice-Frakturen, die zu einer Abscherung und Versetzung der Spinalkanalachse führen, gehören in diese Gruppe.
- An der LWS werden auch isolierte Frakturen der Procc. transversus beobachtet. Diese gehen oft mit Verletzungen der inneren Organe, vor allem der Nieren, einher.

- **Translationsverletzung** (**Abb. B-10.21**, Typ 6).

Radiologische Zeichen bei Wirbelfrakturen

Bei der Frage nach Wirbelfrakturen muss auf folgende Befunde besonders geachtet werden:

a.-p.-Projektion:
- Abstand der Bogenwurzeln
- Form der Bogenwurzeln
- Querfortsätze.

Seitliche Projektion:
- Kontinuität der Wirbelkörpervorderkanten und der Grund- und Deckplatte
- ventrale und dorsale Begrenzung des Spinalkanales (**Abb. B-10.22**)
- Kongruenz der Gelenkflächen der kleinen Wirbelgelenke.

a.-p.- und seitliche Projektion:
- Höhe und Kontur der Wirbelkörper
- Anzahl der abgebildeten Wirbelkörper (sind überhaupt alle interessierenden Wirbelkörper abgebildet?)
- Abstand der Dornfortsätze voneinander
- Dornfortsatzlinie.

Neben den **direkten Zeichen** einer Fraktur mit Unterbrechung der Kortikalis oder Dislokation der Fragmente kann eine Vielzahl **indirekter Frakturzeichen** diagnostisch genutzt werden. So können auf der seitlichen Aufnahme ein **verbreiterter retropharyngealer Raum** (Normalwerte: 1–7 mm in Höhe HWK 2, 9–22 mm in Höhe HWK 6) oder eine **Tracheal- oder Larynxverlagerung** Ausdruck eines Hämatoms und damit hinweisend auf den Ort der Fraktur sein. Weitere indirekte Frakturzeichen sind z. B. Verlust der physiologischen HWS-/LWS-Lordose, kyphotische Knickbildung, Wirbelkörperrotation und Kranialverlagerung des Os hyoideums, das normalerweise in Höhe des HWK 3 steht. Das paravertebrale Frakturhämatom ist auf der a.-p.-Aufnahme an einem verbreiterten paravertebralen Weichteilschatten zu erkennen (**Abb. B-10.22c**). Laterale Frakturen, die nur eine Wirbelkörperhälfte betreffen, führen zu einer skoliotischen Fehlstellung der Wirbelsäule.

Radiologische Zeichen bei Wirbelfrakturen

a.-p.-Projektion: Achten auf
- Abstand und Form der Bogenwurzeln
- Querfortsätze.

Seitliche Projektion:
- Kontinuität von Wirbelkörpervorderkanten und Grund- und Deckplatte
- ventrale und dorsale Begrenzung des Spinalkanales (**Abb. B-10.22**), Kongruenz der Gelenkflächen der kleinen Wirbelgelenke.

a.-p.- und seitliche Projektion:
- Höhe, Kontur und Anzahl der Wirbelkörper
- Abstand der Dornfortsätze und Dornfortsatzlinie.

Neben den **direkten Zeichen** einer Fraktur mit Unterbrechung der Kortikalis oder Dislokation der Fragmente kann eine Vielzahl **indirekter Frakturzeichen** diagnostisch genutzt werden (z. B. verbreiterter retropharyngealer Raum, Kranialverlagerung Os hyoideum, paravertebraler Weichteilschatten als Ausdruck des Frakturhämatoms (**Abb. B-10.22c**).

B-10.22 Wichtige Hilfslinien zur Frakturdiagnostik an der HWS

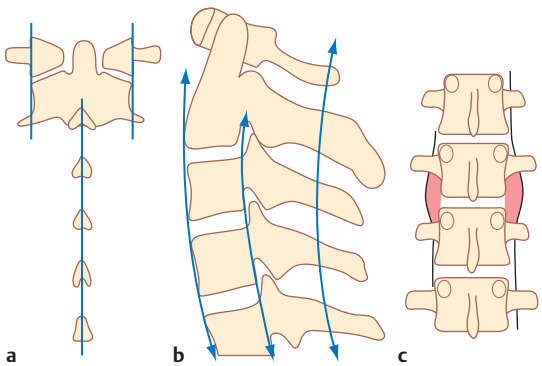

a a.-p.-Projektion: Laterale Begrenzung von Atlas und Axis und Dornfortsatzlinie.
b Laterale Projektion: Wirbelkörpervorder- und -hinterkante sowie spinolamelläre Linie. Jeder Versatz oder eine Kontinuitätsunterbrechung der Linien ist ein Alarmzeichen, das – bei fehlendem Frakturnachweis in den Übersichtsprojektionen – unbedingt eine weitergehende Diagnostik (z. B. CT) nach sich ziehen muss.
c Wichtiges indirektes Frakturzeichen auf a.-p.-Aufnahmen: Verbreiterung des Paravertebralschattens.

Diagnostisches Vorgehen

Die notfallmäßige Wirbelsäulendiagnostik wird beim polytraumatisierten Patienten durch suboptimale Aufnahmebedingungen (Immobilität, Erdnussbett, Stiff-neck-Halskrause, Intubation) erheblich erschwert. Dennoch muss eine suffiziente **Röntgendiagnostik durch Standardaufnahmen in 2 Ebenen** des gesamten interessieren-

Diagnostisches Vorgehen

- Grundsätzlich: **Röntgen-Übersichtsaufnahme** in 2 Ebenen
- **Denszielaufnahme** bei HWS-Trauma.

- **Schräg-** oder **Schwimmeraufnahme** am zervikothorakalen Übergang.

den Bereiches angestrebt werden. **Dens-Zielaufnahmen** sind beim HWS-Trauma obligat.
Der durch die Schulterüberlagerung häufig nicht einsehbare zervikothorakale Übergang kann durch **Schrägprojektionen** in 2 Ebenen oder eine „Schwimmeraufnahme" (ein Arm eleviert, der zweite Arm wird nach kaudal gezogen) beurteilt werden. Besteht Verdacht auf eine Instabilität oder Beteiligung des Spinalkanals, so sollte eine weitere Abklärung durch die CT erfolgen.

Durch die Entwicklung der ultraschnellen Multidetektor-Spiral-CT **(MD-CT)** wird das bisherige Konzept der traumatologischen Röntgendiagnostik (Röntgen in 2 Ebenen mit Zielaufnahmen, ggf. CT) infrage gestellt und zunehmend durch eine CT-basierte Ganzkörperdiagnostik im Schockraum ersetzt, die eine gleichzeitige Beurteilung von Knochen- und Weichteilverletzungen (innere Organe, Hirn) erlaubt.

Durch die Entwicklung der ultraschnellen Multidetektor-Spiral-CT **(MD-CT)** wird das bisherige Konzept der traumatologischen Röntgendiagnostik, d. h. zunächst Röntgen in 2 Ebenen mit Zielaufnahmen und danach ggf. CT, infrage gestellt. Bei Verfügbarkeit wird mit der MD-CT häufig schon im Schockraum ein Ganzkörperdatensatz mit ≤ 1 mm Kollimation in unter 60 Sekunden akquiriert. Qualitativ hochwertige transversale, sagittale und koronare Rekonstruktionen im Knochen- und Weichteilfenster erlauben neben der überlagerungsfreien Darstellung aller knöcherner Strukturen auch die gleichzeitige Diagnostik von Verletzungen der inneren Organe und des Hirnschädels.

- **CT** grundsätzlich notfallmäßig bei V. a. Instabilität und Spinalkanalbeteiligung

Mittels **CT** können nach intraspinal verlagerte Fragmente, Frakturen der Wirbelbögen und der Wirbelgelenke genau dargestellt werden. Sagittale, koronare und schräge Rekonstruktionen sind gerade bei komplexen Wirbelfrakturen sehr hilfreich.

- **MRT** bei V. a. intraspinale Blutung
- **MRT** und ggf. **Myelografie** zum Nachweis eines Wurzelausrisses.

Die **MRT** ist die Methode der Wahl zur direkten Darstellung des Myelons und hat sich zum Nachweis von Myelonkontusionen, intramedullären und extramedullären Blutungen sowie von Zerreißungen des Myelons bewährt. Ein traumatischer Wurzelausriss kann mit **MRT** und ggf. auch **myelografisch** nachgewiesen werden.

► **Merke.**

► **Merke.** Funktionsaufnahmen sind bis zum definitiven Ausschluss einer Fraktur oder einer instabilen diskoligamentären Verletzung streng kontraindiziert.

Spezielle Frakturformen an der HWS

Spezielle Frakturformen an der HWS

- **Jefferson-Fraktur**

Eine massive axiale Stauchung führt zur Fraktur des vorderen und hinteren Atlasbogens (**Abb. B-10.23**).

Es handelt sich um eine **Berstungsfraktur des Atlas**. Durch massive axiale Stauchung werden der vordere und hintere Atlasbogen ein- oder beidseitig frakturiert (**Abb. B-10.23**), sodass die Massae laterales nach lateral auseinander getrieben werden und der Dens nach oben treten kann (basiläre Impression). Da sich bei dieser Fraktur der Spinalkanal erweitert, geht die Jefferson-Fraktur relativ selten mit neurologischen Komplikationen einher. Verläuft die Fraktur durch ein Foramen transversarium, kann es zu einer Läsion der A. vertebralis kommen (z. B. Dissektion der Intima mit Gefäßverschluss und daraus resultierender Ischämie im vertebrobasilären Stromgebiet).

Das Auseinanderweichen der Massae laterales lässt sich auf der **a.-p.-Denszielaufnahme** als lateraler Versatz („offset") der Gelenkfortsätze erkennen.

Auf der **a.-p.-Denszielaufnahme** durch den geöffneten Mund fällt ein lateraler Versatz („offset") der Atlasgelenkfortsätze zu den Procc. articulares des Axis auf. Bei einseitiger Fraktur des vorderen und hinteren Atlasbogens ist eine asymmetrische Stellung des Dens zu den Massae laterales des Atlas festzustellen. Eine genaue Beurteilung der Fraktur und der Stellung der Fragmente erlaubt die CT.

- **Hangman's fracture**

Bei dieser Fraktur liegt ein beidseitiger Abriss der Wirbelbögen von HWK 2 durch extreme Hyperextension vor. Auf der **seitlichen Aufnahme** kann dieser Frakturtyp meist eindeutig diagnostiziert werden (**Abb. B-10.24**).

- **Hangman's fracture**

Erhängen mit submentaler Position des Seilknotens oder extreme Hyperextensionen anderer Genese (z. B. Verkehrsunfall) führen zu einem beidseitigen Abriss der Wirbelbögen von HWK 2 (**Abb. B-10.24**). Der Axiskorpus kann dadurch nach ventral luxieren mit der Gefahr der Zerreißung des Rückenmarks (tödlich). Durch die tangential getroffenen Frakturlinien auf der **seitlichen Aufnahme** kann dieser Frakturtyp meist eindeutig diagnostiziert werden.

- **Densfrakturen**

Ursache ist meist ein Hyperflexionstrauma. Die Einteilung erfolgt nach Anderson und D'Alonzo in 3 Typen, wobei die **basisnahe Densfraktur** (Typ II, **Abb. B-10.25**) am häufigsten vorkommt. **Typ-II- und Typ-III-Frakturen** sind **primär instabil.**

- **Densfrakturen**

Ursache ist meist ein Hyperflexionstrauma. Die Einteilung erfolgt nach Anderson und D'Alonzo in 3 Typen: Bei **Typ I** besteht eine Fraktur der **Densspitze**, dem **Typ II** entsprechen **basisnahe Densfrakturen** und bei **Typ III** ist die **Densbasis** im Axiskörper frakturiert. Die basisnahe Densfraktur (Typ II, **Abb. B-10.25**) kommt am häufigsten vor. Da der wichtigste Stabilisator des Atlantodentalgelenkes das Lig. transversum ist, welches die Densbasis umgreift und fixiert, sind **Typ-II- und Typ-III-Frakturen primär instabil.**

B-10.23 Jefferson-Fraktur

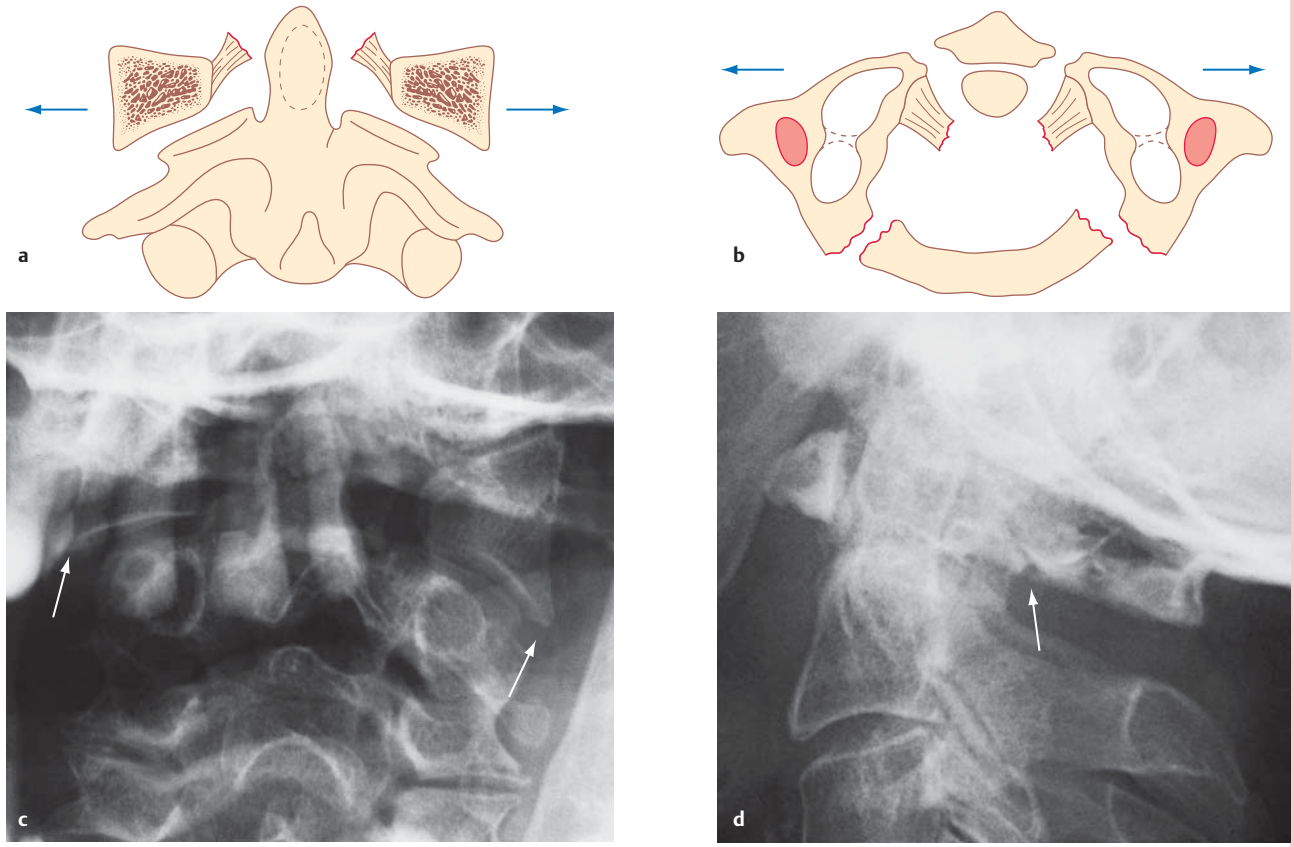

a, b Atlas-Berstungsbruch; schematische Darstellung a.-p. (**a**) und Querschnitt (**b**): Lateraler „offset" der Atlasgelenkflächen durch Fraktur des vorderen und hinteren Atlasbogens mit Zerreißung des Lig. transversum. Der Verlauf der Aa. vertebrales durch die Foramina transversaria ist rot markiert.
c a.-p.-Denszielaufnahme durch den geöffneten Mund: Lateralversatz der linken und rechten Atlasgelenkfläche (Pfeile).
d Seitliche Projektion: Darstellung der Bogenfraktur (Pfeil).

B-10.24 Hangman's fracture

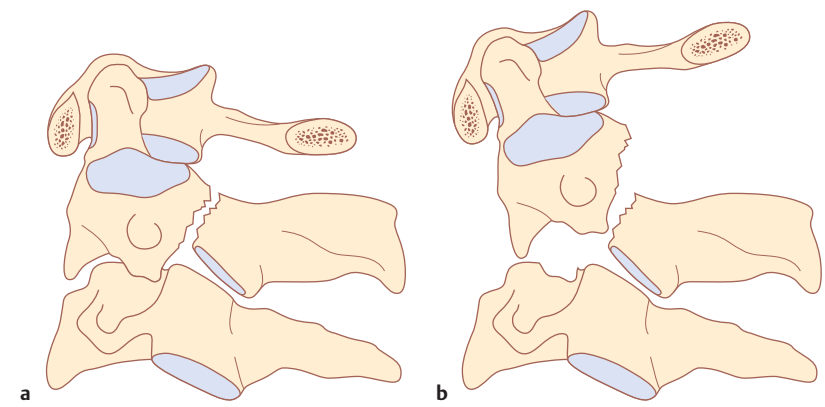

Schematische Darstellung: Frakturverlauf durch die anterioren Wirbelbögen von HWK 2 ohne (**a**) und mit (**b**) Luxation.

Die **a.-p.- und Seitaufnahme** des Dens zeigt die Frakturlinie. In Zweifelsfällen kann durch die **Dünnschicht-CT** mit koronaren und sagittalen Rekonstruktionen eine Klärung erreicht werden. Die Typ-II-Fraktur kann computertomografisch nicht oder nur in der sagittalen Rekonstruktion sichtbar sein, da die Frakturlinie parallel zur computertomografischen Schichtebene verläuft.
Differenzialdiagnostisch muss ein Os odontoideum abgegrenzt werden (akzessorischer Knochen an der Spitze des Dens des 2. Halswirbels), was anhand der meist assoziierten Denshypoplasie und den abgerundeten „Frakturrändern" möglich ist. Die

Sollte die Fraktur auf der Denszielaufnahme nicht sicher zu diagnostizieren sein, gelingt der Nachweis am sichersten durch die **Dünnschicht-CT** mit sagittalen und koronaren Rekonstruktionen.

Die differenzialdiagnostische Abgrenzung zum Os odontoideum gelingt anhand der scharfen, nicht abgerundeten Fraktur-

B-10.25

B-10.25 **Densfraktur Typ II (Densbasis)**

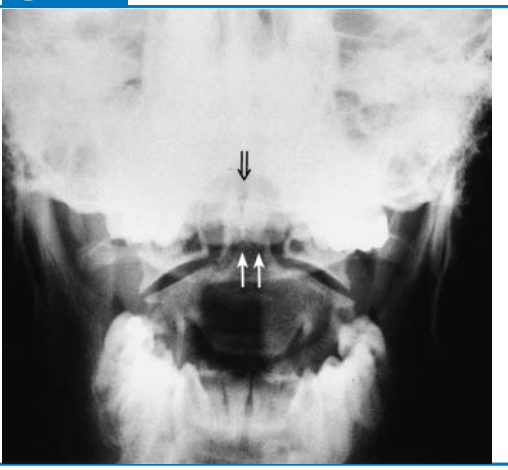

Denszielaufnahme a.-p.: Es handelt sich hier um eine typische Querfraktur (Pfeile) der Densbasis. Die scheinbare Längsfraktur durch die Densspitze (offener Pfeil) auf der Denszielaufnahme entspricht einer Überlagerung durch die vorderen Schneidezähne.

enden und der meist mit einem Os odontoideum assoziierten Denshypoplasie.

(Disko)ligamentäre Verletzungen

Bei schweren Traumen kann es zu einer **atlantookzipitalen Dislokation** kommen.

► **Merke.**

Luxationen der Zwischenwirbelgelenke aufgrund eines Flexions-Distraktions-Verletzungsmechanismus führen zu einer Verhakung der Procc. articulares gegeneinander (**„locked facets“**, **Abb. B-10.26**).

„Teardrop-fracture“: Ein auf der Seitaufnahme erkennbares, tropfenförmiges, an der Wirbelkörpervorderkante knöchern ausgerissenes Fragment (**Abb. B-10.27**).

Abrundung der Frakturenden ist auch ein hilfreicher Befund zur Differenzierung älterer von frischen Frakturen. Als Folgezustand einer Densfraktur kann ein separiertes knöchernes Fragment persistieren oder eine Pseudarthrose vorliegen.

(Disko)ligamentäre Verletzungen

Bei schweren Traumen kann es zu einer **atlantookzipitalen Dislokation** kommen, die zu einer hohen Querschnittslähmung oder zum Tod führt. Die **anterioren atlantodentalen Luxationen** setzen eine Zerreißung des Lig. transversum voraus.

► **Merke.** Wenn die atlantodentale Distanz im Seitbild auf mehr als 3 mm vergrößert ist, liegt eine Instabilität vor.

Luxationen der Zwischenwirbelgelenke aufgrund eines Flexions-Distraktions-Verletzungsmechanismus führen zu einer Verhakung der Procc. articulares gegeneinander (**„locked facets“**, **Abb. B-10.26**). Das vordere Längsband hat sich von der Wirbelkörpervorderfläche abgelöst, die Ligg. flava, inter- und supraspinosa sowie das hintere Längsband sind rupturiert. Die bei dieser Verletzung fehlende Kongruenz der Gelenkflächen lässt sich am besten auf Schrägprojektionen darstellen.
Ein auf der Seitaufnahme erkennbares, tropfenförmiges, an der Wirbelkörpervorderkante knöchern ausgerissenes Fragment ist ein Zeichen einer ausgedehnten diskoligamentären Läsion bei schweren Hyperflexionstraumen (**„teardrop-fracture“**, **Abb. B-10.27**). Das vordere Längsband zieht bei seiner Ruptur ein kleines Knochenstück mit. Die Ligg. flava und interspinosa sind rupturiert. Die teardrop-fracture ist primär instabil und das Spinalmark wird häufig verletzt.

B-10.26 **Facettengelenkverhakung**

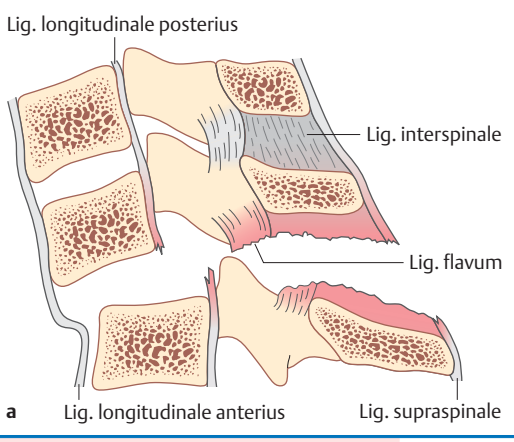

a

b

a Schematische Darstellung des Pathomechanismus: Zerreißung der Ligg. longitudinale posterius, inter- und supraspinalia. Abscherung des Lig. longitudinale anterius vom Wirbelkörper.
b **Sagittale CT**-Sekundärrekonstruktion: Regelrechte Stellung im Facettengelenk (Pfeil) und Ventralluxation des Proc. articularis inferior mit Verhakung im darunter liegenden Segment (Pfeilspitze).

B-10.27 Doppelte Fraktur des Wirbelbogens (HWK 5 links) und diskoligamentäre Zerreißung

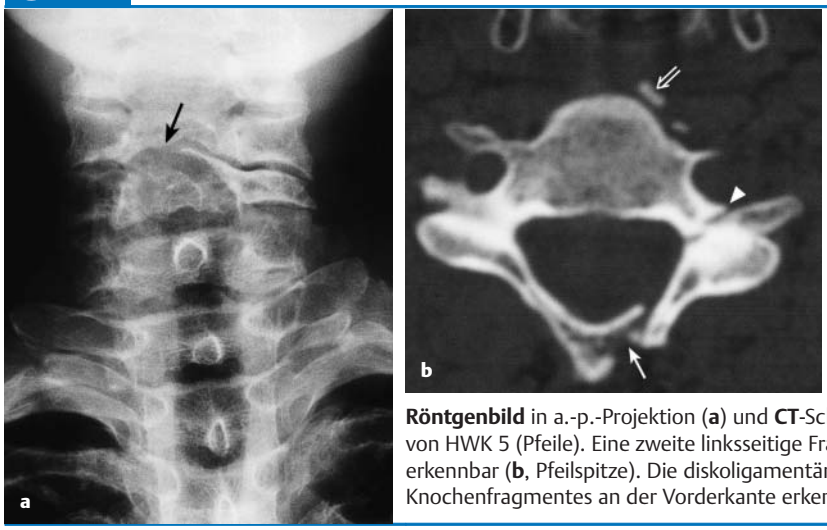

Röntgenbild in a.-p.-Projektion (**a**) und **CT**-Schnitt (**b**) mit dorsaler Fraktur des Wirbelbogens von HWK 5 (Pfeile). Eine zweite linksseitige Fraktur des Wirbelbogens ist nur auf der CT erkennbar (**b**, Pfeilspitze). Die diskoligamentäre Zerreißung ist am Abriss eines kleinen Knochenfragmentes an der Vorderkante erkennbar (**b,** Teardrop-Läsion, offener Pfeil).

10.2 Spinalkanal

10.2.1 Radiologische Methoden

► **Merke.** Bei klinischem Verdacht auf eine Läsion des Myelons ist die **MRT** die Methode der ersten Wahl.

Vor der MRT sollten Röntgenaufnahmen vom entsprechenden Wirbelsäulenabschnitt angefertigt werden, um osteodestruktive Prozesse auszuschließen.
Die **Myelografie** bleibt unklaren Befunden vorbehalten. Zur Durchführung der Myelografie s. S. 626 ff. Neben den dort genannten Indikationen ist eine Myelografie mit Postmyelo-CT nur noch bei Patienten indiziert, bei denen eine MRT nicht möglich ist (z. B. bei Herzschrittmacher).
Eine **Angiografie** der Spinalgefäße wird durchgeführt bei Verdacht auf Gefäßmalformationen oder intraspinale Tumoren.

10.2.2 Leitbefunde – vom radiologischen Befund zur Diagnose

Raumforderungen

Die Lokalisation und Beziehung einer spinalen Raumforderung zum Myelon und zur Dura ist der Schlüssel zur Diagnose. Bei jedem Tumor muss daher durch sagittale, axiale und ggf. kontrastverstärkte MRT-Sequenzen versucht werden, diesen einem der 3 Kompartimente **extradural, intradural-extramedullär oder intradural-intramedullär** zuzuordnen (**Abb. B-10.28**).

10.2 Spinalkanal

10.2.1 Radiologische Methoden

► Merke.

Vor MRT sollten Röntgenaufnahmen des Wirbelsäulenabschnitts angefertigt werden.

10.2.2 Leitbefunde – vom radiologischen Befund zur Diagnose

Raumforderungen

Die Lokalisation und Beziehung einer spinalen Raumforderung zum Myelon und zur Dura ist der Schlüssel zur Diagnose (**Abb. B-10.28**).

B-10.28 Schematische Darstellung der Lokalisation der wichtigsten raumfordernden Prozesse des Spinalkanals

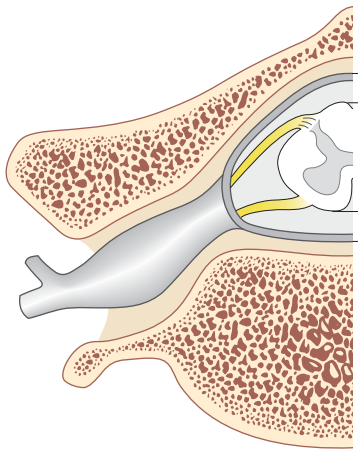

intradural, extramedullär	intradurale Metastasen, Neurinome, Meningeome
intramedullär	Ependymome, Astrozytome, Rückenmarksmetastasen (selten)
extradural	Epidermoide, Dermoide, Lipome, Fibrome, Sarkome, Bandscheibenprolaps, Epiduralabszess, Wirbelprozesse (Metastase, Plasmozytom, Spondylitis tuberculosa, Wirbelhämangiom)

Extradurale Raumforderungen

► Merke.

Weitere extradurale Ursachen:
- entzündliche Veränderungen
- Wirbelfrakturen (s. S. 629)
- Bandscheibenvorfall (s. S. 624).

Extradurale Raumforderungen

► Merke. Die häufigsten extraduralen Raumforderungen, die den **Spinalkanal einengen** und so zu einer Myelonläsion führen können, sind **Wirbelmetastasen** (**Abb. B-10.29**).

Weitere extradurale Ursachen sind
- entzündliche Veränderungen der Wirbelsäule und des paravertebralen Gewebes (z. B. epiduraler Abszess)
- Wirbelfrakturen (Fragment im Spinalkanal, Abscher-/Luxationsfraktion, epidurales Frakturhämatom) (s. S. 629)
- Bandscheibenvorfall (s. S. 624).

B-10.29 Wirbelmetastasen

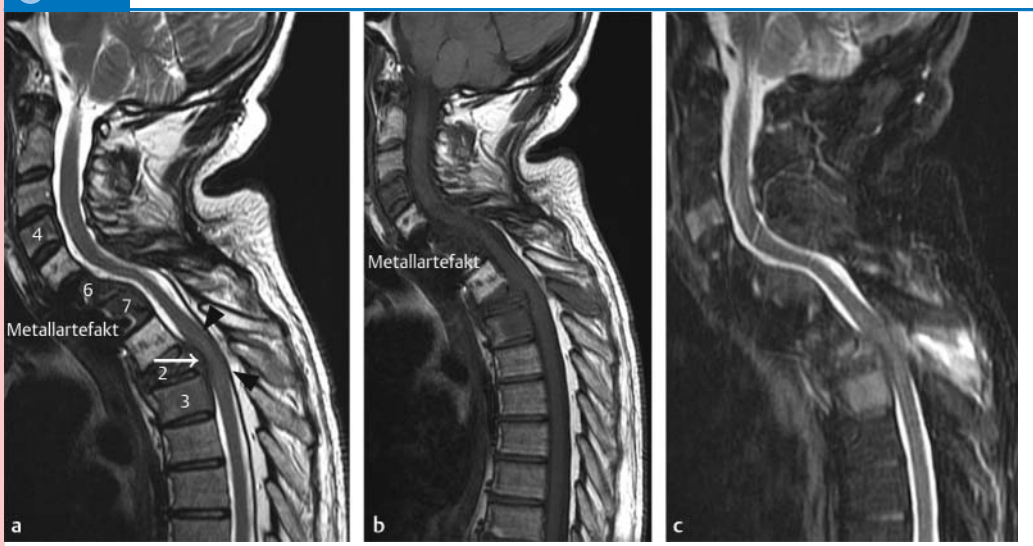

63-jähriger Patient mit Z. n. Bronchialkarzinom, der jetzt über eine Schwäche und Gefühlsstörungen in beiden Beinen klagt. Der Babinski-Reflex ist beidseits positiv, an beiden Armen finden sich neurologisch keine Ausfälle. Ein Niveau der sensiblen Ausfälle lässt sich ungefähr im oberen Thoraxbereich feststellen. Anamnestisch sind Knochenmetastasen bekannt. Vor 9 Monaten erfolgte eine operative Stabilisierung der metastasenbefallenen Wirbelkörper HWK 6 und 7. Zusätzlich wurde der Bereich von HWK 5 bis BWK 1 bestrahlt.
Zur Abklärung der beginnenden Paraparese wird eine **MRT** der HWS/BWS in **T2**- (**a**), **T1**- (**b**) und **STIR**-Wichtung (**c**) durchgeführt.
Dort finden sich nun neu aufgetretene Metastasen in HWK 4, BWK 2 und BWK 3. Wirbelmetastasen erkennt man an der Signalminderung der befallenen Wirbelkörper im T1-gewichteten Bild (**b**), die durch die Verdrängung des normalen fetthaltigen Knochenmarks bedingt ist. Das Ausmaß der Metastasierung ist aufgrund des erhöhten Wassergehalts der Metastasen auf der STIR-Aufnahme (**c**) sehr gut sichtbar, in der die Metastasen hell herausleuchten. Die metastatische Durchsetzung von BWK 2 hat zu einer pathologischen Fraktur mit erheblicher keilförmiger Höhenminderung geführt (**a**). Die Protrusion der Hinterkante (Pfeil in **a**) und der Weichteilmantel der Metastase sind verantwortlich für die Spinalkanaleinengung mit Kompression des Rückenmarkes in dieser Höhe, welches durch den Druck angeschwollen ist (Pfeilspitzen in **a**).
Die vorangegangene Bestrahlung führte zu einer Markraumverfettung, die als sehr helles Signal in T1-Wichtung (Fett auf T1 = hell!) im Bereich von HWK 5 und BWK1 (**b**) zu erkennen ist. Die zur Stabilisierung von HWK 6 und 7 verwendete Platte ventral verursacht Metallartefakte (**a** und **b**).

Intradural-extramedullär lokalisierte Raumforderungen

90 % sind **gutartige Nervenscheidentumoren** (Neurinome, Neurofibrome) und **Meningeome** (**Tab. B-10.2**, **Abb. B-10.30**–**Abb. B-10.33**).

Intradural-extramedullär lokalisierte Raumforderungen

Die **gutartigen Nervenscheidentumoren** (Neurinome, Neurofibrome) und **Meningeome** bilden ca. 90 % aller intraduralen-extramedullären Raumforderungen (**Tab. B-10.2**, **Abb. B-10.30**–**Abb. B-10.33**).

B-10.30 Neurinom

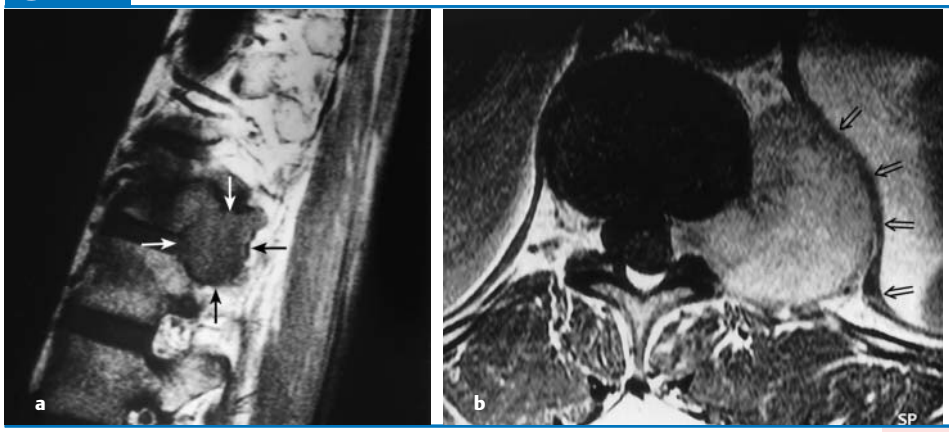

a Aufweitung des Neuroforamens (Pfeile) durch die Tumormassen (T1 sagittal).
b Angedeutet sanduhrförmige Tumorkonfiguration mit deutlicher KM-Aufnahme (T1 transversal nach Gd-DTPA) und großem extraspinalen Anteil, der den linken Zwerchfellschenkel (Pfeile) nach lateral verlagert.

B-10.31 Meningeom

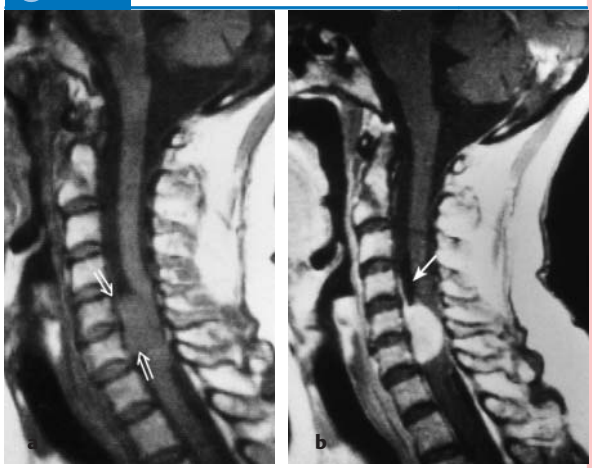

a Meningeom (Pfeile) im Bereich des Halsmarkes, welches durch den Tumor komprimiert und verlagert wird.
b Deutliche KM-Aufnahme des Meningeoms mit Darstellung der meningealen Basis („meningeal tail", Pfeil).

B-10.32 Leptomeningeale Tumormetastasierung bei Bronchialkarzinom

Diffuse meningeale Verdickung mit deutlicher KM-Aufnahme, die das dunkle Myelon umscheidet (Pfeile). Zusätzlich Knochenmetastasen im fokal signalgeminderten Wirbelkörper HWK 7 (offener Pfeil).

B-10.33 Abtropfmetastasen nach intrazerebralem Ependymom

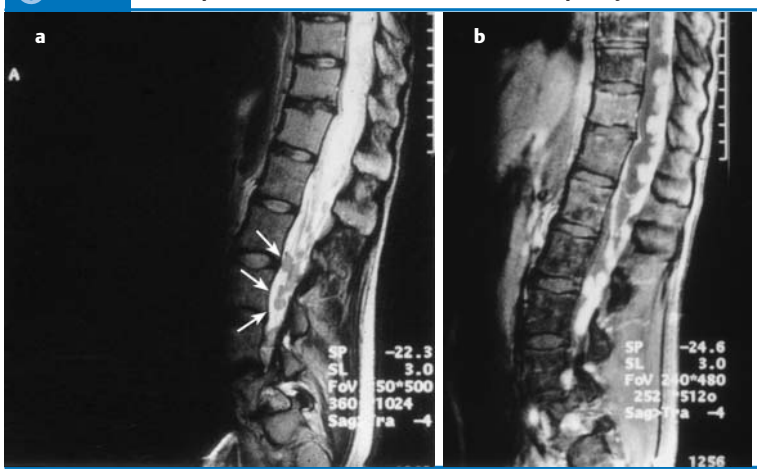

a Mehrere Tumorknoten (Pfeile), die an die Cauda equina adhärent sind (T2-gewichtet, sagittal).
b Die fettunterdrückte kontrastverstärkte T1-gewichtete Sequenz zeigt das gesamte Ausmaß der intraspinalen Tumorabsiedlungen.

B-10.2 Intradural-extramedullär lokalisierte Raumforderungen

Raumforderung	typische Befunde	Bemerkungen
Neurinom	▪ **Rö.:** Aufweitung des Neuroforamens und Arrosion des Pedikels und der Wirbelkörperhinterkante, die halbmondförmig konfiguriert ist (dorsales „scalloping“). ▪ **MRT** (Methode der Wahl)**:** Neurinome und Neurofibrome weisen in der MRT meist eine erhöhte Signalintensität im T2-gewichteten Bild auf und sind isointens zum Myelon auf T1-gewichteten Sequenzen. Nach KM-Gabe ist ein intensives Enhancement zu beobachten (**Abb. B-10.30**). Neurinome und Neurofibrome können in der MRT nicht zuverlässig unterschieden werden. ▪ **Myelografie:** intraspinaler Füllungsdefekt oder Wurzeltaschenamputation	In Abhängigkeit vom Ausgangspunkt liegen Neurinome entweder intradural (70 %), extradural (15 %) oder kombiniert intra- und extradural (15 %). **Merke:** Ein kontrastmittelaufnehmender Tumor mit sanduhrförmigem Aspekt sowie intra- und extraduraler Ausdehnung durch das Neuroforamen ist praktisch beweisend für ein Neurinom!
Meningeom	▪ **Rö.:** im Regelfall keine Auffälligkeiten, evtl. Verkalkungen ▪ **Myelografie:** indirekter Nachweis durch den Füllungsdefekt sowie die mögliche Verlagerung und Kompression des Myelons ▪ **MRT:** Meningeome sind auf T1- und T2-gewichteten Bildern meist von ähnlicher Signalintensität wie das Myelon. Nach Kotrastmittelgabe zeigen sie ein homogenes Enhancement (**Abb. B-10.31**), welches häufig geringer als bei Neurinomen ist. Stark verkalkte Meningeome sind von niedriger Signalintensität in der MRT und nehmen fast kein KM auf.	Spinale **Meningeome** sind hauptsächlich **thorakal** (80 % BWS, 15 % HWS) lokalisiert. Ein verlässliches Zeichen für die Differenzierung von Neurinomen ist die häufig sichtbare breitbasige durale Anheftungsstelle der Meningeome („menigeal tail“, **Abb. B-10.31b**). Auch Meningeome können in Einzelfällen eine sanduhrförmige Konfiguration haben und sind dann nicht von Neurinomen zu unterscheiden.
leptomeningeale Tumorabsiedelung (bei Patienten mit fortgeschrittenem Tumorleiden, z. B. Bronchialkarzinom)	▪ **MRT:** multiple, noduläre Herde an der Cauda equina oder diffuse Verdickung der Meningen bzw. der lumbalen Wurzeln (**Abb. B-10.32**, und **Abb. B-10.33**). Die MRT sollte auf jeden Fall mit KM durchgeführt werden, da diese Herde sonst dem Nachweis entgehen können.	Die Tumoranamnese und Liquorzytologie sind meist zur Diagnosesicherung in Verbindung mit der MRT ausreichend.

Intramedulläre Raumforderungen

Die häufigsten intramedullären Tumoren sind Gliome (**Tab. B-10.3**, **Abb. B-10.34**–**Abb. B-10.36**).

Intramedulläre Raumforderungen

90–95 % der intramedullären Tumoren sind Gliome (v. a. Ependymome und niedriggradige Astrozytome). Von nennenswerter Häufigkeit kommt daneben nur noch das Hämangioblastom vor (**Tab. B-10.3**, **Abb. B-10.34**–**Abb. B-10.36**).

B-10.34 Ependymom Höhe BWK 11/12

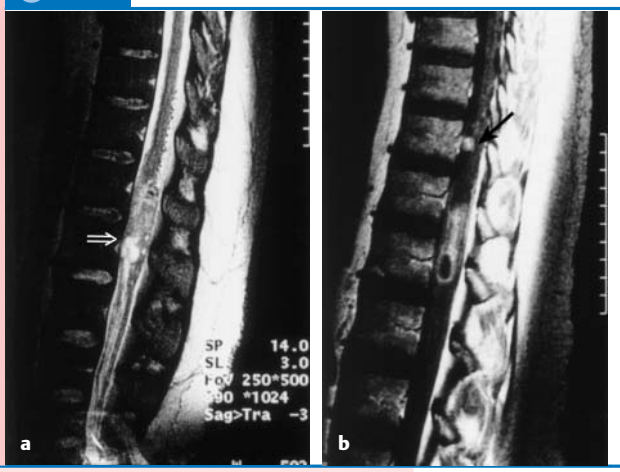

Helles ovaläres Areal auf dem T2-gewichteten Bild (**a**) in den kaudalen Tumoranteilen (Pfeil), einer kleinen Tumorzyste entsprechend. Der solide Tumoranteil lässt sich auf der kontrastverstärkten Sequenz (**b**) klar identifizieren. Zusätzliche kleine intradural-extramedullär liegende, kontrastmittelaufnehmende Raumforderung oberhalb des Ependymoms (Pfeil), welches sich histologisch als kleines Neurinom herausstellte.

B-10.3 Intramedulläre Raumforderungen

Raumforderung	typische Befunde	Bemerkungen
Ependymome	▪ **Rö.:** evtl. erweiterter Spinalkanal oder Wirbeldestruktion (dorsales „scalloping“, **Tab. B-10.2**) ▪ **MRT:** Überwiegend sind die Ependymome isointens zum Myelon auf T1-gewichteten MRT-Sequenzen und hyperintens in T2-gewichteten Bildern (**Abb. B-10.34a**). Bei Einblutungen und zystischer Degeneration kann das Signalverhalten aber sehr variabel sein. Konstant nachweisbar ist eine inhomogene, sehr kräftige KM-Aufnahme, die eine Abgrenzung der soliden von den zystischen und eingebluteten Tumoranteilen erlaubt (**Abb. B-10.34b**). ▪ **Myelografie:** symmetrische Auftreibung des Myelons oder KM-Aussparung am Filum terminale	Oft sind die Tumoren zystisch degeneriert und weisen Einblutungen auf.
spinales Astrozytom	▪ **Rö.:** fast immer unauffällig ▪ **Myelografie:** Auftreibung des Myelons ▪ **MRT:** Das Myelon ist diffus aufgetrieben. Auf T1-gewichteten Sequenzen (**Abb. B-10.35a**) stellen sich spinale Astrozytome isointens bis gering hypointens im Vergleich zum Myelon dar. Im T2-gewichteten Bild sind die Tumoren hyperintens (**Abb. B-10.35b** und **c**). Da praktisch alle spinalen Astrozytome deutlich KM aufnehmen, können daraus keine Rückschlüsse auf den Malignitätsgrad gezogen werden.	Meist langstreckiges, langsames Wachstum über mehrere Wirbelsegmente. Das Halsmark ist die bevorzugte Tumorlokalisation. Wichtigste Differenzialdiagnose ist das Ependymom des Halsmarks! (Ependymome sind schärfer abgegrenzt als Astrozytome und weisen im Gegensatz zu diesen häufiger Einblutungen auf).
Hämangioblastom	▪ **Myelografie:** evtl. dilatierte Gefäße mit einer diffusen Myelonauftreibung ▪ **MRT:** Die MRT stellt den intensiv KM aufnehmenden Tumor mit der begleitenden Zyste (**Abb. B-10.36a** und **b**) direkt dar. Die leptomeningealen Tumorgefäße sind aufgrund des schnellen Blutflusses nicht signalgebend und damit dunkel dargestellt. ▪ **selektive spinale Angiografie:** Identifikation der zu- und abführenden Gefäße zum Tumornodulus	Das **Hämangioblastom** besteht aus einem stark vaskularisierten Nodulus, der aus prominenten leptomeningealen Gefäßen gespeist und dräniert wird, und einer begleitenden, benignen Zyste, die das Myelon diffus aufweitet. Der Tumor ist zu 50 % im Thorakalmark und zu 40 % im Zervikalmark lokalisiert.

B-10.35 Intramedulläres Astrozytom

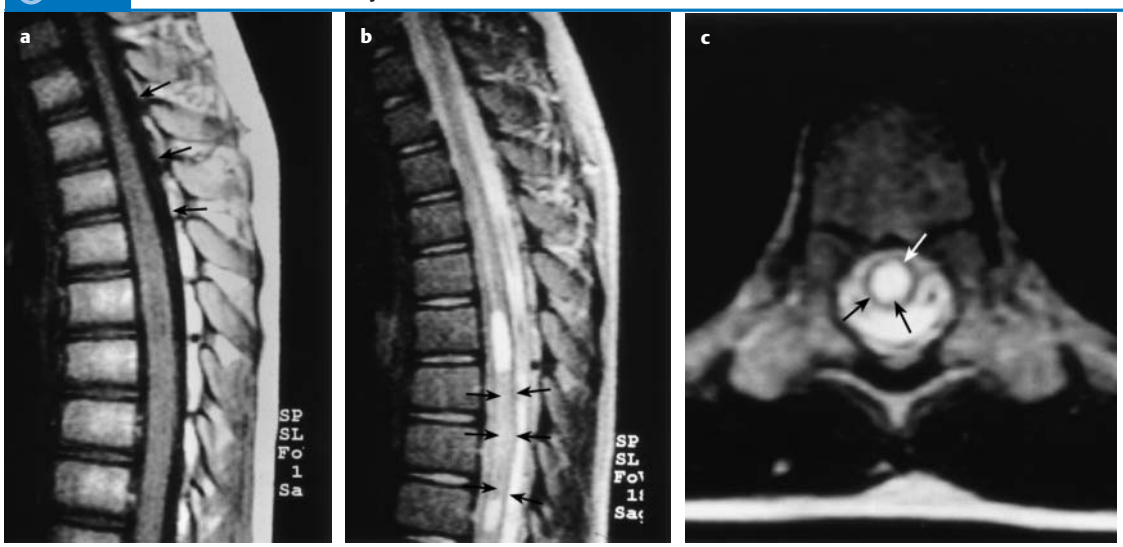

Im T1-gewichteten Bild (**a**) nahezu isointenser Tumor, der zu einer geringen spindelförmigen Auftreibung des Thorakalmarks geführt hat (Pfeile). Die T2-gewichtete Sequenz (**b**: sagittal, **c**: transversal) zeigt den soliden Tumoranteil (Pfeile), der nach kranial und kaudal von einer sehr signalintensen (= liquorhaltigen) tumorbedingten Aufweitung des Zentralkanals (Tumorsyrinx) begrenzt wird.

B-10.36 Hämangioblastom

a Im T2-gewichteten Bild zahlreiche Gefäßanschnitte (Pfeilspitzen), die das Myelon umgeben und sich aufgrund des schnellen Blutflusses dunkel abbilden. Tumorzyste am unteren Bildrand (Pfeile).
b Kräftige KM-Aufnahme des Tumorknotens (offener Pfeil) und der Gefäßkonvolute (Pfeilspitzen). Anguläre Kyphosierung durch Keilwirbel als Nebenbefund (Doppelpfeil).

10.2.3 Wichtige Krankheitsbilder – von der Diagnose zum Befund

10.2.3 Wichtige Krankheitsbilder – von der Diagnose zum Befund

Hydro- und Syringomyelie

► **Definition.** Unter einer **Hydromyelie** wird eine liquorhaltige Erweiterung des Zentralkanales des Myelons verstanden, die mit Ependym ausgekleidet ist. Bei einer **Syringomyelie** (auch „Syrinx“) liegt dagegen eine parazentrale, liquorgefüllte Höhlenbildung durch transependymalen Liquorübertritt vor. Syringo- und Hydromyelie kommen häufig gemeinsam vor und sind auch histopathologisch oft schwer zu trennen.

Syringomyelien können in jedem Abschnitt des Myelons auftreten. Am häufigsten werden sie im Zervikalmark beobachtet. Posttraumatische Syringomyelien treten in allen Höhen auf, während Tumor-assoziierte Erweiterungen des Zentralkanals bevorzugt im Zervikalmark zu finden sind.

Syringomyelien treten vor allem im Zervikalmark auf.

Klinik: Die Patienten klagen häufig über ein Steifheitsgefühl in den Beinen sowie Schwäche und/oder Steifheit der Arme ohne Seitenbetonung. Bei der klinischen Untersuchung zeigen sich eine spastische Paraparese, Muskelatrophien und abgeschwächte Muskeleigenreflexe an der oberen Extremität.

Klinik: Steifheitsgefühl in den Beinen sowie Schwäche und/oder Steifheit der Arme ohne Seitenbetonung.

B-10.37 Posttraumatische Syringomyelie (Pfeilspitzen) durch Myelonkompression nach inadäquater Versorgung einer BWK-12-Fraktur

T1(**a**)- und T2(**b**)-gewichtetes MRT in sagittaler Schichtführung (Pfeil = BWK12).

Diagnostisches Vorgehen: Methode der Wahl ist die MRT.

Radiologische Diagnostik: In der **MRT** stellt sich die zentrale Höhlenbildung des Myelons mit einem liquoräquivalenten Signal dar, d. h. auf T1-gewichteten Bildern hypointens und in T2-gewichteten Sequenzen hyperintens (**Abb. B-10.37**). Durch eine **Myelografie** kann die Syringomyelie nur indirekt anhand einer Aufweitung des Myelons dargestellt werden.
Gelegentlich werden Septen innerhalb der Syrinx beobachtet. Wichtig ist die Erfassung der gesamten kraniokaudalen Syrinxausdehnung. Grundsätzlich müssen zum Ausschluss einer tumorbedingten Syrinx kontrastverstärkte Sequenzen angefertigt werden. Auf die Zeichen einer Arnold-Chiari-Malformation als häufige Syrinxursache muss geachtet werden.

Diagnostisches Vorgehen: MRT.

Radiologische Diagnostik: Die Syringomyelie stellt sich in der **MRT** mit einem liquoräquivalenten Signal dar (**Abb. B-10.37**).

Grundsätzlich müssen zum Ausschluss einer tumorbedingten Syrinx kontrastverstärkte Sequenzen angefertigt werden.

Arnold-Chiari-Malformation

Arnold-Chiari-Malformation

► Definition. Komplexe Fehlbildung mit Verschiebung von Kleinhirnteilen sowie Medulla oblongata durch das Foramen magnum in den Spinalkanal mit Gefahr der Entstehung eines Hydrozephalus. Man unterscheidet 4 Subtypen (Chiari I–IV). Nur Typ I + II betreffen den Spinalkanal.
Chiari I: Herniation der Kleinhirntonsillen nach kaudal in den Subarachnoidalraum dorsal des oberen Zervikalmarkes. Es werden Kombinationen mit einer basilären Impression, knöchernen Anomalien sowie einer Erweiterung des zervikalen Spinalkanales gefunden.
Chiari II: Der Vermis ist ebenfalls nach kaudal in Höhe des Zervikal- oder selten auch des Thorakalmarkes verlagert. Zusätzlich ist der 4. Ventrikel tubulär elongiert und es liegt fast immer eine Myelomeningozele vor. Weitere assoziierte Anomalien sind fehlender Bogenschluss von HWK 1, Hydromyelie und Syringomyelie.

► Definition.

Diagnostisches Vorgehen: Die MRT ist Methode der Wahl.

Radiologische Diagnostik: In sagittaler Schichtführung lassen sich in der **MRT** das Ausmaß des Tonsillentiefstandes und die Ausdehnung der begleitenden Syringomyelie exakt beurteilen. Assoziierte Anomalien werden durch weitere Aufnahmeebenen und Zusatzsequenzen in gleicher Sitzung abgeklärt (**Abb. B-10.38**).

Diagnostisches Vorgehen: MRT.

Radiologische Diagnostik: Ausmaß des Tonsillentiefstandes und Ausdehnung der Syringomyelie in der **MRT** (**Abb. B-10.38**).

B-10.38 Arnold-Chiari-Malformation

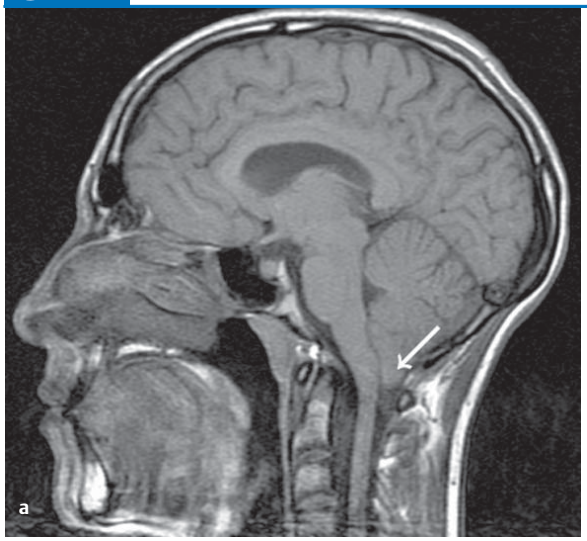

a Chiari-Malformation Typ 1, T1-gewichtetes sagittales MRT-Bild: Die Herniation der Kleinhirntonsillen nach kaudal in das Foramen magnum und den Zervikalkanal ist gut zu erkennen (Pfeil). Der Hirnstamm wird nach ventral verlagert und komprimiert.

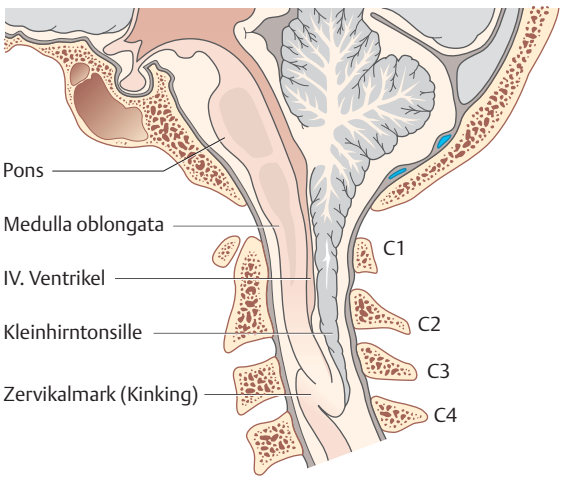

b Chiari-Malformation, schematische Darstellung

Commotio und Contusio spinalis

Klinik: Querschnittsymptomatik.

Commotio und Contusio spinalis

Klinik: Die akute posttraumatische Commotio spinalis (spinaler Schock, Neuropraxie durch Scher- und Beschleunigungsbewegung) und die Contusio spinalis (Myelonkontusion durch vorübergehende Kompression) imponieren klinisch durch eine Querschnittsymptomatik. Sie treten bevorzugt an der HWS auf, häufig sind im Rahmen von Sportverletzungen junge Athleten betroffen. Der Funktionsausfall durch gestörte Impulsübertragung im Rahmen einer Commotio ist im Regelfall innerhalb weniger Tage voll reversibel, während die Prognose bei einer Contusio vom Ausmaß der Kompression und des druckbedingten Ödems abhängt.

Diagnostisches Vorgehen: Querschnittsymptomatik ohne röntgenologisch sichtbare Wirbelkörperfraktur erfordert eine MRT-Abklärung des Myelons.

Diagnostisches Vorgehen: Tritt nach einem Unfall bei einem Patienten eine Querschnittsymptomatik auf, ohne dass auf den konventionellen Röntgenaufnahmen eine ursächliche Wirbelkörperfraktur erkennbar ist, so sollte differenzialdiagnostisch auch an eine Commotio und Contusio spinalis gedacht werden. Kontusionsherde lassen sich nur mittels MRT feststellen.

Radiologische Diagnostik: Der Kontusionsherd am Myelon kann durch die **MRT** dargestellt werden (signalreiches Areal in T2-gewichteten Sequenzen). Bei der Commotio spinalis sieht man dagegen meist keine Auffälligkeiten.

Radiologische Diagnostik: Bei erhaltener Kontinuität des Myelons ist der Kontusionsherd in der **MRT** in T2-gewichteten Sequenzen als signalreiches intramedulläres Areal erkennbar. Das Myelon kann durch ein quetschungs- oder stauchungsbedingtes Ödem lokal geschwollen und aufgetrieben sein. Bei der Commotio spinalis sieht man dagegen in der MRT am Myelon meist keine Auffälligkeiten. Kleine intramedulläre Blutungsherde und ein epidurales Hämatom lassen sich in Abhängigkeit von der Länge des zeitlichen Intervalls seit dem Trauma mit wechselnder Signalintensität abgrenzen. Die Myelonkontusion ist von einer Myelitis transversa (s. u.) oder einer fokalen Myelitis im Rahmen einer Multiplen Sklerose nur anamnestisch zu unterscheiden.

Myelitis transversa

Klinik: Die akute Myelitis transversa als klinisches Syndrom kann eine Reihe von Ursachen haben (z. B. SLE, postinfektiös, Tumorleiden).

Myelitis transversa

Klinik: Die transverse Myelitis ist gekennzeichnet durch eine akut auftretende und rasch progrediente neurologische Störung, die das gesamte Myelon betrifft. Sie stellt ein klinisches Syndrom dar, das viele Ursachen haben kann, wie z. B. akut- oder postinfektiös (viral, bakteriell, mykotisch), post-vakzinal, toxisch-allergisch, durch chronisch-entzündliche ZNS-Erkrankungen (MS, Neuroborreliose) oder im Rahmen von Autoimmunkrankheiten (M. Behcet, systemischer Lupus erythematodes). Die transverse Myelitis kann in allen Höhen auftreten.

Radiologische Diagnostik: Auf T2-gewichteten Sequenzen zeigt sich eine flächige, unscharf begrenzte Signalanhebung des Myelons (**Abb. B-10.39**).

Radiologische Diagnostik: Die **MRT** dient in erster Linie zum Ausschluss anderer, operativ angehbarer Erkrankungen, die eine ähnliche Symptomatik verursachen können, wie z. B. ein Bandscheibenvorfall, ein epiduraler Abszess oder eine kompressionsbedingte Myelopathie. Auf T2-gewichteten Sequenzen zeigt sich eine flächige, unscharf begrenzte Signalanhebung des Myelons, das geringgradig aufgetrieben ist (**Abb. B-10.39a**). In einigen Fällen lässt sich eine KM-Aufnahme nachweisen (**Abb. B-10.39b**).

B-10.39 Myelitis transversa

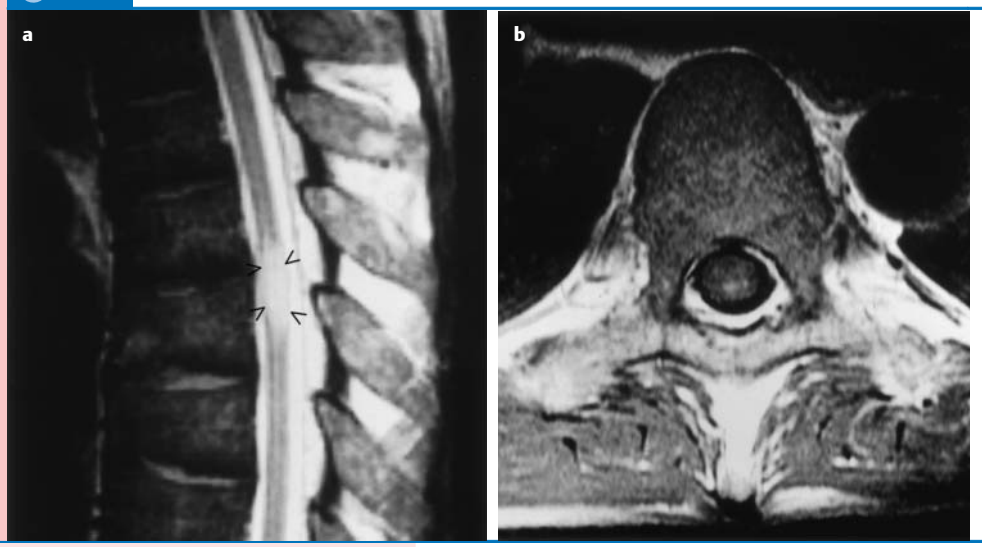

a Spindelförmige Signalanhebung (Pfeilspitzen) des gering aufgetriebenen Myelons im T2-gewichteten Sagittalschnitt, die nicht von einem spinalen Astrozytom zu unterscheiden ist.
b Die relativ geringe KM-Aufnahme (transversal) spricht gegen das Astrozytom.

10.3 Interventionell-radiologische Verfahren an der Wirbelsäule

10.3.1 Perkutane Biopsien und Knochenstanzen

Indikation: Perkutane Biopsien an der Wirbelsäule werden zur Abklärung von
- knöchernen Veränderungen (z. B. Abklärung einer destruierenden Knochenläsion),
- spinalen und paraspinalen Weichteilraumforderungen sowie
- Veränderungen der Bandscheiben (z. B. V. a. Spondylodiszitis)

durchgeführt. Ziel ist die Gewinnung von Material zur histologischen und/oder bakteriologischen Untersuchung.

Methode: Perkutane Biopsien werden unter Durchleuchtungs- oder besser CT-Kontrolle durchgeführt.
Für Punktionen zur Aspiration von **liquidem** oder semiliquidem **Material** werden eher dünnere Nadeln, zur Gewinnung eines **Weichteilzylinders** dickere Nadeln mit Schneidbiopsieeinrichtung verwendet.
Für **Knochenbiopsien** aus Wirbelkörpern eignen sich kaliberstarke Trokare, die zunächst manuell über die Haut bis zum Wirbelkörper vorgeschoben werden. Bei Erreichen des Knochens wird dann die Nadel durch den Wirbelbogen (transpedikulär) mithilfe eines sterilen Hammers schrittweise in den Wirbelkörper bis zur Biopsieregion eingebracht. Nach Prüfung der Trokarlage mittels CT wird durch diesen als Führungshülse (sog. koaxiales Vorgehen) eine Schneidbiopsienadel zur Probenentnahme vorgeschoben.
Je nach Tiefe der Punktion und Dicke der Punktionsnadel erfolgt die Intervention entweder in Lokalanästhesie oder Analgosedierung (Allgemeinanästhesie i. d. R. nicht nötig).

Komplikationen: Selten (1–3 %) treten Blutungen mit Hämatombildung auf; sehr selten sind Infektionen, Pneumothorax, Verletzungen von Spinalnerven und der Dura mit möglichen Liquorlecks.

10.3.2 Bildgesteuerte Interventionen bei degenerativen Erkrankungen der Wirbelsäule und der Bandscheibe

Facetteninfiltration/Facettenblockade

Unter einer Facetteninfiltration und Facettenblockade werden Techniken zur **bildgesteuerten Schmerztherapie** bei Spondylarthrose durch Umflutung des Gelenkes oder intraartikuläre Injektion zusammengefasst.

Indikation: Behandlung sog. **pseudoradikulärer Schmerzen**, die durch Arthrosen an den Facettengelenken (Spondylarthose) verursacht sind. An der LWS, wo sie am häufigsten auftreten, sind sie gekennzeichnet durch tiefsitzende lumbale Schmerzen mit Schmerzausstrahlung ins Gesäß und die Dorsalseite des Oberschenkels. Im Gegensatz zu Schmerzen im Rahmen einer Wurzelkompression (z. B. bei Bandscheibenvorfall) entspricht das Verteilungsmuster nicht dem Dermatom einer Wurzel. Neurologische Ausfälle liegen ebenfalls nicht vor.
Kontraindikationen sind Thrombozytopenie und Gerinnungsstörungen.

Methode: Die Schmerzlinderung und Entzündungshemmung wird entweder durch **Umflutung des Gelenkes** oder **intraartikuläre Injektion** von Lokalanästhetika kombiniert mit Kortikoiden erreicht. Zusätzlich kann eine Betäubung oder **Denervierung der afferenten Schmerzfasern** (R. medialis des N. dorsalis) erfolgen.
Der Eingriff erfolgt in Bauchlage. Unter CT-Kontrolle wird eine Spinalnadel an die **dorsale** Kapsel des betroffenen Gelenkes herangeführt und das Therapeutikum injiziert. Durch Vermischung mit Röntgenkontrastmittel kann die korrekte Verteilung sichtbar gemacht werden. Bei mangelndem Therapieerfolg der Umflutung kann eine intraartikuläre Injektion erfolgen (**Abb. B-10.40**). Platziert man die Nadel nicht dorsal, sondern **lateral** des Facettengelenks am Übergang zum Querfortsatz, wird der mediale Ast des N. dorsalis durch die Umflutung erreicht und betäubt. Bei Besserung der Beschwerden kann eine dauerhafte Blockierung (Denervierung) durch Injektion von Ethanol oder durch Thermokoagulation erfolgen.

10.3 Interventionell-radiologische Verfahren an der Wirbelsäule
10.3.1 Perkutane Biopsien und Knochenstanzen

Indikation: Abklärung von
- knöchernen Veränderungen
- spinalen und paraspinalen Weichteilraumforderungen
- Veränderungen der Bandscheiben.

Methode: Perkutane Biopsien erfolgen unter Durchleuchtungs- oder CT-Kontrolle. **Liquides Material** wird mit dünnen Nadeln abpunktiert, während für **Weichteilbiopsien** dicker Nadeln mit Schneidbiopsieeinrichtung verwendet werden. Für **Knochenbiopsien** aus Wirbelkörpern eignen sich kaliberstarke Trokare, die nach korrekter Positionierung im Knochen als Führungshilfe für Schneidbiopsienadel dienen.

Komplikationen: Selten Blutungen mit Hämatombildung.

10.3.2 Bildgesteuerte Interventionen bei degenerativen Erkrankungen der Wirbelsäule und der Bandscheibe

Facetteninfiltration/Facettenblockade

Technik zur bildgesteuerten **Schmerztherapie** bei Spondylarthose.

Indikation: Pseudoradikuläre, nicht einem Dermatom zuzuordnende **Schmerzen**, die durch Spondylarthosen verursacht sind.

Methode: Die Schmerzlinderung und Entzündungshemmung wird entweder durch **Umflutung des Gelenkes** oder **intraartikuläre Injektion** von Lokalanästhetika kombiniert mit Kortikoiden erreicht (**Abb. B-10.40**). Zusätzlich kann eine Betäubung oder Denervierung der **afferenten Schmerzfasern** erfolgen.

B-10.40 Facetteninfiltration beidseits

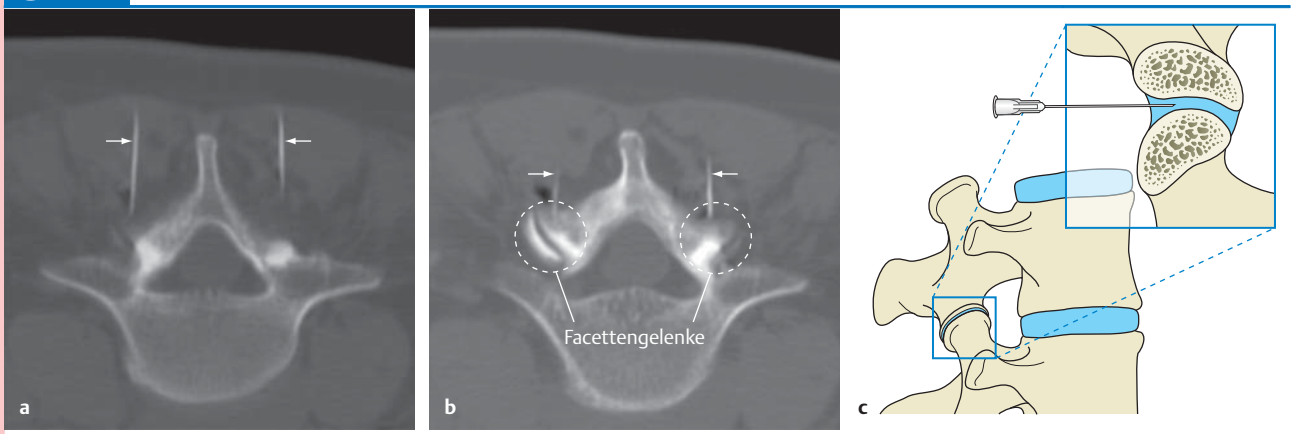

a, b CT-Kontrolle der korrekten Nadellage (Pfeile) vor Injektion auf zwei aneinander angrenzenden CT-Schichten.
c Schematische Darstellung der Methode.

Komplikationen: Sehr selten (Infektion, allergische Reaktionen).

Periradikuläre Therapie (PRT)

Bildgesteuerte Umflutung einer Spinalwurzel zur **Schmerztherapie**.

Indikation: Radikuläre Schmerzen ohne entsprechendes Korrelat einer Wurzelkompression in CT oder MRT.

Methode: CT-gesteuerte/-kontrollierte **periradikuläre Injektion** von Lokalanästhetika und Kortikoiden analog zur Facetteninfiltration/-blockade (**Abb. B-10.41**).

Komplikationen: Sehr selten. Infektion über den Stichkanal und allergische Reaktionen auf die injizierten Medikamente werden in Einzelfällen beobachtet.

Periradikuläre Therapie (PRT)

Unter einer periradikulären Therapie versteht man die bildgesteuerte Umflutung einer Spinalwurzel zur **Schmerztherapie**.

Indikation: Patienten mit **radikulär** ausstrahlenden Schmerzen, bei denen aber kein morphologisches Korrelat für eine entsprechende Wurzelkompression gefunden wird. Zusätzlich kann die Technik auch diagnostisch zur Identifikation der relevanten Höhe bei Befunden in mehreren Etagen oder bei MRT- und CT-Befunden, die nicht zum betroffenen Dermatom passen, eingesetzt werden. Eine Spondylarthrose als Ursache der Beschwerden muss ausgeschlossen werden.
Kontraindikationen sind Thrombozytopenie und Gerinnungsstörungen.

Methode: CT-gesteuerte/-kontrollierte **periradikuläre Injektion** von Lokalanästhetika und Kortikoiden analog zur Facetteninfiltration/-blockade. Die Stichrichtung der Nadel erfolgt aber schräg lateral vorbei am Facettengelenk in Richtung Spinalwurzel (**Abb. B-10.41**). Bei richtiger Nadellage an der Spinalwurzel gibt der Patient heftige Schmerzen mit radikulärer Ausbreitung an. Die Verteilung des periradikulär injizierten Gemisches aus langwirksamen Lokalanästhetika und Kortikoiden kann durch Kontrastmittelbeimengung kontrolliert werden.

B-10.41 Periradikuläre Therapie (PRT)

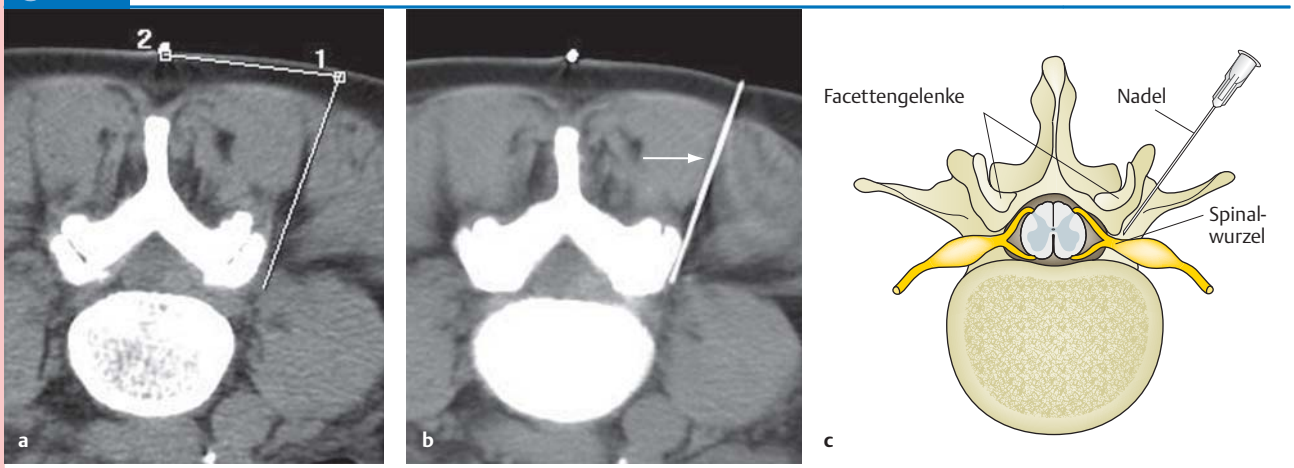

a Zielplanung: Der Dornfortsatz ist auf der Haut durch ein Bleikügelchen (2) markiert, von dort aus werden die Punktionsstelle (1) und der Stichwinkel mittels CT geplant.
b Lagekontrolle der Nadel (Pfeil) vor Injektion.
c Schematische Darstellung der Methode.

Komplikationen: s. S. 643.

Intradiskale elektrothermale Therapie (IDET)

Die intradiskale elektrothermale Therapie ist ein Verfahren zur Behandlung **diskogener Schmerzen** durch bildgesteuerte Plazierung eines Thermokoagulationskatheders in der Bandscheibe und Erhitzung des Bandscheibengewebes auf bis zu 90 °C.

Indikation: Schmerzen bei Bandscheibenprotrusionen, bei denen kein manifester Bandscheibenvorfall mit Wurzelkompression vorliegt. Man nimmt an, dass eine Überdehnung oder ein Teileinriss des Anulus fibrosus, der nozizeptiv versorgt ist, die Schmerzen verursacht. Andere schmerzverursachende, degenerative Wirbelsäulenerkrankungen (z. B. Spondylarthrose oder erosive Osteochondrose) müssen vor Durchführung einer IDET per MRT ausgeschlossen werden.

Methode: Vorab wird die Bandscheibe mit einer Nadel punktiert und Röntgenkontrastmittel injiziert (sog. Diskografie). Kann dabei der Schmerz provoziert werden, stehen die Chancen der Behandlung gut. Für die Durchführung der IDET wird der Patient auf dem Bauch gelagert. Nach Lokalanästhesie und Analgosedierung wird unter Bildwandler- oder CT-Kontrolle eine **Thermokoagulationselektrode** in die Bandscheibe vorgeschoben und sukzessive auf bis zu 90 °C über 15 min erhitzt. Der Wirkmechanismus der IDET ist noch nicht vollständig geklärt. Experimentelle Studien zeigen, dass es ab 45 °C zu einer Nervenfaserblockade und ab 65 °C zu einer Kontraktion von Kollagenfasern kommt.

Komplikationen: Infektion (speziell hier Diszitis) und Blutung. Nervenwurzelschädigungen und Konus-Kauda-Syndrom durch nicht bemerkte Fehlplatzierung des Thermokoagulationskatheders wurden insbesondere bei Patienten in Allgemeinanästhesie beobachtet, die deshalb kontraindiziert ist.

10.3.3 Perkutane Vertebroplastie und Kyphoplastie

Bei der Vertebroplastie und der Kyphoplastie handelt es sich um zwei Verfahren, bei denen durch die Injektion von Knochenzement frakturierte Wirbelkörper stabilisiert und aufgerichtet werden können.

Indikation: Beide Verfahren sind in erster Linie **osteoporotische Wirbelkompressionsfrakturen** indiziert, seltener bei osteolytischen Metastasen, Plasmozytomherden und Hämangiomwirbel. Die Behandlung sollte im akuten oder subakuten Stadium einer Fraktur (innerhalb der ersten 3 Wochen) erfolgen, weil dann der therapeutische Effekt für den Patienten durch die Schmerzreduktion am größten ist. Vorab sollte daher eine MRT zum Nachweis eines Knochenmarködems (als Hinweis auf eine frische Fraktur) und zur differenzialdiagnostischen Einordnung der Frakturursache durchgeführt werden.
Kontraindikationen: Thrombozytopenie, Gerinnungsstörung, neurologische Ausfälle (hier zunächst Klärung der Ursache und ggf. operative Dekompression erforderlich); bei Kyphoplastie: hochgradige Sinterungen (Vertebra plana).

Methode: Zur Planung der Intervention sind Röntgenbilder- und bei komplexen Frakturen eine gezielte CT der betroffenen Höhe sinnvoll. Die Vertebroplastie erfolgt in Lokalanästhesie und Analgosedierung unter Durchleuchtungs- oder besser CT-Kontrolle in Bauchlage, die Kyphoplastie erfordert im Regelfall eine Allgemeinnarkose.
Eine Trokarnadel wird manuell über die Haut bis zum Wirbelkörper vorgeschoben. Bei Erreichen des Knochens wird die Nadel transpedikulär (durch den Wirbelbogen) mithilfe eines sterilen Hammers schrittweise bis in das vordere Wirbelkörperdrittel eingebracht. Bei der **Vertebroplastie** erfolgt dann die vorsichtige Injektion von Knochenzement in den Wirbelkörper unter kontinuierlicher Bildkontrolle (**Abb. B-10.42**). Bei einer Leckage muss die Injektion sofort beendet werden. Bei der **Kyphoplastie** wird über die Trokarnadel ein Ballonkatheder in den Markraum eingebracht. Durch die **Ballonexpansion** wird der Wirbelkörper zumindest teilweise wieder aufgerichtet und ein Hohlraum im Wirbelkörper geschaffen, der mit PMMA- oder Bioknochenzement ausgefüllt wird.

Komplikationen: s. S. 643.

Intradiskale elektrothermale Therapie (IDET)

Verfahren zur Behandlung **diskogener Schmerzen** durch bildgesteuerte Thermokoagulation des Bandscheibengewebes.

Indikation: Schmerzen bei Bandscheibenprotrusionen, bei denen kein manifester Bandscheibenvorfall mit Wurzelkompression vorliegt. Andere schmerzverursachende, degenerative Wirbelsäulenerkrankungen müssen mit der MRT ausgeschlossen werden.

Methode: Unter Bildwandler- oder CT-Kontrolle wird in Bauchlage eine **Thermokoagulationselektrode** in die Bandscheibe vorgeschoben und sukzessive auf bis zu 90 °C über 15 min erhitzt.

Komplikationen: Infektion (Diszitis) und Blutung.

10.3.3 Perkutane Vertebroplastie und Kyphoplastie

Verfahren zur Stabilisierung und Aufrichtung von frakturierten Wirbelkörpern durch Zementinjektion.

Indikation: Beide Verfahren sind in erster Linie bei **osteoporotischen Wirbelfrakturen** indiziert, seltener bei tumorösen Frakturen.

Methode: Nach Einführung einer Trokarnadel in den Wirbelkörper wird bei der **Vertebroplastie** unter Bildkontrolle Knochenzement injiziert (**Abb. B-10.42**). Bei der **Kyphoplastie** wird vor der Zementinjektion durch eine **Ballonexpansion** im Markraum eine Höhle für den Zement erzeugt und gleichzeitig versucht, den Wirbelkörper wieder aufzurichten.

Durch die Injektion von Knochenzement wird der Wirbel stabilisiert. Man geht davon aus, dass die Erwärmung im Wirbelkörper bei der Zementpolymerisation für die rasche Schmerzreduktion verantwortlich ist, da sie zu einer Denervierung der interössären Nervenendigungen führt. Die Hitzeentwicklung hat bei Metastasen auch eine antitumorale Wirkung.
Mit beiden Verfahren erreicht man bei 80–95 % der Patienten eine rasche und gute Schmerzlinderung. Die Kyphoplastie scheint Vorteile hinsichtlich Wirbelkörperaufrichtung und Zementleckage zu haben, ist aber invasiver und teurer als die Vertebroplastie.

Komplikationen: Zementleckage (20 %), selten Nervenwurzelschäden oder Lungenembolie.

Komplikationen: Die Zementleckage (bei 20 % der Vertebroplastien) ist in der Regel asymptomatisch. Ernstere Komplikationen (Nervenwurzelschäden mit Paresen, Lungenembolie durch Zement etc.) treten nur bei weniger als 1 % der Patienten auf.

B-10.42 Vertebroplastie an osteoporotischer Sinterung LWK 4

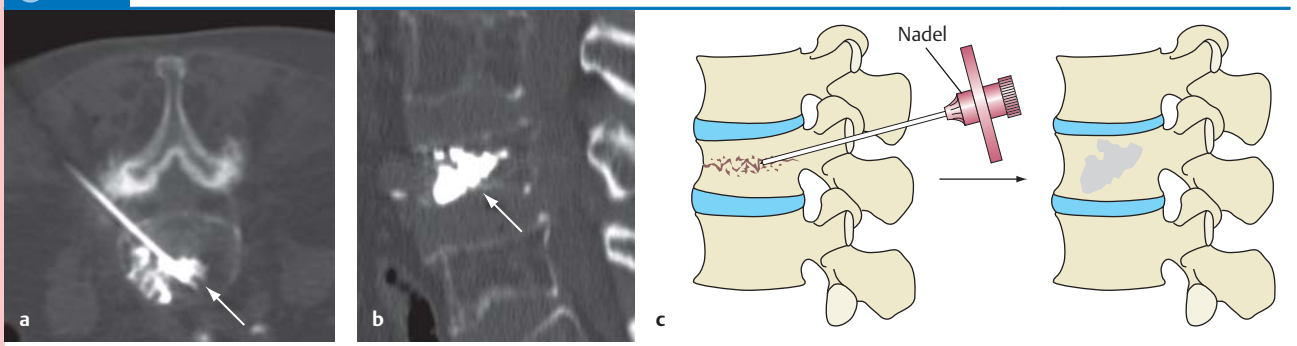

77-jährige Patientin mit chronischen Rückenschmerzen und bekannter Osteoporose. Seit dem Wochenende heftige opiatpflichtige Rückenschmerzen ohne Trauma. Das LWS-Röntgen zeigt eine frische osteoporotische Sinterung von LWK 4. Es erfolgt eine Intervention in Bauchlage unter CT-Durchleuchtung.
a Nach Plazierung der Nadelspitze (Pfeil) im vorderen Wirbelkörperdrittel wird das Knochenzement injiziert.
b Abschlusskontrolle mit sagittaler Rekonstruktion. Gutes Ergebnis mit weitgehender Zementauffüllung des Markraums (Pfeil).
c Schematische Darstellung der Methode.

11 Schädelbasis, Gesichtsschädel und Orbita

→ ZNS s. S. 559

11.1 Radiologische Methoden

11.1.1 Konventionelle Röntgendiagnostik

Konventionelle Übersichtsaufnahmen in 2 Ebenen sind zur Abklärung ossärer Veränderungen des Schädels auch heute noch die Basismethode in der Bildgebung:

- **Schädel p.-a.:** Abgebildet werden die knöchernen Strukturen der Schädelkalotte mit ihren Suturen, ferner die knöchernen Konturen beider Orbitae sowie der Stirnhöhle und der Nasenhaupthöhle. Weiter kaudal sind Pyramidenoberkante, Pyramidenspitze und Mastoid dargestellt (**Abb. B-11.1**).
- **Schädel seitlich:** Auf der seitlichen Schädelaufnahme werden die knöchernen Strukturen der Schädelkalotte mit ihren Suturen in der **zweiten Ebene** beurteilt. Die Strukturen der Schädelbasis (Fossa hypophysealis, Dorsum sellae, Os frontale) kommen in seitlicher Projektion zur Darstellung. Von den Strukturen des Gesichtsschädels können im Wesentlichen das Os nasale sowie der Sinus frontalis in der zweiten Ebene beurteilt werden. Kraniozervikaler Übergang und obere Halswirbelkörper werden regelmäßig mit dargestellt (s. S. 612).

Die Übersichtsaufnahmen des Schädels können durch weitere Aufnahmen ergänzt werden:

- **axiale Aufnahme der Schädelbasis:** Vordere, mittlere und hintere Schädelgrube werden dargestellt. In der **mittleren** Schädelgrube können von medial nach lateral die Foramina lacerum, ovale sowie spinosum abgegrenzt werden. Die **hintere** Schädelgrube umschließt das Foramen magnum. Zwischen mittlerer und hinterer Schädelgrube sind die knöchernen Strukturen der Felsenbeine mit den pneumatisierten Mastoidzellen abgrenzbar (**Abb. B-11.2**).

Neben den Standardaufnahmen gibt es noch eine Reihe anderer **Spezialaufnahmen**, die zur Anwendung kommen können (**Tab. B-11.1**):

In der **Diagnostik von Nasennebenhöhlen-Erkrankungen** (z. B. Verdacht auf Sinusitis, Frakturen, Tumoren) kommen folgende Aufnahmetechniken häufig zum Einsatz:

- **okzipitomentale Nasennebenhöhlenaufnahme (NNH om):** Diese Aufnahme dient vor allem der Beurteilung der Kieferhöhlen, eingeschränkt auch der Keilbein- und der Stirnhöhlen. Auch eine Beurteilung des Foramen infraorbitale und des Orbitabodens ist gut möglich.

11 Schädelbasis, Gesichtsschädel und Orbita

11.1 Radiologische Methoden

11.1.1 Konventionelle Röntgendiagnostik

Konventionelle Übersichtsaufnahmen in 2 Ebenen sind die Basismethode:

- **Schädel p.-a.:** Abgebildet werden die Konturen von Schädelkalotte, Orbitae, Stirnhöhle und Nasenhaupthöhle (**Abb. B-11.1**).
- **Schädel seitlich:** Dargestellt werden die Schädelkalotte in der **zweiten Ebene** sowie die Strukturen der Schädelbasis. Os nasale, Sinus frontalis, kraniozervikaler Übergang und obere Halswirbelkörper werden ebenfalls abgebildet (s. S. 612).

- **axiale Aufnahme der Schädelbasis:** In der **mittleren** Schädelgrube können die Foramina lacerum, ovale und spinosum abgegrenzt werden, in der **hinteren** das Foramen magnum, dazwischen die Felsenbeine (**Abb. B-11.2**).

Auch Spezialaufnahmen können zur Anwendung kommen:

In der **Diagnostik von Nasennebenhöhlen-Erkrankungen** werden verwendet:

- **okzipitomentale Nasennebenhöhlenaufnahme (NNH om):** Sie dient der Beurteilung der Kieferhöhlen sowie des Foramen infraorbitale und des Orbitabodens.

B-11.1 Schädel p.-a. (a) und seitlich (b): Normalbefund

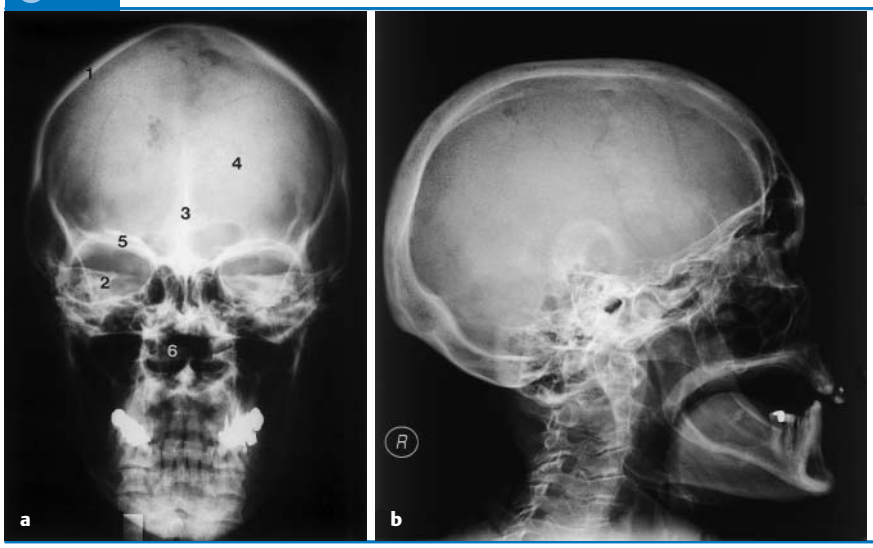

Die normale Dicke der Schädelkalotte schwankt zwischen 3 und 8 mm.
1 Schädelkalotte
2 Felsenbeinpyramide
3 Sutura sagittalis
4 Sutura lambdoidea
5 Orbitarahmen
6 Nasenhaupthöhle.

B-11.2 Axiale Röntgenaufnahme des Schädels

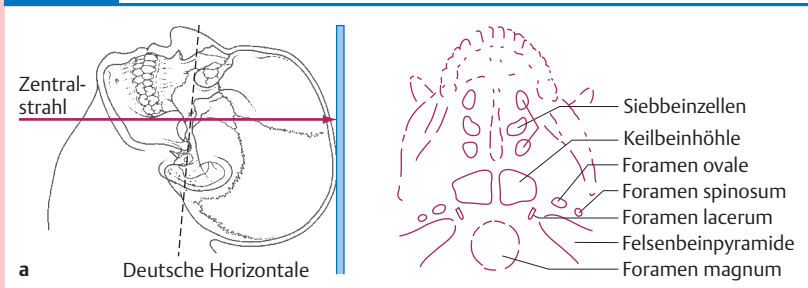

a Schematische Darstellung der Einstellung und der wichtigsten Konturen.
b Normaler Röntgenbefund.

B-11.1 Spezialaufnahmen des Schädels

Aufnahme nach	Beurteilung	Indikationen
Schüller	Proc. mastoideus, pneumatisierte Zellen des Mastoids, äußerer Gehörgang, Paukenhöhle, Unterkieferköpfchen (**Abb. B-11.3**, **Abb. B-11.4**) Beurteilung am besten im Seitenvergleich	V. a. Otitis media, Mastoiditis, Felsenbeinlängsfraktur
Stenvers	Pyramidenoberkante, Pyramidenspitze, innerer Gehörgang mit den Innenohrstrukturen (Bogengänge; Schnecke) Hinweisend auf einen raumfordernden Prozess im inneren Gehörgang ist eine Seitendifferenz von mehr als 2 mm bzw. eine Aufweitung über 8 mm (**Abb. B-11.5**)	V. a. Osteolysen der Pyramidenoberkante und der Pyramidenspitze, Labyrinthitis (Entkalkung der das Labyrinth umgebenden Knochenstrukturen sowie Unschärfe und Auslöschung der Knochenkonturen), Cholesteatom, Akustikusneurinom (Erweiterung des inneren Gehörgangs)
Mayer	Mastoid, Caput mandibulae	vergleichbar den Indikationen der Aufnahmen nach Schüller

- **okzipitofrontale Nasennebenhöhlenaufnahme (NNH of):** Sie zeigt Stirnhöhlen, Siebbeinzellen, Orbita, Jochbogen und Unterkiefer (**Abb. B-11.7**).

  Die **Linea innominata** stellt eine Kontur ohne morphologisches Korrelat dar (**Abb. B-11.7**). Die **Sutura frontozygomatica** darf nicht mit einer Fraktur verwechselt werden.

- **okzipitofrontale Nasennebenhöhlenaufnahme (NNH of):** Die Aufnahmen zeigen Stirnhöhlen, Siebbeinzellen, Orbita, Jochbogen und Unterkiefer. Verschattungen, Spiegelbildungen und Polster der NNH weisen auf pathologische Veränderungen hin (z. B. bei Sinusitis oder Frakturen, **Abb. B-11.7**).
  Als Besonderheit ist die **Linea innominata** erwähnenswert, die eine Kontur ohne morphologisches Korrelat darstellt (**Abb. B-11.7**). Die **Sutura frontozygomatica** auf diesen Aufnahmen darf keinesfalls mit einer Fraktur des Gesichtsschädels verwechselt werden.

B-11.3 Schematische Darstellung der Projektionen in den Aufnahmen nach Mayer, Schüller und Stenvers

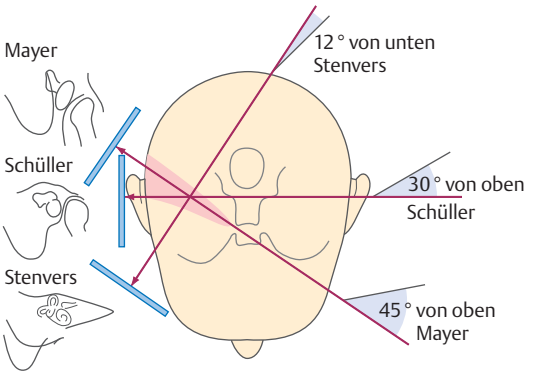

B-11.4 Aufnahme nach Schüller

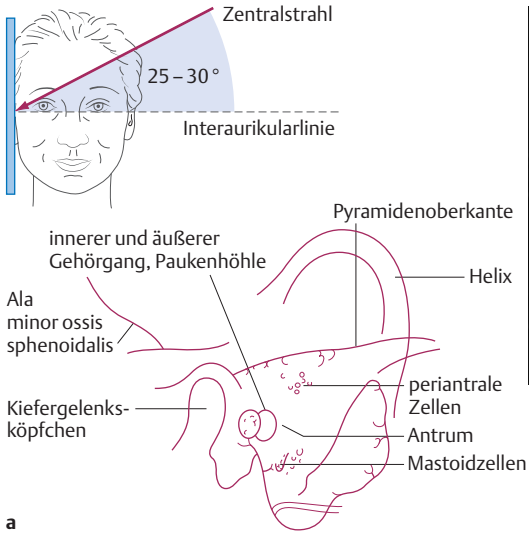

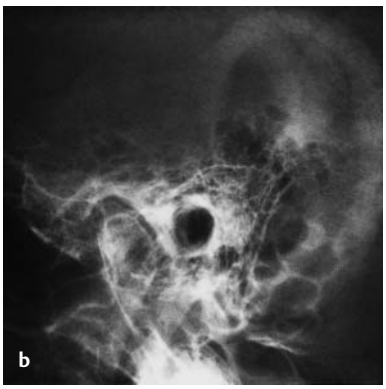

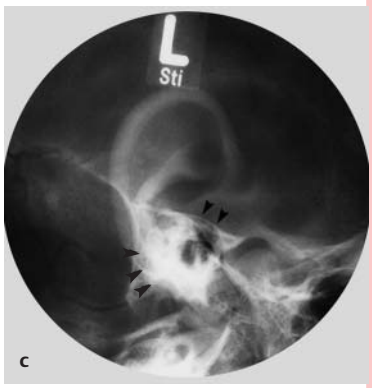

a Schematische Darstellung des Strahlengangs und der wichtigsten Strukturen.
b Normaler Röntgenbefund.
c Otitis media chronica mit Cholesteatom: Periantrale Sklerosierung (Pfeilspitzen) und Verschattung des Mastoids. Die chronische Entzündung führt zu einer hohen Knochendichte.

B-11.5 Aufnahme nach Stenvers

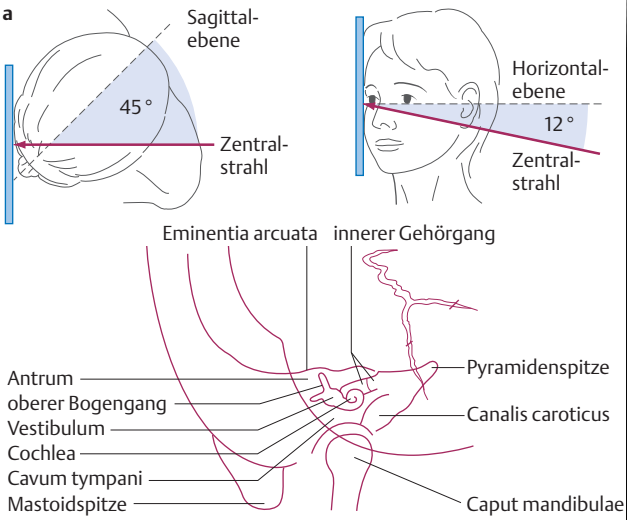

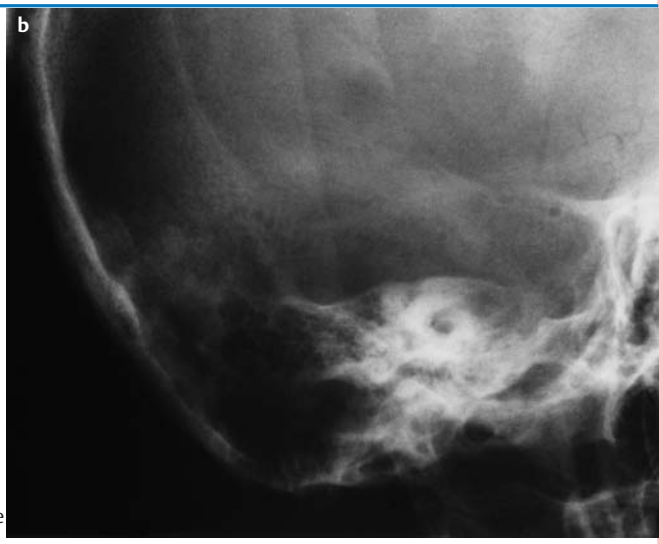

a Schematische Darstellung des Strahlengangs und der wichtigsten Strukturen.
b Normaler Röntgenbefund.

- **seitliche Aufnahme der Stirnhöhle:** Diese Aufnahme wird zur Beurteilung herangezogen, wenn die NNH-om/of-Aufnahmen keine eindeutige Differenzierung zwischen Stirnhöhlenhypoplasie und pathologischen Verschattungen zulassen. Eine weitere Indikation besteht bei Verdacht auf eine Stirnhöhlenfraktur.
- **seitliche Aufnahme des Nasenbeins:** Die seitliche Aufnahme des Nasenbeins dient zur genauen Beurteilung von Nasenbeinfrakturen (**Abb. B-11.8**).

Nachfolgend sind weitere Spezialaufnahmen aufgeführt:

- **Henkeltopfaufnahme:** Diese Aufnahme stellt die axiale Projektion beider Jochbögen dar und dient zur Abklärung bei Verdacht auf Jochbeinbogenfraktur (s. S. 661, s. **Abb. B-11.27**).
- **Schrägaufnahme nach Rhese:** Diese Aufnahme wird zur Beurteilung des dorsalen Orbitaanteils und des Canalis nervi optici durchgeführt (**Abb. B-11.9**). So können z. B. Frakturen oder Orbitatumoren dargestellt werden.

- **seitliche Aufnahme der Stirnhöhle:** Sie wird zur Differenzierung zwischen Stirnhöhlenhypoplasie und pathologischen Verschattungen herangezogen.
- **seitliche Aufnahme des Nasenbeins:** zur genauen Beurteilung von Nasenbeinfrakturen (**Abb. B-11.8**).
- **Henkeltopfaufnahme:** Sie dient zur Abklärung bei Verdacht auf Jochbeinbogenfraktur (s. S. 661, s. **Abb. B-11.27**).
- **Schrägaufnahme nach Rhese:** Sie dient der Beurteilung des dorsalen Orbitaanteils und des Canalis nervi optici (**Abb. B-11.9**).

B-11.6 NNH im okzipitomentalen Strahlengang (NNH om)

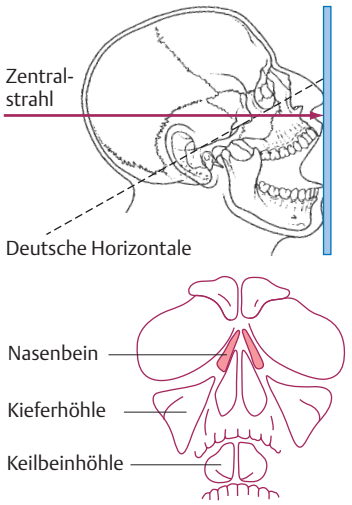

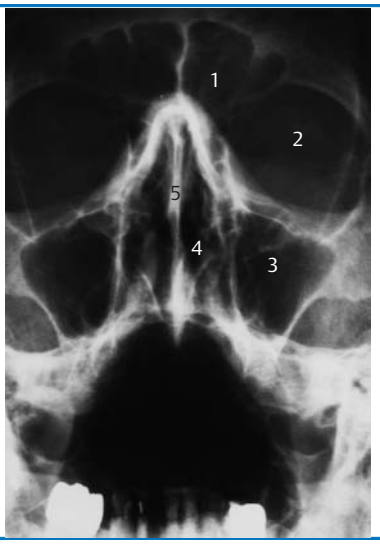

a Schematische Darstellung des okzipitomentalen Strahlengangs und der wichtigsten Strukturen.
b Normaler Röntgenbefund.
1 Sinus frontalis
2 Orbitahöhle
3 Sinus maxillaris
4 Nasenhaupthöhle
5 knöchernes Nasenseptum.

B-11.7 NNH im okzipitofrontalen Strahlengang (NNH of)

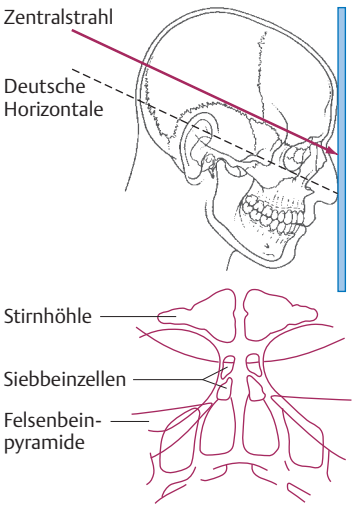

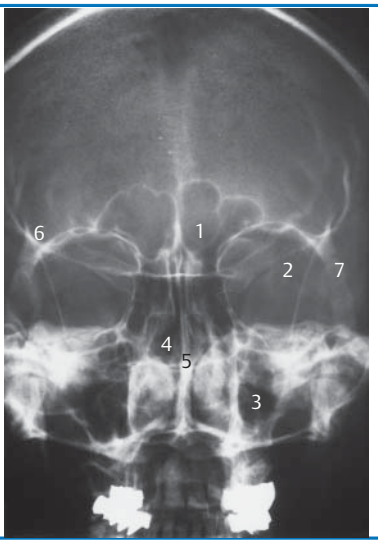

a Schematische Darstellung des okzipitofrontalen Strahlengangs und der wichtigsten Strukturen.
b Normaler Röntgenbefund.
1 Sinus frontalis
2 Orbitahöhle
3 Sinus maxillaris
4 Nasenhaupthöhle
5 knöchernes Nasenseptum
6 Linea innominata.
7 Sutura frontozygomatica.

B-11.8 Konventionelle Röntgendiagnostik im Bereich des Schädels

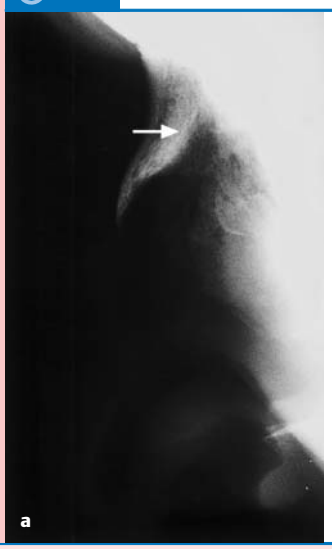

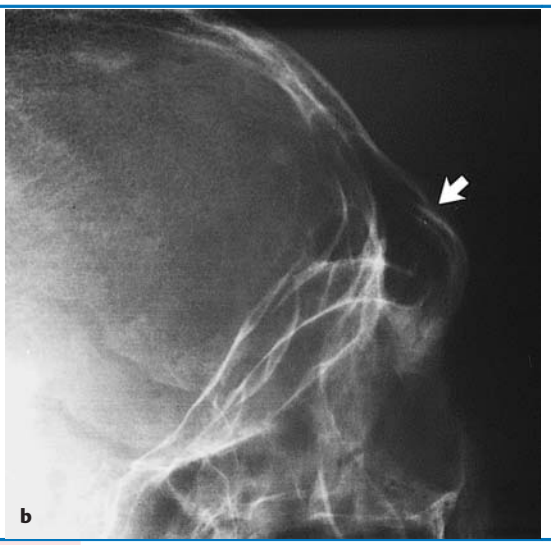

a Unauffällige seitliche Darstellung des Nasenbeins (Pfeil).
b Seitliche Darstellung der Stirnhöhle: Stirnhöhlenfraktur (Pfeil).

B-11.9 Aufnahme der Orbita nach Rhese

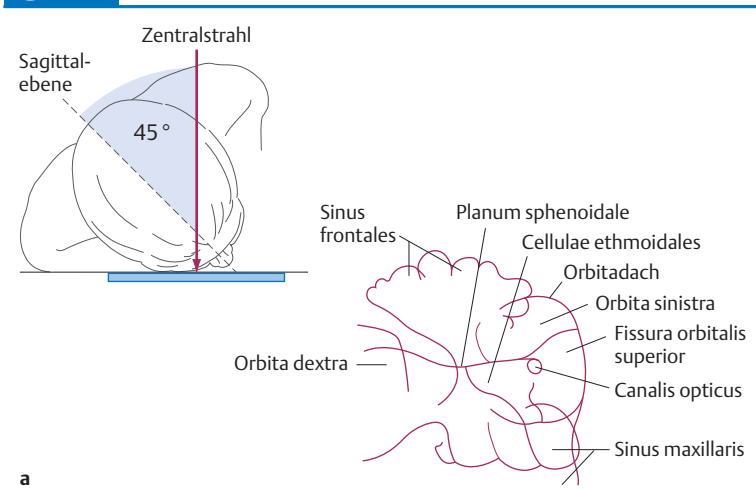

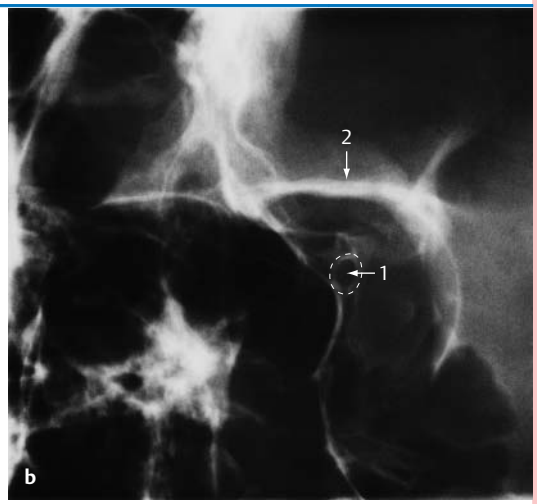

a Schematische Darstellung des Strahlengangs und der wichtigsten Strukturen.
b Normaler Röntgenbefund. **1** Canalis opticus **2** Orbitadach.

11.1.2 Sonografie

Methode: s. S. 84

- **Schädelbasis und Gesichtsschädel:** Für die Region des Gesichtsschädels kommt die Sonografie nur zur Differenzierung von Schleimhautschwellung und Flüssigkeit zum Einsatz.
- **Orbita:** Die Ultraschall-Untersuchung (Echografie) dient hier zur Darstellung intrabulbärer, vor allem tumoröser Läsionen.
- **Speicheldrüsen:** Für die gleichen Indikationen wie die Sialografie (s. S. 653) wird heute wegen der geringeren Belastung des Patienten und der schnellen Durchführbarkeit die Sonografie angewendet. Sie erlaubt zusätzlich die Beurteilung der Parenchymstruktur des Drüsengewebes und ist der Sialografie im Nachweis von Konkrementen nahezu gleichwertig.

11.1.2 Sonografie

Methode: s. S. 84

- **Schädelbasis und Gesichtsschädel:** Differenzierung von Schleimhautschwellung und Flüssigkeit.
- **Orbita:** Darstellung intrabulbärer Läsionen.
- **Speicheldrüsen:** Indikationen wie Sialografie (s. S. 653). Zusätzlich erlaubt die Sonografie die Beurteilung der Parenchymstruktur.

11.1.3 Computertomografie

Methode und Indikationen (s. a. S. 73): Beim Nachweis von tumorösen Destruktionen und Frakturen, Tumoren in den Weichteilen sowie von Lymphknotenmetastasen bzw. malignen Lymphomen ist die CT besonders aussagefähig. Bei speziellen Fragestellungen, die das **Innenohr** betreffen, wird die HR-CT eingesetzt (**Abb. B-11.10**). Die Interpretation der CT-Ergebnisse setzt genaue Kenntnisse der Topografie und Pathologie der Kopf-Hals-Region voraus.

- **Schädelbasis und Gesichtsschädel:** Die CT kommt vor allem bei traumatischen Läsionen sowie bei Tumoren des Nasopharynx, der NNH und der Glandula parotis zum Einsatz. Sie ist unverzichtbar zur Beurteilung des Lymphknotenbefalls bei malignen Tumoren. Im Vergleich zur MRT sind knöcherne Destruktionen besser be-

11.1.3 Computertomografie

Methode und Indikationen (s. a. S. 73): Zur Darstellung des **Innenohrs** wird die HR-CT eingesetzt (**Abb. B-11.10**).

- **Schädelbasis und Gesichtsschädel:** Die CT kommt bei traumatischen Läsionen, Tumoren sowie zur Beurteilung des Lymphknotenbefalls bei malignen Tumoren zum Einsatz. Knöcherne Destruktionen sind besser als mit der MRT beurteilbar.

B-11.10 HR-CT: Frontaler Schnitt durch die rechte Pyramide (1 mm Schichtdicke)

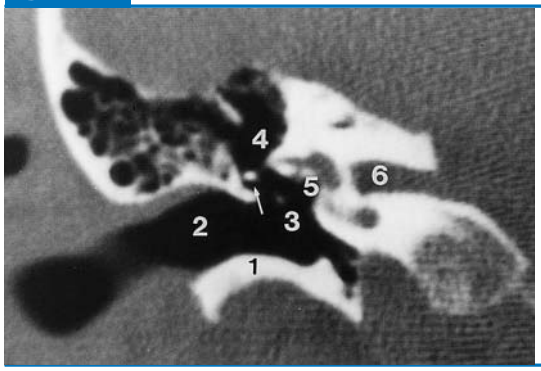

1 basale Wand des äußeren Gehörganges
2 äußerer Gehörgang
3 Cavum tympani
4 Epitympanon
5 Fenestra vestibuli
6 innerer Gehörgang
Pfeil: Gehörknöchelchen (Hammer, Amboss).

B-11.10

urteilbar. Die Verwendung eines jodhaltigen KM erleichtert die Abgrenzbarkeit von Gefäßen und Tumoren vom umgebenden Weichteilgewebe.

- **Orbita:** Mit der CT sind die **knöchernen Orbitastrukturen** ebenso wie die Augenmuskeln, der Bulbus und das retroorbitale Fettgewebe klar zu beurteilen. Auch zum Nachweis und zur Lokalisation intraorbitaler Fremdkörper ist die CT hervorragend geeignet. Neben der axialen Schichtebene (Beurteilung der Lamina papyracea) ist oft eine Schichtung in der koronaren Ebene angezeigt (Beurteilung des Orbitabodens).

- **Orbita:** Die **knöchernen Orbitastrukturen** sind ebenso wie Augenmuskeln, Bulbus und retroorbitales Fettgewebe klar beurteilbar. Auch zur Lokalisation intraorbitaler Fremdkörper ist die CT geeignet.

11.1.4 Magnetresonanztomografie

Methode und Indikationen (s. S. 79): s. **Abb. B-11.11**.

- **Schädelbasis:** Erfassung von tumorösen und entzündlichen Prozessen.
- **Gesichtsschädel:** Staging von Tumoren.
- **Orbita:** Beurteilung in 3 Ebenen.

11.1.4 Magnetresonanztomografie

Methode und Indikationen (s. S. 79): Die MRT dient dem Nachweis intra- und extrabulbärer Entzündungen und Tumoren, der Beurteilung des N. opticus und der Augenmuskulatur sowie des intrakraniell liegenden Chiasmas (**Abb. B-11.11**).

- **Schädelbasis:** Die MRT stellt das diagnostische Verfahren der Wahl zum Erfassen von tumorösen und entzündlichen Prozessen der Schädelbasis dar.
- **Gesichtsschädel:** Die MRT dient insbesondere dem „Staging" von Tumoren.
- **Orbita:** Die MRT ermöglicht die Beurteilung der Orbita in 3 Ebenen und mit hohem Weichteilkontrast.

B-11.11 MRT des Schädels und der Orbita

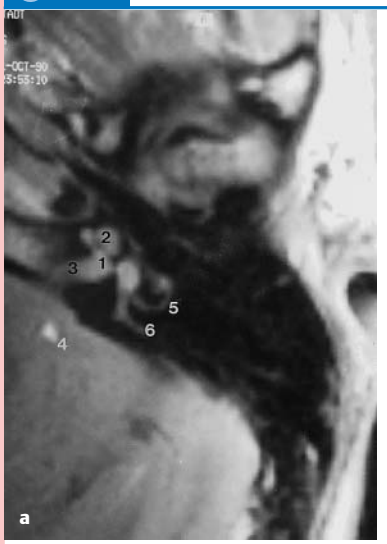

a Schädelbasis und Felsenbein (axiale Schnittführung): **1** Vestibulum **2** Cochlea **3** innerer Gehörgang **4** V. petrosa Dandy **5** lateraler Bogengang **6** posteriorer Bogengang.
b MRT mit dreidimensionaler Oberflächen-Rekonstruktion und MR-Angiografie: **1** A. carotis externa **2** A. carotis interna.
c Orbita (**c1** axiale Schicht, **c2** sagittale Schicht): **1** vordere Augenkammer **2** Glaskörper **3** Ziliarkörper **4** Linse **5** Sklera **6** M. rectus medialis **7** M. rectus lateralis **8** M. rectus superior **9** M. rectus inferior **10** Glandula lacrimalis **11** N. opticus **12** V. ophthalmica **13** A. ophthalmica.

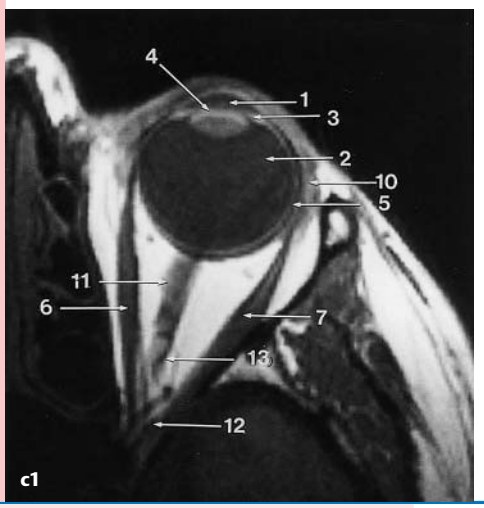

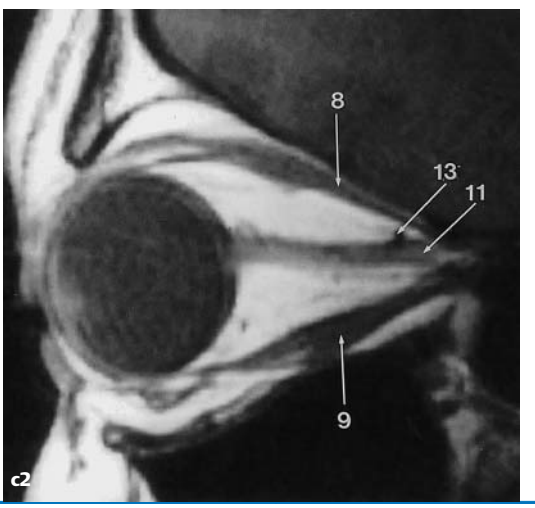

11.1.5 Angiografie

Methode: s. S. 390.

Indikationen: Relativ selten wird eine arteriografische oder phlebografische Darstellung der Orbitagefäße durchgeführt. Der akute Verschluss der A. ophthalmica kann angiografisch dargestellt und durch eine superselektive Thrombolyse behandelt werden. Bei speziellen Fragestellungen kann mit einer Fluoreszenzangiografie die Flussdynamik der Fundusgefäße und die Perfusion der von diesen Gefäßen versorgten Strukturen beurteilt werden.

11.1.5 Angiografie

Methode: s. S. 390.

Indikationen: Der akute Verschluss der A. ophthalmica kann dargestellt und durch superselektive Thrombolyse behandelt werden. Mit einer Fluoreszenzangiografie kann die Flussdynamik der Fundusgefäße beurteilt werden.

11.1.6 Sialografie

Methode: Es handelt sich um eine KM-Untersuchung zur Darstellung der Speicheldrüsen (Glandula parotis, Glandula submandibularis). Zunächst werden Nativaufnahmen angefertigt (Nachweis von Verkalkungen, Konkrementen). Im Anschluss wird wasserlösliches KM in den Ausführungsgang der jeweiligen Speicheldrüse injiziert, danach werden Röntgenaufnahmen in den gewünschten Ebenen angefertigt. Schattengebende (verkalkte) Konkremente können anhand des Steinschattens und nichtschattengebende Konkremente in Form von KM-Aussparungen entdeckt werden (**Abb. B-11.12**).

Indikationen: Die Sialografie wird heute nur noch selten durchgeführt und dient zum Nachweis von Ektasien, Stenosen und Gangabbrüchen des Ductus parotideus bzw. submandibularis bei entzündlichen und tumorösen Erkrankungen.

11.1.6 Sialografie

Methode: KM-Untersuchung zur Darstellung der Speicheldrüsen. Schattengebende Konkremente können anhand des Steinschattens, nichtschattengebende Konkremente in Form von KM-Aussparungen entdeckt werden (**Abb. B-11.12**).

Indikationen: Sie wird heute nur noch selten durchgeführt.

B-11.12 Sialografie der Glandula parotis

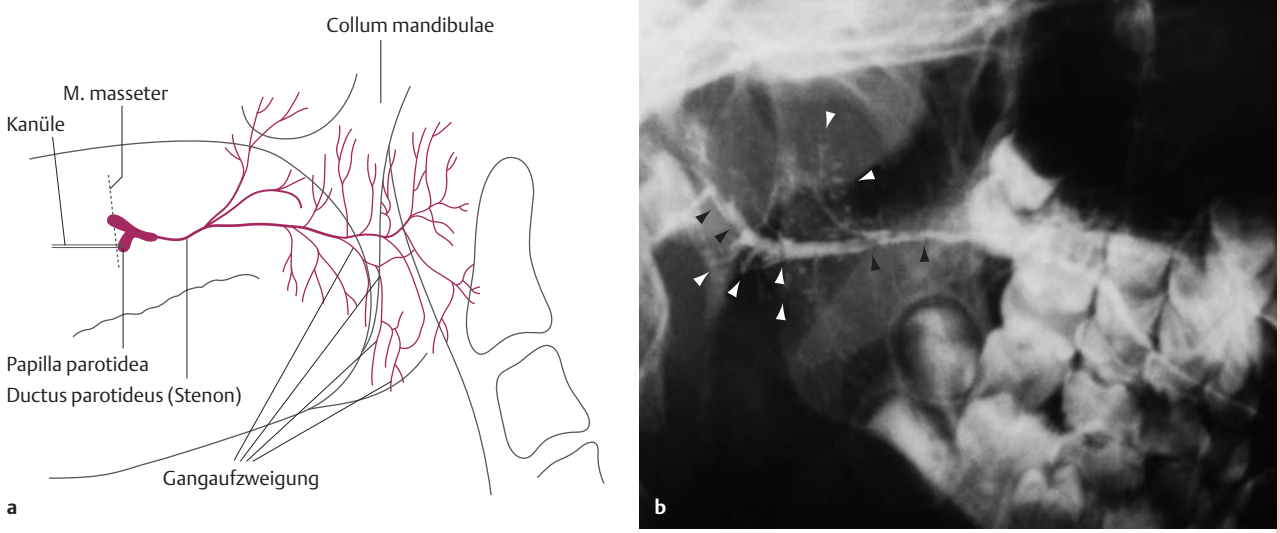

a Schematische Darstellung.
b Nachweis von Stenosen und Ektasien im Gangbereich des Ductus parotideus (Pfeilspitzen) bei einem Patienten mit klinisch nachgewiesenem Sjögren-Syndrom.

11.1.7 Nuklearmedizinische Verfahren

Methode: s. S. 139

Indikationen: Nuklearmedizinische Verfahren kommen im Bereich des Schädels nur bei wenigen speziellen Fragestellungen zum Einsatz, wie z. B. zur Diagnostik der Liquorrhö bei posttraumatischen Liquorfisteln mit ^{111}In-DTPA. Dieses wird intrathekal injiziert und so eine Liquorrhö im Nasensekret nachgewiesen.

11.1.7 Nuklearmedizinische Verfahren

Methode: s. S. 139

Indikationen: Nur bei speziellen Fragestellungen wie z. B. zur Diagnostik der Liquorrhö bei posttraumatischen Liquorfisteln mit ^{111}In-DTPA.

11.2 Leitbefunde – vom radiologischen Befund zur Diagnose

Intrazerebrale Verkalkungen s. S. 558

Destruktive Läsionen in Felsenbeinpyramide und Antrum

Hierunter fallen in der Regel gutartige Tumoren wie das Cholesteatom (**Abb. B-11.13**), Glomustumoren (**Abb. B-11.14**) und mesenchymale Tumoren, aber auch maligne Läsionen, allen voran ossäre Metastasen epithelialer Tumoren.

B-11.13 **Destruktion der Felsenbeinpyramide – hier: Cholesteatom (a) bzw. Otosklerose (b)**

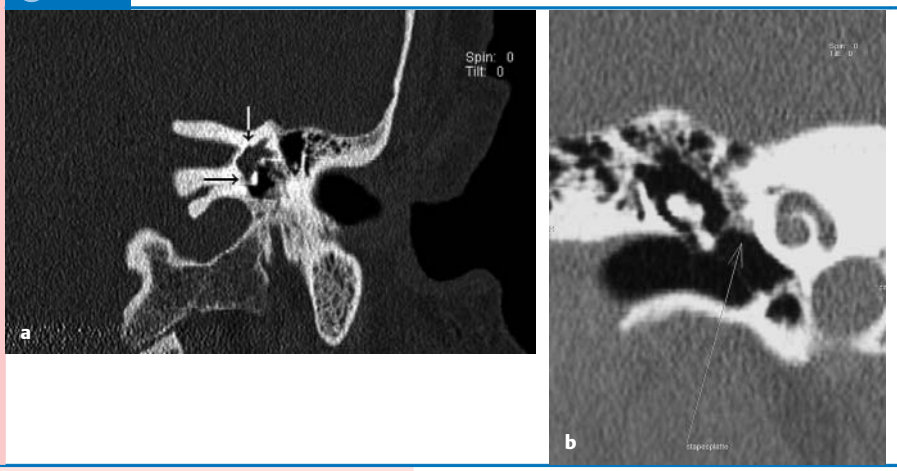

a CT: **Cholesteatom** links – Weichteilinfiltration in apikalen Mittelohrraum (Pfeile).
b CT: **Otosklerose** – Weichteilgewebevermehrung der Fußplatte des Stapes im Foramen (Pfeil). Die Otosklerose ist differenzialdiagnostisch schwer vom Cholesteatom zu unterscheiden.

B-11.14 **Tumor im Mittelohr – hier: Glomustumor (Pfeile)**

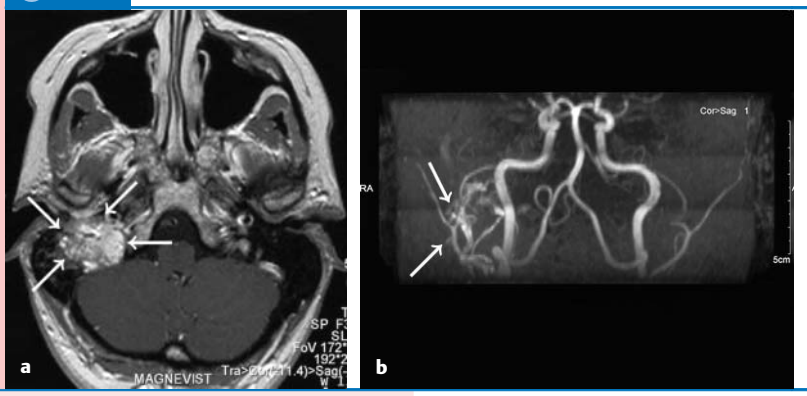

a MRT-Aufnahme eines Glomustumors (Pfeile).
b MR-Angiografie: Gefäßversorgung des Tumors (Pfeile).

Weichteilschwellung oder Tumor in der Nasennebenhöhle

Es handelt sich meist um eine entzündliche Affektion, aber auch Polypen, Papillome oder Malignome kommen vor.

B-11.15

Weichteilschwellung oder Tumor in der Nasennebenhöhle

Die Visualisierung eines tumorösen Prozesses in den NNH (**Abb. B-11.15**) weist in der Regel auf das Vorliegen einer entzündlichen Affektion hin. Die Differenzialdiagnose reicht vom Polypen über ein Papillom bis zum Malignom.

B-11.15 **Weichteilschwellung der NNH – hier: Mukozele**

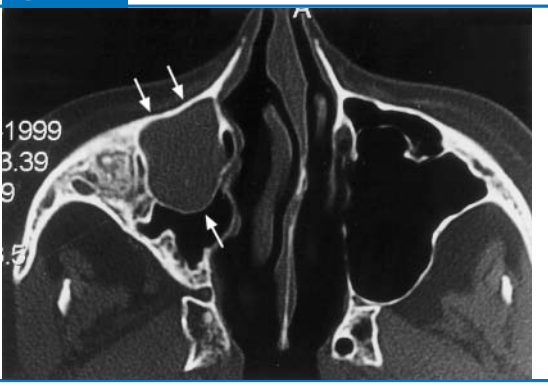

Mukozele im CT (Pfeile) mit Ausdünnung der Knochenlamelle (s. auch **Abb. B-11.18**, S. 656).

11.3 Wichtige Krankheitsbilder – von der Diagnose zum Befund

11.3.1 Sinusitis

► Definition. Akute oder chronische Entzündung der NNH meist durch sekundäre bakterielle Infektion bei viralen Infekten der oberen Luftwege.

Klinik: Klinisch stehen Gesichts- und Kopfschmerzen, Behinderung der Nasenatmung, seröse oder eitrige Sekretion sowie Klopf- und Druckschmerz über den betroffenen Arealen im Vordergrund.

Diagnostisches Vorgehen: Bei der akuten Sinusitis kann die Diagnose in der Regel allein durch die klinische Untersuchung gestellt werden. Bei der chronischen Sinusitis muss eine bildgebende Diagnostik erfolgen.

Radiologische Diagnostik: Röntgenaufnahmen der NNH (om, of) stehen im Vordergrund (s. S. 647).
Kennzeichnend für die **akute Sinusitis** sind wandständige Schleimhautverdickungen sowie partielle oder komplette Verschattungen der NNH oder eine Spiegelbildung durch Erguss oder Empyem (**Abb. B-11.16**).
Eine **chronische Sinusitis** kann sich röntgenologisch ähnlich wie die akute Sinusitis darstellen oder als polypöse Form mit in die Nasenhaupthöhle vorwachsenden Schleimhautpolypen (Polyposis nasi). Als indirekte Hinweise auf eine Chronifizierung können unscharfe Begrenzung, Verdünnung, Sklerosierung oder Unterbrechung der knöchernen Strukturen gewertet werden. Bei diagnostischer Unklarheit können Sonografie oder CT zur Klärung herangezogen werden.

Hypo- und Aplasie der NNH müssen differenzialdiagnostisch beim Nachweis von Verschattungen berücksichtigt werden. Dabei gilt es zu bedenken, dass die regelhafte Pneumatisation der NNH erst mit dem 10. Lebensjahr abgeschlossen ist. Im Gegensatz zur Hypo- und Aplasie werden bei einer **Hyperplasie** deutlich erweiterte NNH mit vermehrter Strahlentransparenz im Sinne eines Pneumosinus dilatans gefunden. Die Hypo- und Hyperplasie der NNH besitzen keinen Krankheitswert.

► Merke. Die Pneumatisation der NNH ist erst mit dem 10. Lebensjahr abgeschlossen.

B-11.16 Akute Exazerbation einer chronischen Sinusitis

Die NNH-Aufnahme (om) zeigt eine Spiegelbildung (Pfeil) im Bereich des linken Sinus maxillaris (Pfeilspitzen).

11.3 Wichtige Krankheitsbilder – von der Diagnose zum Befund

11.3.1 Sinusitis

► Definition.

Klinik: Gesichts-/Kopfschmerzen, Behinderung der Nasenatmung, Klopf-/Druckschmerz.

Diagnostisches Vorgehen: Bei akuter Sinusitis klinische Untersuchung, bei chronischer Sinusitis zusätzliche Bildgebung.

Radiologische Diagnostik: Röntgenaufnahmen der NNH zeigen bei der **akuten Sinusitis** wandständige Schleimhautverdickungen sowie Verschattung oder Spiegelbildung durch Erguss oder Empyem (**Abb. B-11.16**).
Eine **chronische Sinusitis** zeigt sich ähnlich oder als polypöse Form mit in die Nasenhaupthöhle vorwachsenden Schleimhautpolypen. Hinweise auf Chronifizierung sind unscharfe Begrenzung, Verdünnung, Sklerosierung oder Unterbrechung der knöchernen Strukturen.

Hypo- und Aplasie der NNH müssen differenzialdiagnostisch berücksichtigt werden. Bei der **Hyperplasie** werden deutlich erweiterte NNH gefunden. Hypo- und Hyperplasie besitzen keinen Krankheitswert.

► Merke.

B-11.16

B-11.17 CT-Befunde bei chronischer Sinusitis

a Axiale CT: Wandauftreibungen der Sinuswände (Pfeile).
b Koronare CT: Ausgeprägte Polyposis nasi (Pfeile), chronisch atrophische Schleimhautveränderungen und massive ossäre Destruktionen (Pfeilspitzen).

► Klinischer Fall.

► Klinischer Fall. Ein 58-jähriger Patient stellt sich mit chronischen NNH-Beschwerden (chronischer Schnupfen, laufende Nase, Kopfschmerzen) vor. Die computertomografische Diagnostik erfolgt zum Ausschluss eines tumorösen Prozesses und zur Frage einer möglichen Intervention. In der axialen CT zeigen sich Wandauftreibungen der Sinuswände (**Abb. B-11.17a**), die koronare Schichtführung zeigt eine ausgeprägte Polyposis nasi mit Destruktion der inneren Strukturen der NNH, chronisch atrophische Schleimhautveränderungen und massive ossäre Destruktionen (**Abb. B-11.17b**). Diese pathologischen Veränderungen sind Folge einer seit vielen Jahren bestehenden chronischen Sinusitis.

11.3.2 Mukozele

11.3.2 Mukozele

► Definition.

► Definition. Zystenbildung mit Sekretstau in einer NNH ohne Drainagemöglichkeit infolge hochgradiger Einengung des Ostiums. Wenn sich das Sekret infiziert, liegt eine Pyozele vor. Am häufigsten entwickeln sich Muko- und Pyozelen in den Stirnhöhlen.

Klinik: Vorwölbung der Stirnhöhle und des Orbitadaches, Protrusio bulbi und Sehstörungen.

Klinik: Abhängig von der Lokalisation führt die Auftreibung der jeweiligen NNH zu Druckwirkungen auf die benachbarten Strukturen mit Vorwölbung der Stirnhöhle und des Orbitadaches, Protrusio bulbi und Sehstörungen.

Diagnostisches Vorgehen: CT (**Abb. B-11.18**).

Diagnostisches Vorgehen: Bei V. a. eine Mukozele folgt heute auf die klinische Untersuchung der primäre Einsatz der CT (**Abb. B-11.18**).

Radiologische Diagnostik: Im **Röntgenbild** ist die NNH aufgetrieben und verschattet. Die **MRT** zeigt Schleim- oder Eiteransammlung, die **CT** eine Ausdünnung der knöchernen Höhlenwand (**Abb. B-11.18**).

Radiologische Diagnostik: Im **Röntgenbild** ist die betroffene NNH aufgetrieben und verschattet, evtl. balloniert. Die Wände sind oft erheblich verdünnt; im Gegensatz zu tumorösen Verschattungen jedoch nicht destruiert. Die **MRT** zeigt die Schleim- oder Eiteransammlung. Ein KM-Enhancement ist nicht nachzuweisen. Die **CT** zeigt die Verdrängung und Ausdünnung der knöchernen Höhlenwand (**Abb. B-11.18**).

B-11.18 CT-Darstellung einer Mukozele

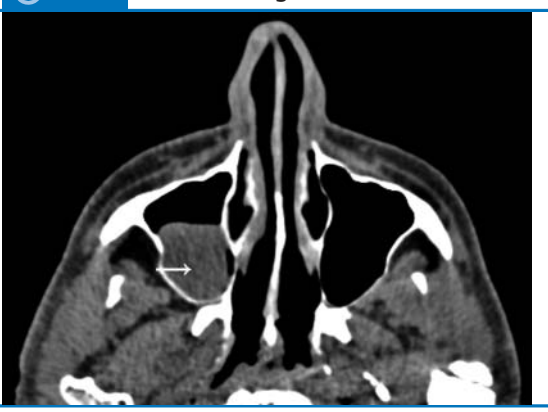

Der Ursprung der Mukozele (Pfeil) geht vom dorsalen Anteil der Kieferhöhle aus.

11.3.3 Nasopharynxtumoren

Man unterscheidet **benigne** (z. B. juveniles Nasenrachenfibrom, Choanalpolypen) und **maligne** Tumoren (z. B. Nasopharynxkarzinom, maligne Lymphome, adenoidzystisches Karzinom). Außerdem können Tumoren des Endokraniums wie Keilbeinmeningeome und Hypophysentumoren den Nasopharynx infiltrieren (**Abb. B-11.19** bis **Abb. B-11.21**).

Klinik: Abhängig von der Lokalisation und Ausdehnung der Tumoren können unterschiedliche Symptome auftreten: Epistaxis, Behinderung der Nasenatmung, Otitis media durch Verlegung der Ohrtrompete und Hirnnervenlähmungen bei intrakranieller Infiltration.

Diagnostisches Vorgehen: Zum sicheren Nachweis von Nasopharynxtumoren und zur Bestimmung ihrer Weichteilinfiltration sind CT oder MRT erforderlich (**Abb. B-11.19a**). Zur Klärung der Dignität ist eine Biopsie und histologische Untersuchung erforderlich.

Radiologische Diagnostik: Auf axialen und seitlichen **Röntgenaufnahmen** des Schädels können Verschattungen im Nasopharynx und/oder knöcherne Destruktionen der Schädelbasis nachweisbar sein. In der kontrastverstärkten **MRT** zeigt das gefäßreiche, juvenile Nasenrachenfibrom eine charakteristische, sehr ausgeprägte KM-Aufnahme (**Abb. B-11.19b**).

11.3.3 Nasopharynxtumoren

Man unterscheidet **benigne** und **maligne** Tumoren. Außerdem können Tumoren des Endokraniums den Nasopharynx infiltrieren (**Abb. B-11.19** bis **Abb. B-11.21**).

Klinik: Epistaxis, Behinderung der Nasenatmung, Otitis media und Hirnnervenlähmungen bei intrakranieller Infiltration.

Diagnostisches Vorgehen: CT oder MRT (**Abb. B-11.19a**), außerdem Biopsie und histologische Untersuchung.

Radiologische Diagnostik: Auf **Röntgenaufnahmen** zeigen sich Verschattungen im Nasopharynx und/oder knöcherne Destruktionen der Schädelbasis. In der MRT zeigt das juvenile Nasenrachenfibrom eine ausgeprägte KM-Aufnahme (**Abb. B-11.19b**).

B-11.19 Radiologische Befunde bei Nasopharynxtumoren

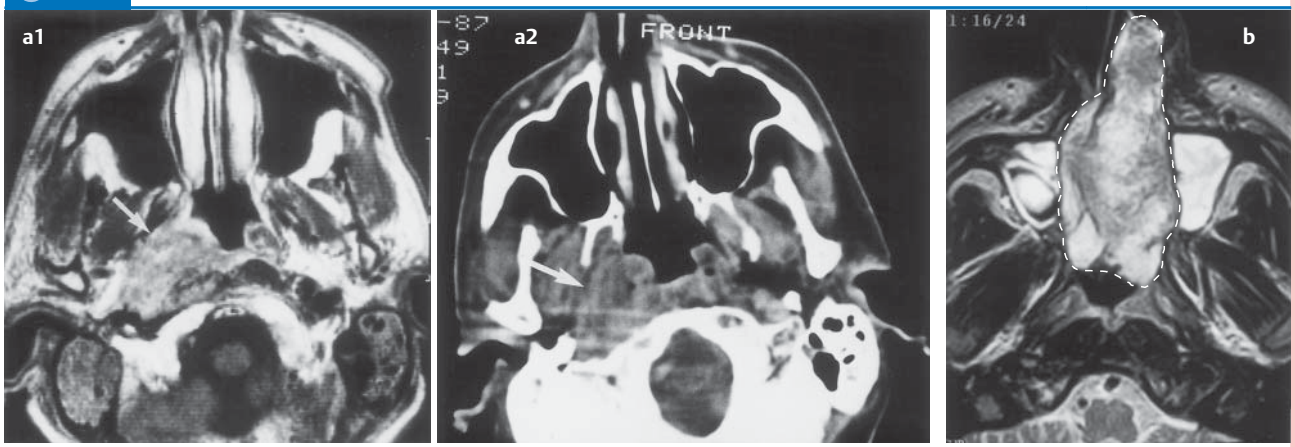

a Maligner Nasopharynxtumor (Pfeile) in MRT (a1) und CT (a2).
b MRT-Befund bei juvenilem Nasenrachenfibrom.

B-11.20 Non-Hodgkin-Lymphom der NNH

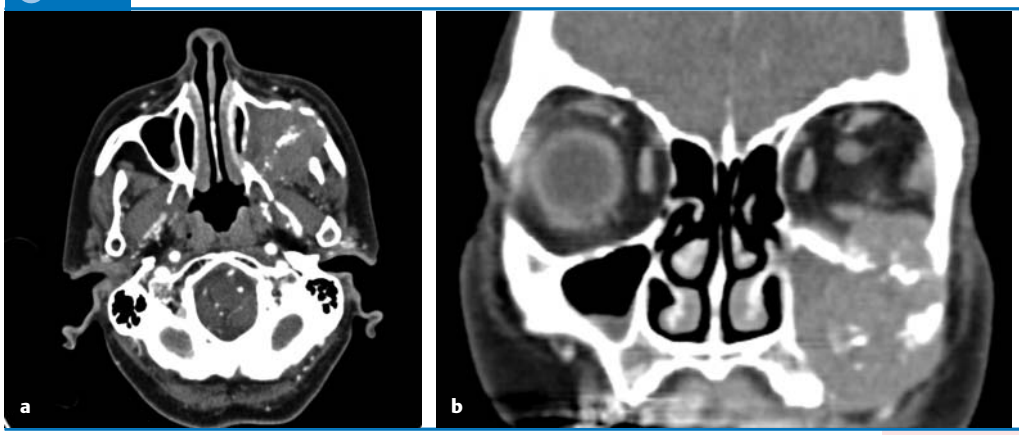

45-jährige Patientin mit Gesichtsschmerzen.
a Axiale CT: Abgrenzung der Weichteilraumforderung links mit ossärer Destruktion.
b Koronare MPR (multiplanare Rekonstruktion): deutlich sichtbarer Einbruch in die Orbita.

B-11.21 Ästhesioneuroblastom (maligner Tumor ausgehend vom Riechepithel der Area olfactoria)

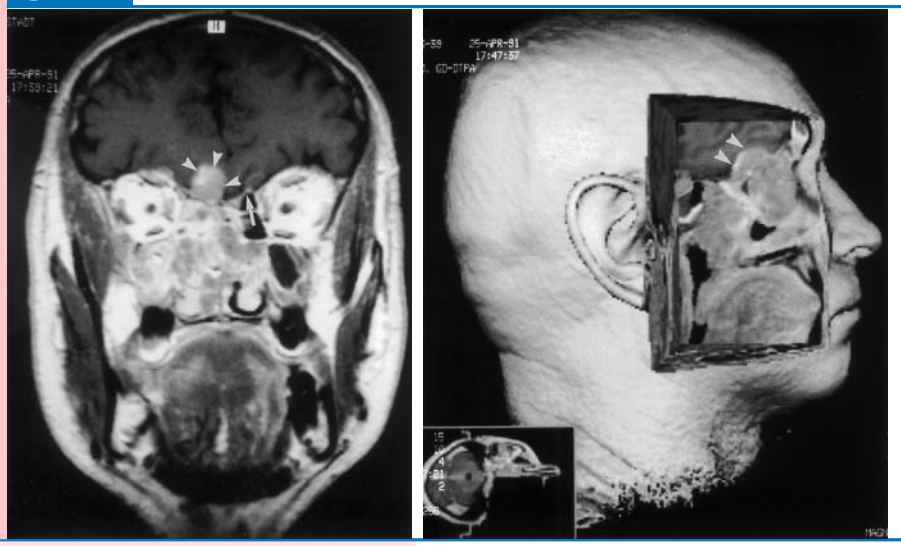

Tumor (Pfeilspitzen) im Bereich der Lamina cribrosa mit Infiltration des Endokraniums. Tumorausläufer (Pfeil).
a Koronare MRT.
b 3-D-Rekonstruktion des Schädels anhand kernspintomografischer Schnittbilder.

► Klinischer Fall.

► Klinischer Fall. Ein 58-jähriger Patient mit Raucheranamnese und Alkoholkonsum stellt sich mit kloßiger Sprache und Schluckstörungen vor. Die Inspektion zeigt einen exulzerierenden Tumor im Bereich der Pharynxwand mit degenerativer Ausdehnung. Die weitere Diagnostik erfolgt mittels MRT. Im Rahmen der kernspintomografischen Diagnostik zeigt sich ein großer exulzerierender Tumor im Bereich des Oropharynx, der die Tonsillenlogen mit einbezieht. Die komplette Pharynxregion ist infiltriert (**Abb. B-11.22**). Die weitere Therapie (palliativ) erfolgt in diesem Fall in Form einer Radio- und Chemotherapie.

► Klinischer Fall.

► Klinischer Fall. Eine 48-jährige Patientin stellt sich mit seit längerer Zeit bestehenden Schmerzen im Kieferhöhlenbereich vor. Die Anamnese ergab keine weiteren Risikofaktoren. Vorausgegangen waren mehrere zahnärztliche Eingriffe. Bei Verdacht auf eine Raumforderung wurde eine MRT durchgeführt. Diese zeigt hinter der Kieferhöhle einen 2 × 2 cm messenden Weichteilprozess, der stark KM aufnimmt (**Abb. B-11.23a**). In der sagittalen Schichtführung zeigt die MR-Angiografie (**Abb. B-11.23b**) die Verlagerung der angrenzenden Gefäße ohne sicheren Nachweis eines Aneurysmas. Auf **Abb. B-11.23c** ist die exakte Vermessung in der Querebene mit 17 mm Breite und einer kraniokaudalen Ausdehnung von 31 mm zu sehen. Histologisch handelt es sich um ein pleomorphes Adenom ohne Malignomanteile.

B-11.22

B-11.22 MRT-Befund bei exulzeriertem Oropharynxtumor (Pfeil)

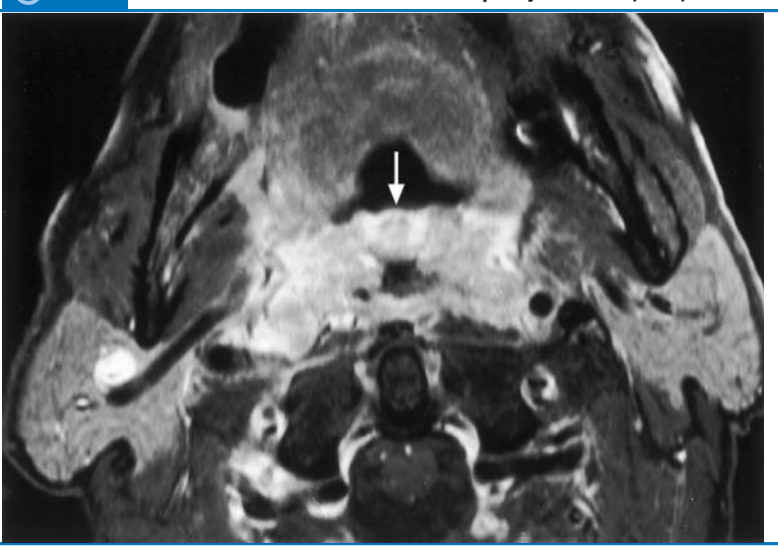

B-11.23 MRT-Befunde bei pleomorphem Adenom

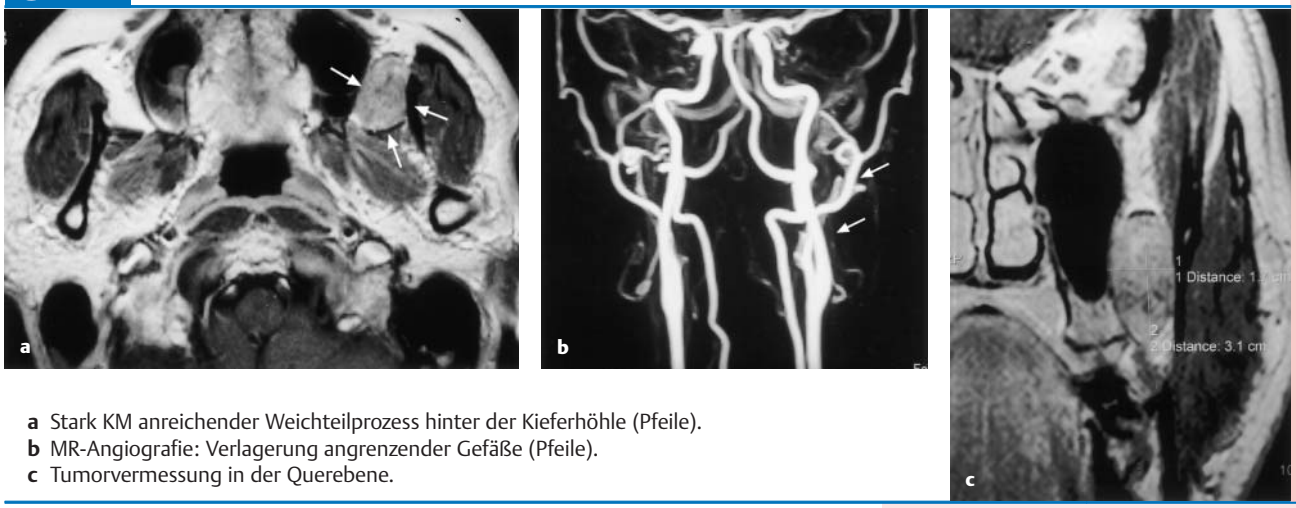

a Stark KM anreichender Weichteilprozess hinter der Kieferhöhle (Pfeile).
b MR-Angiografie: Verlagerung angrenzender Gefäße (Pfeile).
c Tumorvermessung in der Querebene.

11.3.4 Orbitatumoren

In der Orbita kommen **primär gutartige** (z. B. Optikusscheidenmeningeom) und **bösartige Tumoren** (z. B. Retinoblastom) ebenso wie **Metastasen** vor.

Klinik: Orbitatumoren verursachen aufgrund der Raumforderung einen Exophthalmus, oft verbunden mit Augenmotilitätsstörungen.

Diagnostisches Vorgehen: Erster diagnostischer Schritt ist die Ultraschall-Untersuchung. Zur weiteren Abklärung dienen CT und MRT, durch die vor allem auch der retrobulbäre Raum, die Orbitaspitze und die angrenzenden Anteile der Schädelbasis und des Gehirns genau dargestellt werden.

Radiologische Diagnostik: Mithilfe der CT können die in einem **Retinoblastom** häufig nachweisbaren Verkalkungen sehr empfindlich erfasst werden.

Bei Vorliegen eines **Optikusglioms** kann die Aufnahme nach Rhese eine Erweiterung des Canalis opticus zeigen (s. S. 649). Die genaue Ausdehnung des Tumors wird am besten mittels MRT dargestellt.
Verkalkungsplaques um den N. opticus in der CT sind pathognomonisch für ein **Optikusscheidenmeningeom** (**Abb. B-11.24**).

11.3.4 Orbitatumoren

In der Orbita kommen **gutartige** und **bösartige** Tumoren sowie **Metastasen** vor.

Klinik: Exophthalmus, oft mit Augenmotilitätsstörungen.

Diagnostisches Vorgehen: Als erster Schritt erfolgt eine Ultraschall-Untersuchung, zur weiteren Abklärung CT und MRT.

Radiologische Diagnostik: Verkalkungen in einem **Retinoblastom** können mit der CT nachgewiesen werden.
Bei einem **Optikusgliom** zeigt die Aufnahme nach Rhese eine Erweiterung des Canalis opticus (s. S. 649). Verkalkungsplaques um den N. opticus in der CT weisen auf ein Optikusscheidenmeningeom hin (**Abb. B-11.24**).

B-11.24 Optikusscheidenmeningeom links

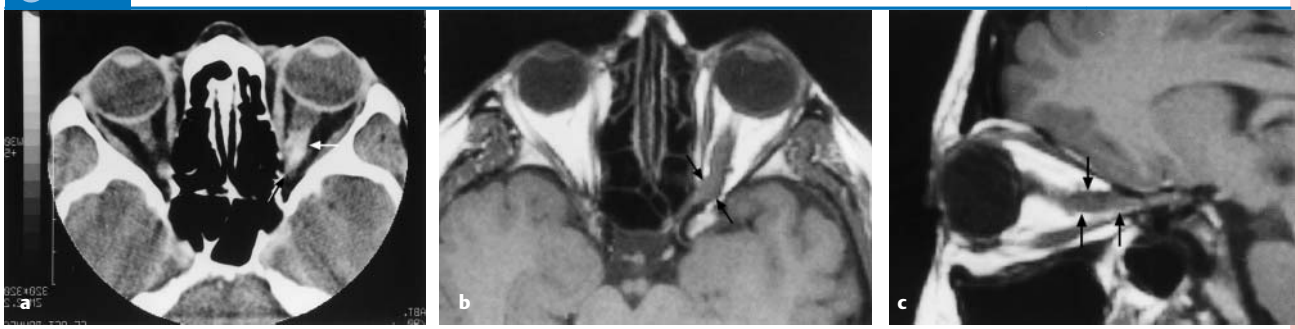

a **CT:** Verdickung der linken Optikusscheide mit plaqueartigen Verkalkungen (Pfeil).
b **Transversale MRT:** Verdickung des N. opticus und seiner Nervenscheide (Pfeile).
c Die **schräg-sagittale MRT** im Verlauf des N. opticus bestätigt die Verdickung des N. opticus im dorsalen Anteil (Pfeile). Im Gegensatz zur CT sind die diagnostisch wichtigen Verkalkungsplaques in der MRT nicht zu erkennen.

11.3.5 Frakturen

Schädelbasisfrakturen

Frontobasale Frakturen

11.3.5 Frakturen

Schädelbasisfrakturen

Frontobasale Frakturen

► **Definition.**

► **Definition.** Die Frakturen der Frontobasis können unterteilt werden in Frakturen der Stirnhöhlenhinterwand, des Siebbeindaches und der Keilbeinhöhle sowie laterale Frontobasisfrakturen. Frontobasale Frakturen entstehen meist durch stumpfen Aufschlag auf Stirn und Nasenwurzel.

Klinik: Nasale und pharyngeale Liquorrhö und/oder Blutung.

Klinik: Nasale und pharyngeale Liquorrhö und/oder Blutung, Monokelhämatom und verschiedene Hirnnervenausfälle können auftreten.

Diagnostisches Vorgehen: Schädelaufnahmen in 3 Ebenen, NNH-Aufnahmen, Spezialaufnahmen nach Rhese (s. S. 649) sowie CT und MRT.

Diagnostisches Vorgehen: Zur Basisdiagnostik dienen Schädelaufnahmen in 3 Ebenen, NNH-Aufnahmen sowie Spezialaufnahmen nach Rhese (s. S. 649). Zur weiterführenden Diagnostik und v. a. beim Polytrauma kommt die CT in der axialen und frontalen Ebene (zeigt die verletzten ossären Strukturen, Lufteinschlüsse, Blutungen und Liquoraustritt) wie auch die MRT (Verfahren der Wahl bei neurovaskulären Verletzungen) zum Einsatz.

Radiologische Diagnostik: In der CT können Frakturlinien an der Schädelbasis nachgewiesen werden, z. B. eine Verbindung zwischen Endokranium und NNH (offene Hirnverletzung) oder Frakturen des Orbitadaches (gedeckte Hirnverletzung). Lufteintritt in das Endokranium (Pneumenzephalon) oder in die Orbita gibt einen indirekten Frakturhinweis.

Epidurale, subdurale und retrobulbäre Hämatome lassen sich mit CT und MRT gut darstellen (**Abb. B-11.25**).

Radiologische Diagnostik: In der CT können Frakturlinien an der Schädelbasis nachgewiesen werden. Zu achten ist insbesondere auf eine Verbindung zwischen Endokranium und den angrenzenden NNH (offene Hirnverletzung) sowie auf Frakturen des Orbitadaches (gedeckte Hirnverletzung). Als indirekter Hinweis auf eine Fraktur kann ein Lufteintritt in das Endokranium (Pneumenzephalon) sowie in die Orbita gewertet werden. Weiterhin können Weichteilveränderungen in den NNH und in der Nasenhaupthöhle infolge von Hämatom, Ödem oder Liquorrhö nachgewiesen werden.

Epidurale, subdurale und retrobulbäre Hämatome sind Komplikationen, die sich durch CT und MRT gut darstellen lassen (**Abb. B-11.25**).

B-11.25 Radiologische Befunde bei frontobasaler Fraktur

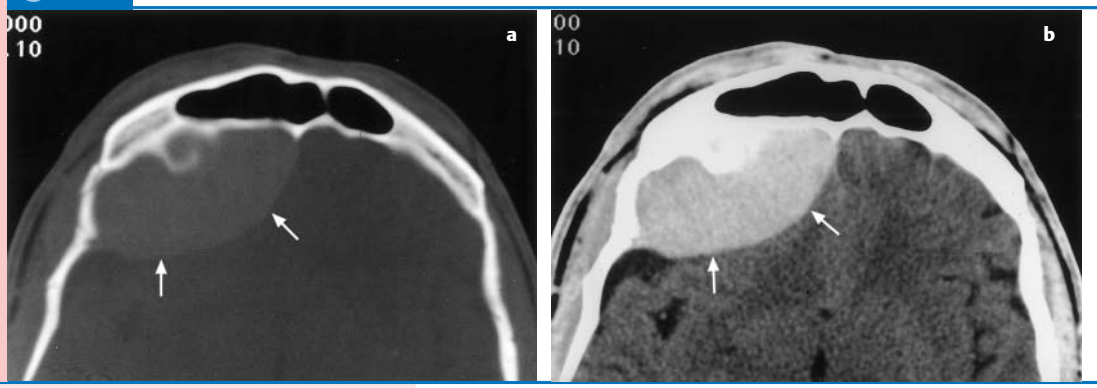

Frontobasalfraktur mit epiduralem Hämatom in der CT (Pfeile).
a Knochenfenster.
b Weichteilfenster.

Felsenbeinfraktur

► **Definition.**

► **Definition.** Längs- und Querfrakturen des Os temporale ggf. mit Eröffnung der Mittelohrräume.

Klinik: Bei der Längsfraktur Liquorrhö und/oder Blutung aus dem Ohr, bei der Querfraktur Schallempfindungsschwerhörigkeit, Schwindel und Fazialisparese.

Pyramidenlängsfrakturen führen in der Regel zu einer Verletzung von Mittelohr, Trommelfell und äußerem Gehörgang. Bei einer **Pyramidenquerfraktur** kommt es regelhaft zur traumatischen Schädigung des Innenohres und des inneren Gehörganges.

Klinik: Klinisch kann sich eine Pyramidenlängsfraktur durch Liquorrhö und/oder Blutung aus dem Ohr und in ca. 20 % durch eine Schädigung des N. facialis äußern. Bei der Querfraktur mit Trauma des Innenohrs stehen Schallempfindungsschwerhörigkeit, Schwindel und Fazialisparese im Vordergrund.

B-11.26 Felsenbeinfrakturen

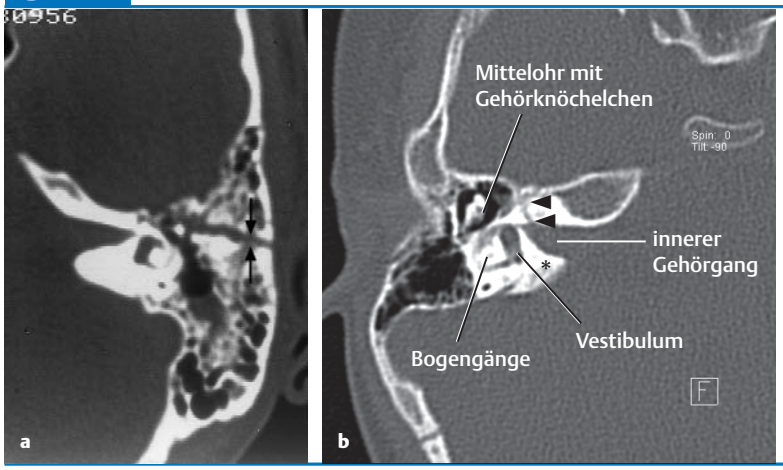

a Pyramidenlängsfraktur: In der transversalen CT erkennt man die Frakturlinie ausgehend von der Squama temporalis bis zum Cavum tympani (Pfeile).
b Pyramidenquerfraktur: Die CT zeigt die durch das Innenohr verlaufende Frakturlinie (Pfeilspitzen) und ein dislozierten Knochenfragment (Stern).

Diagnostisches Vorgehen: Felsenbeinlängsfrakturen werden mit der Aufnahme nach Schüller dargestellt (**Tab. B-11.1**, S. 648). Zum genauen Nachweis des Verlaufs und der Ausdehnung der Fraktur sowie zur Erfassung von Begleitverletzungen ist die CT erforderlich (**Abb. B-11.26a**). **Felsenbeinquerfrakturen** verlaufen senkrecht zur Längsachse des Felsenbeins und werden mit der Aufnahme nach Stenvers (**Tab. B-11.1**) sowie durch die HR-CT dargestellt. Häufig ist das Labyrinth oder der innere Gehörgang von der Fraktur betroffen (**Abb. B-11.26b**).

Diagnostisches Vorgehen: Felsenbeinlängsfrakturen werden mit der Aufnahme nach Schüller dargestellt (**Tab. B-11.1**), auch die CT ist erforderlich (**Abb. B-11.26a**). **Felsenbeinquerfrakturen** werden mit der Aufnahme nach Stenvers (**Tab. B-11.1**) sowie der HR-CT dargestellt. Häufig ist das Labyrinth oder der innere Gehörgang betroffen (**Abb. B-11.26b**).

Jochbeinfraktur

Klinik: Leitysymptome von Frakturen des Os zygomaticum sind eine Hypästhesie im Bereich des N. infraorbitalis, die Bulbusmotilitätsstörung und eine Hemmung der Mundöffnungsbewegung. Eventuell kommt es zur Ausbildung eines Monokelhämatoms.

Klinik: Leitysymptome sind eine Hypästhesie im Bereich des N. infraorbitalis, die Bulbusmotilitätsstörung und eine Hemmung der Mundöffnungsbewegung.

► Merke. Da in allen Fällen die Orbitawände mit betroffen sind, ist eine Mitbetreuung durch einen Augenarzt unerlässlich.

► Merke.

Diagnostisches Vorgehen: Zur Diagnostik eignen sich Röntgenaufnahmen der NNH (om) sowie die „Henkeltopfaufnahme“ (**Abb. B-11.27**). Diese erlaubt die Darstellung von Frakturen des Jochbogens und einer möglichen Mitbeteiligung der Sutura frontozygomatica.

Diagnostisches Vorgehen: Röntgenaufnahmen der NNH (om) sowie die „Henkeltopfaufnahme“ (**Abb. B-11.27**).

B-11.27 Henkeltopfaufnahme mit Darstellung einer Jochbeinbogenfraktur links (Pfeil)

B-11.27

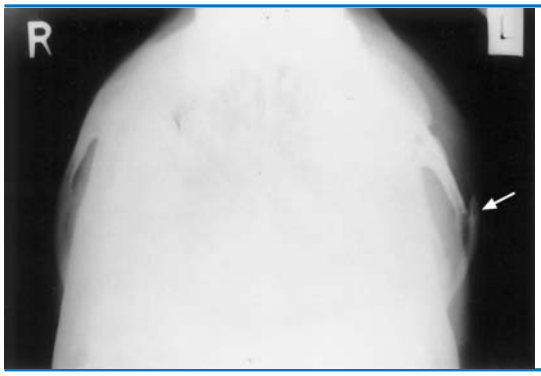

Mittelgesichtsfrakturen

Einteilung nach LeFort (**Abb. B-11.28**).

B-11.28

Mittelgesichtsfrakturen

Die Mittelgesichtsfrakturen werden nach der Klassifikation von LeFort eingeteilt (**Abb. B-11.28**).

B-11.28 Einteilung der Mittelgesichtsfrakturen nach LeFort

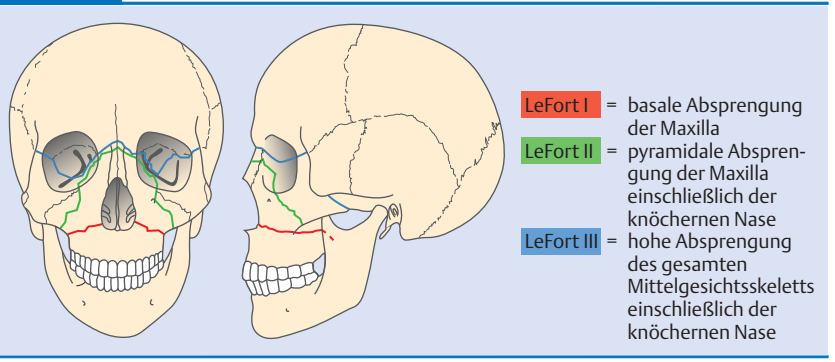

Klinik: Leitsymptom ist der gestörte Zusammenbiss der Zähne (Okklusionsstörung). Bei LeFort-II und -III kommt es zur Beeinträchtigung der Bulbusbeweglichkeit.

Klinik: Leitsymptom aller Mittelgesichtsfrakturen ist der gestörte Zusammenbiss der Zähne (Okklusionsstörung). Bei LeFort-II- und -III-Frakturen kommt es zudem durch die Beteiligung der Orbita zu einer Beeinträchtigung der Bulbusbeweglichkeit und zu Einblutungen mit Monokel- und Brillenhämatom und Einblutungen in die Kieferhöhlen.

Diagnostisches Vorgehen: NNH-Aufnahmen (om/of), seitliche Schädelaufnahmen sowie CT.

Diagnostisches Vorgehen: Die Klinik ist wegweisend. Darüber hinaus werden zur Diagnostik Aufnahmen der NNH (om/of), seitliche Schädelaufnahmen sowie die CT eingesetzt.

Radiologische Diagnostik: Mit den NNH-Aufnahmen werden Alveolarfortsatz, Nasenskelett, Orbitawände sowie Verschattungen und Spiegelbildungen beurteilt. Die seitliche Aufnahme zeigt eine Rückverlagerung der Maxilla (beweisend für LeFort-I-Fraktur). Besonders bei LeFort-III ist eine CT indiziert (**Abb. B-11.29**).

Radiologische Diagnostik: Die Aufnahmen der NNH dienen der Beurteilung des Alveolarfortsatzes, des Nasenskeletts, der Orbitawände, sowie von Verschattungen und Spiegelbildungen (Hämatosinus) der NNH. Die seitliche Aufnahme zeigt eine Rückverlagerung der Maxilla, die für eine LeFort-I-Fraktur beweisend ist und ermöglicht die Beurteilung von Siebbeinzellen und Keilbeinhöhle. Insbesondere bei der LeFort-III-Fraktur ist zur Beurteilung begleitender intrakranieller und orbitaler Verletzungen sowie zum Ausschluss oder Nachweis einer begleitenden Frontobasisfraktur die CT indiziert (**Abb. B-11.29**).

B-11.29 Mittelgesichtsfraktur LeFort-II

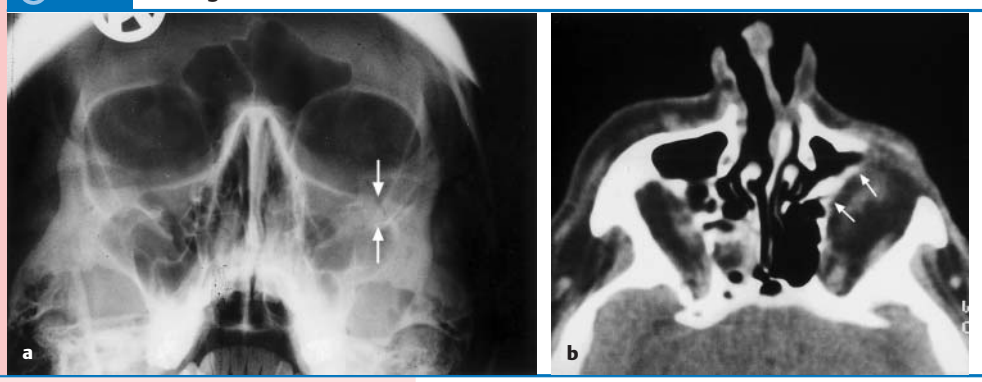

a NNH-Aufnahme (om): Transparenzminderung des linken Sinus maxillaris bei Orbitabodenfraktur (Pfeile). Der genaue Frakturverlauf kann in dieser Aufnahme nicht exakt abgegrenzt werden.
b CT: Nachweis einer Fraktur des Os maxillare (Pfeile).

Orbitabodenfraktur

► Definition.

Orbitabodenfraktur

► Definition. Bei direkter Gewalteinwirkung auf die Orbita (z. B. Aufprall eines Tennisballs) kommt es durch den erhöhten intraorbitalen Druck oft zu einer Fraktur des Orbitabodens mit Austritt von Orbitainhalt durch den Frakturspalt in die Kieferhöhle (**Blow-out-Fraktur**).

B-11.30 Orbitabodenfraktur (a) und intrakranieller sowie intraorbitaler Fremdkörper (Glassplitter) bei Zustand nach Trauma (b und c)

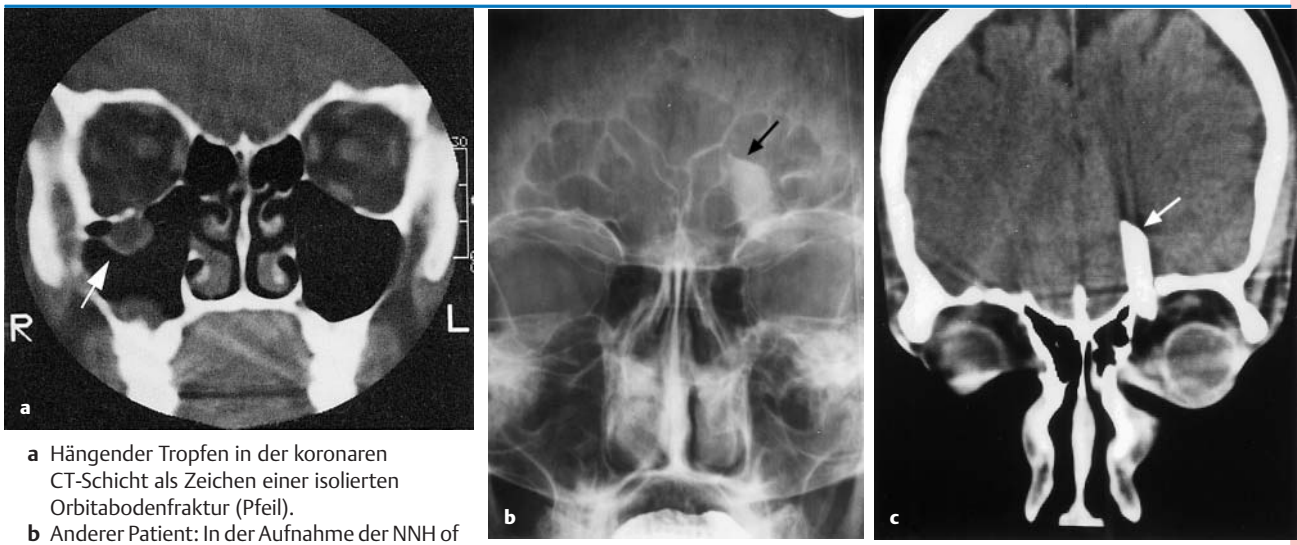

a Hängender Tropfen in der koronaren CT-Schicht als Zeichen einer isolierten Orbitabodenfraktur (Pfeil).
b Anderer Patient: In der Aufnahme der NNH of zeigt sich der Fremdkörper in Projektion auf den Oberrand des Orbitarahmens und auf die Stirnhöhle bzw. das Endokranium (Pfeil).
c Computertomografisch lässt sich der röntgendichte Fremdkörper im Endokranium sowie intraorbital exakt nachweisen (Pfeil). Zusätzlich erkennt man die Verlagerung des Bulbus oculi nach kaudal im Rahmen einer Blow-out-Fraktur.

Klinik: Die **Blickhebung** ist durch die Einklemmung der Augenmuskeln **behindert** und der Bulbus sinkt in die Orbita ein (**Enophthalmus**). Durch Eindringen von Luft aus der Nase oder den NNH in die Orbita kann ein **Lidemphysem** entstehen (leichter Fingerdruck auf die Lidhaut verursacht ein Knistern).

Klinik: Die **Blickhebung** ist **behindert**, der Bulbus sinkt in die Orbita ein (**Enophthalmus**). Durch Eindringen von Luft in die Orbita entsteht ein **Lidemphysem.**

► **Merke.** Nicht selten ist eine Orbitabodenfraktur mit einem Bruch des Jochbeins (s. o.), der Maxilla oder der medialen Orbitawand (v. a. der Lamina papyracea) kombiniert.

► **Merke.**

Diagnostisches Vorgehen: Diagnostisches Primärverfahren ist die Spiral-CT (4 oder 16 Zeilen) mit Akquisition von 2-mm-Schichten und sekundären frontalen und sagittalen Rekonstruktionen.

Diagnostisches Vorgehen: Spiral-CT mit 2-mm-Schichten.

Radiologische Diagnostik: Im Röntgenbild, CT oder MRT wird das eingeklemmte Gewebe als **„hängender Tropfen“** am Kieferhöhlendach sichtbar (**Abb. B-11.30a**). Aufgrund von Einblutung in den Sinus maxillaris kann als indirekter Hinweis auf die Fraktur eine Spiegelbildung (Hämatosinus) beobachtet werden. Mit der **koronaren CT** ist die Fraktur genau darzustellen. Darüber hinaus kann die Herniation von Orbitainhalt in die Kieferhöhle und ggf. die Verlagerung der äußeren Augenmuskeln erfasst werden.
Bei Blow-out-Frakturen der medialen Orbitawand ist häufig ein orbitales Emphysem sowie eine Verschattung der ipsilateralen Siebbeinzellen zu beobachten (**Abb. B-11.30**).

Radiologische Diagnostik: Das eingeklemmte Gewebe wird als **„hängender Tropfen“** am Kieferhöhlendach sichtbar (**Abb. B-11.30a**). Mit der **koronaren CT** kann die Herniation von Orbitainhalt in die Kieferhöhle und ggf. die Verlagerung der äußeren Augenmuskeln erfasst werden.

Bei Blow-out-Frakturen ist häufig ein orbitales Emphysem zu beobachten (**Abb. B-11.30**).

11.3.6 Speicheldrüsentumoren

11.3.6 Speicheldrüsentumoren

Klinik: Das **pleomorphe Adenom** ist mit 70–80 % der häufigste Tumor der Speicheldrüsen. Es zählt zu den semimalignen Tumoren, da es lokal rezidivieren und selten maligne entarten kann. Klinisch bleiben die Tumoren lange symptomlos oder imponieren als derbe, indolente Raumforderung. Rasches Wachstum, Schmerzen, Fazialisparese und das Auftreten vergrößerter zervikaler Lymphknoten sind Hinweise auf Malignität.

Klinik: Häufigster Tumor ist das **pleomorphe Adenom**. Es zählt zu den semimalignen Tumoren. Klinisch imponiert es als derbe, indolente Raumforderung.

Diagnostisches Vorgehen: Zunächst wird die Sonografie eingesetzt. Zur genauen Bestimmung der Ausdehnung und Lokalisation sowie Beurteilung eines evtl. Lymphknotenbefalls ist die CT oder kontrastverstärkte MRT indiziert (**Abb. B-11.31** , **Abb. B-11.32**).

Diagnostisches Vorgehen: Zuerst Sonografie, dann CT oder MRT (**Abb. B-11.31**).

B-11.31

B-11.31 Gutartiger Tumor der Glandula parotis (Adenom)

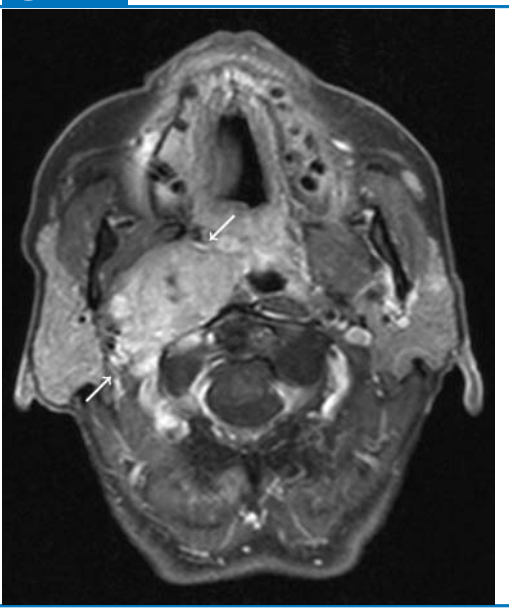

Transversale MRT: Der Tumor (Pfeile) mit erhöhtem Signal, verdrängt das Lumen des Pharynx und die Gefäße.

B-11.32 Maligne Tumoren der Glandula parotis

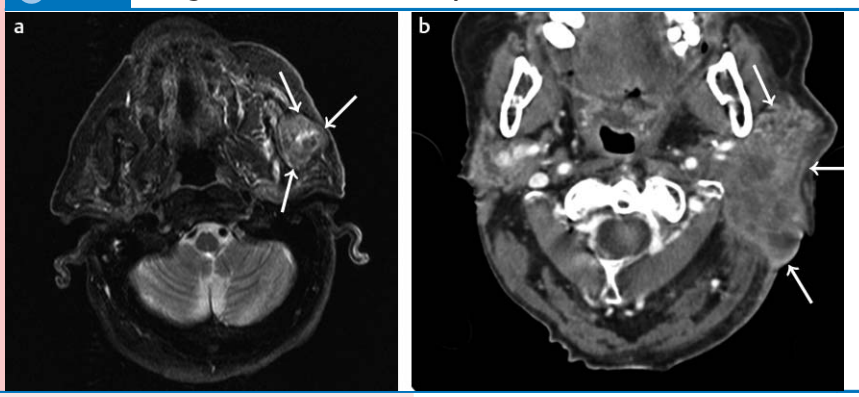

a MRT: gut abgrenzbarer Tumor der linken Parotis mit erhöhtem Signal (Pfeile).
b CT: infiltrierend wachsender, organüberschreitender Tumor (Pfeile).

Radiologische Diagnostik: In der **Sonografie** zeigt sich eine vergrößerte Drüse mit inhomogener Parenchymstruktur. In der **Sialografie** ist bei gutartigen Tumoren eine Verlagerung der Gänge festzustellen. Maligne Tumoren zeigen irreguläre Füllungsdefekte.

Radiologische Diagnostik: Mithilfe der **Sonografie** gelingt die Darstellung der vergrößerten Drüse mit inhomogener Parenchymstruktur oder eines reflexarmen Tumors in der Drüse. In der **Sialografie** (bei dieser Indikation heute nur noch selten durchgeführt) ist bei gutartigen, kapsulär begrenzten Tumoren eine Verlagerung und Ausspannung der Gänge festzustellen. Maligne Tumoren zeigen irreguläre Füllungsdefekte und ein KM-„Pooling“.

12 Hals

12.1 Larynx, Trachea und Hypopharynx

12.1.1 Radiologische Methoden

Larynx

Das Larynxgerüst besteht aus dem Schildknorpel, dem Ringknorpel und den paarigen Aryknorpeln sowie aus der elastischen Epiglottis. Zur klinischen Orientierung hat sich die Einteilung des Larynx in 3 Etagen bewährt:

- **supraglottisch:** von der kaudalen Epiglottishinterfläche einschließlich der aryepiglottischen Falte nach kaudal bis direkt oberhalb der Stimmlippenebene
- **glottisch:** Stimmlippenebene bis 1 cm kaudal
- **subglottisch:** kaudal bis zum Tracheaeingang bzw. der Unterkante des Ringknorpels.

Die inneren Konturen des Larynx sind bereits auf der **a.-p. und seitlichen Nativaufnahme** zu erkennen. Eine Tiefenausdehnung eines krankhaften Prozesses kann jedoch nicht beurteilt werden.

Seit der Einführung schnittbildgebender Verfahren wie der **CT** (Computertomografie) und **MRT** (Magnetresonanztomografie) können die oberflächlichen wie die tiefen Strukturen des Larynx im Querschnittsbild dargestellt werden. Die Dichteauflösung

12 Hals

12.1 Larynx, Trachea und Hypopharynx

12.1.1 Radiologische Methoden

Larynx

Das Larynxgerüst besteht aus dem Schildknorpel, dem Ringknorpel und den paarigen Aryknorpeln sowie aus der elastischen Epiglottis. Er wird in 3 Etagen eingeteilt:

- **supraglottisch**
- **glottisch**
- **subglottisch**.

Die inneren Konturen des Larynx sind auf der **a.-p. und seitlichen Nativaufnahme** zu erkennen.

CT und **MRT** zeigen die oberflächlichen und tiefen Strukturen des Larynx im Querschnittsbild überlagerungsfrei und mit hoher Dichte- und Detailauflösung (**Abb. B-12.1**).

B-12.1 Larynx: Darstellung der normalen anatomischen Strukturen

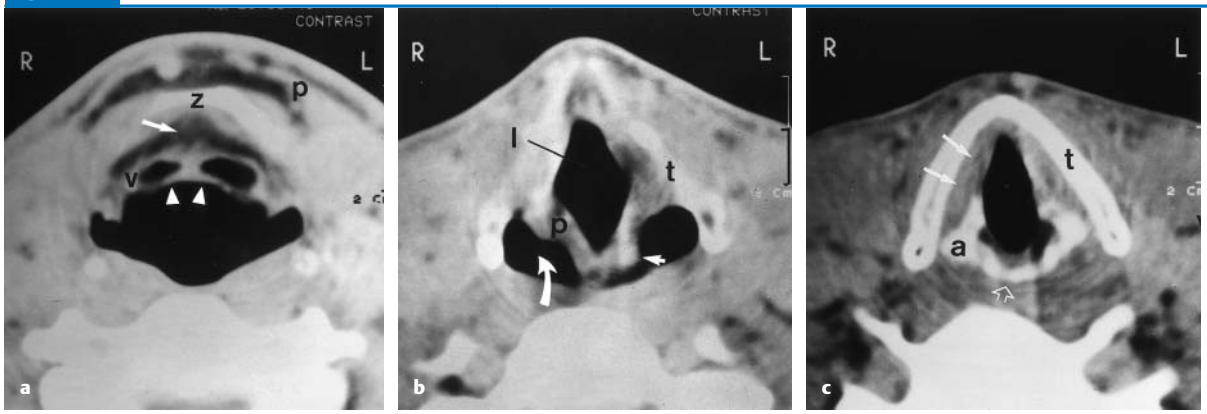

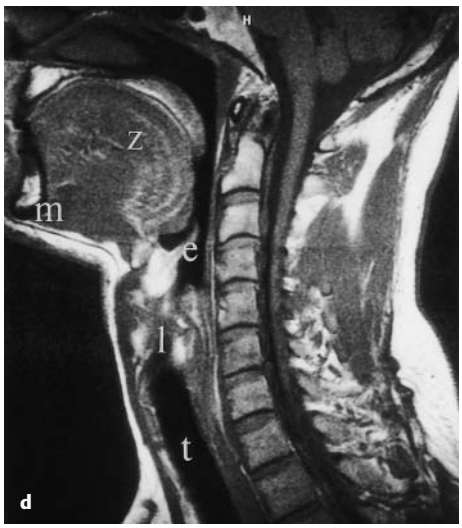

a CT in Höhe des Zungenbeins: Das transversale Querschnittbild zeigt das Platysma (p) und das Zungenbein (Z). Hinter dem Zungenbein stellt sich das präepiglottische Fettgewebe (weißer Pfeil) dar. Beidseits symmetrisch kommen die Valleculae (V) zur Darstellung, deren hintere Begrenzung von der Epiglottis (weiße Pfeilspitzen) gebildet wird.

b CT auf der Höhe des Larynxeinganges: Etwa 1 cm kaudal ist als formgebendes Element der im Querschnitt dreiecksförmige Schildknorpel (t) zu erkennen. Im Inneren kann eine V-förmige Struktur abgegrenzt werden, die nicht immer symmetrischen Plicae aryepiglotticae (P). Sie entspringen an der lateralen Epiglottisbasis und setzen an dem apikalen Anteil des Aryknorpels (kleiner weißer Pfeil) an. Nach dorsolateral grenzt sich der Recessus piriformis (gebogener weißer Pfeil) ab. Als Rhombus ist vorne der eigentliche Larynxeingang (l) zu erkennen. Der Wirbelkörper grenzt direkt dorsal an. Er ist abgetrennt durch die tiefe Halsfaszie.

c CT in Stimmbandebene: Das Stimmband ist in relaxierter Stellung als eine Struktur mittlerer Dichte erkennbar. Es besteht aus dem M. vocalis, einem medialen Teil des M. thyreoarytenoideus (gerade weiße Pfeile). Die Aryknorpel (a) sind als zum Teil verkalkte Strukturen, die dem Krikoid (offener Pfeil) anliegen, leicht abzugrenzen. Nach ventral gerichtet bilden die Processus vocales der Aryknorpel die Aufhängung des Stimmbandes. (Wenn die CT-Untersuchung in U-Phonation durchgeführt wird, rotieren die Processus vocales nach medial und die Stimmbänder nähern sich der Mittellinie.)

d MRT, sagittale Schicht, T1-gewichtet: Im vorderen Anteil der Zunge ist als signalintensive Struktur (= hell) das Knochenmark und mit dunkler Umrandung die Kompakta der Mandibula zu erkennen (m). In sagittaler Schicht ist die Zunge (z) übersichtlich dargestellt. Durch den hohen Fettgewebsanteil sehr signalintensiv kommt die Epiglottis und der präepiglottische Fettkörper (e) zur Darstellung. Von mittlerer bis hoher Signalintensität werden auch die Knorpel des Larynxskeletts dargestellt (l). Das lufthaltige Tracheallumen ist signallos (t).

der CT gewährleistet eine kontrastreiche und genaue Abbildung von Larynxskelett, Muskulatur, Fettgewebe und Gefäßen sowie durch Rekonstruktionen auch eine multiplanare Abbildungsmöglichkeit. Die MRT ist durch einen gegenüber der CT noch verbesserten Weichteilkontrast gekennzeichnet (**Abb. B-12.1**).
Indikationen für die CT des Larynx bestehen bei Notfällen (z. B. bei dem Verdacht einer Larynxfraktur nach einem Verkehrsunfall), zum präoperativen Staging von Larynxtumoren (auch MRT) sowie zu postoperativen Kontrollen (auch MRT).

Trachea

Die Trachea ist am Ringknorpel des Kehlkopfes aufgehängt. Ihre Länge beträgt beim Erwachsenen ca. 12 cm.

Die Abschätzung der **Lage und Weite der Trachea** gelingt auf der **Thoraxübersichtsaufnahme**, bei Bedarf kann eine weitere Abklärung mittels konventioneller Tomografie oder CT erfolgen (**Abb. B-12.2**). Eine Tracheomalazie wird angenommen, wenn das Lumen im **Saug-Press-Versuch** um mehr als 50 % schwankt.

Trachea

Die Trachea ist am Ringknorpel des Kehlkopfes aufgehängt und über diesen in die Bewegungen der Mundboden- und Halsmuskeln mit einbezogen. Die Länge der Trachea beträgt beim Erwachsenen ca. 12 cm. Sie enthält ca. 16–20 hufeisenförmige Knorpelspangen.
Die **Lage und die Weite des Lumens der Trachea** kann bereits auf der **Röntgenthoraxaufnahme p.-a. und seitlich** orientierend festgestellt werden. Eine Tracheomalazie (angeborener oder erworbener Stabilitätsverlust der Luftröhre) wird angenommen, wenn das Lumen im **Saug-Press-Versuch** um mehr als 50 % schwankt (seitlich oder a.-p.). Zur genauen Beurteilung der Trachea können bei V. a. Trachealstenosen **Zielaufnahmen der Trachea** sowie konventionelle Tomografie und CT herangezogen werden, bei V. a. Wandinstabilität eine Untersuchung mit Saug- und Pressmanöver.
Die **konventionelle Tomografie** ist ein bewährtes Verfahren zur Abklärung von Stenosen, durch die Verwischung der überlappenden Strukturen wird der jeweilige Tiefenabschnitt allein scharf abgebildet (**Abb. B-12.2**). Für eine genauere Darstellung wird eine CT durchgeführt.

B-12.2

B-12.2 Trachea

Tomografie a.-p., normale Trachea: Die Trachea stellt sich kranial ab der Stimmbandebene abwärts als zeltförmige Struktur dar (Conus elasticus = Pfeil), die auch ohne Verdrängung nicht immer in der Mittellinie liegt.

Hypopharynx

► Merke.

Mögliche **Indikationen** für eine radiologische Untersuchung des Hypopharynx sind u. a. Passagebehinderungen des Hypopharynx und Schluckbeschwerden (**Abb. B-12.3**).

Hypopharynx

► Merke. Bei bestehendem Verdacht auf eine **Perforation** (z. B. nach Verschlucken einer Fischgräte) darf kein bariumhaltiges Kontrastmittel zur Anwendung kommen, sondern es muss auf ein **jodhaltiges, wasserlösliches Kontrastmittel** ausgewichen werden.

Mögliche **Indikationen** für eine radiologische Untersuchung des Hypopharynx sind Passagebehinderungen und Refluxerkrankungen, Schluckbeschwerden (Dysphagie), V. a. Fisteln und Raumforderungen des Hypopharynx (**Abb. B-12.3**).

B-12.3 Hypopharynx-Karzinom

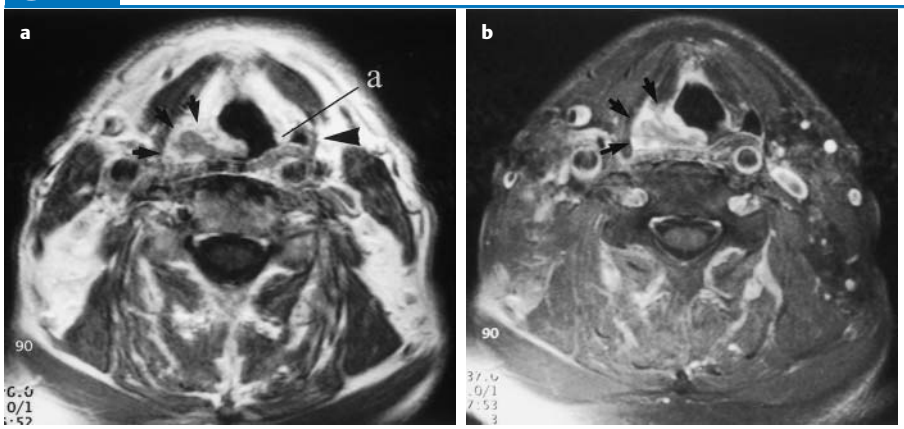

a Axiales T1-gewichtetes **MRT**-Bild (nach Kontrastmittelgabe).
b Axiales T1-gewichtetes **MRT**-Bild (nach Kontrastmittelgabe mit selektiver Unterdrückung des Fettsignals).
Rechtsseitig im Sinus piriformis (schwarze Pfeile) zeigt sich eine Raumforderung, die nur am Rande anreichert. Links ist der Sinus piriformis (Pfeilspitze) und die Plica aryepiglottica (**a**) regelrecht. Um den Kontrast zwischen Tumor und dem präepiglottischen Fettgewebe zu verbessern, bedient man sich einer selektiven Unterdrückung des Fettsignals (**b**). Hierbei wird das (subkutane) Fett dunkel dargestellt (vgl. **a**), das Karzinom (Pfeile) kommt somit wesentlich kontrastreicher zur Darstellung.

12.1.2 Wichtige Krankheitsbilder – von der Diagnose zum Befund

Laryngozele

► Definition. Laryngozelen sind angeborene Aussackungen des Sacculus laryngis, die luft- oder schleimgefüllt sind. Je nach Ausdehnung über die laryngealen Strukturen hinaus unterscheidet man die **äußere** (Ausstülpung in die Halsweichteile) und die **innere** (Ausstülpung ins Kehlkopfinnere) oder gemischte **Laryngozele**.

Klinik: Laryngozelen sind asymptomatisch oder fallen mit Dyspnoe und Dysphonie auf.

Diagnostisches Vorgehen, radiologische Diagnostik: Radiologisch ist die äußere Laryngozele mit Abbildung der Aussackung durch die thyreohyoidale Membran hindurch und einer meist bereits von außen klinisch tastbaren Resistenz am einfachsten darstellbar.
Beide Formen der Laryngozele sind in der **CT** bzw. **MRT** gut diagnostizierbar, wo die Laryngozele **hypodens** mit deutlichem Kontrast zu den Halsweichteilen abgebildet wird (**Abb. B-12.4**).

B-12.4 Laryngozele

Axiales CT des Kehlkopfes: Laryngozele mit ausgedehntem intra- und paralaryngealem Hohlraum (Pfeile).

12.1.2 Wichtige Krankheitsbilder – von der Diagnose zum Befund

Laryngozele

► Definition.

Klinik: Asymptomatisch oder evtl. Dyspnoe.

Diagnostisches Vorgehen, radiologische Diagnostik: Beide Formen der Laryngozele sind in der **CT** bzw. **MRT** gut diagnostizierbar (Laryngozele **hypodens** mit deutlichem Kontrast zu den Halsweichteilen, **Abb. B-12.4**).

B-12.4

Larynxkarzinom

Unter den bösartigen Neubildungen im HNO-Bereich ist das Larynxkarzinom der häufigste Tumor.

Klinik: Die Symptomatik des Larynxkarzinoms ist abhängig von der Lokalisation des Tumors (z. B. Heiserkeit).

► Merke.

Diagnostisches Vorgehen, radiologische Diagnostik: Mit **CT und MRT** können die lokale Infiltration (besonders die Tiefeninfiltration) des Tumors bestimmt (**Abb. B-12.5**) und gleichzeitg Lymphknotenmetastasen im Halsbereich nachgewiesen werden (**Abb. B-12.6**).

Larynxkarzinom

Unter den bösartigen Neubildungen im HNO-Bereich ist das Larynxkarzinom der häufigste Tumor. 65 % der Larynxkarzinome manifestieren sich im Bereich der Glottis (Stimmlippenebene), 30 % in der supraglottischen und 5 % in der subglottischen Region.

Klinik: Die Symptomatik ist abhängig von der Lokalisation des Tumors, u. a. können Fremdkörpergefühl, Heiserkeit (v. a. bei glottischen Karzinomen) und Reizhusten als Erstsymptome auftreten.

► Merke. Eine länger als 3 Wochen bestehende Heiserkeit sollte prinzipiell laryngoskopisch abgeklärt werden.

Diagnostisches Vorgehen, radiologische Diagnostik: Primär erfolgt die indirekte Laryngoskopie. Weiterhin ist die **Sonografie** der Halsweichteile hilfreich, um eine mögliche lokoregionäre Metastasierung festzustellen. Die **CT** ist für die genaue Bestimmung der lokalen Tiefeninfiltration des Tumors und für den Nachweis von Lymphknotenmetastasen geeignet und gehört zu den routinemäßig durchgeführten prä- und postoperativen Staging-Untersuchungen (**Abb. B-12.5**). Das Tumorgewebe ist als Dichteänderung, infolge des raumfordernden Effekts und durch Verstreichen (Oblite-

B-12.5 CT eines linksseitigen transglottischen Larynxkarzinoms

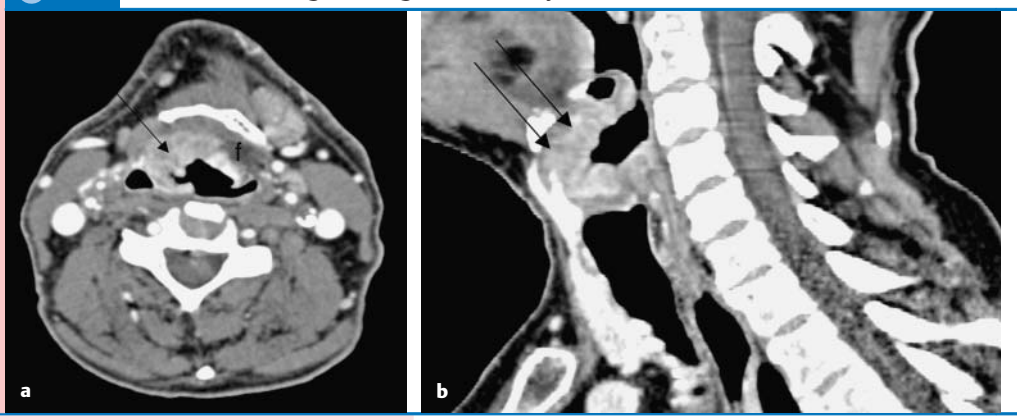

a CT – axiale Schicht durch die Kehlkopfeingangsebene: Es findet sich eine deutliche Gewebsvermehrung rechts. Der Tumor (Pfeil) ist klar von dem präepiglottischen Fett zu trennen (f).

b CT – sagittale Rekonstruktion: Die gesamte Ausdehnung des Tumors (Pfeile) ist hier in kraniokaudaler Richtung übersichtlicher zu erfassen.

B-12.6 MRT eines Glottiskarzinoms links

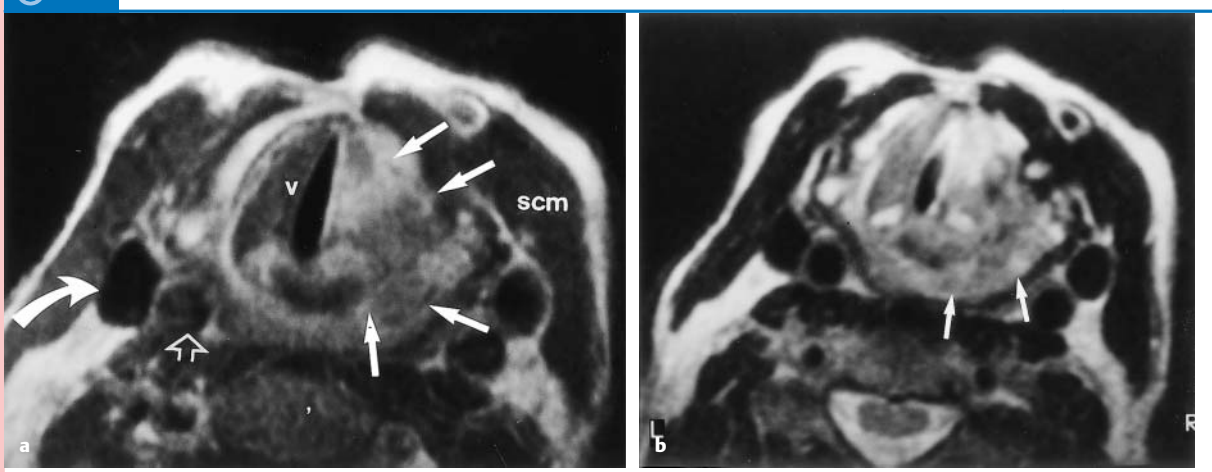

a Axiales T1-gewichtetes MRT-Bild nach Kontrastmittelinjektion (Schicht in Höhe des Stimmbandes [M. vocalis = V]): Die Gefäße stellen sich durch ihren Fluss in dieser Sequenz signallos (= dunkel) dar (gebogener Pfeil = V. jugularis, offener Pfeil: A. carotis). Muskeln wie der M. sternocleidomastoideus (SCM) weisen eine mittlere Signalintensität auf, Fett eine hohe Signalintensität. Der Tumor (weiße Pfeile) zeigt ein randständiges Kontrastmittelanreicherungsverhalten, das die Grenzen der Infiltration erkennen lässt.

b Axiales T2-gewichtetes MRT-Bild, gleiche Schicht wie oben: In der T2-Wichtung lassen sich Tumoren (weiße Pfeile) oft schon nativ gut abgrenzen. Der Kontrast von Tumor zu umgebendem Gewebe ist nicht so stark wie bei der T1-gewichteten Sequenz nach Kontrastmittelgabe. Der M. constrictor pharyngis ist dagegen gut abgrenzbar.

ration) der normalen, anatomischen Fettgewebsschichten zu identifizieren. Die **MRT** zeigt den Tumor und vergrößerte, metastasenverdächtige Lymphknoten mit gutem Kontrast in mehreren Bildebenen (**Abb. B-12.6**). CT und MRT helfen bei der Bestimmung der Tumorausdehnung.

Trachealstenose

Trachealstenose

▶ Definition. Unter einer Trachealstenose versteht man jede funktionell bedeutsame Einengung des Tracheallumens.

▶ Definition.

Klinik: Klinisch fallen je nach Stenosegrad eine rasch oder allmählich einsetzende **Atemnot** oder ein in- und exspiratorischer **Stridor** auf.

Klinik: Symptome der Trachealstenose sind u. a. **Atemnot** und **Stridor**.

Diagnostisches Vorgehen, radiologische Diagnostik: Verengungen des Querschnitts der Trachea können mit der durchleuchtungsgezielten Aufnahme in zwei Ebenen oder der Trachealtomografie dargestellt werden.
Besonders genau können **Stenosen der Trachea** mit der **CT** erfasst werden. Auch einseitige und asymmetrische Einengungen sowie mögliche von außen komprimierende Ursachen wie ein vergrößerter Schilddrüsenknoten (Struma) können mit der CT dokumentiert werden. Mit sekundären Rekonstruktionen kann die Längsausdehnung der Trachealstenose dargestellt werden.

Diagnostisches Vorgehen, radiologische Diagnostik: Bei **Trachealstenosen** können Zielaufnahmen oder eine Trachealtomografie zur Einteilung des Stenosegrades angefertigt werden. In Zweifelsfällen kann eine **CT** durchgeführt werden.

Halszysten

Halszysten

▶ Definition. Halszysten sind die häufigste kongenitale Missbildung im Bereich des Rachens.

- **laterale Halszyste:** Prallelastische Vorwölbung oder Fistelöffnung am Vorderrand des M. sternocleidomastoideus im Trigonum caroticum superius. Die laterale Halszyste entsteht aus Resten des 2.–4. Kiemenbogens und liegt lateral der V. jugularis und dorsal der Glandula submandibularis.
- **mediane Halszyste:** Es handelt sich um infrahyoidal (unter dem Zungenbein) gelegene Anteile des nicht obliterierten Ductus thyreoglossus. Diese Form der Halszyste findet sich vor allem im Bereich des Zungengrundes.

▶ Definition.

Klinik: Obwohl Halszysten als Anlage konnatal vorhanden sind, werden sie meist erst im Kindesalter klinisch manifest und entdeckt. Sie sind an sich symptomlos, können bei Entzündungen jedoch zu deutlicher Induration, Rötung und Schmerzen führen.

Klinik: Sie sind an sich symptomlos, können bei Entzündungen jedoch zu Schmerzen führen.

Diagnostisches Vorgehen: Die radiologische Untersuchung der Wahl ist die **Sonografie**. In einzelnen Fällen (z. B. atypische Darstellung in der Sonografie) wird ergänzend eine CT durchgeführt.

Diagnostisches Vorgehen: Die radiologische Untersuchung der Wahl ist die **Sonografie**.

Radiologische Diagnostik: Der sonografische Befund ist charakteristisch: mit einem **echofreien Lumen, glatter Wandkontur und einer starken distalen Schallverstärkung** (**Abb. B-12.7**). Differenzialdiagnostische Schwierigkeiten kann es bei infizierten Zysten geben, die einem nekrotischen Tumor ähneln können. In der **CT** sind Halszysten als hypodense, glatt berandete Strukturen abgrenzbar, die kein Kontrastmittel aufnehmen.

Radiologische Diagnostik: Der Befund in der Sonografie ist mit einem **echofreien Lumen, glatter Wandkontur und einer starken distalen Schallverstärkung** (**Abb. B-12.7**) charakteristisch.

B-12.7 Sonografischer Befund bei medianer Halszyste

B-12.7

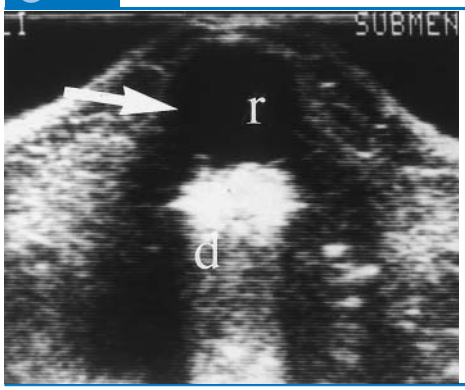

In der Mittellinie findet sich submental unter dem Platysma eine runde, glatt begrenzte und reflexfreie Raumforderung (r) mit dorsaler Schallverstärkung (d), die alle drei Kriterien einer blanden Zyste erfüllt (transversale Schichtführung, Blick von unten).

12.2 Halslymphknoten
12.2.1 Radiologische Methoden und Beurteilung

12.2 Halslymphknoten

12.2.1 Radiologische Methoden und Beurteilung

Vergrößerte Lymphknoten des Halses können die verschiedensten Ursachen haben.

Zervikale Lymphknotenvergrößerungen sind sehr häufig und finden sich oft bei **Infektionen** oder als Zufallsbefund. Sie können aber auch erste Manifestationen eines **malignen Lymphoms** oder auch **Metastasen** eines bisher unbekannten Primärtumors sein.

► **Merke.** Ein palpatorisch auffälliger Befund sollte mittels Ultraschall oder ggf. CT überprüft werden. Ein **Lymphknoten** wird computertomografisch in erster Linie nach dem **größten Durchmesser** beurteilt (Einteilung nach der aktuellen TNM-Klassifikation):

- Durchmesser < 1 cm: normaler Befund
- Durchmesser 1–3 cm: Verdacht auf Metastase N1
- Durchmesser 3–6 cm: Verdacht auf Metastase N2
- Durchmesser > 6 cm: Verdacht auf Metastase N3.

Es muss allerdings betont werden, dass diese Aussagen im Einzelfall nicht immer zutreffen und nur eine statistische Wahrscheinlichkeit angeben. So können in normal großen Lymphknoten durchaus Mikrometastasen enthalten sein, andererseits kann eine deutliche Lymphknotenvergrößerung durch entzündliche Veränderungen bedingt sein.

Die **CT** kann oberflächliche wie auch tiefe Lymphknoten gleich gut erfassen.

Die **CT** kann oberflächliche wie auch tiefe Lymphknoten gleich gut erfassen. Die Lymphknoten sind nach Kontrastmittelgabe hyperdens, bei zentraler Einschmelzung zentral hypodens.

Die **Sonografie** ist besonders für **Halslymphknoten geeignet**. Lymphknoten sind in der Regel echoarm und zeigen fakultativ dorsale Schallschatten. Bei einer zentralen Nekrose sind Lymphknoten zentral echofrei, und zeigen in der Regel eine dorsale Schallverstärkung.

Insbesondere für die Diagnostik von **Halslymphknoten** ist die **Sonografie** von hohem Stellenwert als Ergänzung zur Palpation. Hierbei ist es wichtig, dass ein hochfrequenter Schallkopf mit mindestens 7,5 MHz verwendet wird, da nur dieser eine ausreichende Detailtreue gewährleistet. Ein nicht vergrößerter, normaler Lymphknoten ist sonografisch in der Regel als **homogene**, **echogleiche Struktur** erfassbar (allerdings nicht die retropharyngealen Lymphknotenstationen).

Metastatisch befallene Lymphknoten

Als Kriterien gelten in der **Sonografie:**

- echoarm
- Größe > 1,5 cm
- unscharfe Abgrenzbarkeit
- zentrale Einschmelzung
- veränderte Lymphknotenarchitektur.

Metastatisch befallene Lymphknoten

Metastatisch befallene Lymphknoten sind in der **Sonografie** in der Regel echoarm und können einen dorsalen Schallschatten aufweisen. Als Kriterien gelten:

- Größe über 1,5 cm
- unscharfe Abgrenzbarkeit
- zentrale Einschmelzung

B-12.8 Lymphknotenmetastasen

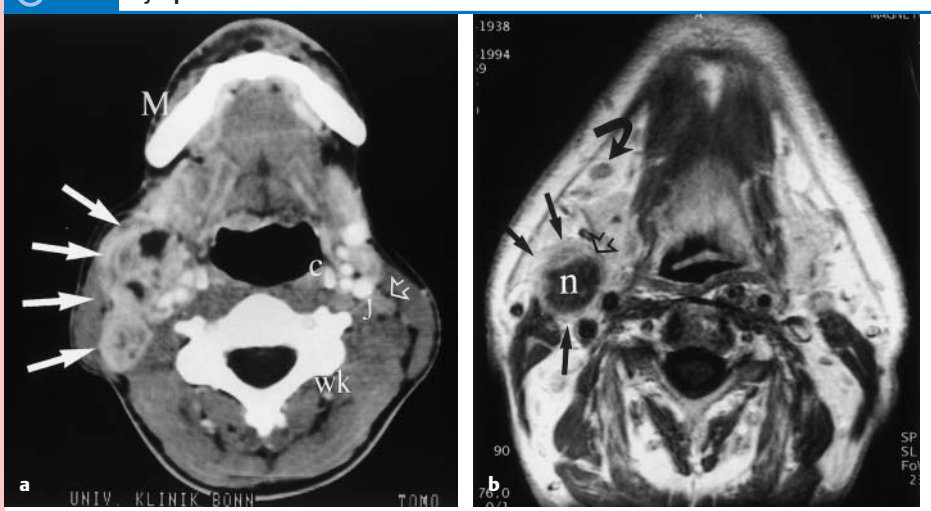

a Kontrastverstärkte CT: Beidseitiger Lymphknotenbefall bei Zustand nach Oropharynxkarzinom. Operative Sanierung links mit suprahyoidaler Ausräumung. V. a. Rezidivmetastasierung in die Lymphknoten beidseits. Rechts ist ein großes Konglomerat erkennbar, das breit in die Umgebung infiltriert (Pfeile). Kleiner Lymphknoten links (offener Pfeil). Die hypodensen Veränderungen sprechen für zentrale Nekrosen und somit für Lymphknotenmetastasen. Bei unbehandelten malignen Lymphomen sind derartige Nekrosen nicht zu beobachten (M = Mandibula, WK = Wirbelkörper, J = V. jugularis, C = A. carotis).

b MRT (axiale Schicht, T1-Wichtung nach Kontrastmittelgabe): Im Kieferwinkel rechts zeigt sich eine ca. 2,5 cm messende Raumforderung (geschlossene Pfeile). Der Lymphknoten, der sich nach Kontrastmittelgabe zentral hypointens, entsprechend einer zentralen Nekrose (n), am Rand aber deutlich hyperintens darstellt (offener Pfeil), zeigt somit am Rande deutliche Vitalitätszeichen. Ein weiterer kleiner Lymphknoten submandibulär (gebogener Pfeil) erfüllt diese Kriterien nicht. Bei einer Größe von unter 5 mm ist dieser Knoten **nicht** suspekt.

- Änderung der Lymphknotenarchitektur mit Aufhebung des längsovalen Durchmessers.

Einschränkend muss bemerkt werden, dass auch mit der Sonografie Mikrometastasen nicht nachweisbar sind. Reaktiv vergrößerte Lymphknoten führen wie bei der CT zu falsch positiven Ergebnissen.

Beim Vorliegen von Lymphknotenmetastasen zeigt sich in der **CT** oder **MRT** typischerweise eine **Vergrößerung** und oft eine **deutliche, zum Teil heterogene Anreicherung von Kontrastmittel**. Die Unterscheidung der verschiedenen histologischen Klassifikationen ist mit bildgebenden Verfahren nicht möglich (**Abb. B-12.8**).

Lymphknotenmetastasen zeigen in der **CT** oder **MRT** typischerweise eine **Vergrößerung** und oft eine deutliche, **zum Teil heterogene Anreicherung von Kontrastmittel** (**Abb. B-12.8**).

Maligne Lymphome

Die **Sonografie** zeigt typischerweise **homogen echoarme Lymphknoten**, die zur **Umgebung unscharf begrenzt** sein können (**Abb. B-12.9**). Spricht ein malignes Lymphom auf Chemo- oder Strahlentherapie an, so ist eine Abnahme der Größe der Lymphome nachweisbar. Aufgrund von regressiven Veränderungen können dann zentrale Nekrosen und Inhomogenitäten auftreten.

Maligne Lymphome

Die **Sonografie** zeigt typischerweise **homogen echoarme Lymphknoten**, die zur **Umgebung unscharf begrenzt** sein können (**Abb. B-12.9**).

B-12.9 Lymphom in der Sonografie im Quer- (a) und Längsschnitt (b)

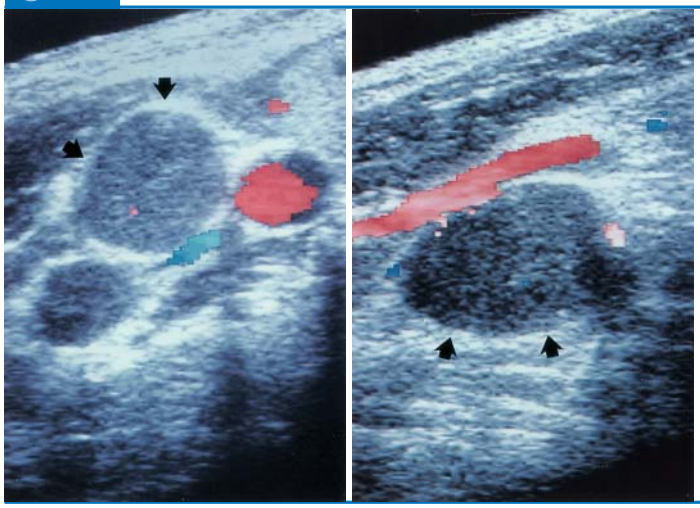

In der A. carotis (rotes Flusssignal) und der V. jugularis (blaues Flusssignal) ist regelrechter Fluss nachweisbar. Ein grenzwertig vergrößerter Lymphknoten um 1 cm (Pfeile) zeigt homogene reflexarme Echogenität; somit als suspekt einzuordnen.

Entzündlich veränderte Lymphknoten

Entzündlich veränderte Lymphknoten sind typischerweise vergrößert und zeigen Umgebungsreaktionen, die sich in der **CT** als Verdichtung des umgebenden Fettgewebes und einer Unschärfe des umgebenden Fetts manifestiert (**Abb. B-12.10**). Eine definitive Aussage zur Dignität einer Lymphknotenvergrößerung ist jedoch oft nicht möglich.

Entzündlich veränderte Lymphknoten

Entzündlich veränderte Lymphknoten sind vergrößert und zeigen Umgebungsreaktionen (**Abb. B-12.10**). Eine definitive Aussage zur Dignität einer Lymphknotenvergrößerung ist oft nicht möglich.

B-12.10 Halslymphknoten: Entzündung mit beginnender Abszessbildung

B-12.10

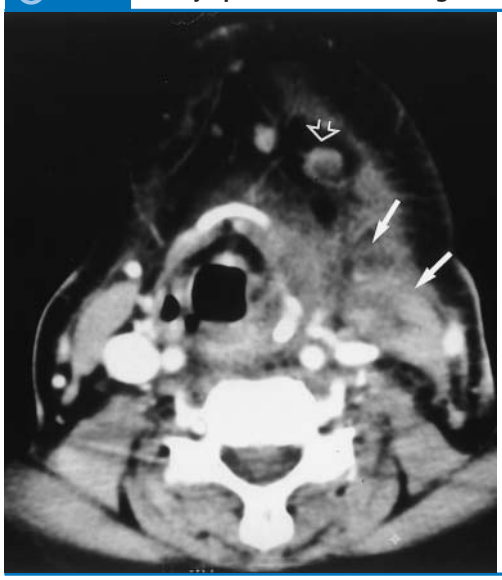

Die **kontrastgestützte CT** zeigt linksseitig eine deutliche Verdichtung des Fettgewebes, die unscharf begrenzt ist (Pfeile). Die submentalen Lymphknoten sind deutlich vergrößert (offener Pfeil), zeigen jedoch keine Nekrosen.

B-12.11

B-12.11 **Lymphknotentuberkulose**

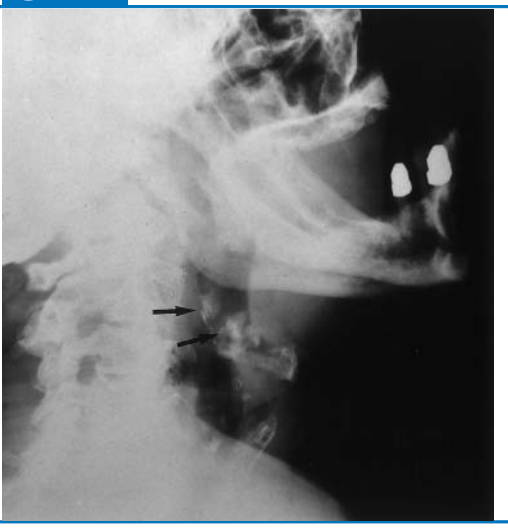

Seitliche Röntgenaufnahme der Halsweichteile.

In der **Sonografie** sind entzündlich veränderte LK reflexarm, unscharf begrenzt und vergrößert.

In der **Sonografie** sind entzündlich veränderte Lymphknoten **reflexarm**, unscharf begrenzt und vergrößert. Abszesse bzw. Einschmelzungen sind zentral reflexarm oder reflexfrei und von einem echoreichen Randsaum umgeben.

► Klinischer Fall.

► **Klinischer Fall.** 67-jähriger Patient. Reise durch Indien vor 7 Jahren. Sonst klinisch unauffällig und beschwerdefrei. Dem Patienten fielen tastbare Knoten zervikal auf. Keine akute Infektion erinnerlich. Kalkdichte Rundherde in beiden Lungenmittelfeldern sowie im linken Oberfeld.
Auf der Übersichtsaufnahme (**Abb. B-12.11**) sind Verkalkungen im Bereich der oberen und mittleren jugulären Lymphknotengruppen erkennbar (schwarze Pfeile). Der Nachweis ist hinweisend auf, jedoch nicht beweisend für eine Tuberkulose; Verkalkungen kommen auch bei unspezifischen Lymphadenitiden, Tumormetastasen, Lymphomen etc. vor. Die Verkalkung ist auch kein eindeutiges Zeichen der Ausheilung, Tuberkelbakterien können jahrelang persistieren. Die Halslymphknotentuberkulose entwickelt sich meist im Rahmen einer postprimären Tuberkulose. Deshalb sollte immer auch ein Röntgenthorax und ein Tine-Test durchgeführt werden.

12.3 Schilddrüse

12.3.1 Allgemeines

Die normale Schilddrüse wiegt im Erwachsenenalter zwischen 15 g (Frauen) und 25 g (Männer). Die Variationen in Form und Lage sind vielfältig.

Die funktionellen Einheiten der Schilddrüse sind die **Follikel.**

12.3 Schilddrüse

12.3.1 Allgemeines

Die Variationen der Schilddrüse in Form und Lage sind vielfältig. Ein Pyramidallappen, meist ausgehend vom Isthmus oder dem linken Schilddrüsenlappen anliegend kommt ebenso vor wie kongenitales Fehlen eines Lappens. Im Erwachsenenalter wiegt eine normale Schilddrüse zwischen 15 g (Frauen) und 25 g (Männer).
Die funktionellen Einheiten der Schilddrüse sind die **Follikel**, bestehend aus Thyreozyten, thyreoglobulinhaltigem Kolloid und Calcitonin bildenden C-Zellen. Thyreozyten produzieren die Hormone L-Tetrajodthyronin (Thyroxin, T_4) und L-Trijodthyronin (T_3).

12.3.2 Diagnostik

Anamnese und klinischer Befund

Anamnestische Angaben können wichtige Hinweise auf typische Schilddrüsenfunktionsstörungen liefern. **Körperliche Untersuchung** und **Schilddrüsenpalpation** ergänzen die Anamnese.

12.3.2 Diagnostik

Anamnese und klinischer Befund

Anamnestische Angaben können wichtige Hinweise auf typische Schilddrüsenfunktionsstörungen liefern. So sprechen z. B. Tachykardie, Gewichtsverlust trotz Heißhunger, feucht-warme Haut, Nervosität und Tremor für eine **Schilddrüsenüberfunktion**, Leistungsminderung, Haarausfall, Obstipation, Gewichtszunahme und Kälteempfindlichkeit für eine **Unterfunktion**. **Körperliche Untersuchung** und **Schilddrüsenpalpation** ergänzen die Anamnese.

Radiologische Methoden

Schilddrüsensonografie

Methode: Bei der Untersuchung liegt der Patient in Rückenlage, der Kopf ist leicht rekliniert.
Die Sonografie mit 5–7,5 MHz-Schallköpfen erlaubt eine scharfe Abgrenzung der Schilddrüsenlappen sowie eine morphologische Beurteilung durch die Echostruktur. Sonografisch erfolgt die Darstellung beider Lappen **im Querschnitt** mit der Trachea in Bildmitte und **im Längsschnitt**. Benachbarte Gefäße und Weichteile dienen der Kontrolle von Lage und Echostruktur der Schilddrüse. Umgebende Lymphknoten sollten dargestellt und beurteilt werden. Mithilfe der **Farbdoppler- und Powerdoppler-Verfahren** ist eine Beurteilung der Durchblutung möglich.

► **Merke.** Die Sonografie erlaubt eine beschreibende Beurteilung der Morphologie der Schilddrüse.

Indikationen: Für die Differenzierung von fokalen Läsionen der Schilddrüse kann ergänzend auch die Farbduplexsonografie eingesetzt werden. Mit ihr kann nicht invasiv der Grad der Gefäßversorgung abgeschätzt werden.

Beurteilung: Beim Schallmuster werden die Begriffe **homogen** und **inhomogen**, bei der Echogenität die Begriffe **echofrei, echoarm, echogleich und echoreich** verwendet (**Abb. B-12.12**). Die normale Schilddrüse zeigt in Ultraschall ein homogenes Reflexmuster ohne echoarme oder -reiche Zonen. Die Schilddrüse sollte immer beidseitig im Längs- und Querschnitt untersucht und außerdem ihre Beweglichkeit während des Schluckens mit angelegtem Schallkopf geprüft werden.

► **Merke.** Das Volumen der Schilddrüse kann mit folgender Formel berechnet werden: $V_{(Schilddrüsen\text{-}Lappen)}$ (ml) = max. Tiefe (cm) × max. Breite (cm) × max. Länge (cm) × 0,5 (Korrekturfaktor).

B-12.12 Schilddrüsensonografie

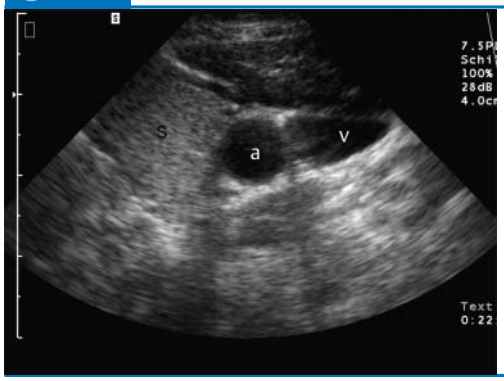

Normale Schilddrüse im Transversalschnitt (7,5 MHz)
S = Schilddrüse, a = A. carotis, v = V. jugularis

Schilddrüsenszintigrafie

Methode: Die Schilddrüsenszintigrafie macht sich die Jodaufnahme von funktionell aktivem Schilddrüsengewebe zunutze. 50 MBq (2 mCi) ^{99m}**Tc-Pertechnetat** wird auf Grund seines ähnlichen Ionenradius wie Jod von der Schilddrüse aufgenommen. Es kann 20 min nach i. v.-Injektion mit einer Gamma-Kamera in der Schilddrüse nachgewiesen und quantifiziert werden (TcTU = Technetium Thyreoidaler Uptake).

Es ist möglich, durch Gabe entsprechender Hormondosen die normale Schilddrüsenfunktion zu unterdrücken. Die Durchführung eines **Schilddrüsenszintigramms unter Suppression**, d. h. bei supprimiertem TSH, erlaubt die **Abgrenzung autonomer Bezirke.**

Indikationen: Indikationen für die Schilddrüsenszintigrafie sind vor allem sonografische Herdbefunde, insbesondere echoarme Knoten. Der Suppressionstest wird zum Nachweis eine Schilddrüsenautonomie durchgeführt. Die Schilddrüsenszintigrafie mit ^{131}J dient der Dosisberechnung vor einer Radiojodtherapie.

Radiologische Methoden

Schilddrüsensonografie

Methode: Bei der Untersuchung liegt der Patient in Rückenlage, der Kopf ist leicht rekliniert. Sonografisch erfolgt die Darstellung beider Lappen **im Querschnitt** mit der Trachea in Bildmitte und **im Längsschnitt**. Mithilfe der **Farbdoppler- und Powerdoppler**-Verfahren ist eine Beurteilung der Durchblutung möglich.

► **Merke.**

Indikationen: Zur Differenzierung von fokalen Läsionen.

Beurteilung: Beurteilt werden Echostruktur, Schallmuster und Echogenität (**Abb. B-12.12**).

► **Merke.**

B-12.12

Schilddrüsenszintigrafie

Methode: ^{99m}**Tc-Pertechnetat** wird auf Grund seines ähnlichen Ionenradius wie Jod von der Schilddrüse aufgenommen. Es kann 20 min nach i. v.-Injektion mit einer Gamma-Kamera in der Schilddrüse nachgewiesen und quantifiziert werden.
Die Suppressions-Szintigrafie identifiziert autonome Bezirke.

Indikationen: V. a. sonografische Herdbefunde, besonders echoarme Knoten.

B-12.13

B-12.13 Schilddrüsenszintigrafie



Autonomes Adenom (Pfeile) mit supprimierter Darstellung des restlichen Drüsengewebes in der Szintigrafie.

Beurteilung: globale und regionale Tracerverteilung, Form, Lage und Größe der Schilddrüse (**Abb. B-12.13**).

Ein **warmer Knoten** speichert stärker als das übrige Schilddrüsengewebe (z. B. bei autonomem Adenom). Ist nur der Knoten darstellbar (restliche Schilddrüse speichert kaum bis gar nicht), handelt es sich um ein dekompensiertes autonomes Adenom. Ein **kalter Knoten** speichert nicht oder kaum und ist prinzipiell **karzinomverdächtig**.

Zusätzliche radiologische Untersuchungen

► Merke.

Beurteilung: Es werden Informationen über die **globale** und **regionale Tracerverteilung, Form, Lage** und **Größe** der Schilddrüse sowie über evtl. vorhandenes extrathyreoidales Schilddrüsengewebe gewonnen (**Abb. B-12.13**).
Ein **warmer Knoten** speichert den Tracer stärker als das übrige Schilddrüsengewebe; es kann sich um ein autonomes Adenom handeln. Lässt sich nur der Knoten darstellen und die restliche Schilddrüse speichert nur sehr begrenzt oder gar nicht, handelt es sich um ein dekompensiertes autonomes Adenom. Ein **kalter Knoten** speichert nicht oder kaum. Er ist prinzipiell **karzinomverdächtig** und bedarf daher einer definitiven Klärung, zunächst durch Punktion und Feinnadelaspiration zur Gewinnung einer Zytologie.

Zusätzliche radiologische Untersuchungen

► Merke. CT und MRT zählen nicht zur Routinediagnostik der Schilddrüse. Insbesondere sollten jodhaltige Kontrastmittel nicht injiziert werden, bevor die Schilddrüse nicht endgültig abgeklärt ist.

In einzelnen Fällen können jedoch CT und MRT bei ausgedehnten Raumforderungen die Abgrenzung zum benachbarten Gewebe definieren helfen.

Serum-Diagnostik (in vitro) der Schilddrüsenfunktion

Folgende Werte sind diagnostisch von Bedeutung:
- TSH
- Schilddrüsenhormone (fT_3, fT_4)
- Schilddrüsenautoantikörper
- Tumormarker.

Serum-Diagnostik (in vitro) der Schilddrüsenfunktion

Folgende Werte sind in der Diagnostik von Schilddrüsenerkrankungen von Bedeutung:
- **TSH:** Die TSH-Bestimmung dient als empfindlichster Parameter der Beurteilung der peripheren Hormonkonzentration. In Verbindung mit dem TRH-Test erlaubt sie weiterhin eine Statuskontrolle und Beurteilung des zentralen Regulationsmechanismus der Schilddrüse.
- **Schilddrüsenhormone** (fT_3, fT_4)
- **Schilddrüsenautoantikörper:** Thyreoglobulinantikörper (TAK), Antikörper gegen thyreoidale Peroxidase (anti-TPO-Ak, frühere Bezeichnung MAK), TSH-Rezeptorautoantikörper (TRAK).
- **Tumormarker:** Erhöhte **Calcitoninspiegel** weisen auf das **medulläre Schilddrüsenkarzinom** oder dessen **Metastasen** hin. Das **CEA** kann beim medullären Schilddrüsenkarzinom ebenfalls erhöht sein. **Thyreoglobulin (Tg)** wird nach totaler Thyreoidektomie und nachfolgender Radiojodtherapie als **sensitiver Marker für weiterhin aktives Schilddrüsengewebe** in Tumor oder Metastase benutzt. Nach erfolgreicher Therapie darf Tg im Serum nicht mehr nachweisbar sein. Tg ist jedoch nicht als primärer Tumormarker geeignet.

12.3.3 Leitbefunde – vom radiologischen Befund zur Diagnose

Siehe **Tab. B-12.1**.

12.3.3 Leitbefunde – vom radiologischen Befund zur Diagnose

In **Tab. B-12.1** sind einige typische sonografische Befunde und ihre Differenzialdiagnosen bei Schilddrüsenerkrankungen aufgeführt.

B-12.1 Sonografische Leitbefunde und mögliche Ursachen

Befund	mögliche Ursachen	Bemerkungen
diffuse Veränderungen		
▪ **echoarm**	– subakute Thyreoiditis de Quervain	große, echoarme, unscharf begrenzte Areale zwischen normal strukturierten Bezirken
	– chronische lymphozytäre Thyreoiditis Hashimoto	feinfleckig bis diffus echoarm, im Endstadium kleine echoarme Schilddrüsenreste
	– Morbus Basedow	feinfleckiges, diffuses, eher echoarmes Bild; Hypervaskularisation in der Farbdopplersonografie
▪ **echoreich**	– Struma diffusa colloides (Kolloidstruma)	Schilddrüsenvergößerung, echoreiche Struktur
	– regressiv feinknotig veränderte Struma	echoreiche, oft asymmetrische Struma, inhomogen wirkende Struktur
umschriebene Veränderungen		
▪ **echofrei**	– Zyste	echofrei, rund, glatt begrenzt, distale Schallverstärkung
▪ **echoarm/ echogleich***	– adenomatöse Hyperplasie	oft stark inhomogenes Bild, meist echogleiche (oder echoreiche) Struktur, Struma mit multiplen Knoten, echoarmer Randsaum, häufig regressive Veränderungen (Pseudozysten, Verkalkungen)
	– Adenom	meist solitär in normaler Schilddrüse, echoarmer Randsaum
	– Abszess	echoarme inhomogene Raumforderung, unregelmäßig begrenzt
	– maligner Tumor (Karzinome)	echoarmer Knoten ohne Randsaum, evtl. Mikrokalk, infiltratives Wachstum ist beweisend
▪ **echoreich**	– Adenom	echoreicher Knoten in normaler Schilddrüse
	– regressiv veränderte Knotenstruma	grobe, irreguläre, echoreiche Struktur
	– Verkalkungen	intensive Reflexe mit Schallschatten, kleinherdig, grobfleckig

* *echoarme Raumforderungen der Schilddrüse gehören abgeklärt*

12.3.4 Wichtige Krankheitsbilder – von der Diagnose zum Befund

Blande Struma

Klinik: Folgende **Strumastadien** werden unterschieden:
- **I:** tastbare Struma
  - **Ia:** tastbare Struma, die auch bei rekliniertem Hals nicht sichtbar ist
  - **Ib:** Struma nur bei rekliniertem Hals sichtbar
- **II:** sichtbare Vergrößerung der Schilddrüse bei normaler Kopfhaltung
- **III:** massive Vergrößerung mit Kompressions- und Stauungszeichen.

Diagnostisches Vorgehen: Bei der Palpation ist die Schilddrüse normalerweise weich und schmerzlos, die Schilddrüsenwerte sind im Normbereich. Die Sonografie ergänzt klinische Untersuchung und Laborergebnisse.

Radiologische Diagnostik: s. **Tab. B-12.1**.

Funktionelle Autonomie

Bei der funktionellen Autonomie besteht eine dem zentralen Regelkreis entkoppelte Produktion von Schilddrüsenhormonen, entweder in **disseminierter** oder **adenomatöser** Form. Sie stellt die zweithäufigste Erkrankung der Schilddrüse in Deutschland dar.

Klinik: Je nach Größe der autonomen Bezirke resultiert eine hyperthyreote Stoffwechsellage.

Diagnostisches Vorgehen: Wichtige diagnostische Hinweise liefern neben der klinischen Untersuchung die **Laborwerte** (TSH ↓, fT_3 und fT_4 ↑). TRAK sind im Gegensatz zum Morbus Basedow nicht vorhanden (s. S. 676). In der **Tc-Szintigrafie** sind warme Areale nachweisbar, der Uptake ist erhöht.

12.3.4 Wichtige Krankheitsbilder – von der Diagnose zum Befund

Blande Struma

Klinik: Es werden verschiedene **Stadien** unterschieden:
- **I:** tastbare Struma
- **II:** sichtbare Vergrößerung
- **III:** massive Vergrößerung mit Kompressions- und Stauungszeichen.

Diagnostisches Vorgehen: Die Schilddrüsenwerte sind im Normbereich.

Radiologische Diagnostik: s. **Tab. B-12.1.**

Funktionelle Autonomie

Dem Regelkreis entkoppeltes Schilddrüsengewebe führt zur Autonomie.

Klinik: Evtl. Hyperthyreose.

Diagnostisches Vorgehen: Klinik, Laborwerte und Tc-Szintigrafie sichern die Diagnose.

► Merke.

► Merke. Exogene Jodzufuhr verstärkt die hyperthyreote Stoffwechsellage. **Jod** ist daher **kontraindiziert** (**Cave:** Röntgenkontrastmittel!).

Radiologische Diagnostik: Sonografisch sind autonome Adenome oft gut abgrenzbar (s. **Tab. B-12.1**). In der **Tc-Szintigrafie** Nachweis vermehrt einspeichernder Areale, Uptake ist erhöht.

Radiologische Diagnostik: Sonografisch lassen sich autonome Adenome oft gut als Knoten unterschiedlicher Echogenität abgrenzen (s. **Tab. B-12.1**). **Szintigrafisch** kann eine **kompensierte Form** mit Darstellung des gesunden Schilddrüsengewebes von einer **dekompensierten Form** (nur autonome Bezirke mit erhöhtem Uptake) unterschieden werden.

Morbus Basedow

► Definition.

► Definition. Autoimmunthyreoiditis mit klinischen Zeichen der Hyperthyreose bei unterschiedlich stark ausgeprägter Struma diffusa, häufig in Kombination mit endokriner Ophthalmopathie (konsekutiver Exophthalmus).

Klinik: Zeichen der Hyperthyreose, Struma, Augensymptome.

Klinik: Neben den typischen klinischen Zeichen der Hyperthyreose (s. S. 672) besteht meist eine Struma und eine endokrine Orbitopathie.

Diagnostisches Vorgehen: Wegweisend sind neben der klinischen Untersuchung die Laborwerte (TSH ↓, fT_3 und fT_4 ↑, TRAK ++).

Diagnostisches Vorgehen: Wegweisend sind neben der klinischen Untersuchung die Laborwerte: Das TSH ist erniedrigt, fT_3 und fT_4 sind erhöht. TSH-Rezeptorantikörper (TRAK) sind in 90 % der Fälle nachweisbar, mikrosomale Antikörper (anti-TPO-Ak) können ebenfalls nachweisbar sein.

Radiologische Diagnostik: Meist deutlich erhöhter, homogener Uptake in der **Szintigrafie**, **sonografisch** verminderte Echogenität (s. **Abb. B-12.13**, S. 674).

Radiologische Diagnostik: Die **Szintigrafie** zeigt einen meist deutlich **erhöhten, homogenen Uptake**. **Sonografisch** sieht man eine typische, **verminderte Echogenität** der gesamten Schilddrüse (s. **Abb. B-12.13**, S. 674 und vgl. **Tab. B-12.1**, S. 675).

Malignome der Schilddrüse

Man unterscheidet **differenzierte** (follikuläre und papilläre) von **undifferenzierten** (anaplastischen) und **C-Zell-Karzinomen** (medulläres Schilddrüsenkarzinom).

Klinik: Rasch wachsende, nicht schluckverschiebliche Struma.

Klinik: Verdächtig sind eine rasch wachsende Struma, die nicht schluckverschieblich ist, sowie eine Vergrößerung der regionalen Lymphknoten. Eventuell bestehen Heiserkeit, Schluckbeschwerden und Stridor.

Diagnostisches Vorgehen: Neben Schilddrüsensonografie und Szintigrafie („kalter Knoten") ist eine Feinnadelpunktion unter sonografischer Kontrolle zum Nachweis maligner Zellen angezeigt. Zum Staging dienen CT (**Abb. B-12.14**), MRT und Skelettszintigrafie.

Diagnostisches Vorgehen: Neben Schilddrüsensonografie und Szintigrafie („kalter Knoten") ist eine Feinnadelpunktion unter sonografischer Kontrolle zum Nachweis maligner Zellen angezeigt. Nach Diagnosestellung werden im Rahmen von Staginguntersuchung und Verlaufskontrolle CT (**Abb. B-12.14**), MRT und Skelettszintigrafie durchgeführt. Außerdem dienen verschiedene Tumormarker der Verlaufskontrolle (s. S. 674).

Radiologische Diagnostik: „Kalter Knoten" in der Szintigrafie.

Radiologische Diagnostik: Malignome stellen sich szintigrafisch meist als nicht speichernde, kalte Areale dar, sonografisch sind sie oft echoarm.

◎ B-12.14

◎ B-12.14 **Schilddrüsenkarzinom mit Verlagerung und Infiltration der Trachea**

CT: Unauffällige Vorgeschichte der 66-jährigen Patientin, bis Monate vor der Untersuchung Schluckbeschwerden auftraten. Der deutlich vergrößerte linke Schilddrüsenlappen (Pfeile) zeigt Inhomogenitäten und Verkalkungen. Die Trachea ist weit nach rechts verlagert und wird von dem Tumor infiltriert (offene Pfeile).

12.4 Nebenschilddrüse

12.4.1 Radiologische Methoden

Normalerweise besitzt der Mensch 4 ca. linsengroße Nebenschilddrüsen oder Epithelkörperchen, 2 kranial je hinter einem oberen Schilddrüsenpol, 2 je am unteren Pol der Schilddrüsenlappen. Es gibt zahlreiche Lagevarianten. Eine Nebenschilddrüse wiegt durchschnittlich 30–50 mg.

Die direkte Lokalisationsdiagnostik der Nebenschilddrüsen ist aufgrund der häufig bestehenden Lage- und Größenvariationen schwierig. Neben der **Sonografie** spielen hier die **CT** und die **MRT** die Hauptrollen. Trotz großer Fortschritte in der Sonografie bleiben die Nebenschilddrüsen ein diagnostisches Problem. Sie sind als echogleiche Strukturen am hinteren Rand der Schilddrüse abgrenzbar, jedoch nicht regelmäßig. Auch die bildgebende Diagnostik mit CT und MRT können die Nebenschilddrüsen nicht immer sicher erfassen.

Als nuklearmedizinische Untersuchung wird die **Subtraktionsszintigrafie** durchgeführt, wobei ein ^{99m}Tc-Scan von einem ^{201}Tl-Scan der Schilddrüsenregion subtrahiert wird. Tl wird sowohl von Schilddrüsen- als auch Nebenschilddrüsengewebe aufgenommen, Tc dagegen wird nur von der Schilddrüse gespeichert. Durch Subtraktion der beiden Scans wird oft die vergrößerte, mehr speichernde Nebenschilddrüse erkannt. Adenome speichern besser als reine Hyperplasien.

Zum **Hyperparathyreoidismus** s. S. 322 ff.

12.4 Nebenschilddrüse

12.4.1 Radiologische Methoden

In der Regel besitzt der Mensch 4 Nebenschilddrüsen, die paarig hinter den Schilddrüsenlappen liegen. Eine Nebenschilddrüse wiegt durchschnittlich 35–50 mg.

Die Lokalisationsdiagnostik erfolgt mit **Sonografie** bzw. **Subtraktionsszintigrafie** mit ^{99m}Tc und ^{201}Tl. Die szintigrafische Diagnostik ist erst ab deutlicher Vergrößerung erfolgreich.

Hyperparathyreoidismus s. S. 322.

13 Bildgebende Diagnostik im Kindesalter

13.1 Allgemeines

13 Bildgebende Diagnostik im Kindesalter

13.1 Allgemeines

Die Besonderheit der bildgebenden Diagnostik im Kindesalter besteht in dem notwendigen Wissen um die spezielle Anatomie und die physiologischen Veränderungen der Organe sowie Organsysteme vom Neugeborenen bis zum Erwachsenenalter. Ferner sind spezifische Kenntnisse in der Embryologie erforderlich, um komplexe Fehlbildungen, wie z. B. die urogenitalen und anorektalen Anomalien, zu verstehen. Erst dann kann die Pathologie sicher erkannt werden.

Hauptgebiete der pädiatrischen Radiologie sind:
- **Thorax** in der Neonatalzeit
- **Urogenitaltrakt**
- **Gastrointestinaltrakt**.

In diesem Kapitel werden 3 Hauptgebiete der pädiatrischen bildgebenden Diagnostik angesprochen:
- **Thorax** in der Neonatalzeit
- **Urogenitaltrakt**
- **Gastrointestinaltrakt**.

Dabei werden schwerpunktmäßig die Krankheitsbilder abgehandelt, die für Patienten im Kindesalter typisch sind und beim Erwachsenen entweder nicht vorkommen oder aber eine untergeordnete Rolle spielen. Das Kapitel über die Thoraxdiagnostik beinhaltet ganz überwiegend die Krankheitsbilder des Neugeborenen. Die gastroenterologische sowie urologische Diagnostik befasst sich vorrangig mit kongenitalen Erkrankungen, die bedingt durch die pränatale Sonografie und MRT fast ausschließlich im 1. Lebensalter durchgeführt werden muss.

Schnittbildverfahren stellen heute für einige Fachgebiete das primäre diagnostische Verfahren dar. Hauptsächlich eingesetztes Verfahren ist die Sonografie.

Jedem Kapitel wird ein Abschnitt über die üblichen Untersuchungstechniken vorangestellt. Spezielle Untersuchungsmodalitäten werden bei der betreffenden Fragestellung angesprochen. Die sinnvolle Ergänzung durch Schnittbildverfahren (Sonografie, CT, MRT) wird für alle Themenkomplexe abgehandelt. Heute stellen **Schnittbildmethoden** für einige Fachgebiete sogar das primäre diagnostische Verfahren dar, z. B. die Sonografie für die meisten urologischen Fragestellungen.

Beim Einsatz der CT im Kindesalter sollte wegen der kürzeren Untersuchungsdauer möglichst die Mehrzeilen-CT mit altersgemäßer Dosisanpassung genutzt werden.

Die **Strahlenschutzmaßnahmen** müssen wegen der höheren Strahlenempfindlichkeit (Faktor 10 beim Neugeborenen) besonders streng eingehalten werden.

Die **Strahlenschutzmaßnahmen** müssen wegen der deutlich höheren Strahlenempfindlichkeit im frühen Lebensalter (beim reifen Neugeborenen mind. Faktor 10 im Vergleich zum Erwachsenen) und des länger dauernden Lebenszeitrisikos bei Kindern besonders streng eingehalten werden. Jeder kinderradiologisch tätige Arzt sollte sich eingehend mit der Strahlenhygiene befassen.

13.2 Thoraxdiagnostik in der Neonatologie

13.2.1 Radiologische Methoden

Die **konventionelle Thoraxaufnahme a.-p.** (sagittaler Strahlengang) und das **thorakoabdominale Babygramm** stellen die häufigsten radiologische Untersuchungsmethoden dar. Die **seitliche Thoraxaufnahme** (lateraler Strahlengang) ist nur ergänzend bei unklaren Befunden indiziert.

Die **Röntgenaufnahme des Thorax** und das **thorakoabdominale Babygramm** stellen auch nach der Einführung der modernen Schnittbildverfahren die häufigsten radiologischen Untersuchungsmethoden in dieser Altersgruppe dar (vgl. S. 152). Initial werden die Aufnahmen im sagittalen Strahlengang angefertigt. Dabei befindet sich das Kind entweder in Rückenlage oder in aufrechter Position. Bei neonatologischen Intensivpatienten erfolgt die Untersuchung im Inkubator. In den meisten Fällen ist die a.-p.-Aufnahme im Liegen zur Diagnosestellung ausreichend. Die weitere Abklärung dann noch unklarer Befunde erfordert ergänzend die Anfertigung zusätzlicher Aufnahmen im lateralen Strahlengang **(seitliche Thoraxaufnahme)**.

Normalbefund (Abb. B-13.1): Beim Neugeborenen lassen sich die **Trachea** mit den Hauptbronchien, die **Lungen** und das **Zwerchfell** beurteilen. Erst durch die stressbedingte Involution des **Thymus** kann gegen Ende der ersten Lebenswoche die **Herz**größe und die Konfiguration des Herzens korrekt beurteilt werden. Infolge der muskelstarken kleinen Arteriolen im Lungenkreislauf und deren physiologisch noch hoher Tonus sind in den ersten Lebenswochen die Lungengefäße nicht zu sehen (sog. physiologische Oligämie der Neugeborenenlunge). Der Ösophagus kann bei einer Luftanreicherung oder mithilfe einer liegenden Magensonde im Verlauf identifiziert werden.

Normalbefund (Abb. B-13.1): Beim Neugeborenen lassen sich **Trachea** mit Hauptbronchien, **Lungen** und **Zwerchfell** beurteilen. **Herz** und **Thymus** bilden häufig einen einheitlichen „Mittelschatten“, sodass Herzgröße und Herzkonfiguration in den ersten Lebenstagen häufig nicht exakt beurteilt werden können.

B-13.1 Normaler Thoraxbefund im sagittalen Strahlengang (Reifgeborenes)

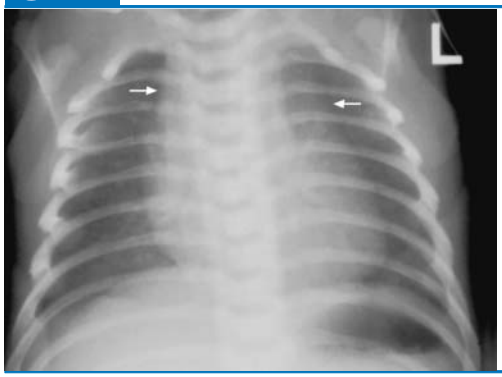

Oberes Mediastinum durch Thymus mit seiner typischen Halbtransparenz beidseits verbreitert (Pfeile). Normale Transparenz der Lunge mit typisch verminderter Lungengefäßzeichnung. Gering größenbetontes Herz.

B-13.1

Der **knöcherne Thorax** ist hinsichtlich der einzelnen ossären Strukturen zu beurteilen. Das betrifft insbesondere die Brustwirbelkörper, die Klavikula und die Rippen sowie die auf der Thoraxaufnahme abgebildeten Anteile des Schultergürtels. Beim reifen Neugeborenen kann der mediale Knochenkern der proximalen Humerusepiphyse sichtbar sein.

Der **knöcherne Thorax** wird hinsichtlich der einzelnen ossären Strukturen beurteilt. Beim reifen Neugeborenen kann der mediale Knochenkern der proximalen Humerusepiphyse sichtbar sein.

Am auffälligsten im Vergleich zum älteren Kind ist die Thoraxform sowie das Verhältnis von Herzgröße im transversalen Durchmesser zum größten Thoraxquerdurchmesser. Der Neugeboren- und Säuglingsthorax ist zylindrisch (gleicher sagittaler und transversaler Durchmesser). Im Kindesalter wächst der Thorax in die Länge und die Breite, sodass der sagittale Durchmesser fortlaufend abnimmt.

Der **Herz-Thorax-Quotient** bei Neugeborenen liegt durchschnittlich bei **0,5**. Beim reifen Neugeborenen ist normalerweise die Lunge nach wenigen Atemzügen gut belüftet und fast alle Alveolen sind entfaltet. Die fetale Lungenflüssigkeit wird beim lebensfrischen Neugeborenen in 6–12 Stunden resorbiert.

Der **Herz-Thorax-Quotient** bei Neugeborenen liegt etwas über **0,5**.

Patientenbedingte Faktoren, z. B. eine unzureichende Inspirationsphase und eine Verdrehung sowohl in der Längs- als auch Horizontalachse, können beim neonatologischen Thorax Fehlbeurteilungen insbesondere der Herzgröße, der Einschätzung der Gefäßquerschnitte (nasse Lunge) sowie der Lungenbelüftung (Pseudoschwärzung bei Verdrehung) zur Folge haben.

Fehlbeurteilungen können beim Neugeborenen-Thorax z. B. durch unzureichende Inspiration und Verdrehung während der Aufnahme entstehen.

Die **Sonografie** wird beim weißen Thorax (fehlende Lungenbelüftung) zur weiteren Differenzierung von Gewebestrukturen durchgeführt (z. B. zystische Lungenfehlbildungen, Thymusveränderungen). Sie ist beispielsweise bestens zur Abgrenzung von Flüssigkeit gegenüber solidem Gewebe geeignet. Ferner kann mittels Doppler (Farb- und PW-Doppler) die abnorme Gefäßversorgung eines Lungensequesters nachgewiesen werden. Das Verfahren ist eine wichtige zusätzliche Methode der Thoraxdiagnostik im frühen Lebensalter.

Die **Sonografie** wird beim weißen Thorax (fehlende Lungebelüftung) zur weiteren Differenzierung von Gewebestrukturen durchgeführt.

Weitere Schnittbildverfahren wie **CT** und **MRT** werden seltener eingesetzt. Sie sind z. B. hilfreich bei der Diagnostik von trachealen, bronchopulmonalen und vaskulären Fehlbildungen im Thoraxbereich.

CT und MRT werden bei ausgewählten Indikationen eingesetzt (z. B. Ausschluss trachealer und pulmonaler Fehlbildungen).

13.2.2 Wichtige Krankheitsbilder

13.2.2 Wichtige Krankheitsbilder

Surfactantmangelsyndrom

Surfactantmangelsyndrom

▶ **Synonym.** Respiratory Distress Syndrom (RDS)

▶ Synonym.

▶ **Definition.** Atemnotsyndrom, das durch die funktionelle Unreife der Frühgeborenenlunge und den Mangel an Surfactant hervorgerufen wird.

▶ Definition.

Durch den Surfactantmangel kommt es zur Instabilität des Alveolarsystems mit einem diffusen Kollaps der Alveolen und der Ausbildung von hyalinen Membranen. In der Folge entstehen ausgedehnte bilaterale Mikroatelektasen. Dadurch ist der Gasaustausch eingeschränkt.

Durch den Surfactantmangel kollabieren die Alveolen und im Alveolarraum entstehen hyaline Membranen. Dies behindert den Gasaustausch.

B-13.2 Atemnotsyndrom (Thorax a.-p. im Liegen)

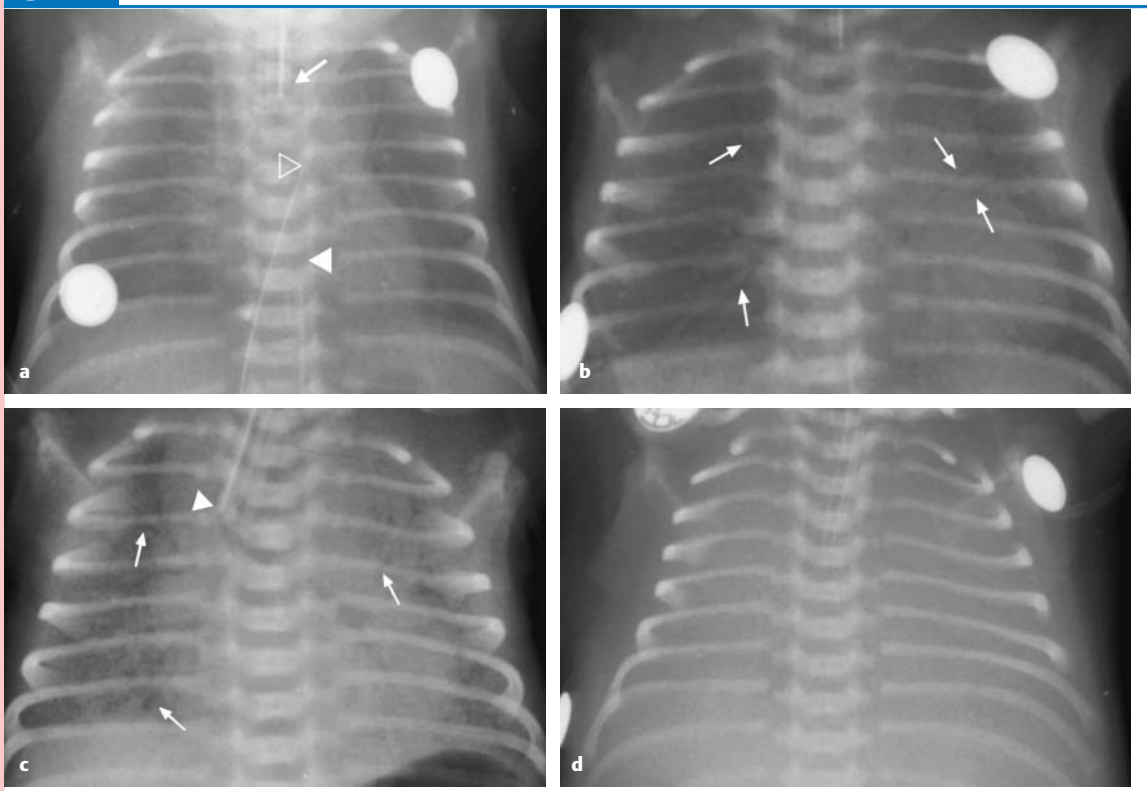

a Stadium I: Retikulogranuläres Muster beidseits mit gleichmäßiger diffuser Verteilung. Nebenbefund: Korrekte Tubuslage (Pfeil), zu hohe Lage des Nabelvenenkatheters, korrekte hohe Lage des Nabelarterienkatheters (Pfeilspitzen).
b Stadium II: Gleichmäßige retikulogranuläre Lungenverdichtungen, Aerobronchogramm über den Mediastinalschatten hinaus (Pfeile) wegen ausgeprägteren Atelektasen als in Stadium I.
c Stadium III: Retikulogranuläre Lungenververdichtungen beidseits, Aerobronchogramm (Pfeile) außerhalb des Mediastinums. Mediastinal- und Zwerchfellkontur nur noch unscharf abgrenzbar (Pfeilspitze = Tubus).
d Stadium IV: Homogene bilaterale Verdichtungen der Lungen („weiße Lunge"). Die Lungen sind klein und vollständig luftfrei.

► **Merke.**

Klinik: Zunehmende **Dyspnoe** und **Tachypnoe**.

Diagnostisches Vorgehen: Die Diagnosestellung erfolgt aufgrund von Klinik, Blutgasanalyse und typischem Röntgenbefund.

Radiologische Diagnostik: Röntgensymptome s. **Abb. B-13.2**.

► **Merke.**

Bei Frühgeborenen mit Atemnotsyndrom und persistierendem Ductus Botalli sind trotz Surfactantapplikation gleich bleibende oder im Krankheitsverlauf zunehmende alveoläre Verdichtungen erkennbar (**Abb. B-13.3**, **Abb. B-13.4**).

► **Merke.** Das idiopathische Atemnotsyndrom ist eine typische Erkrankung der Frühgeborenen.

Klinik: Nach einem Intervall von einer bis mehreren Stunden werden die Kinder durch zunehmende **Dyspnoe** und **Tachypnoe** auffällig. Weiterhin kann man sternale und interkostale Einziehungen, Nasenflügeln und eine Zyanose beobachten.

Diagnostisches Vorgehen: Die Diagnose wird durch das klinische Bild, die Blutgasanalyse (Anstieg des pCO_2 und Abfall des pO_2) und die typischen röntgenologischen Kriterien gesichert.

Radiologische Diagnostik: Die Röntgensymptome werden traditionell **4 Schweregraden** zugeordnet (**Abb. B-13.2**).

► **Merke.** Das idiopathische Surfactantmangelsyndrom kann durch einen persistierenden Ductus arteriosus Botalli (s. S. 249) zusätzlich kompliziert werden.

Der klassische Verlauf des Atemnotsyndroms kann durch die frühzeitige Gabe von Surfactant erheblich modifiziert werden, sodass es zu ungleicher Belüftung der Lungen kommen kann (**Abb. B-13.3**). Es wechseln normal belüftete mit noch atelektatischen Lungensegmenten bzw. Lungenlappen ab. Bei einer Wiedereröffnung des Ductus Botalli ist ein gleich bleibender oder im Krankheitsverlauf zunehmender pulmonaler Röntgenbefund trotz adäquater Therapie (Surfactantapplikation) nachweisbar. Auf den offenen Ductus arteriosus zurückzuführende Befunde sind die Progredienz von Herzgröße sowie perihiläre alveoläre Verdichtungen infolge der Rezirkulation (Folge eines großen Links-rechts-Shunts) (**Abb. B-13.4**).

B-13.3 Unreife der Lungen

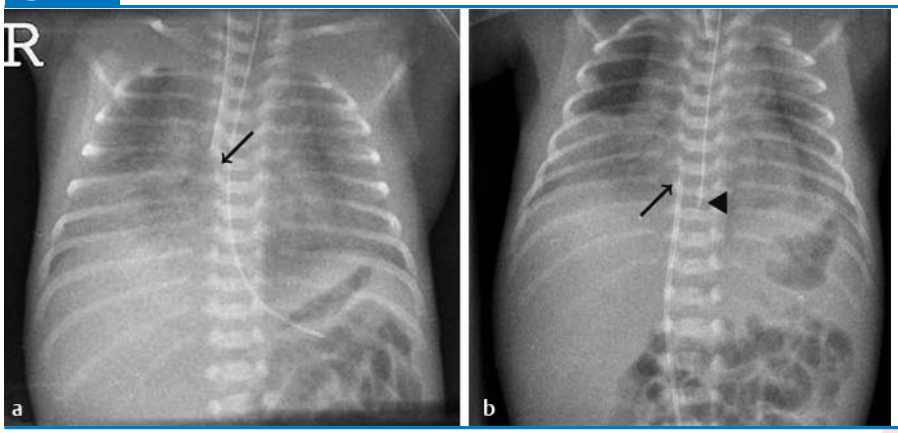

a Extrem unreifes Frühgeborenes der 26. SSW. Infolge zu tiefer Tubuslage (Pfeil) asymmetrische Verteilung des Surfactant mit ausgedehnter Dichteerhöhung, vor allem rechts basal und im Lungenmantel links.
b Lagekontrolle des Nabelvenenkatheters (Pfeil, korrekte Lage), Korrektur der Fehllage des Tubus, Fehllage der Magensonde (Magensonde jetzt im Ösophagus [Pfeilspitze]). Unveränderter Surfactantmangel in den basalen Lungenabschnitten, vor allem rechts im Mittel- und Unterlappen.

B-13.4 Offener Ductus Botalli

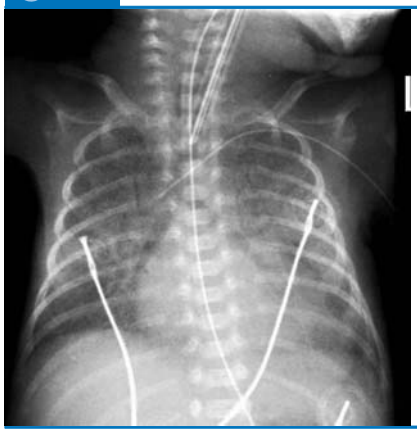

Röntgenthorax a.-p.: Frühgeborenes der 34. SSW. Herzgrößenzunahme und massives perihiläres Lungenödem verursacht durch die Wiedereröffnung des Ductus arteriosus Botalli.

B-13.4

„Nasse Lunge“

„Nasse Lunge“

► **Synonym.** Wet Lung Disease

► Synonym.

► **Definition.** Durch intraalveoläre und interstitielle Flüssigkeitsretention verursachtes transitorisches Atemnotsyndrom des Neugeborenen.

► Definition.

Die „nasse Lunge“ entsteht durch die verzögerte Resorption der fetalen Lungenflüssigkeit über das venöse System und die Lymphgefäße der Lunge. Zusätzlich wird eine passagere linksventrikuläre Insuffizienz als Ursache angenommen.

Die „nasse Lunge“ entsteht durch die verzögerte Resorption der fetalen Lungenflüssigkeit.

► **Merke.** Die „nasse Lunge“ wird häufiger bei Frühgeborenen beobachtet, kann aber auch bei Reifgeborenen auftreten.

► Merke.

Radiologische Diagnostik: Auf dem **Röntgenbild** sind symmetrische **peribronchiale und alveoläre Verdichtungen**, **intraseptale Ergussbildungen** oder **Pleuraergüsse** nachweisbar. Die Herzgröße liegt in der Regel im Bereich der Norm. Die radiologischen Zeichen bilden sich rasch innerhalb der ersten 6–12 Stunden post partum zurück (**Abb. B-13.5**).

Radiologische Diagnostik: Auf dem **Röntgenbild sind symmetrische peribronchiale und alveoläre Verdichtungen, intraseptale Ergussbildungen** und **Pleuraergüsse** erkennbar. Diese Röntgensymptome bilden sich in den ersten 6–12 Stunden post partum zurück (**Abb. B-13.5**).

B-13.5

B-13.5 **Nasse Lunge**

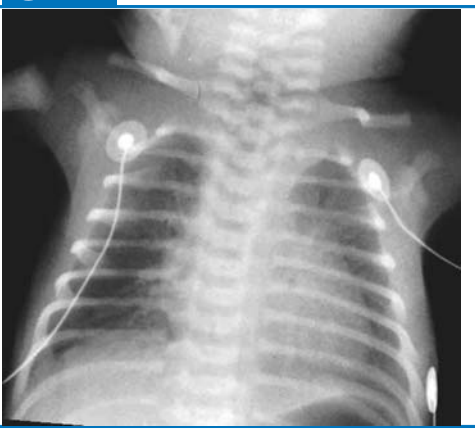

Röntgenthorax a.-p.: Reifes Neugeborenes, 1 Stunde alt. Kardiomegalie sowie perihiläre streifige und fleckige Verdichtungen in der inneren Schicht bilateral.

Mekoniumaspirationssyndrom (MAS)

Mekoniumaspirationssyndrom (MAS)

► **Definition.** Verlegung der Atemwege durch Aspiration von Mekonium und anderen Fruchtwasserbestandteilen.

► **Definition.**

Voraussetzung für die Aspiration ist die fetale Hypoxie sub partu.

Voraussetzung für eine Aspiration ist die fetale Hypoxie sub partu. Diese bewirkt über die Stimulation des N. vagus eine zunehmende Peristaltik im Magen-Darm-Trakt, wodurch es zum vorzeitigen Absetzen von Mekonium kommt. Das Fruchtwasser wird infolge beschleunigter intrauteriner Atemexkursionen in die Bronchioli terminales aufgenommen. Dies bewirkt das typische Mischbild von subsegmentalen Überblähungen und Atelektasen.

Klinik: Atemnotsyndrom.

Klinik: Meist besteht eine schwere Asphyxie mit dem Bild eines ausgeprägten Atemnotsyndroms.

Radiologische Diagnostik: Zwei Faktoren sind entscheidend für die Röntgenzeichen: die Menge des Aspirates und der Mekoniumgehalt. Es zeigen sich **streifige sowie grobfleckige Verschattungen** der Lunge (als Zeichen der Minderbelüftung bzw. chemischen Pneumonitis) und segmentale basal betonte **Überblähungen** (**Abb. B-13.6**).

Radiologische Diagnostik: Die röntgenologischen Zeichen sind von der Menge des Aspirates und vom Mekoniumanteil des Fruchtwassers abhängig. Es zeigen sich **streifige sowie grobfleckige Verschattungen** der Lunge als Zeichen der Minderbelüftung bzw. chemischen Pneumonitis (**Abb. B-13.6**). Benachbarte Lungenabschnitte weisen infolge der **Überblähung** zystoide Aufhellungen auf. Je nach dem Ausmaß der Lungenüberblähung resultiert ein **Zwerchfelltiefstand.** Entsprechend den anatomischen Verhältnissen werden Aspirationen zuerst in die rechte Lunge und hierbei bevorzugt im rechten Lungenoberlappen nachgewiesen. In schweren Fällen ist die gesamte Lunge betroffen. Auch ausgedehnte **Atelektasen** sind möglich (s. S. 178). Diese können z. B. auch nach Extubation bei längerfristig beatmungspflichtigen Kindern als sog. „weaning“ entstehen und betreffen fast immer den rechten Oberlappen.

Mögliche Komplikation ist eine Pneumonie.

Eine weitere Komplikation nach Aspiration ist die durch Sekundärinfektion entstehende Pneumonie.

B-13.6

B-13.6 **Mekoniumaspirationssyndrom**

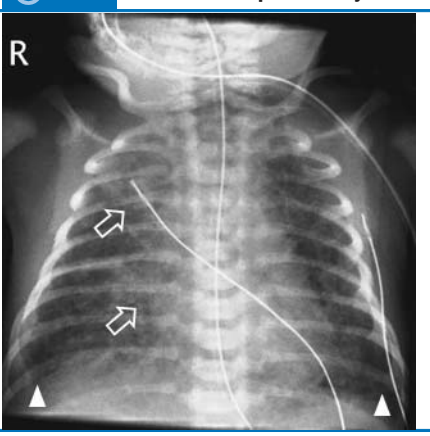

Röntgenthorax a.-p.: Reifes Neugeborenes. Mischbild aus grobfleckigen, meist asymmetrischen Verdichtungen vom alveolären Typ (offene Pfeile) und fokalen Überblähungen basal (Pfeilspitzen). Kleines Herz.

Pneumonien des Neugeborenen

Pneumonien des Neugeborenen

► Definition. Intrauterine bzw. perinatale Infektion der Lunge. Unreife Frühgeborene sind in höherem Maße gefährdet als Reifgeborene.

► Definition.

► Merke. **„Den“** Röntgenbefund der perinatalen Pneumonie gibt es nicht. Nach dem radiologischen Befund allein ist die weitere Differenzierung nur im typischen Fall möglich.

► Merke.

- **bakterielle Pneumonien:** Die Lungenverschattungen reichen vom nodulären kleinfleckigen Verteilungsmuster (z. B. bei Listeriose) bis zu grobfleckig konfluierenden Herden (bei gramnegativen Stäbchen). Diffuse Lungeneintrübungen werden ebenso nachgewiesen wie die Überblähung von Lungenabschnitten (**Abb. B-13.7a**). Mitunter finden sich bei der **B-Streptokokkenpneumonie** ein retikulogranuläres Muster (wie beim Surfactantmangelsyndrom bei allerdings großen Lungen) und eine intraseptale Ergussbildung oder ein Pleuraerguss als Zeichen der entzündlichen Begleitreaktion. Bei der heute sehr seltenen **Staphylokokkenpneumonie** kommt es über die Einschmelzung der pneumonischen Infiltrate zur Ausbildung von Pneumatozelen, die sich radiologisch als zystische Aufhellungsbezirke darstellen (**Abb. B-13.7b**). Als Komplikation ist bei Ruptur der Pneumatozele die Entstehung eines Pneumothorax oder eines Pleuraempyems (in Kombination = Pyopneumothorax) möglich.
- **Pilzpneumonien:** Das typische radiologische Bild der **Candidiasis** zeigt noduläre Verschattungen, die flächenhaft miteinander konfluieren können. Diese treten typischerweise in der 3.–6. Woche nach der Geburt und entsprechend langer antibiotischer Behandlung auf.
- **Viruspneumonien:** Bei Viruspneumonien (Herpes simplex, Zytomegalie, RSV) finden sich oft interstitielle Veränderungen mit perihilärer Betonung. Das kombinierte Auftreten von interstitiellem und alveolärem Befund erschwert jedoch die Diagnosestellung erheblich (**Abb. B-13.7c**).
- **Sonstige Pneumonien:** Sonderformen der perinatalen Pneumonie wie Chlamydien- , Listerien- oder Pneumocystis-jirovecii-Pneumonie werden in diese Gruppe eingeordnet. Röntgenologisch treten bei diesen Formen sowohl interstitielle streifige Verdichtungen als auch noduläre Lungeninfiltrate auf. Das radiologische Erscheinungsbild ist dementsprechend vielfältig, die exakte Artdiagnostik nach der Bildgebung allein unmöglich. Bei Frühgeborenen können auch wenig pathogene Keime wie Ureoplasma vorkommen, die nur minimale pulmonale Verdichtungen in Form von bilateralen milchglasartigen Eintrübungen hervorrufen und typischerweise lange persistieren können.

- **bakterielle Pneumonien:** Es finden sich Verschattungen, Lungeneintrübungen und Überblähungen von Lungenabschnitten (**Abb. B-13.7a**). Außerdem können Ergussbildungen **(B-Streptokokkenpneumonie)** nachweisbar sein. Bei der **Staphylokokkenpneumonie** bilden sich Pneumatozelen, die als zystische Aufhellungsbezirke erscheinen (**Abb. B-13.7b**). Mögliche Komplikationen sind ein Pneumothorax oder ein Pleuraempyem.
- **Viruspneumonien:** Es finden sich interstitielle Veränderungen mit perihilärer Betonung (**Abb. B-13.7c**).
- **Sonstige Pneumonien:** Es treten sowohl interstitielle Pneumopathien mit streifigen Verdichtungen als auch noduläre Lungeninfiltrate auf.

B-13.7 Pneumonien (Thoraxaufnahmen a.-p.)

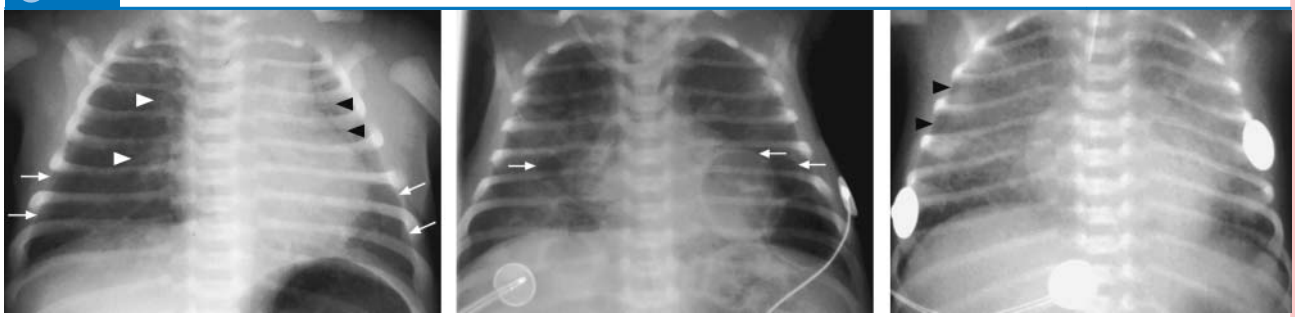

a Konnatale Pneumonie: Noduläre Verschattungen zentral (Pfeilspitzen). Periphere Lungenüberblähung (Pfeile).
b Staphylokokkenpneumonie: Aufhellungsbezirke in beiden Lungen mit scharfer Begrenzung entsprechend Pneumatozelen (Pfeile).
c Viruspneumonie: Interstitielle und alveoläre Verschattungen beider Lungen mit perihilärer Betonung. Rechte Lunge mit peripherer Überblähung (Pfeilspitzen).

Bronchopulmonale Dysplasie (BPD)

► **Definition.** Die bronchopulmonale Dysplasie ist kein eigenständiges Krankheitsbild, sondern Folge der wegen anderer Grunderkrankungen notwendigen Beatmung mit unphysiologisch hohen positiven Beatmungsdrücken bei hohem Sauerstoffpartialdruck.

► **Definition.**

Die Höhe und Dauer der Sauerstoffkonzentration bei der künstlichen Beatmung, der Beatmungsdruck und pulmonale Infektionen sind für die Schädigung und Fehlentwicklung der noch unreifen Lungen entscheidend.

Die Beatmungsdauer ist nicht ausschlaggebend für die Ausbildung der bronchopulmonalen Dysplasie. Die schädigende Wirkung beruht vor allem auf der Höhe der angewandten Sauerstoffkonzentration und dem mittleren Atemwegsdruck. Auch pulmonale Infektionen spielen eine Rolle. Schädigungen der Alveolen, der Bronchialschleimhaut und der Lungengefäße sind die Folge. Sekundär kommt es zur Ausbildung von irreversiblen Lungenfibrosen.

Klinik: Im Frühstadium besteht eine persistierende Atemnotsymptomatik, später kann sich eine pulmonale Hypertonie entwickeln.

Klinik: In frühen Stadien zeigen sich eine persistierende Atemnotsymptomatik und anhaltender O_2-Bedarf, als Spätfolge kann sich basierend auf den Lungengefäßveränderungen sekundär eine pulmonale Hypertonie mit Rechtsherzbelastung entwickeln.

Diagnostisches Vorgehen: Das **konventionelle Röntgenbild** kann den Schweregrad nicht vollständig erfassen, deshalb sollte zusätzlich eine HRCT in Einzelschichten eingesetzt werden.

Diagnostisches Vorgehen: Das **konventionelle Röntgenbild** erfasst in den meisten Fällen den Schweregrad der Erkrankung nicht im vollen Umfang, da auf der Summationsaufnahme des Thorax durch die zystoiden Aufhellungen ein besserer Befund vorgetäuscht wird. Die morphologischen Veränderungen der Lungen können am genauesten mit einer Niedrig-Dosis-HRCT erfasst werden.

Radiologische Diagnostik: Besonders in den Oberlappen zeigen sich **fein- bis grobstreifige fächerförmig angeordnete, bis in die Peripherie ziehende sowie perihiläre Verdichtungen**. Die Unterlappen sind häufig stark überbläht. Ausgeprägte Fälle (**Abb. B-13.8**) sind selten.

Radiologische Diagnostik: Aufgrund moderner Beatmungstechniken und effektiverer antibiotischer Therapie wird eine ausgeprägte BPD (**Abb. B-13.8**) nur noch selten beobachtet. Anstelle dessen zeigen sich **fein- bis grobstreifige fächerförmig angeordnete, bis in die Peripherie ziehende sowie perihiläre Verdichtungen**, die bevorzugt im Bereich der **Oberlappen** zur Darstellung kommen. Die **Unterlappen** sind häufig **überbläht**.

B-13.8 Bronchopulmonale Dysplasie

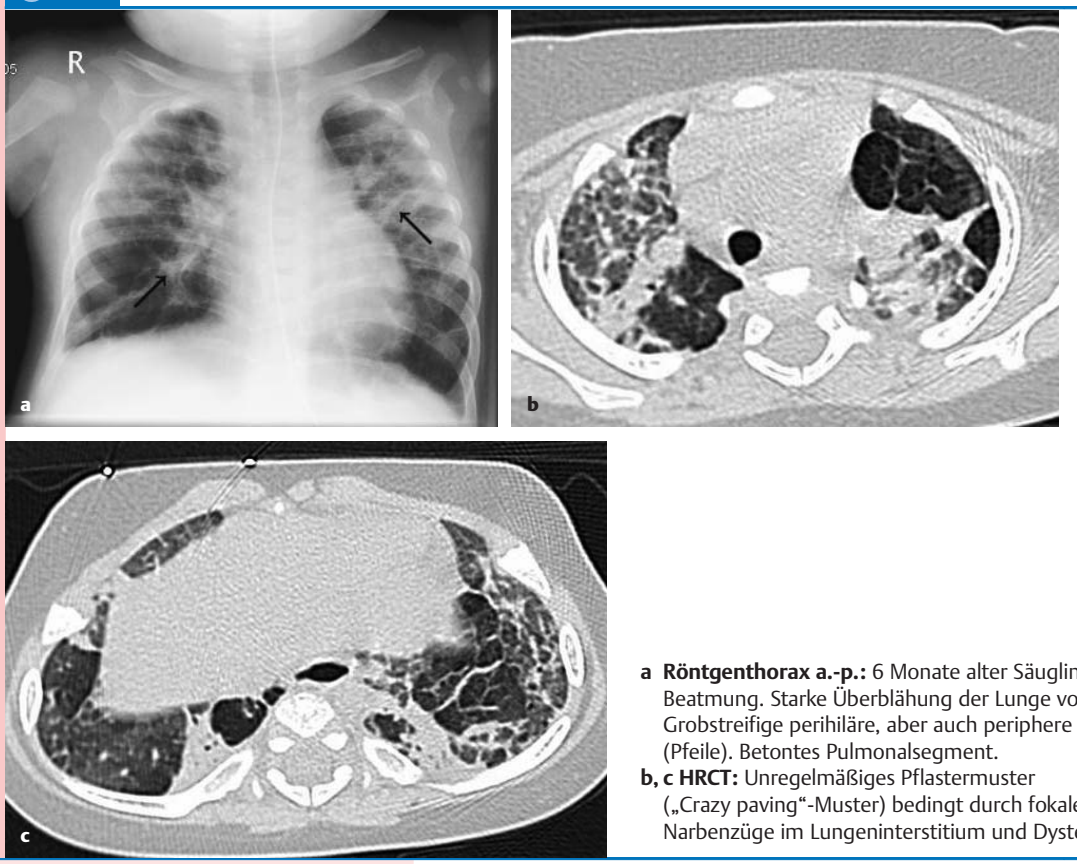

a Röntgenthorax a.-p.: 6 Monate alter Säugling nach 3 Monaten Beatmung. Starke Überblähung der Lunge vor allem basal. Grobstreifige perihiläre, aber auch periphere Verdichtungen (Pfeile). Betontes Pulmonalsegment.
b, c HRCT: Unregelmäßiges Pflastermuster („Crazy paving"-Muster) bedingt durch fokale Überblähung, Narbenzüge im Lungeninterstitium und Dystelektasen.

Lungen- und Trachealfehlbildungen

Kongenitales lobäres Lungenemphysem

► **Definition.** Überblähung eines, selten mehrerer Lungenlappen.

Klinik: Die klinische Symptomatik mit zunehmender Dyspnoe und Tachypnoe entwickelt sich häufig innerhalb der ersten Lebenswochen, ebenso wie der vorgewölbte Thorax.

Radiologische Diagnostik: Röntgenologisch erscheinen die betroffenen Lungenlappen **überbläht**. Am häufigsten sind die **Oberlappen** von der Fehlbildung betroffen. Da die Erkrankung **in der Regel einseitig** vorkommt, wird oft eine **Mediastinalverdrängung** zur Gegenseite nachgewiesen. In Abhängigkeit von der Befundausprägung resultiert durch den Kompressionseffekt des überblähten Lungenlappens eine Minderbelüftung der angrenzenden Lungenlappen (**Abb. B-13.9**).

Lungen- und Trachealfehlbildungen

Kongenitales lobäres Lungenemphysem

► **Definition.**

Klinik: Dyspnoe und Tachypnoe. Asymmetrisch vorgewölbter Thorax.

Radiologische Diagnostik: Röntgenologisch erscheinen die betroffenen Lungenlappen **überbläht** (meist **Oberlappen**). Da die Erkrankung **in der Regel einseitig** vorkommt, besteht oft eine **Mediastinalverdrängung** zur Gegenseite (**Abb. B-13.9**).

B-13.9 Kongenitales lobäres Emphysem

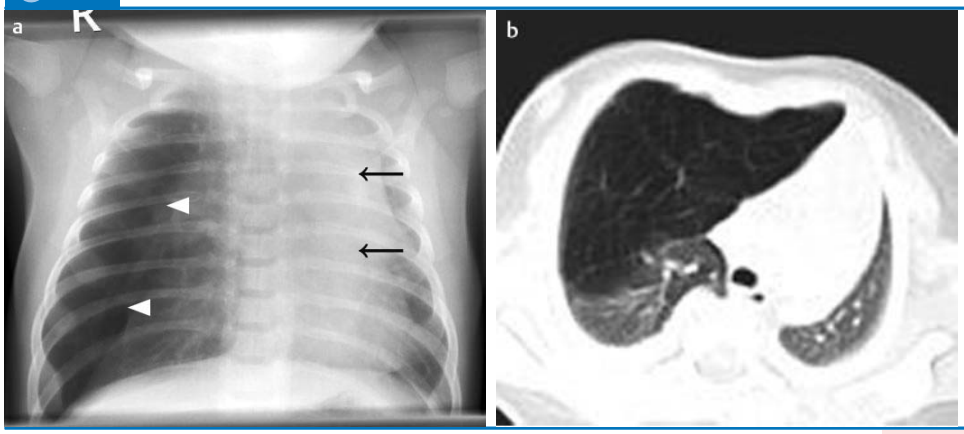

a Röntgenthorax a.-p.: Erhebliche Mediastinalverdrängung nach links durch Überblähung des Oberlappens mit starker Hernienbildung (Pfeile). Kompression des rechten Unterlappens (Pfeilspitzen).
b Das zugehörige **CT** zeigt das Ausmaß der Überblähung des Oberlappens und der enormen Mediastinalverdrängung.

Bronchogene Zyste

► **Definition.** Angeborene zystische Missbildung der Trachea oder der Bronchien.

Klinik: Die Schwere der Dyspnoe ist von der Lokalisation und Größe der Zyste abhängig.

Radiologische Diagnostik: Bei **subkarinärer** Lokalisation der bronchogenen Zyste kommt es frühzeitig zur Überblähung meist einer, seltener beider Lungen (s. Röntgenthorax **Abb. B-13.10a**). Diese Überblähung ist durch einen Ventilmechanismus verursacht. Der Nachweis der Zyste kann gelegentlich sonografisch (Echokardiografie) oder

Bronchogene Zyste

► **Definition.**

Klinik: Schwere der Dyspnoe, von Lokalisation und Größe der Zyste abhängig.

Radiologische Diagnostik: Nachweis einer mediastinalen Raumforderung mit **Weichteildichte**, **Spiegelbildung** oder rein **lufthaltig** mittels Röntgenthorax, Sonografie oder CT bzw. MRT (**Abb. B-13.10**).

B-13.10 Bronchogene Zyste

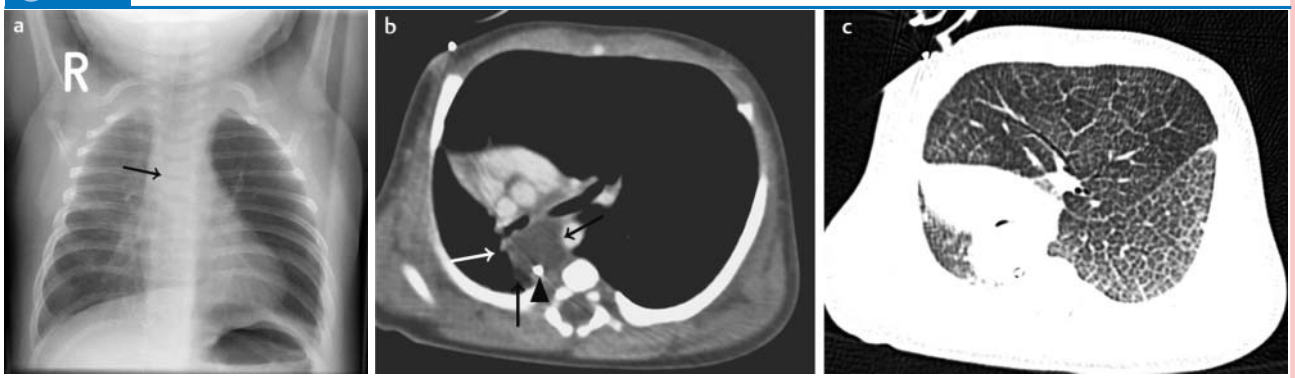

a Röntgenthorax a.-p.: 4 Wochen altes reifes Neugeborenes mit Überblähung der linken Lunge. Distale Trachea nicht sichtbar (Pfeil).
b, c CT in Bifurkationshöhe: Das CT mit i. v.-Kontrast (**b**) zeigt eine massive Verlagerung des Mediastinums nach rechts bedingt durch eine subkarinäre Zyste (Pfeile). Magensonde im Ösophagus (Pfeilspitze). Im Lungenfenster (**c**) zeigt sich eine Vergrößerung der linken Lunge mit deutlichem retikulären Muster bedingt durch einen Lymphstau.

B-13.11 Pulmonalisschlinge

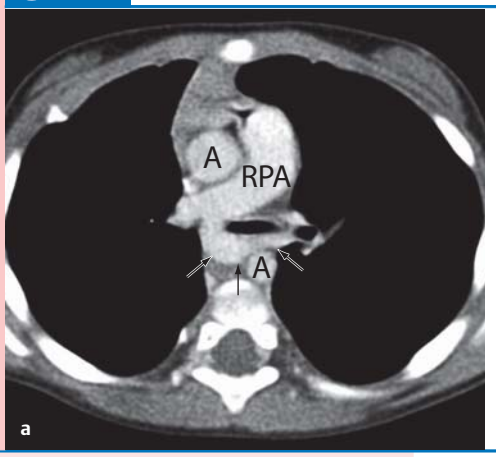

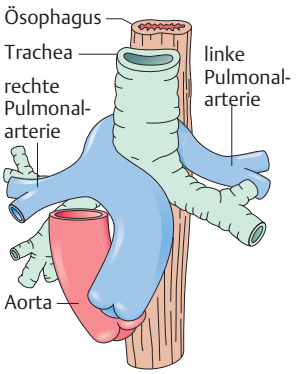

CT des Thorax mit i. v.-Kontrast: Horizontalschnitt in Bifurkationshöhe. Die linke Pulmonalarterie geht aus der rechten Pulmonalarterie (RPA) ab und umkurvt (Pfeile) den rechten Hauptbronchus. Aorta ascendens und descendens (A).

B-13.12 Doppelter Aortenbogen

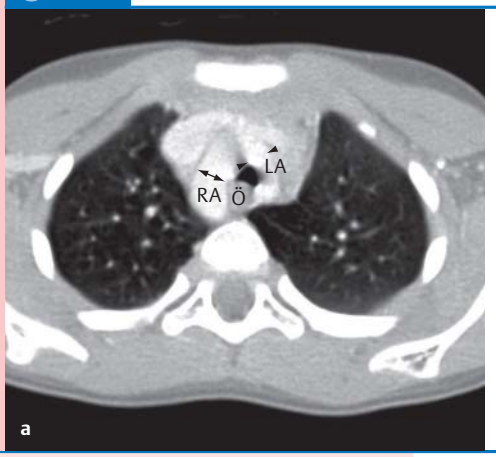

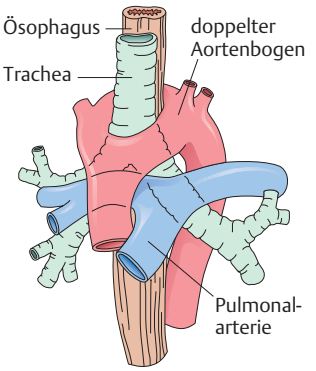

CT des Thorax mit i. v.-Kontrast: Horizontalschnitt durch die Trachea oberhalb der Bifurkation. Der rechte Aortenbogen (RA) ist kaliberstärker als der linke Aortenbogen (LA). Deutliche Einengung der Trachea. Ösophagus (Ö).

besser durch **CT** bzw. MRT erfolgen, da der Kompressionseffekt der Zyste auf die distale Trachea und die beiden Hauptbronchien erkennbar ist (**Abb. B-13.10b**). Bei den **paratrachealen** oder **hilusnahen** bronchogenen Zysten sind scharf begrenzte, rundliche Raumforderungen mit **Weichteildichte**, **Spiegelbildung** oder rein **lufthaltige** Zysten in der Thoraxaufnahme in aufrechter Position zu finden.

► **Merke.** Bei bronchogenen Zysten kommt es häufig zu einer erhebliche Überblähung einer oder seltener **beider** Lungen.

Differenzialdiagnosen: Pulmonalisschlinge (**Abb. B-13.11**), doppelter Aortenbogen (**Abb. B-13.12**).

Differenzialdiagnostisch müssen bei einseitiger Lungenblähung eine Pulmonalisschlinge (**Abb. B-13.11**) und bei beidseitig überblähten Lungen ein doppelter Aortenbogen (**Abb. B-13.12**) abgegrenzt werden.

Zystisch-adenomatoide Malformation (CPAM)

► **Definition.** Angeborene zystische Fehlbildung des Respirationstraktes mit zystischer Umwandlung der terminalen Bronchien sowie Vermehrung von terminalem, respiratorischem Gewebe mit polypösem Mukosawachstum (adenomatöser Anteil).

Diagnostisches Vorgehen: Der histologische Befund sichert die Diagnose.

Diagnostisches Vorgehen: Die sichere Diagnose kann letztlich nur durch den histologischen Befund mit Nachweis der pulmonalen Entwicklungsstörung gestellt werden.

B-13.13 Kongenitale zystisch-adenomatoide Malformation (CPAM)

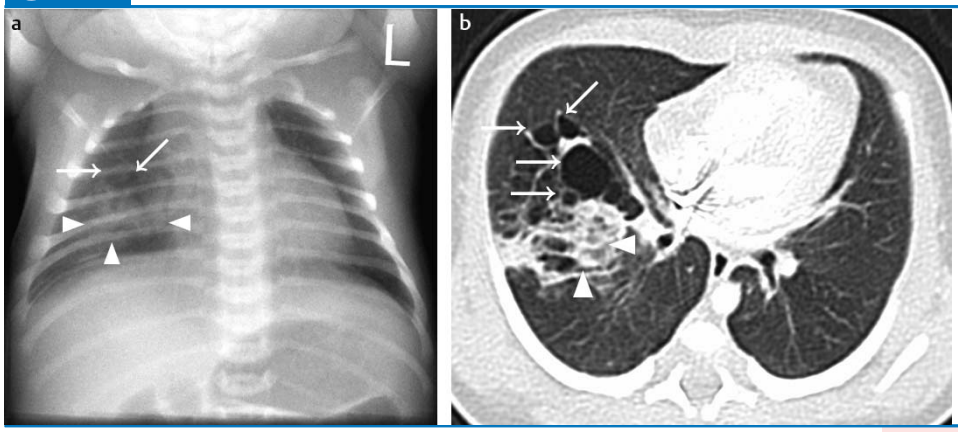

3 Wochen altes Neugeborenes.
a Röntgenthorax a.-p.: Nicht segmentale Verdichtung (Pfeilspitzen) rechts basal mit kleinen zystischen Aufhellungen (Pfeile).
b CT des Thorax mit i. v.-Kontrast: Horizontalschnitt unterhalb der Lungenhili. Neben KM-aufnehmendem solidem Gewebe (Pfeilspitzen) sind zahlreiche kleine Zysten zu erkennen (Pfeile).

Radiologische Diagnostik: Röntgenologisch werden **Aufhellungsbezirke unterschiedlicher Größe** nachgewiesen (**Abb. B-13.13a**). Zusätzliche Verschattungen lassen wie bei den Lungenzysten auf vorhandene Flüssigkeit schließen. In Abhängigkeit von der Befundausdehnung führt auch diese Fehlbildung zur **Mediastinalverlagerung** zur Gegenseite sowie zum **Zwerchfelltiefstand** der pathologisch veränderten Seite. Im Zweifelsfall bringt die **CT** die Klärung (**Abb. B-13.13b**).

Radiologische Diagnostik: Röntgenologisch werden **Aufhellungsbezirke unterschiedlicher Größe** nachgewiesen (**Abb. B-13.13a**). Beim Neugeborenen können die Zysten noch mit fetaler Lungenflüssigkeit gefüllt sein. Eine **Mediastinalverlagerung** zur Gegenseite und ein **Zwerchfelltiefstand** auf der kranken Seite sind häufig assoziiert. Die **CT** führt zur definitiven Diagnose (**Abb. B-13.13b**).

Pulmonale Sequestration

► Definition. Ein Lungensequester ist ein Lungenanteil, der nicht mit dem Bronchialsystem in Verbindung steht.

Die arterielle Versorgung eines Lungensequesters erfolgt aus der Aorta (supra- oder infradiaphragmal) und nicht aus den Pulmonalarterien. Der venöse Abfluss ist variabel in die Lungenvenen, in die Pfortader oder in die Vena cava inferior.

Radiologische Diagnostik: Lungensequester sind in der Regel einseitig und meist links basal gelegen, können aber auch doppelseitig vorkommen. Da sie in der Röntgenaufnahme als **homogene,** meist **dreiecksförmige** oder **ovaläre Verschattungen** zur Darstellung kommen, ist die differenzialdiagnostische Abgrenzung gegenüber sonstigen soliden thorakalen Raumforderungen notwendig. Hierzu wird als nächster Schritt eine Sonografie durchgeführt. Andererseits ist bei der **grobzystischen Form,** die radiologisch als Aufhellungsbezirk erscheint, die Verwechslung mit anderen zystischen Fehlbildungen möglich (**Abb. B-13.14**, **Abb. B-13.15**).

Pulmonale Sequestration

► Definition.

Die arterielle Versorgung eines Sequesters erfolgt aus der Aorta, nicht aus den Pulmonalarterien.

Radiologische Diagnostik: Lungensequester sind meist einseitig und überwiegend links basal gelegen. Sie stellen sich in der Röntgenaufnahme als **homogene,** meist **dreiecksförmige** oder **ovaläre Verschattungen** dar (DD: solide Raumforderung). Die **grobzystische Form** stellt eine Übergangsanomalie mit anderen zystischen Lungenfehlbildungen dar (**Abb. B-13.14**, **Abb. B-13.15**).

B-13.14 Pulmonale Sequestration

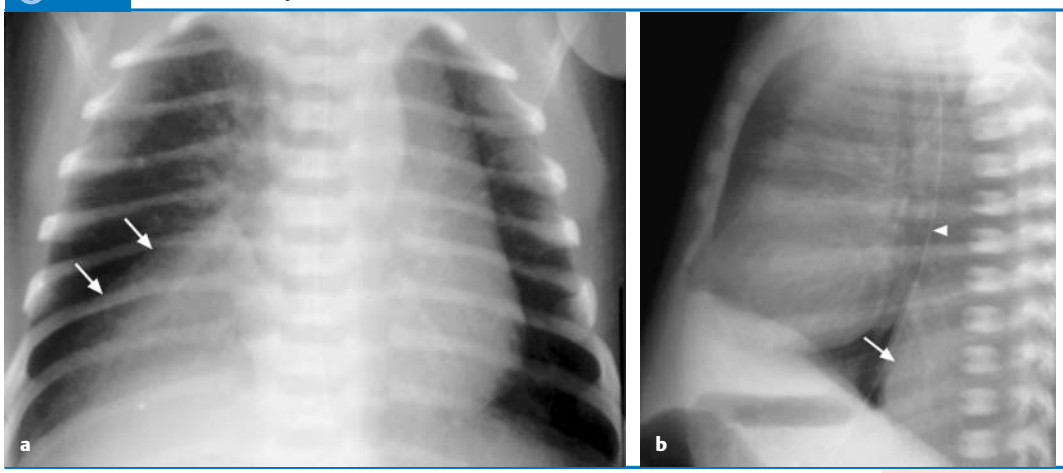

a Röntgenthorax a.-p.: Glatt begrenzte, homogene Verschattung im rechten Herz-Zwerchfell-Winkel (Pfeile).
b Röntgenthorax seitlich: Die Verschattung ist posterobasal gelegen (Pfeil); Magensonde (Pfeilspitze).

B-13.15 Lungensequester (2 Monate alter Säugling)

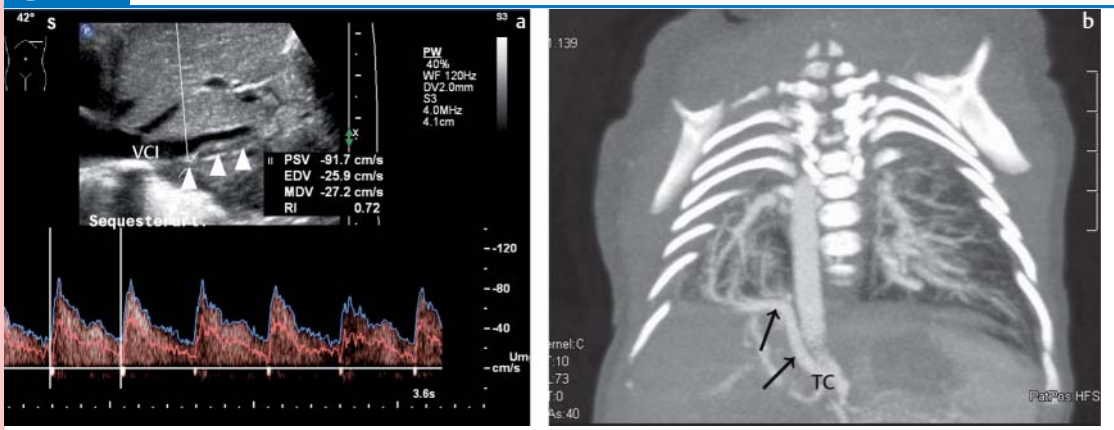

a Duplexsonografie: Paramedianer sagittaler Oberbauchschnitt. Hinter der Vena cava inferior (VCI) zieht eine Arterie (Pfeilspitzen) aus dem Truncus coeliacus kommend durch das Zwerchfell zu dem Lungensequester.
b MIP-Bild: Es zeigt die aus dem Truncus coeliacus zum rechten Unterlappen ziehenden Sequestergefäße (Pfeile). Truncus coeliacus (TC).

Lungenhypoplasie, Lungenaplasie, Lungenagenesie

► **Definition.**

Klinik: Asymptomatisch **oder leichte** Dyspnoe.

Radiologische Diagnostik: Bei der Lungenhypoplasie zeigt sich die **zu kleine Lunge mit normaler Transparenz** und verminderter Gefäßzeichnung (**Abb. B-13.16**). Die unilaterale Lungenhypoplasie wird häufig als sporadische Fehlbildung, seltener in Kombination mit Herzfehlern oder intrathorakalen Gefäßfehlbildungen, z. B. im Rahmen des sog. **Scimitar-Syndroms** beobachtet (Trias aus ASD, Dextrokardie, Scimitar-Vene [= Lungenvenenfehlmündung der hypoplastischen Lunge], **Abb. B-13.17**).

Lungenhypoplasie, Lungenaplasie, Lungenagenesie

► **Definition.**

- **Lungenhypoplasie:** komplette Anlage einer zu kleinen, aber funktionstüchtigen Lunge.
- **Lungenaplasie:** rudimentäres funktionsloses Lungengewebe vorhanden.
- **Lungenagenesie:** vollständiges Fehlen von Lungengewebe und Stammbronchus.

Klinik: Leitsymptome sind Dyspnoe, Tachypnoe und selten Zyanose. Die Patienten können aber auch asymptomatisch sein.

Radiologische Diagnostik: Das radiologische Bild variiert entsprechend der Befundausprägung erheblich. Bei der **Lungenhypoplasie**, die uni- oder bilateral vorkommen kann, zeigt sich die **zu kleine Lunge mit normaler Transparenz** sowie verminderter Lungengefäßzeichnung (**Abb. B-13.16**).

- **unilaterale Lungenhypoplasie:** Sie wird im Rahmen des sog. **Scimitar-Syndroms** (Trias aus ASD, Dextrokardie, Scimitar-Vene [= Lungenvenenfehlmündung der hypoplastischen Lunge], **Abb. B-13.17**) oder bei Fehlen einer Pulmonalarterie beobachtet.
- **bilaterale Lungenhypoplasie:** Sie kommt bei der angeborenen Zwerchfellhernie (s. **Abb. B-13.18**, S.690) oder bei schweren angeborenen renalen Erkrankungen vor (Nierenagenesie, Nierendysplasie, polyzystische Nierenerkrankung u. a.). Schwere

B-13.16 Lungenhypoplasie bei Urethralklappen

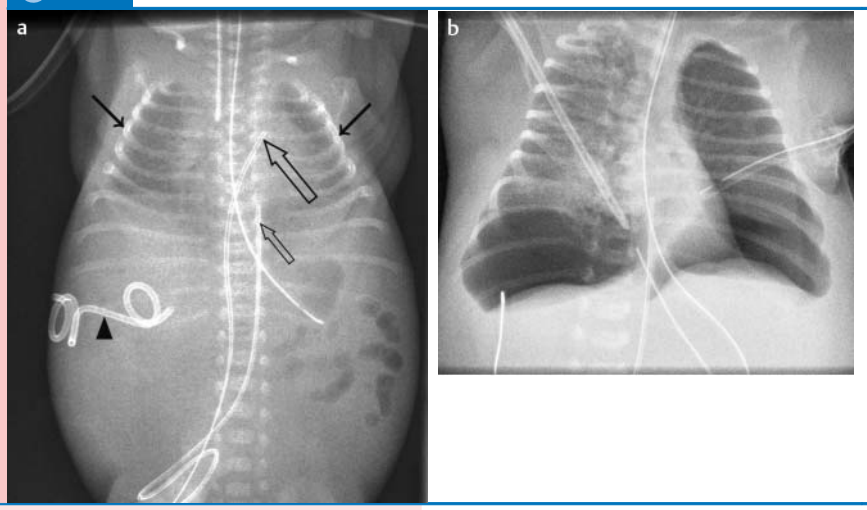

Pränatale Diagnose und Entlastung der Hydronephrose über einen Double-Pigtail-Katheter.
a Thorakoabdominales Babygramm: Die Hyperlordose im Thoraxbereich mit aufwärts verlaufenden kranialen Vorderrippen ist aufnahmetechnisch bedingt (Pfeile). Kleine Lungen. Fehllage des Nabelvenenkatheters in der A. pulmonalis (großer offener Pfeil). Hohe Lage des Nabelarterienkatheters (kleiner offener Pfeil). Im rechten Oberbauch Double-Pigtail-Katheter (Pfeilspitze).
b Im Verlauf rezidivierende beidseitige Spannungspneumothoraces.

B-13.17 Scimitar-Syndrom

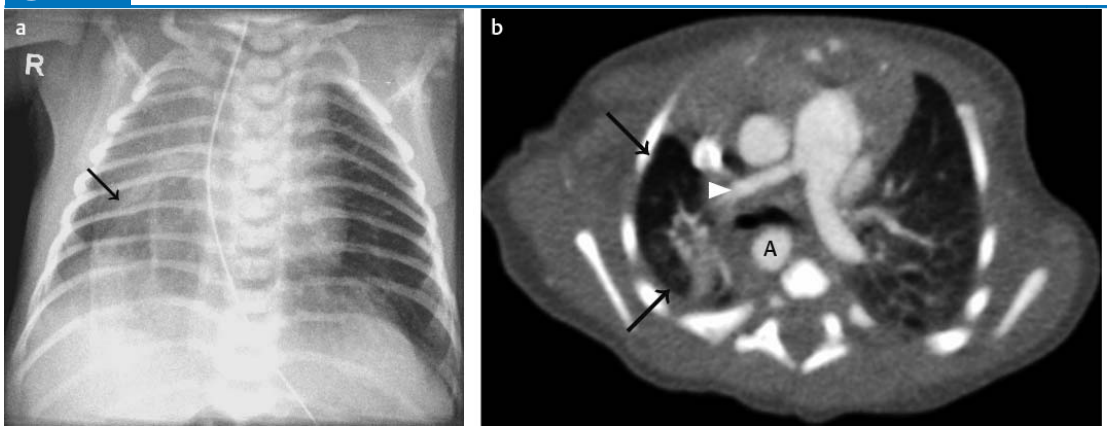

a Röntgenthorax a.-p.: Deutlich kleinere Lunge (einseitige Lungenhypoplasie). Sequestergefäße im rechten Unterlappen laterobasal (Pfeil). Rechter Herzrand nicht abgrenzbar.
b CT des Thorax mit i. v.-Kontrast: Deutlich kleinere rechte Lunge (Pfeile) mit kleiner rechter Pulmonalarterie (Pfeilspitze). Rechtslage der Aorta descendens (A).

Formen der Lungenhypoplasie treten bei letalen Formen der Skelettdysplasie (thanatophorer Zwergwuchs) und einigen Missbildungssyndromen (Jeune-Syndrom, chondroektodermale Dysplasie) auf. Sie sind dann an den typischen skelettalen Befunden erkennbar.

Die **Lungenaplasie und -agenesie** sind auf dem radiologischen Thoraxübersichtsbild nicht voneinander zu differenzieren. Bei einseitigem Auftreten ist die entsprechende **Thoraxseite homogen verschattet**. Der Raum wird durch das zur betroffenen Seite verlagerte Mediastinum eingenommen. Die Lunge der **kontralateralen Seite** ist **überbläht**.

Bei der **Lungenaplasie und -agenesie** finden sich eine **homogene Verschattung** der betroffenen Thoraxseite sowie eine kompensatorische **Überblähung der kontralateralen Seite** mit einer Verlagerung des Herzens.

Kongenitale Zwerchfellhernien

Kongenitale Zwerchfellhernien

► Definition. Lücke im Zwerchfell, die zur Verlagerung von Bauchorganen in die Thoraxhöhle führen kann (Enterothorax). Folgen sind Lungenkompression und Hypoplasie des betroffenen Lungenflügels.

► Definition.

Von der häufigeren posterolateralen Hernie (Bochdalek-Hernie) wird die anteromediale Hernie (Larrey- oder Morgagni-Hernie) unterschieden.

Man unterscheidet posterolaterale (häufiger) und anteromediale Hernie.

Klinik: In Abhängigkeit von Lokalisation und Ausdehnung der Hernie besteht eine zunehmende Dyspnoe. Auf der betroffenen Seite fehlt das Atemgeräusch, evtl. sind Darmgeräusche thorakal auskultierbar. Schwere Zyanose hervorgerufen durch das „Syndrom des fetalen Kreislaufs“ (PFC = Persistent Fetal Circulation). Eingesunkenes Abdomen (Kahnbauch).

Klinik: Dyspnoe, fehlendes Atemgeräusch, Zyanose, evtl. thorakale Darmgeräusche, Kahnbauch.

Diagnostisches Vorgehen: Die Diagnose oder Verdachtsdiagnose wird heute in den meisten Fällen bereits durch die **pränatale Sonografie** oder **MRT** gestellt. Postnatal zeigen die Klinik und das **Röntgenbild (am besten das thorakoabdominale Babygramm)** die Verlagerung von Bauchorganen in die Thoraxhöhle.

Diagnostisches Vorgehen: Die Verdachtsdiagnose wird meist durch die **pränatale Sonografie** oder **MRT** gestellt.

Radiologische Diagnostik: Bei der **posterolateralen** Form ist die betroffene Thoraxseite **röntgenologisch** unmittelbar postnatal bei fehlendem Luftgehalt von Magen und Darm **verschattet (einseitig weißer Thorax)**. Nach einigen Stunden sind die luftgefüllten Darmabschnitte dann als glatt begrenzte, sich teilweise überlagernde rundliche Aufhellungsbezirke erkennbar **(Enterothorax)**. Das Zwerchfell der entsprechenden Seite ist nicht nachweisbar. Das **Mediastinum ist zur Gegenseite** verdrängt. Bei der rechtsseitigen Form kann die Leber, bei der linksseitigen der Magen mit im Thoraxraum gelegen sein (**Abb. B-13.18**).

Radiologische Diagnostik: Das Röntgenbild zeigt die Verlagerung von Bauchorganen in die Thoraxhöhle. Die betroffene Thoraxseite ist unmittelbar postnatal **verschattet**. Das **Mediastinum ist zur Gegenseite** verdrängt (**Abb. B-13.18**).

Die **anteromediale Hernie** ist als Weichteilverschattung besser auf der **lateralen Röntgenaufnahme** des Thorax erkennbar. Abhängig vom Ausmaß der Herniation in den Thoraxraum und vor allem beim bilateralen Befund kommt es zur **Kranialverlagerung von Mediastinalorganen** (Herz, Thymus). Die Morgagni-Hernie kommt gehäuft beim Down-Syndrom vor.

Die **anteromediale Hernie** ist als Weichteilverschattung besser auf der **lateralen Röntgenaufnahme** des Thorax erkennbar.

B-13.18

B-13.18 Enterothorax bei linksseitiger Zwerchfellhernie

Thorakoabdominales Babygramm: Zu hoch liegender Trachealtubus (Pfeilspitze). Beachte, dass die Magensonde im intrathorakal gelegenen Magen endet (Pfeil). Der gesamte Dünndarm liegt im linken Pleuraraum, nur das Kolon befindet sich in der Bauchhöhle (offener Pfeil).

Zwerchfelllähmung und Relaxatio diaphragmatica

Zwerchfelllähmung und Relaxatio diaphragmatica

▶ Definition.

▶ Definition.

- **Zwerchfelllähmung:** Schädigung des N. phrenicus (häufig geburtstraumatisch, meist im Rahmen einer oberen Plexuslähmung) (**Abb. B-13.19a**).
- **Zwerchfellrelaxation** (Relaxatio diaphragmatica): angeborene Fehlentwicklung der Zwerchfellmuskulatur mit Vorwölbung in den Thoraxraum (**Abb. B-13.19b**).

Klinik: Dyspnoe, ggf. Schaukelatmung.

Klinik: Störungen der Lungenfunktion können je nach Ausprägung der Zwerchfelllähmung zur Dyspnoe führen. In schweren Fällen kann eine Schaukelatmung auftreten.

Diagnostisches Vorgehen: Röntgenthorax, ggf. **Sonografie** zur Differenzierung.

Diagnostisches Vorgehen: Zunächst **Röntgenthorax**, die Differenzierung zwischen beiden Krankheitsbildern ist mithilfe der Thoraxdurchleuchtung oder heute besser mit der **Sonografie** möglich.

Radiologische Diagnostik: Die radiologischen Zeichen des **Röntgenthorax** sind bei beiden Erkrankungen identisch: Auf der betroffenen Seite ist ein **Zwerchfellhochstand**

Radiologische Diagnostik: Beide Krankheitsbilder zeichnen sich auf der **a.-p.-Röntgenthoraxaufnahme** durch einen **Zwerchfellhochstand der kranken Seite** aus. Die Folgeerscheinungen – Mediastinalverlagerung zur Gegenseite und mitunter Minderbelüftung der gleichseitigen Lunge – sind ebenfalls bei beiden Erkrankungen nach-

B-13.19 Zwerchfelllähmung und Relaxatio diaphragmatica

a Zwerchfelllähmung (durchleuchtungsgezielte Aufnahme a.-p.): Zwerchfellhochstand der kranken Seite (Pfeile), Mediastinum zur linken Seite verlagert, unter Durchleuchtungskontrolle paradoxe Beweglichkeit des rechten Zwerchfells.

b Relaxatio diaphragmatica (Röntgenthorax a.-p.): Vorwölbung des rechten Zwerchfells in den Thoraxraum. Unter Durchleuchtung ist hier eine geringe, aber gleichsinnige Beweglichkeit im Vergleich zur Gegenseite sichtbar.

weisbar. Die **Differenzierung erfolgt mittels Durchleuchtung oder Real-time-Sonografie:** Bei der **Zwerchfelllähmung** lässt sich die **paradoxe Organbeweglichkeit** der betroffenen Seite nachweisen, d. h. das Zwerchfell bewegt sich in der Inspirationsphase nach kranial entsprechend der Rippenbewegung (**Abb. B-13.19 a**). Dieses Zeichen ist **bei der Zwerchfellrelaxation nicht vorhanden**. Das Zwerchfell weist geringere, aber gleichsinnige Atemexkursionen im Vergleich zur gesunden Seite auf.

13.2.3 Differenzialdiagnostische Übersicht

Die verschiedenen Krankheitsbilder weisen oft ähnliche oder manchmal sogar identische **Röntgenbefunde** auf. Trotz aller diagnostischen Möglichkeiten ist der Radiologe ohne Kenntnis der anamnestischen Daten oft „hilflos“ und Fehldiagnosen sind vorprogrammiert. Die neonatologische Diagnostik erfordert die enge Kooperation zwischen Neonatologen, Kinderchirurgen und Radiologen (**Tab. B-13.1**).

sichtbar. Differenziert werden die Krankheiten mittels **Durchleuchtung oder Sonografie:** Bei der **Zwerchfelllähmung** lässt sich die **paradoxe Organbeweglichkeit** der betroffenen Seite nachweisen (**Abb. B-13.19a**). Dieses Zeichen ist **bei der Zwerchfellrelaxation nicht vorhanden.**

13.2.3 Differenzialdiagnostische Übersicht

Oft weisen die verschiedenen Krankheitsbilder ähnliche oder gar identische **Röntgenbefunde** auf (**Tab. B-13.1**).

B-13.1 Differenzialdiagnostik neonatologischer Erkrankungen des Thorax

Art der Erkrankung	radiologische Differenzialdiagnosen
Atemnotsyndrom: Stadium I, II	▪ perinatale Pneumonie
Atemnotsyndrom: Stadium III	▪ pulmonale Hämorrhagie ▪ totale Lungenvenenfehlmündung
Atemnotsyndrom: Stadium IV	▪ massive pulmonale Hämorrhagie
„Nasse Lunge“	▪ perinatale Pneumonie ▪ Vitium cordis
Mekoniumaspiration	▪ pulmonale Hämorrhagie ▪ perinatale Pneumonie ▪ totale Lungenvenenfehlmündung
bakterielle Pneumonien	▪ **Atemnotsyndrom** ▪ „nasse Lunge“
pulmonale Hämorrhagie	▪ perinatale Pneumonie ▪ Ductus arteriosus Botalli ▪ Stauungslunge bei hypoplastischem Linksherz-Syndrom ▪ Pleuraerguss (Chylothorax)
bronchopulmonale Dysplasie	▪ persistierendes pulmonales interstitielles Emphysem ▪ Williams-Campbell-Syndrom ▪ Pneumonie
pulmonales interstitielles Emphysem	▪ **Atemnotsyndrom** Grad III ▪ Pneumatozele ▪ abszedierende Pneumonie
Pneumomediastinum	▪ lokalisierter Pneumothorax ▪ Lungenzyste ▪ Pneumatozele ▪ Pneumoperikard
kongenitales lobäres Lungenemphysem	▪ Pneumothorax ▪ zystisch-adenomatoide Malformation ▪ Zwerchfellhernie
kongenitale Lungenzyste	▪ Pneumatozele ▪ zystisch-adenomatoide Malformation ▪ Lungenabszess
zystisch-adenomatoide Malformation	▪ Pneumatozele ▪ Lungenabszess ▪ Lungensequester ▪ Zwerchfellhernie mit Enterothorax
pulmonale Sequestration	▪ lobäres Emphysem ▪ zystisch-adenomatoide Malformation ▪ enterogene Zyste ▪ Ösophagusduplikatur ▪ Zwerchfellhernie ▪ Neuroblastom

B-13.1 Differenzialdiagnostik neonatologischer Erkrankungen des Thorax (Fortsetzung)

Art der Erkrankung	radiologische Differenzialdiagnosen
Lungenagenesie einseitig	▪ Totalatelektase ▪ Pleuraerguss ▪ massive pulmonale Hämorrhagie
Lungenhypoplasie beidseitig	▪ Exspirationsaufnahme ▪ Atelektasen beidseits ▪ Atemnotsyndrom Stadium IV ▪ Pleuraergüsse ▪ Chylothorax beidseits ▪ massive pulmonale Hämorrhagie
kongenitale Zwerchfellhernie (posterolateral)	▪ Pleuraerguss ▪ Pleuraempyem ▪ zystisch-adenomatoide Malformation ▪ sonstige intrathorakale Raumforderung
Zwerchfelllähmung	▪ Zwerchfellhernie ▪ Relaxatio diaphragmatica ▪ intrathorakale oder subphrenische Raumforderung
Relaxatio diaphragmatica	▪ Zwerchfelllähmung ▪ Zwerchfellhernie ▪ Raumforderung intrathorakal oder abdominal
pleurale Flüssigkeitsansammlungen (serös, chylös, hämorrhagisch)	in Abhängigkeit von der Lokalisation (uni- oder bilateral) und der Flüssigkeitsmenge: ▪ Atelektase, Atemnotsyndrom ▪ Lungenaplasie, -agenesie ▪ zystisch-adenomatoide Malformation ▪ kongenitale Zwerchfellhernie, Tumor, Pleuraempyem

13.3 Urogenitaltrakt
13.3.1 Radiologische Methoden (vgl. S. 254)

Die Verfahren kommen in der Reihenfolge **Sonografie**, **Miktionszysturethrografie** und **Nierenszintigrafie** zum Einsatz. CT und MRT werden in der Tumordiagnostik, die MRT (als MR-Urografie) bei Harntransportstörungen eingesetzt.

13.3 Urogenitaltrakt

13.3.1 Radiologische Methoden (vgl. S. 254)

In der klinischen Routinediagnostik sollten die Verfahren in der Reihenfolge **Sonografie**, **Miktionszysturethrografie (MCU)** und **Nierenszintigrafie** (Tc^{99m}-MAG3-Sequenzszintigrafie bei urologischen Fragestellungen, Tc^{99m}-DMSA-Nierenszintigrafie zur Beurteilung des Nierenparenchyms) zum Einsatz kommen. Die Nativaufnahme des Abdomens spielt nur bei der Frage nach Konkrementen eine Rolle und wird bei möglichen Nierensteinen durch die „Low-dose-CT-Urografie" ergänzt. Die MRT kommt in der Tumordiagnostik zur Anwendung sowie als MR-Urografie bei gezielten Fragestellungen zu komplexen urologischen Fehlbildungen.

Sonografie

Die Sonografie ist die **Screening-Methode** für Niere und Harnwege. **Hochfrequente Ultraschallsonden** und ein **schneller Bildaufbau** sind notwendig.

► **Merke.** Die Untersuchung sollte bei Säugling und Kleinkind generell mit der Darstellung der Harnblase beginnen, da es während der Diagnostik fast immer zur Miktion kommt und dann der retrovesikale Raum nicht mehr optimal beurteilt werden kann.

Die Harnblase wird in **Transversal-, Longitudinal- und zur Ureterdarstellung in Schrägschnitten** dargestellt.

Die Harnblase wird in **Transversalschnitten, in Longitudinalschnitten und zur Ureterdarstellung in Schrägschnitten** dargestellt.
Wie bei der radiologischen Darstellung ist auch unter Ultraschallkontrolle eine **Füllung der Blase mit Flüssigkeit** (physiologische NaCl-Lösung oder Ultraschall-Kontrastmittel) **über einen Katheter** möglich, um die Harnblase besser untersuchen und eventuell einen vesikoureteralen Reflux (s. S. 698) nachweisen zu können.

Die **Nieren** werden sonografisch hinsichtlich ihrer **Lage, Form, Größe und Struktur des Nierenparenchyms** beurteilt. Beim Kind sollte der Parenchymvergleich zwischen Niere und Leber sowie Niere und Milz durch Anfertigung eines Longitudinalschnittes in Rückenlage des Patienten in sagittaler oder transversaler Schallrichtung vorgenommen werden. Wegen des beim Kleinkind häufig vorhandenen Meteorismus und der Gasüberlagerung der unteren Nierenpole ist die **Beurteilung der Nieren von dorsal in Bauchlage von besonderer Bedeutung.**

Die **Nieren** werden hinsichtlich ihrer **Lage, Form, Größe und Struktur** beurteilt. Die **Beurteilung** erfolgt sowohl in Flankenschnitten als auch **von dorsal in Bauchlage des Patienten.**

Normalbefund: Die normal gefüllte **Harnblase** kommt sonografisch als **echofreies** ovalär, in tiefen, zur Symphyse hin gekippten Unterbauchschnitten rechteckig konfiguriertes Organ zur Darstellung. Die Blasenkapazität nimmt normalerweise mit dem Lebensalter zu. Eine für die Routine ausreichende Volumenbestimmung ergibt sich aus der Multiplikation der 3 senkrecht zueinander stehenden Achsen (Länge, Breite, Tiefe) multipliziert mit dem Korrekturfaktor 0,5. Häufiger als die Erfassung des Blasenvolumens wird die Frage nach der Restharnmenge gestellt. Dabei führt die Formel zu ungenaueren Resultaten als bei der Prallfüllung des Organs, da die fast leere Blase nicht mehr der Form eines Rotationsellipsoids entspricht. Für geringe Restharnmengen (< 100 ml) wird der Korrekturfaktor 0,79 empfohlen.

Normalbefund: Die normal gefüllte **Harnblase** kommt sonografisch als **echofreies** ovalär, in tiefen Unterbauchschnitten rechteckig konfiguriertes Organ zur Darstellung.

Die **Blasenwand** erscheint als glatt begrenztes Band mit einer Dicke von **etwa 3 mm**. Der intramurale Ureterabschnitt ist in tiefen Quer- und sagittalen Schrägschnitten darstellbar. Nur bei gefüllter Blase kann der retrovesikale Bereich ausreichend dargestellt werden.

Die **sonografische Nierenbeurteilung** schließt neben der Organlokalisation die Organgröße ein. Dabei sollte eine Volumenbestimmung vorgenommen werden, da verschiedene Erkrankungen nicht unbedingt mit einer Längen-, aber Breiten- und Dickenzunahme einhergehen können. Um Fehler zu vermeiden, empfiehlt sich die Ermittlung des maximalen Längsdurchmessers aus dem longitudinalen Schnittbild der Niere und die Breiten- und Dickenmessung am transversalen Schnittbild. Die Berechnung des Nierenvolumens erfolgt näherungsweise nach der Ellipsoidformel: **Länge × Breite × Dicke × 0,523.**

Die **sonografische Nierenbeurteilung** dient der Beurteilung der Organgröße. Der maximale Längsdurchmesser ergibt sich aus dem longitudinalen Schnittbild; die Breiten- und Dickenmessung erfolgen am transversalen Schnittbild. Berechnung des Nierenvolumens nach der Formel: **Länge × Breite × Dicke × 0,523.**

Bezug nehmend auf verschiedene Größen wie Lebensalter, Körpergröße oder -oberfläche gibt es verschiedene Normwerttabellen. Zur Vergleichbarkeit der Ergebnisse sollte immer dieselbe Tabelle verwendet werden.

Die Größe der Niere wird nach Normwerttabellen beurteilt.

Die Nierenkontur ist beim älteren Kind wie beim Erwachsenen glatt. Bei Säugling und Kleinkind ist häufig eine fetale Lappung zu beobachten. Die **Nierenrinde** ist regelmäßig homogen und **fein strukturiert**, in der Regel echoärmer als das Lebergewebe. Es gibt eine altersabhängige Echogenitätsänderung: So ist die Nierenrinde bei Neugeborenen und Säuglingen deutlich echoreicher als bei älteren Kindern.

Die Nierenkontur ist glatt, die **Nierenrinde** ist regelmäßig homogen und **fein strukturiert**. Die Niere ist bei Neugeborenen und Säuglingen echoreicher als bei älteren Kindern.

Die **Markpyramiden** erscheinen sonografisch **echofrei und dürfen nicht mit Zysten oder erweiterten Nierenkelchen verwechselt werden.** Sie sind regelmäßig angeordnet und haben eine dreiecksförmige Konfiguration mit zum Sinus renalis gerichteter Spitze. Zwischen den Markpyramiden werden die Bertini-Säulen abgebildet, die an den Sinus renalis heranreichen. Sie werden mitunter vom ungeübten Untersucher als solide renale Raumforderung angesehen. Der Sinus renalis erscheint im Longitudinalschnitt oval und im Transversalschnitt rund. Er beinhaltet das Nierenbecken, die Hilusgefäße und Fettgewebe. Entsprechend der Echogenität wird er auch als **Mittelechokomplex** oder als **Pyelonreflexband** bezeichnet. Die Nierengefäße lassen sich von ventral und von dorsal in Längsschnitten darstellen. Unmittelbar kaudal der V. renalis ist die A. renalis gelegen, welche im Farbdoppler leicht darzustellen sind.

Die **Markpyramiden** erscheinen sonografisch **echofrei und sind im ersten Lebensjahr sehr prominent.** Der Sinus renalis wird auch als **Mittelechokomplex** oder als **Pyelonreflexband** bezeichnet.

Miktionszysturethrografie (MCU)

Methode: s. S. 257. Die MCU hat 4 Phasen: Lagekontrolle des transurethralen bzw. suprapubischen Katheters, Füllung der Harnblase mit KM unter Durchleuchtungskontrolle bis zum Erreichen der Blasenkapazität, Miktion und im Falle eines vesikoureteralen Refluxes bzw. einer unvollständiger Blasenentleerung Post-Miktion (s. **Abb. B-13.26**, S. 699).

Miktionszysturethrografie (MCU)

Methode: s. S. 257. Die MCU hat 4 Phasen (s. **Abb. B-13.26**, S. 699).

Indikationen: Die Indikation zur Miktionszysturethrografie (MCU) ist gegeben beim Nachweis eines gesicherten Harnwegsinfektes bis zum vollendeten 4. Lebensjahr, auch wenn der sonografische Befund unauffällig ist. Wenn sonografisch dilatierte Ureteren dargestellt werden können oder falls Hinweise auf eine subvesikale Obstruktion vorliegen, sollte man unabhängig vom Lebensalter ebenfalls eine MCU

Indikationen: Die MCU ist bei einem gesicherten Harnwegsinfekt bis zum vollendeten 4. Lebensjahr indiziert, selbst wenn die Sonografie unauffällig ist.

durchführen. Dagegen können Therapiekontrollen bei bekanntem vesikoureteralen Reflux mit der sonografischen oder nuklearmedizinischen Miktionszystografie erfolgen.

Normalbefund: Die aufgefüllte Harnblase wird radiologisch als glatt begrenztes ovaläres Hohlorgan abgebildet. Während der Miktion sind der Blasenhalses und die Urethra erkennbar. Normalerweise wird die Harnblase restharnfrei entleert.

Normalbefund: Die aufgefüllte Harnblase wird radiologisch als glatt begrenztes ovaläres Hohlorgan abgebildet. Bei unvollständiger Füllung der Harnblase können bei Säuglingen und Kleinkindern seitliche Vorwölbungen (Blasenohren) auftreten. Während der Miktion gelingt die Abbildung des Blasenhalses und der Urethra. Bei Mädchen ist ein während der Miktion auftretender vaginaler Influx nicht als pathologisch zu interpretieren. Die männliche Urethra weist physiologische Engen auf im Bereich des Sphincter internus, der Incisura muscularis, des Spincter externus sowie des Ansatzes des Lig. suspensorium. Beim weiblichen Geschlecht ist die Urethra kurz, eine funktionelle Enge im Bereich des Meatus urethrae externum darf nicht als pathologisch gewertet werden. Normalerweise wird die Harnblase restharnfrei entleert (s. S. 257).

Ausscheidungsurografie (AUG)

Die Ausscheidungsurografie liefert Details zum Nierenbecken-Kelch-System und zu den Harnleitern sowie Informationen zur **Nierenfunktion** und zum Harnabfluss.

Ausscheidungsurografie (AUG)

Die Ausscheidungsurografie (AUG) liefert Details zum Nierenbecken-Kelch-System und zu den Harnleitern sowie Informationen zur **Nierenfunktion** und zum Harnabfluss.
Das **zeitliche Intervall** zwischen der KM-Injektion und der Kontrastierung von Nierenbeckenkelchsystem sowie der harnableitenden Wege und die **Kontrastintensität** ermöglichen die Abschätzung der Nierenleistung. Zur Klärung des Harnabflusses (v. a. zur Differenzierung zwischen einer Weitstellung von Nierenbeckenkelchsystem und Ureter oder aber einer urodynamisch wirksamen Harntransportstörung) kann ergänzend der Effekt der Furosemid-Injektion als sog. Auswaschpyelografie eingesetzt werden (s. S. 254). Hierbei macht man sich den Effekt des erhöhten Harnflusses zu Nutze, dass bei nicht vorhandener Obstruktion (z. B. Megacalicosis ohne echte Obstruktion im Gegensatz zu einer dekompensierten Ureterabgangsstenose) das Kontrastmittel aus den Kelchen ausgewaschen wird. Üblicherweise wird dieser Effekt 20 min nach Furosemid-Injektion in einer Übersichtsaufnahme dokumentiert. Nachteil der AUG ist aber, dass dysplastische Nieren mit schlechter Ausscheidungsfunktion nicht ausreichend oder gar nicht dargestellt werden können, was aber mit der MR-Urografie sehr gut möglich ist. Oft liegen bei diesen Fällen noch zusätzlich obstruierte und fehlmündende Harnleiter vor.

13.3.2 Wichtige Krankheitsbilder (vgl. S. 263)

13.3.2 Wichtige Krankheitsbilder (vgl. S. 263)

Harnabflussstörung durch kongenitale Obstruktionen der ableitenden Harnwege

Eine kongenitale **obstruktive Uropathie** wird meist durch die pränatale **Sonografie** entdeckt.

Harnabflussstörung durch kongenitale Obstruktionen der ableitenden Harnwege

Die Diagnose einer kongenitalen **obstruktiven Uropathie** wird heute meist bereits pränatal durch die **sonografische Untersuchung** und gelegentlich durch das pränatale MRT gestellt.

► **Merke.**

► **Merke.** Jedes Harnabflusshindernis kann zur Ektasie und zur Schädigung des proximal gelegenen harnableitenden Abschnittes führen. Außerdem erhöht das Vorliegen einer Harnstauung die Gefahr einer Infektion.

Man unterscheidet 4 Stadien einer Hydronephrose (**Abb. B-13.20**):
- **Stadium I:** normal weites Pyelon und normaler Parenchym-Pyelon-Index von 2 : 1.
- **Stadium II:** Pyelon erweitert, normal konfigurierte Kelche (Index 1 : 1).
- **Stadien III und IV**: Pyelon und Kelche erweitert, Parenchymreduktion (Index 1 : 2 bzw. 1 : 3).

Nach sonografischen Kriterien werden 4 Stadien einer Hydronephrose unterschieden (nach Hofmann) (**Abb. B-13.20**):
- **Stadium I:** normal weites Pyelon und normaler Parenchym-Pyelon-Index von 2 : 1.
- **Stadium II:** Pyelon erweitert, die Kelche sind aber noch normal konfiguriert (Parenchym-Pyelon-Index 1 : 1).
- **Stadien III und IV**: Pyelon und Kelche sind erweitert, es resultiert eine Parenchymreduktion unterschiedlichen Ausmaßes (Parenchym-Pyelon-Index 1 : 2 bzw. 1 : 3).

Stadium I und II sind nach diesen Kriterien in der Praxis nicht voneinander zu trennen und können durch physiologische Faktoren stark beeinflusst werden, wie z. B. eine verstärkte Diurese, eine nicht entleerte, stark gefüllte Harnblase oder einen intermittierenden vesikoureteralen Reflux. Demnach können Stadium I und II sonografisch nicht korrekt eingestuft werden. Stadium III entspricht einer mittelgradigen und Stadium IV einer hochgradigen Hydronephrose. Die Dilatation des Nierenbeckens und

B-13.20 Schematische Darstellung der Harntransportstörung (nach Hofmann)

Stadium / sonografischer Befund	Normalbefund	I	II	III	IV
Parenchym	breit	breit	breit	komprimiert	schmal
Pyleon	geschlossen	aufgespreizt	erweitert	stark erweitert	massiv erweitert
Kelche	Ø	Ø	Ø	aufgeweitet	ausgewalzt
Index	2:1	2:1	1:1	1:2	1:3
Niere Längsschnitt					
Niere Querschnitt					
Ureter	Ø	Ø	gering erweitert	erweitert	stark erweitert
Blase Längsschnitt					
Blase Querschnitt					

der Kelche selbst sagt nichts über die Schwere der Harntransportstörung aus. Ob eine obstruktive (z. B. Ureterabgangsstenose) oder nichtobstruktive Uropathie (z. B. Megacalicosis) vorliegt, lässt sich sonografisch nicht differenzieren. Hier ist eine vollständige uroradiologische Abklärung erforderlich. Das tatsächliche Vorliegen einer obstruktiven Uropathie und deren Schwere kann semiquantitativ mit der Furosemid-Auswaschpyelografie (s. S. 694) oder quantitativ mit der Nierensequenzszintigrafie mit Furosemid-Gabe erkannt werden.

In Abhängigkeit von der Lokalisation wird eine **proximale** Obstruktion in Höhe des Harnleiterabgangs und im Verlauf des mittleren Ureters sowie eine **distale** Obstruktion im Bereich der Uretermündung. unterschieden. Die Stenosen am Harnleiterabgang treten deutlich häufiger auf als distale Obstruktionen. Obstruktive Fehlbildungen des mittleren Harnleiters sind sehr selten (retrokavaler Ureter, Ureterklappen, Periureteritis z. B. beim M. Crohn).

Man unterscheidet die **proximale** und **distale** Obstruktion der Harnwege.

Ureterabgangsstenose

Ureterabgangsstenose

▶ **Synonym.** subpelvine Stenose

▶ **Synonym.**

Ursächlich liegen entweder echte, intrinsische Stenosen des pyeloureteralen Überganges vor oder Veränderungen von außen (aberrierendes arterielles unteres Polgefäß, Strang- und Faltenbildung).

Es liegen echte Stenosen des pyeloureteralen Übergangs oder Veränderungen von außen vor.

Radiologische Diagnostik: Sonografisch wie röntgenologisch ist die **Dilatation des Nierenbeckenkelchsystems** nachweisbar. Das erweiterte Nierenbecken liegt größtenteils extrarenal. In Abhängigkeit vom Schweregrad und der Dauer der Obstruktion wird eine **Verschmälerung des Nierenparenchyms** nachgewiesen (**Abb. B-13.20**, **Abb. B-13.21**). Bei der **Ausscheidungsurografie** ist die betroffene Niere durch die **verzögerte oder sogar fehlende KM-Ausscheidung** auffällig. Das Organ selbst stellt sich in diesen Fällen vergrößert dar und ist häufig nach lateral verlagert. In der Tc^{99m}-MAG3-Sequenzszintigrafie ist ein Akkumulationstyp nachzuweisen und der Auswascheffekt des Radiopharmakons beurteilbar. Darüber hinaus ist die quantitative Bestimmung der seitengetrennten Nierenfunktion möglich.

Differenzialdiagnostisch ist bei einer hochgradigen Hydronephrose an den selteneren hydronephrotischen Typ der multizystischen Nierendysplasie (s. S. 269) zu denken. Im Gegensatz zur subpelvinen Stenose ist dieser Typ der Zystenniere mit der hochauflösenden Sonografie meist darzustellen. Der häufigere pelviatretische Typ der unilateral multizystischen Nierendysplasie ist nahezu immer sonografisch zu diagnostizieren.

Radiologische Diagnostik: Sonografisch wie röntgenologisch sind die **Dilatation des Nierenbeckenkelchsystems** und die **Verschmälerung des Nierenparenchyms** nachweisbar (**Abb. B-13.20**, **Abb. B-13.21**). Die betroffene Niere fällt durch **verzögerte oder fehlende KM-Ausscheidung** auf.

B-13.21 Kompensierte Ureterabgangsstenose (Nierensonografie)

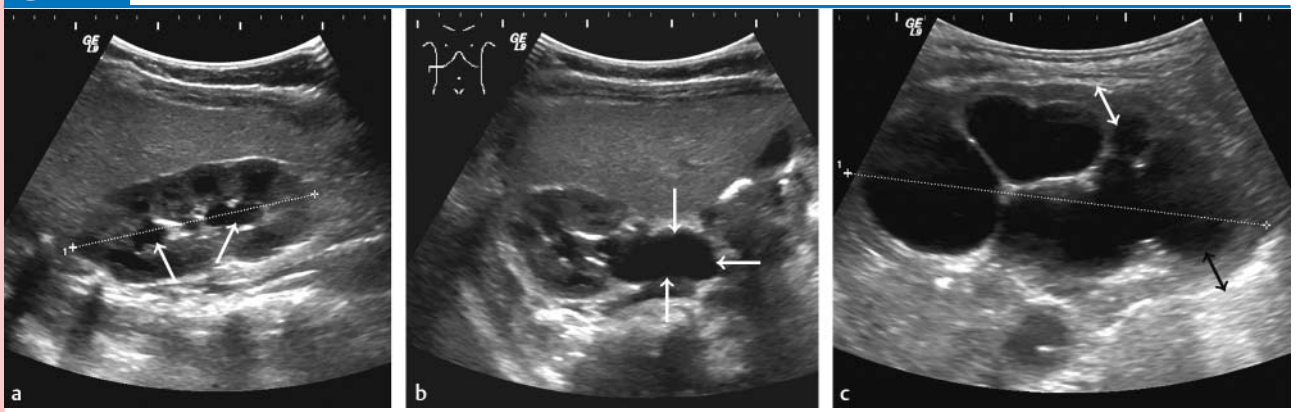

a Längsschnitt rechte Niere: Intrarenal nur geringe Pyelondilatation, Kelchaufspreizung minimal (Pfeile). Harntransportstörung Stadium I bis II.
b Querschnitt rechte Niere: deutlich erweitertes extrarenales Pyelon (Pfeile).
c Längsschnitt durch rechte Niere: Diese ist deutlich vergrößert durch stark dilatierte und abgerundete Kelche. Parenchym deutlich verschmälert (Doppelpfeile). Harntransportstörung Stadium IV, bedingt durch eine dekompensierte Ureterabgangsstenose.

Die Abgrenzung der **Nierenbeckenanomalie** in Form des ampullären, partiell extrarenal gelegenen Nierenbeckens gegen eine kompensierte Ureterabgangsstenose leichten Grades kann in Einzelfällen schwierig sein. Die Tc^{99m}-MAG3-Nierensequenzszintigrafie nach Furosemid hilft dann entscheidend weiter.

Megaureter

► Definition. Kongenitaler oder erworbener erweiterter Harnleiter meist mit kompensatorischer muskulärer Hypertrophie. Man unterscheidet 3 Formen der angeborenen Megaureteren: primär obstruktive, primär refluxive und atone Formen (**Abb. B-13.22**). Die häufigste Ursache eines echten Megaureters ist der primär obstruktive Megaureter (POM).

Radiologische Diagnostik: Sonografie, Ausscheidungsurografie und **Miktionszysturethrogramm (Abb. B-13.22).**

Radiologische Diagnostik: In der **Sonografie,** der **Ausscheidungsurografie** oder der MR-Urografie kann die Erweiterung des Ureters bei gewundenem Ureterverlauf (Dolichoureter) mit Abrundung im Bereich des juxtavesikalen Uretersegments nachgewiesen werden (**Abb. B-13.22a, b**). Die **Miktionszysturethrogramm** (MCU) zeigt den zusätzlich vorhandenen vesikoureteralen Reflux bzw. bei der sekundären Mega-

B-13.22 Megaureter beidseits

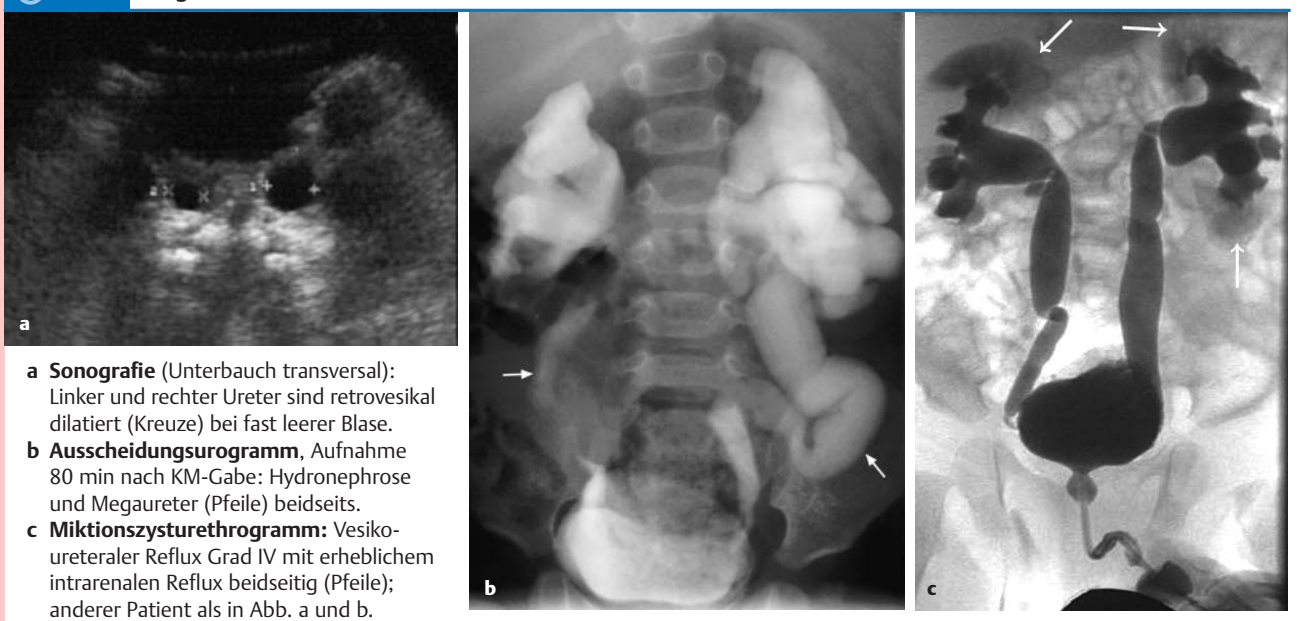

a **Sonografie** (Unterbauch transversal): Linker und rechter Ureter sind retrovesikal dilatiert (Kreuze) bei fast leerer Blase.
b **Ausscheidungsurogramm**, Aufnahme 80 min nach KM-Gabe: Hydronephrose und Megaureter (Pfeile) beidseits.
c **Miktionszysturethrogramm:** Vesikoureteraler Reflux Grad IV mit erheblichem intrarenalen Reflux beidseitig (Pfeile); anderer Patient als in Abb. a und b.

ureterenbildung die Obstruktion im Bereich der Urethra. Bei hochgradigen Reflux Grad IV und V (s. **Abb. B-13.25**, S. 699) kann sogar ein intrarenaler Reflux entstehen, der bis in die Sammelrohre reicht (**Abb. B-13.22c**). Dieser kommt fast ausschließlich in den ersten 4 Lebensjahren vor.

Ureterozelen

Ureterozelen

► Definition. Ureterozelen sind **zystische Erweiterungen** des terminalen (endständigen) Ureters. Je nach Lage unterscheidet man **orthotope** (d. h. an normaler Uretermündungsstelle) und **ektope** (d. h. an nicht normaler Uretermündungsstelle, z. B. Blasenhals, Urethra) **Ureterozelen**.

► Definition.

Während die orthotope Form überwiegend bei Knaben und ohne Doppelniere vorkommt, finden sich die ektopen Formen ganz überwiegend beim weiblichen Geschlecht und treten meist zusammen mit einer Doppelniere auf. Die ektope Ureterozele befindet sich fast immer an dem vom oberen Anteil der Doppelniere ausgehenden Ureter.

Radiologische Diagnostik: Sonografisch und durch die **Ausscheidungsurografie** bzw. MR-Urografie kommt die Dilatation des Nierenbeckenkelchsystems und die Uretererweiterung zur Darstellung. Sonografisch kann man unter Umständen eine retrograde Ureterperistaltik beobachten. Während die sonografische Ureterdarstellung insbesondere im mittleren Abschnitt schwierig sein kann, gelingt die Abbildung des dilatierten Harnleiters retrovesikal im Longitudinalschnitt sowie im Transversalschnitt leichter.

Radiologische Diagnostik: Sonografisch und durch die **Ausscheidungsurografie bzw. MR-Urografie** kommt die Uretererweiterung und die häufig vorhandene Dilatation des Nierenbeckenkelchsystems zur Darstellung.

Sonografisch und radiologisch zeigt sich die Ureterozele als **intravesikale Ringfigur** (**Abb. B-13.23a**). Bei der ektopen Ureterozele und Doppelniere ist der Parenchymsaum des oberen Nierenanteils fast immer reduziert (**Abb. B-13.23c**). Die Diagnose gestaltet sich hier mit der Sonografie gelegentlich schwierig. In solchen Fällen kann das MCU zur Diagnosefindung beitragen.

Sonografisch und radiologisch zeigt sich die Ureterozele als **intravesikale Ringfigur** (**Abb. B-13.23a**). Bei der ektopen Ureterozele ist der Parenchymsaum des dazugehörigen Nierenanteils fast immer reduziert (**Abb. B-13.23c**).

Ureterozelen nehmen mitunter eine solche Größe an, dass sie zur Obstruktion eines an normaler Stelle mündenden Doppelureters der gleichen Seite oder aber sogar zur Obstruktion der Uretermündung der Gegenseite führen.

B-13.23 Ektope Ureterozele

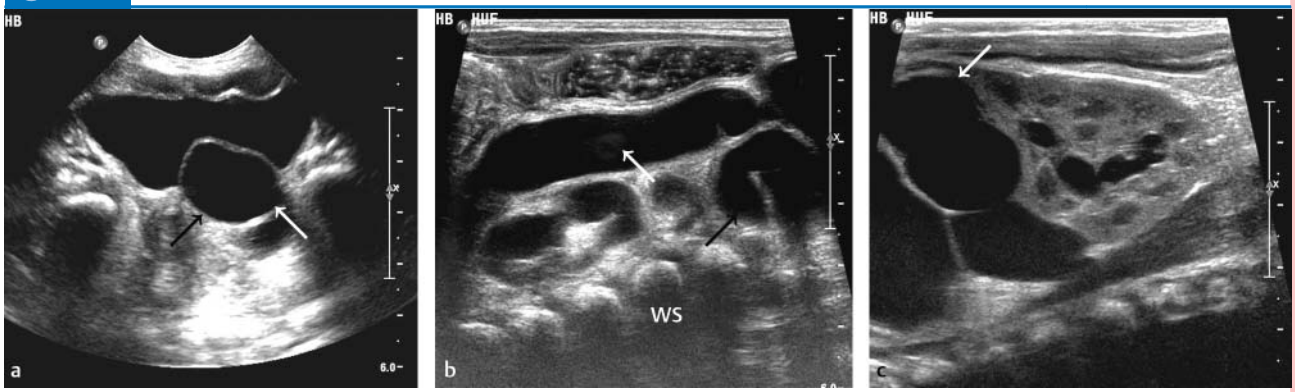

1 Monat alter weiblicher Säugling. **Sonografie** des Harntraktes.
a Querschnitt durch die Harnblase mit linksseitiger Ureterozele, die sich in die Harnblase (B) vorwölbt (Pfeile).
b Längsschnitt links mit mehrfach angeschnittenem Megaureter (Pfeile). Wirbelsäule (WS).
c Längsschnitt durch die linke Niere: Zugehöriges hydronephrotisches oberes Doppelnierensegment (Pfeil).

Ektope Uretermündung

Ektope Uretermündung

► Definition. Der Ureter mündet mit seinem Ostium nicht auf der Ureterenleiste, sondern endet im Bereich des Blasenhalses, der Urethra oder Vagina, selten im Dammbereich zwischen Urethra und Vagina.

► Definition.

Klinik: Klinisch führen alle ektopen Uretermündungen distal des Sphincter urethrae externum zum **Harnträufeln**.

Klinik: Kennzeichnend ist **Harnträufeln.**

B-13.24 Subvesikale Uretermündung links (1½-jähriger Junge)

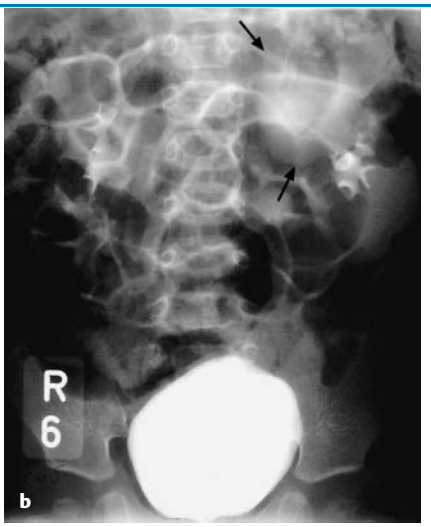

a Sonografie der linken Niere, longitudinal von lateral. Nierenbeckendilatation kranial (Pfeil) und gerade eröffnetes Nierenbecken kaudal (offener Pfeil) bei Doppelanlage.

b Ausscheidungsurogramm: Rechts unauffälliger Befund, links nach kaudolateral abgedrängte untere Nierenanlage. Darüber flaue Kontrastierung eines runden sackartigen Substrates (Pfeile). Die Harnblase stellt sich unauffällig dar.

c Retrograde Kontrastierung: Subvesikale Uretermündung des Megaureters links, der zum dilatierten oberen Nierenanteil links gehört.

Radiologische Diagnostik: Die Symptome der Harntransportstörung und der assoziierten Nierendysplasie lassen sich **sonografisch** und **röntgenologisch** nachweisen (**Abb. B-13.24**).

Radiologische Diagnostik: Der normal weite ektope Harnleiter ist sonografisch nicht darstellbar. Bei einer obstruktiv oder refluxiv bedingten Ureterdilatation oder einer zusätzlichen Ureterozele ist die Ultraschalluntersuchung erfolgreich. Eine Harntransportstörung und die assoziierte Nierendysplasie sind **sonografisch** und **röntgenologisch** nachweisbar (**Abb. B-13.24**). Mittels Ausscheidungsurografie und der MR-Urografie wird die Uretermündung lokalisiert. Manchmal hilft die Miktionszysturethrografie weiter. Hierbei kann manchmal während der Miktion mit Urethradarstellung eine Kontrastierung des fehlmündenden Ureters beobachtet werden.

Vesikoureteraler Reflux (VUR)

Vesikoureteraler Reflux (VUR)

► Definition.

► Definition. Zurückfließen von Harn aus der Blase in den Ureter und evtl. in das Nierenbeckenkelchsystem, selten bis in die Sammelrohre (vesikoureterorenaler Reflux).

Beim **primären** VUR liegt eine Fehlmündung des Harnleiters vor. Der **sekundäre** VUR entsteht als Folge anderer Erkrankungen (z. B. neurogene Blase, Sphinkter-Detrusor-Synergie).

Die Ursachen sind vielfältig: Beim **primären** VUR liegt eine Fehlmündung des Harnleiters in die Blase vor. Die Störungen können das Trigonum vesicae betreffen, es kann ein ektopes Ureterostium vorliegen oder ein Doppelureter mit Doppelostium bzw. ein zu kurzer intramuraler Harnleiterabschnitt. Die **sekundäre** Form entsteht als Folge von Erkrankungen, wie Rückenmarkerkrankungen, neurogenen Blasenstörungen oder anderen Schädigungen des Ureterostiums bzw. Fehlinnervation der Trigonalmuskulatur.

Klinik: Typisch sind Harnverhalt, unwillkürlicher Harnabgang, rezidivierende **Harnwegsinfektionen**.

Klinik: Symptome (Harnverhalt, unwillkürlicher Harnabgang) entstehen meist nicht durch den VUR, sondern durch die begleitenden **Harnwegsinfektionen**. Die sog. Refluxnephropathie ist eine gefürchtete Komplikation. Sie entsteht bei ausgeprägtem Reflux (intrarenaler Reflux) sowie langer Refluxdauer und führt zu Nierennarben oder zur Nierenschrumpfung.

Radiologische Diagnostik: Initial erfolgt die Miktionszysturethrografie.

Der VUR wird nach radiologischen Kriterien in 5 Schweregrade eingeteilt (**Abb. B-13.25**, **Abb. B-13.26**).

Radiologische Diagnostik: Die initiale Refluxprüfung sollte durch die **Miktionszysturethrografie** erfolgen.

Der VUR wird nach radiologischen Kriterien in 5 Schweregrade eingeteilt (**Abb. B-13.25**, **Abb. B-13.26**).

Verlaufsuntersuchungen können mittels Miktionszystosonografie oder der Radionuklid-Zystografie vorgenommen werden. Dabei laufen Untersuchungsvorbereitung und -durchführung wie bei der MCU ab.

B-13.25 Radiologische Einteilung der Refluxgrade

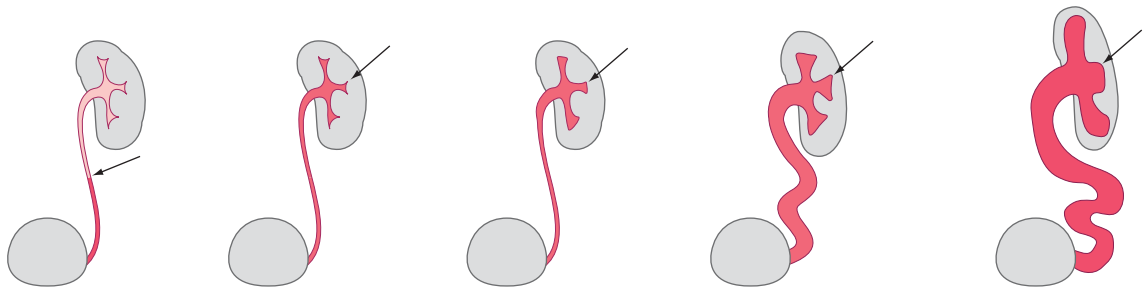

Grad I	Grad II	Grad III	Grad IV	Grad V
Reflux in den Ureter (↙)	**Reflux** in Ureter, Pyelon und Kelche ohne Erweiterung der Kelche, spitze Fornices (↙)	**Reflux** in Ureter, Pyelon und Kelche mit leichter Erweiterung der Calices minores, stumpfe Fornices (↙)	**Reflux** in Ureter, Pyelon und Kelche mit starker Erweiterung des Ureters, des Pyelons und der Kelche, aber noch sichtbaren Papillen (↙)	**Reflux** in Ureter, Pyelon und Kelche mit starker Erweiterung des Ureters, des Pyelons, und der Kelche, aber **nicht** mehr sichtbaren Papillen (↙); zusätzlich Parenchymverschmälerung

B-13.26 Vesikoureteraler Reflux (VUR) im MCV

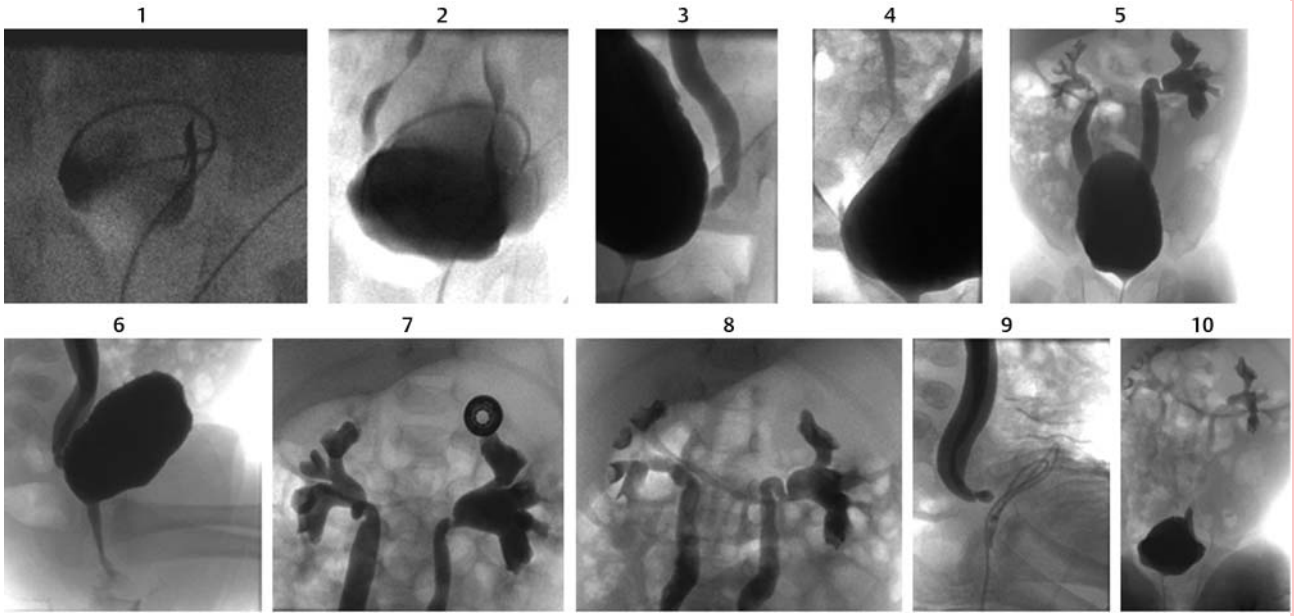

Kontrolle des Blasenkatheters (1)
Füllungsphase (2–5): Auftreten eines beidseitigen vesikoureteralen Refluxes ohne Nachweis einer Ureterfehleinmündung, Reflux am Ende der Füllung Grad II rechts und Grad IV links.
Miktionsphase (6–9): Darstellung der normalen Harnblase mit retrovesikal refluxiven Ureteren und der Urethra (**6**). Zielaufnahme der Nieren am Höhepunkt der Miktion mit Zunahme des Refluxes, beidseits Grad IV mit intrarenalem Reflux (**7** und **8**). Ende Miktion, keine Restharn (**9**).
Post-Miktionsphase (10): Rascher Ablauf des KM aus den Nieren mit refluxbedingtem Restharn, nur noch VUR Grad II rechts und Grad III links, Verschwinden des intrarenalen Refluxes.

Bei der sonografischen Refluxuntersuchung werden Nieren und Harnleiter während der Blasenfüllung mit physiologischer NaCl-Lösung (am Ende mit Ultraschall-KM) und während der Miktion sonografisch kontrolliert. Alle VUR ab Grad II sind aufgrund der zunehmenden Erweiterung von Harnleiter und Nierenbeckenkelchsystem sowie des Nachweises von Ultraschall-KM mit dieser Methode gut nachweisbar.

Subvesikale Obstruktion

► Merke.

Angeborene Stenosen der hinteren Harnröhre (Pars prostatica) sind selten.

Radiologische Diagnostik: Mit der **Sonografie wird die Nierendysplasie,** mit der statischen **Nierenszintigrafie** die Nierenschädigung **und mit der Sequenzszintigrafie die Obstruktion der Ureteren** nachgewiesen. Das **Miktionszysturethrogramm** stellt die pathologischen Befunde des gesamten Harntraktes dar (**Abb. B-13.27**); dies gilt nur im Falle eines Refluxes.

Subvesikale Obstruktion

► Merke. Die häufigste angeborene subvesikale Obstruktion ist die **Harnröhrenklappe** bei Jungen.

Angeborene Stenosen der hinteren Harnröhre (Pars prostatica) kommen nur beim männlichen Geschlecht vor. Diese führen zu einer Druckerhöhung in den prästenotischen Harnwegen mit konsekutiver Harntransportstörung und in den meisten Fällen zu einer pränatalen Nierenschädigung (d. h. Nierendysplasie).
Weitere Formen einer Harnröhrenenge sind: zirkuläre Enge beim Prune-belly-Syndrom, erworbene Harnröhrenstrikturen infolge von Verletzungen oder nach Korrekturoperationen einer Hypospadie, Harnröhrenengen durch Harnröhrendivertikel oder Doppelungen der Harnröhre.

Radiologische Diagnostik: Mit der **Sonografie kann die Nierendysplasie,** mit der statischen **Nierenszintigrafie** (mittels Tc^{99m}-DMSA) die Nierenschädigung und **mit der Sequenzszintigrafie (mittels** Tc^{99m}-MAG3) **die Obstruktion der Ureteren** nachgewiesen werden (s. S. 259). Das **Miktionszysturethrogramm** stellt einen vorhandenen vesikoureteralen Reflux und die Balkenblase sowie auf den Miktionsaufnahmen die Harnröhrenklappen dar (**Abb. B-13.27**).

B-13.27 Urethralklappen

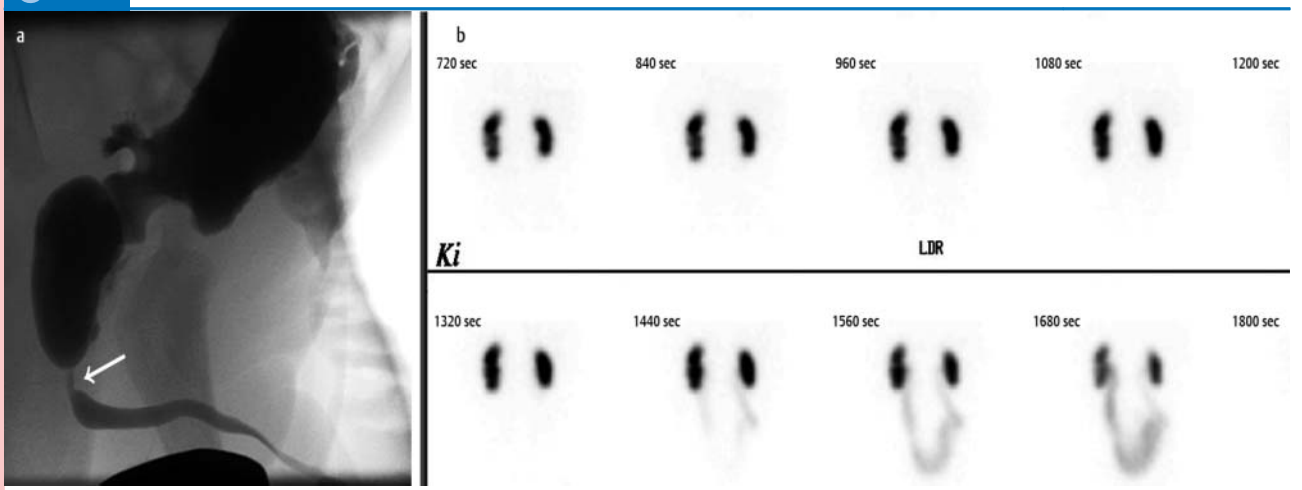

a Miktionszysturethrogramm: Balkenblase mit Pseudodivertikel. Typisch nach anterior ballonierende Urethralklappen in der Schrägprojektion (Pfeil). Kein vesikoureteraler Reflux.
b Nierenszintigrafie mit Tc^{99m} MAG3: beidseits erheblich dilatierte Harnleiter infolge Obstruktion (untere Reihe in der Bildserie).

Harnabflussstörung durch Konkremente s. S. 266

Harnabflussstörung durch Raumforderungen (vgl. S. 264)

Zystische oder solide Raumforderungen können den Harnabfluss behindern. Die **Diagnostik** erfolgt durch **Sonografie und MRT.**

Der häufigste maligne Nierentumor des Kindesalter ist der **Wilms-Tumor** (**Abb. B-13.28**).

Harnabflussstörung durch Konkremente s. S. 266

Harnabflussstörung durch Raumforderungen (vgl. S. 264)

Zystische oder solide Raumforderungen können in Abhängigkeit von ihrer Lokalisation zu einer Behinderung des Harnabflusses führen. Die **Primärdiagnostik** sollte **sonografisch** erfolgen. Die **MRT** ist Methode der Wahl bei allen retroperitonealen und abdominellen Tumoren sowie bei retroperitonealen entzündlichen Prozessen (z. B. beim Morbus Crohn) zur weiteren differenzialdiagnostischen Abklärung und Ausdehnungsbestimmung.
Der **Wilms-Tumor** (**Abb. B-13.28**) ist der häufigste maligne Nierentumor im Kindesalter und kommt nur noch sehr selten nach dem 5. Lebensjahr vor (s. S. 274). In einigen Fällen ist die Differenzierung zwischen Wilms-Tumor und dem zweithäufigsten abdominellen Tumor, dem **Neuroblastom**, selbst mit der MRT schwierig, wobei die Bestimmung der Katecholamine im Urin und die I^{123}-MIBG-Szintigrafie entscheidend weiterhelfen. Der häufigste Nierentumor beim Neugeborenen ist das **mesenchymale Hamartom** (in den allermeisten Fällen gutartig). Ein weiterer gutartiger Nierentumor ist das multilokulär **zystische Nephrom**, das meist nach dem 1. Lebensjahr auftritt und vor allem vom Wilms-Tumor unterschieden werden muss.

B-13.28 Wilms-Tumor

a Sonografie: Im Längsschnitt durch die rechte Niere sind die Nierenkelche dilatiert (Pfeile) und teilweise mit echogenen Tumormassen (Pfeilspitzen) gefüllt.
b MRT (T1 FS nach KM): Querschnitt durch die unteren Nierenabschnitte. Hufeisenniere. Das rechtsseitige Nierenbeckenkelchsystem ist teilweise obstruiert durch die eingebrochenen Wilms-Tumoranteile (Pfeile).

13.4 Gastrointestinaltrakt

13.4.1 Radiologische Methoden (s. a. S. 434)

Sonografie

► **Merke.** Die Sonografie ist die primäre Untersuchungsmethode in der Diagnostik von vielen akuten Erkrankungen des Magen-Darm-Traktes.

Die Sonografie ist beim **akuten Abdomen** oft die primäre diagnostische Methode. Sie ist sehr sensitiv in der Entdeckung **freier Flüssigkeit** in der Bauchhöhle, in den angrenzenden Pleurahöhlen und im Retroperitoneum. Ferner kann die Art der freien Flüssigkeit bestimmt werden, z. B. bei Peritonitis oder Darmperforation. **Wandverdickungen und Lumenschwankungen** des Darms sind ebenfalls gut darstellbar. Allerdings kann bei starkem Meteorismus und schwerer Obstipation die Aussage sehr eingeschränkt sein.

Übersichtsaufnahmen des Abdomens (vgl. S. 434)

Die Röntgenaufnahme wird im **anterior-posterioren Strahlengang** in Rückenlage und im **posterior-anterioren** Strahlengang in Linksseitenlage durchgeführt. Die Zwerchfellregion soll auf dem Bild erfasst sein. Bei unklaren Befunden (z. B. bei der Frage nach einem Ileus oder nach einer Perforation im Bereich des Magen-Darm-Traktes) wird manchmal eine zusätzliche Seitaufnahme notwendig (**Abb. B-13.29**).

13.4 Gastrointestinaltrakt
13.4.1 Radiologische Methoden (s. a. S. 434)

Sonografie

► Merke.

Die Sonografie ist beim **akuten Abdomen** die primäre diagnostische Methode. Sie ist sehr sensitiv in der Entdeckung **freier Flüssigkeit**. **Wandverdickungen und Lumenschwankungen** des Darms sind gut darstellbar.

Übersichtsaufnahmen des Abdomens (vgl. S. 434)

Die Röntgenaufnahme wird im **anterior-posterioren Strahlengang** in Rückenlage und **posterior-anterioren Strahlengang** in Linksseitenlage durchgeführt. Bei unklaren Befunden wird eine Seitaufnahme notwendig (z. B. Frage nach Ileus oder Perforation) (**Abb. B-13.29**).

B-13.29 Übersichtsaufnahmen des Abdomens

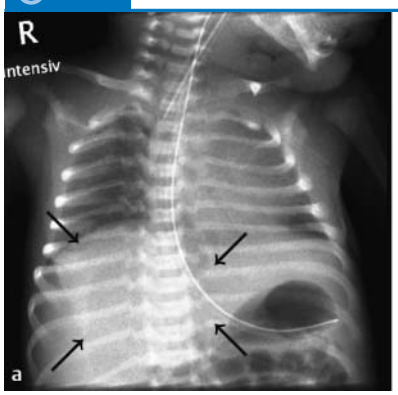

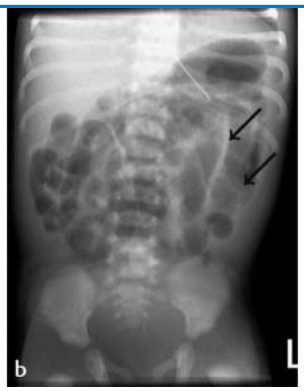

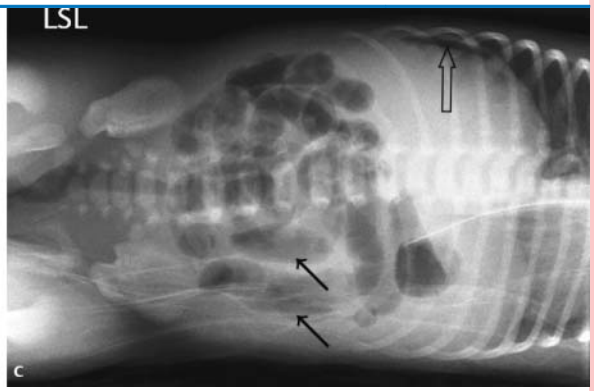

a Röntgenthorax a.-p.: Zufallsbefund freier Luft, sog. „football sign“ (Pfeile).
b Abdomen a.-p. in Rückenlage: keine freie Luft sichtbar, distendierter oberer Dünndarm (Pfeile).
c Abdomen p.-a. in Linksseitenlage: Eindeutige suprahepatische Luftsichel (offener Pfeil) und auch hier dieselben dilatierten Dünndarmschlingen wie in der Rückenlage (Pfeile).

Die Nativaufnahme liefert Informationen über atypische **Darmgasverteilung, Lageanomalien, Verkalkungen, Fremdkörper** und **Organverlagerungen**. Eine Perforation im Magen-Darm-Trakt ist durch **freie Luftansammlung** gekennzeichnet, bei einer Obstruktion finden sich **Dünn- und/oder Dickdarmspiegel**.

Indikationen: Perforation im Bereich des Magen-Darm-Traktes, V. a. intestinale Obstruktion.

Eine atypische Luft- bzw. Darmgasverteilung ist auf der Nativaufnahme leicht zu diagnostizieren. Darüber hinaus liefert sie Informationen über **Lageanomalien** und dient dem Nachweis von **Verkalkungen** sowie **Fremdkörpern**. Eine Perforation im Magen-Darm-Trakt ist durch eine **freie extraluminäre Luftansammlung** gekennzeichnet. Bei obstruktiven Erkrankungen werden zusätzlich zur abnormen Luftverteilung noch dilatierte **Dünn- und/oder Dickdarmschlingen** entsprechend der Lokalisation des Hindernisses abgebildet.

Indikationen: Röntgenaufnahmen des Abdomens sind bei Verdacht auf eine Obstruktion im Bereich des Magen-Darm-Traktes (Ileus) sowie zum Ausschluss einer Perforation indiziert.

Kontrastmitteluntersuchung des Magen-Darm-Traktes (vgl. S. 435)

Die Diagnostik **obstruktiver Erkrankungen** steht im Vordergrund. Fast immer ist die Lokalisierung der Passagebehinderung in der Neonatologie durch die Beurteilung der **Luftpassage** möglich (**Abb. B-13.30**).

Falls die Diagnose durch die Abdomenleer-Diagnostik nicht möglich ist, muss abhängig von der klinischen Untersuchung eine **Röntgendurchleuchtung** mit **KM-Gabe** erfolgen.

Bestehen Kontraindikationen zur Gabe von **Bariumpräparaten** (s. S. 90), wird **wasserlösliches, niederosmolares, jodhaltiges KM** verwendet.

Kontrastmitteluntersuchung des Magen-Darm-Traktes (vgl. S. 435)

Als Indikation für KM-Untersuchungen des Magen-Darm-Traktes stehen in der neonatologischen Diagnostik die angeborenen **obstruktive Erkrankungen** im Vordergrund. Fast immer ist die Lokalisierung der Passagebehinderung durch die **Luftpassage** möglich (**Abb. B-13.30**). Zu diesem Zweck wird die physiologischerweise im Magen-Darm-Trakt vorhandene Luft als Negativ-KM genutzt. Mit der Entwicklung des Kopfes bei Geburt schluckt ein Neugeborenes Luft, sodass auf der Erstaufnahme (Thorax, Abdomen, Babygramm) Luft im Magen ist. Im Alter von 4 Stunden ist bei einem vitalen Kind der gesamte Dünndarm luftgefüllt, im Alter von 6–8 Stunden ist Luft in der linken Kolonflexur nachweisbar. Da beim Neugeborenen Luft ein natürliches und ungefährliches Kontrastmittel darstellt, kann anhand der Wanderung der geschluckten Luft die Höhe einer intestinalen Obstruktion in den ersten Lebenstagen meist relativ genau festgelegt werden. Zusätzliche KM-Applikationen (positive KM) sind deshalb in den meisten Fällen nicht erforderlich.

Falls die Diagnose durch die Abdomenleer-Diagnostik nicht möglich ist, muss abhängig von der klinischen Untersuchung eine Röntgendurchleuchtung mit gezielter KM-Gabe erfolgen. Die pathologischen Befunde sollen durchleuchtungsgezielt, in verschiedenen Projektionen (a.-p., seitlich) und evtl. bei Lageänderung des Patienten (Kopftieflage, Bauchlage, aufrechte Position) dargestellt werden.

Bestehen Kontraindikationen zur Gabe von **Bariumpräparaten** (s. S. 90), wird **wasserlösliches, niederosmolares, jodhaltiges KM** verwendet. Es kommt vor allem bei postoperativen Untersuchungen bzw. bei Verdacht auf Fistelbildungen oder Perforationsgefahr bei hochgradigen Stenosen sowie zur Ösophagusdarstellung bei Aspirationsgefahr zur Anwendung.

B-13.30 **Normale Luftpassage durch den Darm post partum**

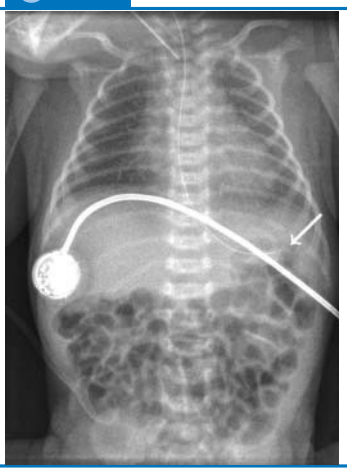

6 Stunden altes Neugeborenes, 36. SSW.
Normaler Luftgehalt des Dünndarms.
Die Luftsäule hat die linke Kolonflexur erreicht (Pfeil).

Weitere bildgebende Verfahren

Die **CT** im Abdominalbereich sollte beim Kind nur bei sehr strenger Indikation eingesetzt werden.

Weitere bildgebende Verfahren

Die **CT** im Abdominalbereich sollte beim Kind wegen der hohen Strahlenbelastung nur bei sehr strenger Indikation eingesetzt werden, d. h. beim schweren Bauchtrauma sowie bei schweren entzündlichen und gelegentlich bei tumorösen Magen-Darm-Erkrankungen. Vorteile sind u. a., dass in Ergänzung zur konventionellen Röntgenuntersuchung die extraluminären Veränderungen dargestellt werden. Außerdem ist die Differenzierung zwischen soliden und liquiden Strukturen gut möglich. Blutungen,

Abszesse und Lymphknotenvergrößerungen sind bei optimaler Kontrastierung des Magen-Darm-Traktes nachweisbar.
Die **MRT**-Untersuchungen des Magen-Darm-Traktes werden durch die Eigenbewegung des Darms beeinträchtigt. Die Bildqualität und damit die diagnostische Aussagekraft hat sich in jüngster Zeit aber erheblich verbessert, sodass insbesondere bei chronisch-entzündlichen Darmerkrankungen (v. a. Morbus Crohn) die sog. MR-Enteroklyse das radiologische Verfahren überflüssig gemacht hat (s. S. 440).
Die **Angiografie** ist in extrem seltenen Fällen zum Nachweis einer lebensbedrohlichen gastrointestinalen Blutung erforderlich, die endoskopisch nicht lokalisierbar ist.
Die Tc^{99m}-Pertechnetat-**Szintigrafie** spielt eine wichtige Rolle bei der Diagnostik eines blutenden Meckel-Divertikels. Hierbei wird die ektope Magenschleimhaut und nicht die Blutung nachgewiesen.

Die **MRT** hat sich aufgrund der heute deutlich verbesserten Bildqualität insbesondere bei chronisch-entzündlichen Darmerkrankungen bewährt.

Die **Szintigrafie** kann beim Aufsuchen eines blutenden Meckel-Divertikels hilfreich sein.

13.4.2 Wichtige Krankheitsbilder

Ösophagusatresie

► Definition. Entwicklungsbedingte Obliteration meist im proximalen Drittel des Ösophagus. Häufig besteht eine Fistel zur Trachea. Zur **Einteilung** (nach Vogt) s. **Abb. B-13.31**.

13.4.2 Wichtige Krankheitsbilder

Ösophagusatresie

► Definition.

Klinik: Postnatal fallen die Kinder durch rezidivierende zyanotische Anfälle, rasselnde Atemgeräusche, Hustenanfälle und ein Herauswürgen schaumiger Flüssigkeit auf. Bei Fütterungsversuchen kommt es zur Aspiration.

Diagnostisches Vorgehen: Bereits intrauterin kann bei Vorliegen eines Hydramnion die Verdachtsdiagnose gestellt werden. Postpartal ist die Sondierung der Speiseröhre mit einer Magensonde obligat. **Das thorakoabdominale Babygramm mit in den Ösophagus gelegter Sonde, welche das Ende des Blindsackes anzeigt**, ist zur Diagnostik und ersten Typeneinteilung wichtig.

Klinik: Rezidivierende zyanotische Anfälle, rasselnde Atemgeräusche, Hustenanfälle und ein Herauswürgen schaumiger Flüssigkeit.
Diagnostisches Vorgehen: Das thorakoabdominale Babygramm mit in den Ösophagus gelegter Sonde ist für die erste Typeneinteilung wichtig.

Radiologische Diagnostik: Die **Röntgennativaufnahme mit in den Ösophagus gelegter Sonde** sollte in jedem Fall Thorax und Abdomen (thorakoabdominales Babygramm) abbilden. Bei der Ösophagusatresie **Typ II und** dem sehr seltenen **Typ IIIa** wird der weite obere Blindsack des Ösophagus abgebildet. Der Magen-Darm-Trakt dagegen ist **nicht lufthaltig** (**Abb. B-13.32**).
Beim **Typ IIIb** der Ösophagusatresie endet die Sonde im erweiterten oberen Ösophagusblindsack. Als Hinweis auf das Vorliegen der Fistelverbindung zwischen kaudalem Ösophagussegment und Trachea wird der Magen-Darm-Trakt auf der Röntgennativaufnahme **lufthaltig** abgebildet (**Abb. B-13.33**).
Die Ösophagusatresie kann isoliert vorkommen, ist aber auch gehäuft bei Chromosomenanomalien (z. B. Morbus Down) und wird ferner als Kombinationsfehlbildung beim sog. **VACTERL-Syndrom** beobachtet (**V** = Vertebra, **A** = anorektale Anomalien, **C** = Vitium cordis, **T** = Trachea, **E** = Ösophagusatresie, **R** = Nierenanomalien, **L** = „limb anomalies“).

Radiologische Diagnostik: Bei der Ösophagusatresie **Typ II** und dem sehr selten **Typ IIIa** wird der obere Blindsack des Ösophagus abgebildet. Der Magen-Darm-Trakt ist **nicht lufthaltig** (**Abb. B-13.32**).

Beim **Typ IIIb** der Ösophagusatresie endet die Sonde im erweiterten oberen Ösophagusblindsack. Der Magen-Darm-Trakt ist **lufthaltig** (**Abb. B-13.33**).

B-13.31 Einteilung der Ösophagusatresien nach Vogt

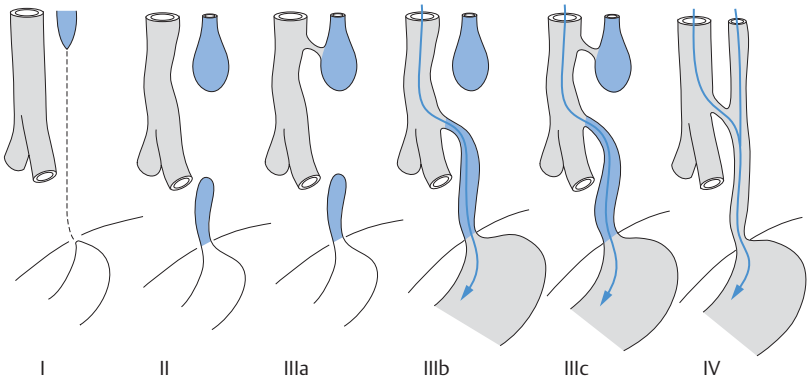

Typ I: Ösophagusaplasie, keine Luft im Magen (äußerst selten).
Typ II: Ösophagusatresie ohne Fistel, oberes und unteres Segment enden blind, keine Luft im Magen (ca. 7 %).
Typ IIIa: Ösophagusatresie mit oberer ösophagotrachealer Fistel, keine Luft im Magen (ca. 1 %).
Typ IIIb: Ösophagusatresie mit oberem Blindsack und Fistelverbindung zwischen Trachea und unterem Ösophagussegment, Luft im Magen (**häufigster Typ**, ca. 85–90 %).
Typ IIIc: Atresie mit ösophagotrachealer Fistel des oberen und unteren Segmentes zur Trachea, Luft im Magen (ca. 2–3 %).
Typ IV: isolierte Ösophagotrachealfistel, sog. H-Fistel, oft sehr viel Luft im Magen (ca. 3 %).

B-13.32 Ösophagusatresie Typ II

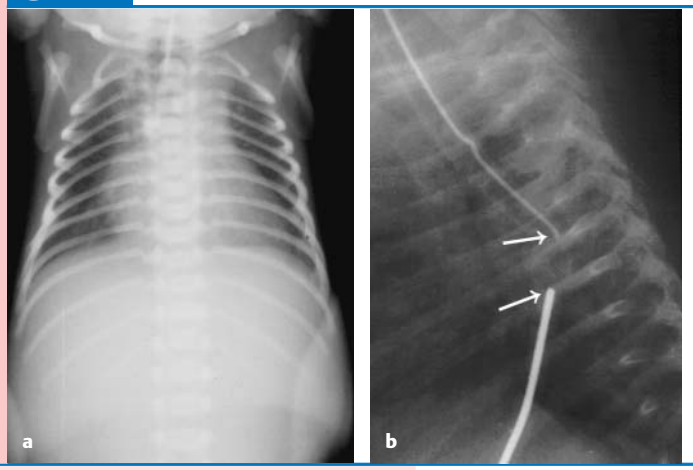

a Thorax und Abdomen in aufrechter Position. Keine Luft im Magen-Darm-Trakt.
b Strahlengang a.-p. und seitlich: Bougierung der Blindsackenden vor Operation (End-zu-End-Anastomosierung, Pfeile auf Bougierungssonden).

B-13.33

B-13.33 Ösophagusatresie Typ IIIb

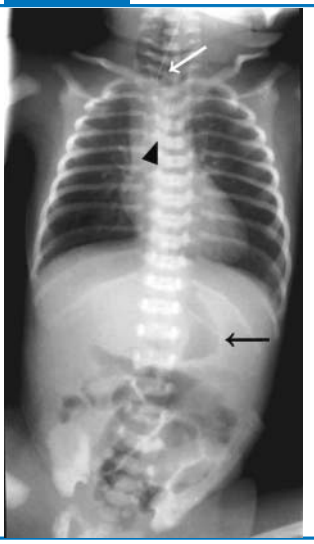

Schlürfsonde liegt im luftgefüllten oberen Blindsack (weißer Pfeil). Beachte den rechtsseitigen Aortenbogen (Pfeilspitze). Luft im Magen (Pfeil).

Zur näheren Differenzierung der Typ-IIIa- und Typ-IIIc-Anomalien sind durchleuchtungsgezielte Aufnahmen nach der Gabe einer kleinen Menge eines wässrigen nichtionischen KM in den oberen Blindsack nötig.

Hypertrophe Pylorusstenose

Hypertrophe Pylorusstenose

► Definition. Muskuläre Hypertrophie des Pylorus und pylorusnahen Antrums im frühen Säuglingsalter.

► Definition.

Klinik: Erbrechen im hohen Bogen (sog. projektiles Erbrechen)

Klinik: Leitsymptom der Erkrankung ist das typische Erbrechen im hohen Bogen (sog. projektiles Erbrechen) ca. 10–30 Minuten nach jeder Mahlzeit, das im Alter von 8 Tagen bis 6 Wochen beginnt.

Diagnostisches Vorgehen: Typische klinische Symptomatik und Sonografie sichern die Diagnose.

Diagnostisches Vorgehen: Die typische klinische Symptomatik und der sonografische Nachweis des hypertrophischen Pylorus bzw. des verlängerten Pyloruskanals sichern die Diagnose.

Radiologische Diagnostik: Sonografisch gelingt im rechts paramedianen Quer- oder Schrägschnitt sowohl die Abbildung des **verdickten Muskels** als auch die Darstellung des **verlängerten Kanals** (**Abb. B-13.34**).

Radiologische Diagnostik: Im **sonografischen** Normalbefund wird der Pylorus im Oberbauchquerschnitt längs mit einer durchschnittlichen Länge von 10–14 mm dargestellt. Die durchschnittliche Muskeldicke liegt bei 2 mm, der durchschnittliche Pylorus-Querdurchmesser bei 10 mm. Im rechts paramedianen Quer- oder Schrägschnitt gelingt sowohl die Abbildung des **verdickten Muskels** als auch die Darstellung des **verlängerten Kanals** (**Abb. B-13.34**). Weitere typische Zeichen in der Realtime-Sonografie sind die verstärkte frustrane Magenperistaltik, eine stark vorspringende

B-13.34 Hypertrophische Pylorusstenose

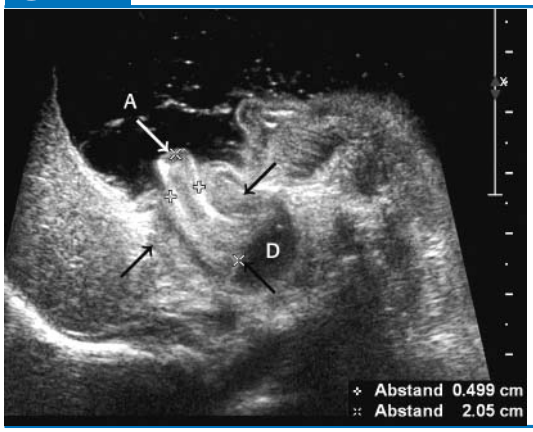

Sonografie (Untersuchung in Rechtsseitenlage): Stark distendiertes Magenantrum (A). Stark verdickter und verlängerter Pylorus (Pfeile). Weit dorsal gelegenes Duodenum (D).

B-13.34

Angulusfalte des Magenantrums und das Schnabelzeichen, was dem sich nur inkomplett öffnenden Pyloruskanal entspricht.

Atresien und Stenosen des Dünndarmes

Atresien und Stenosen des Dünndarmes

Atresien kommen bevorzugt im **Ileum**, danach im Duodenum und Jejunum vor. Sie können auch multipel auftreten. Ileumatresien können mit einer zystischen Fibrose assoziiert sein. Kolonatresien sind extrem selten, wieder häufiger sind Anal- und Rektumatresien – diese Fehlbildungen sind aber sehr komplex und sollen hier nicht weiter beschrieben werden.

Atresien kommen bevorzugt im **Ileum**, danach im Duodenum und Jejunum vor.

Intrinsische (von innen) und extrinsische (von außen) **Obstruktionen** betreffen ganz überwiegend das **Duodenum** und sind im zweiten Abschnitt des Duodenums (Pars descendens) lokalisiert:

Intrinsische und extrinsische **Obstruktionen** betreffen ganz überwiegend das **Duodenum**.

- membranöse Duodenalstenose
- Fehldrehung des Darmes mit fehlerhafter Fixierung des zu kurzen Mesenterialstiels, was zum Volvulus prädestiniert (Malrotation, Nonrotation), gelegentlich kombiniert mit sog. Ladd-Bändern (konnatale Briden)
- Pankreas anulare
- Duodenalduplikaturen.

Klinik: Die klinische Symptomatik ist von der Lokalisation der intestinalen Obstruktion abhängig. Bei hohem Sitz, sog. hohe duodenale Obstruktion, ist **galliges Erbrechen** das Leitsymptom. Bei tieferer Lokalisation ist das stark geblähte Abdomen, Malabsorption und Stuhlverhalt charakteristisch; es zeigt sich eine **Ileussymptomatik**.

Klinik: Die klinische Symptomatik ist von der Lokalisation der intestinalen Obstruktion abhängig.

Diagnostisches Vorgehen: In den meisten Fällen sind die **Nativaufnahmen** des Abdomens a.-p. in Rückenlage und in Linksseitenlage unter Ausnutzung der physiologischen Luftfüllung des Magen-Darm-Traktes ausreichend, um die Lokalisation der Obstruktion festzustellen. **Sonografisch** können Darmdilatation und die meist vermehrte Peristaltik dargestellt werden. KM-Passagen werden aber in Einzelfällen benötigt (**Abb. B-13.35**).

Diagnostisches Vorgehen: In den meisten Fällen sind **Nativaufnahmen** des Abdomens a.-p. in Rückenlage und Linksseitenlage ausreichend (**Abb. B-13.35**).

Radiologische Diagnostik: Aus den radiologischen Befunden in **Abb. B-13.35** ist entsprechend der Reihenfolge der Obstruktion des Dünndarms von proximal nach distal die charakteristische Luftverteilung ersichtlich.

Radiologische Diagnostik: Die charakteristische Luftverteilung ist radiologisch ersichtlich (**Abb. B-13.35**).

B-13.35 Verschiedene Fälle einer hohen duodenalen Obstruktion

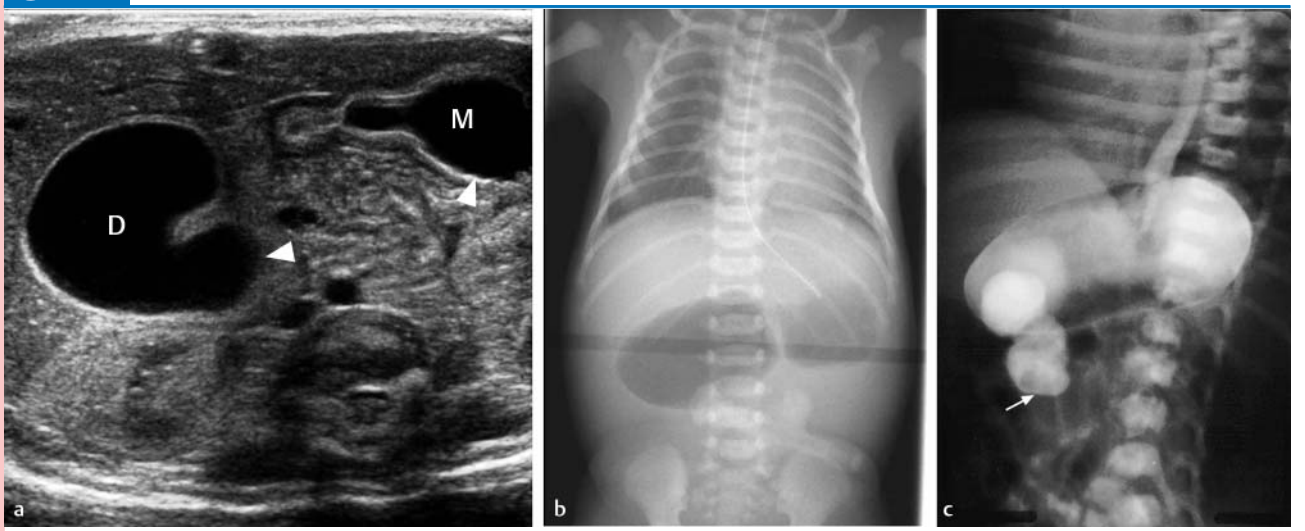

a Sonografie (Oberbauchquerschnitt): Bei dem Frühgeborenen ist die membranöse Duodenalstenose sonografisch als „double bubble" (Pfeilspitzen; M = Magen, D = Duodenum) am Ende des stark dilatierten Duodenums zusätzlich zur Ösophagusatresie Typ II darstellbar (keine Luft im Magen, Sonografie daher die entscheidende Untersuchung)
b Thorakoabdominales Babygramm bei einem Patienten mit Trisomie 21: Klassische „double bubble" als Zeichen der Duodenalatresie.
c Aufnahme in Rechtsseitenlage: 6 Tage altes Kind mit galligem Erbrechen. Duodenale Obstruktion von außen durch angeborene Bridenbildung (fibröse narbige Verwachsungen) bei Malrotation; KM-Passage in Höhe des absteigenden Duodenum (Pfeil) behindert.

Nekrotisierende Enterokolitis (NEC)

Die nekrotisierende Enterokolitis ist eine Erkrankung der Frühgeborenen.

Radiologische Diagnostik: Radiologisch charakteristisch ist die bakterielle Gasbildung (H_2) im Darm, **Pneumatosis intestinalis** (**Abb. B-13.36a, b**). Nach der Akutphase können extreme **Kolonstrikturen** entstehen (**Abb. B-13.36c**).

Nekrotisierende Enterokolitis (NEC)

Die nekrotisierende Enterokolitis ist eine Erkrankung der Frühgeborenen. Die meisten Patienten haben einen offenen Ductus arteriosus Botalli mit großem Links-rechts-Shunt, der zu einer Minderperfusion des Darms führt. Ursächlich spielt auch die schnelle Nahrungssteigerung eine Rolle.

Radiologische Diagnostik: Radiologisch charakteristisch ist die bakterielle Gasbildung (H_2) im Darm als **Pneumatosis intestinalis** (submukös und subserös) bis zum Auftreten von Pfortadergas (**Abb. B-13.36a, b**). Nach Überstehen der Akutphase können extreme **Kolonstrikturen** entstehen (**Abb. B-13.36c**). Pädilektionsstelle ist das Querkolon bzw. die linke Kolonflexur.

B-13.36 Nekrotisierende Enterokolis (NEC)

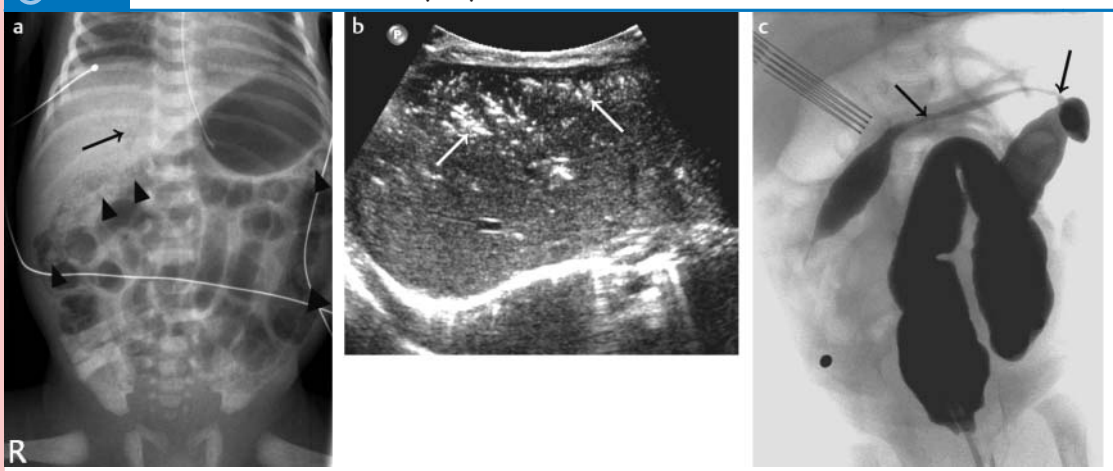

a Abdomen a.-p. im Liegen: Massive Pneumatosis im gesamten Kolon (Pfeilspitzen) und Pfortadergas (Pfeil), zusätzlich deutlicher Dünndarmileus.
b Sonografie: Nachweis von massiv Pfortadergas als helle Strukturen im bauchwandnahen Leberparenchym (Pfeile).
c Kontrasteinlauf: Hochgradige langstreckige Kolonstrikturen (Pfeile) bei konservativ behandelter NEC. Beachte die massiv mit Luft gefüllten Dünndarmschlingen oberhalb des Querkolons.

Megakolon

Unter dieser Bezeichnung werden einige Krankheitsbilder unterschiedlicher Ätiologie zusammengefasst, denen die Symptome **Erweiterung des Dickdarms** (selten zusätzlich des Dünndarms) und **Obstipation** gemeinsam sind. Eine Form ist das **Megacolon congenitum (Morbus Hirschsprung)**. Das Fehlen der Ganglienzellen (Aganglionose) im Bereich der intramuralen Nervengeflechte von Rektum und Sigma führt hier zu einer fehlenden Erschlaffung der aganglionären Darmabschnitte. Als Reaktion auf diese funktionelle Obstruktion kommt es zu einer unvollständigen Darmentleerung und Dilatation des Dickdarms **proximal des aganglionären Segments**.

Klinik: Verzögerter oder ausbleibender Mekoniumabgang, seltene Stuhlentleerungen, Obstipation **und zunehmend aufgetriebenes Abdomen**. Selten entwickeln reife Neugeborene mit Megakolon zusätzlich eine nekrotisierende Enterokolitis.

Radiologische Diagnostik: Bei V. a. einen Morbus Hirschsprung werden **Abdomenübersichtsaufnahmen** angefertigt (**Abb. B-13.37**). In der **KM-Untersuchung** wird das Rektosigmoid (das gesamte Kolon nur bei totaler Aganglionose) mit wasserlöslichem, jodhaltigem Kontrastmittel gefüllt. Typischer Befund ist der **Nachweis des verengten Darmsegmentes bzw. des Lumensprunges** (**Abb. B-13.37**). Hauptlokalisation ist der rektosigmoidale Übergang (ca. 90 % der Fälle). Im Säuglingsalter schaltet man eine spezielle Abdomenleerdiagnostik vor (Columbia-Technik nach Fendel, Bauchhängelage p.-a. sagittal und seitlich im horizontalen Strahlengang).

Megakolon

Beim Megakolon finden sich eine **Erweiterung des Dickdarmes** (selten zusätzlich des Dünndarms) und eine früh post partum beginnende **Obstipation**. Eine Form ist das **Megacolon congenitum (Morbus Hirschsprung)** mit Aganglionose der intramuralen parasympathischen Nervengeflechte.

Klinik: Leitsymptome sind fehlender/verspäteter Mekoniumabgang, ein aufgetriebenes Abdomen und später Obstipation.

Radiologische Diagnostik: Bei **V. a. einen Morbus Hirschsprung** werden Abdomenübersichtsaufnahmen angefertigt (**Abb. B-13.37**). In der **KM-Untersuchung** wird das Rektosigmoid (das gesamte Kolon nur bei totaler Aganglionose) mit wasserlöslichem, jodhaltigem Kontrastmittel gefüllt. Typischer Befund ist der **Nachweis des verengten Darmsegmentes** bzw. **des Lumensprunges** (**Abb. B-13.37**).

B-13.37 Morbus Hirschsprung

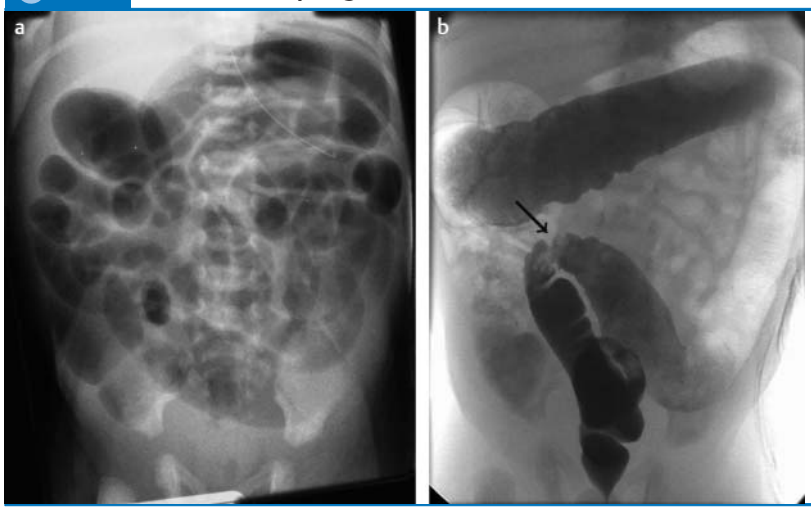

Reifes Neugeborenes mit fehlendem Mekoniumabgang und galligem Erbrechen.
a Abdomen a.-p. im Liegen zeigt einen gemischten Dünn- und Dickdarmileus.
b Rektografie mit typischem Lumensprung am Übergang vom aganglionären zum normalen Sigma (Pfeil).

Invagination

► Definition. Unter Invagination versteht man die Einstülpung eines Darmabschnittes in den benachbarten Darmanteil.

Die Invagination wird nach der Lokalisation beschrieben (z. B. **ileoileale**, **ileokolische** und sehr selten **kolokolische Invagination**). Meist erfolgt die Einstülpung in Richtung der Peristaltik, d. h. der proximale stülpt sich in den distalen Darmanteil. Invaginationen treten bevorzugt zwischen dem 6. und 18. Lebensmonat auf. Dünndarm-Dünndarm-Invaginationen, die gehäuft nach Laparatomien auftreten, finden sich im jedem Lebensalter.

Klinik: Die klinischen Hauptsymptome sind in kurzen Intervallen auftretende kolikartige Bauchschmerzen, Erbrechen und blutig-schleimige Stühle („Himbeergelee"). Selten kommt es zu „Pseudoenzephalitis", Peritonitis und Schockzustand.

Diagnostisches Vorgehen: Röntgenologische Diagnostik und Repositionsversuche durch Kontrasteinlauf wurden vielerorts durch die Sonografie ersetzt (**Abb. B-13.38**).

Invagination

► Definition.

Die Invagination erfolgt meist in Richtung der Peristaltik. Sie tritt häufig zwischen dem 6. und 18. Monat auf.

Klinik: Intervallartige Bauchschmerzen, Erbrechen und blutige Stühle. In der Spätphase Peritonitis und Schock.

Diagnostisches Vorgehen: Sonografie (**Abb. B-13.38**).

Radiologische Diagnostik: Die **Sonografie** zeigt im **Querschnitt** eine **doppelte Ringstruktur** („Schießscheibenphänomen"; **Abb. B-13.38a**) und im **Längsschnitt parallel laufende Doppelstreifen** („Pseudo-Kidney-Zeichen").

Zielsetzung der Sonografie ist die **hydrostatische Reposition** (**Desinvagination)** mit physiologischer NaCl- oder Ringer-Lösung. Nach erfolgreicher Durchführung sollte eine sonografische Kontrolle erfolgen.

Radiologische Diagnostik: Bei guter Gerätetechnik ist die **Treffsicherheit** mit der **Sonografie** sehr hoch. Die Untersuchung des Darms erfolgt immer in Längs- und im Querschnitten. Im **Querschnitt** bildet sich eine **doppelte Ringstruktur** ab („Schießscheibenphänomen"; **Abb. B-13.38a**). Im **Längsschnitt** zeigen sich **parallel laufende Doppelstreifen** („Pseudo-Kidney-Zeichen"). Dabei entspricht die echoarme Region der ödematösen Darmwand.
Zielsetzung der Sonografie ist die aktive, **hydrostatische Reposition** der Invagination (**Desinvagination)** mit physiologischer NaCl- oder Ringer-Lösung unter Sichtkontrolle. Die Erfolgsraten liegen bei bis zu 90 %. Neuerdings wird von einigen Untersuchern auch Luft verwendet **(pneumatische Reposition)**. Wegen der Komplikationsgefahr (Darmperforation) sollte die vorherige Abstimmung mit dem Kinderchirurgen erfolgen. Nach erfolgreicher Desinvagination sollte am nächsten Tag eine sonografische Kontrolluntersuchung durchgeführt werden.
Falls keine Expertise mit der Sonografie besteht, kann die Invagination auch röntgenologisch mit einem Kontrasteinlauf unter Verwendung eines jodhaltigen, niederosmolaren Kontrastmittels und physiologischer Kochsalzlösung reponiert werden.

▶ Merke. Bei erfolgloser sonografischer oder röntgenologischer Reposition sowie bei Schockzustand und Peritonitis sollte umgehend operiert werden.

B-13.38 Ileokolische Invagination (14 Monate alter Säugling)

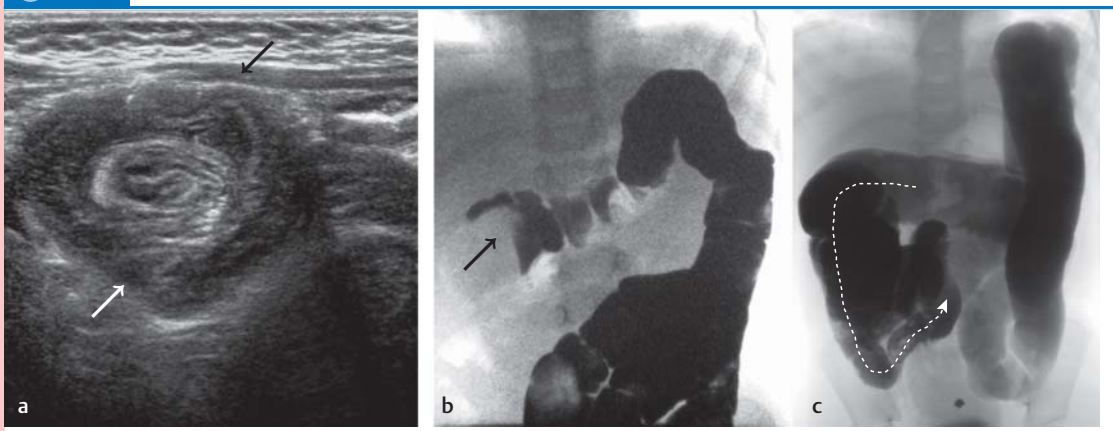

a Sonografie: Der Querschnitt durch das Colon ascendens zeigt eine Schießscheibenkokarde (Pfeile).
b, c Kolonkotrasteinlauf: Der Invaginatkopf (Pfeil) ist im rechtseitigen Querkolon sichtbar (**b**), sog. „Krebsscheren-Zeichen". Erfolgreiche Reposition und freier Rückfluss des Kontrastmittels in die Ileumschlingen (**c**).

Appendizitis

▶ Definition. Entzündung des Wurmfortsatzes.

Klinik: Übelkeit, Erbrechen und diffuse Bauchschmerzen vor allem im rechten Unterbauch.
Diagnostisches Vorgehen: McBurney- und Blumberg-Zeichen; Körpertemperatur, Leukozyten und CRP sind erhöht.

Radiologische Diagnostik: Versuch der **sonografischen** Darstellung der verdickten Appendix und eines Appendikolithen bzw. Nachweis eines perityphlitischen Abszesses.

Klinik: Häufig besteht zunächst Übelkeit und Erbrechen in Verbindung mit periumbilikalen Bauchschmerzen, die sich zunehmend in den rechten Unterbauch verlagern.

Diagnostisches Vorgehen: Bei der Untersuchung besteht meist ein Druckschmerz im rechten Unterbauch (McBurney) und ein Loslassschmerz (Blumberg-Zeichen). Eventuell haben die Kinder Fieber, eine Leukozytose und ein erhöhtes CRP.

Radiologische Diagnostik: In der Regel werden keine diagnostischen Röntgenaufnahmen durchgeführt. Gegebenenfalls Versuch der **sonografischen** Darstellung der verdickten Appendix und eines Appendikolithen (**Abb. B-13.39a**, **b**) bzw. von Zeichen eines perityphlitischen oder postoperativen Abszesses.
In Einzelfällen kann auch eine CT-Diagnostik gerechtfertigt sein. Allerdings ist anzumerken, dass die Appendizitis in den meisten Fällen eine klinische Diagnose ist.

B-13.39 Appendizitis

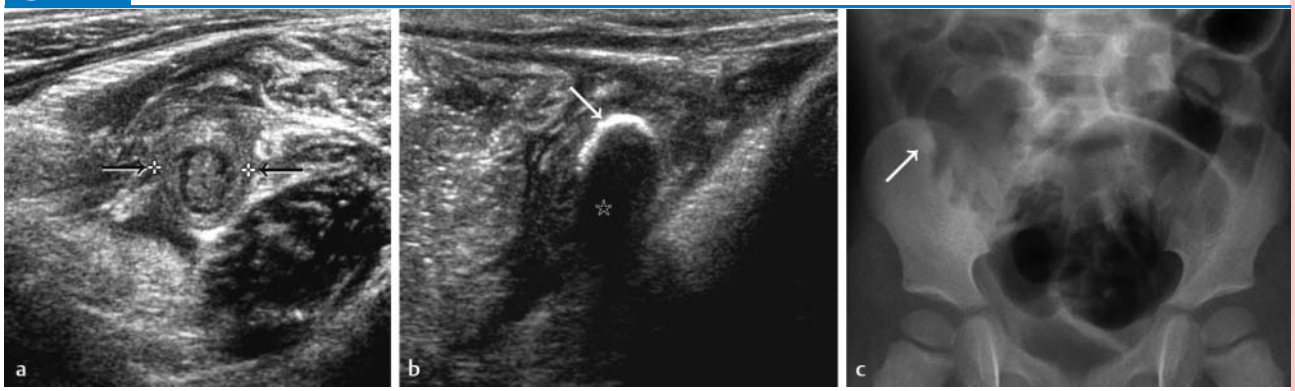

a, b Sonografie: Der Querschnitt im rechten Unterbauch (**a**) zeigt eine stark verdickte Appendix mit Umgebungsreaktion (Pfeile), hinweisend auf eine phlegmonöse Appendizitis. Appendikolith als helles Echo (Pfeil) mit dorsaler Schallauslöschung (Stern) identifizierbar (**b**).
c Röntgenaufnahme: Appendikolith in der rechten Fossa iliaca erkennbar (Pfeil).

13.5 Erkrankungen von Herz und Gefäßen
s. S. 247

13.6 Erkrankungen des Skelettsystems
s. S. 315

13.5 Erkrankungen von Herz und Gefäßen s. S. 247

13.6 Erkrankungen des Skelettsystems s. S. 315

Quellenverzeichnis

Abbildungen

A-Teil

A-1.8 nach D. J. Dowsett, P. A. Kenny, R. E. Johnston: The Physics of diagnostic imaging. Chapmann & Hall Medical, London 1998
A-1.9 nach R. Sauer: Strahlentherapie und Onkologie. Urban & Schwarzenberg, München 1998
A-1.10 nach W. Petzold, H. Krieger: Strahlenphysik, Dosimetrie und Strahlenschutz. Band 1: Grundlagen, B. G. Teubner, Stuttgart 1988
A-1.11 nach http://www.nirs.go.jp/ENG/particl3.htm, National Institute for Radiological Sciences, Chiba, Japan
A-1.12 nach Informationskreis KernEnergie, Radioaktivität und Strahlenschutz, Berlin 2005
A-1.13 nach Informationskreis KernEnergie, Radioaktivität und Strahlenschutz, Berlin 2005
A-1.17 nach Informationskreis KernEnergie, Radioaktivität und Strahlenschutz, Berlin 2005
A-1.18 nach D. J. Dowsett, P. A. Kenny, R. E. Johnston: the physics of dioagnostic imaging. Chapmann & Hall Medical, London 1998
A-2.5 mit freundlicher Genehmigung von Springer Science + Business Media: E. Scherer, H. Sack: Strahlentherapie. Radiologische Onkologie. 4. Aufl., Springer 1996
A-2.6 nach G. W. Kauffmann, E. Moser, R. Sauer: Radiologie, 2. Aufl., Urban & Fischer, München 2001
A-2.7 T. Herrmann M., Baumann: Klinische Strahlenbiologie, 3. Aufl., Urban & Fischer, München 1997
A-2.8 nach G. W. Kauffmann, E. Moser, R. Sauer: Radiologie, 2. Aufl., Urban & Fischer, München 2001
A-4.8 mit freundlicher Genehmigung von Herrn Dr. med. dent. A. Rümmler; Eschwege
A-4.11 K. Ewen: Moderne Bildgebung. Thieme, Stuttgart 1998
A-4.12 M. Galanski, M. Prokop: RRR Ganzkörper-Computertomographie, Thieme, Stuttgart 1998
A-4.13 M. Galanski, M. Prokop: RRR Ganzkörper-Computertomographie, Thieme, Stuttgart 1998
A-4.14 und A-4.15 M. Prokop et al: RRR Ganzkörper-Computertomographie, 2. Aufl., Thieme, Stuttgart 2006
A-4.17 M. Galanski, M. Prokop: RRR Ganzkörper-Computertomographie, Thieme, Stuttgart 1998
A-4.18 nach K. Ewen: Moderne Bildgebung. Thieme, Stuttgart 1998
A-4.20 S. Delorme, J. Debus: Duale Reihe Sonographie. 2. Aufl., Thieme, Stuttgart 2005
A-4.22 J. W. Oestmann: Radiologie. 2. Aufl., Thieme, Stuttgart 2005
A-4.23 S. Delorme, J. Debus: Duale Reihe Sonographie. 2. Aufl., Thieme, Stuttgart 2005
A-4.24 S. Delorme, J. Debus: Duale Reihe Sonographie. 2. Aufl., Thieme, Stuttgart 2005
A-5.1 J. Lissner, U. Fink: Radiologie I. Enke, Stuttgart 1986
A-6.4a–c mit freundlicher Genehmigung von Herrn Prof. A. Bokisch, Nuklearmedizin, Universitätsklinikum Essen
A-6.5 nach J. Rassow et al: Duale Reihe Biochemie. 2. Aufl., Thieme, Stuttgart 2008

B-Teil

B-1.1 nach S. Lange: Radiologische Diagnostik der Thoraxerkrankungen. 2. Aufl., Thieme, Stuttgart 1996
B1-2a nach S. Lange: Radiologische Diagnostik der Thoraxerkrankungen. 2. Aufl., Thieme, Stuttgart 1996
B-1.2b J. W. Oestmann: Radiologie, 2. Aufl., Thieme, Stuttgart 2005
B-1.3 S. Delorme, J. Debus: Duale Reihe Sonographie. 2. Aufl., Thieme, Stuttgart 2005
B-1.6a–d T. Krahe: RRR Bildgebende Diagnostik von Lunge und Pleura. Thieme, Stuttgart 1998
B-1.11 J. W. Oestmann: Radiologie, Thieme, Stuttgart 2002
B1.15b J. W. Oestmann: Radiologie, Thieme, Stuttgart 2002
B1.17 nach S. Lange: Radiologische Diagnostik der Thoraxerkrankungen. 2. Aufl., Thieme, Stuttgart 1996
B-1.19 nach S. Lange: Radiologische Diagnostik der Thoraxerkrankungen. 2. Aufl., Thieme, Stuttgart 1996
B-1.20 nach H. Fritzsch, W. Kühnlel: Taschenatlas Anatomie – Innere Organe, Band 2, 10. Aufl., Thieme, Stuttgart 2009
B-1.22b nach S. Lange: Radiologische Diagnostik der Thoraxerkrankungen. 2. Aufl., Thieme, Stuttgart 1996
B-1.28 nach S. Lange: Radiologische Diagnostik der Thoraxerkrankungen. 2. Aufl., Thieme, Stuttgart 1996
B-1.29b nach S. Lange: Radiologische Diagnostik der Thoraxerkrankungen. 2. Aufl., Thieme, Stuttgart 1996
B-1.30 nach S. Lange: Radiologische Diagnostik der Thoraxerkrankungen. 2. Aufl., Thieme, Stuttgart 1996
B-1.36b nach S. Lange: Radiologische Diagnostik der Thoraxerkrankungen. 2. Aufl., Thieme, Stuttgart 1996
B-1.38 nach S. Lange: Radiologische Diagnostik der Thoraxerkrankungen. 2. Aufl., Thieme, Stuttgart 1996
B-1.40 nach S. Lange: Radiologische Diagnostik der Thoraxerkrankungen. 2. Aufl., Thieme, Stuttgart 1996
B-1.41 nach S. Lange: Radiologische Diagnostik der Thoraxerkrankungen. 2. Aufl., Thieme, Stuttgart 1996
B-1.50 nach S. Lange: Radiologische Diagnostik der Thoraxerkrankungen. 2. Aufl., Thieme, Stuttgart 1996
B-1.54 Baenkler et al: Duale Reihe Innere Medizin. Thieme, Stuttgart 2001
B-1.59 F. A. Burgener, M. Kormano: Röntgenologische Differentialdiagnostik. 2. Aufl., Thieme, Stuttgart 1993
B-1.60 F. A. Burgener, M. Kormano: Röntgenologische Differentialdiagnostik. 2. Aufl., Thieme, Stuttgart 1993
B-1.65aIII M. Horger: Radiologische Diagnostik der thorakalen Sarkoidose (RöFo.) Fortschr Röntgenstr. 2007, 179–168

B-1.65cII, cIII H.-W. Baenkler et al: Kurzlehrbuch Innere Medizin, 2. Aufl. Thieme, Stuttgart 2010
B-1.65dIII M. Horger: Radiologische Diagnostik der thorakalen Sarkoidose (RöFo). Fortschr Röntgenstr. 2007, 179–168
B-1.67 nach S. Lange: Radiologische Diagnostik der Thoraxerkrankungen. 2. Aufl., Thieme, Stuttgart 1996
B-1.71 nach S. Lange: Radiologische Diagnostik der Thoraxerkrankungen. 2. Aufl., Thieme, Stuttgart 1996
B-1.72 nach S. Lange: Radiologische Diagnostik der Thoraxerkrankungen. 2. Aufl., Thieme, Stuttgart 1996
B-1.76a, b D. Henne-Bruns, M. Dürig, B. Kramer: Duale Reihe Chirurgie. 2. Aufl., Thieme, Stuttgart 2003
B-1.76c, d nach S. Lange: Radiologische Diagnostik der Thoraxerkrankungen. 2. Aufl., Thieme, Stuttgart 1996
B-2.3a (die beiden rechten Teilabbildungen) T. Böhmeke, A. Schmidt: Checkliste Echokardiographie, 4. Aufl., Thieme, Stuttgart 2008
B-2.3b P. Klose, M. Thelen, R. Erbel: Bildgebende Verfahren in der Diagnostik von Herzerkrankungen. Thieme, Stuttgart 1991
B-2.6a–d, f P. Thurn, E. Bücheler, K.-J. Lackner, M. Thelen: Einführung in die radiologische Diagnostik. 10. Aufl., Thieme, Stuttgart 1998
B-2.7a–d M. Thelen, R. Erbel, J. Debatin: Bildgebende Kardiodiagnostik, Thieme, Stuttgart 2007
B-2.11 T. B. Möller, E. Reif: Diagnostische Radiologie des Thorax. Thieme, Stuttgart 1997
B-2.14 P. Thurn, E. Bücheler, K.-J. Lackner, M. Thelen: Einführung in die radiologische Diagnostik. 10. Aufl., Thieme, Stuttgart 1998
B-2.18a nach D. Henne-Bruns, M. Dürig, B. Kremer: Duale Reihe Chirurgie. 2. Aufl., Thieme, Stuttgart 2003
B-2.18b F. C. Sitzmann: Duale Reihe Pädiatrie. 2. Aufl., Thieme, Stuttgart 2002
B-2.19a nach D. Henne-Bruns, M. Dürig, B. Kremer: Duale Reihe Chirurgie. 2. Aufl., Thieme, Stuttgart 2003
B-2.19b F. C. Sitzmann: Duale Reihe Pädiatrie. 2. Aufl., Thieme, Stuttgart 2002
B-2.20 F. C. Sitzmann: Duale Reihe Pädiatrie. 2. Aufl., Thieme, Stuttgart 2002
B-2.21 F. C. Sitzmann: Duale Reihe Pädiatrie. 2. Aufl., Thieme, Stuttgart 2002
B-2.22 F. C. Sitzmann: Duale Reihe Pädiatrie. 2. Aufl., Thieme, Stuttgart 2002
B-3.1 J. W. Oestmann: Radiologie. 2. Aufl., Thieme, Stuttgart 2005
B-3.3 S. Lange: Lehratlanten der radiologischen Diagnostik, Bd. Niere und ableitende Harnwege. Thieme, Stuttgart 1993
B-3.4 H. Glöbl in: S. Lange: Lehratlanten der radiologischen Diagnostik, Bd. Niere und ableitende Harnwege. Thieme, Stuttgart 1993
B-3.8 S. Lange: Lehratlanten der radiologischen Diagnostik, Bd. Niere und ableitende Harnwege. Thieme, Stuttgart 1993
B-3.11 E. Bücheler, K.-J. Lackner, M. Thelen: Einführung in die Radiologie. 11. Aufl., Thieme, Stuttgart 2005 (nach Alken und Sökeland)
B-3.16b P. Thurn, E. Bücheler, K.-J. Lackner, M. Thelen: Einführung in die radiologische Diagnostik. 10. Aufl., Thieme, Stuttgart 1998
B-3.17 G. Benz-Bohm: RRR Kinderradiologie. Thieme, Stuttgart 1997
B-3.26d: S. Lange: Lehratlanten der radiologischen Diagnostik, Bd. Niere und ableitende Harnwege. Thieme, Stuttgart 1993
B-3.35 G. Schmidt: Sonographische Differenzialdiagnose. Thieme, Stuttgart 2002
B-3.36 K.-D. Ebel, E. Willich, E. Richter: Differenzialdiagnostik in der Pädiatrischen Radiologie, Bd. II. Thieme, Stuttgart 1995.
B-3.38 G. Schmidt: Sonographische Differenzialdiagnose. Thieme, Stuttgart 2002
B-3.41G. Schmidt: Sonographische Differenzialdiagnose. Thieme, Stuttgart 2002
B-3.42 V. Hofmann, K. H. Deeg, P. F. Hoyer: Ultraschalldiagnostik in Pädiatrie und Kinderchirurgie. 2. Aufl., Thieme, Stuttgart 1996
B-3.43 G. Schmidt: Sonographische Differenzialdiagnose. Thieme, Stuttgart 2002
B-3.45 P. Thurn, E. Bücheler, K.-J. Lackner, M. Thelen: Einführung in die radiologische Diagnostik. 10. Aufl., Thieme, Stuttgart 1998
B-3.48 G. Schmidt: Sonographische Differenzialdiagnose. Thieme, Stuttgart 2002
B-4.2a F. C. Sitzmann: Duale Reihe Pädiatrie. 2. Aufl., Thieme, Stuttgart 2002
B-4.25 F. U. Niethard, J. Pfeil: Duale Reihe Orthopädie. 5. Aufl., Thieme, Stuttgart 2005
Abbildungen in Tab. B-4.6: Abb.III (Morbus Osgood Schlatter) F. U. Niethard, J. Pfeil: Duale Reihe Orthopädie. 5. Aufl., Thieme, Stuttgart 2005; **Abb.IV und V** (Morbus Köhler I und II) K. Bohndorf, H. Imhof: Radiologische Diagnostik der Knochen und Gelenke. Thieme, Stuttgart 1998
B-4.30a,b F. U. Niethard, J. Pfeil: Duale Reihe Orthopädie. 5. Aufl., Thieme, Stuttgart 2005
B-4.32 F. U. Niethard: Kinderorthopädie. Thieme, Stuttgart 1997
B-4.39a P.Thurn, E. Bücheler, K.-J. Lackner, M. Thelen: Einführung in die radiologische Diagnostik. 10. Aufl., Thieme, Stuttgart 1998
B-4.56 F. A. Burgener, M. Kormano: Röntgenologische Differentialdiagnostik. 2. Aufl., Thieme, Stuttgart 1993
B-4.74 K. Bohndorf, H. Imhof: Radiologische Diagnostik der Knochen und Gelenke. Thieme, Stuttgart 1998
B-6.1 Thiemes Innere Medizin TIM, Thieme, Stuttgart 1999
B-6.2a,b P. Thurn, E. Bücheler, K.-J. Lackner, M. Thelen: Einführung in die radiologische Diagnostik. 10. Aufl., Thieme, Stuttgart 1998
B-6.6a I. Helmreich Becker, A. W. Lohse: Checkliste Gastroskopie. Thieme Stuttgart 1999
B-6.6b P. Thurn, E. Bücheler, K.-J. Lackner, M. Thelen: Einführung in die radiologische Diagnostik. 10. Aufl., Thieme, Stuttgart 1998
B-6.7 D. Henne-Bruns, M. Dürig, B. Kremer: Duale Reihe Chirurgie. 3. Aufl., Thieme, Stuttgart 2008
B-6.10b M. Galanski, M. Prokop: RRR Ganzkörper-Computertomographie, Thieme, Stuttgart 1998
B-6.11 D. Henne-Bruns, M. Dürig, B. Kremer: Duale Reihe Chirurgie. 3. Aufl., Thieme, Stuttgart 2008
B-6.13 I. Helmreich Becker, A. W. Lohse: Checkliste Gastroskopie. Thieme, Stuttgart 1999
B-6.20 Arasteh et al.: Duale Reihe Innere Medizin, 2. Aufl., Thieme, Stuttgart 2009
B-6.21 P. Thurn, E. Bücheler, K.-J. Lackner, M. Thelen: Einführung in die radiologische Diagnostik. 10. Aufl., Thieme, Stuttgart 1998
B-6.25 D. Henne-Bruns, M. Dürig, B. Kremer: Duale Reihe Chirurgie. 3. Aufl., Thieme, Stuttgart 2008

B-6.39 nach W. Teschendorf, H. Anacker, P. Thurn: Röntgenologische Differenzialdiagnostik, Bd II. 5. Aufl., Thieme; Stuttgart 1978

B-6.40, B-6.41 P. Thurn, E. Bücheler, K.-J. Lackner, M. Thelen: Einführung in die radiologische Diagnostik. 10. Aufl., Thieme, Stuttgart 1998

B-6.43 M. Galanski, M. Prokop: RRR Ganzkörper-Computertomographie, Thieme, Stuttgart 1998

B-6.46 P. Thurn, E. Bücheler, K.-J. Lackner, M. Thelen: Einführung in die radiologische Diagnostik. 10. Aufl., Thieme, Stuttgart 1998

B-7.21 mit freundlicher Genehmigung von Herrn Dr. med. J. Holl, Med. Klinik II, Klinikum Großhadern

B-7.28 mit freundlicher Genehmigung von Herrn Dr. med. J. Holl, Med. Klinik II, Klinikum Großhadern

B-8.1 (oberer Teil): G. Roth-Ganter: Mammographie-Handbuch für die tägliche Praxis. Thieme, Stuttgart 2002

B-8.2d G. Roth-Ganter: Mammographie-Handbuch für die tägliche Praxis. Thieme, Stuttgart 2002

B-9.2b D. Uhlenbrock, M. Forsting: MRT und MRA des Kopfes, 2. Aufl., GTV 2007

B-9.4 bis B-9.6 D. Uhlenbrock, M. Forsting: MRT und MRA des Kopfes, 2. Aufl., GTV 2007

B-10-7 F. U. Niethard, J. Pfeil: Duale Reihe Orthopädie. 5. Aufl., Thieme, Stuttgart 2005

B-10-9 K. Bohndorf, H. Imhof: Radiologische Diagnostik der Knochen und Gelenke. Thieme, Stuttgart 1998

B-10.10a K. Bohndorf, H. Imhof: Radiologische Diagnostik der Knochen und Gelenke. Thieme, Stuttgart 1998

B-10.10b F. A. Burgener, M. Kormano: Röntgenologische Differentialdiagnostik. 2. Aufl., Thieme, Stuttgart 1993

B-10.12a J. Lissner, U. Fink: Radiologie I. Enke, Stuttgart 1986

B-10.13 A. Heuck: RRR Radiologie der Knochen- und Gelenkerkrankungen. Thieme, Stuttgart 1997

B-10.20 D. Henne-Bruns, M. Dürig, B. Kremer: Duale Reihe Chirurgie. 2. Aufl., Thieme, Stuttgart 2003

B-10.28 K. F. Masuhr, M. Neumann: Duale Reihe Neurologie. 4. Aufl., Thieme, Stuttgart 1998

B-10.38b F. C. Sitzmann: Duale Reihe Pädiatrie. 3. Aufl., Thieme 2007

B-11.28 D. Henne-Bruns, M. Dürig, B. Kremer: Duale Reihe Chirurgie. 3. Aufl., Thieme, Stuttgart 2008

B-11.30 D. Henne-Bruns, M. Dürig, B. Kremer: Duale Reihe Chirurgie. 3. Aufl., Thieme, Stuttgart 2008

B-12.4 W. Arnold, U. Ganzer: Checkliste Hals-Nasen-Ohren-Heilkunde. 4. Aufl., Thieme, 2005

B-13.12b F. C. Sitzmann: Duale Reihe Pädiatrie. 3. Aufl., Thieme 2007

B-13.26 Radiologie-up2date, Jg. 6, Ausgabe 03, Sept. 2006, 239–254

B-13.31 G. Benz-Bohm: Kinderradiologie, Referenz-Reihe Radiologische Diagnostik. 2. Aufl., Thieme, Stuttgart 2005

B-13.36b Radiologie-up2date, Jg. 10, Ausgabe 02, Juni 2010, 103–118

Tabellen

A-2.2 und A-2.3 nach H. Fritz-Niggli

A-2.4 Deutsches Ärzteblatt, Jg. 97, Heft 37, September 2000, Tab. 1, S. 1816

B-3.1 M. Galanski, M. Prokop: RRR Ganzkörper-Computertomographie. Thieme, Stuttgart 1993

B-6.7 D. Henne-Bruns, M. Dürig, B. Kremer: Duale Reihe Chirurgie. 2. Aufl., Thieme, Stuttgart 2003

Sachverzeichnis

Fette Seitenzahl: Bei mehreren Fundstellen kennzeichnet diese Angabe die Seite, auf der das Stichwort ausführlicher besprochen oder ein Überblick gegeben wird. Bei gleichwertigen Einträgen ist die Hervorhebung unterlassen.

A

A-Mode-Verfahren 87
A. auricularis posterior, Angiografie 408
A. axillaris, Angiografie 409
A. basilaris, MR-Angiografie 388
A. carotis communis
– Angiografie 408, 410
– Duplexsonografie 386
A. carotis externa
– Angiografie 408
– Duplexsonografie 386
– MR-Angiografie 388, 652
A. carotis interna
– Angiografie 408
– Duplexsonografie 386
– kongenitales Aneurysma 399
– MR-Angiografie 388, 652
– Pseudookklusion 408
– Stenose
– – CE-MRA 408
– – Duplexsonografie 386
– – MR-Angiografie 388
A. cerebri anterior
– Aneurysma 591
– CT-Angiografie 399
– Infarkt 578
– MR-Angiografie 388
A. cerebri media
– CT-Angiografie 399
– Dopplersonografie 386
– Gefäßspasmus 386
– Infarkt 578–579
– MR-Angiografie 388
– Verschluss, Lysetherapie 427
A. cerebri posterior
– CT-Angiografie 399
– MR-Angiografie 388
A. communicans anterior, Aneurysma 592
A. facialis, Angiografie 408
A. femoralis communis
– Aneurysma spurium 398
– Gefäßzugang 390
A. femoralis profunda
– Angiografie 406
– Kollateralgefäß 405
A. femoralis superficialis
– Angiografie 406
– Stenose 405
– thrombotischer Verschluss
– – Klinischer Fall 404
A. fibularis, Angiografie 405, 407
A. iliaca communis, Stenose 429
A. iliaca externa
– i. v.-DSA 398
– Verschluss 429
A. iliaca interna
– i. v.-DSA 398
– Verschluss, i. a.-DSA 405
A. lienalis 529
– Aneurysma 535
A. lingualis, Angiografie 408
A. lusoria 395
A. maxillaris, Angiografie 408
A. meningea media, Angiografie 408
A. mesenterica inferior, i. v.-DSA 394
A. mesenterica superior, akuter Verschluss 404
A. occipitalis, Angiografie 408
A. ophthalmica, Angiografie 653
A. pharyngea ascendens, Angiografie 408
A. poplitea
– Angiografie 406
– Aspirations-Thrombo-embolektomie 427
– embolischer Verschluss
– – Klinischer Fall 428
– Entrapment-Syndrom 410
A. subclavia
– Angiografie 410
– Kompression 410
– Stenose (Angiografie) 409
A. temporalis superficialis, Angiografie 408
A. thyroidea superior, Angiografie 408
A. tibialis anterior
– Angiografie 407
– Stenose 387
A. tibialis posterior, Angiografie 405, 407
A. vertebralis 392
– Angiografie 409–410
– MR-Angiografie 388
Abdomen
– Computertomografie, beim Kind 702
– freie Luft 442
– Spiegelbildung 442
Abdomenübersichtsaufnahme 70, **434**
– beim Kind 701
Absorber, Strahlenfeld 115
Absorption, Röntgenstrahlung 67
Absorptionskante 12
Abstandsquadratgesetz 58
Abszess
– epiduraler 629
– paravertebraler 629
– pericholangitischer 502
Abszessdrainage
– CT-gesteuerte 162
– perkutane 162
Abtropfmetastase 637
ACE-Inhibitionsszintigrafie 276
Achalasie 443
Achondroplasie 315
Adenokarzinom
– Gallenblase 504
– Pankreas 520
Adenom
– Gallenblase 504
– hepatozelluläres (HCA) 476, **481**
– makrozystisches, Pankreas 524
– mikrozystisches, Pankreas 524
– pleomorphes 659, 663
Adenomyomatose
– Gallenblasenwand 504
Adhäsionsatelektase 178
Adnexitis 291
Adoleszentenkyphose 620
Aerobilie 490
Aerobronchogramm 680
Afterloading 102
Afterloading-Verfahren, bei Endometriumkarzinom 129
Air-Trapping 172
Akromioklavikularluxation 372
Aktivität 18
– radioaktives Isotop 10
– spezifische 18
Akustikusneurinom 565, 648
Akzelerierung, Strahlentherapie 108
ALARA-Prinzip 57
Alveolitis, exogen allergische 206
Alzheimer, Morbus 559
Alzheimer-Demenz 572
Amenorrhö 45
Amifostine 37
Amplitude, Ultraschallwelle 84
Amplitudenbild 87
Amyloidose, Leber 478
Analkarzinom
– allgemeine Therapierichtlinien 133
– Radiotherapie 134
Anderson-Einteilung 632
Aneurysma 398
– abdominelles 399
– Arteriitis 399
– arteriosklerotisches 398
– Clippung 591
– dissecans 401
– falsum 398
– femoropopliteales 405
– Formen 398
– Herzwandaneurysma 241
– Hirnarterie 591
– infektiöses 399
– kongenitales 399
– spurium 391, **398**
– – A. femoralis communis 398
– Therapieindikation 400
– thorakales 399
– traumatisches 399
– verum 398
Aneurysmaruptur
– gedeckte 400
– ungedeckte 400
Angiografie 390
– A. auricularis posterior 408
– A. axillaris 409
– A. carotis communis 408, 410
– A. carotis externa 408
– A. carotis interna 408
– A. facialis 408
– A. femoralis profunda 406
– A. femoralis superficialis 406
– A. fibularis 405, 407
– A. iliaca communis, Stenose 429
– A. lingualis 408
– A. maxillaris 408
– A. meningea media 408
– A. occipitalis 408
– A. pharyngea ascendens 408
– A. poplitea 406
– A. subclavia 410
– A. temporalis superficialis 408
– A. thyroidea superior 408
– A. tibialis anterior 407
– A. tibialis posterior 405, 407
– A. vertebralis 409–410
– Blattfilmangiografie 392
– CO_2-Angiografie 390
– CT-Angiografie (CTA) 387
– Feinnadelangiografie 391
– Gefäßzugang 390
– Gegenstromangiografie 392
– Herz 242
– Katheterangiografie 391
– Komplikationen 390
– MR-Angiografie 387
– Milz 529
– Osteosarkom 411
– Pankreas 505, **511**
– Rotationsangiografie 395
– Seldinger-Technik 511
– Spinalgefäße 635
– supraaortale Gefäße 410
– Verschiebetischangiografie 392
– ZNS 557
Angiokardiografie 234
Angiom
– arteriovenöses 585
– venöses 584
Angiomblutung 588
Angiomyolipom 272
Angioplastie
– perkutane transluminale (PTA) 276, **423**
– – Indikation 424
– – Komplikationen 425
– – Nierenarterie 426
Ankylose
– bei Arthrose 356
– Iliosakralgelenk 627
Anregung 26
– Atom 11
– Elektron 7
– Strukturveränderung 28
Antiteilchen 4
α-1-Antitrypsinmangel 193
Aorta, Elongation 227
Aortaweite, Grenzwert 400
Aortenaneurysma
– abdominelles 400
– disseziierendes 402
– infrarenales 399, 401
– – i. a.-DSA 401
– perforiertes infrarenales 389
– Sonografie 400
– thorakales 399
– traumatisches 400
Aortenbogen
– doppelter 686
– rechter 396
Aortenbogenanomalie 395
Aortenbogenvarianten 395
Aortendissektion 401
– Komplikationen 401
– Spiral-CT 402
– thorakale 401
Aortenelongation 227
Aortenisthmusstenose 251, 395–396
Aortenklappeninsuffizienz 244
Aortenklappenstenose 243
Aortenkoarktation 396
Aortenruptur, Prädilektionsstelle 399
Apophysenkern 303
Apoptose 32, 34
Appendizitis, beim Kind 708
Äquivalentdosis 52
– effektive 53
ARDS (Acute Respiratory Distress Syndrome) 210
Armphlebografie 414
Arnold-Chiari-Malformation 641
Arterie
– Röntgendiagnostik 385
– Sonografie 385
– supraaortale 395

Arterienpunktion
– Kontraindikationen 390
Arteriitis, Aneurysma 399
Arteriovenöse Malformation 585
– stereotaktische Einzeitradiatio 120
– Strahlentherapie 135
Arteriosklerose 313
– Karotisbifurkation 407
Arthritis
– psoriatica 360
– rheumatoide 359
– – Halswirbelsäule 623
– – Wirbelsäulenbeteiligung 622
– urica 357
Arthrografie 73, 308
Arthrose 355
– Strahlentherapie 135
Arthrosis deformans 355
Asbestose 206
Ascaris lumbricoides 203
ASD (Vorhofseptumdefekt) 247
Askaridose 203
Aspergillenpneumonie
– Klinischer Fall 198
Aspergillom 197
Aspergillose 197
Aspergillus fumigatus 197
Aspirations-Thromboembolektomie
– A. poplitea 427
– perkutane (PAT) 427
Asplenie 534
Assmann-Frühinfiltrat 201
Ästhesioneuroblastom 658
Astrozytom 562
– anaplastisches 562
– höher malignes 560
– Klinischer Fall 563
– niedrig malignes 560
– Radiotherapie 119
– spinales 639
Atelektase **178**, 180
Atemnotsyndrom
– des Frühgeborenen 679
– idiopathisches 680
Atlas-Berstungsfraktur 632
Atom, Aufbau 5
Atomgesetz 58
Atomhülle 5
Atomkern 5
Atommodell, von Rutherford 5
Atresie, Dünndarm 705
Attacke, transitorisch ischämische (TIA) 575
Aufbaueffekt 99, 107
Aufhärtung, Röntgenstrahlung 67
Aufhellung, Röntgenbild 69
Aufklärungsgespräch, Strahlentherapie 96
Auflösungsvermögen, Sonografie 86
Aufnahmetisch 65
AUG (Ausscheidungsurografie) 694
Auge, Strahlenwirkung 44
Auger-Elektron 7
Ausbreitungsgeschwindigkeit, Ultraschallwelle 84
Ausscheidungsurografie (AUG) 254
– beim Kind 694
Autonomie, funktionelle 675
Averaging 81
AVK (arterielle Verschlusskrankheit) 405
– Beckentyp (DSA) 407
– chronische (DSA) 407
– Stadieneinteilung nach Fontaine 406
AVM (arteriovenöse Malformation) 585
Azetabulumfraktur 378

B

B-Mode-Verfahren 88
B-Scan-Sonografie 385
B-Symptomatik 218
Backwash-Ileitis 462
Ballondilatation 428
Ballondilatationskatheter 424
Ballonembolektomie 404
Bambusstab-Wirbelsäule 627
Bandscheibenprolaps 624
Bandscheibenprotrusion 624
Bandscheibensequester 624
Bandscheibenvorfall 624
Bankart-Läsion 373
Bariumsulfat 90
– Kontraindikationen 435
Barton-Fraktur 376
Basedow, Morbus 676
– Sonografie 675
Basenschaden 30–31
Basiläre Impression 619
Basilaristhrombose 426
– mechanische Lysetherapie 581
Battered-Child-Syndrom 366
Bechterew, Morbus 626
Beckenarterienverschluss, DSA 429
Beckenboden-MRT, dynamische 441
Beckenfraktur 378
Beckenvenenkompression 413
Becquerel **10**, 18
Beinvenenthrombose, tiefe, FKDS 415
Belastungsechokardiografie 229
Belichtung
– Röntgenaufnahme 63
– Röntgenfilm 65
Belichtungszeit, Röntgenaufnahme 63
Bennett-Fraktur 377
Bergonié-Tribondeau-Gesetz 50
Berstungsfraktur, Wirbelkörper 630
Beryllium 101
Bestrahlung
– dynamische 115
– externe, Strahlenexposition 54
– fraktionierte **35**, 45, 51
– fraktionierte stereotaktische, Hirntumor 120
– hochkonformale 116
– notfallmäßige 136
– perkutane 123
– protrahierte 36
Bestrahlungsgerät, Integration der Bildgebung 111
Bestrahlungsintervall 45, 51
Bestrahlungsplan 117
– 3D-Planungssysteme 109
Bestrahlungsplanung 105
– Computertomografie 105
– MR-Spektrometrie 105
–Magnetresonanztomografie 105
– Positronen-Emissions-Tomografie 105
– Referenzpunkt 110
– Sonografie 105
Bestrahlungsplanungsrechner 108
Bestrahlungsprotokoll 61, 117
Bestrahlungsvolumen 46
Bestrahlungszeitraum 45, 51
Betatron 24
Bettaufnahme, Thorax 153
Bewegungsbestrahlung 114
Bewegungsunschärfe, Röntgenbild 67–68
Biegungsfraktur 364
Bildanalysesystem, digitales 72
Bildkontrast
– Magnetresonanztomografie 81
– Röntgendiagnostik 14
Bildqualität, Röntgenbild 76
Bildverstärkerröhre 72
Biliäres System 489
– Sonografie 491
Billroth-I-Resektion 453
Billroth-II-Resektion 453
Bimastoidlinie 620
Binswanger, Morbus 570
Biomolekül 26, 27
Biopsie
– Mamma 547
– perkutane, Thorax 161
Blastogenese, Strahlenwirkung 49
Blattfilmangiografie 392
Bleiäquivalent 58
Bleigleichwert 58
Bleischürze 60
Blockwirbel 612, 615
Blow-out-Fraktur 662
Blush 411, 481
Blutung
– infratentorielle 588
– intrazerebrale 587
– – perinatale 609
– subdurale
– – perinatale 609
– zerebrale 558
Blutzelle, Strahlenwirkung 41
Bochdalek-Hernie 225, 689
Boeck, Morbus 211
Bogenschlussanomalie 612
Boost 108
Boost-Bestrahlung, Hirntumor 119
Borrmann-Klassifikation 451
Bouchard-Arthrose 355
BPD (bronchopulmonale Dysplasie) 684
Brachytherapie 36, **102**
– bei Endometriumkarzinom 129
– bei Zervixkarzinom 130
– Indikationen 104
Brachytherapieapplikator 103
Bragg-Peak **16**, 100
Breischluck 435
Bremsstrahlung **16**, 22
Bremsstrahlungsspektrum, kontinuierliches 22
Bremsvermögen 28
– Strahlung 16
Brennfleck 22
brightness mode 88, 555
Brillenzeichen 419
Brodie-Abszess 333
Bronchialkarzinom 213
– allgemeine Therapierichtlinien 125
– großzelliges 214
– kleinzelliges,
Behandlungskonzept 126
– Klinischer Fall 215
– nicht kleinzelliges (NSCLC), Behandlungskonzept 125
– Plattenepithelkarzinom 214
– Thoraxaufnahme 216
Bronchiektase 194
Bronchografie 195
Bronchopneumogramm 173
Bronchopneumonie 196–197
Bronchopulmonale Dysplasie 684
Bronchopulmonale Segmente 168
Bronchus intermedius 168
Brustwirbelsäule 613
Bucky-Tisch 65
Budd-Chiari-Syndrom 489
Bulky Lesion 31
Butylscopolamin
– Kontraindikationen 436
BWS (Brustwirbelsäule) 613

C

C-Zell-Karzinom 676
Calcitonin 674
Candida albicans, Lunge 197
Candida-Pneumomykose 197
Candidiasis
– beim Neugeborenen 683
– Milz 534
Captoprilszintigrafie 276
Captopriltest 426
Caput succedaneum 609
Cardiothoracic ratio 227
Caroli-Syndrom 502
CCAM (kongenitale zystisch-adenomatoide Malformation) 687
CE-MRA (Kontrastmittel-verstärkte Magnetresonanzangiografie) 388
CEA 674
CF (Zystische Fibrose) 515
Chamberlain-Linie 620
Chance-Fraktur, Wirbelkörper 630
Chassaignac, Subluxation des Radiusköpfchens 375
Chemoembolisation 431
– HCC 484
– intraarterielle 432
– transarterielle 93, #484
Chemoperfusion 431
Chemotherapie
– adjuvante 126
– intraarterielle 431
Chilaiditi-Syndrom 475
Chlamydien-Pneumonie, beim Neugeborenen 683
Choanalpolyp 657
Cholangio-Karzinom 503
Cholangio-Pankreatografie
– endoskopische retrograde (ERCP) 505, 512, 522
Cholangiodrainage
– perkutane transhepatische (PTCD) 93
Cholangiografie
– endoskopisch retrograde (ERC) 492
– perkutane transluminale (PTC) 492
Cholangiolithiasis 499
Cholangitis 496, **502**
– primär sklerosierende (PSC) 496, 503
– rezidivierende 502
Choledocholithiasis 496, **499**
– ERCP 500
– Komplikationen 499
Cholesteatom 649, 654
Cholesterin-Papillom 504
Cholesterinpolyp 504
Cholezystitis 495, **500**
– akute 500
– chronische 501
– emphysematöse 501
Cholezystografie
– intravenöse 490
– orale 490
Cholezystolithiasis 495–496
– Computertomografie 498
– ERCP 500
Chondroblastom 338
Chondrokalzinose 358
Chondrom 337
Chondrosarkom 345
Chondrose 623–624
Chorea Huntington 559, **574**
Chromosomenaberrations-Analyse 32
Claudicatio intermittens 406
– neurogene 618
clinical target volume (CTV) 106
Clippung 591

CO_2 91
^{60}Co-Strahlung, dosimetrische Kenngrößen 99
Coarctatio aortae 251
Cobb-Winkel 617
Cockett-Vene 417
Codman-Dreieck 411
– maligner Knochentumor 335
– Osteosarkom 347
Coiling 591
Colitis ischaemica 465
Colitis ulcerosa 462
– Differenzialdiagnose Morbus Crohn 463
Colles-Fraktur 376
Commotio cerebri 593
Commotio spinalis 642
Complete stroke 575
Compressio cerebri 593
Compton-Effekt 12–13
Compton-Streuung 12
Computertomografie (CT) 73
– Becken 413
– Dichtewerte 78
– Dickdarm 439
– Dual-Source-CT 76
– Dünndarm 435, 439
– Einzel-Detektor-Spiral-CT 507
– Einzelschicht-CT 74
– Emissionscomputertomografie (ECT) 236
– Gallenblase 494
– Gallenwege 493
– Gefäß 387
– Herz 231
– – Kardio-CT 234
– Hirninfarkt 409
– HR-CT (High Resolution CT) 79, 155
– Kavathrombose 421
– Knochen 307
– Kolon 435, 439
– kraniale 79
– Leber 474
– Lymphsystem 423
– Magen 435
– Milz 528
– Multi-Detektor-Spiral-CT 507
– Niere 258
– Ösophagus 435
– Pankreas 505, **507**, 513
– Positionierungsüberprüfung, Strahlentherapie 111
– Post-Myelo-CT 626
– Spiral-CT 74
– Strahlenexposition 55
– Thorax 79, 155
– Wirbelsäule 613
– ZNS 555
Conn-Adenom 297
Contrecoup 593
Contusio cerebri 593
Contusio spinalis 642
Conus elasticus 666
Cooper-Ligament 541
Cor pulmonale 219
Cord sign 582
Cotton-whool-Muster 480
Coup 593
Coxsackie-Myokarditis, Klinischer Fall 237
CRMO (chronisch-rekurrierende multifokale Osteomyelitis) 332
Crohn, Morbus 459
– Dickdarm 461
– Differenzialdiagnose Colitis ulcerosa 463
– Dünndarm 460
Crossfilling 409
Crosslinks 30
CRPS (komplexes regionales Schmerzsyndrom) 370
CT (Computertomografie) 73
CT-Angiografie (CTA) 387
– A. cerebri anterior 399
– A. cerebri media 399
– A. cerebri posterior 399
– Indikationen 389
CT-Kolografie, virtuelle 440
CT-Quotient 227
CTA (CT-Angiografie) 387
CTV (clinical target volume) 106
CW (continuous wave) 555
Cysteamin 37
Cystinstein 266
Cystische Fibrose (CF) 515

D

D'Alonzo-Einteilung 632
Darmerkrankung, ischämische 464
Darmspiegelung, virtuelle 441
DAT (Demenz vom Alzheimer-Typ) 572
DeBakey-Klassifikation 401
Defäkografie, MR-Defäkografie 441
Degeneration
– hepatolentikuläre 606
Dekontamination, Radionuklid 60
Deletion 32
Demenz
– degenerative 571
– vaskuläre 570
Demenzerkrankung 569
Dens-Zielaufnahme **612**, 632
Densfraktur 612, 632
Denshypoplasie 633
Dermatitis, akute, nach Strahlentherapie 44
Dermatomyositis 314
Detektor 74
– Strahlung 19
Deuteron 24
– in der Tiefentherapie 102
Dextrokardiografie 235
DHC (Ductus hepatocholedochus) 491
Diastase 371
Dichte, optische, Röntgenfilm 65
Dichtekurve
– optische, Röntgenfilm 65
Dickdarm 454
– Computertomografie (CT) 439
– Magnetresonanztomografie (MRT) 439
Dickdarmileus 471
Digitale Substraktionsangiografie (DSA) 393
Dignitätsgrad 118
Dipolmoment 80
Dirty chest 193
Dirty white matter disease 570
Dislokation, atlantookzipitale 634
Dislokationsformen 368
Dissektion, Gefäß 391
Diszitis, bei rheumatoider Arthritis 623
Divertikel
– echtes 444
– epibronchiales 444
– epiphrenisches 444
– falsches 444
Divertikulitis 465
– akute 466
– chronische 466
Divertikulose 465
DNA-Schaden 29
– Strahlenwirkung 30
DNA-Vernetzung 30
DNES (diffuses neuroendokrines System) 522
Dokumentation
– Strahlenexposition 61
– Strahlenfolgen 46
Dopamin-D_2-Rezeptordichte, zerebrale, nuklearmedizinische Untersuchung 140
Dopamintransporter, präsynaptischer, nuklearmedizinische Untersuchung 140
Doppelkontrasttechnik 90–91
Doppelstrangbruch 30–31
Doppler
– continous-wave- (CW-) 229
– Farbdoppler 229
– pulsed-wave- (PW-) 229
Doppler-Effekt 385
Doppler-Methode, Echokardiografie 229
Doppler-Spektralanalyse
– CW-Doppler, ZNS 555
Dopplersonografie 385
– A. cerebri media 386
– farbkodierte (FKDS) 555
– transkranielle (TCD) 386
Dopplerverfahren 88
Dosimeter
– biologischer 32
– Personendosimeter 53
Dosis
– absolut letale 39
– effektive 53
– – nuklearmedizinische Untersuchungen 56
– genetisch signifikante 54
– im Risikobereich
– – Strahlentherapie 107
– mittlere effektive 54
Dosis-Effekt-Kurve 34
Dosis-Schwärzungskurve 20
Dosis-Volumen-Histogramm (DVH) 107
Dosisaufsättigung, Strahlentherapie 108
Dosiseskalation 114
Dosisgrenzwert, Röntgenverordnung 79
Dosisleistung 18
– Strahlentherapie 106
Dosisspitze, Strahlentherapie 107
Dosisverteilung, zeitliche 45
Double-bubble-Phänomen, bei Duodenalileus 471
Downhill-Varizen 445
Drei-Säulen-Modell nach Denis und McAfee 629
Druckbelastung, Herz 237
DSA (digitale Subtraktions-angiografie) 393
– A. iliaca externa-Verschluss 429
– Beckenarterienverschluss 429
Dual-Source-CT 76
Ductus arteriosus Botalli
– offener
– – beim Frühgeborenen 681
– persistierender 249
Ductus choledochus
– Computertomografie (CT) 494
– Sonografie 474, 491
Ductus hepaticus communis, Sonografie 491
Ductus hepatocholedochus 491
Ductus pancreaticus maior 515
Ductus pancreaticus minor 515
Ductus Santorini 515
Ductus Wirsungianus 515
Dünndarm 454
– Computertomografie (CT) 435, 439
– Kaposi-Sarkom 458
– Magnetresonanztomografie (MRT) 439
– Sonografie 434
Dünndarmatresie 705
Dünndarmdiagnostik 438
Dünndarmdivertikel 454
Dünndarmileus 471
Dünndarmkarzinom 458
Dünndarmpassage, fraktionierte (FDP) 437
Dünndarmstenose 705
Dünndarmtumor, maligner 457
Dünndarmuntersuchung nach Sellink 437
Duodenalileus 471
Duplexsonografie 385
– A. carotis communis 386
– A. carotis externa 386
– A. carotis interna 386
– farbkodierte (FKDS) 88, 385, **415**
– – ZNS 555
Duplikation 32
Dupuytren, Morbus, Strahlentherapie 135
Durchleuchtung 61, 72
– Magen-Darm-Trakt 73
DVH (Dosis-Volumen-Histogramm) 107
DXA (Dual energy x-ray absorptiometry) 319
Dynamikbereich 71
Dysplasie
– fibromuskuläre 275
– fibröse, Jaffé-Lichtenstein 354
Dysplasie, bronchopulmonale 684
Dystelektase 178

E

EBT (Elektronenstrahltomografie) 76
Echinococcus cysticus 203
Echinococcus granulosus 487
– Lungenveränderung 203
Echinococcus multilocularis 203, 487
Echinokokkose 203
– alveoläre 487
– Milz 530
– zystische 487
Echinokokkuszyste 487
– Magnetresonanztomografie (MRT) 488
Echo planar imaging 82
Echokardiografie 229
– B-Mode 229
– Belastungsechokardiografie 229
– Kontrastmittelechokardiografie 229
– M-Mode 229
– Stressechokardiografie 229
– transösophageale 229
– transthorakale 229
Echozeit 81
ECT (Emissionscomputertomografie) 236
Edgren-Vaino-Zeichen, bei Morbus Scheuermann 621
EDTA 37
Effekt, piezoelektrischer 86
Eigendrehimpuls, magnetischer 80
Einblendung 68
Eindringtiefe, Strahlung 15
Einflussstauung, obere, Strahlentherapie 136
Einheimische Sprue 456
Einstelltechnik, isozentrische 113
Einzeitbestrahlung 35, 108
Einzelschicht-CT 74
Einzelstehfeldbestrahlung 113

Einzelstrangbruch 30–31
Eisenablagerung, Leber 478
Eisensulfatdosimeter 19, 21
EKG-Gating, retrospektives 234
EKG-Triggerung, prospektive 234
Elektron 5
– in der Strahlentherapie 100
– schnelles
– – in der Halbtiefentherapie 101
– – in der Oberflächentherapie 101
– – in der Tiefentherapie 102
– therapeutische Reichweite 100
Elektroneneinfang 9
Elektronenhülle 8
Elektronenkreisbeschleuniger 24
Elektronenlawine 20
Elektronenlinearbeschleuniger 23
Elektronenphase 65
Elektronenstrahl-Computertomograf 76
Elektronenstrahltomografie (EBT) 76
Elektronenstrahlung
– dosimetrische Kenngrößen 99
– Tiefendosisverlauf 99
Elektronenvolt (eV) 4
Elementarteilchen 4
Embolie
– arterielle 403
– Beckenarterie 405
– i. a.-DSA 405
Emissionscomputertomografie (ECT) 236
Emphysem
– panazinäres 193
– panlobuläres 193
– paraseptales 194
– subkutanes 183
– subpleurales 194
– zentrilobuläres 193
– zentroazinäres 193
Emphysemblase 174
Emphysembronchitis, chronische 174
Emphysembulla 193
Empty-delta-Zeichen, bei Sinusvenenthrombose 582
Encephalomyelitis disseminata 603
Enchondrom 337
Enchondromatose 337
Endokarditis, Trikuspidalklappe 231
Endometriumkarzinom 293
– allgemeine Therapierichtlinien 128
– Brachytherapie 129
– Radiotherapie 128
Endoskopie 434
Endoskopisch retrograde Cholangiografie (ERC) 492
Endoskopische retrograde Cholangio-Pankreatografie (ERCP) 505
Endosonografie 434
– Ösophagus 434
– Pankreas 506
– Magen 451
Endstrominfarkt 576
Energie, kinetische 4
Energiedosis 17, 52
– Strahlentherapie 106
Energieniveau 7
Energietransfer, linearer (LET) 16, 28–29
Energieübertrag, linearer 28
Enteroklysma 437
Enterokolitis, nekrotisierende 706
Enterothorax 226, 689
Entmarkungskrankheiten, Zentralnervensystem (ZNS) 603
Entrapment-Syndrom 410
Entzündung
– akute
– – Strahlentherapie 135
– chronisch-rezidivierende
– – Strahlentherapie 135
Entzündungslokalisation
– nuklearmedizinische Untersuchung 140
Enzephalitis 559, **599**
Enzephalopathie
– subkortikale arteriosklerotische 559, **571**
– toxische 559
Ependymom 560, **564**, 639
– Radiotherapie 119
EPI-Sequenz (Echo Planar Imaging) 82
Epicondylopathia humeri, Strahlentherapie 135
Epididymitis 287
Epiduralhämatom 595
Epiglottis 665
Epiphysenkerne 302
Epiphysennarbe 303
Epiphyseolysis capitis femoris 329
Epiphysiolyse 364
Epsilon-Zeichen, bei Aortenisthmusstenose 251
ERC (endoskopisch retrograde Cholangiografie) 492
ERCP (endoskopische retrograde Cholangio-Pankreatografie) 505, 512, 522
Ergussaufnahme 185
Erkrankung
– degenerative
– – Strahlentherapie 135
– demenzielle 569
– hyperproliferative
– – Strahlentherapie 135
– zerebrovaskuläre 575
Ermüdungsfraktur 363
Erythrozyten-Pool-Szintigrafie 455
Essex-Lopresti, Fraktur 375
ESWL (extrakorporale Stoßwellenlithotripsie) 493
eV (Elektronenvolt) 4
Ewing-Sarkom 348
– allgemeine Therapierichtlinien 135
– Radiotherapie 135
Exophthalmus 659
Exostose, kartilaginäre 336
Expositionspfad 54
Exsudat 188
Exzisionsreparatur 32

F

F (French) 391
Facettenblockade 643
Facettengelenkverhakung 634
Facetteninfiltration 643
Fachkunderichtlinie Medizin nach RöV (FRLRöV) 59
Fahr-Krankheit 558
Fahrradschlauchphänomen, bei Colitis ulcerosa 464
fallen fragment 343
Fallot-Tetralogie 250
Falx-Meningeom 566
Farbdoppler 229
Farmerlunge 207
– Klinischer Fall 207
Fassthorax 183, 192
FDG (Fluorodesoxyglukose) 511
FDP (fraktionierte Dünndarmpassage) 437
Feinnadelangiografie 391
Feldkontrolle 117
4-Felder-Box 113
4-Felder-Technik 113
Felsenbeinfraktur 660
Femoralarterienstenose, PTA 423
Femoralisgabel, Verschluss, i. a.-DSA 405
Femurfraktur
– distale 381
– proximale 379
Femurschaftfraktur 380
Fenstertechnik, Computertomografie (CT) 78
Fersensporn, Strahlentherapie 135
Festkörperdetektor 74
Fetogenese, Strahlenwirkung 49
Fettgewebe, Röntgenaufnahme 313
Fettkörper, präepiglottischer 665, 668
Fettleber 476
– Sonografie 477
FHA (Fokus-Haut-Abstand) 99, 113
Fibrinolyse
– lokale 426
– systemische 426
Fibroadenom 550
Fibrose
– retroperitoneale 300
– zystische 515
Fibröse Dysplasie (Jaffé-Lichtenstein) 354
Film-Folien-Kombination 66
Film-Folien-Unschärfe 66–67
Filmdosimeter 19–20
Filmschwärzung 20
Filterung, Röntgenstrahlung 67
Fingerhutkammer 19
Fischwirbel 616
– bei Osteoporose 320
Fissur, Knochen 363
Fistel
– arteriovenöse 391, 396
– – erworbene 397
– – Klinischer Fall 397
Fixationskallus 368
FKDS (farbkodierte Duplexsonografie) 385
Flachdetektor, Radiografie 72
Flächendosisprodukt 58
FLAIR-Sequenz 82
FLC (fibrolamelläres Karzinom) 484
Flexions-Distraktions-Fraktur 630
Flow-void-Zeichen, bei Normaldruck-Hydrocephalus 573
^{18}Fluor 138
Fluorodesoxyglukose 511
Fluorose 616
FNH (fokal noduläre Hyperplasie) 476, **480**
Fokus-Haut-Abstand 61
Folgedosis 53
Follikel, Schilddrüse 672
Follikelzyste 295
Fraktionierung
– konventionelle 108
– Strahlentherapie 108
Fraktur 362
– AO-Klassifikation 363
– Biegungsfraktur 364
– Dislokationsformen 368
– Einteilung nach Garden 380
– Einteilung nach Salter-Harris und Aitken 365
– Ermüdungsfraktur 363
– frontobasale 660
– Grünholzfraktur 364
– im Kindesalter 364
– inkomplette 363
– komplette 363
– Marschfraktur 363
– Meißelfraktur 375
– mit Epiphysenbeteiligung 365
– pathologische 363
– radiologische Diagnostik 367
– Stressfraktur 363
– suprakondyläre 374
– trimalleoläre 383
– Wulstbruch 364
Frakturheilung 368
– primäre 368
– sekundäre 368
– verzögerte 369
Frakturzeichen
– sicheres 366
– unsicheres 366
Freiberg-Köhler, Morbus 327
Fremdkörper, metallischer 315
Fremdkörperaspiration 172
French (F) 391
Frequenz, Ultraschallwelle 84
Frühkarzinom, Magen 451
Funktionsaufnahme, HWS 612
Funktionsszintigrafie, renale 259
Furunkel, Strahlentherapie 135
Fußfraktur 384

G

G0-Phase 30
G1-Phase 30
G2-Phase 30
Gadolinium 91
Gadolinium-DTPA 390
Galaktografie 545
Galeazzi-Fraktur 375
Gallenblase
– Computertomografie (CT), Normalbefund 494
– Größen- und Formveränderung 495
– Magnetresonanztomografie 494
– Sonografie 491
Gallenblasen-Sludge 495
Gallenblasenadenom 504
Gallenblasenemphysem 501
Gallenblasenhydrops 500
Gallenblasenkarzinom 495, 504
– Computertomografie (CT) 504
Gallenblasenkonkrement
– cholesterinhaltiges 498
– kalkhaltiges 498
– MRCP 498
– Sonografie 497
Gallenblasenpapillom 504
Gallenblasenperforation 501
Gallenblasenpolyp 495
Gallenblasentumor 504
– ERCP 505
– MRCP 505
– PTC 505
Gallenblasenwand
– Adenomyomatose 504
– Verdickung 500
– Verkalkung 501
Gallengang
– intrahepatischer, Computertomografie (CT) 494
– Sonografie 491
– Veränderungen 496
Gallengangsstein 499
Gallengangstumor, Sonografie 504
Gallenstein 496
– röntgendichter 496
– Sonogramm 85
Gallenwege
– benigner Tumor 503
– Computertomografie (CT) 493
– Magnetresonanztomografie 494
Gallenwegsdränage
– perkutane transhepatische (PTCD) 492

Gallenwegsendoprothese 492
Gallenwegspapillom 503
Gallenwegstumor 496, 503
– ERCP 504
– PTC 504
^{68}Gallium 138
Gamma-Kamera 141
Ganzhirnradiatio, prophylaktische 126
Ganzkörperhyperthermie 37
– Radiotherapie 98
Garré, chronisch-sklerosierende Osteomyelitis 333
Gasansammlung, Weichteilgewebe 313
Gasdetektor 74
Gastrinom 522
Gastrografin 437
Gastrointestinaltrakt, Sonografie, beim Kind 701
Gating 111
Gaucher, Morbus 478
GE-Sequenz (Gradientenecho-Sequenz) 82
Gebärmutterhalskrebs 293
Gefäß, supraaortales 407
Gefäßdissektion, nach Angiografie 391
Gefäßendoprothese 429
Gefäßfehlbildung, zerebrale 584
Gefäßmalformation 397
Gefäßneubildung, pathologische 411
Gefäßrekanalisation 423
Gefäßspasmus
– A. cerebri media 386
– TCD 386
Gefäßveränderung, bei Tumoren 411
Gefäßverkalkung 313
Gefäßverschluss, akuter arterieller 403
Gefäßzugang, arterieller 390
Gegenfeldbestrahlung 113
Gegenstromangiografie 392
Gehirnerschütterung 593
Geiger-Müller-Zählrohr 19–20
Gelenkmaus 330
Gelenkspalt, röntgenologischer 302
Generator, Röntgenröhre 63
Genmutation 32
Genommutation 33
Geröllzyste, bei Arthrose 356
Geschlechtsorgan
– männliches 281
– weibliches 290
Gesichtsschädel
– Computertomografie (CT) 651
– Magnetresonanztomografie (MRT) 652
– Sonografie 651
Gewebe
– früh reagierendes 37
– langsam proliferierendes 46
– rasch proliferierendes 46
– spät reagierendes 37
Gewebe-Plasminogenaktivator 426
Gewebe-Wichtungsfaktor 53
Ghon-Herd 200
Gibbus 617
Gibbusbildung 628
Glandula parotis
– maligner Tumor 664
– Sialografie 653
Glasknochenkrankheit 316
Gleithernie, axiale 446
Glioblastoma multiforme 560, **562–563**
Glockenthorax 183
Glomustumor 654
Glutathion 37
Glykogenspeicherkrankheit 478
Gompertz-Kurve 49
Gonadendosis 52
Gonarthrose 355
Gradientenecho-Sequenz (GE-Sequenz) 82
Grading 95
Grenzdosis 107
Grenzzoneninfarkt 576
Gross tumor volume (GTV) 106
Grünholzfraktur 364
GTV (gross tumor volume) 106
Gynäkomastie, Strahlentherapie 135

H

H-Fistel 703
Haarlinie 188–189
Halbtiefentherapie 101, 113
Halbwertsschichtdicke 13
Halbwertszeit 10
– biologische 19
– effektive 18–19
Halbwirbel 615
Halo-Phänomen 550
Halodefekt, Ulcus ventriculi 451
Halozeichen, Mammografie 544
Halsgefäße, Magnetresonanz-angiografie (MRA) 408
Halslymphknoten 670
– Abszess 671
Halslymphknotentuberkulose, Klinischer Fall 672
Halsrippe 184, 614
Halswirbelsäule 612
– Frakturdiagnostik 631
– Funktionsaufnahme 612
– rheumatoide Arthritis 623
– Schrägaufnahme 612
Halszyste 669
– laterale 669
– mediane 669
Hämangioblastom 639
Hämangioendotheliom, infantiles (IHE) 482
Hämangiom 396
– kapilläres 397
– kavernöses 397
– – Leber 479
– Knochen 342
– Leber 476, 479
– Strahlentherapie 135
– Wirbelkörper 342
Hamartom 213
– mesenchymales 482, 700
Hämatom
– Kapselreaktion 597
– retroperitoneales 301
Hämatopoetisches System
– Strahlenfolgen 40
Hämatosinus 663
Hämatothorax, Spiral-CT 402
Hämochromatose 476, 478
– Magnetresonanztomografie (MRT) 479
– Pankreas 525
Hämophilus influenzae-Meningitis 599
Hämorrhagie, pulmonale 691
Hämosiderose
– Lunge 210
– Milz 533
Hampton hump 221
Hampton-line, Ulcus ventriculi 451
Hängender Tropfen 663
Hangman's fracture 632
Harnabflussstörung 265
– beim Kind 694
– durch Raumforderung, beim Kind 700
Harnblase 262
– Sonografie, beim Kind 693
Harnblasenkarzinom
– allgemeine Therapierichtlinien 134
– Radiotherapie 134
Harnleiterstein 268
Harnröhrenklappe 700
Harnsäurestein 266
Harnstauung 264
Hartstrahltechnik 68
Hartstrahltherapie 99
Haubenmeningitis 598
Hauptbronchus
– linker 168
– rechter 168
Haut, Strahlenwirkung 44
HCA (hepatozelluläres Adenom) 476, **481**
HCC (hepatozelluläres Karzinom) 476, **483**
HDR (high dose rate) 130
HDR-Brachytherapie, bei Zervixkarzinom 130
HE (Hounsfield-Einheit) 77
Heberden-Arthrose 355
Heberden-Polyarthrose 356
Heliumkern 5, 8
Henkeltopfaufnahme 649, 661
Hepatoblastom 485
Hepatolentikuläre Degeneration 606
Herdpneumonie 197
Hernie, paraösophageale 446, 448
Herpes-simplex-Enzephalitis
– Typ I 600
– Typ II (Neugeborenen-Typ) 601
Herz 227
– Computertomografie (CT) 231
– – Kardio-CT 234
– CT-Quotient 227
– Druckbelastung 237
– Holzschuhform 239
– Immunszintigrafie 236
– Magnetresonanztomografie (MRT) 232
– – Kardio-MRT 234
– nuklearmedizinische Verfahren 236
– PET-Verfahren 236
– Szintigrafie 236
– Tiefendurchmesser 228
– Transversaldurchmesser 227
– Volumenbelastung 237
Herz-Kreislauf-System, Strahlenwirkung 42
Herz-Thorax-Quotient 171
– beim Kind 679
Herzfehler, angeborener 247
Herzgröße, Bestimmung 171, 227
Herzinsuffizienz 238
– globale 239
Herzkatheteruntersuchung 234
Herzklappenfehler, erworbener 243
Herzvergrößerung
– globale 238
– linksventrikuläre 228
Herzwandaneurysma 241
Hiatushernie 225, **446**
High-flow-Angiom 585
Hill-Sachs-Läsion 373
Hilus
– Lunge 170
– tanzender 247, 249
Hilusamputation 219
Hilusvergrößerung, Lunge 180
Hirnabbau
– altersphysiologischer 569
– pathologischer 570
Hirnabszess 558, **602**
Hirnarterienaneurysma 591
– endovaskuläre Embolisation 592
Hirnatrophie 569
– alkoholtoxische 573
– fokale, Differenzialdiagnose 559
– frontotemporale 572
– generalisierte, Differenzialdiagnose 559
– nach Operationskomplikation, Klinischer Fall 611
Hirnblutung, perinatale 609
Hirninfarkt 558–559
– Abräumphase 579
– akuter 579
– Angiographie 581
– Klinischer Fall 579
– kompletter 575
– Mediaversorgungsgebiet 409
– Narbenphase 580
– Ödemphase 579
– progredienter 575
– Unterscheidung vom Hirntumor 578
– vertebrobasiläres Versorgungsgebiet 576
Hirnmetastase 567
Hirnödem, postkontusionelles 594
Hirnparenchymblutung 588
– akute
– – Computertomografie (CT) 589
– – Magnetresonanztomografie (MRT) 589
– alte, Computertomografie (CT) 589
– chronische, Magnetresonanz-tomografie (MRT) 590
– hyperakute, Magnetresonanz-tomografie (MRT) 589
– subakute, Computertomografie (CT) 589
– subakute, Magnetresonanz-tomografie (MRT) 590
Hirnperfusion, nuklearmedizinische Untersuchung 140
Hirnschädel, Bestrahlung 119
Hirnschädigung, hypoxisch-ischämische 610
Hirntumor 559
– beim Kind 560
– Gradeinteilung der Dignität 559
– primärer, allgemeine Therapierichtlinien 118
– – fraktionierte stereotaktische Bestrahlung 120
– – Radiochirurgie 120
– – Strahlentherapie 118
– – Teilchentherapie 121
– sekundärer, Strahlentherapie 121
– Unterscheidung vom Hirninfarkt 578
Hirnvenenthrombose 581
Hirschsprung, Morbus 707
Histoplasmose, Milzveränderung 534
Hitzenberg-Schnupfversuch 154
HNO-Tumor, Strahlentherapie 121
Hochfrequenzspulensystem 81
Hochvolttherapie 99
Hoden
– Entzündung 287
– Sonografie 282
– Vergrößerung 282
Hodenretention 288
Hodentorsion 286
– Duplexbefund 286
Hodentumor, maligner 289
Hodgkin-Lymphom 123
– allgemeine Therapierichtlinien 123
– Extended-field-Radiotherapie 124
– Involved-field-Radiotherapie 124
– Mantelfeldbestrahlung 124
– Milz 531
– Radiotherapie 124
Höhenstrahlung, kosmische 54
Hofmann-Stadien (obstruktive Uropathie) 694

Holzschuhform, Herz 239, 244, 251
Honigwabenmuster 175
Hormontherapie 95
– adjuvante 126
Horner-Syndrom 213
hot spot 107
Hounsfield-Einheit (HE) 78
Hounsfield-Skala 78
HPT (Hyperparathyreoidismus) 323
HR-CT (High Resolution CT) 155
Hufeisenniere 401
Hüftgelenk, Sonografie, beim Kind 306
Hüftgelenkluxation 379
Hüftgelenksdysplasie, angeborene 317
Hüftkopfnekrose
– idiopathische
– – des Erwachsenen 326
– – kindliche 327
Hüfttyp, Einteilung 318
Hühnerbrust 183
Humerusfraktur
– distale 375
– proximale 374
Humerusschaftfraktur 374
Hundehalsband 622
HWS (Halswirbelsäule) 612
– Frakturdiagnostik 631
Hydrathülle 27
Hydrocephalus
– aresorptivus 607
– communicans 607
– e vacuo 607
– externus 607
– hypersecretorius 607
– internus 607
– nonresorptivus 607
– occlusus 607–608
Hydrokalix 265
Hydromyelie 640
Hydronephrose 265, 694
Hydrosonografie 434
Hydroureter 265
Hydrozele 287
Hydrozephalus 607
Hyperdensität, Computertomografie (CT) 78
Hyperflexionstrauma 632
Hyperfraktionierung
– akzelerierte 108
– Strahlentherapie 108
Hyperintensität, Magnetresonanztomografie (MRT) 81
Hypernephrom 272
Hyperparathyreoidismus
– primärer 320, **322**
– sekundärer 323
– – Fischwirbel 615
– tertiärer 323
Hyperplasie
– adenomatöse, Schilddrüse, Sonografie 675
– fokal noduläre (FNH) 476, **480**
Hypertension, portale 535, **538**
Hyperthermie 37
– Ganzkörperhyperthermie 37
– interstitielle, Radiotherapie 98
– lokale, Radiotherapie 98
– Radiotherapie 98
– regionale 37
Hypertonie
– arterielle 240
– primäre 240
– pulmonale 193, **219**
Hypertransparenz, Thorax 180
Hypertrophie
– linksatriale 229
– linksventrikuläre 229
Hypervaskularisation, bei Tumor 411
Hypodensität, Computertomografie (CT) 78
Hypofraktionierung
– Strahlentherapie 108
Hypointensität, Magnetresonanztomografie (MRT) 81
Hypopharynx 666
Hypopharynx-Karzinom 667
Hypophysenadenom 560, **566**
– Radiotherapie 119
Hypophysentumor 657
Hypovaskularisation, bei Tumor 411
Hysterosalpingografie 291

I

ICRP (International Comission on Radiological Protection) 49
IDET (intradiskale elektrothermale Therapie) 645
IGRT (image guided radiotherapy) 110
IHE (infantiles Hämangioendotheliom) 482
Ileus 470
– funktioneller 470
– mechanischer 470
– paralytischer 470
ILO-Klassifikation, bei Pneumokoniosen 204
image guided radiotherapy (IGRT) 110
Immobilisierung, Strahlentherapie 104
Immunszintigrafie, Herz 236–237
Impedanz, akustische 85
Implantation
– permanente, Strahlentherapie 103
– temporäre, Strahlentherapie 103
Impression
– basiläre 619
– pseudobasiläre 623
IMRT (intensitätsmodulierte Radiotherapie) 116
In-situ-Karzinom, duktales, Mammografie 543
In-vitro-Diagnostik
– nuklearmedizinische 144
– Radiodiagnostik 144
In-vivo-Diagnostik
– nuklearmedizinische 139
– Radiodiagnostik 139
^{111}Indium 138
Induratio penis plastica, Strahlentherapie 135
Infraktion, Knochen 363
Inhalationsszintigrafie 160
Inkorporation, Strahlenexposition 54
Innenohr, HR-CT 651
Insertion 32
Insulinom 522
Interkostalraum (ICR) 165
Interphasetod 34
Intradiskale elektrothermale Therapie (IDET) 645
Invagination 707
Inversion 32
Involved-field (IF)-Radiotherapie 123
Inzidentalom 296
Ion 7
Ionendosis 17
Ionenphase 65
Ionisation 7, 26
Ionisationsbremsung 16
Ionisationsdichte 28
Ionisationskammer 19
IORT (intraoperative Radiotherapie) 97
Irisblenden-Phänomen 476, 480
Irradiated volume 106
Ischämie, akute zerebrale 575
Ischämiesyndrom, akutes 403
Isodensität, Computertomografie (CT) 78
Isodosenkurve 107
Isodosenlinie 107
Isotop 7
– instabiles 8
– radioaktives 8
– stabiles 8
Isotopenherstellung
– Kernreaktor 138
– Nuklidgenerator 139
– Zyklotron 139
Isozentrum 113

J

J (Joule) 4
Jaffé-Lichtenstein, fibröse Dysplasie 354
Jefferson-Fraktur 632
Jochbeinfraktur 661
^{123}Jod 138
^{131}Jod 138
Jodverbindung 90
Johanson-Blizzard-Syndrom 515
Joule (J) 4

K

K-Einfang, Elektron 9
Kahnbeinfraktur 376
Kalibersprung 193, **219–220**
Kalkaneusfraktur 384
Kalzifikation, thorakale 177
Kalziumoxalatstein 266
Kalziumphosphatstein 266
Kanzerogenese 49
Kaposi-Sarkom, Dünndarm 458
Kardio-CT 234
Karotisbifurkation, Arteriosklerose 407
Karotissyphon, MR-Angiografie (MRA) 388
Karzinoid, malignes 458, 522
Karzinom
– cholangiozelluläres 476, 485, **503**
– fibrolamelläres 473
– hepatozelluläres (HCC) 476, **483**
– kolorektales 468
Kastenwirbel 616
– bei Spondylitis ankylosans 627
Katheter
– Selektivkatheter 392
– Übersichtskatheter 392
Katheterangiografie 391
Katheterembolisation, arterielle 93, 430
Katheterkonfiguration 392
Kavafilter 432
Kavaschirm 421
Kavathrombose 421
– Computertomografie (CT) 421
– Kavografie 414, 433
Kaverne 202
Kavernom 584
Kavografie 414
– Kavathrombose 414, 433
Kayser-Fleischer-Kornealring 606
Kehr-Zeichen 536
Keilbeinmeningeom 657
Keilfilter 115
Keilwirbel 615
– bei Osteoporose 320
Keimdrüsen, Strahlenwirkung 44
Keimdrüsendosis 52
Keimzellmutation 32–33
Keloid, Strahlentherapie 135
Kenngröße, dosimetrische 716
Kerckring-Falten 438
Kerley-A-Linie 173
Kerley-B-Linie 173
Kerley-C-Linie 173
Kerma (kinetic energy released in matter) 18
Kernanregung 8
Kernreaktion 12–13
Kernreaktor 138
– Isotopenherstellung 138
Kernschatten 245–246
Kernspaltung 138
Kernspin 80
Kernspintomografie 79
Kernzerfall 8
KHK (koronare Herzerkrankung) 240
Kienböck, Morbus 327
Kindesmisshandlung 366
– Klinischer Fall 366
Kinetic energy released in matter (Kerma) 18
Kittniere 264
Klassifikation von LeFort, Mittelgesichtsfraktur 662
Klatskin-Tumor 503
Klaviertastenphänomen, bei (Sub-)Ileus 464
Klavikulafraktur 372
Kleinhirnatrophie 575
Kleinhirninfarkt 576
Kleinhirnmetastase, Klinischer Fall 569
Klinischer Fall
– A. femoralis superficialis, thrombotischer Verschluss 404
– A. poplitea, embolischer Verschluss 428
– akute Pankreatitis 517
– arteriovenöse Fistel 397
– Aspergillenpneumonie 198
– Astrozytom 563
– Bronchialkarzinom 215
– chronische Pankreatitis 519
– Coxsackie-Myokarditis 237
– Farmerlunge 207
– Halslymphknotentuberkulose 672
– Hirnatrophie nach Operationskomplikation 611
– Hirninfarkt 579
– Kindesmisshandlung 366
– Kleinhirnmetastase bei Bronchialkarzinom 569
– Konus-/Kaudasyndrom 625
– koronare Herzerkrankung 243
– Lebermetastase 486
– Leberruptur 538
– Lungenspitzentuberkulose 201
– Mammazyste 551
– Meningitis 599
– Milzruptur 538
– Morbus Paget 354
– multiple Sklerose 606
– Nierenhämatom 281
– Nierenzellkarzinom 274
– Non-Hodgkin-Lymphom 219
– Oropharynxtumor 658
– Osteogenesis imperfecta 317
– Pankreaskopftumor 510
– Paragangliom 299
– pleomorphes Adenom 658
– Polyposis nasi 656
– Popliteaaneurysma 404
– Schrotschussschädel, bei Plasmozytom 351
– Sinusvenenthrombose 584
– Spannungspneumothorax 189

– Subduralhämatom 596
– Thymom 161
– Trikuspidalklappenendokarditis 231
– tuberkulöse Osteomyelitis 334
– Z. n. Mammakarzinom, Ölzyste 554
Klystron 24
KM (Kontrastmittel) 89
Kniegelenk
– in 2 Ebenen, beim Kind 305
– Magnetresonanztomografie (MRT) 308
– Verletzung 381
Knochen
– akzessorischer 304
– Computertomografie (CT) 307
– Magnetresonanztomografie (MRT) 308
– Positronenemissionstomografie 310
– Sonografie 306
– Strahlenwirkung 44
Knochendichte
– Transparenzvermehrung 312
– Transparenzverminderung 311
Knochenentwicklung 302
Knochenfibrom, nicht-ossifizierendes 344
Knochenfraktur 362
Knocheninfarkt 324
Knochenluxation 371
Knochenmark, Strahlenwirkung 40
Knochenmetastase 351
– osteolytische 351
– osteoplastische 352, 616
Knochennekrose
– aseptische 325
– – nach Strahlentherapie 44
Knochenstanze, Wirbelsäule 643
Knochenszintigrafie 309
Knochentumor 334
– gutartiger 335
– maligner 335
– – primärer 345
Knochenzyste
– aneurysmatische 344
– juvenile 343
– solitäre 343
Knotenstruma, Sonografie 675
Knuckle sign 220
^{11}Kohlenstoff 138
Köhler I, Morbus 327
Köhler II, Morbus 327
Kollateralbandläsion 381
Kollimator 74, 141
Kolografie
– CT-Kolografie, virtuelle 440
– MR-Kolografie, virtuelle 440
Kolon
– Computertomografie (CT) 435, 439
– Kontrastmitteldarstellung 438
– Magnetresonanztomografie (MRT) 439
– Sonografie 434
Kolondivertikel 465
Kolonkarzinom 469
Kolonpolyp 467
Kolorektalkarzinom 468
– allgemeine Therapierichtlinien 133
– Radiotherapie 133
Kompakta, Knochen 302
Kompensator 116
komplexes regionales Schmerzsyndrom (CRPS) 370
Kompressionsatelektase 178
Kompressionsfraktur 310
– Wirbelkörper 630
Kompressionssyndrom 410
Konformationsstrahlentherapie 118, 132
Konsolidierung 97
Kontakttherapie 102
Kontamination, Radionuklid 58
Kontrast, Röntgenbild 67
Kontrastmittel (KM) 89
– gallengängiges 490
– jodhaltiges 91
– Kontraindikationen 493
– MR-Kontrastmittel 91
– Nebenwirkungen 91
– negatives 390
– positives 390
– röntgennegatives 91
– röntgenpositives 90
– Ultraschallkontrastmittel 92
Kontrastmittelechokardiografie 229
Kontrollbereich 59, 61
– Strahlenschutzbereich 61
Konus-/Kaudasyndrom, Klinischer Fall 625
Konvexscanner 87
Korbhenkelriss, Meniskus 381
Koronarangiografie 235
Koronare Herzerkrankung (KHK) 240
– Klinischer Fall 243
Koronarinsuffizienz 242
Körperdosis 53
Korpuskarzinom 293
Korpuskel 4, 25, 139
Korpuskularstrahlung 4
– Erzeugung 24
Kortikalis, Knochen 302
Koxarthrose 355–356
Kragenknopfulkus 456
Kraniopharyngeom 560
Krebsinduktion, durch Bestrahlung 49
Kreuzfeuerbestrahlung 113
Kryptorchismus 288
Kupferspeicherkrankheit 478
Kuppelzeichen 419
Kurative Therapie 95
– Radiotherapie, alleinige 96
Kurzdistanztherapie *siehe* Brachytherapie
Kyphoplastie 645
Kyphose 617
Kyphosewinkel nach Stagnara 617
Kyphosierung, anguläre 628
Kyphoskoliose 184

L

Labyrinthitis 648
Lachapéle-Hundefigur 621
Ladung 4
Laevokardiografie 235
Lagerungshilfen, Strahlentherapie 105
Laimer-Dreieck 444
Längenwachstum, Röhrenknochen 302
Larmorfrequenz 80
Larrey-Hernie 689
Laryngozele 667
– äußere 667
– innere 667
Larynx 665
Larynxkarzinom 668
– Strahlentherapie 122
Laufraster 68
LBD (Lewy-Body-Demenz) 572
Leber
– Abdomenübersichtsaufnahme 473
– Amyloidose 478
– benigner Tumor 479
– Computertomografie (CT) **474**, 476
– Magnetresonanztomografie (MRT) 475
– Magnetresonanztomografie-befund 476
– Sonografie **473**, 476
– Strahlenwirkung 42
Leberabszess 488
Leberfunktion, nuklearmedizinische Untersuchung 140
Leberhämatom, Computertomografie (CT) 489
Leberkarzinom, fibrolamelläres (FLC) 484
Lebermetastase 476, **485**
– Klinischer Fall 486
– Sonografie 486
Leberruptur, Klinischer Fall 538
Lebertumor
– benigner 479
– cholangiozellulärer 479
– hepatozellulärer 479
– kindlicher, benigner 482
– maligner 479, **483**
– mesenchymaler 479
Leberverletzung, perforierende 489
Leberzirrhose 476–477
Leberzyste 476, **487**
Ledderhose, Morbus, Strahlentherapie 135
LeFort-Fraktur 662
Legg- Calvé-Perthes, Morbus 327
Lendenrippe 614
Lendenwirbelsäule 613
– Funktionsaufnahme 613
– Schrägaufnahme 613
Leptomeningitis 598
Leriche-Syndrom 406
– DSA 407
LET (linearer Energietransfer) 16, 28
Letaldosis
– absolute 39
– mediane 39
Leukomalazie 610
– periventrikuläre 610
– subkortikale 611
Leukozytenszintigrafie 332
Lewy-Body-Demenz 572
Lhermitte-Zeichen 43
Liegendaufnahme, Thorax 153
Linea innominata 648
Linearbeschleuniger 100
Linearscanner, Ultraschall 87
Lingula 168
Linie, pubococcygeale (PCL) 441
Linienspektrum 23
Linitis plastica 453
Linksherzinsuffizienz 238–239
Linksherzkatheter 234
Lipom, Röntgenaufnahme 313
Liquorfistel, posttraumatische 653
Liquorrhö 653
Lobärhämatom 588
Lobärpneumonie 196
Lobus venae azygos 166
Lochbrett 104
Locked facets 634
Löffler-Infiltrat 204
– bei Askaridose 204
Löfgren-Syndrom 211
Looser-Umbauzone 322
Low-dose-Technik, CT 79
Luft, freie, im Abdomen 442
Lumbalisation, Teillumbalisation 614
Lumineszenz 7
Lumineszenzradiografie, digitale 71
Lunatummalazie 327
Lunge
– nasse 681
– Strahlenwirkung 41
– Tumor 213
– – benigner 213
– weiße 211, 680
Lungenabszess 177
Lungenadenomatose 215
Lungenagenesie 688
Lungenaplasie 688
Lungenembolie 220
– CT-Diagnostik 158
– Lungenszintigrafie 160
Lungenemphysem 192
– kongenitales lobäres 685
Lungenerkrankung, interstitielle 204
Lungenfehlbildung 685
Lungenfenster, Thorax-CT 157
Lungenfibrose 41, 207, 213, 684
Lungengefäße 167
Lungenhämosiderose 210
Lungenhilus 170
Lungenhypoplasie 688
– bilaterale 688
– unilaterale 688
Lungeninfiltrat 173
Lungeninfiltration, maligne interstitielle 209
Lungenmetastase 216
Lungenödem
– alveoläres 173, 210
– interstitielles 210
Lungenparenchym, Feinbau 155
Lungenperfusion, nuklearmedizinische Untersuchung 140
Lungenrundherd 175
Lungensequester 687
Lungenspitzentuberkulose, Klinischer Fall 201
Lungenszintigrafie 160
Lungentuberkulose, azinös-nodöse 202
Lungentumor, Thoraxübersichtsaufnahme 163
Lungenunreife, beim Frühgeborenen 681
Lungenventilation, nuklearmedizinische Untersuchung 140
Lungenveränderung
– arzneibedingte 207
– strahleninduzierte 208
Lungenzyste 188, 687, 691
^{177}Lutetium 138
Luxation 371
– atlantodentale 634
Luxusperfusion 581
LWS (Lendenwirbelsäule) 613
Lymphadenogramm 422
Lymphangiogramm 422
Lymphangiosis blastomatosa 218
Lymphangiosis carcinomatosa 209
Lymphknoten, entzündlich veränderter 671
Lymphknotenmetastase 670
– Computertomografie (CT) 422, 671
– Sonografie 670
Lymphknotentuberkulose 672
Lymphografie 422
Lymphom, malignes **218**, 457, 671
Lymphozele 413
Lymphsystem 422
– Computertomografie (CT) 423
– Magnetresonanztomografie (MRT) 423
Lysekatheter 92
Lysetherapie
– lokale 426
– systemische 426

M

M-Mode (motion mode), Ultraschall 88
M-Phase 29
Maffucci-Syndrom 337

Magen 449
– Computertomografie (CT) 435
– Frühkarzinom 451
– operierter 453
– Sonografie 434
Magen-Darm-Passage (MDP) 436
Magen-Darm-Trakt, Kontrastmitteluntersuchung, beim Kind 702
Magenkarzinom 451
– diffus infiltrierendes 453
– polypoides 453
– ulzeröses 453
Magerl-Frakturtypen 630
Magnesiumphosphatstein 266
Magnetresonanz-Cholangio-Pankreatografie (MRCP) **494**, 505, 509, 522
Magnetresonanzangiografie (MRA) 82, 387
– A. basilaris 388
– A. carotis externa 388
– A. carotis interna 388, 408
– A. cerebri anterior 388
– A. cerebri media 388
– A. cerebri posterior 388
– A. vertebralis 388
– Aorta 387
– Becken-Bein-Arterien 388
– Halsgefäße 408
– Indikation 389
– Karotissyphon 388
– Kontrastmittel verstärkte (CE-MRA) 388
Magnetresonanzspektrometrie, Bestrahlungsplanung 105
Magnetresonanztomografie (MRT) 79
– Artefakte 82
– Bilderzeugung 81
– Dickdarm 439
– Dünndarm 439
– dynamisches KM-MRT 509
– Gallenblase 494
– Gallenwege 494
– Gefäß 387
– Herz 232
– – Kardio-MRT 234
– Hirninfarkt 579
– Knochen 308
– Kolon 439
– Kontraindikationen 83, 557
– Leber 475
– Lymphsystem 423
– Mamma 546
– Milz 528
– Nebenwirkungen 83
– Niere 258
– Pankreas 505, 508, 513
– Risiken 83
– Thorax 158
– Wirbelsäule 614
– Zentralnervensystem (ZNS) **556**, 561
Magnetron 24
Maisonneuve-Fraktur 383
Makroadenom, Hypophyse 566
Makroangiopathie, diabetische 407
Maldescensus testis 288
Malformation
– angiomatöse 396
– arterielle 396
– arteriovenöse 396, **585**
– – stereotaktische Einzeitradiatio 120
– – Strahlentherapie 135
– kavernöse 584
– venöse 396, 584
– zystisch-adenomatoide 686
Malignom, Merkmale 411
MALT-Lymphom 124
Mamma
– Magnetresonanztomografie (MRT) 546
– Mikroverkalkungen, Differenzialdiagnose 553
– präoperative Markierung 548
Mammaablatio 182
Mammabiopsie 547
Mammakarzinom 551
– allgemeine Therapierichtlinien 126
– inflammatorisches 549, 552
– Radiotherapie 126
Mammasonografie 545
– benigne Veränderungen 546
– maligne Veränderungen 546
Mammatumor, präoperative Markierung 548
Mammazyste 546, **551**
– Klinischer Fall 551
Mammografie 14, **540**
– benigne Veränderungen 544
– CC-Aufnahme 540
– maligne Veränderungen 544
– Mikroverkalkungen 543
– MLO-Aufnahme 540
Mammografie-Screening 544
Mammogramm
– ACR-Kriterien 543
– BIRADS-Einteilung 543
– der älteren Frau 541
– der jüngeren Frau 541
Mangan-DPDP 92
Mantelfeldbestrahlung 124
Mantelpneumothorax 188
Markschwammniere 268
Marschfraktur 363
MAS (Mekoniumaspirationssyndrom) 682
Maskenbild 393
Massenblutung, hypertensive 587
Massenprolaps, LWK 625
Massenschwächungskoeffizient 13
Massenzahl 7
Mastitis
– akute 548
– nonpuerperalis 548
– puerperalis 548
Mastopathie 549
Matrix 70
Mattglasphänomen 325
Maximaldosis, Strahlentherapie 107
Maximum-Intensity-Projektion (MIP), MR-Amgiografie 387, 389
Mayer-Aufnahme, Schädel 648
McAfee-Drei-Säulen-Modell 630
McCune-Albright-Syndrom 354
McGregor-Linie 620
McRae-Linie 620
MCU (Miktionszysturethrografie) 693
MDCT (Multidetektor-Computertomografie) 75, 507
MDP (Magen-Darm-Passage) 436
Meckel-Divertikel 454
Media-Infarkt 578–579
Mediastinalfenster, Thorax-CT 157
Mediastinalpendeln 172
Mediastinalverbreiterung 181, 400
Mediastinum 170
– Begrenzung 170
– Erkrankung 223
– hinteres 223
– mittleres 223
– raumfordernder Prozess 223
– vorderes 223
Medulloblastom 560, **564**
– Radiotherapie 119
Megacolon congenitum 707
Megakolon 707
– toxisches 463
Megaureter 696
Megavolttherapie 99
Mehrdetektorzeilen-Spiraltechnik (MS) 387
Mehrfachschaden 31
Mehrfelderbestrahlung 113
Mehrphasen-Skelettszintigrafie 141
Mehrphasenszintigrafie 141
Mehrzeilencomputertomografie 74
Meißelfraktur 375
Mekoniumaspirationssyndrom (MAS) 682
MEN (multiple endokrine Neoplasie) 522
Meningeom 560, **565**
– Radiotherapie 119
– spinales 637–638
Meningitis 598
– bakterielle 599
– Hämophilus influenzae-Meningitis 599
– Klinischer Fall 599
– tuberkulöse 598–599
– virale 599
Meningoenzephalitis 599
Meningokokkenmeningitis 599
Meniskusläsion 381
Meniskuszeichen 203
Mesenterialischämie 404
Metastabil 10
Metastase, zerebrale 121
Metatarsalfraktur 384
MH (mesenchymales Hamartom) 482
Mikroadenom, Hypophyse 566
Mikrobläschen 92
Mikrotron 24
Mikroverkalkung
– in der Mammografie 543
– Mamma, Differenzialdiagnose 553
Miktionszystourethrografie (MCU) 257
– beim Kind 693
Miliartuberkulose 175, 201–202
Milkman-Syndrom 322
Milz 526
– Abszess 530, 534
– Angiografie 529
– benigner Tumor 531
– Computertomografie (CT) 528
– dysontogenetische Zyste 530
– Echinokokkose 530
– früh-arterielle Phase 528
– Hamartom 531
– Hämosiderose 533
– Hodgkin-Lymphom 531
– Magnetresonanztomografie (MRT) 528
– maligner Tumor 531
– Metastase 530–531
– Non-Hodgkin-Lymphom 531
– nuklearmedizinische Verfahren 529
– portal-venöse Perfusionsphase 528
– Pseudozyste 530
– Sonografie 527
– Tiger-Milz 528
Milzaplasie 534
Milzhämangiom 531–532
Milzhämatom 528, 530, 536
– Sonografie 536
Milzinfarkt 530, 535
Milzruptur 537
– einzeitige 536
– Klinischer Fall 538
– Sonografie 537
– spontane 536
– traumatische 536
– zweizeitige 536
Milzvenenthrombose 535
Milzverletzung 536
Milzzyste 528
Minimaldosis, Strahlentherapie 107
MIP (Maximum-Intensity-Projektion) 387
Mirizzi-Syndrom 502
Misonidazol 37
Mitoseindex 50
Mitosetod 34
Mitralklappeninsuffizienz 246
Mitralklappenstenose 245
Mittelgesichtsfraktur 662
Mittellappenbronchus 168
Mixta-Osteophyten 627
MLC (Multi-leaf-Kollimator) 115
MLO (mediolateral oblique) 540
MLO-Aufnahme, Mammografie 540
Modell
– linear-quadratisches 37
– α/β-Modell 37
Molybdän-Technetium-Generator 139
Monteggia-Fraktur 375
Morgagni-Hernie 225, 689
Mörtelniere 264
Moulagentechnik 103
Motion mode 88
MRA (Magnetresonanzangiografie) 387
MRCP (Magnetresonanz-Cholangio-Pankreatografie) 522
MRT (Magnetresonanztomografie) 79
MS (Mehrdetektorzeilen-Spiraltechnik) 387
Mukositis 41
Mukoviszidose 515, **525**
Mukozele 654, **656**
Müller-Manöver 154
Multi-leaf-Kollimator (MLC) 115
Multidetektor-Computertomografie (MDCT) 75, 79
Multiinfarktdemenz 570
Multiple endokrine Neoplasie (MEN) 522
Multiple Sklerose 603
– Klinischer Fall 606
Multislice-Technik, Computertomografie (CT), Herz 231
Mutation 28, 32
– Chromosomenmutation 32
– Genmutation 32
– Genommutation 33
– Keimzellmutation 32–33
– nach Bestrahlung 32
– Punktmutation 32
– somatische 32–33
Mutationsverdopplungsdosis 33
Mutternuklid 139
Mycosis fungoides, Strahlentherapie 124
Myelinolyse, pontine 575
Myelitis transversa 642
Myelografie 73, **626**, 635
Myelom, multiples 349
Myelonkontusion 642
Myokard-Immunszintigrafie 237
Myokardinfarkt, radiologischer Befund 241
Myokardperfusion, nuklearmedizinische Untersuchung 140
Myokardperfusionsszintigrafie 236, 242
Myokardszintigrafie 242
Myositis ossificans 314

N

Nachladeverfahren 102
Nasenbein, seitliche Aufnahme 649
Nasennebenhöhle
– Aplasie 655
– Hyperplasie 655

– Hypoplasie 655
– Tumor 654
Nasennebenhöhlenaufnahme
– okzipitofrontale (NNH o. f.) 648
– okzipitomentale (NNH o. m.) 647
Nasenrachenfibrom, juveniles 657
Nasopharynxkarzinom 657
– Strahlentherapie 121
Nasopharynxtumor 657
Nebenhoden, Entzündung 287
Nebenmilz 534
Nebenniere 295
Nebennierenadenom 296
Nebenniereninzidentalom 297
Nebennierenkarzinom 297
Nebennierenmetastase 297
Nebenschilddrüse 677
– Gewicht 677
– Subtraktionsszintigrafie 677
Nebenseptum 167
NEC (nekrotisierende Enterokolitis) 706
Neer, Aufnahme nach Neer 373
Nekrose 34
Neonatologie, Thoraxdiagnostik 678
Nephroblastom 274
Nephrokalzinose 268
Nephrom, zystisches 700
Nervensystem, Strahlenwirkung 43
Neurinom 560, **565**
– Radiotherapie 119
– spinales 637–638
Neuroaxis, Bestrahlung 119
Neuroblastom 224, **299**, 700
Neurolyse 93
Neuropädiatrische Erkrankungen 609
Neutralwirbel 617
Neutron 5
– schnelles
– – in der Tiefentherapie 102
– Wechselwirkung
– – elastische 15
– – inelastische 15
– – mit Materie 15
Neutroneneinfang 138
Neutronentherapie 100
Neutronenzahl 7
NHL (Non-Hodgkin-Lymphom) 124, 458
Nidus 340, 481, 585
Niere 254
– Abdomenübersichtsaufnahme 254
– Computertomografie (CT) 258
– Magnetresonanztomografie (MRT) 258
– Sonografie 257
– – beim Kind 693
– Strahlenwirkung 42
– Verletzung 279
Nierenabszess 264
Nierenarterie, PTA 426
Nierenarterienaneurysma 277
Nierenarterienstenose 275
– Dilatation 276
Nierendegeneration, infantile polyzystische 269
Nierendysplasie, multizystische 269
Nierenerkrankung, zystische 268
Nierenfunktion, nuklearmedizinische Untersuchung 140
Nierenhämatom 279
– Klinischer Fall 281
– subkapsuläres 280
Niereninfarkt 276
Niereninsuffizienz 278
– Funktionsszintigrafie 279
Nierenkontusion 279
Nierenläsion, zystische 271
Nierenparenchymruptur 280
Nierensequenzszintigrafie 259
Nierenstein 267
Nierenstielabriss 279
Nierentumor, benigner 272
Nierenvenenthrombose 278
Nierenvergrößerung 261
Nierenverkleinerung 261
Nierenzellkarzinom 272
– Klinischer Fall 274
Nierenzyste 270
Nimorazol 37
NNH (Nasennebenhöhle) 647
NNH o. f. (okzipitofrontale Nasennebenhöhlenaufnahme) 648
NNH o. m. (okzipitomentale Nasennebenhöhlenaufnahme) 647
NOF (nicht-ossifizierendes Knochenfibrom) 344
Non-Hodgkin-Lymphom (NHL) 124, 657
– allgemeine Therapierichtlinien 124
– hochmalignes
– – Duodenum 458
– Klinischer Fall 219
– Milz 531
– Radiotherapie 125
Noradrenalintransporter, Expression, nuklearmedizinische Untersuchung 140
Normaldruckhydrozephalus 607–608
– Demenz 572
NSCLC (nicht kleinzelliges Bronchialkarzinom) 125
Nucleus pulposus 623, 625
Nuklearmedizin, Strahlenschutz 61
Nuklearmedizinische Diagnostik 139
– ZNS 557
Nuklearmedizinische Therapie 145
Nuklearmedizinische Untersuchungen 140
Nuklearmedizinische Verfahren
– Herz 236
– Wirbelsäule 614
Nukleinsäure, Strahlenwirkung 30
Nukleon 7
Nukleotomie, perkutane 94
Nuklid 7
– metastabiles 10
Nuklidgenerator, Isotopenherstellung 139
Nuklidtherapie
– lokale 145
– systemische 145
Nulleffekt 20

O

Oberflächentherapie 101, 113
Oberlappenbronchus 168
Oberschenkelthrombose, Phlebografie 419
Obstruktion
– subvesikale 700
– kongenitale, der Harnwege 694
Obstruktionsatelektase 178
Octreotid-Scan 511
Octreotid-Szintigramm 523
OD (Osteochondrosis dissecans) 330
OER (Sauerstoffverstärkungsfaktor) 36
Of (okzipitofrontal) 648
Okklusionshydrozephalus 607
Okklusionsstörung 662
Olekranonfraktur 375
Oligodendrogliom 560, **563**
Ollier, Morbus 337
Ölzyste
– Mamma 554
– Z. n. Mammakarzinom, Klinischer Fall 554
Om (okzipitomental) 647
Omarthrose 355
Omega-Zeichen, bei Morbus Crohn 460
OPG (Orthopantomogramm) 70
Optikusgliom 659
Optikusneuritis 603
Optikusscheidenmeningeom 659
Orbita
– Computertomografie (CT) 652
– Magnetresonanztomografie (MRT) 652
– Sonografie 651
Orbitaboden 652
Orbitabodenfraktur 662
Orbitatumor 659
Orbitopathie, endokrine, Strahlentherapie 135
Orchitis 287
Ordnungszahl 7
Organdosis 52
Organogenese, Strahlenwirkung 49
Organschaden, Schwellendosis 57
Ormond, Morbus 300
Oropharynxtumor, Klinischer Fall 658
Orthopantomografie 65
Orthopantomogramm (OPG) 70
Orthovolttherapie 99
Ortolani-Zeichen 317
Ortsauflösung 70
Ortsdosis 53
Ortsdosisleistung 53
Os
– sacrum 613
– scaphoideum, Fraktur 376
– subfibulare, akzessorischer Knochen 304
Os odontoideum 633
Osgood- Schlatter, Morbus 327
Ösophagogramm 228, 436
Ösophagotrachealfistel 703
Ösophagus 443
– Computertomografie (CT) 435
– Sonografie 434
Ösophagus-Breischluck 435
Ösophagusatresie 703
Ösophagusdivertikel 444
Ösophagusenge 436
Ösophaguskarzinom 448
– allgemeine Therapierichtlinien 127
– Endosonografie 434
– Radiotherapie 127
Ösophagusvarizen **445**, 539
– Endoskopie 446
Ossäre Läsion
– nuklearmedizinische Untersuchung 140
Ossifikation
– enchondrale 302
– heterotope 314
Osteoblastom 340
Osteochondrom 336
Osteochondrose 624
Osteochondrosis dissecans 330
Osteodystrophia cystica generalisata von Recklinghausen 323
Osteogenesis imperfecta 316
– Klinischer Fall 317
Osteoidosteom 340
Osteoklastom 341
Osteom 339
Osteomalazie 320–321
Osteomyelitis 331
– akute 331
– chronisch-rekurrierende multifokale 332
– chronisch-sklerosierende, Garré 333
– chronische 332
– hämatogene, des Erwachsenen 331
– juvenile, hämatogene 331
– Plasmazellenosteomyelitis 333
– postoperative 332
– primär chronische 333
– tuberkulöse 333
– – Klinischer Fall 334
Osteopathie, renale 323
Osteopenie
– generalisierte 312
– lokalisierte 312
Osteophyt 624
– bei Arthrose 356
Osteoporose 319
– Fischwirbel 615
– idiopathische 319
– primäre 319
– sekundäre 319
Osteosarkom 346
– Angiografie 411
– juxtakortikales 348
– parossales 348
– periostales 347
– Periostreaktion 311
Osteosklerose 311
Osteosynthese, operative 369
Osteosynthesenlockerung, radiologische Zeichen 369
Ostitis, postoperative 332
Ostitis deformans Paget 353
Ostium secundum-Defekt 247
Otitis media chronica 649
Otosklerose 654
Ovarialkarzinom 295
Ovarialtumor 294
Overkill 29

P

p. a. (posterior–anterior) 152
Paarbildung 13
– Photonen 12
Paarbildungseffekt 13
Pachymeningitis 598
Paget, Morbus 320, **353**, 552, 617
– Klinischer Fall 354
Paget-von-Schroetter-Syndrom 414
Pagetwirbel 616
Palliative Therapie 96
– Radiotherapie, alleinige 96
Panaritium, Strahlentherapie 135
Pancoast-Tumor 213
Pancreas anulare 515
Pancreas divisum 515
Pankreas 505
– Adenokarzinom 520
– altersbedingte Veränderungen 513
– Angiografie 505, **511**
– Computertomografie (CT) 505, **507**, 513
– CT-gesteuerte Punktion 508
– Drainage 508
– Endosonografie 506, 521
– Magnetresonanztomografie (MRT) 505, **508**, 513
– makrozystisches Adenom 524
– mikrozystisches Adenom 524
– muzinöses Zystadenom 524
– neuroendokriner Tumor 522
– Punktion 508
– seröses Zystadenom 524
– Sonografie 505–506, 513
– VIPom 523
– Zystadenokarzinom 524
Pankreasabszess 517
Pankreasadenom 524
Pankreasarkadendarstellung 511

Pankreasatrophie 514
Pankreaseinblutung 515
Pankreasgang 513
– Veränderungen 515
Pankreaskarzinom 520
– allgemeine Therapierichtlinien 127
– PET-CT 512
– Radiotherapie 128
– Tumormarker 520
Pankreaskopftumor
– Computertomografie (CT) 513
– Klinischer Fall 510
Pankreaspseudozyste **514**, 517, 519
Pankreastransplantation 525
Pankreastumor 520
– zystischer 523
Pankreasverfettung 515
Pankreasverkalkung 514
Pankreasverletzung 525
Pankreaszyste 514, 523
Pankreatitis
– akute 516
– – Klinischer Fall 517
– chronische 518
– – Klinischer Fall 519
– exsudative 517
– Gallenstein-Pankreatitis 517
– nekrotisierende 516
Panzerherz 252
Papilla Vateri 492
Papillom, Gallenblase 504
Papillotomie 499
Paragangliom, Klinischer Fall 299
Paraneoplastisches Syndrom 213
Parotitis, akute, Strahlentherapie 135
PAT (perkutane Aspirations-Thromboembolektomie) 427
Patellafraktur 381
PBC (primäre biliäre Zirrhose) 502
PCL (pubococcygeale Linie) 441
PCP (Pneumocystis-jirovecii-Pneumonie) 198
PDA (persistierender Ductus arteriosus) 249
Pectus carinatum 183
Pelveoperitonitis 291
Penumbra 577
Perchlorat 259
Perforansinsuffizienz 417
– Phlebografie 418
Perforansvarikose 416
Perfusionsszintigrafie 160
Periarthropathia humeroscapularis, Strahlentherapie 135
Peribronchial cuffing 175
Pericarditis calcarea 252
Pericarditis constrictiva 252–253
Perikarderguss 252–253
Perikarditis 252
– chronisch konstriktive 252
Perkutane transluminale Angioplastie (PTA) 276, **423**
Perkutane transluminlae Cholangiografie (PTC) 489, **492**
Periost 302
Periostreaktion 310
– komplexe 311
– kontinuierliche 310
– solide 310
– unterbrochene 311
Periradikuläre Therapie (PRT) 644
Peritrast 90
Persistent Fetal Circulation 689
Personendosimeter 53
Personendosis 53
Perthes, Morbus 326–327
PET (Positronen-Emissions-Tomografie) 143
Pfadfindertechnik, DSA 393
PFC (Persistent Fetal Circulation) 689
Pfeffer- und Salz-Muster 269
Pflastersteinrelief, bei Morbus Crohn 460
Pfropfthrombose 421
Phäochromozytom 298
Pharmaka, Strahlenwirkung 37
Phlebografie 411
– Armphlebografie 414
– aszendierende 411, 413
– Insuffizienzzeichen 416
– Normalbefund 412
– Oberschenkelthrombose 419
– Perforansinsuffizienz 418
– postthrombotisches Syndrom 420
– Stammvarikose 416
– Unterschenkelthrombose 419
– V. cava inferior 413
– V. femoralis superficialis 416
– V. iliaca externa 413
– V. saphena magna 413
– V. subclavia 414
Phlebolit 313
Phlebothrombose 418
Phlegmasia coerulea dolens 418
Photoabsorption 12
Photoeffekt 12–13
Photoionisation 12
Photon 5
– Wechselwirkung mit Materie 11
Photonenstrahlung 4
– dosimetrische Kenngrößen 99
– Tiefendosisverlauf 99
Photonentherapie 98
pHPT (primärer Hyperparathyreoidismus) 322
Phrenikusparese 181
Phthisis bulbi 456
Pick, Morbus 572
Pilon-Tibial-Fraktur 382
Pilzpneumonie 197
– beim Neugeborenen 683
Pixel 70, 77
Planck'sches Wirkungsquantum 5
Planning target volume (PTV) 106
Planungszielvolumen 106
Plasmazellenosteomyelitis 333
Plasmozytom 349
Plattenatelektase 178
Pleomorphes Adenom 663
– Klinischer Fall 658
Pleura 167
Pleura visceralis 189
Pleuraerguss 180, 185
– Nachweis 185
– sonografischer Befund 155
Pleurakarzinose 217
Pleuramesotheliom 191
Pleuraplaque 206
Pleuraschwarte 190
Pleuraschwiele 190
Pleuraumschlagfalte 171
Pleuritis calcarea 191
Pleuritis carcinomatosa 209
Plica aryepiglottica 667
Pneumatisation, NNH 655
Pneumatosis intestinalis 464
Pneumatozele 193
Pneumenzephalon 660
Pneumoalveologramm 173
Pneumobronchogramm 172
Pneumocystis-jirovecii-Pneumonie 198
– beim Neugeborenen 683
Pneumokoniose 204
– durch organische Stäube 206
Pneumomykose 197
Pneumonie 195
– alveoläre 195
– atypische 197
– bakterielle, beim Neugeborenen 683
– Candidiasis 683
– Chlamydienpneumonie, beim Neugeborenen 683
– des Neugeborenen 683
– interstitielle 196–197
– käsige 202
– konnatale 683
– Pneumocystis-jirovecii-Pneumonie, beim Neugeborenen 683
– poststenotische 216
– primäre 195
– sekundäre 195
– Staphylokokkenpneumonie, beim Neugeborenen 683
– Streptokokkenpneumonie, beim Neugeborenen 683
Pneumoperikard 183
Pneumosinus dilatans 655
Pneumothorax 188
– iatrogen bedingter 188
– traumatischer 188
Polyarthritis, chronische 359
Polyposis
– familiäre adenomatöse 467
Polyposis coli, familiäre 468
Polyposis nasi 655
– Klinischer Fall 656
Popliteaaneurysma, Klinischer Fall 404
Portal-imaging-System 117
Porzellangallenblase 495, 497, **500–501**
Positionierung
– superselektive 392
Positron 5
Positronen-Emissions-Tomografie (PET) 139, **143**, 511
– Bestrahlungsplanung 105
– -Computertomografie (CT) 143
– Herz 236
– Knochen 310
– Leber 144
– ZNS 558
Post-Myelo-CT 626
Posteriorinfarkt 576
Postthrombotisches Syndrom 420
– Phlebografie 420
Präimplantationsperiode, Strahlenwirkung 49
Präzession 80
Präzessionsfrequenz 80
Prehn-Zeichen 286
Primärkomplex, Tuberkulose 200
Primärprozess 26
– Strahlung 11, 17
Primärtherapie 95, 124
Primärtuberkulose 200
PRIND (prolongiertes reversibles ischämisches neurologisches Defizit) 575
Processus coronoideus ulnae, Fraktur 375
Progressive Stroke 575
Projektionsradiografie, konventionelle, Skelettsystem 304
Prolaktinom 566
Prostata
– Sonografie 281
– Vergrößerung 282
Prostataadenom 283
Prostatahyperplasie
– benigne 283
– Sonografie 283
Prostatakarzinom 284
– allgemeine Therapierichtlinien 131
– Radiotherapie 132
Prostatitis 285
Proteine, Strahlenwirkung 31
Prothesenlockerung, radiologische Zeichen 369
Proton 5
– in der Tiefentherapie 102
– Rückstoßproton 15
Protrahierung, Strahlentherapie 108
PRT (periradikuläre Therapie) 644
PSA (Prostataspezifisches Antigen) 284
PSC (primär sklerosierende Cholangitis) 496, **503**
Pseudarthrose 370
– atrophe 370
– hypertrophe 370
Pseudo-Kidney-Zeichen 708
Pseudodivertikel 444
Pseudodivertikel, bei Morbus Crohn 460
Pseudoerweiterung, sakroiliakaler Gelenkspalt 627
Pseudogicht 358
Pseudookklusion 409
– A. carotis interna 408
Pseudopolyp, bei Morbus Crohn 460
Pseudopolyposis 463
Pseudospondylolisthesis 621
Pseudozyste, Milz 530
Psoasrandschatten 629
PTA (perkutane transluminale Angioplastie) 276, **423**
PTC (perkutane transluminale Cholangiografie) 492
PTCD (perkutane transhepatische Cholangiodrainage) 93, 492
Pterygium, Strahlentherapie 135
PTS (postthrombotisches Syndrom) 420
PTV (planning target volume) 106
Pulmonalisangiogramm 167
Pulmonalisschlinge 686
Puls-Echo-Prinzip 86
Puls-Sequenz 81
Pulsionsdivertikel 444
Punktion, CT-gesteuerte 161
Punktmutation 32
Pyelografie 254
Pyelonephritis 263
Pylorusstenose, hypertrophe 704
Pyosalpinx 291
Pyozele 656
Pyramidenlängsfraktur 660
Pyramidenquerfraktur 660
Pyrophosphatarthropathie 358

Q

QCT (quantitative Computertomografie) 319
QHA (Quellen-Haut-Abstand) 99
Qualitätssicherung, Röntgenanlagen 62
Quantenmechanik, Theorie 7
Quantenrauschen, Verstärkerfolie 66
Quantenstrahlung 4
Quantentheorie 4–5
Querschnittsymptomatik, akute, Strahlentherapie 136

R

Rachitis 321
Radiergummiphänomen 322, 419
Radikal, freies 28
Radioaktivität 8
Radiochemotherapie 97
Radiochirurgie 120, 121
Radiodermatitis, akute 44

Radiodiagnostik
– In-vitro-Diagnostik 144
– In-vivo-Diagnostik 139
Radiodiagnostika, in der Nuklearmedizin 140
Radiofrequenzablation (RAF), CT-gesteuerte 94
Radiografie, digitale 70
Radioimmunoassay (RIA), In-vitro-Diagnostik, Nuklearmedizin 144
Radioimmuntherapie 98, 145
Radiojodtherapie 146
– bei Schilddrüsenkarzinom 122
Radioligandentherapie 145
– Somatostatinanaloga 147
Radiologie, interventionelle 92
Radiolyse, Wasser 26
Radionekrose, Nervensystem 43
Radionuklid 8
– Herstellung 138
– in der nuklearmedizinischen Diagnostik 139
– klinische Anwendung 138
– natürlich vorkommendes 54
Radionuklidventrikulografie 236
Radiopeptidtherapie 145
Radiopharmakon
– in der nuklearmedizinischen Therapie 146
– in der PET-Diagnostik 144
– nuklearmedizinische Diagnostik 139
Radiopharmazie 140
Radioprotektor 37
Radiosensibilisierung, Temperatur 37
Radiosensitivity 35
Radiosensitizer 37
– in der Radiotherapie 98
Radiotherapie
– alleinige 96
– bildgesteuerte 110
– helikale intensitätsmodulierte, Neuroachse 119
– Hyperthermie 98
– intensitätsmodulierte (IMRT) 116
– interstitielle 97
– intraoperative (IORT) 97
– Kombination mit Hormontherapie 98
– postoperative 97
– präoperative 97
– selektive interne (SIRT) 146
Radium 54
Radiushalsfraktur 375
Radiusköpfchen, Subluxation, Chassaignac 375
Radiusköpfchenfraktur 375
Radspeichen-Phänomen 481
Rasterwandstativ, Röntgenstrahler 64
Raumforderung
– extradurale 636
– infratentorielle, Differenzialdiagnose 559
– intradural-extramedulläre 636
– intramedulläre 638
– supratentorielle, Differenzialdiagnose 559
Rauschen, Röntgenbild 67
Rayleigh-Streuung 12
RBE (relative biological effectiveness) 29
RBW (relative biologische Wirksamkeit) 29
RDS (Respiratory Distress Syndrome) 679
Reaktion, enzymatische 28
Real-time-Sonografie 87
Recessus
– phrenicocostalis 185
– piriformis 665
Rechtsherzinsuffizienz 238–239
Rechtsherzkatheter 235
Redistribution 35
Referenzdosis, Strahlentherapie 106
Reflexdystrophie 370
Reflexion 86
Reflux, vesikoureteraler 698
Refluxgrade 699
Refluxmessung, szintigrafische 260
Refluxnephropathie 698
Region of interest 259
Reiter-Syndrom 362
Reizkallus 369
Relaxatio diaphragmatica 690
Relaxation 81
Reoxygenation 35
Reoxygenierung 36
– Tumorzelle 51
Repair 35
Reparaturmechanismus, zellulärer, nach Strahlenschaden 31
Reparaturprozess 28
Repetitionszeit 81
Repopulation 35
Resorptionsatelektase 178
Resovist 92
Respiratory Distress Syndrome (RDS) 679
Restharnbestimmung, sonografische 257
Retinoblastom 659
Retraktionsatelektase 178
Retrokardialraum, Einengung 228, 246
Retroperitonealraum 300
Retrosternalraum, Einengung 229, 247
Reversed Barton-Fraktur 376
RFA (Radiofrequenzablation) 94
Rhese-Aufnahme, Orbita 651
Rheumatoide Arthritis 622
– Halswirbelsäule 623
Rhizarthrose 355
RIA (Radioimmunoassay) 144
Riedel-Lappen 475
Riesenulkus 456
Riesenzelltumor 341
Ringschatten 176
Rippe, pathologische Veränderung 185
Rippenfraktur, verheilte 185
Rippentechnik 154
Rippenusur 251
– bei Aortenisthmusstenose 185
Risikoorgan, Strahlentherapie 106
RLStrSch (Richtlinie Strahlenschutz in der Medizin) 59
Road-map-Technik, DSA 393
Rolando-Fraktur 377
Romanus-Läsion, bei Spondylitis ankylosans 627
Röntgenabsorptiometrie 319
Röntgenaufnahme
– Belichtung 63
– Belichtungszeit 63
– gehaltene, Skelettsystem 305
– Positionierungsüberprüfung, Strahlentherapie 111
– Strahlenexposition 55
– überbelichtete 65
– unterbelichtete 65
Röntgenbild
– Bewegungsunschärfe 67–68
– Bilderzeugung 67
– Bildqualität 67
– Kontrast 67
– Qualität 67
– Unschärfe 67
Röntgenbremsstrahlung 16, 22
Röntgendiagnostik
– Strahlenschutz 61
– Thorax 70
– Traumatologie 69
Röntgenfilm 19, **20**, 65
– Belichtung 65
– Entwicklung 65
– Schwärzung 20, 65
Röntgenkontrastmittel 90
Röntgenröhre 22
Röntgenstrahlen
– harte 101–102
– mittelharte 101
– ultraharte 102
– weiche 101
Röntgenstrahler 63
– Stative 64
Röntgenstrahlung
– charakteristische 7
– dosimetrische Kenngrößen 99
– Erzeugung 22
– Homogenisierung 67
– Schwärzungskontrast 67
– Strahlenkontrast 67
– Strahlenrelief 67
Röntgentherapie 99
Röntgenverordnung (RöV) 58, 62
– Dosisgrenzwerte 79
Rosenkranz, rachitischer 322
Rotationsangiografie 395
Rotationsbestrahlung 114
– stereotaktische 114
Roux-Y-Schlinge 453
RöV (Röntgenverordnung) 58, 62
Rt-PA 426
Rückstoßproton 15
Rugger-jersey-spine, bei HPT 324
Ruheenergie 4
Ruhemasse **4**, 9, 12
Rundherd, Lunge 175

S

S-Phase 29
Sézary-Syndrom, Strahlentherapie 124
SAB (Subarachnoidalblutung) 590
Sackniere 265
SAE (subkortikale arteriosklerotische Enzephalopathie) 571
Sakralisation, Teilsakralisation 614
Salpingitis 291
Salpingoophoritis 291
Salter-Harris, Frakturteinteilung 365
Salz- und Pfeffer-Schädel, bei HPT 324
^{153}Samarium 138
Sanduhrmagen 453
Sandwichwirbel, bei HPT 324
Sarkoidose 211
– Milzveränderung 534
Sauerstoff, Strahlenwirkung 27
Sauerstoffeffekt 36
Sauerstoffgehalt, Tumor 51
Sauerstoffverstärkungsfaktor (OER) 36
Säuglingsosteomyelitis, akute 331
Schädel
– Röntgenaufnahme 647
– – nach Mayer 648
– – nach Schüller 648
– – nach Stenvers 648
Schädelbasis
– Computertomografie (CT) 651
– Magnetresonanztomografie (MRT) 652
– Röntgenaufnahme 647
– Sonografie 651
Schädelbasisfraktur 660
Schädelgrube
– hintere 647
– mittlere 647
Schalenmodell 7
Schallauslöschung, dorsale 85, 89
Schallkopf 87
Schallschatten, dorsaler 85
Schallverstärkung, dorsale 89
Schatzki-Ring 446
Schaufensterkrankheit 406
Scheitelwirbel 617
Schenkelhalsfraktur 380
– Einteilung nach Garden 380
– Einteilung nach Pauwels 380
Scheuermann, Morbus 620
Schichtzusatzgerät 65
Schienengleisphänomen 194
Schilddrüse 672
– Gewicht 672
– kalter Knoten 674
– Malignom 676
– Suppressions-Szintigrafie 673
– Suppressionstest 673
– Tumormarker 674
– Überfunktion 672
– Unterfunktion 672
– Volumen 673
– warmer Knoten 674
– Zyste, Sonografie 675
Schilddrüsenabszess, Sonografie 675
Schilddrüsenadenom, Sonografie 675
Schilddrüsenautoantikörper 674
Schilddrüsenfollikel 672
Schilddrüsenfunktion
– nuklearmedizinische Untersuchung 140
– Serum-Diagnostik 674
Schilddrüsenkarzinom 676
– Ablation 122
– allgemeine Therapierichtlinien 122
– anaplastisches, Strahlentherapie 123
– medulläres 674, 676
– – Strahlentherapie 123
– nuklearmedizinische Untersuchung 140
– perkutane Radiatio 123
– Radiojodtherapie 122
Schilddrüsensonografie 673
Schilddrüsenszintigrafie 673
Schilddrüsentumor, maligner, Sonografie 675
Schmerzbehandlung, Radiotherapie 96
Schmerzsyndrom, komplexes regionales (CRPS) 370
Schmetterlingsgliom 563
Schmetterlingswirbel 615
Schmorl-Knötchen 621
Schneeflockenphänomen 456
Schock, spinaler 642
Schrägaufnahme, nach Rhese 649
Schrotschussschädel, bei Plasmozytom 350
– Klinischer Fall 351
Schrumpfniere
– pyelonephritische 263
– tuberkulotische 264
Schüller-Aufnahme, Schädel 648
Schulter, Aufnahme nach Neer 373
Schultergelenkluxation 373
Schulterkurve 34
Schutzgehäuse, Röntgenröhre 64
Schutzkleidung 58
Schwachman-Diamond-Syndrom 515
Schwächungsgesetz, exponentielles 13
Schwächungskoeffizient, linearer 13
Schwärzung, Röntgenfilm 65
Schwärzungskontrast, Röntgenstrahlung 67
Schweißdrüsenabszess, Strahlentherapie 135
Schwellendosis 57
– maligne Entartung 49
Schwimmeraufnahme 632

Scimitar-Syndrom 689
SE-Sequenz (Spinecho-Sequenz) 82
Seeds, Brachytherapie 102
Segmentation 389
Segmentbronchus 168
Segmente
– bronchopulmonale 168
Seitenastvarize 416
Sektorscanner 87
Sekundärelektron 12, 26
Sekundärprozess 26
– Strahlung 17
Seldinger-Technik 390, 511
Selektive interne Radiotherapie (SIRT) 146
Selektivkatheter 392
Selendetektor, Radiografie 72
Selentechnik, digitale 71
Sellink, Dünndarmuntersuchung 437
Seminom
– allgemeine Therapierichtlinien 130
– Radiotherapie 131
– Stadieneinteilung 131
Septum, akzessorisches 166
Sequenzszintigrafie 141
Sequester 331, 624
– Lunge 687
Sequestration, pulmonale 687
Seropneumothorax 188
Shunt
– transjugulärer intrahepatischer portosystemischer (TIPS) 477
Sialografie **653**, 664
Sievert (Sv) 52
Sigmadivertikulose 466
Silhouettenzeichen 172
Silikose 205
Silikotuberkulose 205
Siliziumdetektor, Radiografie 72
Simon-Spitzenherd 201
Simulation
– konventionelle, Strahlentherapie 109
– virtuelle, Strahlentherapie 110
Single-Photonen-Emissions-Computertomografie (SPECT) 139, 142
– ZNS 558
Sinus phrenicocostalis 165
Sinusitis 655
– akute 655
– chronische 655
Sinusvenenthrombose 581
– Klinischer Fall 584
SIRT (selektive interne Radiotherapie) 146
Skelettalterbestimmung 304
Skelettmetastase, Szintigramm 309
Skelettsystem
– gehaltene Aufnahme 305
– konventionelle Projektionsradiografie 304
Skelettszintigrafie 141, 309
Skip-lesions, bei Osteosarkom 347
Sklerosierungsbehandlung 93
Skoliose 184, **617**
SLD (subletaler Strahlenschaden) 33
Slice-Fraktur, Wirbelkörper 631
Sludge 494, 498
Smith-Fraktur 376
Somatostatin-Rezeptorszintigrafie 511, 523
Somatostatinanalogon, radioaktiv markiertes 147
Somatostatinrezeptor, Expression, nuklearmedizinische Untersuchung 140
Sonografie 84
– A-Mode-Verfahren 87
– Arterie 385
– Auflösungsvermögen 86
– B-Mode-Verfahren 88
– B-Scan-Sonografie 385
– Bestrahlungsplanung 105
– Bilderzeugung 86
– biliäres System 491
– Dopplersonografie 385
– Dünndarm 434
– Duplexsonografie 385
– Gallenblase 491
– Gallengang 491
– Gastrointestinaltrakt, beim Kind 701
– Knochen 306
– Kolon 434
– Leber 473
– M-Mode-Verfahren 88
– Magen 434
– Mamma 545
– Milz 527
– Niere 257
– Ösophagus 434
– Pankreas 505–506, 513
– Real-time-Sonografie 87
– Schilddrüse 673
– Thorax 154
– – beim Kind 679
– transthorakale 187
– Ureter 257
– Urogenitaltrakt beim Kind 692
– Vene 385
– ZNS 555
Spannungspneumothorax 188, 190
– Klinischer Fall 189
Specific uptake value (SUV) 511
SPECT (Single-Photonen-Emissions-Computertomografie) 142
Speicheldrüse
– Gangdarstellung 653
– Sonografie 651
Speicheldrüsentumor 663
Speicherkrankheiten, Zentralnervensystem (ZNS) 603
Spektroskopie 7
Sperrbereich 59
Spickung, Tumor 103
Spiegelbildung
– Abdomen 442
– Nasennebenhöhle 655
Spin-Gitter-Relaxationszeit 81
Spin-Spin-Relaxationszeit 81
Spinalkanal 635
– enger 618
– Raumforderung 635
Spinalkanalstenose 619
– degenerative 624
Spinecho-Sequenz (SE-Sequenz) 82
SPIO 92
Spiral-CT 74
Spitzenpneumothorax 188
Splenom 531
Splenomegalie 527, 533
– Differenzialdiagnosen 532
Splenoportografie, indirekte 529
Splenosis 537
Spondylarthrose 624
Spondylitis 628
– tuberkulöse 333
Spondylitis ankylosans 626
Spondylodiszitis 628
– bei rheumatoider Arthritis 623
Spondylolisthesis 621
– Einteilung nach Meyerding 622
Spondylolyse 621
Spondylophyt 624
Spondyloptose 622
Spondylose 624
Spondylosis hyperostotica 627
Spongiosa 302
Spontanpneumothorax 188
Sprue 456
Sprunggelenkfraktur 382
– Klassifikation nach Danis-Weber 383
– Weber A 383
– Weber B 383
– Weber C 383
Spulwurm 203
Staatsgebiet
– Strahlenschutzbereich 59–60
Stabdosimeter 19–20
Stabilisierungsbestrahlung 96
Staging 95
Stalaktitenzeichen 419
Stammganglienhämatom 587
Stammvarikose 416
– Stadieneinteilung 417
– V. saphena magna 417
Stammvarize 416
Stammzelle
– Strahlenwirkung 40
Stanford-Klassifikation 401
Stanzbiopsie, Mamma 547
Staphylokokkenpneumonie, beim Neugeborenen 683
Stativ, Röntgenstrahler 64
Stehwellenbeschleuniger 23
Steingallenblase 495, 497
Stenose, Dünndarm 705
Stent 429
Stentgraft 430
Stenvers-Aufnahme, Schädel 648
Stereotaxie, Strahlentherapie 110
Still-Syndrom 622
Stippchen-Gallenblase 504
STIR-Sequenz 82
Stirnhöhle, seitliche Aufnahme 649
Stirnhöhlenfraktur 650
Störstrahler 58
Stoßbremsung, Strahlung 16
Strahlenaustrittsfenster 64
Strahlenbelastung
– Feldgröße 61
– Röntgenthorax 69
– Skelettaufnahme 69
Strahlendosis 45
Strahlenempfindlichkeit
– intrinsische 50
– Zellzyklus 30
Strahlenenteritis 41
Strahlenenzephalitis 43
Strahlenerzeugung 22
Strahlenexposition 54
– berufliche 59
– Computertomografie (CT) 55, 78
– Dokumentation 61
– gebärfähige Frau 59
– Kategorie A 59
– Kategorie B 59
– kosmische Höhenstrahlung 54
– medizinische Untersuchungen 55
– Minderjährige 59
– natürliche 54
– radiologische Untersuchungen 56
– Risiko 57
– Röntgenaufnahme 55
– Schutz 57
– terrestrische Strahlung 54
– zivilisatorisch bedingte 55
Strahlenfeld, Modifikation 115
Strahlenfibrose 209
Strahlenfolgen 57
– akute 38
– chronische 39
– Dokumentation 46
– hämatopoetisches System 40
– lokale 40, 46
– systemische 39
Strahlenhepatitis 42
Strahlenkatarakt 44
Strahlenkeratitis 44
Strahlenkontrast, Röntgenstrahlung 67
Strahlenkrankheit, akute 39
Strahlenmyelitis 43
Strahlennephritis 42
Strahlennephropathie 42
Strahlenpneumonitis 41, 208
Strahlenproktitis 41
Strahlenreaktion
– akute 137
– späte 137
Strahlenrelief, Röntgenstrahlung 67
Strahlenresistenz 36
Strahlenschaden
– deterministischer 57
– Folge 32
– potenziell letaler 33
– pränataler 49
– Reparaturmechanismus 31
– somatischer 27
– stochastischer 57
– subletaler 33
– teratogener 27, 49
Strahlenschutz 52
– Bevölkerung 59
– gesetzliche Regelungen 58
– Grundregeln 57
– Nuklearmedizin 61
– Patient 60
– Röntgendiagnostik 61
– Strahlentherapie 61
Strahlenschutz in der Medizin, Richtlinie (RLStrSch) 59, 61
Strahlenschutzbereich 59
Strahlenschutzverordnung (StrlSchV) 58
Strahlensensibilität 36
– Tumor 50
Strahlensyndrom, akutes 39
Strahlentherapie 95
– antiphlogistische Wirkung 135
– antiproliferative Wirkung 135
– Atembewegung 111
– Aufklärungsgespräch 96
– bei benignen Erkrankungen 135
– Beweglichkeit der Organe 111
– Bewegung des Patienten 111
– bildgeführte, mittels CT 112
– Dokumentation, Aufbewahrungspflicht 118
– Dosisverteilung, räumliche 108
– Dosisverteilung, zeitliche 107
– Festlegung der Dosis 107
– Immobilisierung des Patienten 104
– interstitielle 103
– intrakavitäre 103
– kurative, alleinige Radiotherapie 96
– mit geladenen Teilchen 100
– Nebenwirkungen 137
– Notfallindikation 136
– palliative, alleinige Radiotherapie 96
– Patientenpositionierung 110
– perkutane 101
– Positionierung 110
– Referenzpunkt 110
– schwere geladene Teilchen 100
– Strahlentherapie 61
– Tumor 50
– Variation
– – interfraktionelle 110
– – intrafraktionelle 111
– Zweitmalignom 137
Strahlentherapieformen 98
Strahlentherapieverfahren 96
Strahlenwirkung 27, 38
– Auge 44
– biochemische Phase 28
– biologische Phase 28
– Blutzelle 41
– chemische Phase 27

– dicht ionisierende Strahlung 30
– direkte 26–28
– DNA-Schaden 30
– Haut 44
– Herz-Kreislauf-System 42
– indirekte 26–28
– Keimdrüsen 44
– Knochen 44
– Knochenmark 40
– Leber 42
– Leibesfrucht 49
– locker ionisierende Strahlung 30
– Lunge 41
– Nervensystem 43
– Niere 42
– Nukleinsäure 30
– Pharmaka 37
– physikalische Phase 27
– Proteine 31
– Stammzelle 40
– Tumorwachstum 49
– Verdauungstrakt 41
– Zelle 29
– Zellorganellen 31
– Zellzyklus 29
β-Strahler
– in der nuklearmedizinischen Therapie 145
γ-Strahler
– in der Halbtiefentherapie 101
– in der Radiodiagnostik 140
– in der Tiefentherapie 102
Strahlung 4
– Abschirmung 58
– Aufhärtung 23
– charakteristische 7
– dicht ionisierende 28
– elektromagnetische 4
– harte 23
– – Dosisbelastung 61
– ionisierende, direkte 11
– – Wechselwirkung mit Materie 15
– ionisierende, indirekte 11
– – Wechselwirkung mit Materie 11
– locker ionisierende 28, 34
– Nachweis 19
– nichtionisierende 11
– niederenergetische 14
– Qualität 23
– Reaktion an Biomolekülen 27
– Schwächung 13
– terrestrische 54
– ultraharte 23
– Wechselwirkung 11, 13, 27
– weiche 23
– – Dosisbelastung 61
– Wirkung 26–27
α-Strahlung 8
β-Strahlung 9
γ-Strahlung 10
Strahlungsarten 4
– Eindringtiefe 15
– Wichtungsfaktor 52
Strahlungsbremsung 16
Strahlungsdetektor 19
Streifenschatten, Lunge 173
Streptokinase 426
Streptokokkenpneumonie, beim Neugeborenen 683
Stressechokardiografie 229
Stressfraktur 363
Streulicht, Verstärkerfolie 66
Streustrahlenraster 68
Streustrahlung 14, 67–68
Streuung
– klassische 12–13
– kohärente 12
– Rayleigh-Streuung 12
– Röntgenstrahlung 67
Striatuminfarkt 579
StrlSchV (Strahlenschutzverordnung) 58
^{89}Strontium 138
Struma
– blande 675
– diffusa colloides, Sonografie 675
– feinknotige, Sonografie 675
– retrosternale 224
– Stadieneinteilung 675
Subarachnoidalblutung (SAB) 590
– TCD 386
– traumatische 594
Subclavian-Steal-Syndrom 409
Subduralhämatom 595–596
– akutes 595
– chronisches 595, 597
– Klinischer Fall 596
– subakutes 595
Subduralhygrom, posttraumatisches 594
Subgaleahämatom 609
Subileus 470
Subluxation, atlanto-axiale 622
Subpelvine Stenose 695
Subtraktionsangiografie, digitale (DSA) 393
– intraarterielle 394
– – Embolie 405
– intravenöse 394
– Schrittverschiebetechnik 395
Subtraktionsszintigrafie, Nebenschilddrüse 677
Sudeck, Morbus 370
superparamagnetische Eisenpartikel 92
Suppressions-Szintigrafie, Schilddrüse 673
Suppressionstest, Schilddrüse 673
Surfactantmangelsyndrom 679
Survival fraction 37
Sutura frontozygomatica 648
SUV (specific uptake value) 511
Sv (Sievert) 52
Swyer-James-Syndrom 180
Sympathikolyse 94
Synchrotron 25
Syndesmophyt, bei Spondylitis ankylosans 627
Syndrom, paraneoplastisches 213
Syndrom des fetalen Kreislaufs 689
Syringomyelie 640
Syrinx 640
Szintigrafie 142
– ACE-Inhibitionsszintigrafie 276
– Captoprilszintigrafie 276
– Erythrozyten-Pool-Szintigrafie 455
– Funktionsszintigrafie, renale 259
– Herz 236
– Mehrphasen-Skelettszintigrafie 141
– Mehrphasenszintigrafie 141
– Myokardperfusionsszintigrafie 242
– Nierensequenzszintigrafie 259
– Octreotid-Szintigrafie 523
– Schilddrüse 673
– Sequenzszintigrafie 141
– Skelettszintigrafie 141
– Somatostatin-Rezeptorszintigrafie 511, 523
– statische 142
Szintigramm 139
Szintillationsdetektor 19, 21

T

T1-Gewichtung 81–82
T2-Gewichtung 81–82
TACE (transarterielle Chemoembolisation) 484
Takayasu-Syndrom 396
Talusfraktur 384
^{99m}Tc-Pertechnetat, Schilddrüsenszintigrafie 673
Target-Phänomen 602
Target-Zeichen 464
targeted therapies 95, 98
Targetmaterialien 24
TCD (transkranielle Dopplersonografie) 386
TcTU (Technetium Thyreoidaler Uptake) 673
TD (Toleranzdosis) 46
TD 5/5 46
TD 50/5 46
Teardrop-fracture 634
Teardrop-Läsion 635
^{99m}Technetium 138–139
Technetium Thyreoidaler Uptake (TcTU) 673
TEE (transösophageale Echokardiografie) 229
α-Teilchen 4–5
β-Teilchen 4
Teilchenstrahlung 4
Teilchensynchronisierung 30
Teilchentherapie 121
Teillumbalisation 614
Teilsakralisation 614
Telegammatherapie 102
Telekobaltgerät 99–100
Teleskopzeichen 416
– fehlendes 416
– positives 413
Teletherapie 101
Temperatur, Radiosensibilisierung 37
Territorialinfarkt 576
Tg (Thyreoglobulin) 674
Thalamushämatom 587
Thalamusinfarkt 576
Therapie
– kurative 95
– palliative 96
Therapiesimulator, Strahlentherapie 109
Thermolumineszenzdetektor 19–20
Thoracic-outlet-Syndrom 410
Thorax
– a. p.-Aufnahme 152–153
– Aufnahme beim Kind 678
– Aufnahme im Liegen 153
– Aufnahme in Exspiration 154
– Bettaufnahme 153
– Computertomografie (CT) 79, 155
– – Strahlenexposition 78
– gefäßdarstellende Verfahren 160
– Hypertransparenz 180
– Lagerungsaufnahme 154
– Liegendaufnahme 153
– Magnetresonanztomografie (MRT) 158
– nuklearmedizinische Verfahren 160
– Röntgendiagnostik 70
– Schrägaufnahme 153
– Seitaufnahme 153
– Sonografie 154
– – beim Kind 679
– Totalverschattung 179
Thoraxaufnahme
– Verkalkung 177
Thoraxdiagnostik, Neonatologie 678
Thoraxdurchleuchtung 154
– rotierende 73
Thoraxübersichtsaufnahme
– dorsoventrale 152
– Normalbefund 162
Thoraxwand 164, 182
Thrombose
– akute 421
– arterielle 403-405
Thrombolyse, lokale 425
Thrombus
– akuter, MRT 583
– chronischer, MRT 583
– intrakardialer 241
– subakuter, MRT 583
Thrombusalter, MRT 583
Thymom
– Klinischer Fall 161
– malignes 161
Thyreoglobulin (Tg) 674
Thyreoiditis de Quervain, subakute, Sonografie 675
Thyreoiditis Hashimoto, Sonografie 675
TIA (transitorisch ischämische Attacke) 575
Tibiafraktur, distale intraartikuläre 382
Tibiakopffraktur 382
Tiefendosis, Strahlentherapie 107
Tiefentherapie 101
Tiger-Milz 528
Time of flight (TOF) 82
Time-of-Flight-MR-Angiografie 387
Time to peak-Aufnahme 578
TIPS (transjugulärer intrahepatischer portosystemischer Shunt) 477
TLD (Thermolumineszenzdetektor) 20
TNM-Klassifikation 95
Tochternuklide 8, 139
TOF (time of flight) 82
TOF-Angiografie, Indikationen 389
Toleranzdosis (TD) 46
Toleranzdosiskonzept 46
Tomografie, konventionelle 65, 70
Tonnenwirbel 616
– bei Spondylitis ankylosans 627
Tophi 357
Tophusstachel 357
Tossy-Einteilung 372
Totalatelektase 179
Totalverschattung, Thorax 179
Totenlade 331
Toxoplamose, konnatale 601
Tracer, Radiopharmazie 139
Trachea 168, **666**
Trachealfehlbildung 685
Trachealstenose 666, **669**
Tracheobronchialsystem 168
Tracheomalazie 666
Trägermolekül, Radiopharmazie 140
Traktionsdivertikel 444
Transition 32
Transitorisch ischämische Attacke (TIA) 575
Translationsverletzung, Wirbelsäule 631
Translokation 32
Transparenzminderung, Thorax 173
Transsudat 187
Transversion 32
Traumatologie, Röntgendiagnostik 69
Treated volume (TV) 106
Treppenleiter-Phänomen, bei rheumatoider Arthritis 360
Trichterbrust 183
Trikuspidalklappenendokarditis 231
– Klinischer Fall 231
Tropfen, hängender 663
Tropfenherz 193
Truncus brachiocephalicus 392
TSE-Sequenz (Turbospinecho-Sequenz) 82

TSH 674
Tuberkel 202
Tuberkulom 202
Tuberkulose 199
– Lymphknotentuberkulose 672
– Milzveränderung 534
– Primärstadium 200
– Stadien 200
Tumor
– benigner, Gefäßveränderung 411
– brauner, bei pHPT 323
– Gefäßveränderung 411
– intrakranieller 559
– Leber, benigner 479
– Lunge 213
– maligner
– – Gefäßveränderung 411
– neuroendokriner, Pankreas 522
– neurogener 224
– Sauerstoffgehalt 51
– Strahlensensibilität 50
– Strahlentherapie 50
Tumor-like-lesions 334, **343**
Tumorablation, lokale 93
Tumorausbreitungsgebiet 106
Tumorblush 431, 563
Tumorblutung,
Strahlentherapie 97, 137
Tumorembolisation 410, 431
Tumorgewebe
– Reoxygenation 35
– Strahlenwirkung 35
Tumorkontrolle 50
Tumormarker, Schilddrüse 674
Tumorprogression 50
Tumorschmerzen, Strahlentherapie 97
Tumorspickung 103
Tumorvolumen 50, 106
Tumorwachstum, Strahlenwirkung 49
Tumorwachstumsverzögerung 50
Turbospinecho-Sequenz
(TSE-Sequenz) 82
TV (treated volume) 106
Typing 95

U

Übergang, anorektaler 441
Übergangswirbel 614
Übersichtskatheter 392
Überwachungsbereich 59
Ulcus duodeni 455
Ulcus ventriculi 449
– benignes 451
– malignes 451
Ulkus, Riesenulkus 456
Ulkusfinger 456
Ultraschall *siehe auch* Sonografie 84
Ultraschallkontrastmittel 92
Ultraschallverfahren 87
Ultraschallwelle
– Absorption 84
– Ausbreitungsgeschwindigkeit 84
– Brechung 85
– Charakteristika 84
– Divergenz 85
– Eindringtiefe 84
– Reflexion 85
– Schwächung 84
– Streuung 85
Unschärfe, geometrische,
Röntgenbild 67, 69
Unterarmfraktur
– distale 376
– proximale 375
Unterarmschaftfraktur 375
Unterlappenbronchus 168
Unterschenkelschaftfraktur 382
Unterschenkelthrombose,
Phlebografie 419
Upside-down-stomach 446–448
Ureter 254
– Sonografie 257
Ureterabgangsstenose 695
Uretermündung, ektope 697
Ureteropyelografie,
retrograde **256**, 268
Ureterozele 697
Urethralklappe 700
Urogenitaltrakt
– beim Kind 692
– Sonografie, beim Kind 692
Urogenitaltuberkulose 264
Urografie 254
Urokinase 426, 428
Urolithiasis 266
Uropathie, obstruktive **264**, 694
Uterusmyom 292

V

V. cava, Thrombose 421
V. cava inferior
– Phlebografie 413
– Thrombus 414
– – Computertomografie (CT) 421
– Tumoreinbruch 274
V. femoralis, Phlebothrombose 418
V. femoralis superficialis
– FKDS 415
– Phlebografie 416
V. iliaca communis, Thrombus 414
V. iliaca externa, Phlebografie 413
V. perforans 411
V. saphena magna
– Insuffizienz 417
– Phlebografie 413
– Seitenastvarikose 417
– Stammvarikose 417
V. saphena parva, Insuffizienz 417
V. subclavia
– Phlebografie 414
– Thrombose 414
Vaginalskarzinom
– allgemeine Therapierichtlinien 128
– Radiotherapie 128
Vakuumbiopsie, stereotaktisch
geführte, Mamma 547
Vakuumphänomen 624
Valsalva-Manöver 154
Valsalva-Pressversuch 413
– Flussumkehr 416
– Seitastvarikose 417
Varikose
– primäre 415
– sekundäre 415
Varikozele 288
– Phlebografie 288
– Sklerosierung 288
Varize, retikuläre 416
Venae perforantes 411
Vene, Sonografie 385
Venenklappe 412
Venensystem
– Bein 412
– epifasziales 411
– oberflächliches 411
– subfasziales 411
– tiefes 411
Ventilationsszintigrafie 160
Ventrikel
– linker, Vergrößerung 238
– rechter, Vergrößerung 238
Ventrikelseptumdefekt (VSD) 248
Ventrikulografie 235–236
Verdauungstrakt, Strahlenwirkung 41
Verkalkung
– abdominelle 442
– grobschollige 550
– intrakardiale 238
– intrazerebrale 558
– Thoraxaufnahme 177
– Weichteilgewebe 313
Verknöcherung, Weichteilgewebe 314
Verletzung, Niere 279
Vernichtungsstrahlung 9
– PET 143
Verschattung, pulmonale vs.
extrapulmonale 187
– Thorax 173
Verschattung, Röntgenbild 69
Verschiebetischangiografie 392
Verschlussdruckmessung 407
Verschlusshydrozephalus 607
Verschlusskrankheit
– chronische arterielle 405
– – Einteilung nach Fontaine 406
Verstärkerfolie 65
Vertebra plana 616
Vertebroplastie, perkutane 645
Vesikoureteraler Reflux (VUR) 698
Vier-Felder-Technik 113
Vierkammerblick 230–231
VIPom, Pankreasschwanz 523
Viruspneumonie,
beim Neugeborenen 683
Vogt-Einteilung 703
Volkmann-Dreieck 383
Volumen, behandeltes,
Strahlentherapie 106
Volumen auctum 193
Volumen-Rendering-Technik (VRT) 389
Volumenbelastung, Herz 237
Volumeneffekt 46
Volumenverdopplungszeit 49
Vorhof
– linker, Vergrößerung 238
– rechter, Vergrößerung 238
Vorhofseptumdefekt (ASD) 247
Voxel 77
VRT (Volumen-Rendering-
Technik) 389
VSD (Ventrikelseptumdefekt) 248
VUR (vesikoureteraler Reflux) 698

W

Waagebalkenphänomen 181
Wabenlunge 174
Wachstumszone, Knochen 303
Wächter-Lymphknoten, nuklear-
medizinische Untersuchung 140
Waldenström-Zeichen 328
Wanderwellenbeschleuniger 24
Wasser, Radiolyse 26
Wasserkalorimeter 19, 22
Wasserlilienzeichen 203
Wasserradikal 28
Weber-Fraktur 383
Wechselwirkung,
ionisierende Strahlung 27
Wehnelt-Zylinder 22
Weichstrahltechnik 68
– Mammografie 540
Weichstrahltherapie 99
Weichteilsarkom
– allgemeine Therapierichtlinien 134
– Radiotherapie 134
Weichteilverletzung 314
Wellenlänge, Ultraschallwelle 84
Wellenstrahlung 4
Wernicke-Enzephalopathie 573
α/β-Wert 37
Westermark-Zeichen 220
Wet lung disease 681
Whipple-Trias 522
Wichtungsfaktor
– genetischer 54
– Gewebe 53
– Strahlung 52
Wiederbestrahlung 46
Wilms-Tumor **274**, 700
Wilson, Morbus 478, **606**
Winkel, anorektaler 441
Winterstein-Fraktur 377
Wirbel
– Formänderung 615
– Größenänderung 615
Wirbelfraktur,
radiologische Zeichen 631
Wirbelhämangiom 616
Wirbelkörper
– Berstungsfraktur 630
– Chance-Fraktur 630
– Flexions-Distraktions-Fraktur 630
– Knochenbiopsie 643
– Kompressionsfraktur 630
– Slice-Fraktur 631
– stabile Fraktur 630
– Translationsverletzung 631
Wirbelkörperfraktur, instabile 630
Wirbelkörperrotation 617
Wirbelmetastase 636
– osteoplastische 616
Wirbelsäule 612
– Bambusstab 627
– Computertomografie (CT) 613
– degenerative Erkrankung 623
– Drei-Säulen-Modell nach Denis und
McAfee 629
– Fraktur 629
– Knochenstanze 643
– Magnetresonanztomografie
(MRT) 614
– nuklearmedizinische Verfahren 614
– pathologische Veränderung 184
Wirbelsäulenfraktur, Klassifikation
nach McAfee und Magerl 630
Wirksamkeit, relative biologische 29
Wirkung, ionisierende Strahlung 26
Wirkungsquantum, Planck'sches 5
Wolframdraht 22
Wulstbruch 364

X

^{133}Xenon 138

Y

^{90}Yttrium 138

Z

Zeichen der doppelläufigen Flinte 499
Zelle, Strahlenwirkung 29
Zellorganelle, Strahlenwirkung 31
Zellschädigung, letale 34
Zelltod
– klonogener 34
– nach Bestrahlung 34
– programmierter 32, 34
– reproduktiver 34
Zellüberlebenskurve 34

Zellzyklus 29
Zenker-Divertikel 444
Zentralnervensystem (ZNS) 555
– Angiografie 557
– Computertomografie (CT) 555
– Magnetresonanztomografie (MRT) **556**, 561
– nuklearmedizinische Diagnostik 557
– Sonografie 555
Zephalhämatom 609
Zerfall
– induzierter 10
– radioaktiver 8
α-Zerfall 8
β-Zerfall 9
γ-Zerfall 10
Zerfallsgesetz 10
Zerfallskette 8
Zerfallskonstante 10
Zervixkarzinom 293
– allgemeine Therapierichtlinien 129
– Brachytherapie 130
– HDR-Brachytherapie 130
– Radiotherapie 130
Zielvolumen
– klinisches 106
– onkologisches 106
– Strahlentherapie 105–106
Zirrhose
– primäre biliäre (PBC) 502
ZNS (Zentralnervensystem) 555
Zöliakie 456
Zweitmalignomrisiko, nach Strahlentherapie 137
Zwerchfell 165, 181
Zwerchfellbruch, traumatischer 225
Zwerchfellbuckel 182
Zwerchfellhernie 225
– kongenitale 689
Zwerchfellhochstand 181
Zwerchfelllähmung 690
Zwerchfellparese 181
Zwerchfellrelaxation 690
Zwerchfelltiefstand 181, 192
Zyklotron 24
– Isotopenherstellung 139
Zystadenokarzinom
– Pankreas 524
Zystadenom 295
– muzinöses, Pankreas 524
– seröses, Pankreas 524
Zyste
– bronchogene 685
– Sonogramm 89
Zystenniere, adulte Form 269
Zystennierenerkrankung
– autosomal-dominante 269
– autosomal-rezessive 269
Zystische Fibrose 515
Zytostatikum 37

Gewebe	CT	MRT T1w	MRT T2w
Bandscheibe			
normal	hypodens[2]	hypointens	hyperintens
Degeneration	stark hypodens[2] *	intermediär/hypointens	hypointens
Bänder			
normal	hypodens[2]	hypointens	hypointens
Entzündung	hypodens[2]	intermediär	intermediär
Ruptur	hypo- bis isodens[2]	intermediär	hyperintens
Fett	hypo- bis isodens[2]	hyperintens	hyperintens
Knochen			
Kompakta	hyperdens[1]	hypointens	hypointens
Spongiosa	hyperdens[1]	nicht darstellbar	nicht darstellbar
Knorpel			
bindegewebig	isodens[2]	hypointens	hypointens
hyalin	isodens[2]	intermediär	intermediär
Kontrastmittel	hyperdens[2]	hyperintens	–
Leber	hyperdens[2]	hyperintens (zur Milz)	hypointens (zur Milz)
Lunge	hypodens[2]	hypointens	hypointens
Milz	hyperdens[2]	hypointens (zur Leber)	hyperintens (zur Leber)
Muskel	isodens[2]	hypointens	hypointens
Niere	isodens[2]	hypointens	hyperintens (GE)
Ödem	hypodens[2]	hypointens	hyperintens
Pankreas	Iso- bis hyperdens[2]	intermediär	intermediär
Sehnen			
normal	hypodens[2]	hypointens	hypointens
Entzündung	hypodens[2]	intermediär	intermediär
Ruptur	hypo- bis isodens[2]	intermediär	hyperintens
ZNS			
Abszess	hypodens im Zentrum[2], isodenser Ring[2]	hypointens	hyperintens (hypointenser Ring)
▪ früh (1–2 Wochen)	hypodens[2]	hypointens	hyperintens (hypointenser Ring)
▪ spät (nach 2–3 Wochen)	hypodens[2]	hypointens	hyperintens
Blutung (< 24h) (Oxyhämoglobin)	hyperdens[2]	isointens	hyperintens
▪ frisch (1-3 Tage) (Deoxyhämoglobin)	hyperdens[2]	leicht hypointens	hypointens
▪ subakut (3-14 Tage) (Methämoglobin)	isodens[2]	hyperintens	Rand hyperintens, Zentrum hypointens, später insgesamt hyperintens
▪ alt (Hämosiderin)	hypodens[2]	Rand hyperintens, Zentrum isointens, später insgesamt isointens	Rand hypointens, Zentrum hyperintens, später insgesamt hypointens
Hirnsubstanz, weiß	hypodens[2]	hyperintens	hypointens
Hirnsubstanz, grau	hyperdens[2]	hypointens	hyperintens
Infarkt			
▪ frisch (0–7 Tage)	hypodens[2]	hypointens	hyperintens
▪ subakut (2.–5. Woche)	(2. bis 3. Woche) isodens[2]	hypointens	hyperintens
▪ alt (> 5 Wochen)	hypodens[2]	hypointens	hyperintens
Liquor	hypodens[2]	hypointens	hyperintens
Meningeom	hyperdens[2]	isointens	isointens
Metastase	hypodens[2]	hypointens	hyperintens
Ödem	hypodens[2]	hypointens	hyperintens
Tumor	hypodens[2]	hypointens	hyperintens
Verkalkung	hyperdens[2]	intermediär/hypointens	intermediär/hypointens
Zysten			
eiweißhaltig	iso- bis hyperdens[2]	intermediär/hyperintens	hyperintens
fetthaltig	hypodens[2]	hyperintens	intermediär/hypointens
wasserhaltig	isodens[2]	hypointens	hyperintens
Wasser	isodens[2]	hypointens	hyperintens

[1]: Knochenfenster
[2]: Weichteilfenster
hypodens/hypointens: erscheint dunkel
hyperdens/hyperintens: erscheint hell

GE = Gradientenecho

* Vakuumphänomen